Krog.

YALE UNIVERSITY LIBRARY

1897

TRANSFERRED TO
YALE MEDICAL LIBRARY

Digitized by the Internet Archive
in 2012 with funding from
Open Knowledge Commons and Yale University, Cushing/Whitney Medical Library

http://www.archive.org/details/lehrbuchderpraktis00stel

LEHRBUCH

DER PRAKTISCHEN

AUGENHEILKUNDE.

VON

PROF. D^R. KARL STELLWAG VON CARION

IN WIEN.

VIERTE VERBESSERTE UND VERMEHRTE AUFLAGE.

MIT 3 CHROMOLITHOGRAPHIRTEN TAFELN UND 109 HOLZSCHNITTEN.

WIEN, 1870.

WILHELM BRAUMÜLLER

K. K. HOF- UND UNIVERSITÄTSBUCHHÄNDLER.

RE46
8705

VORWORT.

Der geneigte Leser findet in der vorliegenden vierten Auflage meines Lehrbuches eine wesentliche Umgestaltung zahlreicher Abschnitte, insbesondere eine gründliche Umarbeitung der Lehre von den Refractionsfehlern und vom Schielen. Ich hoffe damit manchen Anstoss zur gedeihlichen Fortentwickelung der Augenheilkunde gegeben zu haben.

Bei der Anführung von Quellen wurden dieselben Grundsätze festgehalten, wie in der dritten Auflage. Es war mir weniger darum zu thun, den wahren oder angemassten Prioritätsansprüchen einzelner Autoren Rechnung zu tragen, als vielmehr auf die neuzeitigen Arbeiten hinzuweisen, in welchen der Forscher sich über einzelne Punkte des Näheren zu unterrichten hoffen darf. Ohne Zweifel ist mir manches Werthvolle entgangen, was der Einsichtige entschuldigen wird, ohne dass ich die Gründe auseinander setze. In Betreff der Citatlücken, welche das Kapitel über die Functionsstörungen der Muskeln enthält, muss ich übrigens bemerken, dass die Aufnahme alles dessen, was in dieser Richtung veröffentlicht worden ist, nicht möglich schien, ohne den Gegenstand übermässig zu compliciren und das Verständniss zu erschweren, indem die einschlägigen Arbeiten grösstentheils auf ganz heterogenen Grundlagen fussen und sich darum nicht leicht in die neue Lehre einfügen lassen.

Die Holzschnitte, welche krankhafte Verhältnisse bildlich darstellen, sind durchwegs nach der Natur gezeichneten Originalen entnommen. Dasselbe gilt für den allergrössten Theil der chromolithographischen Figuren. Einzelne der letzteren sind der Raumersparniss halber aus mehreren Originalzeichnungen combinirt.

Wien, im Juli 1870.

Stellwag.

Systematisches Inhalts-Verzeichniss.

ERSTES HAUPTSTÜCK.

Die Entzündung und ihre Folgen S. 1.

Seite

Allgemeines über die Behandlung der Augenentzündungen 1

1. Abschnitt. Entzündung der Hornhaut 53

1. Keratitis vasculosa 63
2. Herpes corneae 67
3. K. punctata und Hydromeningitis 78
4. K. diffusa oder parenchymatosa 79
5. K. suppurativa 82

Folgezustände der Keratitis.

1. Pannus 109
2. Hornhautflecke und Narben 116
3. Ectasien oder Staphylome 132
   a. Hornhautstaphylom 132
   b. Narbiges Hornhautstaphylom 140
   c. Narbenstaphylom 142

2. Abschnitt. Entzündungen des Glaskörpers 153

3. Abschnitt. Entzündung des Sehnerven 166

4. Abschnitt. Entzündung der Netzhaut 177

1. Neurodictyitis diffusa 193
2. Neurodictyitis exsudativa 206
3. Neurodictyitis nephritica 212

Netzhautabhebung 216

Schwund der Netzhaut und des Sehnerven, Amaurosis, Amblyopie. 227

Pigmententartung, typische, der Netzhaut 267

5. Abschnitt. Entzündung der Regenbogenhaut 270

Künstliche Pupillenbildung und Verlagerung 294

6. Abschnitt. Entzündung der Aderhaut und des Strahlenkörpers 370

1. Iridokyklitis, Iridochorioiditis 325
2. Glaucom 341
3. Chorioiditis suppurativa 366

7. Abschnitt. Entzündung der Lederhaut 377

Scleralstaphylome 381

1. Sclerochorioidalstaphylome 382
   a. Totales Sclerochorioidalstaphylom 382
   b. Partielles Sclerochorioidalstaphylom 384
2. Staphyloma scleroticae posticum Scarpae 393

8. Abschnitt. Entzündung der Bindehaut 404

1. Katarrh 416
2. Syndesmitis membranosa 423
3. Blennorrhoe und Pyorrhoe 427
4. Ophthalmoblennorrhoea infantum 440
5. Diphtheritis 445
6. Trachom oder Ophthalmia granulosa 451
7. Herpes conjunctivae 469

Folgezustände der Bindehautentzündungen 472

1. Flügelfell 472
2. Xerosis 478

Seite
9. Abschnitt. Entzündung der Lider 480
1. Lidabscess 491
2. Acne ciliaris 494
3. Blepharitis ciliaris 496
4. Blepharitis tarsalis oder Hordeolum 504
Folgezustände der Blepharitis 511
1. Ankyloblepharon und Blepharophimose 511
2. Symblepharon 513
3. Distichiasis und Trichiasis 518
4. Entropium 527
5. Ektropium 534
10. Abschnitt. Entzündung der Thränenorgane 547
1. Phlegmonöse Thränenschlauchentzündung 557
2. Thränenschlauchblennorrhoe 561
11. Abschnitt. Entzündung der Orbitalgebilde 577
1. Basedow'sche Krankheit 584
2. Augenhöhlenabscess 590
3. Caries und Necrosis der Orbitalknochenwandungen 597

ZWEITES HAUPTSTÜCK.

Die krankhaften Geschwülste S. 602.

1. Die extraoculären Geschwülste 640
2. Die intraoculären Geschwülste 647
Die Enucleatio bulbi 653
Die Einlegung künstlicher Augen 656

DRITTES HAUPTSTÜCK.

Der graue Staar S. 659.

1. Discissio cataractae 737
2. Lineare Extraction 739
3. Lappenextraction 742
4. Extraction mit dem peripheren Linearschnitte 748

VIERTES HAUPTSTÜCK.

Functionsfehler S. 755.

1. Abschnitt. Refractions- und Accommodationsfehler 755
1. Kurzsichtigkeit 781
2. Uebersichtigkeit 801
3. Abnormer Astigmatismus 815
4. Asthenopia accommodativa 827
5. Accommodationsparesen 831
6. Mydriasis 834
7. Accommodationskrämpfe 838
8. Myosis 840
2. Abschnitt. Entoptische Erscheinungen, Scotome 842
3. Abschnitt. Functionsstörungen des lichtempfindenden Apparates 847
Hemeralopie 858
4. Abschnitt. Functionsstörungen der Augenmuskeln 863
1. Strabismus convergens 889
2. Strabismus divergens 921
3. Nystagmus 932
4. Lähmungen 935
Alphabetisches Register 950
Kurze Erklärung der Tafeln 959

ERSTES HAUPTSTÜCK.

Die Entzündung und ihre Folgen.

Allgemeines über die Behandlung der Augenentzündungen.

Die Behandlung hat im Wesentlichen die Aufgabe, die Ernährungsmöglichkeiten des entzündeten Theiles thunlichst günstig zu gestalten, um den Ausgleich der vorhandenen Nutritionsstörung zu erleichtern. Um diese Aufgabe gehörig würdigen zu können, ist es nothwendig, sich vorerst über die Kreislaufs- und Innervationsverhältnisse des Auges zu verständigen.

Was die *Circulationsverhältnisse* betrifft, so ist sehr wohl zu beachten, dass der Blutlauf im *Inneren des Auges* andere Bedingungen vorfindet, als in den zu- und abführenden *scleralen* und *orbitalen* Gefässen sammt deren Stämmen bis zum Herzen.

Im Binnenraume des Auges macht sich neben den allgemeinen Strömungswiderständen noch der Umstand geltend, dass die *gefässführenden* Organe, Uvea und Netzhaut, *flächenartig* zwischen die dioptrischen Binnenmedien und die Bulbuskapsel eingeschaltet sind. Die *dioptrischen Binnenmedien* sind vermöge des überaus geringen Procentes, welches sie an festen Bestandtheilen führen, als nahezu *unzusammendrückbar* zu erachten. Die *Bulbuskapsel* aber ist in einem gewissen Grade *elastisch dehnbar*, und zwar muss diese Eigenschaft auf Grund schlagender Versuche *(Mayrhofer)* der *Siebmembran* sogar in einem ziemlich *reichen* Masse zuerkannt werden. Entsprechend diesen Verhältnissen wird der *Seitendruck* des im Inneren des Auges kreisenden Blutes, soweit ihn nicht die elastisch contractilen Gefässwände neutralisiren, sich auf die Bulbuskapsel überpflanzen und diese *spannen*, bis deren *elastischer Gegendruck* dem effectiven Seitendrucke des Blutes das Gleichgewicht hält.

Der *effective Seitendruck* oder die spannende Kraft, auf eine *Masseinheit* der inneren Kapselfläche berechnet, heisst nun *intraocularer* oder *Binnendruck*. Derselbe kommt in der *fühlbaren Bulbushärte* zur objectiven Wahrnehmung, ohne dass jedoch beide gleichbedeutend wären oder auch nur in einem constanten Verhältnisse zu einander stünden. Die fühlbare Bulbushärte ist eben der Ausdruck für den *Widerstand*, welchen die Bulbuskapsel im Zustande der Spannung einer *weiteren* Dehnung entgegenstellt. Dieser Widerstand hängt aber offenbar nicht blos von dem Grade der bereits vorhandenen Spannung, also nicht blos von der spannenden Kraft,

sondern auch von dem Masse der *elastischen Dehnbarkeit*, also von zwei ganz verschiedenen Momenten ab, deren jedes für sich von der Norm abweichen kann.

So kommt es z. B. recht oft vor, dass das Mass der elastischen Dehnbarkeit der Bulbuskapsel auf ein sehr kleines herabsinkt, fast Null wird und dem entsprechend der Widerstand ganz ausserordentlich steigt, der Augapfel sich so hart wie Holz oder Bein anfühlt, obgleich der effective Seitendruck im Binnenstromgebiete absolut nur ein kleiner sein kann.

Man sieht daraus, dass die sogenannten *Tonometer* oder *Ophthalmotonometer* ganz unbrauchbar sind, um den *intraocularen Druck* zu messen. Sie liefern nur Werthe für den *Widerstand*, welchen die Bulbusoberfläche einer drückenden *Feder (Dor, Monnik)* oder einer *Quecksilbersäule* entgegenstellt, also Werthe für eine Grösse, welche vom intraocularen Drucke und von der elastischen Dehnbarkeit der Kapsel abhängt, ausserdem aber auch noch sehr bedeutend von dem Contractionszustande der äusseren Augenmuskeln, den Circulationsverhältnissen in der Orbita u. s. w. modificirt wird, und bei der Schwierigkeit einer ganz *gleichen* Application nicht einmal einen richtigen Vergleich der Ergebnisse an beiden Augen desselben Individuums ermöglicht.

Wird das Gleichgewicht zwischen dem Binnendrucke und dem elastischen Gegendrucke der Bulbuskapsel durch eine *Zunahme des arteriellen Blutdruckes* gestört, so muss offenbar die Spannung der Kapsel und damit auch der elastische Gegendruck derselben *vermehrt* werden. Da der letztere nun das ganze auf unzusammendrückbarer Unterlage ruhende Binnenstromgebiet *gleichmässig* trifft, so wird der *arterielle* Strom fernerhin schon bei seinem Eintritte in den Binnenraum vermehrte Widerstände finden und *geschwächt* werden, während das *venöse* Blut mit *Beschleunigung* aus dem Inneren des Auges ausgetrieben wird. Erfolgt die Gleichgewichtsstörung hingegen durch eine *Verminderung des arteriellen Blutdruckes*, so muss die Spannung und damit der elastische Gegendruck der Kapsel sinken. Der *arterielle* Strom wird dann bei seinem Eintritte in den Binnenraum auf geringere Widerstände stossen, und daselbst mit einer *grösseren Quote* der vom Herzen überkommenen Kraft auf die Gefässwände drücken, während anderseits der *Venenstrom* wegen der Schwächung eines wesentlichen treibenden Factors, nämlich des von den Arterien durch die Capillaren fortgepflanzten Herzdruckes, *verlangsamt* werden muss.

Der intraoculare Druck kann nach allem dem mit dem arteriellen Blutdrucke nicht proportional, sondern nur in einem *viel geringeren* Verhältnisse steigen und fallen. Da nun die *effective* Kraft des *Herzens* im Ganzen eine beschränkte ist und daher auch der allgemeine Blutdruck nur innerhalb *enger* Grenzen steigerbar erscheint, besonders an der *Peripherie* des Gefässsystems, nach Ueberwindung so vieler Widerstände: so muss man annehmen, dass *der intraoculare Druck durch blosse Vergrösserung des allgemeinen Blutdruckes nur wenig*, wenn überhaupt *erhöht werden könne*. Die Erfahrung bestätigt dieses, rechtfertigt aber auch zugleich die correlative Vermuthung, dass *umgekehrt blosse Verminderung* des arteriellen Blutdruckes *kaum eine merkliche Abnahme* des intraocularen Druckes nach sich zu ziehen vermöge.

Wirklich lassen sich durch die dermalen zu Gebot stehenden Mittel Unterschiede in der *durchschnittlichen* Spannung des Bulbus *nicht* erweisen, wenn man die Augen ausgesprochener *Plethoriker* und solcher Kranken, deren Radialpuls unter stürmischer Herzthätigkeit äusserst voll und kräftig ist, vergleicht mit den Augen hochgradig *anämischer* Individuen oder an *Cholera* schwer darnieder liegender *(Graefe)* und anderer, selbst der *Agonie* naher Kranken, deren Radialpuls bei grosser Herzschwäche kaum fühlbar, fadenförmig und leicht zusammendrückbar

ist. Die Kapselspannung sinkt eben erst merklich im *Momente des Sterbens*, wo die sichtbaren Binnengefässe sich entleeren und der Augengrund erblasst *(Bouchut, Hippel, Grünhagen)*.

Mit der Stetigkeit des intraocularen Druckes innig verkettet und Wirkungen desselben regulatorischen Momentes sind die *Kleinheit der Binnenpulsschwankungen* und eine gewisse *Constanz der jeweilig im Inneren des Bulbus kreisenden Blutmenge*, welche jedoch *ungleiche Vertheilungen* nicht ausschliesst, sondern nur das thatsächlich bestehende Vermögen voraussetzt, örtliche Ueberfüllungen durch gleichwerthige Entleerungen anderer Binnenstromgebiete *auszugleichen (Memorski)*.

Die *Pulsschwankungen* sind in der That viel kleiner, als dem Caliber der sichtbaren Binnengefässstämme entspricht. Sie kommen übrigens nur an den starken *Netzhautvenenstämmen* und zwar unter Benützung bedeutender ophthalmoscopischer Vergrösserungen zur Wahrnehmung *(Donders)*. An den *Arterien* lassen sie sich unter normalen Verhältnissen objectiv *nicht* nachweisen und *subjectiv* ist die arterielle Strömung in der entoptischen Aderhautfigur entweder ganz *gleichmässig* befunden worden *(Vierordt, Laiblin)*, oder man hat unter Umständen eine *geringe* der Herzsystole isochrone Beschleunigung zu erkennen vermocht *(Berthold, Pope, Hippel, Grünhagen)*.

Für die Stetigkeit der intraocularen Blutmenge sprechen die Ergebnisse einer Reihe *physiologischer* Versuche an Thieren, bei welchen man durch Abschnürung der am Halse streichenden Hauptgefässstämme zeitweilig die Blutströmung zum oder vom Kopfe theilweise oder ganz unterbrochen hatte *(Kussmaul, Memorski, Trautvetter, Weber)*. Dazu kömmt, dass *erfahrungsmässig* selbst höchstgradige active oder passive Hyperämien der orbitalen Nachbargebilde nicht nothwendig einen merkbaren Einfluss auf die Totalfüllung der Binnengefässe und auf die Färbung des Augengrundes ausüben und dass die Gerichtsärzte bei *Erhängten* wohl eine Ueberfüllung der scleralen und orbitalen Gefässe, niemals aber auch des intraocularen Stromgebietes angemerkt haben *(Memorski)*.

Das *Equilibrirungsvermögen* der Binnengefässe spricht sich am deutlichsten in der *Netzhaut* aus, indem daselbst krankhafte Erweiterungen der Venen in der Regel an merkliche Verengerungen der Arterien und diese an jene gebunden sind. Es besteht aber auch in der *Uvea*, wie die das Spiel der Pupille gesetzmässig begleitenden Volumswechsel der Ciliarfortsätze *(O. Becker)* entnehmen lassen. Erwägt man ferner, dass *ischämische* Zustände der Netzhaut immer mit *unverblasster* Augengrundfärbung einhergehen und dass bei der sogenannten *Embolia arteriae centralis* die nahezu völlige Entleerung der sichtbaren Netzhautarterien stets an eine tiefe Röthung in der Gegend des gelben Fleckes und öfters auch an *Aderhautblutungen (Mauthner)* geknüpft ist: so erscheint die Vermuthung gerechtfertigt, dass unter dem regulatorischen Einflusse der Bulbuskapsel auch Füllungsanomalien des *gesammten retinalen* Stromgebietes durch *gegensätzliche* Zustände der *uvealen* Gefässnetze compensirt werden können. Berücksichtigt man, dass die Iris und Chorioidea weitaus überwiegend aus Gefässen bestehen, deren Gesammtlumen jenes der Netzhautgefässe um ein *Mehrfaches* übertrifft: so erscheint eine derartige Ausgleichung des Blutgehaltes sogar überaus leicht und ohne auffällige Caliberänderung der Uvealgefässe möglich, und es liegt nahe anzunehmen, dass der eigenthümliche Bau der Aderhaut gerade die Leichtigkeit solcher Ausgleiche bezwecke.

Der regulatorische Einfluss der elastischen Bulbuskapsel wird unwirksam, wenn der venöse Abfluss aus dem Binnenstromgebiete *erschwert* oder gar *gehindert* ist. Es *steigen* dann der intraoculare Druck und die im Inneren des Auges kreisende Blutmenge, während an den grossen Binnengefässstämmen *excursivere* Pulsschwankungen auftreten. Doch genügen laut physiologischen Experimenten *(Memorski)* und praktischen Erfahrungen Stauungen in den *orbitalen* Venen und in deren Stämmen *nicht*, um so beträchtliche Störungen im Binnenstromgebiete zu begründen; es muss vielmehr die *Stauungsursache* unmittelbar an den *Durchlassöffnungen der Sclera* wirken.

Es kömmt hier in Betracht, dass die extraocularen Venenstämme sehr dünnwandig sind, in sehr nachgiebigen lockeren Geweben und grössten Theiles sehr oberflächlich streichen, also einem sehr geringen äusseren Drucke ausgesetzt sind, überdies aber in ihrem Gesammtlumen das venöse Binnenstromgebiet weitaus übertreffen. Sie werden darum der Aufnahme der verhältnissmässig *sehr dünnen* Ströme *bulbären* Venenblutes um so weniger einen irgendwie ins Gewicht fallenden Widerstand entgegensetzen können, als diese Ströme unter dem mächtigen elastischen Gegendrucke der Bulbuskapsel nach aussen gefördert werden.

Wirkt die Stauungsursache aber unmittelbar an den Emissarien der Sclerotica, so wird der frühere Gleichgewichtszustand zwischen dem Seitendrucke des Blutes und dem elastischen Gegendrucke der Kapsel nur dann aufrecht erhalten werden können, wenn in den noch *frei gebliebenen* Venenstämmen eine *entsprechende* Beschleunigung des Blutstromes Platz greifen kann. Im gegentheiligen Falle muss sich alsbald ein *Missverhältniss* zwischen dem Zu- und Abflusse des Blutes ergeben, die intraoculare Blutmenge und der Binnendruck steigen, und dies zwar unter sonst gleichen Umständen um so mehr, je grösser der arterielle Blutdruck und je grösser die *Summe* der venosen Widerstände ist. Der Gleichgewichtszustand wird also *verrückt*, die Spannung der Kapsel und deren Gegendruck *vermehrt;* folglich müssen die noch freigebliebenen Venenstämme, besonders die den Emissarien nahen Stammtheile, bei jeder anrückenden arteriellen Blutwelle sich rascher und vollständiger entleeren, als sonsten, demnach *excursivere Pulsschwankungen* zeigen. In dem Masse aber, als die partielle Beschleunigung des venosen Rückflusses unzureichend wird, die sie bedingenden rhythmischen Steigerungen des arteriellen Seitendruckes auszugleichen, die Widerstände des arteriellen Blutzuflusses also wachsen, muss der Puls auch an den *Schlagaderstämmen* deutlicher und deutlicher hervortreten.

Der regulatorische Einfluss der Bulbuskapsel wird ferner herabgesetzt durch *Verminderung ihrer elastischen Dehnbarkeit*, wie selbe an vorgeschrittene *senile Involution* des Auges geknüpft zu sein pflegt, aber auch als ein *habitueller* Zustand bei manchen Individuen und selbst bei ganzen Familien beobachtet wird. Einerseits setzt eine *starre* Kapsel nämlich der *Erweiterung* der venosen Durchlässe grössere Widerstände entgegen und erschwert so den Ausgleich, wenn irgendwie veranlasste Steigerungen des arteriellen Blutzuflusses einen beschleunigten und vermehrten Abfluss venosen Blutes fordern. Andererseits kömmt in Rechnung, dass die regulatorische Wirkung der Bulbuskapsel sich nur so weit zur Geltung bringen kann, als eine gewisse Quote elastischer Dehnbarkeit *verfügbar* bleibt. Diese Quote wird aber offenbar bei gleicher Spannung mit der Rigidität der Kapsel, und bei gleicher elastischer Dehnbarkeit mit der Höhe der vorhandenen Spannung im *umgekehrten* Verhältnisse steigen und fallen. Ist die elastische Dehnbarkeit der Kapsel von vorn herein *Null* oder wurde sie durch Spannung *völlig erschöpft*, so wird natürlich auch der regulatorische Einfluss gänzlich *aufgehoben* sein und die Kapsel sich so verhalten, wie eine *starre Wand.*

Es ist dabei selbstverständlich ganz gleichgiltig, ob der vorhandene Grad der Spannung lediglich durch den intraocularen Druck bedingt ist, oder durch einen *äusseren* auf den Bulbus wirkenden Druck, da dieser durch die incompressiblen Binnenmedien eben auch auf die Innenwand der Kapsel übertragen wird. In Uebereinstimmung damit lassen sich durch einen auf den Augapfel ausgeübten Fingerdruck wirklich sehr excursive Pulsschwankungen an den retinalen Gefässstämmen hervorrufen *(Graefe, Donders)*, und zwar um so leichter und sicherer, je starrer die Kapsel und je höher der bereits vorhandene Grad der Spannung ist.

Der regulatorische Einfluss der Bulbuskapsel ist übrigens in hohem Grade abhängig von Verhältnissen, welche die *En- und Exosmose* sowie die *Filtration* im Auge vorfindet.

Er muss wesentlich *unterstützt* werden, wenn im Bulbus wie anderwärts jede abnorme *Steigerung* des Druckes, unter welchem die Theile

stehen, eine vermehrte *Abfuhr*, jedes abnorme *Sinken* des Druckes hingegen eine vermehrte *Ablagerung* von Stoffen im Gefolge hat. In einem solchen Falle kann nämlich offenbar der *intraoculare Druck niemals* in dem Masse steigen und fallen, als der Zu- oder Abnahme des Seitendruckes in den Binnengefässen und der Summe der venosen Stromwiderstände entspräche; die Schwankungen des intraocularen Druckes müssen stets hinter diesem Masse *zurückbleiben* und unter günstigen Umständen sogar völlig *ausgeglichen* werden können. Wirklich lässt sich das Walten solcher compensatorischer Strömungen und auch ein beträchtliches Leistungsvermögen derselben am normalen Auge durch einen einfachen *Versuch* ausser allen Zweifel stellen. Wird ein einigermassen kräftiger Druck auch nur kurze Zeit auf den Bulbus ausgeübt, so *vermindern* sich die dioptrischen Binnenmedien rasch um ein Gewisses; der Verlust *ersetzt* sich indessen eben so schnell wieder, nachdem der Druck aufgehoben wurde *(Donders)*. Was aber ein *äusserer* Druck vermag, das leistet sicherlich auch der *Gegendruck* einer von Innen her abnorm hoch gespannten Kapsel, obgleich das Resultat den geänderten Verhältnissen gemäss in seinen Einzelnheiten manche Abweichungen darbieten muss. In der That zeigt sich bei *krankhaften*, durch Venenstauungen bedingten Steigerungen des intraocularen Druckes in der Regel schon sehr frühzeitig eine merkliche *Abnahme des Humor aqueus* neben einer äquivalenten *Zunahme des Glaskörperumfanges*. Es treten sich hier eben der auf den dioptrischen Binnenmedien lastende erhöhte *Kapseldruck* und der durch die Venenstauung gesteigerte *Seitendruck* des Blutes mit ihren bezüglichen Wirkungen theilweise *entgegen*. Sind nämlich Analogieschlüsse gestattet, so muss der erhöhte *Kapseldruck* zu einer Vermehrung der *Resorption* und namentlich zu einer Verstärkung der *Transfusion* durch die Cornea, also zu einer *Verminderung des Kammerwassers* führen; der gesteigerte *Seitendruck* des Blutes aber muss die *Filtration*, besonders im Bereiche der mit Gefässen weitaus am reichlichsten versehenen *Aderhaut*, potenziren und damit eine *Vergrösserung des Glaskörperumfanges* veranlassen.

Es bedarf nach allem dem nicht der Annahme einer besonderen *Secretionsanomalie* oder gar einer eigenthümlichen Erkrankung bestimmter, die Secretion beherrschender *Nerven (Donders, Wegner, Hippel, Grünhagen)*, um jene Erscheinungen zu erklären. Eine solche Hypothese könnte übrigens um so weniger befriedigen, als sie ganz *entgegengesetzte* Innervationszustände in der vorderen und hinteren Bulbushälfte voraussetzen und damit den anatomischen Verhältnissen der Ciliarnerven einigermassen Gewalt anthun müsste. Insolange daher die noch sehr verworrenen und zum Theile *widersprechenden* Ergebnisse physiologischer Experimente *(Wegner, Cl. Bernard, Donders, Adamük, Hippel, Grünhagen)* keine besseren Stützpunkte für die Beurtheilung der Secretionsvorgänge im Binnenraume liefern, thut man jedenfalls besser, sich an eine einfachere Erklärung zu halten, die Vermehrung der Vitrina, sowie die Verminderung der Kammerfeuchtigkeit auf ganz *analoge* Vorgänge, nämlich auf gesteigerte Filtration aus den Gefässen und auf verstärkte Transfusion durch die Hornhaut zurückzuführen und beide aus den obwaltenden *Druckverhältnissen* abzuleiten.

Der regulatorische Einfluss der Bulbuskapsel kann endlich durch abnorme Verhältnisse der Filtration und Osmose *beschränkt* oder gar *völlig aufgehoben* werden. Vom praktischen Standpunkte kommen in dieser Beziehung blos Abweichungen in Betracht, welche eine *Verminderung* der dioptrischen Medien anbahnen und damit die Resistenz des Augapfels völlig vernichten können, so dass derselbe sich ganz weich und welk an-

fühlt oder die Cornea wohl gar runzelig wird. Man hat einen solchen Zustand bei scheinbar völliger *Integrität* der einzelnen *Bulbusorgane* bald als ein *periodisches*, paroxismenartig auftretendes und mit neuralgischen Anfällen im Gebiete des Trigeminus verknüpftes *(Graefe)*, bald als ein *stetig zu- und abnehmendes (Nagel)* Leiden beobachtet und auf eine Art von *Secretionsneurose* bezogen. In der Regel jedoch begleitet er tief in die Ernährungsverhältnisse des Bulbus eingreifende manifeste *Krankheitsprocesse (Raleigh)* und ist eines der hervorstechendsten Merkmale des beginnenden und fortschreitenden *Augapfelschwundes.*

Man glaubt noch vielseitig, dass Steigerungen des intraocularen Druckes, folgerecht also auch abnorme Spannungen und damit begründete Beschränkungen der regulatorischen Wirkung der Kapsel, *lediglich durch eine Vermehrung der dioptrischen Binnenmedien* veranlasst werden können. Abgesehen jedoch von den *widerstreitenden* Ergebnissen physiologischer Versuche *(Grünhagen, Memorski, Adamük, Hippel)* lässt sich dagegen einwenden, dass bei normalen *Circulationsverhältnissen* die Quelle der Secretion sich immer frühzeitig *selber stopfen* müsste, insoferne nämlich mit der Massenzunahme der Binnenmedien die Widerstände des arteriellen Blutzuflusses und die Abfuhr venosen Blutes wachsen würde. Es wird damit selbstverständlich die Möglichkeit erheblicher Vermehrungen der dioptrischen Binnenmedien nicht geläugnet. Diese kommen thatsächlich vor, wo die *Räumlichkeit* der Bulbushöhle durch *Ectasien* welcher Art immer zugenommen hat. Sie sind aber dann nicht sowohl die Ursache als vielmehr *die Folge der Kapseldehnung* und das Mittel, durch welches sich der Seitendruck des in beschränkt erweiterbaren Gefässen strömenden Blutes mit dem elastischen Gegendrucke der Kapsel wieder ins Gleichgewicht zu setzen vermag.

Hat die Masse der dioptrischen Binnenmedien *krankhafter* Weise eine *Einbusse* erlitten, so befindet sich das intraoculare Stromgebiet unter denselben physikalischen Verhältnissen, wie dort, wo *ein Theil der Binnenmedien durch eine Kapselwunde zu entweichen* Gelegenheit gefunden hat. Es sinkt der intraoculare Druck und damit auch die elastische Spannung der Kapsel auf Null, während gleichzeitig die Unterlage verloren geht, gegen welche die Kapsel das Binnenstromgebiet drücken könnte. Es sind demnach die Widerstände beseitigt, welche dem Eintritte des *arteriellen* Blutes von Seite der Kapsel entgegengestellt werden, während gleichzeitig auch ein wesentlicher treibender Factor für den venosen Blutstrom wegfällt. Die Binnengefässe *dehnen sich* demnach aus, so weit es der örtliche Blutdruck erheischt und die elastische Contractilität ihrer Wandungen gestattet; in den *Schlagadern* machen sich *Pulsbewegungen* derselben Form und Grösse bemerklich, wie in anderweitigen Arterien von gleichem Durchmesser, während das *Venenblut* in mehr *gleichmässigem* Strome abfliesst. *Das Binnenstromgebiet hat*, kurz gesagt, *seine Autonomie eingebüsst*, es nimmt an allen Kreislaufsstörungen der zu- und abführenden *extraocularen* Stämme vollen Antheil, wird daher auch von dem Zustande des *Orbitalpolsters* und von den Spannungsverhältnissen der den Bulbus umgebenden *Muskeln* beeinflusst.

Die Belege dafür liefert eine Reihe *directer (Memorski)*, und namentlich *manometrischer (Grünhagen, Wegner, Adamük, Hippel, Weber)* Versuche. Die letzteren sind *hier* insoferne beweiskräftig, als es für die Circulationsverhältnisse im Innern des Bulbus ziemlich gleichgültig ist, ob sich ein Theil der dioptrischen Medien frei *nach aussen* entleert, oder in eine wohl eingepasste Röhre entweicht. Die im Manometer eingeschlossene Flüssigkeitssäule muss allerdings die Widerstände des Abflusses vergrössern, kann aber bei allen Vorsichten und Verbesserungen des Instrumentes *(Hippel, Grünhagen, Adamük) nun und nimmer* den mit dem Binnendrucke stets wechselnden elastischen Gegendruck und folgerecht

auch nicht den *regulatorischen Einfluss* ersetzen, welchen eine völlig *geschlossene* normale Bulbuskapsel auf das intraoculare Stromgebiet ausübt, und vermöge welchem dieselbe jede Vermehrung des arteriellen Zuflusses durch eine entsprechende Zunahme des venösen Abflusses auszugleichen strebt. Bürge dessen sind einerseits die *rhythmischen*, mit dem Herzpulse und mit dem wechselnden Respirationsdrucke isochronischen *Schwankungen* der Manometersäule, andererseits die ganz enorme *Verengerung der Pupille (Hippel, Grünhagen, Adamük)* welche sich selbst im stark atropinisirten Auge in dem Momente einstellt, als die Canüle durch die Kapsel gestossen wird und so lange anhält, als die Röhre den Binnenmedien ein Ausweichen gestattet. Diese Myosis deutet nämlich aus Analogiegründen mit grösster Wahrscheinlichkeit darauf hin, dass die *Spannung* im Inneren des Auges *sehr gesunken* oder *Null* ist. Dem widerstreiten auch keineswegs die höchst *beträchtlichen* Unterschiede, welche sich durch Versuchsmodificationen im *mittleren* Stande der Manometersäule erzielen lassen; denn diese sind der Ausdruck für das Walten einer *Summe* von *sehr verschiedenen* Kräften, welche die Binnenmedien zum Ausweichen bestimmen, aber nicht in der Weise auf die geöffnete *Kapsel übertragen* werden können, dass sie deren elastischen Gegendruck herausfordern. Es concurriren dabei der Seitendruck im intraocularen und orbitalen Stromgebiete, der Spannungszustand der animalischen und organischen, den Bulbus umgebenden Muskeln, der Widerstand des Orbitalpolsters u. s. w., ohne dass es möglich wäre, die Einzelnwirkung dieser Factoren zu ermessen. Es ist darum auch ganz ungerechtfertigt, wenn man die Ergebnisse *manometrischer* Versuche als Prämissen für Schlüsse auf die Verhältnisse des *Binnendruckes* im geschlossenen Auge benützen will. Sie sind von unschätzbarem Werthe, doch nur so weit es sich um *allgemein giltige Strömungsgesetze* handelt.

Man darf übrigens den regulatorischen Einfluss der völlig unversehrten Kapsel und die damit zusammenhängende Stetigkeit des Binnendruckes und der intraocularen Blutmenge *nicht für absolute halten*, mit anderen Worten die Autonomie des Binnenstromgebietes nicht mit *gänzlicher Unabhängigkeit* identificiren. Im Gegentheile muss jeder Wechsel im allgemeinen Blutdrucke sich *momentan* auch im Binnenstromgebiete geltend machen. Die regulatorische Wirkung der Kapsel ist ja eben nichts anderes, als die elastische *Reaction* der Cornea und Sclera gegen thatsächlich gegebene *Gleichgewichtsstörungen* und bedarf einer, wenn auch noch so geringen Zeit.

Es weisen darauf die *winzigen Schwankungen* hin, welche im Normalzustande isochron mit dem Herzpulse und selbst mit dem wechselnden Respirationsdrucke (*Donders*) objectiv an den Centralstücken der retinalen Venen und subjectiv in der entoptischen Aderhautfigur (S. 3) wahrgenommen werden. Auch ist es von Bedeutung, dass man in der entoptischen Aderhautfigur schon bei leisem Drucke auf das Auge eine *Verlangsamung* der Blutströmung bemerken konnte *(Berthold)*. Ebenso verdienen die *Netzhautblutungen* Beachtung, welche man bisweilen im Gefolge krampfhafter Muskelzusammenziehungen, z. B. nach heftigem Niesen, Husten, Erbrechen, auftreten sieht und welche offenbar auf Rechnung von Blutstauungen zu setzen sind.

Man darf ferner nicht übersehen, dass die regulatorische Wirkung der elastischen Bulbuskapsel *ungleiche Vertheilungen* der intraocularen Blutmenge nicht ausschliesst und dass streng *localisirte* Circulationsstörungen ebenso wie ausgebreitete für die Ernährungsverhältnisse der betreffenden Theile verderblich werden, die Entwickelung umschriebener Entzündungsherde begünstigen und deren Verlauf wesentlich modificiren können. Endlich kömmt in Betracht, dass das oculistische Feld *über den Binnenraum hinaus* sich auf Gefässbezirke erstreckt, welche unter der *vollen* Herrschaft der allgemeinen Kreislaufsgesetze stehen.

Es muss daher auch bei der Entwerfung *augenärztlicher* Heilpläne alles auf das sorglichste erwogen werden, was die Kreislaufs- und Ernäh-

rungsbedingungen im *allgemeinen* zu verrücken im Stande ist. In dieser Beziehung sind nun ausser mancherlei Abweichungen in der *Menge und Mischung des Blutes*, welche besser im *speciellen* Theile ihre Berücksichtigung finden, besonders gewisse *Innervationsstörungen* von Wichtigkeit.

Einen *directen* Einfluss kann selbstverständlich nur der Sympathicus ausüben, denn dieser ist es, welcher die Gefässmuskulatur und wahrscheinlich auch die Ernährungsvorgänge *unmittelbar* beherrscht.

Ein solcher Einfluss macht sich denn auch bei Lähmungs- und Reizzuständen der *sympathischen Centra* in sehr fühlbarer Weise bemerklich. Abgesehen von den Folgen, welche aus der Störung der *nutritiven* Innervationen selber resultiren, stellen sich dann nämlich beträchtliche *Hyperämien* oder *Ischaemien* ein, welche auf die Ernährungsvorgänge missgünstig zurückwirken und ihrerseits wieder sowohl *direct* als *indirect* veranlasst sein können, letzteres insoferne die Verengerung oder Erweiterung ausgebreiteter Gefässbezirke nothwendig den Blutdruck und die Füllung in den anderen Stromgebieten *gegensätzlich* gestalten muss.

Es werden derlei Centralleiden des symphatischen Nerven laut *physiologischen Versuchen* an Thieren begründet durch die Einwirkung eines wegen Respirationsunterbrechung mit *Kohlensäure* geschwängerten Blutes (*Bezold, Ludwig, Thiry*). Eine andere Quelle dieser Zufälle liegt in gewissen Giften, z. B. *Curare, Atropin, Calabar (Bezold, Götz, Bloebaum)*, wenn sie in Gefässe eingespritzt und so mit dem Gehirne in Berührung gebracht werden.

Neuere Beobachtungen machen es überdiess wahrscheinlich, dass in der sogenannten *Opthalmia intermittens* die Einwirkung eines mit *Malariagift* inficirten Blutes auf die sympathischen Centra zum symptomatischen Ausdruck komme, dieses Augenleiden also die Bedeutung eines *larvirten Wechselfiebers* habe. Von den älteren Autoren vielfach, wenn auch mit ziemlich schwankenden Merkmalen, beschrieben (*Himly, T. Benedikt, Ruete, Mackenzie*), hat die intermittirende Ophthalmie erst in jüngster Zeit wieder die Aufmerksamkeit erregt (*Eulenburg, Landois*). Es charakterisirt sich dieselbe durch Erscheinungen der *Gefässparalyse*, welche in bestimmtem, quotidianen oder tertiären Typus auftreten und, wenigstens anfänglich, mit völligen Intermissionen wechseln. Meistens beschränken sich dieselben auf die *Bindehaut und Lider*, welche sich mehr weniger stark röthen, oedematös anlaufen, während die Schleimsecretion zunimmt und mitunter auch Zeichen einer mässigen Ciliarreizung zum Vorschein kommen (*Staub, Mannhardt*). Seltener leidet das *Ciliarsystem* in höherem Grade, ja zuweilen präsentirt sich das Leiden unter der Gestalt einer *intermittirenden Iritis* mit oder ohne *Hypopyum (Staub)*. Bei *längerer* Dauer des Leidens soll es mitunter zu bleibender chronischer Ophthalmie, zu Trübungen der Conjunctiva, Atrophie des Auges kommen können (*Griesinger*). Einzelne Autoren sprechen auch von *intermittirenden Amaurosen (Testelin)*, ohne dass es jedoch klar geworden wäre, was deren nächster Grund sei und ob sie überhaupt mit der *Malariainfection* in nähere Beziehung gebracht werden dürfen.

In gleicher Weise kömmt es zu Störungen des Kreislaufes und der Ernährung, wenn die *gangliosen Apparate*, die *Stämme* und *Zweige* des sympathischen Nerven in irgend welcher Weise leiden. Das *Gesammtbild* der Krankheit ist dann aber je nach der *Oertlichkeit* der Schädlichkeitseinwirkung ein verschiedenes, mit den *anatomischen Verhältnissen* und der *physiologischen Bedeutung* des betreffenden Sympathicusstückes wechselndes, daher auf diese Momente etwas näher eingegangen werden muss.

Das *Centrum des Sympathicus* wird allgemein in das *verlängerte Mark (Schiff, Salkowski)*, oder noch höher in die *Grosshirnschenkel (Budge)* verlegt. Ein Theil der hier entspringenden Fasern tritt gleich vom Gehirne und der Medulla oblongata ab und legt sich an die Stämme einzelner *Gehirnnerven* an, um von diesen weiterhin auf *Gefässe* überzugehen, oder mit ersteren *vereinigt* bis zur Peripherie hin auszustrahlen. So begleiten derlei Fasern den *Nervus facialis (Schiff, Samuel)*

und den *Trigeminus* bis in die äussersten Grenzen ihrer Verzweigungsgebiete. Zum Stamme des letzteren gesellen sich schon *innerhalb* des Gehirnes sympathische Röhren, welche dann in ein Bündel zusammengedrängt am medialen Rande des vereinigten ersten und zweiten Quintusastes zum *Ganglion Gasseri* hinstreichen und sich in dasselbe einsenken. Die *Hauptmasse* der im Gehirne entspringenden Fasern zieht jedoch im *Rückenmarke* nach abwärts und wird hier wahrscheinlich durch Fasern verstärkt, welche aus dem Rückenmarke selber entspringen. Die *zum Auge und dessen Umgebungen gehenden sympathischen Fasern* streichen in den *vorderen* Strängen der Medulla *ungekreuzt* nach abwärts und verbinden sich hier mit anderen Fäden, welche wahrscheinlich von den vorderen und mittleren Strängen ausgehen *(Budge)*. Sie treten fast sämmtlich, mit den *vorderen (Budge, Salkowski)* Wurzeln der betreffenden Rückenmarksnerven vereinigt, *unterhalb* des sechsten Halswirbels und *oberhalb* des zweiten *(Bernard)* oder dritten *(Budge, Salkowski)* Brustwirbels aus dem Rückenmarke heraus. Nur ein kleines Bündel, welches für die *Bindehaut*, die *Lider-* und die *Thränendrüse* bestimmt ist, geht in der Höhe des *dritten* Halswirbels ab *(Landois, Eulenburg)*. Die im ersten und zweiten *Brustnerven* streichenden Bündel treten in die entsprechenden beiden oberen *Brustganglien* ein und gehen durch das verbindende Stück des *Grenzstranges* in den *Cervicaltheil* des letzteren über. Dieser vereinigt in sich *sämmtliche* von den 8 *Halsnerven* zugeführten sympathischen Röhren und besitzt 3 mächtige *Ganglien*. Die Richtung der Fasern ist in ihm eine *aufsteigende* und wird von den aus dem oberen Halsknoten hervortretenden Fasern *fortgesetzt*. Dieselben schliessen sich nämlich der *Carotis* an und verbreiten sich mit deren Aesten Geflechte bildend über alle Organe des *Halses* und *Kopfes*. Eine Summe von Fasern gelangt so mit der Carotis in die *Schädelhöhle* zurück und folgt fürder theilweise den *Gefässverzweigungen*, theilweise aber springt sie im Sinus cavernosus auf das *Ganglion Gasseri* über, mischt sich hier mit den *direct* vom Gehirn dahin gelangten sympathischen Fasern und strahlt in die gesammte Peripherie des *Quintus* aus. Mit dem *ersten Aste* des Trigeminus, welcher noch einige Zweige *direct* vom Carotisgeflechte aufnimmt, kommen die sympathischen Röhren dann zum *Auge und seinen Umgebungen*, wo sie mit anderen Fasern zusammentreffen, welche mit den *Gefässen* und beziehungsweise mit dem *Nervus facialis* dahin gelangt sind.

Der *erste Ast des Quintus*, dessen mit dem zweiten Aste gemeinschaftliche *Wurzel* in der Medulla oblongata liegt und mit dem *Corpus restiforme* zusammenhängt *(Deiters)*, geht mit den ihm beigemischten sympathischen Fasern durch die obere Augenhöhlenspalte und theilt sich hier oder schon etwas früher in drei Zweige. Der *Nervus lacrymalis* geht zur Thränendrüse und zum *äusseren* Theile des Oberlides. Der *Nervus frontalis* versorgt die Stirnhaut und mit einem Nebenzweige, dem *Nervus supratrochlearis*, den *inneren* Theil des Oberlides und die Nasenwurzel. Der dritte Zweig, der *Nerv. nasociliaris*, gibt vorerst die *Ciliarnerven* ab. Dann spaltet er sich in den *Nerv. infratrochlearis*, welcher gleichfalls in das obere Lid und in die Haut der Nasenwurzel ausstrahlt, und in den *Nerv. ethmoidalis*, welcher durch das Foramen ethmoidale in die Schädelhöhle und von hier durch die Siebplatte zur Nasenhöhle läuft, wo er den vorderen Theil der Schneider'schen Haut versorgt und mit seiner Fortsetzung sich zwischen dem unteren Rande des Nasenbeines und dem Nasenknorpel durchbohrt, um zur äusseren Haut der Nasenspitze zu gelangen und sich hier in Endzweige aufzulösen.

Die *für den Augapfel* bestimmten Nervenfasern setzen vom Nerv. nasociliaris theils *direct* als *Nervi ciliares longi* zum Bulbus über, theils treten sie vorerst als *lange* Wurzel in das *Ganglion ciliare* ein, wo sie mit Fasern zusammentreffen, welche als *kurze* Wurzel sich vom *dritten* Gehirnnerven abgezweigt haben, und mit anderen, welche der genannte Knoten als *trophische* Wurzel aus den umliegenden sympathischen *Gefässgeflechten* aufnimmt. In den von hier abgehenden *kurzen Ciliarnerven* sind alle diese verschiedenen Fasern bereits innig durchmischt. Sie durchlaufen dann noch im *Inneren des Bulbus* eine Anzahl kleiner, der Aderhaut eingebetteter *ganglienartiger Knoten (C. Krause, H. Müller, Schweigger, Saemisch)* und verästeln sich schliesslich nach mehrfachen *plexusähnlichen* Verschlingungen *(Donders)* in den einzelnen Binnenorganen.

Von den *im cervicalen Grenzstrange* vereinigten sympathischen Fäden spielt ein kleiner Theil die Rolle eines *motorischen* Nerven. Er versorgt den *Dilatator pupillae* so wie die *organischen* Muskeln der *Lider* und der

Orbita. Er vermag dadurch, dass er die Spannungszustände in diesen Muskeln beherrscht, mittelbar auf die Circulationsbedingungen im Auge und in dessen Umgebungen zurückzuwirken. Die *Hauptmasse* jener Röhren ist indessen *vasomotorischer Art* und vermittelt neben den *systolischen* Gefässbewegungen noch gewisse *andere*, vom Pulse unabhängige Zusammenziehungen und Erweiterungen, welche den *Blutgehalt* jenes Stromgebietes bestimmen und die daselbst herrschenden *Strömungswiderstände* sehr kräftig beeinflussen *(Schiff, Cl. Bernard)*.

Leitungshemmungen des cervicalen Grenzstranges oder seiner Wurzeln haben in Uebereinstimmung damit laut *praktischen* Erfahrungen *(Eulenburg, Guttmann, Ogle)*, gleich der *Durchschneidung* der genannten Gebilde am Thiere eine starke Verengerung der Pupille *(Petit, Biffi, Trautvetter, Arlt jun.)* und der Lidspalte *(Cl. Bernard, R. Wagner, Remak)*, ein Zurücktreten des Bulbus in die Orbita *(Petit, Schiff, Prevost, Jolyet, Budge)*, eine Gefässerweiterung der Iris und eine beträchtliche Blutüberfüllung der betreffenden Kopfhälfte mit anfänglicher Temperatursteigerung im Gefolge. *Reizzustände des Cervicalstranges* und experimentelle Erregungen desselben ziehen *entgegengesetzte* Erscheinungen nach sich *(Cl. Bernard, Budge, Wegner, Salkowski, Donders)*, vorausgesetzt, dass die Reizung ein gewisses Mass *nicht überschreitet*, widrigenfalls in den zugehörigen Gefässbezirken rasch die Symptome der *Paralyse* zum Vorschein kommen.

Das andere, *unmittelbar aus dem Gehirne hervortretende* und am medialen Rande des Quintusstammes zum *Ganglion Gasseri* ziehende Bündel sympathischer Fasern führt *keine motorischen* Fasern zum Dilatator pupillae, da galvanische Reizung jenes Knotens oder des ersten Quintusastes nach Exstirpation des Ganglion supremum cervicale *keine* Pupillenerweiterung auszulösen im Stande ist *(Budge)*. Dagegen enthält es neben *vasomotorischen* Röhren eine grosse Menge *eigenthümlicher* Fasern, welche im cervicalen Grenzstrange *fehlen* und in einer näheren Beziehung zu den *Ernährungsvorgängen* im Auge stehen, daher sie mit dem Namen *„trophische Fasern“* belegt werden.

In Uebereinstimmung damit führt *Durchschneidung* jenes Bündels *hinter* dem Ganglion oder *innerhalb der Brücke (Büttner, G. Meissner, Schiff)* häufig zu gewissen höchst auffälligen *Ernährungsstörungen*, welche letztere bei Trennungen des cervicalen Grenzstranges *niemals* zur Beobachtung kommen *(Schiff)* und in Verbindung mit der *Gefässparalyse* den Begriff der *neuroparalytischen Ophthalmie* erschöpfen. Die *Gefässparalyse* äussert sich hierbei durch eine mehr oder weniger beträchtliche Hyperaemie und ödematose Schwellung der Bindehaut mit Absonderung schleimig eitriger Producte und bisweilen auch mit Blutaustretungen in das subconjunctivale Gefüge *(Hippel)*. Die *Ernährungstörung* dagegen kömmt durch *Infiltrationen und Verschwärungen der Cornea*, durch Stockung der *Thränenabsonderung* und durch Abnahme der Binnenmedien, also durch *Welk-* und *Weichwerden des Bulbus*, klar zum Ausdrucke.

Secundär kömmt es bisweilen zur Entwicklung einer *Iridochorioiditis (Graefe, Heymann)* mit oder ohne Hypopyumbildung, welche schliesslich die *Atrophie* des Bulbus anzubahnen vermag. In einzelnen Fällen hat man ausserdem Störungen des *lichtempfindenden* Apparates beobachtet, welche der Zeit und dem Grade nach zu schwanken pflegen und vorübergehend sich bis zur völligen *Amaurose* steigern können *(Graefe, Hippel)*.

Den geschilderten Verhältnissen entsprechend, veranlassen denn auch *krankhafte Processe*, welche sich in der *Varolsbrücke* oder im Bereiche des *Quintusstammes* festgesetzt haben *(Stanley, Alison, Power)*, gleich Durchschneidungen des letzteren an Thieren *(Schiff)*, zuweilen *wahre neuroparalytische* Ophthalmien, welche dann in der Regel mit ausgebreiteten *Sensibilitätsstörungen* im Trigeminusgebiete einhergehen. Aehnliche Folgen resultiren aber auch nicht selten, wenn das *Ganglion Gasseri* oder der *erste Quintusast* bis zur Abzweigung der Ciliarnerven hin in einen Krankheitsherd verwickelt ist *(Schiff, Graefe, Junge, Budge, Rothmund, Geissler, Steffan)*, ja selbst wenn die *Ciliarzweige* allein leitungsunfähig geworden sind *(Graefe)*. Doch scheint vermöge der grossen Menge sympathischer Fasern, welche aus dem *cervicalen Grenzstrange* kommend sich erst im Ganglion Gasseri dem Trigeminus beigesellen, im Falle als der halbmondförmige Knoten oder der erste Quintusast leidet oder durchtrennt wurde *(Magendie, Schiff, Graefe, Winther)*, die *Gefässparalysis* sich häufiger, rascher und ausgiebiger einzustellen. Wenigstens werden in den betreffenden Beobachtungen eine langsam auftretende, dauernde und von der Leistungsfähigkeit des *dritten* Gehirnnerven unabhängige auffällige *Pupillenverengerung (Budge, Cl. Bernard, Graefe)* so wie das Sichtbarwerden zahlreicher stark ausgedehnter Irisgefässe *(Budge, Wegner, Graefe)* meistens sehr nachdrücklich betont.

Immerhin muss es befremden, dass man unter so bewandten Umständen die Erscheinungen der Gefässparalyse und Ernährungsstörung *nicht constant* auftreten sieht. Ob zur Erklärung dessen der Umstand hinreicht, dass eine grosse Anzahl sympathischer Fasern *mit den Gefässen* zum Auge und seinen Umgebungen gelangt, steht dahin. Man kann sich darum kaum der Annahme *beihelfender* Momente entschlagen. Als ein solches hat nun unzweifelhaft die *Anaesthesie* zu gelten, insoferne sie die Abwehr zahlreicher *äusserer Schädlichkeiten* verhindert, welche durch ihre Reizwirkung Gefässparalysen einzuleiten und zu vermehren, ja überhaupt Entzündungsprocesse anzufachen vermögen. Ueberdiess *fällt* mit der Empfindlichkeit des Auges und seiner Schutzdecken auch der eigentliche *Motor des rhythmischen unwillkürlichen Lidschlages* weg, die Lidspalte bleibt geöffnet und gestattet die *Austrocknung* des blosliegenden Theiles der Bulbusoberfläche, um so mehr, als bei Leitungsunterbrechungen im ersten Trigeminusaste die Thränendrüsen des secretionsbeherrschenden Nervenreizes entbehren müssen und demnach die *Absonderung* der Thränen wesentlich *beschränkt*, ja auf ein kleinstes Mass herabgemindert werden kann *(Graefe, Hippel)*. Es stellen sich in Uebereinstimmung damit denn auch gerne die Symptome der *acuten Xerosis* ein, das Epithel der Cornea und Conjunctiva wird, besonders an dem in der Lidspalte blosliegenden Theile schilferig, rauh und bedeckt sich mit zähem Schleime, welcher zu gelben Krusten verdorrt. Gerade hierin liegt aber wieder ein Factor, welcher auf die *Ernährungsverhältnisse* der Theile zurückwirkt und das Auftreten von Entzündungen und Verschwärungen im hohen Grade fördert. In der That lassen die Ergebnisse zahlloser Versuche keinen Zweifel darüber, dass *Schliessung der Lidspalte*, also Schutz vor äusseren Schädlichkeiten und vor Vertrocknung, die Entwicklung der Ophthalmia neuroparalytica in der Mehrzahl der Fälle zu *verhindern* und, falls sie bereits gegeben wäre, sie wieder *rückgängig* zu machen im Stande sei; ja es ist diese Sicherstellung eine so eminente, dass Manche die neuroparalytische Ophthalmie geradezu *durch* die bei fehlendem Schutze unvermeidlichen *Traumen begründet* erachten *(Snellen, Rosow, Knapp)*, oder überhaupt aus der Anaesthesie der Theile und aus der damit einhergehenden *Stockung der Thränensecretion* erklären *(Graefe)*, während Andere einen Mittelweg einschlagen und aus der Leitungshemmung der sympathischen Nerven blos eine *Verminderung der Widerstandskraft* der Gewebe gegen äussere Schädlichkeiten ableiten *(Büttner, Samuel)*. Doch steht diesen Ansichten hinwiederum der Umstand entgegen, dass die Immunität bei zureichendem Schutze *keine absolute* ist *(Schiff, Hippel)* und dass die neuroparalytische Ophthalmie durchaus nicht an Anaesthesie gebunden, sondern auch *bei voller Empfindlichkeit* der Theile mehrfach beobachtet worden ist *(Schiff, Geissler, Steffan, Mooren)*.

Es offenbart sich übrigens der Einfluss des mit dem Trigeminus vereinigten Sympathicustheiles auf die Circulations- und Ernährungsvorgänge nicht blos durch den Symptomencomplex der neuroparalytischen Ophthalmie, er tritt auch klar in den an Neuralgien des Quintus gebundenen sogenannten *Secretionsneurosen* (S. 6) und in den *Atrophien* des Bindegewebes, der Muskeln und selbst der Knochen hervor, welche bisweilen als Folgezustände länger bestehender Neuralgien und Anaesthesien einzelner Quintusäste gefunden worden sind *(Benedikt, Graefe)*.

Am klarsten aber spricht er sich in den *herpetischen Krankheitsformen* des Trigeminusgebietes aus. Es unterliegt nach den allerdings noch spärlichen anatomischen Untersuchungen kaum einem Zweifel, dass der Herpes in einem nahen ursächlichen Verbande mit entzündlichen Processen stehe, welche sich in der Bahn *sympathischer* Faserbündel localisirt haben *(Danielssen, Esmarch, Bärensprung, Charcot, Cotard)* und dass der *Sitz* dieser Krankheitsherde auch für den Ort und die Ausbreitung des charakteristischen Ausschlages bestimmend sei.

Krankhafte Processe, welche sich im Bereiche des *Stirn-* oder *Thränenastes*, oder aber *jenseits* der Abzweigung der Ciliarnerven im Laufe des *Nasociliaris* entwickelt haben, können den anatomischen Verhältnissen gemäss Kreislaufs- und Ernährungsstörungen *auf unmittelbare Weise* nur *in den Schutzorganen* des Augapfels begründen. Dafür aber ist der Einfluss, welchen sie *indirect* auf die Circulation und auf die Nutritionsvorgänge *im Bulbus* auszuüben vermögen, ein um so hervorragenderer. Es kommen hier nämlich die *Reflexbeziehungen* in Betracht, welche zwischen dem *Sympathicus* und den *sensiblen* Fasern nicht nur des *Quintus*, sondern *aller Empfindungsnerven* bestehen und in der Pathologie und Therapie eine hochwichtige Rolle zu spielen berufen sind.

In wenige Worte zusammengefasst lauten die Ergebnisse der hierauf bezüglichen Versuche: *Hautreize* ziehen *primär* eine *Verengerung* der kleinen Körpergefässe mit Temperaturerniedrigung so wie mit Vergrösserung der Zahl und Energie der Herzschläge nach sich. Die *Gefässcontraction hält* auch nach Beseitigung der Ursache noch eine Zeit *an*, um schliesslich einer geringen *Erweiterung* Platz zu machen, wenn der Hautreiz ein *relativ schwacher* war *(Naumann, Loven)*. Die Gefässverengerung geht dagegen im Verzweigungsgebiete des *gereizten* sensiblen Nerven *(Cl. Bernard)* und in dessen Nachbarschaft sehr rasch oder fast unmittelbar in *starke Erweiterung* über, während sie in *entfernteren* Organen *andauert (Zülzer)*, wenn der Hautreiz ein *relativ starker* war. Der *Grad* der *effectiven* Reizung hängt nicht blos von der *absoluten* Stärke des Eingriffes, sondern auch von der *jeweiligen Irritabilität* des Körpers ab, so dass ein und derselbe Reiz bei verschiedenen Individuen und bei demselben Individuum unter verschiedenen Umständen ganz *entgegengesetzte* Reactionszustände veranlassen *(Naumann)*, also einmal *Gefässverengerung* mit Erniedrigung der Temperatur, das andere Mal *Gefässerweiterung* mit anfänglicher Steigerung der Wärme, weiterhin aber Verlangsamung des Blutstromes, passive Hyperaemien mit davon abhängiger Wärmeverminderung begründen und solchermassen die Neigung zu Oedem, zu entzündlichen Ausschwitzungen mit allen deren Folgen erzeugen oder steigern kann.

Auf pathologischem Gebiete bekunden sich diese Reflexwirkungen bekanntlich in sehr auffallender Weise durch Hyperaemien und oedematose Anschwellungen

der Bindehaut und Lider, welche *neuralgische Anfälle* im Bereiche des Trigeminus zu begleiten pflegen und durch die grosse Empfindlichkeit, welche sich bei Bestand eines solchen Leidens im *cervicalen Grenzstrange* zu entwickeln pflegt. Auch lassen sich damit gewisse Fälle in Beziehung bringen, in welchen Traumen oder Erkrankungen einzelner Quintusäste, z. B. bei Zahnleiden, heftige *Entzündungen* des Auges *(Schiff)* oder *Sehstörungen* (Amaurosis trifacialis) veranlasst haben.

Man sieht aus Allem, dass die Annahme *besonderer*, dem Quintus eigenthümlicher Fasern, welche die Fähigkeit besitzen sollen, die Gefässe des Auges *activ* zu erweitern und auch die Secretionen im Inneren des Auges zu beherrschen (*Hippel*, *Grünhagen)*, ganz entbehrlich sind. Man kann um so ruhiger davon absehen, als die darauf bezüglichen Experimente bei der Unmöglichkeit, directe Eingriffe auf die sensitiven Fasern zu beschränken, viel an Werth verlieren und auch sonst noch manche Bedenken erregen *(Adamük, Wegner)*.

Anderseits darf man wohl auch annehmen, dass die von Innervationsstörungen der sympathischen Nerven abhängigen Anomalien der *örtlichen Blutmenge* für die *sensitiven* Nerven des betreffenden Gebietes eine Quelle von Erregungszuständen werden können. Die Erscheinungen bei der *Hemicranie* weisen darauf hin *(Eulenburg, Gutmann)*. *Sicher* steht es, dass die durch Gefässparalysen angebahnte *Entzündung* die Empfindungsnerven des Krankheitsherdes zu reizen und damit im fehlerhaften Kreise auf die sympathischen Fasern zurückzuwirken vermag.

Im Binnenraume des Auges äussern sich die von den sensitiven Nerven auf die sympathischen Fasern *überpflanzten* Erregungszustände in der Regel auch durch mehr oder minder deutliche *Bewegungen der Pupille (Budge, Trautvetter, Donders, Cl. Bernard)*. Die *Vermittler* der Reflexe können hierbei ebensowohl das *Gehirn* als das *Ganglion ciliare* oder selbst die *intraocularen Ganglien* sein. Die Bewegungen selbst sind je nach Umständen die Wirkung *verschiedener* Kräfte. Ein Theil derselben geht *sehr langsam* von statten, und bringt wahrscheinlich nichts anderes, als veränderte Spannungszustände in der *Gefässmusculatur*, oder vielmehr einen davon abhängigen *Füllungswechsel der Irisgefässe* zum Ausdrucke. Der andere Theil erfolgt aber *rasch*, und wird unzweifelhaft vorwiegend durch die Thätigkeit der *eigentlichen Bewegungsmuskeln* der Iris bewerkstelligt. In einem wie in dem anderen Falle findet ein *Wechsel der Blutvertheilung* im uvealen Stromgebiete statt. Es ist nämlich nachgewiesen, dass bei jeder *Erweiterung* der Pupille das Volumen der Iris *abnimmt*, indem ein Theil des in den Irisgefässen enthaltenen Blutes in die Wirbelvenengeflechte der Aderhaut ausweicht, während bei der *Verengerung* der Pupille das Blut theilweise wieder zur Iris zurückkehrt *(O. Becker)* und deren Volumen *vergrössert*.

Es liegt nun auf der Hand, dass diese Fluxionen bei Bestand *krankhafter* Processe im Inneren des Auges für die ohnehin schon gestörten Circulations- und Ernährungsverhältnisse nicht ganz gleichgiltig sein können, und dies zwar um so weniger, als jedwede Muskelanstrengung einen vermehrten Stoffwechsel mit sich bringt und unter pathologischen Verhältnissen auch wohl heftige Reizzustände in den sensitiven Nerven anzuregen im Stande ist. Wird doch *Muskelruhe* allenthalben als ein *hochwichtiger* Factor bei Bekämpfung entzündlicher Vorgänge anerkannt.

Insoferne fordern auch die Reflexe Beachtung, welche durch das in der inneren Hälfte des vorderen *Vierhügelpaares* gelegene Centrum *(Flourens, Budge)*, von der *Netzhaut* aus auf die oculopupillaren Zweige des *dritten* Gehirnnerven geworfen werden. Auch verdienen die Reflexe einige

Rücksicht, welche von der *Retina* und den *Empfindungsnerven* der Augengegend auf die zum 7. Paare gehörigen motorischen Nerven des *Kreismuskels der Lider* überpflanzt werden. Endlich erheischen die *willkürlichen* Bethätigungen der äusseren Augenmuskeln, der Lidmuskeln und ganz besonders des Accommodationsmuskels eine sorgliche Erwägung.

Was den *Ciliarmuskel* betrifft, so wird von manchen Seiten *(Graefe, Weber)* behauptet, dass eine vermehrte Spannung desselben den *intraocularen* oder wenigstens *jenen Druck*, unter welchem die im *hinteren* Augenraume gelegenen Organe stehen, zu *steigern* und damit die Circulations- und Ernährungsbedingungen daselbst zu verändern im Stande sei. Es stützt sich diese Ansicht auf die Ergebnisse mannigfaltiger Versuche *(Völckers, Hensen, Coccius, Förster, Cramer)* und auf die Resultate der *Iridektomie (Graefe, Wegner)*. Dieselben werden jedoch durch die *gegentheiligen* Resultate anderer gleich schwer wiegender Experimente *(Völckers, Hensen, Hippel, Grünhagen, Adamük)* ausgeglichen und erregen manches theoretische Bedenken. Insbesondere kömmt in Rechnung, dass die dioptrischen Binnenmedien unzusammendrückbar und der arterielle Blutdruck in dem intraocularen Stromgebiete ein so mächtiger ist, dass ein verhältnissmässig bedeutender äusserer Druck auf den Bulbus wirken muss, um das Caliber der ophthalmoscopisch wahrnehmbaren Gefässe merklich zu vermindern. Die *Füllung der Augapfelhöhle* ist daher ohne Zweifel vollkommen ausreichend, um dem relativ *schwachen* Zuge des Ciliarmuskels gegenüber die *äussere Form* des Bulbus aufrecht zu erhalten. Wäre sie es übrigens nicht, so müsste sich die Zusammenschnürung des Ursprungskreises des Ciliarmuskels nothwendig durch eine Convexitätsvermehrung der Hornhaut bemerklich machen, während unwiderlegliche Beweise dafür vorhanden sind, dass die verschiedenen Accommodationszustände des Auges *ohne allen* Einfluss auf die Krümmung der Cornea sind. Man könnte also nur auf eine Druckvermehrung im *hinteren* Augenraume denken. Allein würde eine Zusammenziehung der Irismuskeln und des Ciliarmuskels den von der gesammten Uvea umschlossenen Raum *verkleinern*, so würde das Ausweichen des in der *hinteren* Kammer enthaltenen Humor aqueus nach vorne genügen, um jede *Druckwirkung* unmöglich zu machen, und der zwischen Choroidea und Sclera entstehende Raum würde sogleich durch verstärkte Füllung der Wirbelvenen ausgefüllt werden. Ueberdiess müsste sich eine solche Druckwirkung in der *entoptischen Aderfigur* zum Ausdruck bringen, während darauf bezügliche Beobachtungen gerade das *Gegentheil* gezeigt, nämlich nachgewiesen haben, dass *Lähmung* und *Krampf* des Accommodationsmuskels durch Atropin oder Calabar *keine* Veränderung in der Schnelligkeit der Blutbewegung und in der Stärke der Pulserscheinungen mit sich bringen, was doch bei einem äusseren Drucke der Fall ist *(Hippel, Grünhagen)*.

Nach diesen Erörterungen ist es nun möglich, auf die *therapeutischen Aufgaben* bei Behandlung von entzündlichen Augenkrankheiten näher einzugehen. Es schliessen diese Aufgaben in sich: 1. *Die Indicatio causalis*, welche gerichtet ist auf die Entfernung aller sowohl innerer als äusserer Schädlichkeiten, und zwar nicht nur jener, welche im speciellen Falle die Entzündung wirklich angeregt haben, sondern auch jener, welche im weiteren Verlaufe des Processes auf den entzündeten Theil einwirken und dadurch den *Entzündungsreiz*, d. i. die durch die Summe der Schädlichkeiten hervorgebrachte örtliche Störung, steigern und unterhalten könnten; 2. *die Indicatio morbi*, welche darauf hinzielt, dem Processe selbst Schranken zu setzen, seine Heftigkeit zu brechen und ihn den Möglichkeiten des Ausgleiches zuzuführen.

I. *Die Causalindication* zerfällt, entsprechend der ausserordentlichen Mannigfaltigkeit möglicher Reizeinwirkungen, in eine Unzahl von *Sonderaufgaben*, welche zum Theile auf die Beseitigung und Fernhaltung mechanischer, chemischer, physikalischer oder functioneller Schädlichkeiten hinzielen, zum Theile aber sich beziehen auf die Tilgung oder Verminderung einer etwa vorhandenen *allgemeinen oder speciellen Anlage*, also auch die

Regulirung des Kreislaufes, der Blutmischung und der Ernährung in sich fassen. Viele dieser ätiologischen Momente sind nur in einzelnen concreten Fällen und selbst dann nur unter ganz besonderen Verhältnissen wirksam, äussern überdies recht häufig eine besondere Beziehung zu gewissen *Oertlichkeiten* und *Formen* des Entzündungsprocesses und gehören daher in den Bereich der *speciellen* Augenheilkunde. Ein anderer Theil derselben jedoch hat eine mehr *allgemeine* Bedeutung, indem viele Individuen unter den verschiedensten Lebensverhältnissen ihrer schädlichen Einwirkung mehr oder weniger ausgesetzt sind. Die Erörterung der auf sie bezüglichen Sonderanzeigen und der diesen entsprechenden Mittel ist der Gegenstand der folgenden Verhandlungen.

A. Unter den *mechanischen Schädlichkeiten*, welche am gewöhnlichsten gegebene Reizzustände oder Entzündungen der Augen steigern und unterhalten, sind besonders zu nennen:

1. *Das Reiben, Drücken, Betasten der Lider*, um unangenehme Gefühle von Jucken, Beissen, Brennen, oder wirkliche Schmerzen zu mildern; das *Anpressen der Hände oder Arme*, um lästiger Lichtscheu zu begegnen u. s. w. Besonders bei Kindern ist hierauf zu achten; doch trifft man ein solches zweckwidriges Betragen nicht selten auch bei Erwachsenen. Bei letzteren genügt wohl in der Regel die Belehrung, bei Kindern indessen ist man oft genöthigt, zwangsweise zu verfahren.

Früher verwendete man als *Schutzverband* bindenartig zusammengefaltete Tücher. Doch machen diese zu warm, sind durch ihre Schwere lästig und drücken überdies ganz ungleichmässig. Weit besser wird allen Anforderungen entsprochen durch die jetzt ziemlich allgemein in Gebrauch gekommene Verbandweise. Es besteht diese in der Auspolsterung der Augengegend und in der Verwendung einer zarten, leichten, elastischen Binde. Als *Polster* dient feine Charpie oder gereinigte Baumwolle, welche als *Ein* zweckmässig gestalteter Bausch oder in Form *vieler kleiner* Scheibchen so über die geschlossenen Lider ausgebreitet und vertheilt wird, dass alle Vertiefungen zwischen der Augapfelwölbung und den knöchernen Orbitalrändern ausgefüllt erscheinen und die darüber gespannte Binde allenthalben einen *ganz gleichen* Druck auf die unterlagernden Theile auszuüben vermag. Als *Binde* benützt man einen nathlosen, 6 Zoll langen und $1^1/_2$—2 Zoll breiten Streifen von *feinstem* Flanell, welcher behufs grösserer Elasticität *schief* auf den Fadenzug geschnitten sein muss, und an beiden winkelig zugespitzten Enden mit schmalen Leinwandbändchen zu versehen ist, um beim Binden einen *kleinen* Knopf zu erhalten und die lästige Verhüllung der Theile möglichst zu beschränken.

Ein Haupterforderniss ist, dass der Verband bei verhältnissmässig *geringer* Spannung fest hafte, ohne sich zu verschieben. Der *binoculare* Verband, welcher quer über *beide* Augen um den Kopf herumgelegt wird, bietet in dieser Hinsicht keine Schwierigkeiten, wohl aber der *einseitige*. Um diesen in seiner *schrägen* Lage zu sichern, ist es nothwendig, das eine Bändchen knapp unter dem Ohrläppchen weg, das andere aber über die Stirne und genau über die *grösste* Wölbung des Scheitelwandbeines zu führen und dann beide Bändchen über die Mitte der Hinterhauptschale auf demselben Wege nach vorne zu leiten, um sie hier zu knüpfen. Dabei ist zu achten, dass die Vorderenden der Bändchen nicht über das *Auge* laufen, widrigenfalls sie auf letzteres einen sehr lästigen Druck ausüben würden.

Einen wichtigen therapeutischen Vortheil gewährt dieser Verband, zweckmässige Anlegung vorausgesetzt, durch völlige Hemmung des *Lid-*

schlages bei ungehindertem Abfluss etwaiger Secrete aus der Lidspalte. Werden *beide* Augen verschlossen und somit der *Sehact* unmöglich gemacht, so beschränken sich wohl auch die Bewegungen der Aufäpfel so wie die Accommodationsthätigkeit auf ein Kleines. Gerade diese Muskelruhe ist aber eine nicht genug zu schätzende Beihilfe in der Bekämpfung von Reizzuständen. Anderseits entspricht die Unbeweglichkeit der Theile öfters einem dringenden Bedürfnisse, dann nämlich, wenn es sich um möglichst rasche und richtige Anpassung und Zusammenheilung von Wundrändern nach zufälligen oder operativen Verletzungen am Auge und seinen Umgebungen handelt.

Pflaster können diesen Zwecken nimmer genügen. In *geringer* Ausdehnung über die geschlossenen Lider geklebt, vermögen sie den Lidschlag nicht ganz zu hemmen; werden die Augendeckel aber, und namentlich ihre *Ränder*, zum *grossen* Theile mit Pflastern überdeckt, so wird den meisthin vermehrten Absonderungen im Bereiche des Bindehautsackes der Ausweg abgesperrt und damit eine Quelle misslicher Reizungen, ja selbst unerträglicher Schmerzen eröffnet. Enthalten die Pflaster *reizende* Bestandtheile, so kömmt es gerne zu Erythemen der höchst zarten Lidhaut und, insoferne sich die Diffusion jener Stoffe nicht ganz vermeiden lässt, wohl auch zu bedauerlichen Irritationen der Bindehaut und des Augapfels. Zudem *drücken* Pflaster sehr ungleichmässig je nach dem Grade ihrer Spannung, und zwar macht sich diese missliche Eigenschaft besonders geltend bei den *englischen Pflastern*, welche bald nach ihrer Anlegung schrumpfen und sich mit ihren Rändern stellenweise fast senkrecht auf die Lidflächen richten. Ueberdies löst sich gerne ihr Gummibelag in den ausfliessenden Thränen, diffundirt sich und sperrt, indem er wieder trocknet, grosse Strecken der Lidspalte völlig ab.

Manche glauben irrthümlich, auf rein *mechanischem* Wege die Bewegungen der Augen nahezu vollständig behindern zu können und empfehlen zu diesem Behufe als *Druckverband* eine 2 Ellen lange Rollbinde mit gestricktem Mittelstücke und Flanellenden, welche erstlich in einer Kreistour um die Stirne, dann über das Ohr der gesunden Seite zum Hinterhaupte und unter dem zweiten Ohre vorbei schräg über das kranke Auge geführt wird. Sind *beide* Augen zu verschliessen, so sollen 2 Binden angewendet werden. Um einen noch kräftigeren Druck auf die wohl gepolsterte Augengegend ausüben zu können, wird ein sogenannter *Schnürverband* angerühmt. Dieser macht eine 5 Ellen lange Binde der vorhin beschriebenen Art nothwendig und verlangt 3 aufsteigende Monoculus-Touren nach der beim Druckverbande angegebenen Weise *(Graefe)*. Es entsprechen diese Verbände, höchst seltene Fälle vielleicht ausgenommen, den an sie gestellten Forderungen nicht und werden besser gemieden. Uebrigens leistet der gewöhnliche Schutzverband bei etwas strafferer Anspannung der elastischen Binde alles, was man von einem Druckverbande erwarten kann. Er hat zudem den Vortheil, den Kranken weniger zu belästigen und jeden Augenblick ohne verwickelte Handthierungen nach Bedarf angezogen, abgespannt oder behufs der Reinigung des Auges auch beseitigt werden zu können.

2. *Die Einwirkung von Staub* auf den Bindehautsack und die Hornhaut. Die Beschäftigung mit staubenden Körpern, der Aufenthalt in staubigen Localitäten, z. B. in den Wohnzimmern während des Auskehrens, so wie das Ausgehen bei staubgeschwängerter Atmosphäre ist bei Vorhandensein eines nur einigermassen heftigeren Reizzustandes der Augen strengstens zu untersagen, da die gegen die Einwirkung des Staubes anwendbaren Mittel, nämlich *Schutzbrillen* und *Schleier*, ihren Zweck kaum jemals streng erfüllen.

Als Staubbrillen wurden einstmals netzähnliche Stoffe oder feine Gitter von Draht in einer Art Brillenfassung, welche ringsum möglichst genau dem Augenhöhlenrande anpasst, verwendet. Es haben dieselben den Nachtheil, dass das Auge hinter ihnen fortwährend in Dunst gehüllt ist, indem die an der Oberfläche des Auges verdampfenden Feuchtigkeiten zurückgehalten werden. Dadurch werden aber Reizzustände eher *vermehrt*, als vermindert. Der *Hauptgrund* ihrer Unbrauch-

barkeit liegt jedoch in der Beeinträchtigung des deutlichen Sehens, welche die Kranken zwingt, ihre Augen stark anzustrengen, um die Gegenstände ringsumher in genügend klaren und scharfen Bildern zur Wahrnehmung zu bringen. Dazu kömmt dann noch, dass in staubgeschwängerter Atmosphäre, in welcher eben diese Brillen zu benützen wären, die Maschen sich alsbald mit Staubtheilchen füllen und jene Fehler vergrössern. *Gewöhnliche farblose Glasbrillen* von kreisrunder Form und etwa einem Zoll Durchmesser sind darum vorzuziehen. Sie schützen freilich das Auge weniger; allein wo der Staub in solcher Menge gegeben ist, dass der durch gewöhnliche Glasbrillen gewährte Schutz nicht zureicht, oder wo schon eine *geringe* Menge Staub, wenn sie mit der Oberfläche des Auges in Berührung kömmt, nachtheilige Folgen mit sich bringt, thut der Arzt besser, dem Kranken den Aufenthalt an solchen Orten vollkommen zu untersagen.

3. Eine Schädlichkeit ersten Ranges sind für gewisse Kreise die *Splitter von Metall, Stein,* Holz, Kork *(Stavenhagen)* u. s. w., welche, mit grosser Gewalt abgeschleudert, das Auge treffen, sich in dessen Oberfläche einbohren, oder gar durchdringen, und gewöhnlich nur mit instrumentaler Hilfe entfernt werden können, was häufig nicht ohne bedenkliche Reizung, ja selbst nicht ohne erheblichen Substanzverlust zu bewerkstelligen ist. Nach eingehenden statistischen Erhebungen *(H. Cohn)* leidet *fast die Hälfte* der Metallarbeiter an den üblen Folgen derartiger Verletzungen. Das Tragen gewöhnlicher planer Glasbrillen könnte dieser Gefahr ziemlich steuern; doch steht die Zerbrechlichkeit und Kostspieligkeit der Glasbrillen dem allgemeinen Gebrauche derselben von Seite der *Arbeiter* entgegen. Man hat daher *Glimmerbrillen* einzuführen gesucht, aber leider noch nicht allenthalben den gebührenden Anklang gefunden. Es sind dies dünne, fast vollständig durchsichtige kreisrunde Platten von Glimmer in metallenen Schalenzonen, welche dem Orbitalrande gut anpassen und mittelst Bändchen am Kopfe befestigt *(H. Cohn)*, oder besser noch in Form gewöhnlicher Brillen gefasst werden. Sie haben den Vortheil der Unzerbrechlichkeit und grossen Billigkeit. Dazu kömmt, dass der Glimmer ein schlechter Wärmeleiter ist und insoferne auch bei *Feuerarbeiten* vortreffliche Dienste leistet, besonders wenn er blau oder grau gefärbt wird, um den grellen Widerschein zu dämpfen.

B. Unter den *chemischen Schädlichkeiten* verdienen besondere Aufmerksamkeit:

1. *Verunreinigungen des Lidrandes oder des Bindehautsackes.* Bei Kindern kann man hierauf nicht genug achten, wenn der Fall ein solcher ist, dass ein Schutzverband nicht angezeigt, oder aus welcher Ursache immer unanwendbar ist. Sie besudeln sich bei ihren Spielen alle Augenblicke Hände und Gesicht und reiben den Schmutz in die Augen, indem sie juckende, beissende Gefühle u. s. w. zu bekämpfen suchen. Die dagegen zu ergreifenden Massregeln liegen auf der Hand.

2. *Die Einwirkung therapeutischer Mittel.* Abgesehen von *Augenwässern, Salben* etc., welche zur *Unzeit,* in *zu starker* Dosis oder *zu oft* unmittelbar auf den Bindehautsack und den Augapfel applicirt werden, können durch Vermehrung der Reizung oder Entzündung schädlich werden: Salben, Tincturen u. dgl., welche zum Zwecke der Irritation, der Bethätigung der Resorption, der Narkose u. s. w. auf die *Fläche der Lider*, oder deren nächste Umgebung angewendet werden; *Breiumschläge* und Fomentationen mit Abgüssen oder Absüden verschiedener pflanzlicher Heilstoffe; *Bäder*, welche durch Beigabe von Salzen, von Decocten mancher Wurzeln oder Rinden angeblich wirksamer gemacht werden u. s. w. Bei minder sorgsamen Individuen, insbesondere bei Kindern, ist es nämlich kaum zu vermeiden, dass die Augen nicht mit den gebrauchten Stoffen von Zeit zu Zeit verunreinigt werden und eine solche Verunreinigung ist um so gefährlicher, je höhergradig der

vorhandene Reizzustand ist. Auch *Vesicantien*, welche doch meisthin ziemlich ferne vom Auge angelegt werden, führen auf diese Weise nicht selten zu argen Verschlimmerungen des Zustandes. Die Kranken kratzen, wischen, tasten nämlich gerne an der wunden Stelle herum, um die lästigen Gefühle zu besänftigen, welche das Vesicator verursacht, oder um die Secrete der epidermislosen Hautpartie zu entfernen, verunreinigen sich so die Hände und mittelbar auch die empfindliche Oberfläche des Gesichtsorgans.

3. *Das Tabakschnupfen.* Es reizt die Augen um so mehr, je weniger das Individuum daran gewöhnt ist, daher bei Dilettanten gewöhnlich eine leichte Injection der Bindehaut und nebst heftigem Niessen ein starker Thränenfluss auf das Nehmen einer Prise folgt. Es kann in Berücksichtigung dessen das Schnupfen nur in dem Falle gestattet werden, als der Kranke ein Gewohnheitsschnupfer ist, und eine leichte Steigerung des Reizzustandes keine Gefahren in sich schliesst. Bei Entzündungen, welche leicht schlimme Folgen nach sich ziehen können, mag selbst dem Gewohnheitsschnupfer nur ausnahmsweise und mit grosser Vorsicht ein mässiger Gebrauch des Schnupftabaks zugestanden werden dürfen.

4. *Der Aufenthalt in dumpfen feuchten, von Rauch, excrementiellen Ausdünstungen, von reizenden Dämpfen irgendwelcher Art erfüllten Räumen. Reine* Luft ist in der That eines der wichtigsten Erfordernisse zur wirksamen Behandlung von Ophthalmien. Es kann daher auch nicht dringend genug empfohlen werden, Augenkranke in Räumen unterzubringen, welche sich leicht und vollständig lüften lassen, und von diesen Räumen alle eben genannten Schädlichkeiten so ferne als möglich zu halten.

Speciel muss aufmerksam gemacht werden auf das Kochen, Waschen, die Ausübung mancher gestankreicher Gewerbe in den Wohnzimmern ärmerer Leute; auf das Stehenlassen von Speiseresten, von halbgefüllten Leibstühlen und Nachtgeschirren in den Krankensälen; auf die Aufbewahrung schmutziger Wäsche in denselben u. s. w.

Es ist jedoch der Zustand des Kranken nicht immer von der Art, dass derselbe das Zimmer zu hüten nothwendig hätte. In manchen Fällen ist es geradezu *wünschenswerth*, dass der Kranke sich öfters im Freien ergehe. Bei einem solchen Zugeständnisse sowie bei der Anempfehlung von Spaziergängen möge der Arzt nie vergessen, den Charakter des Kranken und dessen allenfällige Neigung zu Ueberschreitungen in Betracht zu ziehen. Die Vorsicht gebietet, dem Kranken den Besuch von Wirths- und Kaffeehäusern, von Theatern, Bällen, Concerten und überhaupt allen Orten, wo viele Menschen versammelt zu sein pflegen, ausdrücklich und strengstens zu untersagen.

In solchen Localitäten pflegen nämlich jene Schädlichkeiten sich gleichsam zu concentriren und sie wirken im Verein mit manchen anderen nachtheiligen Einflüssen, z. B. greller oder ungleichmässiger Erleuchtung, so mächtig, dass selbst ganz geringfügige Reizzustände zu den heftigsten und verderblichsten Entzündungen gesteigert werden können.

In Spitälern und ähnlichen Instituten ist es auch von Belang, den Zustand der *Abtritte* ins Auge zu fassen. Häufig sind dieselben wahre Höllenpfuhle, deren pestilenzialische Ausdünstungen selbst gesunden Augen Thränen auspressen, Augenkranken natürlich um so verderblicher sind, und von diesen daher nicht besucht werden sollten. Eine ganz besondere Erwähnung verdient endlich noch

5. *der Tabakrauch.* Es ist derselbe ein arger Feind gereizter Augen und es hat daher als strenge Regel zu gelten, dass derlei Kranke stets und unter allen Umständen den Aufenthalt in geschlossenen Räumen, wo geraucht wird, zu meiden haben; dass Kranke mit gereizten Augen daher

in ihren Wohnzimmern weder selbst rauchen, noch von Andern rauchen lassen dürfen, auch wenn die Lüftung leicht möglich wäre.

Bei ganz leichten Reizzuständen jedoch, welche dem Kranken den Aufenthalt in freier Luft gestatten, aber auch *nur bei diesen*, ist ein absolutes Verbot des Rauchens nicht immer unbedingt zu rechtfertigen. Leidenschaftliche Gewohnheitsraucher entbehren diesen Genuss allzuschwer, und werden leicht zu heimlichen Uebertretungen des ärztlichen Verbotes gedrängt. In Fällen, wo aus einer leichten Steigerung der Reizung keine sonderliche Gefahren resultiren können, erscheint es daher besser, dem Kranken unter dringender Ermahnung zur äussersten Mässigkeit Vorschriften zu ertheilen, deren Befolgung den schädlichen Einfluss des Tabakrauchens wesentlich zu mildern im Stande ist. Erste Regel ist, *nur in freier Luft*, am besten bei leichtem Luftzuge, rauchen zu lassen, da hier eben die Gefahr wegfällt, dass grössere Quantitäten Rauch das Auge treffen. Man hat meistens auch lange Pfeifenröhren empfohlen, und zwar mit gutem Grunde. Lange Röhren halten nämlich gerade jenen Theil des Rauches ferne vom Auge, welcher unmittelbar dem Glimmherde entströmt, heisser und schärfer ist, und auf dessen Richtung selbst geübte Raucher weniger Einfluss haben. Doch ist wohl zu merken, dass lange Röhren meistens auch *schwer* seien. Hat der Kranke die Gewohnheit, die Pfeife im Munde *festzuhalten*, indem er die Rohrspitze zwischen den Zähnen einklemmt, so kann daraus leicht eine andere Gefahr entstehen. Um eine schwere Pfeife mit den Zähnen zu tragen, müssen die Kaumuskeln sich bedeutend anstrengen; dadurch werden aber die von der Orbita kommenden und in die Halsvenen eingehenden Venenstämme leicht comprimirt und Blutstockungen in der Augenhöhle begünstigt. Leichter geschnittener Tabak hat im Allgemeinen den Vorzug vor den überaus starken Cigarren, doch hat der erstere wieder den Nachtheil, dass er, indem er aus Pfeifen geraucht wird, vermöge der Grösse des Gluthherdes weit mehr Rauch entwickelt.

C. Unter *den physikalischen Schädlichkeiten* sind vornehmlich zu beachten:

1. *Der Wind.* Dieser ist bei Vorhandensein eines Reizzustandes der Augen strengstens zu meiden, selbst wenn er nur mittlere Grade von Heftigkeit zeigt und staubfrei ist. Schon geringfügige Reizzustände der Augen werden durch die Einwirkung des Windes auffällig verschlimmert. Der Arzt thut daher wohl, wenn er unter solchen Verhältnissen den Kranken im Zimmer zurückhält, umsomehr, als Brillen nur einen ungenügenden Schutz gewähren und die allerdings mehr entsprechenden Schleier nicht allenthalben anwendbar sind.

2. *Höhere Grade von Wärme.* Feuerarbeiter, Köche, Bäcker u. s. w. sind deren Einwirkung besonders ausgesetzt und müssen daher auch speciell über den schädlichen Einfluss derselben aufgeklärt und vor *strahlender* Wärme nöthigen Falles durch Glimmerbrillen geschützt werden. Im übrigen ist festzuhalten, dass eine gleichmässige mehr kühle Temperatur der Zimmer, in welchen sich Augenkranke aufhalten, etwa 14—15 Grad Reaumur, dem therapeutischen Zwecke am besten entspreche.

3. *Höhere Kältegrade.* Diese werden im Allgemeinen, wenigstens zeitweilig, besser vertragen, als höhere Wärmegrade. Bindehautkranke insbesondere fühlen sich in der ruhigen Luft eines kalten Wintertages auffällig wohl. Bei Gegebensein heftiger Reizzustände und Entzündungen der tieferen Bulbusorgane, der Iris, Aderhaut u. s. w. dürfte indessen der Aufenthalt des Kranken in freier Luft bei höheren Kältegraden kaum ohne Gefahr sein.

4. *Starker und plötzlicher Temperaturwechsel*, schnelle Abkühlung einer erwärmten Körperstelle oder rasche und ungleiche Erhitzung einer der natürlichen Wärme beraubten Partie ist seit jeher und zwar mit gutem

Grunde als eine der häufigeren Ursachen von Entzündungen oder Reizzuständen anerkannt worden. Der plötzliche Wechsel in den localen Verhältnissen des Kreislaufes spielt hierbei sicherlich eine bedeutende Rolle. Die allergewöhnlichste Quelle solchen raschen Temperaturwechsels liegt in der *Zugluft*, daher denn auch die Fernhaltung derselben eine sehr wichtige therapeutische Aufgabe bildet.

Zu diesem Ende ist es jedoch keineswegs nothwendig, den Kranken mit Tüchern, Wachstaffet etc. förmlich einzuhüllen, oder ihn aus Bett zu fesseln und allenfalls dessen Kopfende mit Leintüchern zu überdachen, oder die Lagerstätte mit Vorhängen oder Bettschirmen zu umgeben. Dadurch wird der Kranke überaus beengt, belästigt und unruhig, gewöhnlich bricht bald ein heftiger Schweiss aus, selbst Congestionen zum Kopfe werden veranlasst und nicht selten führt die Behinderung des nöthigen Luftwechsels zu allgemeiner Erkrankung. Der Kranke muss *frei athmen* können; daher erscheint es am zweckmässigsten, ihm den ohnehin engen Raum eines Zimmers nicht noch mehr zu verkümmern und nur dafür zu sorgen, dass er, er möge nun im Bette liegen oder frei im Zimmer umhergehen, niemals an Stellen verweile, die dem Zuge ausgesetzt sind. Die Schädlichkeit raschen Temperaturwechsels lässt es auch gerathen erscheinen, in Fällen, in welchen eine gleichmässige Wärme durch die Umstände geboten ist, das *kalte Waschen* zu meiden.

D. Von hervorragender Wichtigkeit ist bei der Behandlung gereizter oder entzündeter Augen die *Regulirung des Lichtes*, denn unzweckmässige Erleuchtung des Auges gehört zu den wirksamsten physikalischen Schädlichkeiten. In einzelnen Fällen ist es nothwendig, das Licht *völlig* vom Auge abzuhalten, was entweder durch *möglichste Verfinsterung* des Zimmers, in welchem sich der Kranke aufhält, oder durch den *Schutzverband* erzielt wird. In der bei weitem grössten Anzahl der Fälle indessen ist eine solche Absperrung des Lichtes nicht nur unnöthig, sondern sogar *schädlich*, indem der Kranke sich in der Reconvalescenz nur äusserst schwer wieder an das Licht gewöhnt und, wenn bei der Zulassung grösserer Erleuchtungsintensitäten nicht mit Vorsicht zu Werke gegangen und nicht ganz allmählig gestiegen wird, leicht wieder Recidiven hervorgerufen werden. Durch allzugrosse Dunkelheit wird sohin die Reconvalescenz *verzögert*, abgesehen von dem üblen Einflusse, welchen ein längerer Aufenthalt im lichtarmen Raume auf das *Allgemeinbefinden* auszuüben im Stande ist. *Mässige* Erleuchtungsintensitäten, ungefähr wie sie die Abenddämmerung mit sich bringt, dürften dem Zwecke am besten entsprechen. *Gradationen* sind hierbei natürlich nicht ausgeschlossen. Sie wären je nach der Empfindlichkeit des Kranken zu wählen.

Doch ist hierbei nicht zu vergessen, dass manche Patienten über Gebühr wehleidig sind und dass, um die Augen nicht mehr als nöthig vom Lichte zu entwöhnen, es gerathen erscheint, mehr auf den *objectiven* Zustand als auf die subjectiven Gefühle des Kranken Rücksicht zu nehmen.

Von grösster Wichtigkeit ist unter *allen* Verhältnissen die sorgsame *Fernhaltung aller Contraste*. Es kann sich nämlich ein *krankes* Auge selbst an ziemlich ansehnliche Erleuchtungs-Intensitäten gewöhnen, Contraste aber verträgt sogar ein *gesundes* Auge nur schwer und ein *gereiztes* Auge wird davon stets in sehr auffälligem Grade beleidigt. Der Arzt hat sonach sein Augenmerk vornehmlich auf *möglichste Gleichmässigkeit der Erleuchtung* zu richten.

Nach neueren Untersuchungen *(Aubert)* wird durch längeren Aufenthalt in einem dunklen Zimmer die Empfindlichkeit der Netzhaut 35mal grösser, als sie Anfangs war, und ein Aufenthalt von 2 Minuten genügt schon, um die Empfindlichkeit auf das 10–15fache zu steigern. Ausserdem ist zu berücksichtigen, dass

ein Lichtreiz im *Anfange* seiner Einwirkung das Maximum der Empfindung hervorruft, dass diese aber mit der Dauer des Reizes so sehr abnimmt, dass sie später bei *schwachen* Erregungen bis zur Unmerklichkeit herabsinken kann.

Bei *künstlicher Beleuchtung* ist auch die Stellung der Flammen zum Auge, die Art des Brennstoffes und die Farbe des Lichtes von Bedeutung. Man hat gefunden, dass eine *nahe* Flamme weit mehr blendet, als eine ihrer Helligkeit gleichwerthige Menge entfernterer Flammen, daher sehr hell brennende Flammen (Leuchtgas, Petroleum) immer hoch über dem Arbeitstische angebracht sein sollten. Petroleumlicht blendet bei gleicher photometrischer Stärke am meisten *(Heymann, Sussdorf)*. Gaslicht wird durch starke Wärmestrahlung, Luftverderbniss und Flackern unangenehm.

Was die *Farbe* des Lichtes anbelangt, so kann man im Allgemeinen sagen, dass Orange, Gelb und Grün bei gleicher Intensität stärker reizen, als die übrigen Farben. Es bekundet sich dieses nicht blos durch das *subjective Gefühl*, welches beim Sehen durch mannigfaltig gefärbte *Gläser* sich im Auge zur Geltung bringt, sondern auch durch das Mass der *Reaction der Pupille*. Es zieht sich diese am meisten zusammen, wenn *ausschliesslich* gelbe oder orange Strahlen eines durch ein Prisma erzeugten Sonnenspectrums in das Auge geleitet werden. Sie wird weiter und weiter, wenn die äussersten *rothen* und gar blosse *Wärmestrahlen* ins Auge gelangen. Eben so nimmt der Pupillendurchmesser zu, wenn das Auge aus dem Gelb des Spectrums ins *Grün* und *Blau* gerückt wird. Doch scheinen die *ultravioletten*, *chemischen*, ja selbst die *äussersten violetten* Strahlen das Auge wieder *stärker* zu reizen. *Elektrisches* Licht, welches viele *chemische* Strahlen in sich enthält, ist in der That dem Auge sehr unangenehm und fordert die Abblendung durch Gläser, welche mit *Uranoxyd* gefärbt sind *(Jannsen* und *Follin)*.

Um die Erleuchtung nach Bedarf zu regeln, dienen:

1. *Fenstervorhänge*. Sie können bei der Behandlung von Reizzuständen des Auges kaum entbehrt werden und sind, wo es sich nicht um völlige Verfinsterung des Zimmers, in welchem sich der Kranke aufhält, handelt, den Läden vorzuziehen.

Es müssen stets *alle* Fenster des Gemaches verhängt sein, und wenn die Thüre desselben auf einen sehr hell erleuchteten Raum führt, ist es von grossem Vortheil, auch dessen Erleuchtung abzuschwächen. Die Vorhänge müssen das Fenster völlig decken, so dass an den Seiten keine Spalten bleiben, durch welche das Licht dringen könnte, denn dadurch würden sehr starke Lichtcontraste geradezu bedingt. Aus demselben Grunde muss der Zeug, aus welchem die Vorhänge bestehen, auch hinlänglich dicht sein, besonders wenn die betreffenden Fenster von der Sonne beschienen werden. An Fenstern, welche niemals dem directen Sonnenlichte ausgesetzt sind, genügen dünne, selbst kreppartige Zeuge vollkommen. Die *Farbe* des Zeuges sei stets eine mehr düstere, am besten grau oder blau. Die beliebten *grünen* Vorhänge sind *weniger* zu empfehlen, da sie im *durchgelassenen* Lichte gewöhnlich eine sehr helle Färbung zeigen und dem Auge wehe thun. Am wenigsten entsprechen selbstverständlich die modernen, in den grellsten Farben bunt gemalten Fenstervorhänge.

2. *Lichtschirme*. Sie sind ein Bedürfniss, wo die Umstände den Aufenthalt des Kranken in einem *künstlich* erleuchteten Zimmer nothwendig machen; da eine Umstellung des Patienten mit Bettschirmen u. dgl. die Luftcirculation in der Umgebung desselben erschweren und ihn sehr belästigen würde. *Bewegt* sich der Kranke in dem Zimmer frei herum, so ist ein *kegelförmiger* Schirm mit abgestutzter Spitze, welcher die Flamme ringsum deckt, erforderlich. Sonst genügt es, nur jene Seite der Flamme zu verhüllen, welche gegen den Ruheplatz des Kranken hin sieht.

Zu diesem Ende können die früher modern gewesenen *planen* Lichtschirme verwendet werden, welche man vor die Flamme stellt; oder aber man benützt hierzu ein Blatt groben Papiers, welches in beliebiger Weise an der entsprechenden Seite der Flamme befestigt wird. Falls eine Lampe gebrannt wird, ist es am besten, an dem einen Ende eines oval geschnittenen Quartblattes von grauem Papier eine runde Oeffnung auszuschneiden und den so verfertigten einfachen Schirm

dadurch zu fixiren, dass man den Glascylinder durch die Oeffnung desselben steckt, das Papier also über die Glaskugel der Lampe herabhängen lässt. *Graues* Papier, vorzüglich gleichmässig dichtes *Fliesspapier*, ist in der That das *beste* Material zu solchen Schirmen. *Grell* gefärbte, insbesondere die beliebten hellgrünen oder hellblauen Schirme entsprechen wegen der Intensität ihrer Färbung im *durchgelassenen* Lichte dem Zwecke nicht. Noch weniger sind begreiflicher Weise bunt gemalte oder gar durchbrochene Schirme zu empfehlen. Auch ganz *undurchsichtige* Schirme, z. B. blecherne, sind unbrauchbar, da der Contrast zwischen den von ihnen beschatteten und den erleuchteten Stellen ein sehr grosser ist.

3. *Augenschirme.* Sie können nur dann von Nutzen sein, wenn es darauf ankömmt, die *directen Strahlen* der Sonne oder einer anderen Quelle intensiven Lichtes von den Augen abzuhalten. Gegen *diffuses Licht* leisten sie wenig oder nichts.

Um *dieses* abzuwehren, müssten sie nämlich in einem sehr spitzen Winkel zur Fläche des Gesichtes gestellt werden. Dann sieht der Kranke aber aus einem sehr dunklen Raume in einen hellen und der so erzeugte Lichtcontrast hat dieselbe Wirkung, als wenn der Kranke aus einem finsteren Keller durch ein Fenster auf den hell erleuchteten Himmel blicken würde.

Das Materiale, aus welchem Augenschirme verfertigt werden, ist von untergeordneter Bedeutung. Immerhin jedoch verdient es bemerkt zu werden, dass Schirme aus grobem grauen Papier, allenfalls aus den Einhüllungen von Zuckerhüten, mittelst angenähter Leinwandbändchen an dem Kopfe befestigt, am meisten zu empfehlen sind wegen ihrer Geschmeidigkeit, Leichtigkeit und Billigkeit. Grüntaffetne Schirme mit Drahtgerüsten taugen insoferne weniger, als sie im directen Sonnenlichte viel hellgrünes Licht durchlassen und als ihr Drahtgestelle gerne an der Schläfe drückt und dadurch unerträglich wird. Die Pappschirme sind ihrer Steifigkeit halber sehr unangenehm.

Uebrigens liegt die *Entbehrlichkeit* der Augenschirme auf der Hand, da bei der künstlichen Beleuchtung Lichtschirme genügen, im directen Sonnenlichte aber breitkrämpige Hüte und Kappen mit weit geringerer Belästigung getragen werden.

4. *Schleier.* Sie finden ihre Anwendung besonders bei Frauen und Kindern, denen bei gereizten Augen der Aufenthalt im Freien zusagt. Am besten sind *glatte* graue oder schwarze Schleier, weniger gut grüne, gelbe etc.

5. *Schutzbrillen.* Sie werden am besten aus *rauchgrauem* Glase gefertigt. *Die grünen Gläser* sind widerräthlich, da sie im *hellen* Lichte ein sehr intensives und überdies meistens sehr stark *ins Gelbe spielendes Grün durchlassen*, was den vorhandenen Reizzustand eher *steigert* als mildert. *Blaue Gläser* sind jedenfalls den grünen vorzuziehen, da die blaue Farbe einen weniger kräftigen Eindruck auf den lichtempfindenden Apparat macht. Doch auch sie entsprechen dem Zwecke nicht vollkommen. Tiefblaue Gläser thun dem Auge in hellem Lichte erfahrungsmässig wehe. *Blassblaue* Gläser hingegen gewähren keinen erheblichen Schutz, sie schwächen das Licht nur wenig ab. Sie können also nur genügen, wo es sich um sehr geringfügige Reizzustände der Augen handelt und da sind Schutzbrillen ohnedies fast überflüssig.

Rauchgraue Gläser, *London-smoks*, schwächen das durchtretende Licht sehr merklich ab, und dieses zwar natürlich im Verhältnisse zur Tiefe ihrer Schattirung. Sie hüllen alle Objecte des Gesichtsfeldes gleichsam in die Dämmerung des Abends oder eines sehr trüben Tages, lassen die beschauten Gegenstände in der natürlichen, in Bezug auf Intensität aber sehr gemilderten Färbung erscheinen und entsprechen im Ganzen recht gut dem Zwecke, welchen man vernünftiger Weise mit dem Tragen derselben verbinden kann. Man hat solche rauchgraue Gläser von allen möglichen Schattirungen. Doch sind nur die *lichtgefärbten* verwendbar.

Jene, deren Farbe im *reflectirten* Lichte sich dem Schwarz nähert, verdunkeln das Gesichtsfeld zu sehr; sie *verwöhnen* die Augen und erschweren so die Rück-

kehr zur normalen Beleuchtung des Gesichtsfeldes; sie verhindern weiters das *deutliche* Sehen feineren Details und werden so nicht selten Veranlassung, dass der Kranke behufs des Erkennens der ihn umgebenden Objecte seine Augen über Gebühr anstrengt und so den Reizzustand vermehrt.

Auf dass die Schutzbrillen das *von der Seite* her einfallende Licht möglichst abhalten können, ist es rathsam, *runde* Gläser von etwas mehr als einem Zoll Durchmesser zu verwenden. Im Nothfalle kann man auch *Seitengläser* anbringen, doch im Allgemeinen sind diese nicht zu loben, da *vier* Gläser mit der nothwendigen Fassung die Brille sehr *schwer* und lästig machen, auch das Auge zu sehr an geringe Erleuchtungsintensitäten gewöhnen und die freie Luftcirculation in der nächsten Umgebung des Auges sehr beeinträchtigen. Ganz *verwerflich* sind *kleine ovale* Gläser, da sie nur das Centrum des Gesichtsfeldes decken. Sehr wichtig ist es, darauf zu sehen, dass der Nasenbügel der Brille nicht zu lang sei und die Gläser den Innentheil des Gesichtsfeldes gehörig beschatten. Ausserdem ist bei der Wahl einer solchen Schutzbrille sehr darauf zu achten, dass das Glas *rein* sei und keine Wellen, Streifen, Kratzer in seinem Gefüge habe, weiters, dass seine Farbe eine *rein graue* sei und nicht etwa, wie dieses sehr häufig der Fall ist, ins Gelbliche oder Bräunliche spiele. Zu diesem Ende lege man die Brille nach sorgfältiger Prüfung ihrer Oberflächen flach auf ein Blatt weisses Papier oder auf einen beliebigen anderen rein weissen Körper, wo sich die erwähnten Fehler sehr leicht auffinden lassen.

Es sollen die Schutzbrillen in der Regel *plan geschliffen* sein, da ihre Schattirung zum guten Theile von ihrer Dicke abhängt, concave daher die Peripherie des Gesichtsfeldes, convexe aber das Centrum desselben mehr beschatten müssen, und zwar in einem um so grösseren Missverhältnisse, je dunkler das Glas gefärbt und je stärker die Krümmung seiner beiden Schlifffläche ist.

Schutzbrillen sind eben nicht zum *genauen* Sehen und der letzterwähnte Fehler tritt um so störender hervor, je mehr der Refractionszustand der Augen von der Norm abweicht, je stärker gekrümmte Oberflächen an den Brillengläsern also benöthigt werden. Für sehr kurzsichtige oder stark hypermetropische Individuen, welche ohne Zuhilfenahme entsprechender Zerstreuungsgläser oder Sammellinsen nur schwer im Freien herumgehen können, liegt indessen ein Auskunftsmittel darin, dass man aus farblosem Glase thunlichst schwache *planconcave* oder *planconvexe* Brillen, welche eben nur so viel corrigiren, als zum Zwecke dringend nöthig ist, schleifen und an die plane Fläche derselben mittelst Canadabalsam ein *planes* rauchgraues Glas kitten lässt.

Neuerer Zeit sind sogenannte *Muschelbrillen*, d. i. nach Art der Uhrgläser gebildete und in Brillenform gefasste Gläser sehr im Schwange. Ihre Convexität erlaubt eine sehr beträchtliche Annäherung der Randtheile an die Umgebungen des Auges und gestattet sonach eine wirksamere Abblendung des *seitlichen* Lichtes, als plane Brillen. Indem jedoch der Radius der hinteren concaven Fläche immer kleiner, als jener der vorderen convexen Fläche ist, wirken diese Muschelbrillen als schwach *lichtzerstreuende* Linsen und werden darum besonders *hypermetropischen* Augen in der Regel sehr lästig.

Beim Gebrauche von Schutzbrillen ist Vorsicht nöthig, widrigenfalls eher Schaden als Nutzen gestiftet wird. Vor allem ist dem Kranken zu bedeuten, dass die Schutzbrillen nur gegen *höhergradige* Erleuchtungsintensitäten zu verwenden seien, indem sie, bei *niederen* Erleuchtungsintensitäten in Gebrauch gezogen, das Gesichtsfeld zu stark verdunkeln, das Auge an diese Dunkelheit gewöhnen und daher nicht mehr hinreichen, um die Reizwirkung hellen Lichtes genügend zu mildern, überdies aber die Reconvalescenz verlängern. Sie sind also nur zu tragen, wenn die Helligkeit eines sonnigen Tages, der Reflex sonnenbeschienener Schnee-, Sand-, Wasserflächen u. s. w. zu dämpfen ist, gleichviel ob das grelle Licht das gesammte Gesichtsfeld oder nur einen Theil desselben erleuchtet. Dagegen müssen sie sogleich abgenommen werden, wenn der Kranke in den gleich-

mässigen Schatten eines Hauses, eines Waldes u. s. w. eintritt, sowie sie überhaupt auch in der Dämmerung und Nacht, an trüben Tagen etc. zu meiden sind. Insbesondere wichtig ist, dass der Kranke die Schutzbrille immer erst dann aufsetzt, wenn er aus dem gleichmässig schattigen Raum eines Zimmers etc. in einen für den Reizzustand seines Auges zu hellen Raum heraustritt. Würde der Kranke die Schutzbrille längere Zeit im Zimmer verwenden und mit ihr ins *helle* Sonnenlicht sich begeben, so würde der Contrast in der Erleuchtungsintensität der beiden Räume um wenig oder nichts gemildert werden, und *Lichtcontraste* sind bei gereizten Augen eben vorzüglich zu vermeiden. Der Kranke würde sich dann nämlich nicht an die Erleuchtungsintensität des Zimmers, sondern an ein viel *schwächeres* Licht gewöhnt haben, und da die Brille die Erleuchtung beider Räume in nahezu *gleichem* Verhältnisse abschwächt, so würde die Differenz keine wesentliche Veränderung erfahren.

Weiters ist wohl zu merken, dass Schutzbrillen *nur im diffusen* Lichte von Vortheil seien, gegen *directe* Strahlen der Sonne, einer Lampe u. s. w. aber nichts fruchten, da durch sie eben *Contraste* in der Erleuchtung des Gesichtsfeldes *nicht* beseitiget werden. Sie machen daher im Freien breitkrämpige Hüte, im Zimmer u. s. w. aber Licht- oder Augenschirme nicht überflüssig, sind in geschlossenen Räumen also um so weniger verwendbar.

Wurden rauchgraue Gläser längere Zeit von den Kranken benützt, so dürfen dieselben *nicht plötzlich abgelegt* werden, da das verwöhnte Auge sonst von hellem Lichte um so empfindlicher betroffen würde. Wo *dunklere* Nuancen verwendet wurden, kann man den Uebergang dadurch seiner Gefährlichkeit berauben, dass man allmählig zu *schwächeren* Schattirungen greift, damit sich das Auge nach und nach an helles Licht gewöhne.

E. Unter den *functionellen Schädlichkeiten* ist an diesem Orte besonders hervorzuheben *jedwede Art von Anstrengung der Augen behufs deutlichen und genauen Sehens.*

Bei einigermassen heftigeren Reizzuständen, namentlich wenn sie mit Schmerzen oder mit Lichtscheu verknüpft sind, verbieten sich solche Anstrengungen meisthin von selbst, indem der Kranke durch die alsogleiche Zunahme der subjectiven und objectiven Reizerscheinungen an der Aufnahme und Fortsetzung derartiger Beschäftigungen gehindert wird. Wo indessen der Reizzustand ein geringerer ist, findet sich der Kranke sehr häufig nicht veranlasst, durch Aufgeben seiner gewohnten Thätigkeit sich Opfer aufzuerlegen, indem sich die missliebigen Folgen erst nach einiger Zeit geltend machen oder überhaupt nicht sehr auffällig hervortreten, da der Krankheitsprocess entweder nur einfach auf derselben Höhe erhalten, oder vielleicht in seinem Rückgange verzögert, oder endlich nur sehr allmählig zur Verschlimmerung gebracht wird. Dann ist es an dem Arzte, durch Darstellung des Sachverhaltes dem ferneren Wirken solcher Schädlichkeiten entgegen zu treten.

Im Allgemeinen erscheint es am gerathensten, Augenkranken das Lesen, Schreiben, kurz jede Beschäftigung, bei welcher entweder der lichtempfindende Apparat oder das Accommodationsorgan stärker bethätiget wird, geradezu auf die Dauer der Krankheit zu untersagen und dann nur eine ganz allmählige Rückkehr zur gewohnten Thätigkeit zu gestatten, indem grössere Zugeständnisse meisthin zu Missbräuchen führen und die Wirkungen der angewandten Mittel solchermassen geschwächt oder aufgehoben werden.

F. Weitere therapeutische Aufgaben entspringen aus dem Abhängigkeitsverhältnisse, in welchem die *Blutbewegung* in den extraocularen Stäm-

men und mit einer gewissen Beschränkung auch in dem Binnenstromgebiete zum *allgemeinen Blutdrucke* und zu den Kreislaufbedingungen in den Gefässen des *Kopfes* und *Halses* steht. Es fallen diese Aufgaben grössten Theiles hinüber auf das Gebiet der *Indicatio morbi*. Hier sei nur erwähnt, dass Herzkrankheiten, Hemmnisse in der Pfortadercirculation etc. sich in Kreislaufstörungen des Sehorgans widerspiegeln; ja dass sogar Abweichungen der *Athmungsthätigkeit* zu einer Quelle verderblicher Stauungen im Bereiche des Auges werden können. Es muss demgemäss bei Congestivzuständen des letzteren und seiner Umgebung hierauf sorgfältig geachtet werden. Insonderheit ist wegen der das Einströmen des Blutes in das Herz erschwerenden Wirkung der *Exspiration* dem Augenkranken die Vermeidung des lauten Sprechens, Schreiens, Rufens, Singens, des Niesens und so viel als thunlich auch des Hustens zu empfehlen, und dieses zwar um so dringender, je hochgradiger der im Sehorgane gegebene krankhafte Process entwickelt ist, und in einem je wichtigeren Organe derselbe seinen Sitz aufgeschlagen hat. Zeigt sich doch bei derartigen Anlässen durch die vermehrte Turgescenz und durch auffällige Röthung des Gesichtes deutlich, welch grossen Einfluss eine starke und anhaltende Ausathmung auf den Blutlauf nehme. Uebrigens wirkt hier die Exspiration nicht ganz allein, es hilft in Betreff des Sehorganes ein anderer Umstand wesentlich mit. Es ziehen nämlich viele der aus den Orbitalvenen theilweise gespeisten Blutadern des Gesichtes zwischen den Knochen und den Muskeln des Antlitzes. Beim lauten Sprechen u. s. w. werden diese Muskeln stark betheiliget, und indem ihre Bäuche anschwellen, drücken sie die Venen gegen die Knochen und verengern so deren Lichtung.

Ausserdem ist alles auf das sorgsamste zu entfernen und zu vermeiden, was im mindesten die Athmungsthätigkeit durch Verengerung der Luftröhre und des Brustraumes oder durch Compression der Lungen erschweren könnte. Hieher gehören unter anderen: den Hals zusammenschnürende Binden, enge anliegende auf den Thorax drückende Kleider, Ansammlungen von Fäcalmassen in den Gedärmen, Ueberfüllung des Magens mit Speisen und Getränken.

Endlich ist es eine Hauptregel, dass Kranke mit congestionirten oder entzündeten Augen nichts essen, was einen grösseren Kraftaufwand von Seite der Kaumuskeln nothwendig macht, wegen der oben angedeuteten blutstauenden Wirkung der Gesichtsmuskeln. Die Verschlimmerung der Congestivzustände des Auges nach starken Mahlzeiten, bei welchen die Kaumuskeln einigermassen mehr in Anspruch genommen wurden, ist Sache der täglichen Erfahrung.

II. *Die Indicatio morbi* zielt darauf hin: *a. den localen Stoffumsatz zu beschränken, b. die Blutzufuhr zu vermindern und c. das Fieber zu beseitigen oder doch zu vermindern.* Die hierzu dienlichen Mittel sind:

1. *Directe Wärmeentziehung.* Sie wirkt als ein kräftiger Reiz auf die contractilen Theile der Gewebe, und besonders auf die Gefässmuskeln, bestimmt sie zur Contraction, verursacht somit eine Verengerung der Gefässlichtungen und vermindert auf diese Weise die Blutzufuhr zu dem Entzündungsherde und den Austritt weisser Blutkörperchen aus den Gefässen *(Samuel)*. Ausserdem stumpft sie die Sensibilität der Theile ab und vermindert so die Reizungen, welche von Seite der schmerzhaft ergriffenen

Nerven auf die vasomotorischen Sympathicusfasern *reflectirt* werden. Auf dass man jedoch *wohlthätige* Wirkungen von der Wärmeentziehung wirklich erwarten dürfe, wird vorausgesetzt, dass der auf die vasomotorischen Nerven ausgeübte Kältereiz ein *gewisses Mass nicht überschreite*, widrigenfalls die Contractur der Gefässmuskeln alsbald in *paralytische Erschlaffung* umsetzt und die Bedingungen des Ausgleiches sich wesentlich *verschlimmern*.

Die Mittel, um Kälte auf die Augengegend einwirken zu lassen, sind natürlich ausserordentlich mannigfaltig. Doch dürften *kalte Ueberschläge* zu oculistischen Zwecken am besten passen.

Douchen waren früher einmal Mode, doch ist deren Anschaffung für den Privatmann zu kostspielig und in den Spitälern hat man sie grösstentheils aufgegeben, ein sicheres Zeichen, dass dieselben ihrem Zwecke wenig oder nicht entsprochen haben.

Um eine *Ueberreizung* der vasomotorischen Nerven und deren üble Folgen zu *vermeiden*, ist bei der Anwendung von kalten Ueberschlägen in erster Linie für *Ausschliessung starker Temperaturcontraste* zu sorgen. Es darf der Ueberschlag nicht Zeit haben, sich zu erhitzen, ehe er durch einen anderen ersetzt wird. Vielmehr sind die Ueberschläge *rasch zu wechseln* und zwar um so rascher, je wärmer der kranke Theil ist. Der Gefahr eines *positiven Zuvielthuns* wird man leicht begegnen, wenn man als Norm betrachtet, *die Kältewirkung niemals so weit zu treiben, dass die Temperatur des Theiles um ein Bedeutendes unter das physiologische Mass sinkt*, wenn man also die kalten Ueberschläge nur so lange anwendet, als die Wärme des entzündeten Theiles eine grössere ist, als jene der umgebenden gesunden Partien. Im Ganzen haben Wärmeentziehungen in der Therapie der Augenentzündung ein sehr enges Indicationsfeld und, wo sie mit Nutzen verwendet werden, handelt es sich zumeist bloss um zeitweilige vorsichtige Durchführung. Nur in sehr speciellen Fällen, bei gewissen höchstgradigen Entzündungen der äusseren Theile des Sehorgans, sind fort und fort, Tag und Nacht, applicirte kalte Ueberschläge unentbehrlich.

Am geeignetsten zu solchen Ueberschlägen sind leinene Compressen, welche in kaltes Wasser getaucht und ausgewunden, oder noch besser auf einem Eisblocke erkältet worden sind. Es sollen diese Compressen nicht viel mehr Fläche haben als die äussere Oeffnung der Orbita, um nicht den normalen Umgebungen derselben zu viel Wärme zu entziehen. Auch sollen dieselben nicht *zu schwer* sein, da sie sonst in der Regel sehr lästig und bei grösserer Empfindlichkeit nicht vertragen werden. Eine 3—4fach zusammengelegte feinleinene Compresse genügt vollkommen. Die Ueberschläge müssen immer *gut ausgewunden* sein. Tropfen sie nämlich, so wird durch das ablaufende Wasser, so wie durch die Befeuchtung der Wäsche u. s. w. leicht der Grund zu argen Verkühlungen gelegt. Ueberdies weichen solche nasse Ueberschläge leicht die *Oberhaut* auf, diese wird abgestossen, das Corium blosgelegt und so nicht selten ein heftiges Erythem oder gar ein Erysipel hervorgerufen.

Excoriationen und deren üble Folgen entstehen übrigens um so leichter, *je salzhältiger das verwendete Wasser oder Eis ist*. Brunnenwasser ist aus diesem Grunde von Alters her zu Ueberschlägen unbrauchbar erklärt worden. Wo man sich nicht sehr weiches Wasser oder daraus geformtes Eis verschaffen kann, und kalte Ueberschläge Noth thun, dürfte man mit Vortheil *destillirtes* Wasser im abgekühlten oder gefrorenen Zustande verwenden. Besonders wichtig sind diese Vorsichten bei Leuten mit sehr zarter empfindlicher, oder mit schlaffer welker Haut. Solche Individuen vertragen kalte Umschläge meisthin schwer; daher letztere auch nur in dringender Noth und soweit möglich sparsam angewendet werden müssen, selbst auf die Gefahr hin, die Heilung zu verzögern. Etwas mildern kann man indessen diesen üblen Einfluss allerdings, wenn man die äussere Haut mit einer sehr dünnen Schichte reinen frischen Fettes bestreicht oder durch ein leicht mit Fett bestrichenes Läpp-

chen feiner Leinwand die directe Einwirkung des feuchten Ueberschlages auf die Haut verhindert. Sind bereits *Excoriationen* zu Stande gekommen, ein Erythem u. s. w. vorhanden, so ist es freilich das Beste, die Umschläge womöglich wegzulassen und die Heilung der Hautentzündung durch leichtes Bestreichen mit Fett zu begünstigen.

2. *Directe Blutentziehungen.* Vor Kurzem noch waren *Aderlässe* sehr beliebt. Es steht ihr übrigens sehr zweifelhafter therapeutischer Nutzen jedoch in keinem Verhältnisse zu dem verderblichen Einfluss, welchen sie auf den Ernährungszustand des gesammten Körpers nehmen können; daher man sich derzeit in der Augenpraxis fast durchgehends auf *örtliche Blutentziehungen* beschränkt. Deren Zweck ist, den Abfluss des Blutes aus congestionirten oder entzündeten Organen in der Richtung der Gefässöffnungen zu erleichtern, also der Entwickelung von Stasen zu steuern und vorhandene entzündliche Stasen zu lösen *(Samuel)*, um so den Durchtritt weisser Blutkörperchen durch die Gefässwände und die Filtration möglichst zu beschränken. Die *gebräuchlichen Mittel* sind der *natürliche* und der *künstliche Blutegel*, *Schröpfköpfe*, *Incisionen* und *Scarificationen* der Bindehaut.

Die natürlichen Blutegel werden ebenso wie die künstlichen in der Regel an die *Schläfengegend* als der anerkannt geeignetsten Stelle applicirt. Um einige Wirkung zu erzielen, müssen bei ganz kleinen Kindern 1—2, bei grösseren Kindern 3—4, bei Erwachsenen aber *zum wenigsten* 6—8 Stück Blutegel mittlerer Gattung angelegt werden. Auch ist behufs dessen dafür zu sorgen, dass die Egel möglichst gleichzeitig anbeissen und dass nach deren Abfall der Blutfluss reichlich und leicht von Statten gehen könne. Insoferne die ableitende Wirkung natürlicher Blutegel eine *rasch vorübergehende* ist und die durch sie bedingten Strömungsalterationen sich bald wieder ausgleichen, erscheint es im Interesse einer möglichst grossen Ausbeutung des *zeitweiligen* Effectes räthlich, die Blutegel bei *entzündlichen* Zuständen womöglich immer *vor* oder *im Beginne der Exacerbationen* anzuwenden, indem während dieser der Process einen Aufschwung nimmt, reichlicher producirt und wohl auch seine Schmerzhaftigkeit steigert.

Die *Fossa angularis* ist so wie die *äussere Haut der Lider* insoferne ein *unpassender* Ort für die Anlegung der Blutegel, als deren Bisse oft lange Zeit kenntlich bleiben und den Kranken entstellen. Hauptsächlich aber ist dieser Ort darum zu vermeiden, weil die Blutegel nicht selten die überaus dünne Haut jener Stellen und selbst die darunter ziehenden Venenstämmchen durchbeissen und so zu bedeutenden Blutungen, insbesondere aber zu ausgedehnten Blutergüssen in das lockere Unterhautbindegewebe Veranlassung geben, zu Extravasationen, welche oft Wochen und Monate brauchen, ehe sie verschwinden und dem Kranken erlauben, sich unter Menschen zu zeigen, bisweilen sogar noch üblere Folgen mit sich bringen, indem sie Entzündungen, ja selbst Abscessbildungen bedingen. Die Gegend des *Zitzenfortsatzes* kann als Ansatzort dienen, wenn eine gegebene Congestion oder Entzündung des Sehorganes mit *Hyperämien der Schädelbasis* in nahem pathogenetischen Zusammenhange steht.

Es lässt sich die Grösse der therapeutischen Wirkung natürlicher Blutegel *in- und extensiv* durch das in neuerer Zeit wieder empfohlene *Anschlagen* derselben, die sogenannte *Bdellatomie*, steigern, indem solchermassen nicht nur die *Menge* des entleerten Blutes, sondern auch die *Schnelligkeit*, mit welcher dasselbe den Gefässen entzogen wird, wesentlich vermehrt wird.

Die *Bdellatomie* geschieht am besten mit Hilfe eines Aderlassschnäppers, kann im Nothfalle jedoch auch mittelst einer Aderlasslancette durchgeführt werden. Der günstigste Zeitpunkt ist, wenn der angelegte Blutegel sich bereits mässig angesaugt hat. Man hebt dann das Schwanzende des Thieres vorsichtig ab und schlägt die

Klinge kräftig in die Seite des Schwanzendes, am besten in die linke, ein. Am Rücken wird die Verwundung weniger gut, am Bauche schlecht vertragen. Nach dem Anschlagen muss die Wunde durch Waschen mit einem feuchten Schwamme oder durch Anspritzen mit lauem Wasser von Gerinnseln frei gehalten werden, damit das Blut ungehindert aus der Leibeshöhle des saugenden Thieres ausfliessen könne. Ein so behandelter Blutegel saugt viel länger, als ein gesunder und entzieht viel grössere Mengen von Blut, bis zu Einer und ausnahmsweise selbst 2 Unzen. Fällt er wegen Unruhe des Kranken oder wegen roher Hanthierung vorzeitig ab, so saugt er sich, angelegt, rasch wieder an. Sorgfältig in reinem Wasser gehalten, kann dasselbe Thier in Zwischenpausen von mehreren Tagen oder Wochen wiederholt angelegt und angeschlagen werden *(Fischer)*.

Rasche örtliche Entziehungen *grösserer* Blutmengen werden übrigens am sichersten durch den *künstlichen Blutegel* bewerkstelligt. Man zieht den *Heurteloup'schen*, welcher eine *kreisrunde* Wunde setzt, dem *Harder'schen*, welcher mit drei federnden Messerchen einschneidet, vielseitig vor. Die durch die Application dieses Instrumentes bedingten *in- und extensiv* sehr erheblichen Strömungsalterationen finden eine sehr wichtige Quelle in dem mächtigen Eindrucke, welchen die plötzliche Entleerung eines Gefässbezirkes auf die *vasomotorischen Nerven* der Nachbarschaft und selbst entfernterer Verzweigungsgebiete ausübt. Die *revulsorische* Wirkung offenbart sich nach der Operation meistens in sehr auffälligen *nervösen* und *vasculären* Aufregungen, eine Reaction, deren Stärke leider nicht immer im Voraus zu bemessen ist und unter Umständen sogar in hohem Grade *gefährlich* werden kann. So beobachtet man als unmittelbare Folge der Application fast constant eine erhebliche *Zunahme der Hyperämie* in den nachbarlichen Theilen, welche allerdings bald weicht und im günstigen Falle der beabsichtigten *Gefässcontraction* Platz macht. Bei sehr *erregbaren* Kranken kömmt es wohl gar zu förmlichen *Blutwallungen* und nicht selten äussert sich die Reaction gegen den Eingriff auch in allerlei *Sensibilitätsstörungen*, in *subjectiven Lichterscheinungen* und bei gegebener *Amblyopie* hat man eine Abnahme der Sehschärfe constatirt, welche oft erst nach einigen Tagen schwindet.

Es gilt dieses nach den bisherigen Erfahrungen, wenn auch in *geringerem* Masse, auch von der *Bdellatomie;* auch diese soll den Kranken immer sehr bedeutend aufregen. Es erscheint darum räthlich, die örtlichen Blutentziehungen dieser Art stets *vor dem Schlafengehen* vorzunehmen, damit die nachfolgende Nachtruhe beitrage, die Reaction zu beschwichtigen. Bei sehr erregbaren Kranken empfiehlt man sogar möglichste Ruhe in verdunkeltem Zimmer während des ganzen folgenden Tages *(Graefe)*. Immerhin sind dieses nur Palliativmittel, welche die Gefahren der Reaction wohl *mindern* können, aber *nicht aufheben*.

Im Ganzen ersieht man, dass örtliche Blutentziehungen, mittelst der Bdellatomie und namentlich durch den künstlichen Blutegel veranlasst, *bei entzündlichen Zuständen mit mehr sthenischem Charakter besser gemieden* werden, und dass deren *Anwendbarkeit* sich lediglich auf mehr *passive Hyperämien* und *chronische Entzündungen* beschränke. Doch auch in Betreff *dieser* ist das dem künstlichen Blutegel in neuerer Zeit gespendete Lob nicht verdient; es sind die damit erzielten Erfolge zum mindesten *sehr zweifelhaft* und lohnen kaum die Leiden des Kranken.

Die blutigen *Schröpfköpfe* finden in der Nähe des Auges keinen geeigneten Ansatzort, in grösserer Entfernung davon applicirt sind sie aber kaum von genügendem Einfluss auf die Circulationsverhältnisse des Sehorganes und seiner Adnexa. *Trockene Schröpfköpfe*, an die Schläfengegend geheftet, sind soviel wie unwirksam.

Incisionen und Scarificationen kommen nur bei höchstgradigen *Bindehautentzündungen* in Anwendung. Die grosse Schmerzhaftigkeit dieses Verfahrens setzt indessen seiner Ausführung in der Mehrzahl der Fälle unübersteigliche Hindernisse in den Weg und der praktische Augenarzt muss sich um so mehr besinnen, es in Anwendung zu bringen, als der Erfolg nicht immer den Erwartungen entspricht oder ein für den Kranken greifbarer ist, vielmehr eine *Steigerung* der entzündlichen Erscheinungen in der locker gewebten Bindehaut als Nachwirkung nicht gerade zu den Seltenheiten gehört. Ueberdiess lässt sich die gewünschte Wirkung zum grossen Theile durch Application einer genügenden Anzahl von *natürlichen Blutegeln* erzielen.

3. *Antiphlogistische Diät* im weiteren Wortsinne. Man versteht darunter ausser der Verminderung der Zufuhr eigentlicher Ernährungsstoffe zum Blute auch die Fernhaltung alles dessen, was erregend auf das Nervensystem oder die Circulation wirken könnte.

Sie ist mit aller Strenge und in ihrer ganzen Ausdehnung zu handhaben, wo die Entzündung durch ihre Intensität und Extensität *gefährlich* erscheint, es möge nun der *gesammte* Organismus durch Fieberbewegungen seine Theilnahme beurkunden oder nicht.

Sonst genügt es in der Regel, *Mässigkeit* in jeder Beziehung einzuhalten und den Genuss harter, zäher, die Kaumuskeln stark anstrengender Speisen zu meiden. Eine rigorose antiphlogistische Diät ist in Fällen geringerer Bedeutung um so weniger gerechtfertigt, als durch die Herabsetzung der Gesammternährung, besonders bei chronischem Verlaufe des Uebels und fortgesetzter Entziehungskur, leicht andere Gefahren begründet werden können, welche jene des localen Leidens weit überwiegen.

Wo die Ernährung ohnehin darniederliegt oder vielleicht gar darin begründete Schwächezustände bei der Entwicklung der Entzündung begünstigend *mitgewirkt* haben, wird es öfters geradezu *nothwendig* sein, *durch kräftigende und leicht stimulirende Diät,* also durch Hebung der allgemeinen Nutritionsverhältnisse, dem Ausgleiche der Störungen vorzuarbeiten.

Zur strengen antiphlogistischen Diät gehört die grösste körperliche und geistige Ruhe; Erhaltung einer gleichmässig reinen und kühlen Luft; Vermeidung aller aromatischen und geistigen Getränke, des Kaffee, Thee, des Weines, Bieres und aller wie immer geheissenen gebrannten Wässer; Abbruch an der zur Sättigung erforderlichen Menge von Speise und sorgfältigste Wahl milder, leicht verdaulicher, wenig nährender Substanzen. Besonders dienlich erscheinen in dieser Beziehung leicht oxydationsfähige Stoffe, Liebig's Respirationsmittel, die Pflanzensäuren, die leichten Stärke- und Zuckersorten etc. — Suppen, leichte Gemüse, Salate, gedünstete oder eingemachte Früchte, säuerliche Getränke u. s. w. haben sohin als Hauptbestandtheile der Kost zu gelten. Stark gewürzte Speisen sind stets zu untersagen; ebenso fette, letztere besonders darum, weil sie bei der durch den Krankheitszustand gebotenen Körperruhe schwer verdaut werden. Auch ist es gerathen, die Speisen mehr kühl geniesen und davon jedesmal nur wenig, dafür aber öfters des Tages verabreichen zu lassen.

4. *Antiphlogistische Arzneikörper.* Ihre Zahl ist gross, dagegen ihre Verlässlichkeit im Kampfe gegen den entzündlichen Process als solchen sehr gering. Man soll daher mit ihrer Anwendung in Fällen *reiner* Ophthalmien, wo es lediglich auf *antiphlogistische* Wirkungen ankömmt, so viel als möglich zurückhalten; wo es die Verhältnisse erheischen, die *milderen* derselben, den *Salpeter (Samuel),* die *kohlensauren, phosphorsauren,*

pflanzensauren Mittelsalze gebrauchen und die *heroischen* meiden oder doch nur dann benützen, wenn durch den entzündlichen Process die Functionstüchtigkeit des Sehorganes in wirkliche Gefahr gerathen ist und es darauf ankömmt, im Falle eines üblen Ereignisses sich selbst sagen zu können, es sei Alles geschehen, was zur Abwendung des traurigen Ausganges nur immer geschehen konnte.

Von dem Gebrauche des *Inf. rad. Senegae*, des *Terpentinöhles* und ähnlicher *Specifica* ist man längst abgekommen, es ist daher überflüssig, ihrer hier weiter zu erwähnen. Der *Brechweinstein*, ein früher sehr beliebtes Mittel, ist in der Augenpraxis ganz nutzlos, ja geradezu schädlich und darum strenge zu meiden. Das *Jodkali* dagegen, in mässigen Dosen verabreicht, ist kaum bedenklich, als reines Antiphlogisticum aber von keinem besonderen Werthe.

Am meisten Missbrauch ist jedenfalls mit der *Anwendung des Quecksilbers* getrieben worden, indem man jede nur einigermassen heftige Reizung im Bereiche des Sehorganes mit Mercurialien behandelte. Man sah im Quecksilber ein Mittel, welches ganz specifisch auf das Auge wirken und daselbst entzündliche Störungen ausgleichen sollte. Der Grund dieser gewiss irrthümlichen Meinung liegt vielleicht in einem Beobachtungsfehler. Man hatte sich eingebildet, die *syphilitische* Iritis sei durch ganz *bestimmte* Erscheinungen characterisirt und wo diese Symptome *fehlen*, könne von der syphilitischen Begründung einer gegebenen Regenbogenhautentzündung keine Rede sein. Hier liegt der erste Fehler, da es über jeden Zweifel erhaben ist, dass jede Iritis, ihre Form sei welche sie wolle, auf syphilitischem Boden wurzeln könne. Indem man nun in der Praxis öfters auf Iritiden stiess, welche, jener präsumtiven Merkmale der Syphilis entbehrend, dennoch syphilitischen Ursprungs waren, und demnach nur der *antisyphilitischen* Behandlung, namentlich mit Mercur wichen, musste man nothwendig auf den Gedanken kommen, das Quecksilber wirke auf das entzündete Sehorgan kräftiger ein, als andere Arzneikörper, und so geschah es, dass dasselbe bald den Ruf einer wahren Panacee erlangte.

Am häufigsten wird sonderbarer Weise das *Calomel* angewendet, ein Präparat, welches bekanntlich sehr gerne dünnflüssige grüne Stühle hervorbringt und sehr leicht höchst fatale und hartnäckige Speichelflüsse erzeugt, die dem Kranken sehr lästig und gar nicht selten auch verderblich werden. Oft genügen wenige Dosen von einem Grane, um diesen überaus misslichen Zustand hervorzurufen, und man ist gezwungen, den Mercur aufzugeben, ehe er die gewünschten Wirkungen entfalten konnte. Wo es also wirklich darauf ankömmt, zu *mercurialisiren*, ist das Calomel gerade weniger geeignet. Aehnliches gilt von dem *Merc. solubilis Hahnemanni* und dem *Protojoduretum Hydrargyri*.

Mehr dürfte der *Sublimat* zu empfehlen sein. Dieser wird oft gut vertragen und kann lange Zeit ohne besonderen Nachtheil genommen werden. Mitunter jedoch erregt er heftige Magenschmerzen, welche den weiteren Gebrauch desselben verbieten. Am besten wird er in Pillenform gegeben: Rp. Merc. subl. corros. gr. 2, solve in s. q. Aq. dest. simpl. adde micae panis alb. q. s. ut f. pil. gr. 1 Nr. 32. Consp. pulv. Liquiritiae. Man lässt des Morgens und des Abends eine Pille bei leerem Magen nehmen und von zwei zu zwei Tagen mit der Dosis bis zu $\frac{1}{2}$ Gran Sublimat pro die steigen, dann aber ebenso wieder in zweitägigen Perioden mit der Dosis sinken.

Sehr beliebt sind ausserdem *Einreibungen von Unguent. Hydrarg. cinereum in die Stirngegend*. Man glaubt dadurch die Wirkung der innerlich verabreichten Antiphlogistica zu unterstützen, gleichzeitig aber auch die Aufsaugung im Bereiche der Augenhöhle kräftig anzuregen. Der Nutzen dieses Mittels ist jedoch mehr als zweifelhaft. Bei Kindern und unreinlichen unachtsamen Kranken ist die Einreibung dieser Salbe in der Nähe des Auges sogar gefährlich, da derlei Individuen das Mittel überall herumschmieren, wohl auch in den Bindehautsack bringen und so missliebige Reizungen am Auge begründen.

Wo es darauf ankömmt, das Quecksilber *rasch* und in *genügender* Menge eindringen zu machen, um möglichst *schnell* eine kräftige Wirkung zu erzielen, *insbesondere bei Begründung von Ophthalmien durch ein syphilitisches Grundleiden, ist die Schmierkur* ohne Zweifel das sicherste Mittel.

Sie wird neuerer Zeit mit dem *innerlichen Gebrauche des Jodkali* oder des billigeren *Chlorkali* verbunden, eine Combination, welche vielfältige Erfahrungen als sehr vortheilhaft erwiesen haben. Die *Zahl der Einreibungen* und sohin auch der *Kurtage* hängt von dem Erfolge des Mittels ab. Im Allgemeinen soll die Behandlung bis zum Schwinden der Ophthalmie und der nebenbei etwa vorhandenen Erscheinungen der constitutionellen Syphilis fortgesetzt werden. Um *frisch entstandene Localleiden* zu beseitigen, genügen oft 10—16 Einreibungen, mitunter sind aber zu diesem Zwecke auch 20—30 Inunctionen erforderlich. Darüber *hinaus* zu gehen, ist nicht räthlich, denn wo 20—30 Einreibungen keinen Erfolg haben, nützt auch eine weitere Einfuhr von Mercur in den Körper nichts, kann vielmehr nur schaden.

Die Dringlichkeit der Umstände gestattet bei Ophthalmien die sonst üblichen zeitraubenden *Vorbereitungen* zur Schmierkur meistens nicht. *Warme Bäder* werden durch einigermassen heftigere Entzündungen des Auges sogar *contraindicirt* und müssen in solchen Fällen durch *Waschungen* der zu salbenden Körpertheile mit lauem Seifenwasser ersetzt werden.

Zur Einreibung werden *täglich 1 bis 2 Scrupel* der grauen Salbe verwendet. Diese Dosis wird *in kleineren Theilen nach und nach* unter sanften kreisförmigen Bewegungen bis zum *völligen Verschwinden,* am besten von dem Kranken *eigenhändig,* eingerieben und zwar den ersten Tag in die Waden und in die Kniebeuge, den zweiten Tag in die innere Fläche der Schenkel, den dritten an die beiden Brust- und Bauchflächen, den vierten in die innere Seite der Vorder- und Oberarme nebst der Ellenbogenbeuge, worauf derselbe Turnus von vorne begonnen wird. Brustwarzen, Nabel, sehr haarige Theile und mit nässenden Ausschlägen oder Geschwüren bedeckte Hautstellen sind dabei zu meiden. Nach erfolgter Einreibung ist der betreffende Theil mit einem leinenen oder wollenen Tuche einzuhüllen.

Die beste Zeit zum Einschmieren ist eine Stunde vor dem Einschlafen, da während der nächtlichen Ruhe die Ausdünstung am wenigsten leicht gestört wird. Des Morgens früh wird der Kranke durch eine zweite Decke in eine mehrstündige verstärkte Transpiration gebracht, dabei aber so wie während des nächtlichen Schlafes dafür gesorgt, dass er sich nicht bis über den Mund zudecke und so die in der Bettwärme entwickelten Mercurdämpfe einathme. Sodann wird die gesalbte Stelle mit lauem Seifenwasser abgewaschen und getrocknet, worauf der Kranke das Bett zu verlassen und sich Tags über zweckmässig gekleidet im Zimmer aufzuhalten hat.

Das Bett ist jederzeit an einer vor Zugluft und Lichtwechsel völlig gesicherten Stelle des Zimmers aufzustellen, darf aber durch Schirme, Vorhänge und andere Vorrichtungen nicht eingeengt werden, da Verhinderung der Luftströmung Speichelfluss begünstigt und das Verweilen in einem enge umschlossenen Raume den Kranken unnöthiger Weise übermässig belästigt und ihm selbst schädlich werden kann. Ueberhaupt ist ausgiebige und tägliche Lüftung des Zimmers eine nie zu versäumende Massregel, behufs welcher der Kranke, wo thunlich, am besten *zwei* Zimmer zu seinem ausschliesslichen Gebrauche verwendet. Sehr wichtig ist dabei, dass die Temperatur des Zimmers eine warme sei und niemals unter 15^0 R. sinke, denn Verkühlungen können während der Kur und kurz darnach leicht zu verderblichen Folgen führen.

Die *dringende* Nothwendigkeit, für *ausgiebige Lüftung* zu sorgen, ergibt sich besonders deutlich aus neuerlich an Menschen und Thieren angestellten Versuchen und aus Beobachtungen an Quecksilberarbeitern, Spiegelmachern etc. Es stellen dieselben heraus, dass das Quecksilber besonders *in Dampfform* schädlich wirkt und dass die im Verlaufe der Schmierkur auftretende Stomatitis und deren reflectorische Folge, *der Speichelfluss* in erster Linie, wenn nicht ausschliesslich, durch die *eingeathmeten* Mercurdämpfe veranlasst werden. Die vorwiegende Disposition der *Mundschleimhaut* zu entzündlichen Affectionen bei Einwirkung dieser Dämpfe erklärt sich durch die starke Reibung und den Druck, welchen dieselbe vornehmlich an den Zähnen ausgesetzt ist. Bei zahnlosen Greisen und Kindern soll diese Disposition in der That fehlen. Uebrigens kömmt als pathogenetisches Moment

der mercuriellen Stomatitis auch der Umstand in Betracht, dass das in den Körper aufgenommene Quecksilber hauptsächlich durch den Speichel ausgeschieden wird, mit der Mundschleimhaut also in unmittelbare *Berührung* kommt und hier durch den *mechanischen* Contact in eben der Weise Entzündungen anregen kann, wie an der äussern Haut empfindlicher zarter Individuen *(Kirchgasser)*.

Von höchster Wichtigkeit ist in Anbetracht dessen auch die ins Kleinlichste gehende Sorgfalt für *Reinlichkeit des Mundes und der Zähne*. Die allstündliche und auch des Nachts öfter wiederholte Anwendung von *Mund- und Gurgelwässern* so wie das Putzen der Zähne mit weichen Zahnbürsten oder feinen Leinwandlappen ist unerlässlich, um bei disponirten Leuten den bekannten Nachtheilen der Quecksilberkur mit Sicherheit zu begegnen. Als *Mund- und Gurgelwässer* eignen sich bei Vorhandensein von Mund- und Rachengeschwüren am besten Lösungen von Sublimat gr. 1—2, oder Natri subchlorin. drach. 2—4, oder Chloret. Kali drach. 1 auf das Pfund Wasser; sonst aber Solutionen von Alumin. crud. drach. 1—2, oder Tannini pur. drach. $^1/_2$—1, oder Tinct. gallic. drach. 2—4, oder Borac. venet. drach. 1—2 auf das Pfund Wasser. Ist bereits das Zahnfleisch angegriffen, aufgelockert, schwammig, excoriirt, leicht blutend, so muss nebstbei der Zahnrand desselben täglich mehrmal mit Gallustinctur oder Opiumtinctur bestrichen werden.

Ueber Tag nimmt der Kranke während der ganzen Kurdauer eine Löung von einer halben Drachme *Jodkali* oder Chlorkali auf 4 Unzen Wasser. Die *Diät* ist möglichst zu beschränken, doch nicht in dem Grade, dass der Kranke durch Hunger herabkomme. Wo die Kräfte bereits sehr gesunken sind, erscheint es sogar räthlich, durch reichliche nahrhafte, leicht verdauliche Speisen dem Organismus zu Hilfe zu kommen. Die Sorge für tägliche ein- oder mehrmalige *Stuhlentleerungen* ist nicht zu vernachlässigen. *Bäder* sind während der Kur wegen des Augenleidens nicht anzurathen, so nützlich selbe auch sonsten sein mögen; dafür aber ist das öftere Wechseln frischer, wohl durchwärmter *Wäsche* ohne allem Nachtheil für die Kur, vielmehr nothwendig.

Am Tage nach der letzten Einreibung nimmt der Kranke wo möglich ein warmes Seifenbad oder wird mit warmem Seifenwasser am ganzen Körper wohl gewaschen und wechselt die Wäsche. Nur allmälig darf er zu seiner früheren Lebensweise zurückkehren. Sehr räthlich ist es, *das Jodkali noch einige Zeit nach dem Aussetzen der Einreibungen fortbrauchen zu lassen*. Wo indessen eine *kräftigere* Nachhilfe von Nöthen scheint, insbesondere wenn aus irgend einem Grunde die Schmierkur *vorzeitig unterbrochen* werden musste, dürfte es räthlich sein, täglich ein Pfund des schwächeren oder auch wohl des stärkeren *Zitmann'schen Decoctes* in Anwendung zu bringen. Man gibt es am besten zeitlich Morgens und lässt den Kranken darnach noch 2—3 Stunden im Bette dunsten.

Ueberhaupt ist das *Zitmann'sche Decoct* in der bekannten Weise methodisch angewendet, auch im Stande, die Schmierkur *nothdürftig* zu ersetzen, wo sich der Durchführung letzterer unübersteigliche Hindernisse in den Weg stellen.

Die Schmierkur wird noch vielseitig für einen höchst verderblichen Eingriff in den Organismus gehalten und gefürchtet. Bei *Lungenschwachen* und *Tuberculösen* ist sie allerdings sehr bedenklich und wo möglich zu meiden, indem solche Individuen erfahrungsgemäss von Quecksilberdämpfen sehr übel mitgenommen werden. Im Uebrigen aber beobachtet man im Gefolge *vorsichtig* und *zweckmässig* geleiteter Inunctionskuren kaum erhebliche Nachtheile für den Gesammtorganismus und die enorme Scheu vor denselben scheint übertrieben, wenn man in Erwägung zieht, dass noch vor Kurzem *allenthalben*, und theilweise selbst noch gegenwärtig, bei den unbedeutendsten Localaffectionen das Quecksilber in starken Dosen und durch lange Zeit verabreicht wurde, ohne dass sich sehr auffällige und bleibende Schäden ergeben haben. Immerhin fordert der Mercur als therapeutisches Mittel *die grösste Vorsicht* und sein Gebrauch ist nur in *wirklich dringenden* Fällen zu rechtfertigen, wo andere Mittel *nicht* zureichen. Namentlich bei *syphilitischen Affectionen der Binnenorgane des Augapfels* ist er unersetzlich und anzuwenden, selbst auf die Gefahr hin, dass das con-

stitutionelle Leiden *nicht* zur Heilung gelange und *in Folge* der mercuriellen Behandlung bei den nachfolgenden Recidiven *ausarte (Boeck)*. Es wird nämlich selbst von den heftigsten Gegnern des Mercurs anerkannt, dass *frische Localaffectionen* durch das genannte Mittel in der Regel leicht und oft mit überraschender Schnelligkeit beseitiget werden. *Hierauf* kömmt es aber bei syphilitischen *Ophthalmien* eben an, indem ein kurzes *Verzögern* der Heilung das Sehorgan oft dauernd schädigt und functionell selbst vernichten kann, während Recidiven doch nur *in Aussicht* zu nehmen sind und nicht gerade immer in *diesem* hochwichtigen Körpertheile sich wiederholen.

5. *Eigentliche Drastica*, die purgirenden Mittelsalze, schwefelsaures Natron, Magnesia, Kali, sowie die übrigen Purgantien, die Jalappa, die Senna, das Ricinusöl u. s. w. finden nur in wenigen Fällen genügende Indicationen, daher ihr Gebrauch nur in beschränktem Maasse zu rechtfertigen ist. Als *Revulsoria* leisten sie nichts, sondern können eher schaden, indem sie durch die Erzielung *häufiger* Stühle und durch Leibschmerzen die anderseits so dringend gebotene *Ruhe des Kranken* stören und diesen in unausgesetzter Aufregung erhalten. Als *entleerende* Mittel indessen lassen sie sich keineswegs verwerfen. Es ist nämlich nicht selten dringend nothwendig, rasch ergiebige Stuhlentleerungen zu veranlassen, um vorhandene Ansammlungen fäcaler Massen im Darmkanal zu beseitigen und den durch sie begründeten Congestivzuständen in der oberen Körperhälfte, besonders im Kopfe, zu begegnen. In der That sind hartnäckige Stuhlverstopfungen dem günstigen Verlaufe von Ophthalmien in hohem Grade feindlich und darum mit Sorgfalt zu behandeln. Da sind denn auch die eigentlichen Drastica nicht selten ganz unentbehrlich. Wo es sich indessen blos darum handelt, einer Ansammlung fäcaler Massen *vorzubeugen*, indem man den etwas trägen Darmkanal leicht anregt, genügen in der Regel die als *Eccoprotica* geltenden Arzneikörper. Es kömmt dann ja eben nur darauf an, täglich eine oder mehrere leichte *breiige* Entleerungen zu veranlassen, ein förmliches *Purgiren* hat nach dem Mitgetheilten keinen Zweck. Die hierzu dienlichen Mittel müssen mit Grund als bekannt vorausgesetzt werden. Leicht abführende *Mineralwässer* spielen dabei eine sehr wichtige Rolle.

6. *Indirecte Gegenreize* können laut physiologischen Experimenten ohne Zweifel Wirkungen entfalten, welche den Ausgleich congestiver oder entzündlicher Zustände zu fördern geeignet sind. Doch hat man diese Wirkungen *nicht in der Hand*, und wenn sie einmal durch *Contractur* der Gefässe den Wünschen entsprechen, veranlassen sie das andere Mal eine Steigerung und Ausbreitung der Gefässparalyse. Bei *leichten* Erkrankungen minderwichtiger Organe wird man damit allerdings keine grosse Gefahr laufen. Da kann man aber auch der *Epispastica* gut entbehren. Bei *schweren* Leiden *wichtiger* Organe jedoch kann schon eine blos vorübergehende Verschlimmerung möglicher Weise die verderblichsten Folgen nach sich ziehen und das Spielen mit einem Mittel, welches ebenso gut zu nützen als zu schaden vermag, erscheint hier als Vermessenheit. Uebrigens haben vorurtheilsfreie Beobachtungen am Krankenbette längst sichergestellt, dass die indirecten Gegenreize nur selten, wenn überhaupt, einen erheblichen Nutzen, dagegen

bisweilen Schäden stiften, welche grösser sind, als die, welche durch die ursprüngliche Krankheit jemals bedingt werden konnten.

Namentlich gilt dieses von den *Moxen*, *Haarseilen* und *Fontanellen*. Brandige Absterbungen in weiter Ausdehnung, erschöpfende Eiterungen, ja selbst Erysipele mit tödtlichem Ausgange gehören zu den möglichen Erfolgen. Nicht viel besser sind die Pustelbildungen durch *Einreibung von Brechweinsteinsalbe*. Selbst die Application des *Euphorbienpflasters*, der *Resina Elemi* etc. zum Zwecke der entzündlichen Ableitung ist nicht ohne Gefahr, besonders bei Leuten mit zarter Haut und vorzüglich bei Kindern. Es entstehen gar nicht selten in Folge von Derivationen durch derartige Substanzen, welche hinter das Ohr oder an die Schläfegegend applicirt wurden, ausgebreitete Impetigines, Eczeme, besonders häufig aber sieht man die Hals- und Nackendrüsen anschwellen und selbst vereitern. Ueberdies ist es eine ganz gewöhnliche Beobachtung, dass unachtsame Leute und Kinder fortwährend an der geschwürigen Stelle kratzen und mit den Fingern die reizenden Substanzen herumschmieren, selbst auf die Conjunctiva bringen und so die Entzündung im Auge mächtig steigern.

7. *Narcotica.* Sie sind häufig von unzweifelhaft günstiger Wirkung und finden ihre Anzeige nicht blos in der symptomatischen Erleichterung, welche sie dem Kranken durch Milderung oder Beseitigung quälender Schmerzen gewähren; sondern können auch insoferne einen günstigen Einfluss auf den Verlauf der Entzündung ausüben, als sie erstens die durch heftige Schmerzen bedingte körperliche und geistige Unruhe des Kranken vermindern, zweitens aber durch Herabstimmung der krankhaft aufgeregten Gefühlsnerven die auf die vasomotorischen Nerven reflectirten Reize, also eine Schädlichkeit beseitigen, welche in Bezug auf die Circulations- und Ernährungsverhältnisse im Entzündungsherde nicht gering anzuschlagen ist. Niemals darf indessen ausser Acht gelassen werden, dass die Narcotica, *in wirksamen Dosen* verabreicht, auch *gefährliche* Mittel seien und neben der *gewünschten* Wirkung in der Regel auch *missliebige* Nebenwirkungen entfalten, für welche letztere der gegebene Krankheitsprocess oft keine Rechtfertigung enthält. Man soll diese Arzneikörper daher nicht leichtsinnig anwenden, sondern nur dort, wo wirklich die Noth es gebietet, und stets auf der Huth sein, um Schäden zu vermeiden.

Das Morphium steht in der Reihe der Narcotica obenan wegen der Sicherheit und grossen Gleichmässigkeit seiner arzneilichen Wirkung; wo es auf rasche, kräftige und bestimmte Erfolge ankömmt, verdient es vor allen anderen den Vorzug. Doch veranlasst es gerne Vomituritionen und Erbrechen, was in der Augenpraxis unter Umständen sehr gefährlich werden kann und den Gebrauch des Alkaloides einschränkt. Am meisten empfiehlt sich seiner grossen Löslichkeit halber das *salzsaure* oder *schwefelsaure* Morphium. Es wird am besten in Gestalt *hypodermatischer Einspritzungen* angewendet. Man ist da nämlich der vollen Aufnahme des Mittels sicherer und dessen Wirkungen treten constanter, vollständiger und rascher hervor, als beim *innerlichen* Gebrauche, ja sie machen sich oft schon innerhalb einer halben oder ganzen Minute auffällig, daher dieses Verfahren auch bei *lebensgefährlichen* Zufällen, Intoxicationen u. s. w., wo es auf eine Wirkung allgemeinen Charakters innerhalb der *kürzesten* Zeit ankömmt, am Orte ist.

Als *Mittel* zu diesen Injectionen dient am besten die von *Luer* verbesserte *Pravaz'sche* Spritze. Der *geeignetste Ort zur Application* ist, wenn *allgemeine* Wirkungen des Mittels gewünscht werden, oder Schmerzen in der *Augengegend* zu tilgen sind, die Mitte der Schläfe. Bei *sonstigen* Neuralgien und bei Reflexkrämpfen müssen jedoch der *Ort des Schmerzes* oder beziehungsweise die dominirenden Druck-

punkte zum Einstiche gewählt werden. Man muss die Haut behufs dessen in eine Falte fassen und *stark* abziehen, nach dem Einstiche aber wieder auslassen, damit selbe *entspannt* werde, widrigenfalls das Mittel wieder austritt. Zur Einspritzung verwendet man behufs der *Anästhesirung* durchwegs Lösungen von 4 Gran des Morphiumsalzes auf die Drachme Wasser. Man füllt dieselben in die Spritze und injicirt davon so viel, dass der Stempel etwa auf den 7.—9. Theilungsstrich des Rohres zu stehen kömmt, wo dann bei $^1/_6$—$^1/_5$ Gran des Alkaloides eingedrungen ist. Die Lösung muss vollkommen klar und neutral sein. Die *primäre Erregung* pflegt nach hypodermatischen Injectionen des Morphium viel stärker zu sein, als nach dem innerlichen Gebrauche. Auch Uebelkeiten und Erbrechen treten häufiger ein, was wohl zu berücksichtigen ist. Doch sind alle die Erregungssymptome rasch vorübergehend.

Die örtliche Reaction gegen die *Verletzung* als solche ist fast durchgehends eine äusserst geringe, wenn die Spitze des Instrumentes die nöthige Schärfe besitzt und mit Vorsicht manipulirt wird. In keinem Falle dürfte von der Wunde und dem Eindringen der Lösung ins Unterhautzellgewebe irgend welche erhebliche Gefahr zu besorgen sein. Doch fügt es der üble Zufall, zum Glücke in ausnehmend seltenen Fällen, dass *die Spitze des Instrumentes in die Lichtung einer subcutanen Vene hineintrifft* und so die Lösung direct *ins Blut* eingespritzt wird. Die Zufälle sind dann *äusserst erschreckend* und treten blitzähnlich auf, nämlich starkes Brennen und Stechen der ganzen Haut, weiters starker essigsaurer Geschmack auf der Zunge, Dunkelröthe des Gesichtes, Ohrensausen, Funkensehen und sehr heftige Schmerzen in der Kopfschwarte; dabei *ausserordentlich* heftige und schnelle Herzbewegungen, bei manchen Kranken sogar Bewusstlosigkeit und Convulsionen; Zufälle, welche mehrere Minuten andauern, in allen bisher beobachteten Fällen aber nach Verlauf einiger Stunden ohne Nachtheil völlig vorübergingen. Es ergibt sich daraus die goldene Regel, *sehr langsam* zu injiciren und bei eintretendem Unfalle sogleich einzuhalten und *zurückzupumpen*, was bei dem blitzschnellen Aufflackern der Reaction leicht geschehen kann. Bei Gefahr einer Apoplexie wegen Gefässerkrankungen ist ein rasch vorgenommener Aderlass sehr zu empfehlen *(Nussbaum, Feith)*.

Die endermatische Anwendung des Opium und Morphium in Gestalt von Salben oder Pulvern, welche letztere auf eine durch Vesicantien der Epidermis beraubte Stelle der Stirnhaut aufgestreut zu werden pflegen, ist durchaus unzuverlässig und eignet sich daher nicht, wo eine locale Herabstimmung der aufgeregten Gefühlsnerven wirklich und dringend gefordert wird.

Die *verdünnte Blausäure* sammt dem *Kirschlorbeer-* und *Bittermandelwasser*, die *Digitalis*, der *Sturmhut*, das *Lupulin*, das *Bilsenkraut*, die *Belladonna* und der *Stechapfel* etc. sind als reine *Anodyna* ganz unbrauchbar, da bei *wirksamen* Gaben die lästigen Nebenwirkungen zu stark vorschlagen. Doch können die *Digitalis* und das *Aconitum* durch ihren eclatanten Einfluss auf die Thätigkeit des Herzens und der Nieren unter gewissen Verhältnissen die Lösung localer Entzündungen begünstigen helfen und sohin in der Eigenschaft als *Antiphlogistica* am Platze sein. Das *Aconitum* war und ist ausserdem hie und da als Mittel gegen rheumatische und gichtische Affectionen beliebt, was vielleicht damit zusammenhängt, dass es die Beweglichkeit und Spannung der willkürlichen Muskeln herabsetzt *(Achscharumow, Blodig)*.

8. *Die Mydriatica, pupillenerweiternden Mittel*, sind in der Augenheilkunde von unschätzbarem Werthe. Sie führen ihren Namen von der *auffälligsten* ihrer Wirkungen, nämlich von der *Erweiterung der Pupille*. Als *Mydriatica im engeren Wortsinne* gelten die *Belladonna*, der *Hyosciamus* und das *Strammonium* mit ihren Alkaloiden, dem *Atropin*, *Hyosciamin* und *Daturin*.

Auch das *Solanin (Fraas)*, das *Delphinin (L. v. Praag)*, das *Aconitin (Lombe, Atthil)* wirken bei *innerlichem* Gebrauche, das *Strychnin (Braun)* bei *äusserlicher* Application pupillenerweiternd. Nach Versuchen an enthaupteten Thieren soll ausserdem die *Wärme*, im Gegensatze zur myotischen Wirkung der Kälte, eine Mydriasis zu veranlassen im Stande sein *(Schur)*. Doch können diese Mittel ihrer vorschlagenden *Nebenwirkungen* wegen behufs der Pupillenerweiterung nicht benützt werden.

Die *Pupillenerweiterung*, welche durch die *eigentlichen* Mydriatica bedingt wird, ist bei richtiger Anwendung des Mittels eine *maximale*, d. h. die Iris zieht sich auf ein schmales Säumchen zurück. Die Regenbogenhaut wird dabei *völlig unbeweglich*, sie reagirt nicht mehr auf Lichtcontraste und Accommodationsimpulse. Die Mydriasis steht übrigens nicht allein da, sondern ist stets an hochgradige *Beschränkung des Accommodationsvermögens* gebunden; ja bei *kräftiger* Einwirkung wird das letztere sogar völlig aufgehoben und es sinkt überdies der *Refractionszustand* des dioptrischen Apparates ein wenig unter das Maass herab, welches in der Norm der Ruhe des Accommodationsapparates entspricht. Es *dauern* diese Wirkungen je nach Umständen zwei oder mehrere Tage, worauf der Pupillendurchmesser sich allmälig verkürzt und das Spiel der Pupille wieder beginnt. Am *spätesten* weicht die *Accommodationsparalyse*, sie hält in stetig abnehmendem Grade noch Tage lang an, nachdem die Pupille ihre normale Weite und Beweglichkeit wieder erlangt hat.

Die Mydriatica müssen, sollen sie ihre eigenthümliche Wirkung *sicher* und *ausgiebig* entfalten, *unmittelbar auf das Auge* applicirt werden, so dass sie von der Bindehaut oder Cornea aufgenommen werden können; widrigenfalls die Mydriasis gar nicht oder spät und in ungenügendem Grade zu Stande kömmt und sehr rasch wieder zurückgeht.

Dem entsprechend vermögen directe Einwirkungen der fraglichen Mittel auf *Ein* Auge nicht eine Pupillenerweiterung in *beiden* Augen zu bewerkstelligen, und wo eine Mydriase auch in dem *anderen* Auge hervortritt, ist erfahrungsmässig in der Regel eine *Uebertragung* des Mittels durch Zufall etc. anzunehmen. Man hat sogar eine *Verengerung* der Pupille auf dem *anderen* Auge beobachtet. Diese dürfte jedoch dem verstärkten *Lichteindrucke* im mydriatischen Auge auf Rechnung zu setzen sein.

Bei dem *innerlichen Gebrauche* der Mittel geschieht es häufig, dass eher bedenkliche *Intoxicationserscheinungen* hervortreten, als die Pupille sich erweitert; eine *beträchtliche* und *anhaltende* Mydriasis ist auf diesem Wege nur unter grosser Gefahr zu erzielen. Ebenso haben sich *hypodermatische Injectionen* und *Aufstreuungen* des Mittels in Pulverform auf von der Oberhaut entblösste Hautstellen zum Zwecke der *Mydriasis* als unzureichend erwiesen; sie sind nur am Platze, wo es sich mehr um *allgemeine* Wirkungen handelt.

Wird ein Mydriaticum unter geeigneter Form in den *Bindehautsack* gebracht, so gelangt ein kleiner Theil des Mittels durch *Diffusion* alsbald in den *Binnenraum (Ruiter, Graefe)* und findet hier Gelegenheit, auf das *intraoculare Gangliensystem* einzuwirken. Die *Pupillenerweiterung* und *Accommodationsparalyse* sind eben nur der Ausdruck für eine durch das Gift bedingte *relative Leitungsunfähigkeit dieser Ganglien.* Die letzteren erscheinen nämlich *undurchgängig* für *Willensimpulse,* sowie für alle vom *Gehirne* vermittelte reflectorische und consensuelle Nervenströme, welche von den ciliaren Zweigen des *Oculomotorius* dahin geleitet werden; sie bleiben aber *empfänglich* für *direct* auf sie wirkende oder von den sensiblen *Quintuszweigen* überkommene Reizungen und *reflectiren* dieselben mit ungeschwächter Kraft auf die von ihnen peripheriewärts abgehenden motorischen Endzweige des dritten Gehirnnerven. In der That konnte man selbst durch Reizung des intracraniellen Stammtheiles des Oculomotorius *keine* Verengerung der durch Mydriatica erweiterten Pupille erzielen *(Grünhagen, Bernstein)*; wohl aber *zieht sich* diese rasch und kräftig *zusammen,* wenn das *Kammerwasser* oder ein Theil des Glaskörpers *entleert* wird, wenn *electrische* Ströme auf den Sphincter pupillae geleitet werden *(Bernstein)*, oder wenn *starke Chemi-*

calien, Nicotin, Creosot etc. auf die Oberfläche des Bulbus wirken *(Rogow)*. Ueberdies lehrt die tägliche Erfahrung, dass selbst die stärkste Mydriasis bald *zurückgeht*, wenn krankhafte Processe mit heftiger *Reizung der ciliaren Quintuszweige* sich entwickeln, und dass die Mydriasis *ausbleibt*, wenn die fraglichen Mittel bei Bestand eines solchen Leidens örtlich angewendet werden, ja die Grösse und Schnelligkeit, mit welcher die Mydriatica wirken, ist ein vom praktischen Standpunkte sehr gut verwerthbarer Maassstab zur Beurtheilung der Intensität gegebener Ciliarreizungen.

Es kann der *Ausgangspunkt* der Reactionen, welche vom Bindehautsack aus wirkende *Mydriatica* und *Myotica* im Sphincter pupillae und im Ciliarmuskel hervorrufen, nicht leicht anderswo, als im *ciliaren Gangliensystem* gesucht werden, da sich diese Reactionen strenge auf das Gebiet des letzteren beschränken und sich auch dann einstellen, wenn der *Oculomotoriusstamm* durch Krankheit oder auf operativem Wege leitungsunfähig geworden ist *(Ruete, Donders)*, wenn man den *Halssympathicus* allein *(Biffi, Cramer, Donders)* oder nebst dem *Trigeminusstamme (Budge, Donders)* durchschnitten hat, ja selbst wenn der *Sehnerv* und sämmtliche *Ciliarnerven* durchtrennt wurden *(Budge)*, oder wenn an frisch abgeschnittenen Thierköpfen Gehirn und Rückenmark entfernt oder das *Auge ganz isolirt* worden ist *(Ruiter, Rogow, Grünhagen)*. Es können aber auch nicht wohl jene *Binnenmuskeln* selber *(Budge, Grünhagen)* oder die *Enden* der sie beherrschenden *Oculomotoriusfasern (Bernstein, Dogiel, Rogow)* das unmittelbar und allein von dem Gifte Betroffene sein, weil die durch Mydriatica bedingte Lähmung des Sphincters eben nur eine *relative* ist, die Muskelfasern desselben und seine Nervenenden bestimmten Reizen gegenüber also ihre volle Functionstüchtigkeit bewahren.

Die relative Lähmung des Pupillenschliessers reicht indessen nicht aus, um die Mydriasis *voll* zu erklären. Die beträchtliche *Volumsverminderung*, welche die auf einen schmalen Saum zurückgezogene Iris erleidet, setzt die *Thätigkeit einer Kraft* voraus, welche das Blut aus den Regenbogenhautgefässen in den hinteren Theil des uvealen Stromgebietes *auszuweichen* bestimmt. Ausserdem ist die sichtliche *Zerrung* und häufige *Zerreissung* bestehender hinterer Synechien, sowie die colossale schleifenartige *Ausdehnung* der zwischen angelötheten Stellen gelegenen Bogentheile des Pupillarrandes, Bürge dafür, dass auf letzteren ein *mächtiger Zug* in radiärer Richtung ausgeübt wird. Man muss daher annehmen, dass neben der relativen Lähmung der motorischen Nerven des Sphincters und Ciliarmuskels eine *Erregung der dem Sympathicus zugehörigen* motorischen Nerven des Dilatator pupillae und der Gefässmuskulatur Platz greife.

Es stimmt damit vollkommen die anerkannte Thatsache, dass *complete* Leitungsunterbrechungen des *Oculomotoriusstammes* blos eine *halbe* Erweiterung der Pupille im Gefolge haben und auf die Form der letzteren bei Gegebensein hinterer Synechien nur *geringen* Einfluss nehmen. Es fehlt eben der *zweite* Factor, die *krampfhafte* Innervation des Dilatator pupillae und der Gefässmuskeln der Iris. Wird diese jedoch durch Mydriatica oder durch Reizung des Halssympathicus hervorgerufen, so *vervollständigt* sich die Mydriase zu demselben Grade, wie bei Integrität des dritten Nervenpaares und auch die Zerrung wird an hinteren Synechien deutlich.

Ob übrigens die Erregung der *oculopupillaren Sympathicuszweige* bei künstlicher Mydriasis auch in den intraocularen Ganglien den Ausgangspunkt hat, oder ob die sympathischen *Nerven selbst* von dem Gifte *unmittelbar* beeinflusst werden, darüber lässt sich streiten. Für *letzteres* sprächen einige Versuche an Thieren *(Meuriot, Fraser)*. Ist aber das *erstere* der Fall, so ergäbe sich ein wesentlicher Unterschied gegenüber den ciliaren Zweigen des Oculomotorius, indem der *functionelle Zusammenhang* der sympathischen Fäden mit ihren *cerebralen Ursprüngen nicht gelockert* erscheint, wie daraus zu entnehmen ist, dass *Trennung* des cervicalen Grenzstranges die Mydriasis *schwächt (Biffi, Cramer, Donders)*, *Reizung* desselben aber *verstärkt (Donders)*, es müsste denn sein, dass diese Verhältnisse auf Rech-

nung jener zahlreichen sympathischen Röhren zu stellen ist, welche *mit den Gefässen* in den Binnenraum gelangen und wahrscheinlich jene Ganglien *nicht* durchschreiten. Jedenfalls vermitteln diese Nervenknoten *Reflexe von Seite der sensiblen Quintusfasern* auf die motorischen Nerven des Dilatator pupillae und der Gefässmuskulatur der Iris und zwar mögen *schwache* derartige Reize die Reaction dieser Muskeln etwas *verstärken*, *heftige* Reize hingegen *heben* sie bestimmt *auf*, *lähmen* die betreffenden Sympathicuszweige vollständig, so dass weder Galvanisirung des Halssympathicus, noch Reizung der cerebralen Ursprünge durch Kohlensäure eine Pupillenerweiterung zu veranlassen im Stande sind *(Rogow)*.

Die Mydriatica finden nach allem dem vornehmlich ihre *Anzeige*, wo es sich um eine *Erweiterung der Pupille* als solche, oder um *kräftige Zusammenziehungen des Musc. dilatator pupillae* handelt. Unter Umständen wird auch die Herabsetzung des *Refractionszustandes* des dioptrischen Apparates nutzbar. Ausserdem lässt sich ihre *lähmende* Wirkung verwerthen bei *Krämpfen* der vom *Nerv. oculomotorius* beherrschten Binnenmuskeln des Auges. Es sind diese Krämpfe unzweifelhaft ein sehr gewöhnlicher Begleiter von heftigen Reizzuständen der sensiblen Ciliarnerven, wie selbe bei den verschiedenen Formen der Keratitis, der Iritis u. s. w. häufig beobachtet werden und es liegt nahe, die *günstige* Wirkung, welche die Mydriatica bei derlei Krankheiten erzielen, *theilweise* aus der *Beseitigung jener Spasmen* zu erklären; denn jedenfalls wirken die letzteren auf die sensiblen Ciliarnerven und dadurch auf die vasomotorischen Nerven reizvermehrend zurück. Ob dabei noch eine *directe schmerzstillende* Wirkung *(Meuriot, Bezold, Bloebaum)* in Rechnung zu ziehen ist, steht dahin. Sicherlich ist indessen die *lähmende* Kraft nur der *eine* Factor, der andere und zwar vielleicht der *Hauptfactor* ist in der kräftigen *Zusammenziehung der Gefässe* zu suchen, welche durch die Mydriatica im *vorderen* Theile des Ciliargebietes unbestreitbar ins Werk gesetzt wird und diesen Mitteln mit gewissen Beschränkungen eine Stelle unter den *wahren Antiphlogisticis* einzuräumen erlaubt.

Diese Beschränkung bezieht sich vorerst auf die *Oertlichkeit*. Die Stetigkeit der intraocularen Blutmenge knüpft nämlich an die Verengerung des vorderen Theiles des ciliaren Stromgebietes nothwendig eine gleichwerthige *Erweiterung* des *chorioidalen* Gefässnetzes, für welche denn auch wirkliche Beobachtungen Zeugniss ablegen *(Schneller)*. Es ist aber klar, dass ein *vermehrter Blutzufluss* für den Ausgleich congestiver oder entzündlicher Zustände der *Aderhaut* unmöglich günstig sein könne. In der That erheben sich neuerer Zeit bereits Stimmen *(Mooren) gegen* den Gebrauch der Mydriatica in Fällen, in welchen der *hintere Uvealtrakt* der Sitz der genannten Krankheiten ist oder deren Entwickelung befürchten lässt; auch mehren sich seit Kurzem die Anzeichen dafür, dass der Gebrauch des Atropins den Ausbruch eines in der Anlage bereits vorhandenen *Glaucoms (Graefe, Hasket Derby)*, der Netzhautabhebung und anderer mit Circulationsstörungen im Aderhautgebiete zusammenhängender Zustände zu *fördern* im Stande sei. Man kann unter solchen Verhältnissen auch um so leichter der fraglichen Mittel *entbehren*, als die mit Vorliebe gehegte Meinung, man könne durch Mydriatica auf die *Höhe des intraocularen Druckes* Einfluss nehmen, *kaum* eine Berechtigung hat, vielmehr durch die unveränderte Pulsstärke und Strömungsgeschwindigkeit, welche die Blutkörperchen in der entoptischen Aderfigur eines atropinisirten Auges zeigen *(Hippel, Grünhagen)*, eher *widerlegt* wird.

In zweiter Linie bezieht sich jene Beschränkung auf die *Dosis des Mittels.* Die sympathischen Fasern verläugnen nämlich auch den Mydriaticis gegenüber nicht ihren Charakter, vermöge welchem sie nur durch relativ *schwache* Reizungen in einen Zustand anhaltender *Erregung* versetzt, durch *starke* Reize jedoch alsbald *gelähmt* werden (S. 12). In Uebereinstimmung damit ist es auch seit langem bekannt, dass *stark dosirte* oder während *geraumer* Zeit *sehr häufig* wiederholte örtliche Applicationen der fraglichen Mittel schliesslich zu einer ganz auffälligen *Steigerung* der krankhaften *Gefässerscheinungen* führen. So oft das Mittel angewendet wird, röthet sich die Bindehaut und das Episcleralgewebe überaus stark und schwillt an, es stellen sich intensive Schmerzen ein und der entzündliche Process nimmt einen Aufschwung.

In einzelnen Fällen hat man als Folge eines solchen Verfahrens sogar die *selbstständige* Entwicklung heftiger blepharoconjunctivaler Reizzustände mit Thränenfluss, Oedem und eczematösen Ausschlägen beobachtet, welche monatlang anhielten *(Graefe).* In anderen Fällen soll der Augapfel am Ende viel von seiner normalen *Resistenz* verloren haben *(Coccius),* was man mit argen Störungen des Kreislaufes und der Ernährung im hinteren Bulbusraume in Zusammenhang zu bringen Ursache hat.

Man pflegt unter solchen Umständen von einer *Uebersättigung des Auges* zu sprechen, doch darf man dabei nicht übersehen, dass derlei Zufälle bisweilen *sehr früh,* nach Anwendung weniger und schwacher Dosen eintreten *(Lawson).* Es macht sich eben auch hier die *individuelle* und nach Zeit und Umständen sehr *wechselnde* Empfänglichkeit der sympathischen Fasern geltend. Trügt nicht alles, so dürften *passive Erweiterungen* der Binnengefässe, wie selbe degenerative Entzündungsprocesse des gesammten Uvealtraktes begleiten, vornehmlich aber bei zufälligen und operativen Eröffnungen der Bulbuskapsel wegen theilweiser Entleerung der Binnenmedien gesetzt werden und sich bis zur Consolidirung der Narbe erhalten, der *Verkehrung* der Reaction ganz besonders den Weg bahnen und man thut jedenfalls gut, mit der Anwendung der Mydriatica unter solchen Umständen, namentlich nach Staarextractionen, vorsichtig zu sein. Die eindringlichen Warnungen *(Sichel),* welche jüngst gegen den *Missbrauch* der Mydriatica gerichtet wurden, haben insoferne ihre Berechtigung.

In *therapeutischer* Verwendung steht fast nur das *Atropin* und zwar das krystallisirte *neutrale schwefelsaure* Salz desselben, da es in Wasser sehr leicht löslich ist und nicht, wie das *reine* Alkaloid des Zusatzes von Alkohol bedarf, um in genügender Dosis aufgenommen zu werden, übrigens billig sowie haltbar ist und allen Ansprüchen genügt, welche man an ein Mydriaticum stellen kann. Das *Daturin* steht ihm in seiner Wirkungsweise sehr nahe. Das *Hyosciamin* ist als Mydriaticum viel stärker *(Schroff)* und kann benützt werden, wo es sich um eine sehr rasche und kräftige Zusammenziehung der Iris, z. B. bei Bestand von hinteren Synechien handelt oder das Atropin wegen etwaiger missliebiger Nebenwirkungen schwer vertragen wird. Wegen seiner kräftigeren Einwirkung auf die oculopupillaren Sympathicuszweige eignet es sich jedoch *nicht zur Bekämpfung entzündlicher Zustände,* da es die vorhandene Gefässparalyse gerne *steigert* und damit den Zustand verschlimmert. Es ist zudem sehr theuer und als neutrales schwefelsaures Salz wenig haltbar, da es bisher nur in Extractform dargestellt werden konnte und in dieser Gestalt sehr hygroscopisch ist, auch leicht schimmelt.

Die früher gebräuchlichen *Extracte* der Belladonna, des Bilsenkrautes und Stechapfels sind abgesehen von anderen Unzukömmlichkeiten besonders wegen der geringeren Verlässlichkeit ihrer mydriatischen Wirkung in der Augenheilkunde völlig verlassen worden.

Man gebraucht am besten eine *Lösung* von Atropin. sulf. gr. 1 ad Aq. dest. drach. 2, wovon einige Tropfen in den Bindehautsack geträufelt, oder mittelst eines Pinsels eingeführt werden. Eine *einmalige* derartige Application des Mittels genügt bei Abhandensein stärkerer Ciliarreizung fast immer, um eine *volle* Wirkung zu erzielen, nur pflegt dieselbe bei *älteren* Individuen etwas längere Zeit in Anspruch zu nehmen. Wo das Atropin als Antiphlogisticum wirken soll, reicht die täglich 1—2mal, höchstens dreimal wiederholte Einträufelung vollkommen aus. *Stärkere* Dosen und *häufigere* Anwendungen des Mittels leisten *nicht mehr* und setzen die Gefahr der sympathischen Ueberreizung sowie einer allgemeinen Intoxication, sind also zu *meiden*.

Es haben diese Lösungen das Unangenehme, dass sie sehr bald durch Pilzbildungen leiden, *flockig* trüb werden und sich in heiklen Fällen dann nicht ohne Gefahr verwenden lassen. Oft zeigen sich die Flocken schon nach 2—3 Tagen und fordern dringend die *Filtration* der Lösung, will man vor jeder reizenden Nebenwirkung sicher sein. Zur *Aufbewahrung* eignen sich also Solutionen durchaus *nicht*. Zu diesem Behufe taugt blos das in den meisten Apotheken verkäufliche *Atropinpapier (Streatfield)*. Es ist dasselbe in Quadrate abgetheilt, wovon jedes eine hinlängliche Menge des Alkaloides enthält, um, wenn es für *einige Minuten* in den Uebergangstheil des Bindehautsackes gebracht wird, eine starke Mydriasis zu erzielen. Die *Atropingelatine*, welche in ganz ähnlichen quadrirten Tafeln eine Zeit lang zu haben war und vermöge ihrer Löslichkeit das Herausnehmen nach dem Gebrauche ersparte, scheint nicht genügend Freunde gefunden zu haben, da sie im Handel fehlt.

Atropin in Substanz anzuwenden, um möglichst kräftige Wirkungen zu erhalten *(Homberger, Dobrowolsky)*, ist bei der Schwierigkeit einer richtigen Dosirung und wegen der *Reizwirkung*, welche das Salz auf die sensiblen Nerven ausüben kann *(Rogow)*, in Fällen heftiger Entzündung *nicht räthlich*. Wohl aber ist eine *Salbe* aus 1 Gran des Mittels auf 2 Drachmen reinen Schweinfettes, linsengross mittelst eines Pinsels in den Bindehautsack eingestrichen, gut zu verwenden. Dagegen ist diese Salbe, in die *Stirne* eingerieben, als Mydriaticum ganz unzuverlässlich, indem sie, wenn nicht zufällige Uebertragungen auf die Conjunctiva stattfinden, nur durch *Resorbtion*, also vom *Blute* aus wirken kann. Es kömmt daher auch öfters vor, dass, wenn eine solche Salbe *längere* Zeit auf die Haut gewirkt hat, plötzlich und wider alles Erwarten Intoxicationserscheinungen eintreten und mehrere Tage anhalten.

Die Mydriatica sind *überaus starke Gifte*, welche *ins Blut* übergeführt schon bei sehr kleinen Dosen — von 0.01 Gran und weniger — höchst lästige und unter Umständen bedrohliche Erscheinungen nach sich ziehen können. Es kündigen sich derlei Vergiftungen durch Kratzen im Schlunde, dumpfes Kopfweh, höchste Unruhe, Schlaflosigkeit, aufgeregte Träume, Puls-Frequenz, Ischurie etc. an. *Einzelne* Kranke sind insbesondere empfänglich und reagiren gegen *jede*, auch die vorsichtigste Einträufelung mydriatischer Lösungen mit höchst peinlichen Intoxicationssymptomen. Um so leichter kömmt es natürlich zu solchen Nebenwirkungen, wenn *starke* Lösungen *häufig* und *lange* Zeit hindurch im Gebrauche standen. Es werden nämlich doch immer minimale Mengen des Mittels von der Bindehaut, den einzelnen Bulbusorganen, von der Schleimhaut des Thränenleitungscanales *resorbirt*, und können so ins Blut gelangen. Bei sehr grosser Durchgängigkeit der Thränenwege geschieht es auch wohl, dass die in den Bindehautsack geträufelte Lösung in wenigen Augenblicken zum aller-

grössten Theile in die Nasenhöhle und von da in den Verdauungstract abfliesst, wo sie ihrer Totalität nach in das Blut aufgenommen wird und gerade so wirkt, als wäre das Gift durch den *Mund* eingeführt worden.

Um diesen Uebergang des Atropins in den Verdauungstract zu verhüten, ist es räthlich, während dem Einträufeln das untere Lid etwas abzuziehen, um den unteren Thränenpunkt ausser Berührung mit dem Instillate zu bringen und ausserdem beide Thränenröhrchen durch einen auf den inneren Lidwinkel gelegten Finger zusammenzudrücken *(Donders)*. Selbstverständlich hindert ein solches Verfahren nur das *directe* Ueberfliessen der Lösung in die Röhrchen, nicht aber die *nachträgliche* Ueberfuhr des der Oberfläche des Bindehautsackes anhängenden Theiles. Um *ganz* sicher zu gehen, wäre daher die Conjunctiva nach genügender Einwirkung des Mittels mit reinem Wasser *abzuspülen.*

Ist es auf welche Art immer *zu einer Besorgniss erregenden Vergiftung mit Atropin* gekommen, so ist dringend anzurathen, rasch 1—2 *hypodermatische Injectionen* von $^1/_6$—$^1/_3$ Gran *Morphium muriaticum* in die Schläfengegend zu machen, denn Morphium ist ein sehr wirksames und verlässliches *Antidot* des Atropins, *(Benjamin Bell, Graefe, Buttles)*, wenigstens was seine mydriatische und narkotische Wirkung betrifft *(Erlenmeyer)*.

9. Die *Myotica, pupillenverengenden Mittel,* sind in der Augenheilkunde von sehr untergeordneter Bedeutung. Sie verhalten sich in Bezug auf ihre *localen* und zum Theile auch betreffs ihrer *allgemeinen* Wirkungen zu den Mydriaticis *antagonistisch.* Wo es auf eine *kräftige Myose* ankömmt und Nebenwirkungen auszuschliessen sind, ist allein die erst seit Kurzem bekannt gewordene *(Christison, G. Harley, Th. Fraser, A. Robertson, Bowman) Calabarbohne* mit deren wirksamen Principe, dem *Physostigmin,* verwendbar.

Das *Opium* und *Morphium* wirken schon beim *innerlichen* Gebrauche und beziehungsweise als hypodermatische Injection myotisch. Bei örtlicher Application auf das Auge sind das *Opium,* das *Morphium,* das *Coniin* und *Digitalin (H. Braun),* besonders aber das *Nicotin (Rogow, Grünhagen),* überaus kräftige Myotica, doch wahrscheinlich *nicht* sowohl vermöge *specifischer* Eigenschaften, sondern wegen dem heftigen Reiz, welchen sie auf die *sensiblen* Nerven der Bindehaut und Bulbusoberfläche ausüben und welcher von hier durch das ciliare Gangliensystem auf die motorischen Nerven des Sphincter pupillae und auf die Gefässmuskulatur der Iris reflectirt wird.

Die *myotische* Wirkung *örtlich* applicirter Calabarpräparate offenbart sich, genügende Dosen vorausgesetzt, schon innerhalb weniger Minuten und pflegt binnen einer viertel oder halben Stunde ihre grösste Höhe zu erreichen. Vorerst bemerkt man gemeiniglich ein hippusähnliches *Schwanken* der Pupille, welche einen Theil ihrer Reactionsfähigkeit noch bewahrt; allmälig aber wird dieselbe enger und zieht sich endlich zum Durchmesser eines kleinen Stecknadelkopfes zusammen, während sie völlig starr wird. Der damit verbundene beträchtliche Ausfall, welchen die scheinbare Helligkeit der Netzhautbilder erleidet, bewirkt erstens, dass alle Objecte wie im Zwielichte erscheinen, bis sich die Netzhaut wieder für die geringere Erleuchtung adaptirt hat, und setzt zweitens bei schwachen *äusseren* Erleuchtungsintensitäten die *Sehschärfe* um ein sehr Bedeutendes herab. Bei *stärkeren* Gaben des Mittels macht sich auch bald eine *Veränderung in dem Refractionszustande des Auges* geltend, derselbe wird allmälig um ein Gewisses *erhöht,* indem nicht nur der *Fernpunkt,* sondern auch der *Nahepunkt* hereinrückt. Das *Accommodationsvermögen* erscheint hierbei wohl sehr *beirrt,* sein Aequivalent sinkt bei Anwendung starker Dosen möglicher Weise weit unter seine Hälfte, doch gänzlich *aufgehoben* dürfte das-

selbe *nicht* werden. Die Myosis *dauert* im Durchschnitte 8 Tage, obwohl sich schon 6—12 Stunden nach der Application ein minimaler Nachlass oftmals nachweisen lässt. Bei *schwachen* Dosen pflegt bereits in $1^1/_2$—2 Tagen alles vorüber zu sein. Das *Accommodationsphänomen* währt viel kürzere Zeit und läuft meistens innerhalb weniger *Stunden* völlig ab. Der *Fernpunkt* rückt schon in den ersten 20 Minuten zurück und gelangt in $^1/_2$—2 Stunden in seine frühere Stellung, worauf dann auch der *Nahepunkt* auf seinen normalen Abstand zurückweicht *(Graefe, Schelske)*.

In dem *Krampfe* des Sphincter pupillae und des Accommodationsmuskels spricht sich der *Erregungszustand* aus, in welchen die intraocularen Ganglien von dem durch die Cornea in den Binnenraum *diffundirten* Gifte versetzt werden und vermöge welchem der functionelle Zusammenhang der ciliaren Endzweige des *Oculomotorius* mit deren cerebralen Ursprüngen wesentlich *gelockert*, aber laut dem Fortbestande einer gewissen Accommodationsbreite nicht völlig aufgehoben wird. Anderseits äussert sich in der Myose eine *Schwächung* oder *Lähmung* der oculopupillaren Zweige des *Sympathicus*, welche jedoch eine Störung der Leitung zwischen den terminalen Verästelungen und den centralen Ursprüngen *nicht in sich* schliesst, insoferne Reizung des blosgelegten cervicalen Grenzstranges eine starke *Pupillenerweiterung* im calabarisirten Auge bewerkstelliget *(Donders)*.

Der Gegensatz zwischen den eigentlichen Mydriaticis und der Calabarbohne ist nach dem Mitgetheilten ein ziemlich vollständiger. Dieses ergibt sich übrigens noch deutlicher aus *Parallelversuchen* mit Atropin und mit dem fraglichen Myoticum. In der That lassen sich durch gehörig proportionirte *Mischungen beider* die Wirkungen derselben vollständig aufheben. Es sind aber die Calabarpräparate weitaus *schwächer*, als das Atropin, denn es lässt sich eine durch *starke* Dosen des letzteren *frisch* angeregte Mydriase durch starke Gaben der Calabarpräparate *nicht* dauernd heben, wohl aber *umgekehrt*. Eine durch *schwache* Atropinlösung begründete oder durch den Ablauf mehrerer Tage bereits *geschwächte* Mydriasis hingegen wird durch *kräftige* Einwirkung der Calabarpräparate *vorübergehend* aufgehoben und bei *wiederholter* Application der letzteren in ihrem *dauernden* Rückgange wesentlich beschleunigt *(Graefe)*. Die *geringere* Leistungsfähigkeit der Calabarpräparate ist der Grund, dass die intraocularen Ganglien für Impulse, welche vom *Gehirne* ausgehend durch die ciliaren Zweige des Oculomotorius zugeleitet werden, eine gewisse *Durchgängigkeit bewahren*.

Unter den *Präparaten* der Calabarbohne nimmt das *alkoholische Extract* in Bezug auf Brauchbarkeit und Haltbarkeit den ersten Rang ein. Es wird, mit *Glycerin* im Verhältnisse von 1 : 30—50 verdünnt, mittelst eines Pinsels auf den unteren Theil des Bindehautsackes gebracht. Minder verlässlich und schwächer wirkend, immerhin aber praktisch verwendbar und wegen der leichten *Aufbewahrung* sehr zu empfehlen ist das in den meisten Apotheken verkäufliche *Calabarpapier*. Es ist gleich dem Atropinpapier quadrirt und lässt sich daher sehr leicht dosiren.

Das *Physostigmin* und seine Salze *(Jobst, Hesse)* sind *sehr veränderlich* und darum in der Praxis weniger verwendbar, was einigermassen bedauerlich ist, indem sie bei localer Anwendung keinerlei Reizwirkung auf die Bindehaut ausüben. Die Wirkung der Physostigminsalze ist rasch vorübergehend, doch dreimal stärker als jene des Extractes. Dem Atropin gegenüber soll das Alkaloid 30mal *schwächer* sein, indem Mischungen von 1 : 30 sich gegenseitig neutralisiren *(Fronmüller)*.

Die *Gefässlähmung*, welche die Myotica im vorderen Theile des Ciliargebietes veranlassen, macht die Anwendung derselben beim Vorhandensein von *Reizungs-* und *Entzündungszuständen am oder im Auge* bedenklich, um so mehr, als das gebräuchliche Calabarextract bei seiner ört-

lichen Application die *sensiblen* Nerven der Bindehaut und Cornea *direct* reizt und als der Krampf von beiden genannten Binnenmuskeln auf die ciliaren Quintuszweige erregend zurückwirkt, Reizungen der Empfindungsnerven aber auf die *vasomotorischen* Nerven reflectirt werden und die *Gefässparalyse steigern* können.

In der That bringt die Einführung des Mittels in den Bindehautsack immer ein Gefühl von leichtem Brennen oder Beissen und einige Injection der conjunctivalen und episcleralen Gefässnetze mit sich. Auch ist die Entwickelung der Myose und des Accommodationsphänomens stets mit einer peinlich spannenden Empfindung theils längs dem Aequator bulbi, theils in der Ciliargegend verbunden, oder wird von einem nervösen Wehe im ganzen Augapfel begleitet, das nach Art der Ciliarneurose längs den Supraorbitalnerven ausstrahlt, sich wohl auch migrainartig auf die Kopfhälfte verbreitet und durch Accommodationsbestrebungen gesteigert wird *(Graefe)*.

Im Ganzen lässt sich das Calabar mitunter verwenden bei *peripheren*, den Durchbruch drohenden *Cornealgeschwüren;* behufs Verbesserung des Sehvermögens auf *stenopäischem* Wege bei excentrischen Trübungen der Cornea und Kapsel sowie bei Ectopia lentis; zum Zwecke der Vergrösserung der Irisfläche bei *Iridectomien*, vorzüglich bei Glaucomen mit noch nicht degenerirter Regenbogenhaut. Am häufigsten werden Calabarpräparate gebraucht, um eine durch *Atropin* bedingte *Mydriasis* in ihrer Rückbildung zu beschleunigen. Gegen *Insufficienzen* und *Paresen* des *Accommodationsmuskels* aus *inneren* Ursachen leistet das fragliche Mittel sehr wenig. In einzelnen seltenen Fällen hat man damit die *Lösung hinterer Synechien* erzielt *(O. Becker);* doch darf man im Allgemeinen davon nichts erwarten *(Schirmer)*.

Um den oben erwähnten Indicationen zu genügen, müssen die örtlichen Applicationen schwacher Extractlösungen *täglich wiederholt* werden. Dabei ist wohl zu beachten, dass das Mittel ein *kräftiges Gift* ist. In der That kommt es bei oft wiederholten Einträufelungen zu *allgemeinen Vergiftungserscheinungen* und möglicher Weise wohl gar zum Tode durch Lähmung der *respiratorischen Muskelnerven*. Rasch ausgeführte *hypodermatische Einspritzungen einer Atropinlösung*, etwa $^1/_{40}$—$^1/_{30}$ Gran, sind das entsprechende *Antidot (Fraser, Bezold, Götz, Schelske)*.

10. *Die reizenden Mittel* finden in der Behandlung *äusserer* Entzündungen und deren Ausgänge eine sehr ausgedehnte Verwendung. Sollen sie ihren Zwecken genügen, so müssen sie *unmittelbar* auf das betreffende Organ einwirken. Der Reiz, welchen sie auf die daselbst verzweigten Gefühlsnerven ausüben, kann, auf die vasomotorischen Nerven übertragen, *bei Erschlaffung der Gefässhäute* durch Anregung und Belebung der atonischen Musculatur eine Verengerung der Gefässlichtungen bewerkstelligen und so den Entzündungsprocess durch Verminderung oder Beseitigung eines wesentlichen Factors ungünstiger Verlaufsweisen, der Blutstockung nämlich, seinem Ausgleiche näher bringen. Dazu kömmt die Einwirkung der Mittel auf das wuchernde *Gefüge selbst,* eine Einwirkung, welche unter passenden Verhältnissen den entzündlichen Process qualitativ und quantitativ *umstimmen* und dazu dienen kann, einmal um krankhafte *Absonderungen* im günstigen Sinne zu ändern, das andere Mal, um den darniederliegenden *Heilungstrieb* anzufachen und die säumige *Regeneration* vorhandener Substanzlücken zu beschleunigen. Häufig wird ein solcher künstlich hervorgerufener Reizzustand dadurch nutzbar, dass er einen lebhafteren Blutzufluss und regeren Stoffwechsel mit sich bringt, und so auf die *Rückbildung* und *Aufsaugung älterer entzündlicher Producte* einen fördernden Einfluss nimmt.

Nicht ohne Belang ist weiterhin der mit Irritationszuständen verknüpfte raschere Wechsel der *epithelialen* Schichten, also die reichlichere *Abstossung kranker* und deren *Ersetzung* durch neue, unter *günstigeren* Verhältnissen angebildete und möglicher Weise *der Norm mehr entsprechende* Lagen. In gewissen Fällen überaus *üppiger* Production liegt es sogar im therapeutischen Interesse, die Abstossung oberflächlicher Strata nicht blos auf diesem Wege zu steigern, sondern durch *chemische Zerstörung* derselben, durch *Aetzwirkung*, massig zu gestalten. Endlich dienen einzelne der reizenden Mittel dazu, gewisse *krankhafte Secrete chemisch* anzugreifen und des schädlichen Einflusses zu berauben, welchen sie auf die Vegetationsverhältnisse der damit in Berührung stehenden entzündeten Theile nehmen können.

Selbstverständlich haben die irritirenden Mittel *keinen* vernünftigen Zweck, ja sind geradezu *schädlich und gegenangezeigt*, wenn eine vorhandene *Entzündung* durch lebhaftere helle Injectionsröthe, durch pralle Geschwulst, durch Temperaturerhöhung, durch nervöse Reizsymptome u. s. w. einen *mehr sthenischen Charakter* beurkundet, oder überhaupt, wenn eine *stärkere Ciliarreizung* besteht und deren Steigerung eine Mitaffection der Binnenorgane des *Bulbus* befürchten lässt.

Insoferne die Reizzustände bei *Entzündungen* in ihrem *Grade* häufig schwanken und auch abgesehen von phlogistischen Processen durch mancherlei *zufällige* innere und äussere Irritamente *ephemer* hervorgerufen oder gesteigert werden können: erfordert es die Vorsicht, *vor jeder* einzelnen Application der fraglichen Mittel das diesfällige Verhalten der Theile genau zu prüfen und den Eingriff immer nur dann zu wagen, wenn die derweiligen Umstände eine Reizsteigerung *erspriesslich* und *unbedenklich* erscheinen lassen. Um das je nach den obwaltenden Verhältnissen wechselnde *erforderliche Maass* der Reizung *richtig dosiren* zu können und nicht zu überschreiten, ist es auch nothwendig, alles *auszuschliessen*, was *nebenbei* den Effect des Mittels beeinflussen kann. Nach dem nächtlichen Schlafe, nach Mahlzeiten, nach aufregenden geistigen und körperlichen Arbeiten u. s. w. pflegt die durch Reizmittel verursachte *Reaction* eine weitaus *beträchtlichere* zu sein, als unter entgegengesetzten Verhältnissen, worauf wohl Rücksicht zu nehmen ist. Im Allgemeinen eignet sich bei *täglich einmaliger* Application der Mittel der *Morgen*, 1—3 Stunden nach dem Aufstehen aus dem Bette, am besten.

Die *benutzbaren* Reizmittel sind überaus mannigfaltig. Man kann sie der Uebersicht halber nach ihrer zweckdienlichsten *Anwendungsweise* und nach der *Art ihrer Wirkung* als *reizende Pulver*, als *reizende Salben*, als *adstringirende Augenwässer* und als *adstringirende Caustica* registriren.

Unter den reizenden Pulvern ist in erster Linie das lävigirte *Calomel* zu nennen. Es ist, zweckmässig angewendet, ein sehr *mildes* Irritans, das sowohl *mechanisch*, als auch in Berührung mit den kochsalzhältigen Thränen *chemisch* zu wirken scheint. Es wird durch Ausschnellen eines darein getauchten trockenen Malerpinsels in die geöffnete Lidspalte gestäubt.

Bei Kindern, falls sie sich stark sträuben, ist es räthlich, die Einstreuungen in *sitzender* Stellung vorzunehmen. Der Kopf des Kindes wird zwischen die Schenkel des Manipulirenden eingeklemmt und, während die Finger der einen Hand die Lidspalte geöffnet halten, entleert die andere Hand durch Ausschnellen den in Calomel getauchten Malerpinsel dicht über dem kranken Auge.

Unter allen Verhältnissen ist dafür zu sorgen, dass nur *feinstes Pulver*, nicht aber *Klümpchen* des Präparates in den Bindehautsack gelangen. Diese wirken nämlich gleich fremden Körpern, und falls sie sich daselbst *verhalten*, werden sie unter dem Einflusse der kochsalzhältigen Thränen theilweise in *Sublimat* umgesetzt; sie *reizen* dann sehr beträchtlich und *ätzen* bisweilen wohl auch die Bindehaut förmlich an. Um dieses sicher zu verhüthen, ist es auch räthlich, beim Einstäuben die Umstülpung des unteren Lides und Bloslegung der unteren Uebergangsfalte zu *vermeiden*, da in die letztere gelangte, selbst beträchtlichere Mengen des Pulvers anfänglich keinerlei Unbehagen veranlassen und *unbemerkt* bleiben, bis sie durch ihre *chemische* Wirkung eine heftige Reizung, oder gar eine wirkliche Anätzung begründet haben. Wo sich einige Zeit nach der Application eine stärkere Irritation zeigt, ist daher stets der Bindehautsack genau zu durchmustern und von etwaigen Resten des Pulvers durch Ausspülen oder mittelst eines reinen Pinsels zu säubern. Ueberhaupt kann nicht genug vor dem Einstäuben *grosser* Massen des Mittels gewarnt werden. Es genügt, wenn nach dem Ausschnellen des Pinsels an der Oberfläche der Cornea und Conjunctiva ein *reifähnlicher* Beschlag sichtbar wird, daher denn auch der Pinsel *vor* dem Ausschnellen in die Lidspalte von den anhängenden *gröberen* Partikelchen durch leichtes Klopfen zu befreien ist.

Weit *mehr reizend* und in ihrer günstigen Wirkung viel *unzuverlässiger*, daher auch zum therapeutischen Gebrauche *nicht* zu empfehlen und theilweise längst verlassen sind einige andere Pulver, welche mittelst eines beiderseits offenen Federkieles in den Bindehautsack geblasen zu werden pflegten: das Thonerdehydrat, die gefällte Kieselerde; ferner Zucker, Alaun, Borax, Kochsalz, Zinkblumen, Tartarus depur., Krebsaugen, Os Sepiae, Glas, Bimsstein, Limatura Stanni, Aloë u. s. w. in feinstvertheiltem Zustande und entweder rein oder in Gemengen der verschiedensten Art.

Sehr kräftig wirkend und in hohem Grade verwendbar sind *reizende Salben*. Es werden dieselben mittelst eines Pinsels bei abgezogenem unteren Lide in die *untere* Uebergangsfalte der Bindehaut gebracht und dann bei *geschlossener* Lidspalte durch sanftes Reiben mit dem Finger in dem Conjunctivalsacke vertheilt. Als *wirksame Bestandtheile* dieser Salben werden die verschiedensten Mittel angewendet. Obenan steht an Verlässlichkeit und Gleichmässigkeit der Wirkung das *gelbe Quecksilberoxyd*, von welchem $^1/_2$—1 Gran mit einer Drachme reinen Fettes sorglich verrieben wird. Minder verlässlich ist der *Mercurius praecipitatus ruber* zu $^1/_2$ — 1 Gran, der *Mercurius praecipitatus albus* zu 1—4 Gran, das *Oxydum Zinci* zu 3 Gran, das *Jodkali* zu 2—4 Gran und das *reine Jod* zu $^1/_8$ Gran auf die Drachme des Vehikels.

Das gelbe Quecksilberoxyd, von den Franzosen Bioxyd de mercur hydraté genannt und in Oesterreich seit Kurzem officinel, wird durch *Praecipitation* aus einer Sublimatlösung mittelst Aetzkali gewonnen. Es hat vor dem früher gebräuchlichen und in der Augenheilkunde seiner ungleichmässigen Wirkung wegen seit zwei Jahrzehenden sehr verrufenen *rothen* Quecksilberoxyd die unendlich feine Vertheilung voraus, vermöge welcher es sich inniger, vollständiger und gleichmässiger mit dem Fette mischt und solchermassen auch eine genauere *Dosirung* seiner Wirkung gestattet. Doch *zersetzt* es sich leicht, wenn es mit freien Säuren in Berührung kommt, oder auch nur längere Zeit dem Lichte ausgesetzt wird. Es verlangt daher ein passendes Vehikel und die Aufbewahrung an einem dunklen kühlen Ort, soll es in *Salbenform* nur einigermassen haltbar sein. In der That verliert die Salbe, wenn sie nicht aus *vollkommen säurefreiem* Fette bereitet ist oder im Lichte steht, oft schon nach einem oder wenigen Tagen die schöne eigelbe Farbe, bekömmt ein schmutzig grüngraues Aussehen und wird unbrauchbar.

Als *Vehikel* zur gelben oder überhaupt zu *allen* anderen *Augensalben* eignet sich nach zahlreichen Versuchen einzig und allein *vollkommen gereinigtes Schweinfett*. Wo das Klima oder die Jahreszeit der Salbe eine *grössere* Consistenz zu geben gebieten, mögen einige Gran *reinen gelben Wachses* auf die Drachme des Fettes beigemischt werden. Alle *anderen* Beimischungen oder selbstständige Vehikel, weisses Wachs, Cacaobutter, Cetaceum, Rinds- und Hammeltalg, Oliven-

und Mandelöhl, reine Butter etc. taugen *nichts*, indem sie entweder schon freie Säuren führen, oder selbe rasch entwickeln; daher denn auch die gelbe Augensalbe, wenn sie derlei Stoffe führt, in unvergleichlich kürzerer Zeit zu Grunde geht, als wenn sie aus reinem Schweinfett bereitet ist.

Sehr schnell zersetzt sich das gelbe Quecksilberoxyd auch in Berührung mit der *Glycerinsalbe*, d. i. einer Mischung von Amylum und Glycerin im Verhältnisse von 1 : 5 bei einer Temperatur von 70° Reaumur bereitet. Es war dieses Präparat eine Zeit lang beliebt *(Graefe)* und hat unbestreitbar gewisse Vortheile, besonders den, dass viele wirksame Stoffe darin *löslich* sind, daher auch ungleich *kräftiger* wirken, als in der Mischung mit Fetten, wobei allerdings auch die grössere *Schwere* eines gleichen Volumens Glycerinamyloides in Rechnung kömmt. Im Allgemeinen wiegen diese Vortheile jedoch die Schwierigkeiten nicht auf, welche die Herstellung eines ganz guten und stets gleichen Präparates bietet, daher denn auch in neuerer Zeit von der Simon'schen Glycerinsalbe in oculistischen Schriften wenig mehr gesprochen wird.

Bei der *Bereitung von Salben* ist die sorgfältigste Verreibung der wirksamen Stoffe mit dem Vehikel *dringendes* Gebot, damit nicht ein Theil der Salbe stärker als der andere wirke und etwa heftige Reizzustände, Anätzungen u. s. w. bedinge. Die Beimengung *ätherischer Oele*, um dem Präparate etwas Wohlgeruch zu verleihen, ist *unter allen Umständen strenge zu meiden*, da jene Oele auf die Bindehaut gebracht ungemein stark reizen. Will man der Cosmetik Rechnung tragen, so darf man höchstens einige Tropfen *Kirschlorbeerwassers* zugeben.

Salben von 1 Theile gelben Quecksilberoxyds auf 8 Theile Fett, wie sie jüngst empfohlen worden sind *(Pagenstecher)*, wirken zu stark und verlangen das nachträgliche Auswaschen des Bindehautsackes, um nicht Gefahren zu begründen.

Den Salben sehr nahe stehen gewisse, als Volksmittel bekannte *Fette*, das Aalrutenleberöl, das Vipernfett, Bärenfett u. s. w. Diese Fette sind nämlich nicht alle Tage frisch zu haben, werden darum gewöhnlich ranzig und wirken dann durch die freien Fettsäuren reizend.

Die Mittel, welche zu *adstringirenden Augenwässern, Collyrien,* verwendet werden, sind überaus zahlreich. Die *gebräuchlichsten sind:* das *Sulfas Zinci*, *Sulfas Cupri*, *Sulfas Cadmii*, der *Alaun*, der *Höllenstein*, der *Mercurius sublimatus corrosivus*, der *Bleizucker*, die *Opiumtinctur*, das *Tannin*. Dazu kömmt noch der *Lapis divinus*, welcher bekanntlich aus Sulf. Cupri (oder Aeruginis), Nitri puri., Alum. crud. aa unc. 1., Champhoræ ras. drach. semis besteht; weiters das *Kochsalz (Rau)* und das *Sesquichlor. Ferri (Follin)*. Man pflegt bei deren Verschreibung auf die Unze Wasser *einen* Gran Sulf. Zinci, Sulf. Cupri, Sulf. Cadmii, Alum. crud., Lapid. divin.; einen *halben* Gran Höllenstein; einen *viertel* Gran Sublimat; *vier* Gran Bleizucker; *zwei* bis *vier* Gran Kochsalz oder Sesquichlor. Ferri; *zehn* Gran Tannin oder eine *halbe Drachme* Tinct. Opii simpl. zu geben.

In *dieser* Zusammensetzung entsprechen sich die genannten Lösungen in Bezug auf *Wirksamkeit* ziemlich genau, und es ist gleichgiltig, ob man dieses oder jenes in Gebrauch zieht. Neuere Versuche an Kaninchen *(Prosoroff)* bestätigen dies. Sie ergeben nämlich, dass die in Collyrienform gebräuchlichen Mittel, alle wie sie sind, *reizend* auf die Bindehaut wirken und je nach der *Dosis*, welche angewandt wird, entweder blos eine *Hyperämie*, oder eine reichliche *Kernbildung*, oder endlich die Entwickelung von *Eiterkörperchen* im Gefolge haben; dass die *Zeiträume*, während welchen die *Eiterbildung* andauert, um dann der Kernbildung Platz zu machen und durch einfache Hyperämie in den Normalzustand überzugehen, nicht minder von der *Dosis* abhängen; dass endlich durch *proportionirte* Concentrationsgrade der Lösung mit den *verschiedensten* dieser Arzneistoffe eine der Art und Dauer nach völlig *gleiche* Wirkung erzielt werden könne.

Bei allem dem empfiehlt sich der *Bleizucker* und der *Sublimat* weniger wegen der grossen Zersetzbarkeit und daherigen Unverlässlichkeit. Der *Bleizucker ist* übrigens bei Vorhandensein von Geschwüren in der Cornea oder Bindehaut geradezu gefährlich, da er leicht auf dem Boden derselben Niederschläge bildet, die dann incapsulirt werden und mannigfaltige Uebelstände mit sich bringen. Der

Höllenstein macht, so wie das *Sesquichlor. Ferri*, Flecken in die Wäsche und Kleider, welche sich nur schwer entfernen lassen. Die *Opiumtinctur* bildet gerne einen Satz auf dem Boden des Gefässes und liefert daher ein ungleich wirkendes Collyrium. *Die schwefelsauren Salze*, besonders das Sulf. Zinci, dürften beim Katarrh daher den *Vorzug* verdienen, namentlich wenn sich einige neuere Untersuchungsresultate bewahrheiten sollten, nach welchen ausser der Kälte das Sulf. Zinci dasjenige Mittel ist, welches auf Gefässe am meisten contrahirend wirkt.

Als *Menstruum* verwendet man gewöhnlich *reines, destillirtes Wasser*. Man kann indessen auch leicht *aromatische Wässer*, die Aq. Rosarum, Tiliae, Sambuci, Euphrasiae und ähnliche gebrauchen. *Stark riechende ätherische* Wässer sind immer zu meiden, da bei ihnen die reizende Wirkung zu sehr vorschlägt. Sie werden gewöhnlich nicht vertragen. Will man dem Augenwasser einen stärkeren Geruch mittheilen, so ist eine Beimischung von *Aqua Laurocerasi* drachm. semis ad unc. 2 collyrii am meisten zu empfehlen. Mehr als 2 Unzen soll man niemals als Collyrium verschreiben, meisthin genügt bei zweckmässiger Verwendung Eine Unze.

In Amerika ist eine Mischung von *Tannin mit Glycerin* bei Bindehautkrankheiten sehr beliebt. Auch wird neuester Zeit die Anwendung von Adstringentien in *Pastenform* empfohlen *(Heymann)*. Es sollen $\frac{1}{2}$—1 Drachme der genannten Salze mit dem gekochten und in kleine Stücke geschnittenen Albumen Eines Eies zusammengerieben und allenfalls noch 2 Skrupel Glycerin beigemischt werden. Die so gewonnene Paste soll auf Leinwand gestrichen, und auf die geschlossenen Lider gelegt werden. Nicht minder sollen *Einstäubungen* wässeriger Lösungen, besonders von *Tannin* mittelst des Pulverisateurs gute Dienste leisten *(Heymann, Cyr)*.

Liebhaber von zusammengesetzten Mitteln können auch benützen das *Collyrium Conradi:* Rp. Merc. subl. corr. $\frac{1}{4}$ Gr., Mucilag. sem. Cydonior. drach. semis. Laudani liq. Sydenhami gutt. 8, Aq. dest. simpl. unc. 2, D. S.; oder die *Aq. Horstii*, auch Collyr. adstring. luteum genannt: Rp. Sal. ammon. gr. 15, Sulfat. Zinci drach. semis, solut. in Aq. dest. simpl. unc. 5, adde Camphoræ in unc. 1 Alkohol. gr. sp. 0.850 solut. gr. 9, Croci austriac. gr. 2. Mixta diger. in calore Reaum. 30°—35° ad perfect. Croci extractionem. Refrig. filtr. et exhib. usui. Es soll dieses Collyrium stets an einem dunklen Orte aufbewahrt werden, um der Ausscheidung des Camphers in Krystallen zu begegnen. Zum Gebrauche wird es mit gleichen Theilen Wasser verdünnt. Vorzüge haben diese Augenwässer keine, daher sie füglich entbehrt werden können.

Das *Chlorwasser*, *Aqua Chlori*, welches durch Leitung von Chlorgas in destillirtes Wasser bis zur Sättigung dargestellt wird, soll bei gleich kräftiger Wirkung in der Eigenschaft eines Alterans und Adstringens den *metallischen* Adstringentien an *Reizungsfähigkeit* weit *nachstehen* und darum ein sehr empfehlenswerthes Ersatzmittel der letzteren bei sehr *reizbaren* Augen abgeben, zudem aber auch als *Desinfectionsmittel* gegen die schädliche Einwirkung gewisser Secrete auf Binde- und Hornhaut mit gutem Erfolg angewendet werden können *(Graefe)*. Seine diesfälligen Leistungen entsprechen aber nicht den gehegten Erwartungen.

Sollen die Collyrien eine *kräftige* Wirkung entfalten, so müssen sie wenigstens eine viertel oder halbe Minute lang unmittelbar auf den kranken Theil einwirken.

Auch genügt es bei *Bindehautkrankheiten* nicht, dass das Mittel blos mit der einen *Hälfte* des Conjunctivalsackes oder mit dem Lidspaltentheile desselben in Berührung komme. Daher soll der Kranke behufs der Einträufelung immer wagrecht gelagert und das Gesicht etwas gegen die dem einzuträufelnden Auge entgegengesetzte Seite hin gewendet werden. Bei dieser Lage kann sich in der Fossa angularis eine genügende Menge des Augenwassers erhalten, ohne dass es abrinnt. Zieht man dann die Lider etwas vom Bulbus ab, während man den Kranken bald nach oben, bald nach unten sehen lässt, so dringt das Collyrium sowohl in die obere, als untere Uebergangsfalte und die *allseitige* Einwirkung ist gesichert. Zugleich hängt es von dem Belieben des Arztes ab, das Collyrium *längere* oder *kürzere Zeit* wirken zu lassen und so die *Grösse des Effectes* nach Bedarf zu reguliren.

Ueberschläge von kleinen Leinwandbäuschchen, welche in das Augenwasser getaucht wurden, sind in ihrer Wirkung selbstverständlich viel weniger verlässlich, als Einträufelungen des Mittels in den Bindehautsack;

doch lassen sie sich, namentlich in der Kinderpraxis nicht ganz entbehren und haben ihre Freunde *(Stavenhagen)*.

Bedeutend stärker wirken, wahrscheinlich durch Diffusion, *Ueberschläge mit einem in adstringirende Lösungen getauchten Charpiebausch*, welcher *tropfnass* auf die geschlossenen Lider aufgelegt, von einem Pölsterchen gekrämpelter Baumwolle gedeckt und dann durch eine elastische Binde aus feinstem Flanell befestigt wird *(Hiltermann, Bernhardi, Blodig)*. Unter Umständen bietet diese vor Jahren beliebt gewesene Applicationsweise einen recht befriedigenden Ersatz für schwer durchzuführende Einträufelungen oder Bestreichungen mittelst des Pinsels. Um den damit verbundenen Unzukömmlichkeiten zu steuern, muss der Verband täglich 4—5 Mal erneuert und der Bindehautsack vorläufig immer wohl gereinigt werden.

Als *adstringirende Caustica* stehen fast ausschliesslich der *Höllenstein* und das *schwefelsaure Kupferoxyd* im Gebrauche. Der *Lapis infernalis* wird theils in *Lösungen* von 5—30 Gran auf eine Unze Wasser, theils mit Salpeter zusammengeschmolzen als *Nitras argenti mitigatus* in Substanz angewendet. Den *blauen Vitriol* benützt man zumeist *als solchen* in Gestalt möglichst grosser und breitflächiger *Krystalle*, welche der vorspringenden Kanten und Winkel durch Messer und Feile beraubt und dann mittelst eines feuchten Lappens glatt abgerieben worden sind. Weniger gebräuchlich sind *Lösungen* desselben in Wasser oder Glycerin, 1 Theil des Mittels auf 6—8 Theile des Vehikels, so wie *Salben* aus 1 Scrupel des Vitriols auf die Unze Fett *(Roser, Warlomont)*.

Der Lapis infernalis mitigatus wird bereitet, indem man *krystallisirten Höllenstein und Salpeter* in gleichen Gewichtstheilen oder im Verhältnisse von 1 : 2 zusammenschmilzt und die Schmelze in Stangenform ausgiesst. Einige Augenärzte benützen als mitigirten Höllenstein wohl auch Mischungen von gleichen Theilen *Lapis infernalis und arabischem Gummi*, zu Stangen geformt.

Wo es sich in erster Linie darum handelt, zu *adstringiren* und etwa vorhandene *krankhafte Bindehautsecrete chemisch anzugreifen*, eine kräftige *Aetzwirkung* aber nicht im Interesse liegt, oder eine heftigere Reizsteigerung *bedenklich* erscheint: entsprechen *Lösungen* von 5 Gran *Höllenstein* auf die Unze Wasser. Das *Kupfervitriol* hat gleichfalls eine *geringe* Aetzkraft, dagegen *adstringirt* und *reizt* es überaus stark, daher es vorzugsweise bei torpidem *reizlosen* Charakter der Affection, bei starker *Erschlaffung* der Theile am Platze ist. Wo hingegen die *Zerstörung* oberflächlicher wuchernder Schichtlagen in der therapeutischen Indication *hervorsticht*, empfehlen sich je nach der Grösse der geforderten Wirkung *Höllensteinlösungen* von 10—30 Gran auf die Unze Wasser oder der dieselben an Aetzkraft weit überbietende *mitigirte Lapis infernalis*. Wo jedoch die *methodische* Application der Höllensteinpräparate oder des Kupfer*krystalles* von Seite des Arztes durch äussere Verhältnisse unmöglich gemacht ist und die therapeutischen Hantierungen nothwendig dem Kranken oder seiner Umgebung überlassen werden müssen, bietet die *Kupfersalbe* und die *Glycerinlösung* des blauen Vitriols ein bequemes, weil leicht handzuhabendes Surrogat. *Der reine Höllenstein* dagegen ist nur bei gewissen Krankheiten der äusseren Lidhaut und der Thränenableitungswege ohne sonderliche Gefahr verwendbar; bei *Conjunctivalleiden* und Affectionen des *Augapfels* ist er *unter allen Umständen strenge zu meiden*. Er löst sich nämlich zu rasch in den Thränen und wird solchermassen zu leicht diffundirt; daher er die *Dosirung* des

Effectes nach *Tiefe- und Flächenausdehnung* sehr erschwert und bei nur einigermassen unvorsichtigem Gebrauche überaus bedauerliche *Narbenbildungen* im Gefolge zu haben pflegt.

Der mitigirte Lapis infernalis macht überdies den *reinen* leicht *entbehrlich*, indem er gleichfalls ein sehr *kräftiges Aetzmittel* ist, mit welchem man eine beliebig grosse Wirkung erzielen kann, und welches noch das *voraus* hat, dass es, vermöge seiner geringeren Löslichkeit in den wässerigen Thränen, die *Grösse* seines Effectes nach Breite und Tiefe haarscharf *bemessen* lässt.

Etwas Aehnliches gilt auch von dem *krystallisirten Kupfervitriol.* Es ist dessen geringere Löslichkeit, welche ihm den Vorzug vor *krystallinischen* Massen oder *unkrystallisirtem* Pulver gibt. Kommen krystallinische oder pulverige Präparate von schwefelsaurem Kupfer mit der Bindehaut in Berührung, so lösen sie sich fast augenblicklich in den Thränen, und die solchermassen erzeugte concentrirte Solution vertheilt sich rasch nach allen Richtungen. Das Resultat sind gewöhnlich sehr heftige Reizzustände in grossem Umfange mit allen deren Folgen. Nicht unwichtig ist in dieser Beziehung auch noch der Umstand, dass krystallinische Massen schon während der Aetzung wegen der grossen Löslichkeit *rauh* werden und so zu *Verletzungen* mit starken parenchymatösen Blutungen Veranlassung geben. Darum sind Kupferkrystalle unbrauchbar, an deren breiten Flächen *verwitterte* Stellen zu finden sind.

Die überaus kräftigen Wirkungen der in Rede stehenden Mittel machen bei deren Anwendung die *grösste Vorsicht* nothwendig, damit der Effect nicht zu stark ausfalle und insbesondere damit das Aetzmittel nicht auf Theile gebracht werde, welche der Cauterisation *nicht* bedürfen oder dadurch gar *geschädigt* werden könnten. Insbesondere bei *Bindehautkrankheiten* kömmt es häufig darauf an, die *Hornhaut* und den *Scleraltheil* der Conjunctiva vor Berührungen mit dem Aetzmittel zu bewahren. Zu diesem Behufe müssen die *Lid*bindehaut und der *Uebergangstheil durch Umstülpen der beiden Lider blosgelegt* und dann mit einem in die Lösung getauchten *Pinsel* oder mit den Aetzkörpern in *Substanz,* je nach Bedarf mehr oder weniger nachdrücklich, bestrichen werden *(Graefe).*

Das Umstülpen des *unteren* Lides unterliegt keiner Schwierigkeit. Ist dieses geschehen, so kann man den unteren Uebergangstheil leicht hervortreten machen, wenn man den Kranken nach oben sehen lässt. Um das *obere* Lid leicht umstülpen

Fig. 1.

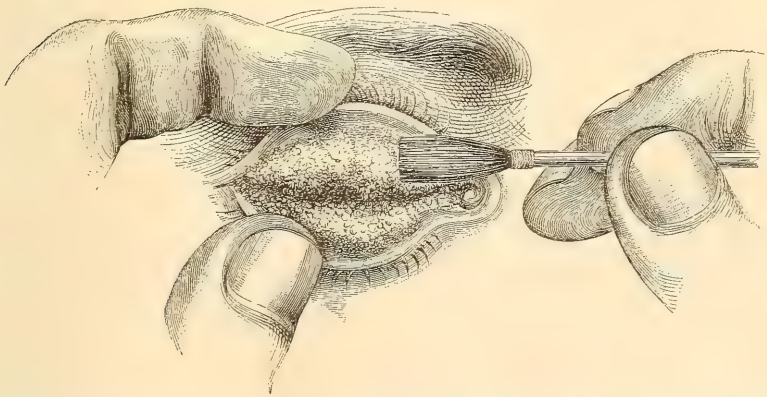

zu können, heisst man den Kranken die *Lidspalte öffnen*, fasst die Wimpern, zieht den Lidrand in *wagrechter* Richtung vom Bulbus ab nach vorne und drückt sodann den convexen Tarsalrand, *welcher bei 4‴ über dem Lidrande liegt*, mittelst eines

dünnen Stäbchens, eines zarten Schlüssels oder des kleinen Fingers nach *abwärts*, während man gleichzeitig den Lidrand mit den Wimpern *emporhebt*. Der Geübte wird leicht *beide* Lider umgestülpt erhalten können, worauf der Kranke geheissen wird, dieselben durch Zusammenziehung des Musc. orbicularis an einander *zu pressen*. Die Lidspalte wird durch die sich vordrängenden beiden wulstigen Hälften des Uebergangstheiles geschlossen, so dass die vordere Hälfte des Bindehautsackes von der hinteren gleichsam abgeschnürt wird (Fig. 1). Minder Geübte müssen sich begnügen, *ein Lid nach dem anderen* umzustülpen, den Kranken nach der entgegengesetzten Richtung blicken und die Lidspalte schliessen zu lassen, um mit Beruhigung die Aetzung der blosliegenden Portionen der Bindehaut vornehmen zu können.

Um zu verhindern, dass *bei der Rückstülpung der Lider unzersetzte Theile des Aetzmittels die Scleralbindehaut und Cornea treffen und anätzen*, ist es nothwendig, *den Ueberschuss* derselben vorerst durch wiederholte Bestreichungen der Aetzfläche mittelst eines *in Wasser getauchten Pinsels abzuschwemmen*. Besonders nothwendig ist dieses, wenn *stärkere* Höllensteinlösungen oder der *Lapis mitigatus* in Anwendung gezogen wurden; doch dürfte auch bei *schwachen* Lösungen die Vernachlässigung dieser Vorsichtsmassregel nicht ganz ohne Gefahr sein.

Eine vorläufige *Neutralisation* des Ueberschusses durch Bestreichung der Aetzfläche mit *Kochsalzlösung* ist überflüssig, wurde aber früher allgemein empfohlen. Aetzungen mit *Kupfervitriolkrystallen* fordern eine Abschwemmung des Ueberschusses nur, wenn einige Neigung zu heftigen Reizzuständen vorhanden ist.

Das bei der Abschwemmung abfliessende Fluidum beschädigt die Kleider und Möbel sehr stark. Um diese Schäden zu verhüten, ist es am zweckmässigsten, dem sitzenden Kranken ein bis über das Knie herabreichendes Stück Wachsleinwand, dessen oberer Rand einen Ausschnitt hat, um den Hals zu binden. Der Arzt selbst schützt sich am besten durch eine Schürze.

Die *Einstäubungen* mit reizenden *Pulvern* werden 1—2mal des Tages, die irritirenden *Salben* stets nur 1mal pro die, hingegen die *schwachen* adstringirenden *Collyrien* 2—3mal und wohl auch öfter im Tage angewendet, je nach der Grösse der zu erzielenden Wirkung und je nach der Reizempfänglichkeit der betreffenden Theile. Die adstringirenden *Caustica* sind stets nur 1 Mal des Tages zu appliciren und sollen dort, wo eine *sehr kräftige Aetzung* im Interesse liegt, oder die darauf folgende Reaction eine sehr beträchtliche ist, selbst erst nach Ablauf von 2 oder mehr Tagen wiederholt werden.

Ein leichter Reizzustand folgt immer der Anwendung dieser Mittel, auch der *schwächeren*, ja er ist *nothwendig*, sollen dieselben ihre Wirkung entfalten. Hält er sich in den Grenzen der *Mässigkeit* und geht er *rasch* vorüber, so ist gegen ihn nicht anzukämpfen. Wird er dagegen durch heftige nervöse Erscheinungen lästig oder erweiset sich die Reaction durch den Grad und die Dauer der Gefässsymptome *bedenklich*, so ist die Anwendung *kalter Ueberschläge* bis zur Tilgung der *Gefahr* geboten.

Nach Aetzungen ist es unter *allen* Umständen räthlich, kalte Ueberschläge gebrauchen zu lassen, da es hier auch darauf ankommt, die Abstossung der Schorfe zu beschleunigen. *Wurde stark geätzt*, oder ist *der Kranke sehr empfindlich* und zu Entzündungen geneigt, so muss die *Abstossung der Schorfe*, welche gewöhnlich innerhalb 1—2 Stunden erfolgt, mit Aufmerksamkeit beobachtet werden. Nicht selten geschieht es, dass einzelne Partien des Schorfes sich nur theilweise ablösen, beim Lidschlage sich aufrollen und dann als fremde Körper übermässig reizen. Es lässt sich dieses leicht verhüten, wenn man die lose hängenden Schorfe mit einem Pinsel oder einem feinen Leinenlappen abwischt.

Nach Aetzungen verdient übrigens auch besondere Aufmerksamkeit das gar nicht seltene *Zusammenkleben einzelner Falten des Uebergangstheiles.* Wird nämlich stärker geätzt, so kommen nach Abstossung der Aetzschorfe excoriirte Flächen in Berührung und verwachsen am Ende wohl auch völlig, so dass die Bindehaut wesentlich *verkürzt* wird. Entdeckt man eine solche Verklebung, so muss man allsogleich die verklebten Theile durch den Fingernagel, eine Bleifeder u. dgl. trennen, und öfter nachsehen, ob die Verklebung nicht abermals zu Stande gekommen ist. Es gelingt so leicht, die Verwachsung zu hindern.

Ist die *Reaction* nach entsprechender und vorsichtiger Anwendung eines Reizmittels ihrem Grade und der Dauer nach *übermässig*, weicht sie trotz dem eingeschlagenen antiphlogistischen Verfahren nicht im Laufe einiger Stunden, so ist das Mittel *zu stark*. Man thut dann gut, mit der wiederholten Application desselben *auszusetzen*, sich nach *getilgter* Reaction anfangs eines *schwächeren* Mittels zu bedienen und im Falle des Bedarfes nur ganz allmälig wieder zu *kräftigeren* überzugehen.

Quellen. *Haemostatische Verhältnisse: Mayrhofer*, Zeitschrift der Wien. Aerzte. 1860. S. 737, 739. — *Dor*, kl. Monatbl. 1865. S. 351; A. f. O. XIV. 1. S. 13. — *Monnik*, nach Snellen, kl. Monatbl. 1868. S. 363. — *Stellwag*, der intraoc. Druck. Wien 1868. S. 10, 17, 20—34, 63, 75 u. f. 86 u. f.; Ophthalmologie, I. S. 313, Nr. 40; S. 314—318. — *Graefe*, A. f. O. I. 1. S. 306—313, 382—390; III. 2. S. 426, 432—437, 456; XII. 2. S. 207—211, 256—259; VII. 2. S. 29; kl. Monatbl. 1868. S. 212, 401. — *Bouchut*, Gaz. med. de Paris, 1868. S. 695. — *Hippel, Grünhagen*, A. f. O. XIV. 3. S. 219, 221— 258; XV. 1. S. 265, 273, 282, 284; kl. Monatbl. 1868. S. 384. — *Memorski*, A. f. O. XI. 2. S. 79—112. — *Donders*, A. f. O. I. 2. S. 75—103: kl. Monatbl. 1864. S. 434; Anomalien d. Acc. u. Refr. Wien, 1866. S. 486, 489, 490. — *Vierordt, Laiblin*, Diss. Die Wahrnehmung der chorioid. Gefässe. Tübingen. 1856. S. 14. — *Berthold*, Ref. Wien. med. Presse 1867. S. 467. — *Pope*, A. f. O. I. 1. S. 77. — *Kussmaul*, Diss. Untersuchungen etc. Würzburg. 1855. S. 12, 18, 25, 27, 40. — *Trautvetter*, A. f. O. XII. 1. S. 95, 119, 131, 132. — *Weber*, kl. Monatbl. 1868. S. 395—399. — *O. Becker*, Wien. med. Jahrb. 1863. S. 159, 170; 1864. S. 3. — *Mauthner*, Lehrb. d. Ophthscop. Wien. 1868. S. 339, 340. — *Wegner*, A. f. O. XII. 2. S. 10—21. — *Cl. Bernard*, A. f. O, XII. 2. S. 18; nach Landois, Eulenburg, Wien. med. Wochensch. 1867. S. 1010, 1025, 1073; Compt. rend. LV. S. 382; nach Donders, Anomalien, S. 491; nach Salkowski, Zeitschr. f. rat. Med. XXIX. S. 169. — *Adamük*, kl. Monatbl. 1868. S. 386, 390, 392; Sitzungsber. d. Wien. Akad. d. Wissensch. LIX. S. 1—16; Centralbl. 1866. S. 562; 1867. S. 434; Annal. d'ocul. LVIII. S. 8. — *Eulenburg, Landois*, Wien. med. Wochenschr. 1867. S. 1074, 1140 — *Staub*, ibid. S. 1140. — *Griesinger*, ibid. — *Mannhardt*, kl. Monatbl. 1866. S. 18. — *Testelin*, Canstatt's Jahresber. 1866. II. 2. S. 447. — *Schiff*, Untersuchungen zur Phys. d. Nervensyst. Frankfurt, 1855. S. 20—198; Zeitschr. f. rat. Med. XXIX. S. 217; nach Eulenburg, Landois, l. c. S. 1075. — *Salkowski*, Zeitschr. f. rat. Med. XXIX. S. 167—190; Centralbl. 1867. S. 487. — *Budge*, nach Eulenburg, Landois, Wien. med. Wochenschrift 1867, S. 1009; Die Bewegung der Iris. Braunschweig, 1855. S. 90—178. — *C. Krause*, Handb. d. Anat. 2. Aufl. I. S. 526. — *H. Müller*, Würzburger Verhandl. X. S. 179. — *Schweigger*, A. f. O. V. 2. S. 216. — *Saemisch*, Beitr. z. phys. und path. Anat. d. Auges. Leipzig, 1862. S. 26. — *Eulenburg, Guttmann*, Arch. f. Psychiatrie u. Nervenkrankheiten I. S. 420, 425 u. f. — *Ogle*, Lancet, 1869. I. S. 461. — *Petit, Biffi*, nach Budge, Bewegung der Iris. Braunschweig, 1855. S. 105, 107. — *Arlt jun.*, A. f. O. XV. 1. S. 305, 313. — *R. Wagner*, Würzburg. Verhandl. X. S. XI—XIII. — *Deiters*, nach Rüdiger, Anat. d. menschl. Gehirnnerven. München, 1868. S. 19. — *Remak*, Deutsche Klinik, 1864. S. 159. — *Prevost, Jolyet*, Zeitschr. f. rat. Med. XXXII. S. 605. — *Büttner*, ibid. XV. S. 254, 268, 271. — *G. Meissner*, ibid. XXIX. S. 96, 101. — *Heymann*, kl. Monatbl. 1863. S. 204. — *Stanley, Alison* etc., nach Schiff, Untersuchungen etc. S. 97 u. f. — *Power*,

Virchow's Jahresber. 1868. II. S. 478. — *Junge*, A. f. O. V. 2. S. 191. — *Rothmund*, Deutsche Klinik. 1867. Nr. 24. — *Geissler*, Schmidt's Jahrb. 136. Bd. S. 74. — *Steffan*, kl. Erfahrungen u. Stud. Erlangen. 1869. S. 37, 38, 41, 44. — *Magendie*, u. A. nach Budge, d. Beweg. d. Iris. S. 93, 97. — *Winther*, Experimentaluntersuchungen über d. Path. d. Flügelfelles. Erlangen. 1866. S. 33—48. — *Samuel*, nach Winther, l. c. S. 42; nach Eulenburg, Landois, l. c. S. 1075. — *Mooren*, ophth. Beobachtungen, Berlin, 1867. S. 101. — *Snellen*, Arch. f. path. Anat. XIII. S. 107; Jarl. Verslag. IV. S. 191; kl. Monatbl. 1864. S. 242. — *Snellen, Rosow*, Centralbl. 1867. S. 774. — *Knapp*, Canstatt's Jahresber. 1863. III. S. 107. — *Danielssen, Esmarch, Baerensprung*, nach Steffan, kl. Erfahrungen. S. 37, 38. — *Charcot, Cotard*, Centralblatt 1866. S. 360. — *Naumann*, Prag. Vierteljahrschrift 77. Bd. S. 1, 13; 93. Bd. S. 133, 143, 151. — *Lowen*, Centralbl. 1867. S. 56. — *Zülzer*, Deutsche Klinik, 1865. S. 127. — *Voelckers, Hensen*, Experimentaluntersuchung etc. Kiel. 1868. S. 24; Centralbl. 1866. S. 722. — *Coccius*, d. Mechanismus d. Accomod. Leipzig. 1868. S. 74. — *Förster*, kl. Monatbl. 1864. S. 368, 373. — *Cramer*, Het accomodatievermogen. Harlem. 1853. S. 87. — *Bezold, Ludwig, Thiry*, nach Hippel, Grünhagen, A. f. O. XV. 1. S. 266. — *Bezold, Goetz, Bloebaum*, nach Hippel, Grünhagen, l. c.; Centralbl. 1866. S. 599; 1867 S. 241, 564. — *Schneller*, A. f. O. III. 2. S. 121. — *Klebs*, Virchow's Archiv. XIX. S. 346. — *Leber*, Denkschriften d. Wien. k. Akad. d. Wiss. 24. Bd. S. 310.

Causalindication: Graefe, A. f. O. IX. 2. S. 111. — *Stavenhagen*, Klin. Beobachtgn. Riga. 1868. S. 75. — *H. Cohn*, Berlin. kl. Wochenschr. 1868. Nr. 8; kl. Monatbl. 1868. S. 293. — *Aubert*, A. f. O. III. 2. S. 38. — *Heymann, Sussdorf*, Sitzungsber. d. Gesell. f. Natur- u. Heilkd. z. Dresden. 1867. S. 42, 45. — *Jansen, Follin*, Arch. gen. de med. 1861. II. S. 26. — *Virchow*, Handbuch d. spec. Pathlg. u. Therapie. 1. Bd. 1854. — *Helmholtz*, phys. Optik in Karsten's Encyklopädie d. Physik, IX. S. 191 u. s. f. —

Indicatio morbi: Graefe, kl. Monatbl. 1865. S. 196. u. f. — *Fischer*, Deutsche Klinik. 1863. S. 26. — *Kirchgässer*, Virchow's Archiv XXXII. S. 145. — *Boek*, Lancet. 1865. II. Nr. 11; Recherches sur la syphilis. Christiania. 1862. — *Nussbaum*, Aerztl. Intelligenzblatt 1865. Nr. 36. — *Feith*, Centralbl. 1867. S. 496. — *Achscharumow*, Archiv f. Anat. u. Phys. 1866. S. 255, 281. — *Blodig*, Zeitschr. d. Wien. Aerzte 1860. S. 673. — *Zander* und *Geissler*, Verletzungen d. Auges. 1864. S. 94. *Sigmund*, die Einreibungen mit grauer Salbe. Wien. 1859.

Mydriatica: Graefe, A. f. O. II. 2. S. 209; VII. 2. S. 29; IX. 2. S. 70; IX. 3. S. 117; X. 2. S. 200; XIV. 2. S. 117; deutsche Klinik, 1861. Nr. 29. — *Grünhagen*, Archiv f. path. Anat. XXX. S. 514; Zeitschr. f. rat. Med. XXIX. S. 4, 21, 275, 284. — *Ruiter*, A. f. O. IX. 3. S. 117. — *Bernstein*, Zeitschr. f. rat. Med. XXIX. S. 36. — *Rogow*, ibid. S. 15, 18—19, 31. — *Ruete*, Klin. Beiträge. Braunschweig, 1843. S. 250. — *Donders*, Anomalien der Ref. u. Acc. Wien. 1866. S. 493, 497, 498, 520, 521; klin. Monatbl. 1864. S. 414. — *Biffi, Cramer*, Het accomodatievermogen. S. 127. — *Budge*, Bewegung d. Iris. S. 182. — *Bernstein, Dogiel*, Centralbl. 1866. S. 453. — *Fraas*, Arch. f. path. Anat. VI. S. 231. — *L. v. Praag*, ibid. S. 438. — *Lombe Atthil*, Gaz. med. de Paris. 1862. Nr. 37. — *Braun*, A. f. O. V. 2. S. 112. — *Schur*, Zeitschr. f. rat. Med. XXXI. S. 373. 396. — *Stellwag*, der intraoc. Druck. S. 56 u. f. 71. — *Meuriot*, Centralbl. 1868. S. 378. — *Fraser*, On the phys. action of the Calabar Bean. Edinburgh. 1867. S. 67. — *Bezold, Bloebaum*, Centralbl. 1867. S. 564. — *Schneller*, A. f. O. III. 2. S. 154, 156. — *Mooren*, Ueber sympath. Gesichtstörungen. Berlin. 1869. S. 21, 42. — *Hasket Derby*, Transact. of the amer. ophth. soc. 1869. S. 35. — *Hippel, Grünhagen*, A. f. O. XIV. 3. S. 235. — *Coccius*, Mechanismus d. Accomod. Leipzig. 1868. S. 109, 110. — *Lawson*, Schmidt's Jahrb. 136. Bd. S. 317. — *Sichel*, klin. Monatbl. 1868. S. 211. — *Schroff*, Lehrb. d. Pharmacologie. Wien. 1869. S. 515. — *Streatfield*, kl. Monatbl. 1863. S. 83. — *Homberger*, ibid. 1864. S. 215. — *Dobrowolsky*, ibid. 1868. Beilage. S. 119. — *Benjamin Bell*, nach Graefe. A. f. O. IX. 2. S. 70. — *Battles*, The Med. Record. 1868. III. S. 267. — *Erlenmeyer*, Berliner kl. Wochenschr. 1866. Nr. 2. — *A. Weber*, A. f. O. VII. 1. S. 51. — *Schmid*, kl. Monatbl. 1864. S. 158. — *Liebreich, Graefe, Donders*, kl. Monatbl. 1864. S. 411. — *Leach Harry*, Med. Times. 1865. vol. II. S. 784. — *Lopez* und *Lee*, Pharmaceut. Centralhalle f. Deutschl. 1862. Nr. 61. — *Camus*, Gaz. hebd. 1865. Nr. 32.

Myotica: Zehender, kl. Monatbl. 1863. S. 367. — *Th. Fraser*, Diss. und Edinburgh med. Journ. 1862; Transact. of the r. soc. Edinburgh. XXIV. — *A. Weber*, klin. Monatbl. 1863. S. 367. — *R. Schelske*, ibid. S. 380. — *Soelberg Wells* ibid. S. 456. — *Donders*, ibid. S. 459. — *A. Burow*, ibid. S. 528. — *B. Ruete*, Diss. und kl. Monatbl. 1865. S. 239. — N. N. ibid. 1864. S. 290. — *Graefe*, A. f. O. IX. 3. S. 87 u. f.; 110 u. f. — *H. Braun* ibid. V. 2. S. 112. — *Jobst u. Hesse*, Liebig's und Wöhler's Annalen 1864. Jänner. — *Fronmüller*, deutsche Klinik 1864. Nr. 32 und 35. — *Arlt*, Lehrbuch II, S. 117. — *O. Becker*, Wiener med. Jahrbücher 1864. S. 16; 1866. 4. S. 38. — *Donders*, Anom. d. Refr. und Acc. Wien. 1866. S. 515, 519, 522. — *Vée*, Union med. 1865. Nr. 43. — *Rogow*, Zeitschr. f. rat. Med. XXIX. S. 18 u. f. — *Grünhagen* ibid. XXVIII. S. 246 u. f. — *Stellwag*, der intraoc. Druck. S. 94 u. f. — *Schirmer*, kl. Monatbl. 1867. S. 112. — *Bezold. Götz.* Centralbl. 1866. S. 599; 1867. S. 564.

Reizende Mittel: Pagenstecher, klin. Beobachtungen I. Wiesbaden. 1861. S. 12. — *Prosoroff*, A. f. O. XI. 3. S. 142. — *Rau* ibid. I. 2. S. 112. — *Graefe* ibid. I. 1. S. 199; VI. 2. S. 129; X. 2. S. 191. — *Roser*, Arch. f. Heilkunde IV. 4. S. 377. — *Warlomont*, klin. Monatbl. 1863. S. 490. — *Follin*, Ann. d'ocul. 35. Bd. S. 186. — *Sheraton*, kl. Monatbl. 1864. S. 40. — *Heymann*, Ophthalmologisches. Leipzig, 1868. S. 34, 35. — *Cyr*, Centralbl. 1866. S. 542. — *Stavenhagen*, klin. Beobachtungen. Riga, 1868. S. 32. — *Hiltermann, Bernhardi*, Zeitschr. f. wissenschaftl. Therapie IV. S. 50. — *Blodig*, Zeitschr. d. Wiener Aerzte. 1859. S. 675. — *Stellwag*, Wiener Jahrb. f. Kinderheilkunde II. S. 126; III. S. 34; Wien. med. Wochenschrift 1865. Nr. 25.

ERSTER ABSCHNITT.

Die Entzündung der Hornhaut. Keratitis.

Anatomie. Das Hornhautgefüge ist dem Wesen nach modificirtes Bindegewebe, besteht gleich diesem aus einer faserigen *Grundsubstanz* und zahlreichen eingelagerten *Zellen*, giebt beim Kochen jedoch keinen Leim, sondern einen dem *Chondrin* nahestehenden gelatinartigen Körper *(Burns)*.

Die *Grundsubstanz* (Fig. 2. *a*) wird zusammengesetzt aus feinsten Fibrillen, welche sich durch mehr gestreckten Verlauf und starkes Lichtbrechungsvermögen von gewöhnlichen Bindegewebsfibrillen unterscheiden und am Rande der Cornea unmittelbar in die faserigen Elemente der Conjunctiva und Sclera übergehen, sich gleichsam in letztere umwandeln. Die Hornhautfibrillen vereinigen sich durch Nebeneinanderlagerung zu überaus durchsichtigen breiten und platten *Fasern*, und diese durch Juxtaposition zu *Lamellen*, welche sich über grosse Strecken der Cornea verfolgen lassen und diesen auf senkrechten Durchschnitten ein blätteriges Aussehen geben. Es liegen die einzelnen Lamellen oder Schichten nämlich im Allgemeinen parallel zu der Oberfläche und zu einander, nur hie und da schieben sich dieselben unter spitzem Winkel zusammen. Die Faserrichtungen in zwei sich deckenden Schichten kreuzen sich zumeist unter einem rechten Winkel. Die Vereinigung der Fibrillen zu Fasern und Lamellen, so wie der letz-

teren zu einem Ganzen wird durch einen alles durchdringenden *Kitt* vermittelt, welcher eine sehr geringe Dichtigkeit besitzt oder gar flüssig ist

Fig. 2.

und das Licht gleich den Fibrillen stark bricht *(Henle, Engelmann, C. F. Müller, Classen)*.

Eingeschoben zwischen je zwei sich deckende Lamellen liegen gleichmässig vertheilt und in mässigen Abständen von einander die *Hornhautkörperchen*. Es sind dies senkrecht zur Hornhautoberfläche plattgedrückte, bald spindelige, bald mehr linsenförmige scharfeckige *Zellen* mit bläschenartigem Kerne und körnerlosem homogenen Protoplasma. Von dem Umfange dieser Zellen, namentlich von den Ecken derselben, gehen eine Anzahl baumartig verästelter *Fortsätze* ab, welche die Grundsubstanz nach den verschiedensten Richtungen hin durchsetzen, zum Theile in demselben Interlamellarraum bleiben, zum Theile die vor- oder hinterlagernde Schichte senkrecht durchbrechen, um entweder frei zu enden oder aber sich mit ähnlichen Fortsätzen nachbarlicher Zellen desselben oder des angrenzenden Zwischenschichtraumes zu verbinden und so ein die ganze Cornea durchstrickendes Maschennetz darzustellen. Es lassen sich die sternförmigen Zellen durch gewisse chemische Vorgänge von der Grundsubstanz trennen, doch werden ihnen und ihren Fortsätzen fast durchwegs eigene Membranen *abgesprochen*.

Ausser den *fixen* Hornhautkörperchen finden sich durch das Gefüge zerstreut wechselnde Mengen kleinerer mit den *Lymphkörperchen* identischer Zellen *(Recklinghausen, Engelmann)*, welche fortwährend ihre Gestalt ändern und mit grosser Schnelligkeit sich nach den verschiedensten Richtungen bewegen, indem sie die Lamellen und Fibrillen auseinander drängen.

Ihre Wanderungen waren der Anlass zur Annahme besonderer *Saftcanäle (Recklinghausen, Cohnheim)*, welche die Cornea durchziehen sollen. Doch bestehen derlei Canäle *nicht*, die Ortsveränderung wird durch den weichen Kitt ermöglicht, welcher das ganze Hornhautgewebe durchtränkt, und die beim Vorrücken der Zelle zurückbleibende Spalte allsogleich füllt, während die auseinander gedrängten Fibrillen hinter der Zelle wieder zusammenschliessen *(Engelmann)*. Diese Spaltbarkeit erklärt auch die eigenthümlichen Gitterwerke, welche man bei *Injectionen in die Cornealsubstanz* erhielt *(Harpeck, Hartmann)*.

In den vordersten, an sternförmigen Cornealkörperchen besonders reichen Schichten der Hornhaut nehmen die Lamellen an Flächenausdehnung ab und verschränken sich mehr unter einander, daher die durch sie veranlasste Streifung senkrechter Durchschnitte einen zur Oberfläche mehr *geneigten* Verlauf nimmt. Dabei wächst die Dichtigkeit des Gefüges nach vorne hin, die Fibrillen, welche in steil gewundenen Schlangenlinien aufsteigen, verschlingen und verfilzen sich immer mehr und stellen schliesslich mit Hilfe des chemisch mehr indifferenten Kittes ein derbes membranartiges Gebilde *b* dar *(Iwanoff, Engelmann)*, welches sich mehr oder weniger scharf von dem unterlagernden minder dichten Hornhautgewebe abgrenzt und als *Stratum Bowmani*, *vordere Grenzschichte*, auch *Subepithelialschichte* und *äussere Basalmembran* beschrieben wird. Ihre Dicke wechselt sehr und ist nicht selten fast *verschwindend* klein; in anderen Fällen bildet sie ein ziemlich mächtiges Stratum von grosser Durchsichtigkeit und ansehnlicher Resistenz gegen chemische und pathologische Processe, daher sie früher vielfach für eine *Glashaut* gehalten wurde. Sie ist für die Wanderzellen der Cornea *durchgängig (Iwanoff)* und wird mehrfach von Nervenstämmen durchbohrt.

Nach vorne liegt der Bowman'schen Schichte das zarte weiche, überaus durchsichtige *Epithel c* auf. Sein *tiefstes* Stratum besteht aus *cylinderförmigen* etwas unregelmässigen Zellen, welche *senkrecht* zur Oberfläche gestellt sind. Die *vorderste* Lage hat ganz den Charakter des *Pflasterepithels*. In den *Zwischenschichten* zeigen die Elemente Uebergangsformen und platten sich, je weiter sie nach vorne liegen, um so mehr ab *(Schalygen)*. Zwischen den eigentlichen Oberhautzellen findet man, vornehmlich in der Cylinderschichte, seltener in den mittleren Stratis und äusserst selten in den vordersten Lagen, kleine *wandernde Zellen* in fortwährender Bewegung und stetem Gestaltwechsel *(Engelmann, Iwanoff)*.

Die hintere Fläche der Hornhaut wird von der *Membrana Descemeti* oder *Demoursi d* gedeckt, welche auch *innere Basalmembran* oder *Wasserhaut* heisst und an der der Kammer zugewendeten Seite ein Stratum schöner polygonaler Epithelzellen trägt. Es ist diese Haut eine Glashaut, anscheinend vollkommen structurlos, wasserhell, ziemlich fest und so elastisch, dass sie, von der Cornea theilweise losgelöst, sich sogleich nach vorne umrollt. Auf Querdurchschnitten lässt sie oft eine parallele Streifung erkennen, welche auf einen geschichteten Bau deutet.

Neuester Zeit will man diesen blätterigen Bau *nachgewiesen* und in einzelnen Lamellen gleich jenen der Hornhautsubstanz aus feinsten Fibrillen zusammenge-

setzt gefunden haben. Die Fibrillen sollen durch einen *Kitt*, welcher von dem der Cornealsubstanz abweicht, vereinigt werden und am Rande der Membran auseinander fahrend theils in die Sclerotica übergehen, theils in das Aufhängeband der Iris ausstrahlen *(Tamamschef)*.

Blutgefässe finden sich nur an der *fötalen* Hornhaut in grösserer Menge. Sie bilden hier in der Bowman'schen Schichte ein ziemlich dichtes Netz, welches sich jedoch nicht bis in die Mitte der Cornea zu erstrecken scheint. Gegen das Ende des Fötallebens und nach der Geburt verkümmern diese Gefässe und verschwinden ganz oder bis auf geringe Spuren. *Nur am äussersten Hornhautrande* bleiben *einige Capillaren* zurück, die unter der Bowman'schen Schichte liegen und eine oder mehrere Reihen von Bögen formiren. Ausserdem kommen noch in der Substanz der Hornhaut, aber nicht constant, höchst feine Capillaren vor, welche aus der *Sclerotica* stammen, meistens Nervenstämme begleiten und Schlingen bilden. *Lymphgefässe* finden sich nur am Rande der äusseren Fläche der Cornea, sie gehören also wahrscheinlich der *Bindehaut* an *(Teichmann, Henle, Engelmann, C. F. Müller)*.

Die *Nerven der Cornea (Cohnheim, Kölliker, Engelmann, Hoyer)* stammen zum Theile von den Conjunctivalnerven *(Petermöller)*, zum grössten Theile aber sind sie Endzweige der Nervuli ciliares. Erstere treten vom Limbus conjunctivalis aus *direct* in die Hornhaut über. Letztere hingegen nehmen ihren Weg dahin durch den vorderen Umfang der *Sclera*. Die Nerven werden, nachdem sie in das Hornhautgefüge gelangt sind, alsbald marklos, vollkommen hell und durchsichtig und verbreiten sich unter vielen Zweitheilungen und Kreuzungen vornehmlich in den vordersten Schichten, wo sie ein unmittelbar unter dem Bowman'schen Stratum gelegenes dichtes Flechtwerk bilden. Ein Theil der Stämmchen geht indessen *nach hinten* und löst sich nahe der Descemeti in einen durch rechtwinkelige Maschen und Biegungen ausgezeichneten Plexus auf *(Kölliker)*. Von dem *vorderen* Flechtwerke steigt eine Anzahl von Stämmchen steil empor, durchbohrt die Bowman'sche Schichte und zerfährt in Fasern, welche nach allen Richtungen hin ausstrahlen, vielfach über einander hinweglaufen und so wieder eine Art Geflecht *im Epithelialstratum* selber darstellen. Von diesem Plexus nun gehen zahlreiche feinste Fäden nach vorne ab und dringen bis in die *vordersten Oberhautlagen*, wo sie *frei* zwischen den Zellen ohne besondere Endorgane oder Endplexus verschwinden *(Kölliker, Engelmann)*. Ein Austreten auf die *freie* Oberfläche des Cornealepitheles und ein Flottiren der feinsten Enden in der die Hornhaut deckenden Flüssigkeitsschichte *(Cohnheim)*, ist kaum anzunehmen.

Jede dunkelrandige Faser wird von einer zarten kernhaltigen, enganliegenden *Scheide* umgeben. Dieselbe setzt sich immer dünner werdend auch auf die *blassen* Fasern der Geflechte fort. Die Kerne, anfangs sehr zahlreich, werden mit zunehmender Entfernung vom Hornhautrande seltener. Schliesslich finden sie sich fast nur mehr in den *Achseln* der Geflechte *(Engelmann)*.

Senile Veränderungen. Als eine Theilerscheinung des senilen Involutionsprocesses, als Analogon des Weisswerdens der Haare, des Ausfallens der Zähne u. s. w. ist der sogenannte *Greisenbogen, Gerontoxon*, der Cornea aufzufassen. Er findet sich in der Regel neben Verfettigung der Augenmuskeln und der Gefässe, neben Weitsichtigkeit und anderen Zeichen

der Involution bei Leuten, welche das 50. Lebensjahr überschritten haben; kömmt indessen auch wohl in früheren Lebensperioden vor, besonders im Gefolge von Krankheiten, welche tief in die Nutritionsverhältnisse eingreifen.

In niederen Entwicklungsgraden stellt er eine mehr oberflächliche, grauliche bis sehnigweisse Trübung dar, welche den oberen und den unteren Rand der Cornea in Gestalt zweier *Mondsicheln* umfasst. Bei *fortschreitender* Entwicklung nimmt diese Trübung an Dichtigkeit zu, sie dringt tiefer und tiefer, bis nahe an die Descemeti, die Mondsicheln werden breiter und zugleich auch länger. Die Hörner der letzteren nähern sich solchermassen und fliessen endlich in einander. Der Greisenbogen stellt nunmehr einen trüben *Kreis* dar, dessen oberer und unterer Theil bedeutend breiter, als die seitlichen Bogenabschnitte sind, daher der durchsichtige Theil der Cornea eine querelliptische Figur bildet. Der centrale Rand des Greisenbogens ist immer verwaschen, der periphere Rand aber am meisten trüb und scharf abgesetzt. Es stösst derselbe niemals an den Conjunctivalsaum an, zwischen beiden ist stets ein bei 0·5‴ breiter Saum durchsichtiger Cornealsubstanz eingeschoben, welcher den Greisenbogen von aussen her umgibt. Der *Limbus conjunctivalis* erscheint gleichfalls trübe und da derselbe oben und unten merklich breiter ist als an den Seiten, so verstärkt er den Eindruck, als hätte die Cornea eine querelliptische Form.

Die Trübung ist der Ausdruck einer im Cornealgefüge vor sich gehenden *fettigen Degeneration* und einer damit im Zusammenhang stehenden auffälligen *Zerklüftung* der faserigen Intercellularsubstanz.

Bei *niederen* Entwicklungsgraden, also anfänglich, leiden besonders die Hornhautkörperchen. Bei *weiterer* Ausbildung erscheinen sowohl die Lamellen als auch die Hornhautkörper und deren Ausläufer mit zahllosen staubförmigen Fettmolekülen durchstreut, und das Hornhautgefüge selbst zeigt sich auffallend saftarm, trocken, leicht in Lamellen spaltbar, so dass die Faserung zum Vorschein kömmt und die Objectpräparate am Rande selbst in Fibrillen zerfahren. Am weitesten vorgeschritten sind diese Metamorphosen immer in den oberflächlichen Schichten. Je weiter nach hinten, um so weniger deutlich treten sie hervor. Das Epithel und die Bowman'sche Schichte pflegen sich dabei nur wenig zu verändern. Bei *sehr hochgradiger* Senescenz hat man indessen eine ganz ähnliche schichtenweise Ablagerung molekularen Fettes in der angrenzenden Zone der *Bindehaut*, der inneren *Lederhautlagen*, selbst des *Ciliarmuskels* und der *Ciliarfortsätze* neben atheromatöser Entartung der betreffenden *Gefässe* gesehen *(Arnold, His, Wedl)*.

Ausserdem findet man in senilen Hornhäuten nicht selten *choloide Massen* in gruppig zusammengehäuften Klümpchen durch das Gefüge zerstreut *(Wedl)*. Selbst die *Descemeti* verändert sich im höheren Alter. Sie wird etwas verdickt und dabei brüchiger, spröder, daher sie schwieriger Falten wirft und gerne Risse bekömmt, welche theils oberflächlich sind, theils in der Dicke der Schichte verlaufen. Zugleich nehmen die *warzigen Auflagerungen* von Glassubstanz, welche am Rande der Descemeti schon im Mannesalter sehr gewöhnlich vorkommen, ausserordentlich zu und rücken wohl gar bis zum Centrum der Membran vor. Sie präsentiren sich als kugelsegmentähnliche, flach aufsitzende oder gestielte stalaktitenförmige hyaline Massen, welche häufig molekulare Körner und Kalkkügelchen, seltener Pigment enthalten und viele Aehnlichkeit mit den senilen Verdickungen der inneren Gefässschichte darbieten *(H. Müller, Wedl)*.

Nosologie. Die entzündlichen Producte der Keratitis werden hauptsächlich und in erster Linie durch massenhafte *Einwanderung* weisser Blutkörperchen *(Cohnheim)*, weiterhin aber auch durch *endogenetische Vervielfältigung* derselben *(Recklinghausen, Hofmann)* und durch Wucherung der *fixen Zellen (Hofmann, Stricker)* beschafft.

Die Einwanderung erfolgt theils von den Gefässen des entzündlich angeschwollenen *Limbus conjunctivalis*, theils von den erweiterten *Randschlingen der Scleralgefässe* aus. Die auf dem *ersteren* Wege eingewanderten Bildungszellen bleiben zumeist in dem *Epithelstratum*, während die anderen im eigentlichen *Cornealgefüge* sich anhäufen, gelegentlich aber auch die Bowman'sche Schichte durchsetzen und mit jenen zusammenfliessen.

Die vom *Limbus conjunctivalis* ausgehenden Zellen sammeln sich anfangs vorzugsweise in der *hintersten* Oberhautschichte, deren cylindrische Elemente auseinander gedrängt und schliesslich durch Wucherung *(Schalygen)* und Verfettigung auch wohl gänzlich vernichtet werden, so dass man auf grosse Strecken hin zwischen dem Bowman'schen Stratum und den oberflächlichen noch wenig veränderten Epithelschichten nur eine an Dicke sehr wechselnde, stellenweise mächtige Lage von *Bildungszellen* findet. Weiterhin dringt ein Theil dieser Zellen allmälig nach vorne in die *überlagernden* Oberhautschichten, verwickelt dieselben mit in den entzündlichen Process und entkleidet sie durch Wucherung oder Verfettung ihres epithelialen Charakters. Man kann dann nur mehr ein einheitliches Lager von Bildungszellen unterscheiden, dessen unebene Oberfläche von einer dünnen und durch fleckweise Abstossung vielfach lückenhaften Schichte platter Zellen gedeckt wird. Eine kleine Quote der Bildungszellen mag dann unter Umständen auch wohl in die Bowman'sche Membran übergehen und deren Textur durch Zerwerfung der Elemente verwischen *(Iwanoff)*.

Die von den *Randschlingen der Scleralgefässe* austretenden Zellen finden in dem alles durchdringenden weichen Kitt der Cornealsubstanz eine bequeme Bahn für ihre Wanderung. Man trifft sie, von der Cornealgrenze gegen den Entzündungsherd hin fortschreitend, in stetig wachsender Menge in und zwischen den einzelnen Schichten angehäuft. Streckenweise lagern sie mitunter vorzugsweise in Spalten, welche sie durch Auseinanderdrängung der *Fibrillen* sich geschaffen haben; sie erscheinen in Reihen geordnet, welche in derselben Schichte parallel, in dem darüber und darunter gelegenen Stratum aber unter fast rechtem Winkel streichen und so im Ganzen von oben gesehen eine Art Gitterwerk darstellen. Anderorts hingegen sammeln sie sich zu mehr oder minder mächtigen Zügen, welche baumartig verzweigt und vielfältig mit einander anastomosirend ein ganz unregelmässiges Maschenwerk erzeugen, welches die Grundsubstanz nach allen Richtungen durchstrickt und lebhaft an die Fortsätze der fixen Hornhautzellen erinnert. Daneben fehlt es nicht an einzeln stehenden und zu formlosen Gruppen gehäuften Bildungszellen sowie an Zellenhaufen, welche ihrer Anordnung und sternförmigen Gestalt nach kaum anders, als durch Wucherung der fixen Hornhautkörperchen enstanden sein können *(His, Classen, Wedl)*. Je mehr man sich indessen dem *Centrum des Entzündungsherdes* nähert, um so undeutlicher, verschwommener werden die geschilderten Formen, die Masse der sich häufenden Bildungszellen verwischt jede Zeichnung, es präsentirt sich nur mehr ein Conglomerat von neoplastischen Zellen, in welchem die *Grundsubstanz* nicht mehr zu sondern ist, auch wenn sie noch nicht, wie dies oft geschieht, in fettigem Detritus *untergegangen* ist. Liegt dieses Centrum nahe an der *Oberfläche*, so sammeln sich die Bildungszellen in grossen Massen sowohl *vor* als *hinter* der Bowman'schen Schichte und diese bildet eine Zeit lang eine scharfe Grenzscheide zwischen beiden Lagern, doch bald verfällt auch sie ihrem Schicksale, die Bildungszellen durchdringen sie, zerstören sie stellenweise und bringen so beide neoplastischen Schichten in unmittelbare Berührung.

Die Hornhaut kann ausnahmsweise durch Entzündung ihrer *Totalität* nach in einen Stock wuchernder Zellen verwandelt werden, in welchem man die normalen Elemente nicht mehr zu unterscheiden vermag. Meistens aber handelt es sich blos um mehr oder minder ausgebreitete, bald oberflächlich, bald tief sitzende *Herde mit sehr verschwommenen Grenzen*, während der Rest der Cornea entweder normal erscheint, oder doch nur untergeordnete Mengen entzündlicher Producte führt. *Scharf begrenzte Herde von typischer Form* liefert blos der *herpetische Process*. Die Efflorescenzen desselben stellen primär kegelige Haufen von Bildungszellen dar, deren Körper

zum grossen Theile in den tieferen Epithelstratis lagert, die rundliche Basis nach vorne kehrt, mit der Spitze aber das Bowman'sche Stratum durchbricht und sich in einen mit Bildungszellen dicht besetzten und angeschwollenen Nervenstamm fortsetzt *(Iwanoff)*. Allmälig sammelt sich eine grössere oder geringere Menge flüssiger Intercellularsubstanz, welche dann die wenig veränderten oberflächlichen Epithelstrata im Bereich der Kegelbasis zu einem *Bläschen* emporstaut, oder aber, was meistens geschieht, durchreisst und so eine fast kreisrunde *Excoriation* mit infiltrirtem Grunde erzeugt. Weiterhin wandert eine Anzahl von Zellen wohl auch in das umgebende Gefüge aus, verwickelt dieses mit in den Entzündungsprocess, der Herd wird umfangsreicher, verliert seine typische Form, während sich gleichzeitig längs dem Zuge des erkrankten Nerven auf wechselnde Distanz hin sowohl über als unter dem Bowman'schen Stratum massenhaft Bildungszellen ansammeln und die *herpetischen Efflorescenzen* solchermassen mit einer *Keratitis* im gewöhnlichen Wortsinne *combiniren*.

Die *weiteren Veränderungen* der entzündlichen Producte sind sehr mannigfaltig.

1. Oft *verfettigt* die überwiegende Zahl oder die Gesammtheit der eingewanderten und durch Wucherung neugebildeten Zellen sammt der von ihnen abgesetzten mehr minder fibrinreichen Intercellularsubstanz, *es bildet sich Eiter* im Gefüge der Hornhaut, welches bald in Mitleidenschaft gezogen, trüb, weich wird und schliesslich ebenfalls zerfällt, in eine fettige Detritusmasse aufgelöst wird. *Von der Oberfläche der Cornea* stossen sich derartige Producte bald ab, da die Subepithelialschichte im Bereiche des Eiterherdes rasch zerstört wird. Das Resultat ist ein mehr weniger ausgebreitetes *Geschwür*. *Im Innern der Hornhaut* aber wird der Eiter einige Zeit lang zurückgehalten und bildet einen Eiterherd, welcher, so lange er allseitig von Hornhautsubstanz umschlossen ist, *Abscess* genannt wird. Die blättrige Textur der Cornea gibt dann nicht selten die Veranlassung, dass ein Theil des flüssigen Eiters sich *zwischen den Lamellen senkt* und sich in einzelnen Interlamellarräumen nahe der unteren Cornealgrenze zu grösseren Mengen ansammelt, einen *Onyx*, das Analogon der Senkungsabscesse, darstellt.

2. Eben so oft beschreiten die entzündlichen Producte den Weg zur *Höhergestaltung*. Besonders neigen dazu *oberflächlich* gelagerte Anhäufungen von Bildungszellen. Dieselben sondern sich dann rasch in zwei Schichten, welche mit warzen- oder zapfenähnlichen Buckeln oder Fortsätzen in einander greifen und meistens, wenn auch nicht allerorts, sich scharf von einander absetzen. Die Elemente der *vorderen* Schichte differenziren sich nämlich mehr und mehr zu *Epithelzellen*, während die Elemente der *hinteren* Schichte *auswachsen* und durch den Uebergang in Spindelform sowie durch allmälige Anbildung einer bald streifig werdenden *Intercellularsubstanz* bereits an Bindegewebe oder Cornealsubstanz erinnern. Dabei machen sich in dieser Granulationsschichte bald *Gefässe* bemerklich, welche von jenen des Limbus ausgehend das neoplastische Zellenlager unter fortwährenden Theilungen und gegenseitigen Anastomosen in centripetaler Richtung durchsetzen und schliesslich ein mehr minder dichtes Netz mit groben Stämmen darstellen, welche letztere sich constant in stark erweiterte *Bindehautvenen* fortsetzen.

Es scheint, als ob das Blut anfänglich blos in scharf umgrenzten *Spalten* zwischen den Elementen der Granulationsschichte ströme, da eigentliche *Wandungen* verhältnissmässig spät sichtbar werden *(Iwanoff)*. Dieselben erscheinen dann als verzweigte Schläuche, welche dicht mit spindeligen Zellen besetzt sind *(His, Niemetschek)* und können sich unter Umständen zu einer sehr *mächtigen Adventitialschichte* heranbilden. Die grösste Mehrzahl und oft auch wohl die Gesammtheit der neoplastischen Gefässe streicht *oberhalb* dem Bowman'schen Stratum, wo dieses noch *erhalten* ist. Häufig geht das letztere aber frühzeitig, wenigstens streckenweise, unter und hört so auf eine Grenzscheide für die die *ganze* Granulationsschicht durchstrickenden Gefässe abzugeben. Das *Blut*, welches in den mit freiem Auge sichtbaren neugebildeten Gefässen kreiset, muss nach dem Charakter der abführenden Bindehautstämme als *venöses* gelten, trotz seiner *hellrothen* Färbung, da diese sich aus der oberflächlichen Lage erklärt, welche eine oxydirende Einwirkung der atmosphärischen Luft gestattet.

Es sticht diese Gefässbildung im Krankheitsbilde so auffällig hervor, dass man sie schon seit langem als das Grundmerkmal einer eigenen Form oberflächlicher Hornhautentzündungen, der *Keratitis vasculosa*, bezeichnet hat. Die geschilderten Veränderungen der Granulationsschichte pflegen mit der *Dauer des Processes* zuzunehmen. Am weitesten vorgeschritten und darum auch am deutlichsten findet man sie daher bei längerem Bestande *chronisch* dahinschleichender Entzündungen, besonders wenn die Reizerscheinungen schon in den Hintergrund getreten sind und der Zustand mehr den Charakter des *Pannus* trägt. Dann entwickelt sich das Granulationsstratum wohl auch zu *wahrem Bindegewebe*, in welchem mächtige *Gefässstämme* mit dicken Adventitialschichten sich verzweigen.

Im eigentlichen Hornhautgefüge eingeschlossene neugebildete Elemente zeigen im Allgemeinen eine viel geringere Neigung zur Höhergestaltung und Gefässbildung, es wäre denn, dass die betreffenden Strata durch geschwürige Processe oder durch traumatische Substanzverluste der darüber gelegenen Schichten *nahe an die Oberfläche gelangt* sind. Dann entwickelt sich aus diesen neugebildeten Elementen unter einer mehr weniger dicken Epithellage ganz gewöhnlich *wahres Hornhautgefüge*, welches die gegebene Substanzlücke mehr oder weniger vollständig ausfüllt und sonach die Verheilung anbahnt. Die allbekannte und in der That wunderbare *Regenerationsfähigkeit der Cornea* beruht wesentlich auf diesem Vorgange. Es wiederholt sich unter solchen Verhältnissen nämlich der oben bereits auseinandergesetzte Process. Das *heilende Geschwür* überzieht sich von den Rändern aus und mit einer Bildungszellenmasse, welche sich alsbald in ein Epithelstratum und eine Granulationsschichte differenzirt, um je die entsprechenden Metamorphosen durchzumachen *(Iwanoff, Schiess-Gemuseus)*.

Nicht selten wird sowohl das neugebildete *Epithel*, als das die Substanzlücke ausfüllende *faserige Ersatzgewebe* so vollkommen *durchsichtig* und stimmt auch in Bezug auf sein histologisches Verhalten mit dem umgebenden *normalen* Gefüge so vollständig überein, dass eine Unterscheidung des neugebildeten und des alten schlechterdings unmöglich wird und sich nicht einmal die *Grenze* des Ersatzgewebes nachweisen lässt. *Häufiger* indessen erheben sich nur die *tieferen* Lagen des Ersatzgewebes zur Dignität *normalen* Hornhautgefüges; gegen die Oberfläche hin wird die Neoplasie trüber und trüber, ja gewinnt wohl gar das Ansehen fibröser Texturen.

Der Grund dessen liegt in molekularer Trübung der neoplastischen *Intercellularsubstanz*, hauptsächlich aber in einer gegen die Oberfläche hin wachsenden *Anhäufung* von spindelig oder faserförmig ausgezogenen *Zellen*, welche in der unregelmässigsten Weise durcheinander geworfen erscheinen und in den äussersten

Lagen so dicht gedrängt sind, dass die Intercellularsubstanz fast ganz verschwindet. Sehr gewöhnlich kömmt es in einem solchen Ersatzgewebe auch zur Entwicklung *ständiger Gefässe* und vielleicht sogar zur Neubildung von *Nerven (Gouvea)*. Erstere sind die spärlichen Reste der in der Granulationsschichte vorhanden gewesenen *Netze* und wohl stets mit einer Adventitia bekleidet.

Im Falle, als das heilende Geschwür in unmittelbare Berührung mit wahrem Bindegewebe geräth, sei es dass es an den Limbus conjunctivalis grenzt, oder einen Irisvorfall umgibt, geschieht es nicht selten, dass oberflächliche Strata der Neubildung ganz den Charakter schwammiger *Wundgranulationen* annehmen und im *weiteren* Verlaufe zu *wahrem lockeren* und ziemlich gefässreichen *Bindegewebe* mit einem mehr minder dicken Belege von Epithelzellen degeneriren.

In einzelnen Fällen findet man eingeschoben zwischen das Epithel und die vordere Grenzschichte, vielleicht auch *ganz im* Epithel lagernd und dies in zwei Lagen sondernd *(Althof)*, eine mächtige Schichte *streifigen* Gefüges, welches von gestreckten *Kernen*, von einer grossen Menge haufenweise gruppirter *choloider* Kugeln und von *Gefässen* durchsetzt ist. Es erscheint diese neugebildete Schichte nicht allenthalben gleich dick, sondern tritt an einzelnen Stellen *geschwulstartig* heraus, an anderen zeigt sie *Buchten*, in welche das Epithel hineingreift, oder ist gar *unterbrochen*. Man hat derartige Neoplasien vornehmlich im Gefolge von tief in die Vegetationsverhältnisse des gesammten Augapfels eingreifenden, sehr langwierigen Entzündungsprocessen beobachtet, bei sehr chronischer zur Atrophie führender oder in Schwund bereits übergegangener *Iridochorioiditis*, bei chronischem *Glaucom* alter Leute u. s. w. *(Wedl)*. Doch soll sie auch bei veraltetem *Pannus (Donders)* vorkommen und mitunter *Cornealnarben* überkleiden *(Klebs)*. Ueber das *Wesen* dieser Auflagerungen gehen noch die Ansichten auseinander, doch scheint es sich um *geschrumpfte verödete* Partien der Granulationsschichte zu handeln.

3. In sehr vielen Fällen werden die neoplastischen Elemente, auch wenn sie sich bereits zu *höheren* Organisationsstufen emporgeschwungen haben, *regressiv*, sobald die vorhandenen Ernährungsstörungen zum Ausgleich gekommen sind. Wenn der Process nicht weit gediehen war und die Production überhaupt in den Grenzen der Mässigkeit geblieben ist, *bilden sich* die neoplastischen Elemente *einfach zurück;* im anderen Falle aber *zerfallen* sie gewöhnlich theilweise oder ganz in *lösliche* Substanzen, unter welchen sich vornehmlich das *Fett* auffällig macht und welche dann auf dem Wege der *Resorption* mehr weniger vollständig beseitigt werden. Häufig *verkümmern* dieselben wohl auch blos und *schrumpfen*. In diesem Zustande findet man sie dann oft nach Jahren neben fettigem Detritus zu Nestern vereiniget in den Zwischenräumen der Faserlagen. Es scheint, als ob sie durch Schrumpfung die Fähigkeit nicht verlören, unter günstigen Umständen, bei Einwirkung eines neuen Impulses, sich wieder aufzublähen und in vorschreitender Richtung zu gestalten, oder überhaupt Thätigkeiten zu entfalten, wie sie frischgebildete Zellen und Kerne äussern. Es sind diese Nester zurückgebildeter Zellen und Kerne der anatomische Grundcharakter gewisser *Cornealtrübungen (Wedl)*.

4. *Die Membrana Descemeti* anbelangend, unterliegt es dermalen keinem Zweifel mehr, dass dieselbe gleich den übrigen Glashäuten in gewissem Sinne der *Entzündung* fähig sei. In der zugehörigen *Zellenschichte* wenigstens ist der entzündliche Process mit Bestimmtheit nachgewiesen worden. Es erscheint derselbe bald *gleichmässig* über das gesammte Epithelstratum der Descemeti ausgebreitet und bedingt dann auch eine *gleichmässige* Trübung der hinteren Hornhautwand; bald entwickelt er sich in kleinen *zerstreuten Herden* mit grösserer Ueppigkeit und führt zur Bildung von haufenweise gruppirten *punkt- oder knötchenförmigen* rundlichen Auflagerungen.

Der *Qualität* nach sind diese Neoplasien bisher noch *nicht* genügend erforscht worden; doch ist anzunehmen, dass sie dem jeweiligen Charakter der Entzündung entsprechend bald diese bald jene Elementarformen darbieten, unter Umständen auch zu *Eiter* zerfliessen können und im Ganzen mit den Wucherungsproducten anderer Epithelzellenlager übereinkommen. Auch ist es sehr wahrscheinlich, dass die an der Descemeti *haftenden* Massen nicht immer das *Totale* der Neubildung präsentiren, sondern dass unter fortgesetzter Wucherung sich mehr weniger beträchtliche Mengen des Exsudates *abstossen* und das *Kammerwasser* merklich trüben, ja auch zur Erzeugung von *Hypopyen* wesentlich beitragen können. Jedenfalls hängen die disseminirten Knötchen nicht sehr fest an, da sie bei der Eröffnung der Vorderkammer durch den rasch abfliessenden Humor aqueus öfters abgelöst und nach aussen entleert werden *(Hasner)*.

Die *Wasserhautentzündung, Hydromeningitis, Keratitis postica (Hasner)* tritt übrigens niemals *rein und selbstständig* auf, sondern ist *immer* an *Keratitis* gebunden, welche jede beliebige Form darbieten kann, sich jedoch in der Mehrzahl der Fälle entweder durch blosse *diffuse* Trübung der Cornea propria oder gleichfalls durch vorwaltende Ablagerung ihrer Producte in *kleinen zerstreuten Herden* auszeichnet *(Keratitis punctata)* und ihrerseits wieder nur in Gesellschaft von chronischen, den Fortbestand des Bulbus sehr bedrohenden Entzündungen der Binnenorgane zur Beobachtung kommt.

In wie ferne die *Substanz* der Descemet'schen Haut und überhaupt die Glashäute *als solche* an der Entzündung activen Antheil nehmen, ist bisher nicht aufgeklärt. So viel steht fest, dass dieselben unter dem Einflusse nachbarlicher Entzündungsherde allmälig *verdünnt* werden und die zarteren unter ihnen wohl auch ganz *zerfallen* können. Doch dürfte dieser Process kaum auf eine *entzündliche* Gewebsalteration zu beziehen sein. Andererseits findet man aber jene dem Greisenauge vornehmlich zukommenden Verdickungen und hyalinen drusigen Auflagerungen gar nicht selten auch neben den Ausgängen oder während dem Verlaufe heftiger Entzündungen der Nachbarorgane *(Donders, Coccius)*. Sie erweisen sich dann öfters durch ihre auffällige Weichheit als ganz frisch und machen sohin ihre Abhängigkeit von der Phlogose sehr wahrscheinlich. Es ist dabei ungewiss geblieben, ob diese Alterationen in verschiedenen Fällen nicht *verschiedenen* Processen auf Rechnung kommen und ob sie wohl auch constant *denselben morphologischen Charakter* besitzen.

5. Eine besondere Erwähnung verdienen noch die *Blutaustretungen*, welche bei degenerativen Processen des Auges, namentlich bei schwerer Iridochorioditis, nicht ganz selten vorkommen. Sie präsentiren sich als büschelförmig verzweigte oder den Haufenwolken ähnlich geballte, immer aber blattartig von vorne nach hinten zusammengedrückte, sehr dunkel rothe Massen, welche mit einem kurzen, meist dicken Stiele in der Scleralgrenze festzuhaften scheinen und sichtlich im eigentlichen Hornhautgefüge lagern. Gewöhnlich sind sie von äusserst kurzer Dauer, indem ihre anfänglich scharfen Grenzen bald auseinander fliessen und das Blut sich in der Umgebung diffundirt und aufgesaugt wird. Ein Theil desselben pflegt sich jedoch zu *senken* und dann an der unteren Cornealgrenze als ein onyxartiger, nach oben scharf begrenzter, mondsichelartiger Saum längere Zeit sichtbar zu bleiben. Es kommen Fälle vor, wo dieser *blutige Onyx* den queren Meridian der Cornea erreicht oder gar überschreitet und auch wohl wiederholt sich verkleinert und wieder ansteigt. Es scheint, dass man diesen Zustand gewöhnlich mit dem Hypohaema, den Blutaustretungen in den *Kammerraum*, verwechselt.

Quellen. *Kölliker*, mikr. Anat. II, Leipzig. 1854. S. 608; naturwiss. Zeitschr. Würzburg. VI. 30. Juni. 1866. — *Brücke*, Beschreibung des menschl. Augapfels.

Berlin. 1847. S. 8. — *Henle*, Handbuch der Anat. Braunschweig. II. 1866. S. 590 u. f. — *His*, Beiträge zur Histol. d. Cornea. Basel. 1856; kl. Monatbl. 1863. S. 173. — *Classen*, Untersuchungen über die Histologie der Hornhaut. Rostock. 1858; A. f. O. XIII. 2. S. 453. — *J. Arnold*, die Bindehaut der Hornhaut. Heidelberg. 1860. — *Teichmann*, das Saugadersystem. Leipzig. 1861. S. 65. — *Recklinghausen*, Virchow's Arch. 27. Bd. S. 419; 38. Bd. S. 157, 173, 180; nach Engelmann, über die Hornhaut des Auges S. 2, 10. — *Reeken*, Ontleedkundig onderzoek v. d. Toestel v. acc. Utrecht. 1855. S. 29. — *Harpek*, Arch. f. Anat. u. Phys. 1864. S. 222. — *Hartmann* ibid. S. 235. — *Leber*, Denkschriften der Wiener k. Akad. der Wiss. 24. Bd. S. 322; kl. Monatbl. 1866. S. 17. — *Kühne*, Canstatt's Jahresbericht. 1864. I. S. 74. — *Hoyer*, Arch. f. Anat. und Phys. 1866. S. 180. — *C. Ritter*, A. f. O. X. 1. S. 63. — *Sämisch*, Beiträge zur norm. und path. Anat. des Auges. Leipzig. 1862. S. 1. — *Burns*, Centralbl. 1867. S. 717. — *Engelmann*, Ueber die Hornhaut des Auges. Leipzig. 1867. S. 1—28 u. f. — *C. F. Müller*, Virchow's Archiv, 41. Bd. S. 110, 145. — *Cohnheim*, Virchow's Archiv, 38. Bd. S. 343; 39. Bd. S. 24; Centralblatt, 1866. Nr 26. — *Iwanoff*, Pagenstecher's klin. Beobachtungen. III. S. 129, 134. — *Schalygen*, A. f. O. XII. 1. S. 84. — *Tamamscheff*, Centralblatt 1869. S. 353. — *Petermöller*, Zeitschr. f. rat. Med. 34. Bd. S. 88. u. f. —

Senile Veränderungen, *Nosologie: J. Arnold*, l. c. S. 40, 43. — *Wedl*, Atlas, Cornea Sclera. — *His*, l. c. S. 73, 137, Taf. IV., Taf. V. Fig. 3, 5; Taf. VI. Fig. 1. — *H. Müller*, A. f. O. II. 2. S. 48, 51, 64; Würzburger Verhandl. der phys. med. Ges. 1856. 27. Dec. — *C. O. Weber*, Virchow's Archiv XV. S. 475. — *Coccius*, über die Neubildung von Glashäuten im m. Auge. Festrede. Leipzig. 1858; Ueber Glaucom, Entzündung etc. Leipzig. 1859. S. 30. — *Schiess-Gemuseus*, Virchow's Archiv 27. Bd. S. 127. — *Althof*, A. f. O. VIII. 1. S. 126. — *Klebs* ibid. XI. 2. S. 238. — *C. Ritter* ibid. IV. 1. S. 355; VIII. 1. S. 85. — *Hasner*, kl. Vorlesung. Prag. 1860. S. 168, 171. — *Stellwag*, Zeitschr. der Wiener Aerzte. 1852. II. S. 385; Ophth. I. S. 374. — *Donders*, A. f. O. III. 1. S. 150, 161. — *Graefe* ibid. III. 2. S. 387. — *Junge*, med. Centralzeitg. 27. Jahrgang S. 301. — *Cohnheim*, Virchow's Archiv. 39. Bd. S. 1 u. f. — *Recklinghausen*, *Hofmann*, Centralblatt 1867. S. 481; 1868. S. 343. — *Schalygen*, l. c. S. 88. — *Iwanoff*, l. c. S. 127, 131; unveröffentlichte Zeichnungen. — *Classen*, A. f. O. XIII. 2. S. 467, Taf. II. III. — *Niemetschek*, Prag. Vierteljahrschr. 94. Bd. S. 28, 30. — *Gouvea*, Arch. f. Aug.- und Ohrenheilkunde I. S. 118. — *Stricker*, Studien aus dem Institute f. exp. Path. Wien. 1870. S. 1—17.

1. Keratitis vasculosa.

Krankheitsbild. *Charakteristisch ist neben einer mehr oder weniger heftigen Ciliarreizung eine gleichmässig sulzige oder zarte graue wolkige Trübung und die Entwickelung von Gefässen an der rauh gewordenen Oberfläche der Hornhaut.*

1. *Die Cornealoberfläche trübt sich* an einer oder mehreren Stellen in grösserem oder geringerem Umfange sulzähnlich graulich, verliert ihre Glätte, wird matt, rauh, so dass die *Spiegelbilder* ganz undeutlich, facettirt oder wie zerworfen aussehen.

2. *Alsbald treten Gefässe auf,* welche von dem Hornhautrande gegen die Mitte hin vordringen, der Trübung gleichsam nachrückend, sich unter einander zu einem Netze verbinden und zuletzt in Form feiner Endzweigelchen verschwinden.

Bisweilen bersten die Gefässe und es entstehen kleine *Blutextravasate*, welche an der Oberfläche der Hornhaut zwischen den Maschen der einzelnen Gefässchen als rothe, unregelmässig begrenzte, verwaschene Flecke sichtbar werden.

In den *tieferen Schichten* wird die gleichzeitig vorhandene Gewebsveränderung seltener auffällig und nur sehr ausnahmsweise entwickeln sich daselbst dem freien Auge sichtbare Gefässe.

3. Fast immer gehen der Gewebsalteration *Erscheinungen der Ciliarreizung* voraus und begleiten dieselbe ihrem ganzen Verlaufe nach. Gewöhnlich erscheint *die Conjunctiva bulbi* von einem groben *Gefässnetze* durchstrickt, welches sich gegen die Cornea hin mehr und mehr verdichtet und an deren Grenze in eine Unzahl von feinen Zweigchen zerfährt, die sich auf dem entzündlich angeschwollenen Limbus conjunctivae parallel und dicht neben einander lagern, so dass derselbe einen nahezu gleichmässig scharlachroth gefärbten Saum darstellt, welcher einen grösseren oder kleineren Bogen der Hornhautperipherie überdeckt. Unter diesem oberflächlichen Gefässnetze schimmert ein tieferes, dem *Episcleralgewebe* zugehöriges, höchst fein geadertes rosiges Gefässnetz durch, welches gegen die Hornhautgrenze hin sich zu einem hellrothen Kranze verdichtet, der in Folge seröser Schwellung des Gefüges nicht selten in Gestalt eines Ringwulstes über die Umgebung hervortritt und unter dem Namen *Gefässkranz* bekannt ist.

Die Augengegend fühlt sich dann *wärmer* an, als in der Norm, selbst wenn die Lider nicht geröthet und geschwollen sind, was übrigens bei den höheren Intensitätsgraden der Keratitis nicht selten der Fall ist. Wenigstens zeigen die abfliessenden Thränen eine Temperaturerhöhung.

Die Schmerzen können *ganz fehlen* und überhaupt in allen Graden *schwanken*, auch wohl ganz wüthend werden. Sie strahlen oft längs dem Nervus frontalis, seltener nach dem Infraorbitalnerven aus und sind gewöhnlich mit beträchtlicher *Verengerung der Pupille* vergesellschaftet, welche einen *spasmodischen* Charakter darbietet und daher in der Regel schwer oder gar nicht durch *Mydriatica* behoben wird.

Ueberdies findet man sie in der Regel mit *Lichtscheu* und deren Attributen, Thränenfluss und Lidkrampf, gepaart, ja diese sticht in vielen Fällen durch ihre Intensität und Hartnäckigkeit im Krankheitsbilde hervor. Die *Lichtscheu* kann übrigens auch *ohne* sonderliche Schmerzen und diese können ohne jene im Krankheitsbilde der Keratitis vasculosa auftreten.

4. Die Trübung der Hornhaut, falls sie in den Bereich der Pupille hineinragt, ist natürlich mit einer *Störung des Gesichtes* verknüpft, welche um so bedeutender ist, je stärker die Gewebsalteration der Cornea und ein je grösserer Theil der Pupille von der Trübung bedeckt wird.

Ursachen. Die Keratitis vasculosa ist sehr häufig blos die Begleiterin eines auf der Hornhaut verlaufenden *herpetischen* Processes. Auch kömmt sie sehr oft in Combination mit *Trachom* vor und hat dann die Bedeutung eines Cornealtrachoms, d. h. einer trachomatösen Gewebswucherung der Hornhaut. Seltener entsteht sie in Folge der Fortpflanzung bei anderen Formen der Bindehautentzündung.

Primär entwickelt sie sich in Folge der mannigfaltigsten äusseren Schädlichkeitseinwirkungen. Besonders solche Schädlichkeiten, welche nur die äussere Oberfläche der Hornhaut treffen, sind ergiebige Quellen derselben. Vor allen müssen hier genannt werden *mechanisch* reizende Einwirkungen. Im Bindehautsacke oder auf der Hornhaut sitzende fremde Körper, Staubtheilchen, nach einwärts gebogene Cilien u. s. w. führen

sehr oft binnen kurzem zu heftigen Hornhautentzündungen und unterhalten dieselben, falls sie nicht entfernt werden. Traumatische Abschilferungen des Hornhautepithels sind um so wirksamere Ursachen des Processes. Nicht weniger oft sind *chemische* Reizeinwirkungen: Rauch, scharfe Dämpfe, ätzende Flüssigkeiten, hohe Temperaturgrade u. s. w. als nächste Veranlassungen zu betrachten. Erwähnenswerth ist in dieser Beziehung ausserdem die unzeitige Anwendung zu starker Augenwässer, reizender Salben u. s. w. bei der Behandlung mannigfaltiger anderweitiger Ophthalmien. Auch die fortwährende Einwirkung der atmosphärischen Luft auf die durch Verkürzung der Lider, Ectropium, wegen Exophthalmus u. s. w. blosgelegte Oberfläche des Bulbus ist ein wichtiges ätiologisches Moment. Ueberdies sind als *mögliche* Ursachen der Keratitis vasculosa anzuführen: rascher Temperaturwechsel, Zugluft.

Der Verlauf ist in jeder Beziehung ein sehr wechselvoller. Wo das Causalmoment nur *vorübergehend* wirkte, kann der Process innerhalb einer oder weniger Wochen zum Abschluss gelangen; wohl aber auch bei der vernünftigsten Therapie lang sich hinschleppen. Wo die Ursache *nicht* entfernt werden kann, säumt natürlich auch der Rückgang der Krankheit.

Die Keratitis erklimmt innerhalb einiger Tage oder Wochen ihren Höhepunkt. Auf diesem bleibt sie einige Zeit, bisweilen wochenlang stehen, während die Erscheinungen der Ciliarreizung steigen und fallen. Endlich treten diese letzteren Symptome mehr zurück und die Keratitis neigt sich der Heilung zu oder biegt in den *chronischen* Verlauf ein, welcher nicht selten Monate in Anspruch nimmt.

Ausgänge. Der gewöhnlichste Ausgang ist der in *Heilung*. Eine Keratitis vasculosa, welche durch eine *rasch vorübergehende*, sich nicht wiederholende Ursache angeregt wurde und nicht lange besteht, lässt bei entsprechender Therapie mit *Wahrscheinlichkeit* auf Heilung hoffen, und zwar in nicht langer Zeit. Langer Bestand der Entzündung, sehr grosse Ausbreitung und beginnende *grauweisse* wolkige, streifige, fleckähnliche oder punktförmige Zeichnung des Herdes, endlich Schwierigkeit oder Unmöglichkeit das veranlassende Moment rasch zu entfernen, verschlimmern die Prognose, da dann sehr oft sogenannte *Epithelialtrübungen*, *Sehnenflecke* oder *Pannus* zurückbleiben.

Das *Rückschreiten des Processes* kündigt sich in der Regel zuerst durch die *Lösung des Reflexkrampfes* an, welcher die Pupille bisher enge zusammengezogen erhielt. In der That stellt sich, wenn es einmal gelungen ist, *die Pupille durch Atropin zu erweitern*, meistens bald eine sehr auffällige Abnahme der Schmerzen und der Lichtscheu ein; die Exacerbationen werden milder oder bleiben aus; die Thränen verlieren an Wärme und werden sparsamer abgesondert; das Gefässnetz rings um die Hornhautgrenze wird schütterer; die Trübung klärt sich vom Umfange gegen das Centrum des Herdes hin auf und die Gefässe ziehen sich dem entsprechend zurück. Immerhin bleibt noch längere Zeit eine bedeutende Empfindlichkeit des Auges übrig und es bedarf von Seite des Arztes und des Kranken der grössten Aufmerksamkeit, um Recidiven zu verhindern.

Bisweilen stösst sich an einer oder der anderen Stelle des Entzündungsherdes das Epithel, vielleicht auch die Bowman'sche Schichte und das unterlagernde Stratum neugebildeter Zellen los, es entsteht eine *Excoriation* von unregelmässiger Gestalt und wechselnder Ausdehnung. Die Reizwirkung der Thränen, der atmosphärischen Luft u. s. w. scheint an solchen Stellen eine sehr bedeutende zu sein; denn die Injection der tiefen Gefässe, die Schmerzen und ganz besonders die Lichtscheu pflegen in derlei Fällen ungewöhnlich hohe Grade zu erreichen und anzuhalten, bis die excoriirte Stelle sich wieder mit einem Epithelzellenlager überkleidet hat. Nicht gar selten kömmt es dann auch zu einer Steigerung des Processes und einer weiteren Ausbreitung desselben.

In gleicher Weise können schlechtes Verhalten des Kranken und ungeeignete Therapie die Veranlassung abgeben, dass der Process an In- und Extensität zunimmt. Bisweilen führen derlei schädliche Einflüsse zur *Abscess-* oder *Geschwürsbildung*, häufiger jedoch zur Entwickelung *herpetischer Efflorescenzen*. Mitunter pflanzt sich der Process wohl gar auf die Uvea fort und bedingt eine *Iritis*.

Behandlung. Erste Aufgabe ist sorgfältigste Untersuchung des Bulbus und seiner nächsten Umgebungen, namentlich des Bindehautsackes und der Lidränder, um etwa vorhandene fremde Körper, nach einwärts gebogene Cilien, ein Entropium etc. entdecken, und so die Veranlassung zu weiterer Fortdauer oder Steigerung des Uebels beseitigen zu können. Das übrige Verfahren richtet sich hauptsächlich nach der Intensität des Processes und nach den begleitenden Erscheinungen im Gefäss- und Nervensysteme.

1. Wo sich bei *acutem* Verlaufe der Keratitis vasculosa die *entzündlichen* Erscheinungen in den Grenzen der *Mässigkeit* halten, sowie in Fällen, in welchen sich der *nervöse Charakter* des Processes durch unverhältnissmässig heftige Lichtscheu oder Schmerzen und durch relativ ganz *geringe* Entwickelung der Gefässsymptome deutlich ausspricht, leisten neben richtig angepasstem antiphlogistischen Verhalten des Kranken täglich 2—3 mal wiederholte Einträufelungen einer *Atropinlösung* und der *Schutzverband* am meisten. Bei *grosser Intensität* des Entzündungsprocesses, namentlich bei sehr hervorstechenden *Gefässsymptomen*, können ausserdem *Blutegel* und, falls eine sehr beträchtliche locale *Temperaturerhöhung* nachweisbar ist, auch wohl kurze Zeit hindurch vorsichtig angewendete *kalte Ueberschläge* zu Hilfe genommen werden. Machen unerträgliche *Schmerzen* oder übermässige *Lichtscheu* mit heftigem Lidkrampfe ein symptomatisches Einschreiten unbedingt *nothwendig*, um allgemeinen oder localen Gefahren zu begegnen, so sind *hypodermatische Einspritzungen einer Morphiumsolution* am Platze.

Die oft überaus grosse Intensität lediglich *nervöser* Erscheinungen verleitet minder Erfahrene sehr leicht zu kräftiger *Antiphlogose*, insbesondere zur Application von Blutegeln. Es ist hiervor dringend zu *warnen*. Besonders bei *schwächlichen* Personen, Weibern und Kindern von zartem Körperbau, ist ein solches Verfahren wegen seiner Einwirkung auf die Blutbeschaffenheit und den allgemeinen Ernährungsprocess sehr nachtheilig, ja gar nicht selten *steigen* unter zunehmendem Erethismus die nervösen Symptome erheblich.

2. *Säumt* trotz dem Rückgange der Reizerscheinungen *die Aufhellung der Cornea*, oder wird die *Keratitis chronisch*, so versuche man anfänglich vorsichtig *Einstäubungen des Calomel* in den Bindehautsack. Folgt hierauf eine stärkere Reizung, so ist das Mittel noch nicht an der Zeit und einst-

weilen noch auszusetzen. Verträgt der Kranke aber die Einstäubungen, so sind selbe täglich einmal, höchstens zweimal anzuwenden und dann allmälig mit der kräftiger wirkenden *gelben Quecksilberoxydsalbe* zu vertauschen.

3. *Bei trachomatöser Keratitis* fällt die Nothwendigkeit, eine *specielle* Behandlung einzuleiten, weg. Hier thut nach Beschwichtigung der heftigeren Reizerscheinungen die directe Behandlung des *Trachoms* durch Aetzmittel die besten Dienste, die Hornhauttrübung schwindet unter deren Gebrauch in der Regel weit schneller, als das Trachom selbst, falls nicht Nebenverhältnisse im Wege stehen.

2. Der Herpes corneae.

Krankheitsbild. *Charakteristisch ist die Entwickelung umschriebener rundlicher mohn- bis hirsekorngrosser Entzündungsherde in den oberflächlichen Schichten der Hornhaut und das Vorhandensein einer mehr oder weniger heftigen Ciliarreizung.*

1. *Die herpetische Efflorescenz* (S. 58) erscheint anfänglich unter der Gestalt eines rundlichen, sulzig trüblichen *Knötchens*, welches bald tiefer bald seichter in die Cornealsubstanz eingebettet ist und meisthin etwas über die Vorderfläche der Hornhaut hervorragt. Bisweilen, nicht immer, erhebt sich an der Spitze dieses Knötchens ein kleines flaches *Bläschen* mit wasserhellem Inhalte, dessen Wandung von Epithel gebildet wird. Sehr häufig berstet dieses Bläschen unter dem Drucke seines Inhaltes, bevor es noch zur Wahrnehmung gekommen ist. Man findet dann an seiner Stelle bald eine seichte *Excoriation*, bald einen tiefer in das Cornealgefüge eindringenden *Substanzverlust* mit sulzig trübem Grunde, welcher gewöhnlich in kurzer Zeit eine weissgraue oder weissgelbliche Farbe annimmt, so dass der Substanzverlust das Aussehen eines rundlichen scharfbegrenzten *Geschwürchens* mit speckigem oder eiterigem Belege gewinnt. In anderen Fällen kömmt es niemals zur Bläschenbildung, das sulzig durchscheinende Knötchen wird rasch ganz trübe, grauweiss oder gelblich und verharrt entweder in diesem Zustande, oder es schmilzt und verwandelt sich so unter Abstossung der Epitheldecke in ein speckig oder eiterig belegtes Geschwürchen von der Grösse und Form des ursprünglichen Knotens. In vielen Fällen greift dann die Entzündung etwas weiter, das Knötchen oder Geschwürchen umsäumt sich mit einem *trüben Hofe*. Die den Hof bildende trübe Masse zerfällt auch öfters wieder und das Geschwür breitet sich aus, seine ursprüngliche Form ändernd. Nicht selten aber stösst sich alles Trübe völlig ab, die Efflorescenz erscheint unter der Gestalt eines rundlichen mehr weniger tiefgreifenden Substanzverlustes mit völlig glatten und durchsichtigen Wandungen, die keine Spur einer entzündlichen Alteration erkennen lassen, als ein sogenanntes *Resorptionsgeschwür*.

Die Efflorescenzen können sich *an jeder Stelle der Hornhaut* entwickeln. Oft findet sich nur Eine vor, in anderen Fällen stehen viele zerstreut herum. Bisweilen bilden sie wohl auch Gruppen. Am Limbus conjunctivalis reihen sie sich häufig an einander und umsäumen so einen grösseren

oder kleineren Bogen der Cornealperipherie. Sehr oft treten sie in *Combination mit dem Herpes conjunctivae* auf und bilden mit dessen Efflorescenzen zusammenhängende Gruppen. Da die Efflorescenzen sich nicht auf einmal, sondern nach und nach zu entwickeln pflegen, findet man sie auf der Cornea und Bindehaut gewöhnlich in den verschiedensten Entwickelungsstadien begriffen.

2. Dem Aufschiessen der Efflorescenzen geht mit seltenen Ausnahmen immer eine erhebliche *Congestionirung der Bindehaut und Episclera* voran und diese begleitet den Process seinem ganzen Verlaufe nach. Wo eine grössere Anzahl zerstreuter Efflorescenzen zur Entwickelung kömmt oder sich vorbereitet, ist in der Regel die Hyperämie der Bindehaut und Episclera eine *allgemeine*. Die Conjunctiva bulbi ist von einem grobmaschigen Gefässnetze durchstrickt, während darunter das rosige feinmaschige, gegen die Hornhautperipherie sich mehr und mehr verdichtende Netz der Episcleralgefässe deutlich absticht. Wo aber nur eine oder die andere Efflorescenz oder gedrängte Efflorescenzengruppe aufschiesst, dort bleibt auch häufig, wie beim Bindehautherpes, die Hyperämie auf die nächste Umgebung des herpetisch afficirten Ciliarnervenzweiges beschränkt, es wird nur ein grösserer oder kleinerer *Sector der Augapfelbindehaut* und des darunter gelegenen *Episcleralgefüges injicirt*. Man findet dann in der Conjunctiva bulbi ein mehr oder weniger breites *Bündel* stark ausgedehnter vielfach verzweigter Gefässe, welche aus der Uebergangsfalte hervortreten und, gegen den Hornhautrand hin streichend, ein unregelmässiges Dreieck beschreiben, dessen Grundlinie genau meridional zieht und dessen Basis gegen den Uebergangstheil hin gerichtet ist. Sitzt die zugehörige Efflorescenz auf dem Bindehautsaum, so bildet sie die Spitze des Dreiecks. Falls dieselbe jedoch vom Cornealrande entfernt auf der Hornhaut aufschiesst, erscheint die Spitze des Dreiecks an der Grenze des Limbus conjunctivalis abgeschnitten; die Seiten des Dreiecks, verlängert gedacht, würden sich aber in der Efflorescenz schneiden.

Diese Gefässinjection ist der objective Ausdruck für den Reizzustand, in welchen die den herpetisch afficirten *Nervenast* (S. 59) umgebenden Theile längs seines Laufes und durch ihn versetzt worden sind. In der gefässlosen Cornea kann diese Irritation äusserlich nicht zur Wahrnehmung gelangen; daher erscheint bei Efflorescenzen, welche auf der *Fläche* der Hornhaut *entfernt* vom Limbus stehen, das Gefässbündel abgebrochen. Die einfache Reizung steigert sich aber bisweilen zur wahren *Entzündung* in der Bindehaut, dem Episcleralgewebe und der Hornhaut. Dann treten auch die Erscheinungen einer *Keratitis vasculosa* deutlich hervor. Jener Theil der Cornea, welcher die Efflorescenz von dem abgestutzten Ende des Gefässbündels trennt, wird sulzig getrübt und bald entwickeln sich auf ihm Gefässe, welche mit denen des hyperämirten Conjunctivaltheiles in Verbindung stehen. Es verlängert sich gleichsam das Gefässbündel der Bindehaut bis zur Efflorescenz, welche nun die Spitze des vervollständigten Dreieckes krönt. Der Cornealtheil des letzteren wird mit dem Namen der *„herpetischen Brücke“* bezeichnet.

Wo mehrere Efflorescenzen neben einander zur Entwickelung kommen, *verschwimmen die Gefässbündel* unter einander, sowohl in der Bindehaut als Hornhaut und verwischen so gemeiniglich das schulgerechte Bild. Doch kommt es auch vor

dass mehrere Efflorescenzen *zerstreut* umherstehen und jede mit einem *gesonderten* herpetischen Bündel zusammenhängt.

Nicht selten entwickelt sich *vorläufig* eine Keratitis vasculosa, breitet sich allmälig aus und erst später schiessen in oder ausserhalb des Entzündungsherdes die herpetischen Efflorescenzen auf. Da geht natürlich das Gefässbündel ganz verloren in der allgemeinen Hyperämie. Gleiches gilt selbstverständlich, wenn sich der Herpes im Verlaufe einer *Conjunctivalentzündung* entwickelt. Dann ist das charakteristische Gefässbündel in der dichten Injection der Augapfelbindehaut ganz unkenntlich und die Diagnose wird allein von der Existenz der eigenthümlichen Efflorescenzen abhängig.

3. In der Regel kündigt sich der Process zuerst durch *brennende oder stechende Schmerzen* im Auge und durch *Lichtscheu* mit deren stetigen Begleitern, Thränenfluss und Lidkrampf, an. Während dem Verlaufe der Krankheit wechselt der Grad der Schmerzen und der Photophobie ausserordentlich, so dass dieselben mitunter gar nicht beachtet werden, in anderen Fällen aber geradezu unerträglich scheinen und das weithin am meisten hervorstechende Symptom abgeben, gegen welches alle anderen Erscheinungen in den Hintergrund treten.

4. *Sehstörungen* werden begründet durch die Ueberfluthung der Cornea mit Thränen, in den späteren Stadien öfters durch katarrhalische Secrete, vorzüglich aber durch etwaige Ueberdeckung eines Theiles der Pupille von Seite der Entzündungsherde.

Ursachen. Der Herpes corneae wird in nicht ganz seltenen Fällen als Theilerscheinung eines über grössere oder kleinere *Verzweigungsbezirke des Trigeminus ausgebreiteten Gürtelausschlages* beobachtet. Ein solcher *Zoster* kann sich ausnahmsweise über alle drei *(Singer)* oder über zwei *(de Haen)* Hauptäste des Quintus erstrecken; *in der Regel* ist er auf einen *einzigen* Ast, ja auf einzelne *Zweige* desselben beschränkt. Das Auge wird jedoch, laut zahlreichen Erfahrungen und entsprechend dem anatomischen Verlaufe der oculopupillaren Sympathicusfasern (S. 9), gewöhnlich nur dann in Mitleidenschaft gezogen, wenn das Gürtelexanthem sich im Ausstrahlungsbezirke des *Nasociliarnerven* entwickelt und demgemäss bis an die *Nasenspitze* herabreicht *(Hutchinson)*. Doch kann das Auge im letzteren Falle auch *frei* bleiben *(Hutchinson, Steffan)* und umgekehrt an einem Zoster im Gebiete des *Stirn- (Bowman, Hebra, Horner)*, des *Thränennerven* u. s. w. Antheil nehmen; ja es kommen Fälle vor, wo das *Ciliargebiet* stark ergriffen ist und wo sich nebenbei blos einzelne zerstreute Gruppen der charakteristischen Efflorescenzen an den Lidern und den angrenzenden Theilen der Joch-, Wangen- und Schläfenhaut, oder an der Nasenseite und Stirnhaut etc. vorfinden.

Gestützt auf einige Fälle, in welchen sich Gürtelausschläge mit entzündlichen Anschwellungen der betreffenden *sympathischen Spinalganglien* in Zusammenhang bringen liessen *(Bärensprung, Charcot, Cotard)*, glauben Manche, den *Zoster trigemini* auf gewisse Erkrankungen des *Ganglion Gasseri* zurückführen zu müssen *(Bärensprung)*, während Andere den Ausgangspunkt des Leidens eher in die *Centra des sympathischen Nerven* versetzen zu dürfen meinen *(Steffan)*. Nach pathologischen Untersuchungen können jedoch auch Erkrankungen *einzelner Nervenäste (Danielsen, Esmarch)*, ja *peripherer Endzweige (Iwanoff)* den nächsten Anlass geben, vorausgesetzt, dass sie eben *sympathische* Röhren führen; wobei allerdings die Möglichkeit nicht ausgeschlossen ist, dass die bezüglichen entzündlichen Veränderungen im peripheren Verlaufe des Nerven schon etwas *secundäres* sind; jedenfalls aber auch der Umstand schwer ins Gewicht fällt, dass *einzelne* herpetische Gruppen öfters an *weit von einander distanten* und zu ganz *verschiedenen* Nervengebieten ge-

hörigen Stellen *zugleich* beobachtet werden *(Niemetschek)* und sich nur schwer anders, als durch *zerstreute Herde* des Grundleidens erklären lassen.

Das *Augenleiden* stellt sich meistens erst einige Tage nach Beginn der Hauteruption ein und bekundet sich in einem Theile der Fälle *lediglich* durch starke *Chemose* der Lider und Bindehaut, durch Thränenfluss, Lichtscheu und heftige Schmerzen. Später gesellt sich nicht selten eine leichte Trübung der Cornea und öfters auch *Iritis* dazu. Letztere führt gerne zu hinteren Synechien. Sie kann unter Umständen in Iridochorioiditis übergehen und sogar den Verlust des Auges nach sich ziehen *(Hutchinson)*. Das Auge verhält sich in solchen Fällen ganz analog, wie die entzündeten und derb infiltrirten Hautpartien, welche die einzelnen Efflorescenzgruppen eines Zoster dorsopectoralis unter einander verbinden. In anderen Fällen jedoch treten die charakteristischen *Efflorescenzen* auch auf der Oberfläche des *Bulbus* selber hervor. Man hat auf der Cornea einzelne *Phlyktenen (Johnen)*, meistens aber gruppig gehäufte oder am Limbus conjunctivalis bogenförmig aneinander gereihte umschriebene rundliche Exsudatherde getroffen, welche jedoch nur äusserst selten in ihrer *primären* Form, als kleine Knötchen oder Bläschen, zur Beobachtung gekommen waren, sondern meistens schon das Epithel abgestossen hatten und sich nun als kleine *Ulcerationen* darstellten, oder bereits zu einem grösseren Geschwüre zusammengeflossen waren, welches jedoch öfters noch das Hervorgehen aus einer Mehrzahl *confluirender* Herde an seiner Form erkennen liess. Einzelne Autoren vergleichen diese „kleinen Erweichungen oder Geschwüre" geradezu mit jenen, welche *nach Blattern* aufzutreten pflegen *(Bowman)*. In einem Falle hatte sich ein kleiner Exsudatknoten auch an dem Pupillarrande der entzündeten *Iris* gebildet *(Hutchinson)*.

Es ist der nosologische Zusammenhang des *Herpes corneae* und der verschiedenen *Zosterformen* schon längst bekannt, ja die Beobachtung mehrerer Fälle von *Zoster trigemini*, bei welchen sich Gruppen der charakteristischen Herpeseffloreszenzen am Limbus und in der Cornea entwickelt hatten, hat wesentlich zur richtigen Auffassung und Benennung des so häufig auftretenden, aber unter den mannigfaltigsten Namen beschriebenen *Herpes corneae et conjunctivae* beigetragen. Doch ist erst in jüngster Zeit dem Zoster trigemini und der damit öfters verknüpften Ophthalmie eine grössere Aufmerksamkeit geschenkt worden, nachdem *Hutchinson* durch Veröffentlichung einer Reihe von Fällen die genauere Kenntniss der von ihm *„Herpes ophthalmicus"* genannten Krankheit angebahnt hatte.

Nun liegt bereits eine grosse Zahl von darauf bezüglichen Beobachtungen vor *(Hutchinson, Bowman, Steffan, Jeffries, Johnen)*. Es ergibt sich daraus, dass dem Herpes ophthalmicus in der Regel höchst intensive *Schmerzen* im Bereiche des ergriffenen Trigeminusastes vorausgehen und gemeiniglich mit geringen Remissionen während dem ganzen Verlaufe des Processes andauern, ja öfters noch wochenlang neben Stumpfheit des Tastgefühles fortbestehen, nachdem die Hauteruption längst abgeheilt ist. Sie sind nicht selten von so erschütternder Heftigkeit, dass man zur Durchschneidung des betreffenden Quintusastes sich aufgefordert fühlte, aber leider damit nur einen sehr vorübergehenden Erfolg erzielte *(Bowman)*, indem das Grundleiden eben in unerreichbarer Tiefe seinen Sitz haben mochte. Doch fehlen mitunter auch die Schmerzen, es äussert sich die Mitleidenschaft der Trigeminusfasern nur in juckenden Gefühlen und in grosser Stumpfheit gegen äussere Tasteindrücke. Einige Tage nach Beginn des Leidens kömmt es dann zum Ausbruch des Exanthemes. Die Haut und das Unterhautbindegewebe werden unter starker Hyperämie und Temperaturerhöhung prall infiltrirt, so dass der Zustand viel Aehnlichkeit mit einem Rothlaufe gewinnt und leicht damit verwechselt werden könnte, wenn nicht die Geringfügigkeit oder das gänzliche Fehlen der Allgemeinerscheinungen, das scharfe Abschneiden des Herdes an der Mittellinie des Gesichtes und die gewöhnliche Beschränkung der Geschwulst auf das Gebiet eines einzelnen Quintusastes

so wie die charakteristische Form der Efflorescenzen genügende Anhaltspunkte für die Diagnose böten. Was die Bläschengruppen selbst betrifft, so pflegen dieselben sich in tiefe Geschwüre zu verwandeln, welche sich mit Borken bedecken und meistens unverwischbare Narben zurücklassen.

Es verschwinden diese Fälle der Zahl nach gegen jene, in welchen der Herpes corneae *selbstständig* auftritt, ja in dieser Form ist er geradezu eine der *allerhäufigsten Augenkrankheiten.* Er verhält sich dann zum Zoster trigemini ähnlich, wie der Herpes labialis, praeputialis etc. zu den *Gürtelausschlägen* der bezüglichen Regionen.

Die gewöhnlichsten Veranlassungen des Processes sind *äussere Schädlichkeiten.* Bei directer Einwirkung auf das Auge und genügender Intensität können die *mannigfaltigsten, mechanischen, chemischen, physikalischen* etc. Noxen, welche das Ciliarnervensystem in einen Zustand von *Reizung* zu versetzen im Stande sind, den Ausbruch herpetischer Efflorescenzen auf der Horn- und Bindehaut bedingen.

Häufig *pflanzen sich Reizungen von anderen Zweigen des Nervus quintus auf die sensitiven Augennerven fort* und werden so die Ursache von herpetischen Erup'ionen auf der Bindehaut und Cornea. Auf diese Weise erklärt sich das häufige Vorkommen des Herpes corneae neben Eczema, Impetigo etc. der Wangenhaut, der Nasenschleimhaut u. s. w., eine Combination, welche die älteren Autoren bestimmt hat, eine eigene *Ophthalmia psorica, impetiginosa, serpiginosa* anzunehmen. Diese ist eben nichts als ein Herpes conjunctivae oder corneae. Nicht minder erklärt sich aus der entzündlichen Nervenerregung theilweise das häufige Auftreten des Herpes im Verlaufe der verschiedenen *Formen der Bindehautentzündung,* namentlich des *Katarrhes* und des *Trachoms.*

Indem nicht leicht ein Individuum sich der Fülle möglicherweise reizend auf das Auge einwirkender Schädlichkeiten ganz zu entziehen im Stande ist, darf es nicht wundern, wenn man den Herpes in jedem *Lebensalter,* bei Individuen der verschiedensten *Lebensweise* und *Beschäftigung,* in jedem *Stande* und *Klima* findet. Doch ist er natürlich häufiger, wo in den klimatischen Verhältnissen, in der Lebensweise und Beschäftigung, eine reichlichere Quelle solcher Schädlichkeiten gegeben ist.

Die häufige *Mitwirkung einer Disposition* lässt sich jedoch keineswegs abläugnen. Im Allgemeinen kann man sagen, dass *Individuen mit sehr reizbarem Nervensystem* ganz besonders zu herpetischen Erkrankungen hinneigen. In der That erscheint der Herpes bei Kindern mit dem sogenannten *erethisch-scrophulösen* Habitus in überwiegend grossem procentarischen Verhältnisse. Ebenso findet man ihn sehr gewöhnlich bei schwächlichen, durch Nahrungsmangel, schwere Krankheiten herabgekommenen Individuen des Jünglings- und Mannesalters. Nicht minder auffällig ist sein häufiges Auftreten *im Exsiccationsstadium der Masern, Blattern und des Scharlachs.* Er entwickelt sich unter solchen Umständen so oft, dass man ihn als *Ophthalmia morbillosa, scarlatinosa, variolosa* beschrieben hat.

Verlauf. Der herpetische Process als solcher ist im Allgemeinen ein *typischer.* Die Scene eröffnet ein dem Grade nach wechselnder, brennender oder stechender Schmerz in Verbindung mit Lichtscheu. Alsbald tritt die charakteristische Gefässinjection in der Bindehaut und dem Episcleralgewebe hervor und nach 1—2 Tagen kann man bereits das

eigenthümliche herpetische Knötchen bemerken, welches nun während der nächsten Tage seine weiteren Wandlungen eingeht. Mittlerweile treten die Erscheinungen der Gefäss- und Nervenreizung allmälig zurück und der herpetische Process als solcher gelangt zum Abschlusse.

Doch ist ein solcher Verlauf in der Regel nur dort zu gewärtigen, wo beim Mangel einer entschiedenen Disposition der Process durch eine zufällige äussere Schädlichkeit angeregt wurde und der Kranke unter Verhältnissen lebt, welche der Heilung günstig sind. Meisthin macht sich die *Neigung zu Nachschüben*, welche dem Herpes überhaupt eigenthümlich ist, auch hier geltend. Während eine Efflorescenz aus dem Cyclus der typischen Vorgänge heraustritt, bereitet sich bereits eine andere vor, ein Nachschub folgt dem andern, die Schmerzen und die Lichtscheu, die Gefässinjection bestehen fort und steigern sich wohl auch, und so wird der Process, auch wenn er noch nicht mit hypertrophirenden Formen der Bindehautentzündung complicirt worden ist, Wochen und Monate hinausgezogen.

Das fortwährende Leiden bleibt dann natürlich nicht ohne Einfluss auf die Ernährung des Gesammtorganismus, besonders wenn der behandelnde Arzt durch reichliche Antiphlogose, Entziehung der Nahrung, Narcotica u. s. w. die Constitution des Kranken untergraben hilft. Auffällige Blässe, Schlaffheit, Welkheit der äusseren Haut und der Muskeln, gesteigerte Empfindlichkeit des Nervensystems, kurz ein Zustand, welcher dem so vagen Begriffe der *Scrophulose* entspricht, sind die nächsten Folgen. Dazu kommt gar nicht selten eine *Anschwellung der Nacken- und Halsdrüsen*, das Bild der Scrophulose vervollständigend.

Solche Beobachtungen waren es denn auch, welche die Augenärzte hauptsächlich vermocht haben, dem Herpes corneae eine scrophulöse Basis unterzustellen, und dort, wo der Herpes in anscheinend ganz gesunden Individuen auftritt, eine *Latenz* der Scrophulose anzunehmen. Es ist die Scrophulose nach dem Mitgetheilten eben nicht selten *die Folge* des Processes, und wo wirklich die Erscheinungen der Scrophulose dem Herpes *vorangingen*, ist der letztere *nicht eine Localisation* der speciellen Blutkrankheit, sondern steht nur mit dem nebenhergehenden *Erethismus* des Nervensystems in näherem *ursächlichen* Verbande. Was die *Drüsengeschwülste* betrifft, muss bemerkt werden, dass sie entschieden am häufigsten *durch den Herpes* bedingt sind, keineswegs aber durch eine scrophulose Blutmischung; sie kommen nämlich bei den stärksten und kräftigsten Individuen während dem Verlaufe des Herpes vor, namentlich wenn derselbe mit einer heftigen Nerven- und Gefässreizung einhergeht. Sie stehen zu dem Augenleiden in demselben Verhältnisse, wie Anschwellungen der Achseldrüsen zu Panaritien u. s. w.

Einen ganz eigenthümlichen Verlauf nimmt der Herpes cornealis nicht selten *bei Kindern mit dem sogenannten scrophulös-erethischen Habitus*. Es beginnt die Krankheit mit einer ganz exorbitanten Lichtscheu, welche mit geringen Remissionen Tage und Wochen, ja Monate anhält und, vermöge des sie begleitenden Lidkrampfes, die Untersuchung des Auges höchst schwierig macht. Oeffnet man die Lidspalte gewaltsam, so findet man eine ganz unverhältnissmässig geringe Injection der Gefässe; nur einzelne zerstreute Stämmchen treten deutlicher hervor und rings um die Hornhaut zeigt sich im Episcleralgewebe ein zarter schmaler rosiger Saum. Efflorescenzen sind bei dem Widerstand, welchen der Kranke der Untersuchung entgegensetzt, häufig nicht zu entdecken. Es liegt in solchen Fällen daher nahe, *die Lichtscheu* als ein für sich bestehendes Leiden anzusehen und dieses ist denn auch vielfach geschehen. Die älteren Augen-

ärzte haben diesen Zustand unter dem Namen *der scrophulösen Lichtscheu* als eine specielle Krankheit beschrieben. Bei genauerem Eingehen wird man jedoch kaum jemals während dem ganzen Verlauf der Krankheit die charakteristischen Efflorescenzen vermissen.

Die durch die Lidspalte und die Nase fortwährend abfliessenden heissen salzigen Thränen excoriiren oft die von ihnen berührten Theile und veranlassen durch ihre weitere chemische Einwirkung heftige Entzündungen, welche sich oft unter der Form *pustulöser Ausschläge* äussern. So entwickelt sich häufig während dem Verlaufe eines Herpes cornealis, besonders wenn dieser mit heftiger Lichtscheu und Thränenfluss einhergeht: *Blepharadenitis ciliaris, Impetigo und Eczem* der Lid- und Wangenhaut, der Nasenöffnung und Lippen.

Bei dem Eczem der Nase dürften übrigens auch noch die anatomischen Beziehungen von Wichtigkeit sein, welche zwischen den Ciliarnerven und den Nerven der Schneider'schen Haut bestehen.

Ausgänge. 1. Sehr oft endet die Krankheit mit *vollständiger Heilung.* Am meisten lassen dieses erwarten sehr *oberflächlich gelagerte Efflorescenzen von geringem Umfange.* Diese bilden sich häufig einfach zurück und zwar entweder rasch, noch bevor alle Reizerscheinungen geschwunden sind; oder langsam, allmälig, d. i. im Laufe von Wochen oder Monaten. In anderen Fällen stösst sich der oberflächlich lagernde Knoten ab, nachdem er vorläufig erweicht worden ist. Die so entstandene *Excoriation* oder seichte *Aushöhlung* der Cornealoberfläche füllt sich mit durchsichtigem Hornhautgefüge wieder aus, überzieht sich mit pellucidem Epithel und jede Spur der Efflorescenz ist getilgt. Nicht selten jedoch ist das *zuerst* angebildete Epithel *trüb*, wird aber später von nachrückenden *durchsichtigen* Zellen ersetzt.

2. *Tiefer sitzende und umfangsreichere* Knoten sind weit ungünstiger. Selten werden sie *vollkommen aufgesaugt*, so dass keine Spur einer Trübung an ihrer Stelle zurückbleibt. Meistens *zerfallen* sie, stossen sich ab, es bildet sich ein kleines rundliches *Geschwürchen*, das sich im weiteren Verlaufe reinigt und eine mehr weniger tiefe, scharf begrenzte *Exfoliation* zurücklässt. Der durchsichtige Boden dieses Substanzverlustes hebt sich dann oft *ziemlich rasch* durch Neubildung von Cornealsubstanz, tritt allmälig in das Niveau der Hornhautoberfläche und überzieht sich mit Epithel, das in der Mehrzahl der Fälle trüb ist und öfters lange Zeit oder für immer trüb bleibt und einen scharf begrenzten, hirse- bis hanfkorngrossen *Epithelialfleck* darstellt. In anderen Fällen ist die *Regeneration eine säumige,* die Ausfüllung der Lücke braucht Wochen und Monate, während dem das Auge sehr empfindlich und zu Reizzuständen geneigt bleibt; aus der Exfoliation wird ganz allmälig eine *einfache Facette*, ein flacher Abschliff, und am Ende kömmt es entweder zu einem herpetischen *Epithelfleck*, welcher sich späterhin nicht immer völlig verwischt; oder aber es entwickelt sich an der Stelle der Facette eine *dichtere Trübung*, welche ganz das Aussehen eines *Sehnenfleckes* darbietet. Nicht selten bilden sich aber solche Flecke auch *rasch* aus, indem sich die geschwürähnliche Substanzlücke *gleich von vorneherein* mit trüber Masse ausfüllt, welche ständig wird. Es entsprechen derartige Flecke in Form und Grösse den ehemaligen Knoten, sind aber flacher, indem von dem *Boden* der Substanz-

lücke immer etwas *durchsichtiges* Cornealgefüge nachwuchert. Man findet sie gewöhnlich von einem verwaschenen trüben Hofe umsäumt.

3. Die Zerfällniss herpetischer Knoten wird nicht selten die Veranlassung von *Durchbrüchen der Hornhaut.* In manchen Fällen ist die Perforation eine ungemein rasche. Wenige Stunden genügen, um den Knoten auszubilden und zur Schmelzung zu bringen. Gewöhnlich aber ist der Gang ein langsamerer, der Knoten besteht mehrere Tage, ehe es zum Durchbruch kommt.

4. Häufiger ist der Durchbruch eine blos *mittelbare* Folge des Herpes. Um den zerfallenden Knoten herum entzündet sich das Gefüge der Hornhaut in grösserem oder geringerem Umfange, die neugebildeten Elemente verfettigen, zerfallen und so entwickelt sich auf dem Boden des herpetischen Knotens ein *secundäres herpetisches Geschwür,* das in allem und jedem mit einem *primär* entstandenen Geschwüre übereinkommt, denselben Verlauf, dieselben Ausgänge wie dieses und darunter auch den Ausgang in Perforation nimmt, deren Folgen später Gegenstand der Erörterung sein werden.

5. Die den herpetischen *Knoten* zusammensetzenden Elemente können übrigens auch sowohl durch pro- als regressive Metamorphosen *ständige Formen eingehen.* In der That verwandeln sich die Efflorescenzen in der Cornea bisweilen in *sehnen- oder knorpelähnliche* oder in *kalkige Massen,* welche zeitlebens fortbestehen.

6. In gleicher Weise werden manchmal auch die Producte der begleitenden *Keratitis vasculosa* ständig. *Die herpetische Brücke* hinterlässt nach Ablauf der Reizerscheinungen einen ihr in Form und Umfang ziemlich entsprechenden *Epithelfleck,* eine *pannose Trübung,* oder wohl auch eine *sehnenähnliche Neubildung.* Hypertrophirt gleichzeitig der zugehörige hyperämirte Theil der Bindehaut, so ist die erste Anlage zu einem *wahren Flügelfell* gegeben, welches sonach mit unter den Ausgängen des Cornealherpes figurirt.

7. Bei fortgesetzten reichlichen Nachschüben kommt es bisweilen zum *Pannus herpeticus,* von dem bei Gelegenheit des Conjunctivalherpes die Rede sein wird.

8. Endlich verdient Berücksichtigung, dass der herpetische Process nicht immer rein und unvermischt besteht. Sowie er im Verlaufe einer Keratitis vasculosa häufig *secundär* zu Tage kömmt, so breitet sich umgekehrt die herpetische Brücke öfters aus und man muss dann sagen, der Cornealherpes habe sich *secundär mit einer Keratitis vasculosa complicirt,* welche die Ausgänge des Leidens mannigfaltig modificirt. Nicht gar selten, namentlich bei unzweckmässiger, zu reizender Behandlung oder bei schlechtem Verhalten des Kranken kömmt es zur *Iritis.*

Viel gewöhnlicher jedoch entwickelt sich im Verlaufe hartnäckiger herpetischer Processe ein Katarrh und selbst ein *wahres Trachom der Bindehaut.* Die hyperämirte und besonders im Uebergangstheile ödematös geschwellte Bindehaut lockert sich mehr und mehr auf, wird schwammig und gewinnt am Tarsaltheile ein eigenthümlich rauhes sammtähnliches Aussehen. Sie sondert dabei viel Thränen und katarrhalischen Schleim ab. Wird dann der entzündliche Vorgang durch ungünstige äussere Ver-

hältnisse unterhalten oder gar gesteigert, so treten, vorzüglich bei Erwachsenen, gerne die charakteristischen Granulationen hervor, der Herpes erscheint complicirt mit Trachom. Einmal so weit gediehen, geht der Process nur mehr sehr schwer zurück, er schwankt fortwährend zwischen Exacerbationen und Remissionen, bei welchen ersteren bald die vasculären, bald die nervösen Symptome vorwiegen, je nachdem die hypertrophirende *Bindehautentzündung* oder der *herpetische* Process mit neuen Nachschüben die Oberhand gewinnt. Man hat guten Grund zur Annahme, dass die mit der trachomatösen Wucherung verknüpfte Nervenreizung die Fortdauer des herpetischen Leidens wesentlich begünstige oder gar mitbegründe. Es ergibt sich daraus die dringende Mahnung, bei hartnäckigen und besonders bei schon länger bestehenden herpetischen Processen die Umstülpung der Lider und die genaue Untersuchung der Bindehaut ja nicht zu versäumen.

9. Als *entferntere* Consequenzen des Herpes corneae sind, vornehmlich bei Kindern, die sogenannte *Amblyopia ex anopsia* und der *Strabismus* zu fürchten.

Behandlung. Das Heilverfahren, welches beim Herpes corneae einzuschlagen ist, fällt fast vollständig zusammen mit jenem, welches bei der Keratitis vasculosa mit Erfolg in Anwendung gebracht wird (S. 66), daher denn auch hier darauf verwiesen wird. Zu bemerken ist nur, dass speciel beim Herpes corneae *die Anlegung eines Schutzverbandes und die täglich 1—2 Mal wiederholte Einstäubung von Calomel* oder *Einstreichung der gelben Quecksilberoxydsalbe in den Bindehautsack* als eine Art Specificum empfohlen wird. Es lässt sich auch in der That die günstige Wirkung dieser Mittel nicht läugnen. Doch bewähren sich die Reizmittel eben nur, wo die Erscheinungen der Gefäss- und Nervenreizung mehr in den Hintergrund treten, der entzündliche Process also bereits seinen Höhepunkt überschritten hat und die *Mydriatica ihre volle Wirkung zu erzielen,* eine maximale Pupillenerweiterung zu bewerkstelligen vermögen; vornehmlich aber, wenn es darauf ankömmt, zurückgebliebene oberflächliche *Trübungen der Hornhaut* nach Ablauf des eigentlichen herpetischen Processes rascher zum Verschwinden zu bringen. Dagegen sind diese Mittel *schädlich* oder wenigstens *gefährlich,* so lange der Process acut verläuft und durch die Intensität der Gefässreizung einen mehr sthenischen Charakter beurkundet; da wird der Reizzustand dadurch öfters sichtlich vermehrt.

2. Von hoher Wichtigkeit ist bei der Behandlung des Herpes cornealis die Berücksichtigung etwa sich vorbereitender oder bereits entwickelter *eczematöser und impetiginöser Ausschläge der Lid- und Wangenhaut,* der Naseneingänge und Lippen. Am häufigsten beobachtet man sie bei Kindern und überhaupt bei Individuen mit zarter schlaffer Haut. Sie unterhalten den Process und machen seinen Verlauf durch Begünstigung fortwährender Nachschübe oft sehr langwierig.

Will man *die Entwickelung derselben verhüten,* so ist *minutiöse Reinlichkeit* das erste Erforderniss. Ausserdem empfiehlt sich zu diesem Zwecke der *Schutzverband,* da er vorerst durch Fernhaltung aller von aussen her einwirkenden Schädlichkeiten den Reizzustand des Auges und damit auch die Thränenabsonderung vermindert, da er weiters das beständige Wischen und Reiben, zu welchem die Kranken durch den Thränenfluss verleitet werden, unmöglich macht, und da endlich die Charpie die abfliessenden Thränen zum grössten Theile aufsaugt und so die allzugrosse

Ueberfeuchtung der Lider und der Wangen verhütet. Soll der Schutzverband seinem Zwecke vollkommen entsprechen, so muss die Charpie mehrmals des Tages *gewechselt* werden. Vor der jedesmaligen Anlegung der Binde ist es nothwendig, die Theile durch *Betupfen*, nicht durch Wischen, mittelst eines trockenen oder in laues Wasser getauchten Charpiebausches gut zu reinigen. Zeigen sich schon leichte *Excoriationen*, so ist es vortheilhaft, dieselben vor der Application des Verbandes mit einem reinen frischen Fette, Ungt. commune, Leberthran, Cremor coelestis oder Glycerincrême zu bestreichen. Wo die *Naseneingänge und die Lippen* afficirt erscheinen, sind dieselben immer mit jenen Salben einzuschmieren, da sie durch den Verband nicht geschützt werden können. Reicht die Reizung der Nasenschleimhaut weit in die Nasenhöhle hinein, so dürfte es am besten sein, mit Salbe oder Leberthran bestrichene Charpiewieken in die Nasenlöcher einzuführen und dieselben öfters des Tages zu wechseln.

Ist das Exanthem als solches bereits zum Ausbruche gekommen, so reichen diese Mittel nicht mehr zu, um den Ausschlag in kurzer Zeit zu tilgen. In solchen Fällen muss vorerst auf gehörige Reinigung der betreffenden Stellen gesehen werden. Sind *Krusten* vorhanden, so müssen dieselben durch Bähungen mit lauem Wasser oder lauer Milch aufgeweicht und sodann durch Abtupfen entfernt werden. Ist der Boden, auf welchem sich diese Krusten befanden, *stark entzündet*, so wird man gut thun, vorerst *kalte* Ueberschläge zu appliciren, vorausgesetzt, dass sich dieselben leicht anwenden lassen. Sind die Reizerscheinungen etwas zurückgewichen, so kann man zu den *directen* Mitteln übergehen. Es sind dieses: Lösungen aus Nitrat. Argent. gr. 5—10, aus Sulfat. Zinci gr. 5, aus Sublimat gr. 1 auf die Unze destillirten Wassers; Salben aus Florum Zinci drachm. semis oder aus Jodschwefel drachm. 1 auf die Unze Ungt. communis; Stärke; Bärlappsamen; Leberthran u. s. w. Die *Lösungen* werden nach vorhergehender Reinigung der Theile entweder mit dem Pinsel aufgetragen und darüber der Schutzverband angelegt, oder es wird der Charpiebausch mit der Solution stark befeuchtet, über die afficirten Stellen ausgebreitet und dann mit der Flanellbinde befestigt. Die *Salben* werden einfach aufgeschmiert, die *Stärke* oder das *Lycopodium* mittelst eines Baumwollenbausches *aufgestäubt* und darüber der Schutzverband angelegt. Der *Leberthran* dürfte am besten in der Art applicirt werden, dass man damit einen Flanellappen tränkt, denselben über die erkrankten Hautstellen ausbreitet und darüber sodann den Verband auf die gewöhnliche Weise anlegt. In jedem Falle müssen diese Mittel *öfters des Tages frisch applicirt* und vor jeder Anwendung die Theile sorgfältig gereinigt werden. *Innerliche* Mittel nützen gegen diese Ausschläge gar nichts.

3. Eben so belangreich sind in Bezug auf Therapie die häufigen *Complicationen des Herpes mit Katarrh und Trachom* der Bindehaut. Starke katarrhalische Absonderungen und namentlich das Trachom beeinträchtigen nämlich sehr wesentlich die günstigen Wirkungen des Schutzverbandes, ja erfahren unter seiner Anwendung nicht selten eine Steigerung, daher sein Gebrauch auf jene Fälle und Verlaufsstadien zu beschränken ist, in welchen die Intensität der *nervösen* Erscheinungen denselben gebieterisch fordert. Sonst thut man besser, bei mehr sthenischem Charakter des Processes sich mit strengem antiphlogistischen Verhalten und Atropineinträufelungen zu begnügen, bis das Zurücktreten der heftigen Gefässreizung den Gebrauch der gelben Quecksilbersalbe gestattet. Ist dann der herpetische Process getilgt oder hat man Grund zur Annahme, derselbe finde in dem Katarrh oder Trachome den Anlass zu fortgesetzten Recidiven, so ist zu Bestreichungen der Bindehaut mit Höllensteinlösungen überzugehen.

4. Weitere therapeutische Aufgaben fliessen aus den mannigfaltigen *Wandlungen, welche die herpetischen Efflorescenzen* im Verlaufe des Processes, oder nachdem sie aus dem Cyclus der typischen Vorgänge herausgetreten sind, *erleiden*. Die betreffenden Heilregeln finden in den weiteren Abschnitten ihre Erledigung.

5. Von grösster Wichtigkeit ist es, namentlich bei Kindern, nachdem der entzündliche Process im Auge zum Abschluss gekommen ist, auf das genaueste zu untersuchen, *in wie weit jeder einzelne Bulbus seine Functionstüchtigkeit bewahrt hat* und wie sich dieselben bei ihrem gegenseitigen Zusammenwirken, beim gemeinschaftlichen Sehacte verhalten. Zeigt sich das eine Auge seiner Aufgabe nicht mehr gewachsen, oder wirkt es gar störend auf die Deutlichkeit der Wahrnehmungen beim gemeinschaftlichen Sehacte, so können nicht früh genug Vorkehrungen getroffen werden, um möglicher Weise noch den misslichen Folgen eines solchen Zustandes, der Amblyopia ex anopsia oder dem Strabismus des stärker afficirten Auges, zuvorzukommen. Das Verfahren, um diesen üblen Consequenzen vorzubauen, ist Gegenstand der Erörterung in den über Amblyopie und Strabismus handelnden Abschnitten.

6. In Fällen, in welchen das *Walten einer Disposition* sich deutlich beurkundet, besonders bei Kindern mit dem sogenannten scrophulös-erethischen Habitus, wird man in der Regel gezwungen sein, neben der *örtlichen Behandlung eine allgemeine* einzuleiten, um den fortwährenden Nachschüben und den von Zeit zu Zeit sich wiederholenden Recidiven zu steuern.

Die allgemeine Behandlung zielt zunächst auf *Hebung des Ernährungszustandes* des gesammten Körpers. Nebenbei hat dieselbe aber noch ganz besonders auf den vorhandenen *Nervenerethismus* Rücksicht zu nehmen und dessen Abstumpfung durch Abhärtung des Kranken anzustreben. Zu diesem Zwecke empfehlen sich ganz besonders *kühle Bäder*, am besten *Flussbäder* oder *Seebäder*. Wo diese nicht anwendbar sind wegen der Jahreszeit oder den Lebensverhältnissen der Kranken, sind Wannenbäder und vorzüglich täglich wiederholte *Abreibungen* des Körpers mit einem in kaltes Wasser getauchten Badeschwamm oder Flanelllappen vorzunehmen. Man wird dabei die Witterung berücksichtigen müssen und, falls der Kranke die Temperatur kalten Wassers nicht ohne Gefahr vertragen zu können scheint, von *lauen* Waschungen allmälig zu *kühleren* übergehen. Am besten werden dieselben *Morgens* vorgenommen, worauf der Kranke noch einige Zeit im Bette zubringen soll. Freunde von pharmaceutischen Mitteln können den Wannenbädern Abkochungen von Eichenrinde, Weidenrinde, Nussbaumblättern, bei sehr grosser Blässe auch Tartras Ferri u. s. w. beimischen.

Quellen. *Stellwag*, Ammons Zeitschrift f. Ophth. IX. S. 510; Ophthalmologie I. S. 90, 102. — *Hiltermann*, Zeitschr. f. wissensch. Therapie IV. 1. S. 50. — *Blodig*, Zeitschr. d. Wien. Aerzte. 1860. S. 728. — *Hasner*, klin. Vorles. Prag. 1860. S. 147; Entwurf ein. anat. Begründg. Prag. 1847. S. 88. — *Liebreich*, klin. Monatbl. 1864. S. 393. — *Gräfe*, A. f. O. VI. 2. S. 130; X. 2. S. 202. — *Singer*, nach Jeffries, Transact. of the Amer. ophth. soc. 1869. S. 86, 75, 90. — *de Haen* u. A. nach Steffan, klin. Erfahrungen. S. 25. — *Hutchinson*, Ophth. Hosp. Rep. V. S. 191; VI. S. 181, 182, 263; nach Steffan, klin. Monatbl. 1868. S. 30, 369. — *Steffan*, kl. Monatbl. 1868. S. 366; klin. Erfahrungen. S. 26, 29. 43. — *Bowman*, Ophth. Hosp. Rep. VI. S. 1. Fall. 8; V. S. 1; nach Jeffries, l. c. S. 85, 87. — *Hebra*, nach Steffan, kl. Erfahrungen. S. 29. — *Horner*, kl. Monatbl. 1868. S. 371. — *Bärensprung*, nach Steffan, klin. Erfahrungen. S. 38, 40. — *Charcot*, *Cotard*, Centralbl. 1866. S. 360. — *Danielsen*, *Esmarch*, nach Steffan, kl. Erfahrungen. S. 37. 38. — *Iwanoff*, nicht veröffentlichte Zeichnungen. — *Niemetschek*, Prag. Vierteljahrschr. 101. Bd. S. 78. — *Johnen*, Deutsche Klinik. 1868. S. 228. — *Pagenstecher*. kl. Monatbl. 1868. S. 371.

3. Keratitis punctata und Hydromeningitis.

Krankheitsbild. *Charakteristisch ist das gruppenweise Auftreten kleiner rundlicher grauer Flecken in den verschiedenen Lagen der gleichmässig sulzähnlich getrübten Cornealsubstanz und an der freien Oberfläche der Descemeti.*

Die Hornhaut erscheint stellenweise oder ihrer ganzen Ausdehnung nach matt graulich mit einem Stiche ins Gelbliche oder Grünliche. Die Oberfläche verliert den natürlichen Glanz, die spiegelähnliche Glätte; bei gewissen Stellungen zum Lichte bemerkt man bisweilen ein Opalisiren, ähnlich dem Farbenspiele alter Fensterscheiben, und bei der Betrachtung der Hornhaut aus nächster Nähe zeigt sich die Epithelschichte rauh, voll der feinsten Grübchen, als wäre sie mit Nadeln gestochen worden. Ausserdem findet man Aggregate kleiner, den Umfang eines Mohnkorns kaum überschreitender rundlicher Flecken von mattgrauer, ins Gelbliche oder selbst Bräunliche spielender, sehr selten schwarzbrauner Farbe, welche bald in *einer und derselben* Schichte neben einander, bald aber auch in *verschiedener Tiefe* lagern, im letzteren Falle sich zum Theile gegenseitig decken und daher dem freien Auge *zusammenzufliessen* scheinen. Am häufigsten findet man sie in den *hinteren* Stratis der Cornea und an der freien Wand der Wasserhaut, wo sie gerne in *ausgedehntere fleckige* Trübungen verschwimmen. Doch kommen sie auch unmittelbar unter der *Bowman'schen* Membran und in *jeder* beliebigen anderen Schichte der *Cornea propria* vor. Sie sitzen meistens in der *unteren* Hälfte der Hornhaut.

Es ist übrigens zweifelhaft, ob die an der hinteren Wand der *Descemeti* nachgewiesenen und bisweilen in die Kammer prominirenden Herde, welche zum Begriffe einer *Hydromeningitis* oder *Keratitis postica* gehören und jene Knötchenhaufen, welche sich in den verschiedenen Lagen der *Cornea propria* entwickeln und als charakteristische Merkmale der *Keratitis punctata* gelten, *zusammen gehören* und nur als verschiedene *Localisationen desselben* Processes aufzufassen seien. Thatsächlich wird jede dieser beiden Formen *für sich* beobachtet. Doch treten sie auch wieder häufig genug in *Gemeinschaft* auf und dieser Umstand, sowie die grosse Uebereinstimmung beider in ihrem ganzen Verhalten, macht eine *Trennung* vor genauerer Einsicht in die Wesenheit des zu Grunde liegenden Processes schwierig und praktisch unnutzbar.

Die Congestionserscheinungen sind in der Regel sehr unerheblich und beschränken sich meistens auf einen schmalen Kranz injicirter Gefässe in der vordersten Zone des Episcleralgewebes. *Schmerz und Lichtscheu* fehlen sehr häufig ganz. Dafür begleitet den Process constant eine sehr auffällige *Störung des Sehvermögens.* Diese rührt einerseits von der Trübung der Cornea her, andererseits aber von der in der Regel nachweisbaren Mitleidenschaft der *intraocularen* Gebilde.

Die Keratitis punctata ist nämlich nur selten eine für sich bestehende Krankheit, meistens tritt sie blos als *Theilerscheinung eines tief* in die Organisationsverhältnisse des Bulbus eingreifenden *entzündlichen Processes* auf. In erster Linie sind die *Iridochorioiditis*, und zwar vornehmlich die *chronisch* verlaufenden und gerne zum *Schwunde* führenden Formen derselben als häufige Begleiter zu nennen. Darum sind denn auch flockige Trübungen des Kammerwassers und des Glaskörpers, Auflagerungen auf die Vorderkapsel und hintere Synechien so gewöhnliche Nebenerscheinungen,

dass sie vielseitig *als zum Krankheitsbilde* der Keratitis punctata und Hydromeningitis *gehörig* aufgefasst werden.

Ursachen. Insoferne die fragliche Krankheit in den meisten Fällen nur eine *secundäre* oder *Nebenaffection* darstellt, fällt ihre Aetiologie grösstentheils mit jener des Grundleidens zusammen. Doch will man in gewissen *Dyscrasien*, namentlich in constitutioneller *erworbener* oder *hereditärer (Hutchinson) Syphilis*, in *Chlorose* und *Anaemie*, sowie in der *Scrophulose disponirende* Momente für das Auftreten der punktförmigen Exsudate beobachtet haben. Auch sollen Weiber mehr als Männer, und Kinder am wenigsten zur Keratitis punctata und Hydromeningitis disponiren *(Hasner)*.

Verlauf und Ausgänge. Der Verlauf ist wohl immer ein *sehr chronischer*, Wochen und Monate vergehen bisweilen, ohne dass sich in der Hornhaut erhebliche Veränderungen erkennen lassen. Mitunter erfolgt in unregelmässigen Zeiträumen eine schubweise Vermehrung oder eine theilweise Resorption der Exsudatherde. Man hat übrigens auch wohl eine *gänzliche Heilung* der Krankheit beobachtet. Namentlich die an der hinteren Fläche der *Wasserhaut* lagernden Producthaufen sollen leicht verschwinden, wenn das Grundleiden getilgt wird. Dagegen werden die in den tieferen Schichten der *Cornea propria* lagernden fleckweisen Ablagerungen gerne *ständig*. Uebrigens wird die Prognose vorwaltend von den Affectionen der *Binnenorgane* des Bulbus beherrscht und diese gestalten sie im Ganzen zu *keiner* günstigen.

Die Behandlung ist mehr auf das Gesammtleiden des Augapfels und etwa vorhandene Dyscrasien zu richten. Eine *specielle* Therapie für die Keratitis punctata und Hydromeningitis ist kaum am Platze. Doch soll das *Atropin* nützen und bei gleichzeitiger Trübung des Kammerwassers wird die *Paracentesis corneae* gelobt, indem sie die Abstossung der Exsudatherde von der Hinterwand der Descemeti begünstiget *(Hasner)*.

Quellen. *Hutchinson*, Clin. Memoir. S. 154. — *Hasner*, klin. Vorträge. S. 170, 171.

4. Keratitis parenchymatosa oder diffusa.

Krankheitsbild. *Das bestimmende Merkmal derselben ist eine unter entzündlichen Erscheinungen auftretende massige Infiltration der Hornhaut mit einem opaken grauweissen oder gelblichweissen Producte, welches wenig Neigung zum eitrigen Zerfalle zeigt und sich in umfangsreiche, wolkig umgrenzte Herde zu sammeln pflegt.*

Die entzündliche Gewebswucherung äussert sich vorerst in einer leichten *sulzähnlichen* oder *nebligen Trübung*, welche meistens peripher beginnt, sich aber von Tag zu Tag mehr gegen das Centrum und am Ende oft über die ganze Hornhaut ausbreitet. Im weiteren Verlaufe treten in den bisher noch durchsichtig gebliebenen oder bereits matt gewordenen entzündeten Partien der Hornhaut zarte grauliche *wolkenähnliche Trübungen* von grösserer oder geringerer Ausdehnung auf, welche sichtlich in *verschiedenen* Schichten der Substanz lagern. Alsbald verdichten sich stellenweise diese Trübungen, während sie sich an anderen Stellen etwas aufhellen. So entstehen nahezu oder völlig *undurchsichtige*, *milchweisse* oder

gelblichweisse Flecke von verschiedener Gestalt und Grösse, deren Ränder sich wolkenähnlich verwaschen. Besonders häufig bildet sich in der *Mitte* der Hornhaut ein mächtiger, oft bis 3‴ im Durchmesser haltender *scheibenförmiger Herd*, auch wohl ein *geschlossener* oder *unterbrochener Ring*, welcher bei wechselnder Lichtung das Centrum der Cornea umgürtet, einen ziemlich scharfen *äusseren*, und einen ohne deutliche Grenze in die wolkige Trübung der Hornhautmitte sich verwaschenden *Innenrand* zeigt. Falls die Hornhaut ihrer Totalität nach entzündet ist, kann es auch geschehen, dass dieselbe *ihrer ganzen Masse nach undurchsichtig*, grauweiss wird und selbst merklich anschwillt.

Selten verläuft die Krankheit *ohne* Gefässbildung in den *tieferen* Schichten der Cornea. *Gewöhnlich* zeigen sich alsbald nach Entwickelung der eigenthümlichen Herde zarte feine Aestchen, die von der dem Rande des Exsudatherdes nächsten Portion der Scleralgrenze gegen diesen hinstreichen, sich dabei öfter kreuzen, damit ihre Lagerung in *verschiedenen* Schichten der Cornea propria bekunden und bisweilen so dicht an einander gedrängt sind, dass sie dem *freien* Auge wie ein *gleichmässig geröthetes Band* oder wie ein Blutextravasat erscheinen. Am Rande des Exsudatherdes selbst lösen sie sich auf zu einem mehr oder weniger dichten *Netze*, welches die Peripherie des Herdes in wechselnder Ausdehnung und wohl auch rings umsäumt.

Die *Oberfläche der Hornhaut* bewahrt hierbei nicht selten ihren spiegelnden Glanz. Oefter indessen erscheint dieselbe matt, wie angehaucht oder wie mit Nadeln zerstochen und auch mit neugebildeten Gefässnetzen übersponnen, die Keratitis diffusa ist mit einer vasculosa combinirt.

Die übrigen *subjectiven Symptome*, Schmerzen und Lichtscheu sowie die Hyperämie in der Bindehaut und Episclera sind wandelbar in allen Graden und stehen öfters zur Grösse und Intensität der eigentlichen Gewebswucherung in keinem Verhältnisse, ja sie können nahezu ganz fehlen.

Dass *Trübsehen* diesen Zustand begleite, falls der Entzündungsherd in den Bereich der Pupille hineinragt, versteht sich von selbst. Bei sehr geringer oder fast fehlender Ciliarreizung ist es gewöhnlich dasjenige Symptom, welches den Kranken aufmerksam macht und ärztliche Hilfe zu suchen bestimmt.

Ursachen. Als nächste Veranlassung können die mannigfaltigsten äusseren Schädlichkeiten wirken. Oefter jedoch tritt die diffuse Keratitis *ohne alle* eruirbare *äussere* Ursache auf, ja dies scheint *die Regel* zu sein. Viele glauben in dem fraglichen Leiden die Localisation einer *Dyscrasie* erblicken zu müssen, oder sehen in der *Scrophulose* oder *Tuberculose (Mackenzie, Arlt)*, in *ererbter (Hutchinson, Secondi)* oder *constitutioneller Syphilis* wenigstens ein die Entwickelung der Keratitis diffusa *sehr begünstigendes* Moment. Es lässt sich hierüber noch streiten. So viel ist gewiss, dass die Krankheit in jedem *Alter*, bei beiden *Geschlechtern* und bei den verschiedensten *Constitutionen* beobachtet wird; dass sie jedoch bei *kleinen Kindern* und bei Erwachsenen *jenseits* der 40 Jahre *seltener* auftritt, während junge Leute von 12—25 Jahren das *grösste* Contingent liefern. Auch sollen *Mädchen* mehr disponiren als *Knaben* und besonders gracile schwächliche blutarme, in der körperlichen Entwickelung zurückgebliebene und beziehungsweise auch dysmenorrhoische Individuen ergriffen werden *(Hasner)*.

Verlauf. Gewöhnlich gehen der sichtbaren Exsudatbildung mehrere Tage lang die Erscheinungen der *Ciliarreizung*, Gefässinjection, Schmerzen und Lichtscheu mit ihren Attributen voran. Anfänglich sind dieselben meistens sehr auffällig, mitunter sogar überaus stark entwickelt. Mit dem Fortschritte der *Productbildung* pflegen sie sich aber allmälig zu ermässigen und wohl auch gänzlich zurückzuweichen; obgleich es hinwiederum nicht an Fällen fehlt, wo sie den *ganzen Verlauf* der Krankheit hindurch mit Exacerbationen und Remissionen eine *bedeutende* Intensität bewahren oder *unerheblich* erscheinen. *Unabhängig* von diesen Verschiedenheiten fördert der Entzündungsprocess bald massenhafte, bald geringfügige Productmengen und erklimmt seinen *Höhenpunkt* innerhalb kürzerer oder längerer Zeiträume, im Laufe von Tagen oder Wochen. *Daselbst angelangt*, pflegt der Process Wochen und Monate lang mit wechselnder Intensität der Ciliarreizung anzudauern, ehe er *rückgängig* zu werden beginnt. Die *Rückbildung* der Infiltrate ist in der Regel eine langsame und kann auch viele Monate in Anspruch nehmen. Fälle mit *sehr stark entwickelten Gefässsymptomen* pflegen jedoch im Allgemeinen rascher abzulaufen, als solche, wo diese mehr zurücktreten. Nicht minder ist bei *Kindern* die *Dauer* des Leidens gewöhnlich eine kürzere, als bei Individuen *in* und *jenseits* der Pubertätsperiode.

Die Krankheit bleibt übrigens nicht oft auf *Ein* Auge beschränkt; meistens werden *beide* Augen kurz nach einander ergriffen. Auch *recidivirt* das Leiden gerne. Mitunter combinirt es sich mit *Iritis*, *Iridochorioiditis* oder mit *anderen* Formen der Keratitis. Man hat in solchen complicirten Fällen wiederholt ein sehr auffälliges *Weichwerden des Bulbus* beobachtet *(Tetzer)* und dies zwar selbst dort, wo die Erscheinungen nicht darnach angethan waren, dass man bereits eine *Degeneration* der tieferen Bulbusorgane annehmen konnte, um so weniger, als sich das Auge häufig binnen kurzem wieder vollständig *erholte*. Man fand sich daher veranlasst, das Leiden mit *Störungen der trophischen Nerven* in Zusammenhang zu bringen, die Welkheit des Bulbus aus einer Art *Secretionsneurose* zu erklären *(Gräfe)*.

Ausgänge. Die Keratitis diffusa wird bei gehörigem Verhalten des Kranken und richtiger Therapie *häufig zur Heilung gebracht*, indem erstlich die Reizerscheinungen im Ciliarsysteme sich mindern und schwinden, dann die Exsudatherde sich lockern, aufhellen, in kleinere Flecke zerfallen und endlich völlig aufgelöst werden, ohne Spuren zu hinterlassen. *Leichte graue wolkige* Trübungen hellen sich begreiflicher Weise sicherer und rascher auf, als *ganz undurchsichtige* figurirte Herde, und *frische* Productmassen leichter, als seit vielen Monaten bestehende. Doch kommen bei richtigem therapeutischen Vorgehen auch die scheinbar *ungünstigeren* Fälle nicht ganz selten zu einer *vollständigen* Heilung, namentlich wenn sie mit stärkerer Ciliarinjection einhergingen. Abgesehen hiervon ist bei *Kindern* die Prognosis immer weit günstiger. Bei diesen schwinden öfters Trübungen, welche vermöge ihrer Intensität und des langen Bestandes bei Erwachsenen wenig Aussicht auf Heilung übrig lassen. Völlige Normalität der *übrigen* Bulbustheile zählt nicht minder zu den Bedingungen der Heilung. Wo diese durch die Entzündung ebenfalls stärker mitgenommen worden sind, ist die Prognose auch in Bezug auf die Hornhaut weniger günstig.

Die Behandlung hat die entzündliche Gewebswucherung zu beschränken, etwa vorhandene übermässige Nervenerregungen zu beschwichtigen

und den rückgängigen Metamorphosen der neugebildeten Elemente den Weg zu bahnen. Ist ein *allgemeines* Leiden vorhanden, welches den örtlichen Process möglicher Weise beeinflussen kann, so muss selbstverständlich auch diesem die gebührende therapeutische Berücksichtigung werden. Die Mittel, um den *ersten* beiden Indicationen gerecht zu werden, sind von denen nicht verschieden, welche bei der Keratitis vasculosa mit Erfolg angewendet werden, leisten bei der diffusen Art aber entschieden weniger.

In neuerer Zeit hat man, namentlich in *frischen* Fällen, von der *Paracentesis corneae* günstige Wirkungen gesehen, indem der sonst so schleppend verlaufende Process innerhalb 8—14 Tagen zur Heilung gebracht wurde. Bei vascularisirender Keratitis diffusa mit sehr beträchtlicher Ciliarreizung und bei Complication mit Iritis scheint dieses Verfahren jedoch wenig zu leisten *(Hasner)*. — In einzelnen Fällen von sehr chronisch verlaufender und ohne erhebliche Gefässeinspritzung einhergehender Keratitis diffusa hat man von der Application *warmer Umschläge* Nutzen gesehen. Gelang es, den Bindehautsack in mässigem Grade an der Entzündung zu betheiligen, so erfolgte die völlige Heilung bisweilen in überraschend kurzer Zeit *(Gräfe, Secondi)*.

Nähert sich der entzündliche Process seinem Abschlusse oder ist er bereits an diesem angelangt, so stellt sich häufig die Aufgabe, *die säumige Aufhellung der Trübungen zu beschleunigen*. Einstäubungen von Calomel und Einstreichungen der *gelben Quecksilberoxydsalbe* empfehlen sich dann ganz besonders. *Stärkere* Reizmittel, Opiumtinctur, Lösungen von Kupfervitriol in Glycerin *(Roosbroeck)* etc. darf man erst dann mit Vorsicht anwenden, wenn die Reizerscheinungen und die krankhafte Empfindlichkeit des Auges ganz geschwunden sind. Besser werden sie *gemieden*.

Quellen. *Mackenzie*, Prakt. Abhandlung über die Krankheiten des Auges. Weimar 1832. S. 407. — *Arlt*, Krankheiten des Auges. Prag, 1851. I. S. 183. — *Hasner*, Klin. Vorträge Prag, 1860. S. 160, 162, 163 und Prager med. Wochenschrift 1864. Nro. 1. — *Hutchinson*, A clinical memoir etc. London, 1863. S. 26. — *Secondi*, Clinica ocul. di Genova. Torino, 1865. S. 13. — *Gräfe*, A. f. O. VI. 2. S. 133. XII. 2. S. 259. — *Sämisch* und *Pagenstecher*, kl. Beobacht. Wiesbaden, 1862. II; S. 109. — *Roosbroeck*, kl. Monatbl. 1863. S. 493. — *Tetzer*, Wien. Augenklinik Ber. S. 47, 50.

5. Keratitis suppurativa.

Krankheitsbild. *Eiterherde in der Cornea kennzeichnen sich durch ihre dichte Trübung und durch die in ihrem Inneren vor sich gehende Zerfällung und Auflösung der Hornhautsubstanz in fettigkörnigen Detritus.*

Die Erscheinungen der Ciliarreizung, welche der Hornhauteiterung vorangehen und sie begleiten, variiren in allen Graden. Bald schlagen die *Gefässsymptome* vor, bald die Symptome der *Nervenreizung*, bald halten sich *beide* bei hoher Intensität das Gleichgewicht, bald aber treten sie fast gänzlich zurück, die Hyperämie ist eine überaus geringe und die Symptome der Nervenerregung fehlen ganz. Es stehen diese Verschiedenheiten in einigem Zusammenhange mit den ursächlichen Momenten der Eiterung und finden ihre nähere Erörterung bei der Beschreibung des *Verlaufes* der Keratitis suppurativa.

Der Eiterherd selbst charakterisirt sich bald als *ein Abscess*, bald als ein *offenes Geschwür*, indem er einmal in dem *Parenchym* der Hornhaut eingeschlossen ist, das andere Mal aber eine nach aussen mündende Sub-

stanzlücke darstellt. Dazu kömmt dann noch die *Eitersenkung* in Gestalt des *Onyx* und des *Hypopyum*.

In Bezug auf das Letztere stellt es sich nämlich immer mehr heraus, dass die in der Kammer sich sammelnden Eitermassen, abgesehen von *Durchbrüchen der Cornealabscesse nach hinten*, nicht allein von Gewebswucherungen der *Iris* abgeleitet werden können, sondern eine *wesentliche* Quelle in entzündlichen Prolificationen des *Wasserhautepitheles* finden. Es ist diese *suppurative Hydromeningitis* allerdings häufig an *Iritis* geknüpft, welche ihrerseits wieder sehr gewöhnlich in- und extensive Formen der *Keratitis suppurativa* begleitet; doch bildet die Iritis *keine* nothwendige Voraussetzung des Hypopyum. Man findet derartige Entzündungen der Descemeti in der Regel neben breiten, sehr ausgedehnten Geschwüren mit weissgelb infiltrirtem Rande und überhaupt bei allen umfangreichen und tiefgreifenden, mit starker Ciliarreizung einhergehenden Eiterherden der Cornea *(Hypopyum-Keratitis, Roser)*.

A. Der Abscess stellt sich äusserlich als eine in die Hornhautsubstanz eingeschobene *Schichte* einer opaken, gelblichweissen oder eitergelben, selten von beigemischtem Blute röthlich oder rostähnlich gefärbten Substanz dar.

Partielle Abscesse, falls sie nahe dem Centrum der Cornea sitzen, erscheinen meisthin von unregelmässig rundlichem *Umfange;* falls sie der Peripherie der Cornea näher liegen oder an sie anstossen, ist ihr Umriss gewöhnlich nierenförmig oder gleicht einem Kreisabschnitte. *Der Rand* eines solchen partiellen Abscesses ist oft sehr scharf, oft aber geht er in einen weissgrau gefärbten Saum über, welcher sich allmälig in eine grauliche, wolkige und weiterhin in eine sulzige Trübung auflöst. Reicht diese Trübung bis zur Peripherie der Cornea, so findet man in derselben wohl auch *neugebildete Gefässe*. Die den Abscess von *vorneher deckenden* Hornhautschichten sind oft wenig verändert und deren Oberfläche erscheint *spiegelglatt*. In anderen Fällen jedoch zeigen sie sich in wechselndem Grade *getrübt*, bisweilen auch *vascularisirt* und von mattem rauhen Epithel überkleidet.

Der Eiterherd ist in seinem Centrum gewöhnlich am dicksten und greift daselbst nicht selten nahezu durch die ganze Dicke der Hornhaut. Gegen seine Peripherie hin aber verschmächtigt er sich in der Regel bedeutend und endet, falls er scharf begrenzt ist, meistens mit einem schneideartig zugeschliffenen Rande. Er *lagert häufig in den mittelsten Schichtlagen* der Hornhaut, so dass er nach vorne und rückwärts von einem fast gleich dicken Stratum eiterfreier Hornhautsubstanz gedeckt erscheint. Bisweilen sitzt er aber auch *in den hintersten Blättern* der Cornea oder erscheint gar theilweise zwischengeschoben zwischen Cornea und Descemeti. Endlich kommen nicht selten Fälle vor, in welchen *die vorderen Lamellen* die Hauptmasse des Eiters einschliessen.

Bei dem *Totalabscesse der Cornea*, dem sogenannten *Vortex purulentus*, erscheint die Cornea in einen weissgelben oder eitergelben Pfropf verwandelt, dessen Rand bis nahe an die Sclera stösst und dessen gewöhnlich schon getrübte, matt angelaufene Oberfläche bedeutend über das normale Niveau hervorragt, eine Verdickung der Hornhaut beurkundend.

In den ersten Stadien ist *der Inhalt eines Abscesses* meisthin *nicht flüssig*. Sticht man den Eiterherd an, so fliesst *nichts* heraus, die Wundflächen erscheinen gelblichweiss und rauh von kleinen Klümpchen einer ziemlich cohärenten Masse, welche sich als Conglomerat von Kernen und fettigkörnigem Detritus ergibt. Die Zerfliessung in Eiter beginnt meisthin im *Centrum* des Herdes, öfters indessen auch an *mehreren* Stellen zugleich, es bilden sich *kleine Eiterherde* in der starren Masse, die sich allmälig ausdehnen und zusammenfliessen. In manchen Fällen jedoch ist das Stadium der Starrheit ausnehmend *kurz*, kaum merklich, schon sehr frühzeitig ist *die ganze Masse* in einen dünnflüssigen Eiter aufgelöst, der sich bei einem Einstiche rasch entleert und bisweilen selbst geradezu hervorspritzt. Es gibt *kein verlässliches* Zeichen, welches, so lange der Abscess noch geschlossen ist, die Starrheit oder flüssige Beschaffenheit des Productes immer erkennen liesse.

An senkrechten Durchschnitten sieht man leicht, dass die Eitermasse des Abscesses nicht Einen *compacten* Klumpen bilde, etwa in der Art, wie bei Abscessen im Unterhautbindegewebe, in Muskeln u. s. w. Vielmehr erscheint das Product in mehr weniger dicken *Scheiben* zwischen die Faserschichten der Cornea eingelagert, *der Eiterherd besteht aus abwechselnden Schichten von Entzündungsproduct und Faserlamellen.*

Die Eiterschichten sind übrigens nicht alle von gleicher Ausdehnung und ihre Centra liegen nicht in Einem Radius der Hornhaut, daher der Abscess häufig ein ganz unregelmässig blätteriges Aussehen bekömmt. Namentlich gilt dieses von dem eigentlichen Centrum des Eiterherdes, denn hier liegt eben eine grosse Anzahl von Eiterschichten über einander. Gegen dessen Grenze hin nimmt die Zahl der letzteren sehr ab und oft findet man daselbst nur eine oder die andere meist sehr dicke Lage Eiter, welche Einen Zwischenblattraum auf eine weite Strecke hin ausgedehnt hat.

Die den Eiterherd durchsetzenden Corneallamellen scheinen anfänglich, besonders in gewissen Fällen, an dem Processe nur *wenig* Antheil zu nehmen, indem sie kaum merkliche Veränderungen zeigen. Früher oder später aber beginnen sie sich ebenfalls zu trüben und *zerfallen* endlich unter fortschreitender Verflüssigung des Entzündungsproductes in fettigkörnigen Detritus, Communicationen zwischen den einzelnen Eiterlagen vermittelnd. Doch auch die Lamellen zerfallen nicht immer *an hinter einander* gelegenen Stellen, sondern jede in einem anderen Stücke ihres in dem Eiterherde eingeschlossenen Theiles. *Der eigentliche Abscess* besteht dann aus über einander geschichteten Eiterlagen, welche durch regellos zerstreute, bald grössere bald kleinere zackig buchtige Löcher in den trennenden Corneallamellen mit einander zusammenhängen. Im weiteren Verlaufe erst, bald früher bald später, schmelzen diese einspringenden Faserlagen mehr zusammen und die Abscesshöhle wird so eine mehr einheitliche.

Der Eiter steht im Abscesse unter einem gewissen Drucke, und drückt natürlich selbst auf seine Umgebungen. In Folge dessen tritt der flüssige Eiter gerne über die Grenze des Entzündungsherdes hinaus zwischen die Cornealblätter und baucht bei massiger Ablagerung wohl auch die vordere oder hintere Abscesswand merklich hervor. Auch steht ohne Zweifel die bei grossen und rasch entstandenen Abscessen nicht gar selten vorkommende *brandige Zerstörung* einzelner Partien des Entzündungsherdes damit in einem näheren Zusammenhange.

B. Ausser dem Drucke wirkt auch noch die *Schwere* des Eiters. Daher kömmt es, dass sich der Eiter bisweilen zwischen einzelnen Lamellen der Cornea nach abwärts senkt und daselbst sammelt, die betreffenden Hornhautblätter in stets wachsendem Umfange auseinander drängend. Man

nennt diesen Zustand, welcher dieselbe Bedeutung wie Eitersenkungen zwischen Muskelfascien u. s. w. hat, seiner Aehnlichkeit mit der Lunula der Nägel halber *Onyx*, *Unguis*, *Nagel*.

Fig. 3.

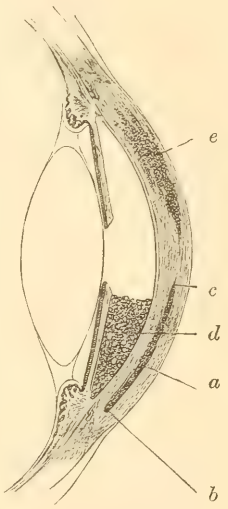

Der Onyx (Fig. 3 *a*) lagert in der Regel in den *mittleren* Interlamellarräumen. Er nimmt immer die *tiefste* Stelle derselben ein. Sein *unterer* der Cornealgrenze concentrischer *Rand b* stösst nicht direct an die Sclera an, sondern ist von deren vorderer Grenze stets durch einen schmalen, von dem Limbus conjunctivalis gedeckten Saum getrennt. Der *obere* Rand *c* ist geradlinig oder concav, seltener convex, häufig nicht völlig scharf begrenzt, bildet aber stets *eine schneideähnliche Kante*. Der Onyx stellt, den anatomischen Verhältnissen entsprechend, nämlich fast constant eine *blattartige Schichte* dar, welche zwischen die Cornealamellen eingeschoben ist, und welche man bei seitlicher Betrachtung durch die ganze Dicke der Kammer von der Iris getrennt findet.

Dieser bedeutende Abstand der nach vorne convexen Eiterschichte und der schneideähnliche obere Rand, an welchem vorbei man die *tiefer gelegenen Theile der Iris* deutlich übersehen kann, sind die Merkmale, welche *den Onyx von dem Hypopyon d leicht unterscheiden lassen*. Das letztere liegt nämlich der Iris an und bietet von oben gesehen eine der Dicke der Vorderkammer entsprechende scharf begrenzte, wenn auch oft unregelmässige *Fläche* dar. Ein weiteres solches unterscheidendes Symptom ist die im Allgemeinen grössere *Verschieblichkeit* des Hypopyon bei Seitenbewegungen des Kopfes. Es ist dasselbe indessen von geringerer Bedeutung, da auch Onyces bisweilen leicht ihren Ort verändern und umgekehrt Hypopyen nicht gar selten vorkommen, welche vermöge des überwiegenden Gehaltes an mehr starren Elementen nahezu fixirt sind. Am schwierigsten pflegt die Diagnosis zu sein, wenn *Onyx und Hypopyon zugleich* auftreten und gleiche Höhen erreichen. Das Vorhandensein des Onyx lässt sich dann bisweilen nur aus der geringen Dicke der *vorlagernden durchsichtigen* Hornhautschichte und aus der Existenz eines Abscesses oder Geschwüres in der Cornea errathen.

In einzelnen seltenen Fällen kömmt der Diagnosis übrigens die Wahrnehmbarkeit des *Verbindungscanales zwischen Geschwür oder Abscess e und Onyx* zu Hilfe. Es erscheint derselbe als ein schmaler eiterfarbiger oder trüber Strang, welcher in ganz unregelmässigem zackigen Verlaufe von der unteren Peripherie des Abscesses zur oberen des Nagels hinzieht. Es besteht derselbe wohl immer, wenn er auch nicht stets nachweisbar ist. Bisweilen kann man durch Druck auf die untere Hälfte der Cornea dieses sonst unsichtbare Kanälchen mit Eiter füllen und dasselbe, indem der Eiter in die Abscesshöhle zurückgetrieben wird, zur Wahrnehmung bringen.

Die Grösse des Onyx ist ausserordentlich wandelbar. Oft präsentirt er sich als ein sehr schmales kaum wahrnehmbares eitergelbes Säumchen, welches wenig über den Rand des Limbus conjunctivalis hervorragt und ein geübtes Auge voraussetzt, um gesehen zu werden. In anderen Fällen ist der senkrechte Durchmesser desselben 1—2 Linien lang. Bisweilen

fliesst der obere Rand des Onyx sogar mit der unteren Peripherie des Abscesses zusammen, ja es gibt Fälle, wo beim Sitze des letzteren an der *obersten* Partie der Hornhaut diese fast *ihrer ganzen Fläche nach* von einem Onyx in ein vorderes und hinteres Blatt abgetheilt erscheint.

C. Hornhautgeschwüre kommen sehr häufig vor. Sie entwickeln sich in den meisten Fällen *primär*, d. h. ohne dass ein Abscess vorangeht. Ein Theil der Hornhaut einschliessig seiner vorderen Schichten trübt sich sulzähnlich, graulich oder eitergelb, seine Oberfläche wird matt, gewinnt ein eigenthümlich gelockertes rauhes Ansehen, zerfällt und stösst sich ab, eine Substanzlücke hinterlassend, welche bei weiterem Vorschreiten des Processes sich allmälig ausbreitet.

Jeder Theil der Hornhaut kann den *Sitz* eines Geschwüres abgeben. Dessen *Grösse* ist sehr verschieden. Es gibt Geschwüre, welche kaum einem Hanfkorne an Umfang gleichkommen und andere, welche über den grössten Theil oder über die ganze Hornhaut ausgedehnt sind. Die Verschwärung dringt oft *nicht über die vorderen* Cornealschichten ein; während in anderen Fällen, selbst bei geringerem Umfange des Geschwüres, dessen *Boden bis nahe an die Descemeti eingetieft oder gar durchbrochen* erscheint, so dass die Kammer mit der Aussenwelt durch eine Oeffnung der Hornhaut in Verbindung tritt.

Die grösste Mannigfaltigkeit bietet aber die *äussere Gestalt* dar. *Centrale* Geschwüre haben gewöhnlich eine rundliche oder ovale Form, seltener sind ihre Contouren unregelmässig, winkelig, buchtig. *Periphere* Geschwüre hingegen erscheinen bei grösserer Ausdehnung oft lancett-, nieren-, halbmond- oder mondsichelförmig.

Die Ränder sind in der Regel *flach*, das Geschwür gleicht einer *Mulde*, deren Boden allseitig fast unmerklich, unter einem sehr stumpfen und abgerundeten Winkel, in die Hornhautoberfläche übergeht, so dass die Grenze des Geschwüres eine undeutliche wird. In anderen Fällen aber *fallen die Ränder des Geschwüres steil ab* oder stehen geradezu senkrecht auf der Cornealoberfläche und dem Boden der Substanzlücke. *Die Flächen der Ränder und des Bodens* sind öfters *glatt*, ohne auffällige Erhabenheiten. Ebenso oft jedoch erscheinen dieselben bei muldenförmigen Geschwüren *treppenartig oder aufgeblättert*. Bei steilen Geschwüren sind sie bisweilen *fetzig*, wie angefressen, oder wohl auch *überhängend*. *Der Boden des Geschwüres* als Ganzes ist meistens concav und glatt, oder von kleinen Hügelchen rauh uneben. Bei umfangreichen und tiefgreifenden Geschwüren wird derselbe indessen nicht gar selten durch den intraocularen Druck *nach vorne getrieben* und tritt blasenartig über die Ränder hervor. Er ist häufig von einem speckähnlichen oder schmierigen, eiterigen, graulich-trüben oder sulzigen *Producte* in wechselnder Menge *überdeckt*. Die Unterlage und die Ränder des Geschwüres erscheinen meistens auf eine grössere oder geringere Entfernung hin eitergelb, grau oder sulzähnlich getrübt, indem die Productbildung in dem Umkreise des Geschwüres fortdauert oder gar noch weiter schreitet.

Oefters zeigen sich auf dem getrübten Boden des Geschwüres auch *Gefässe*, besonders dann, wenn sich in den nachbarlichen Portionen der Cornea eine Keratitis vasculosa entwickelt hat. In der That ist die Gefässentwickelung rings um die Peripherie des Geschwüres nicht selten eine ungemein reichliche, ein dicht gewebter Kranz unter einander verschlungener Gefässe umgibt die vereiternde Stelle, aber nur eine kleine Anzahl von Zweigchen überschreitet den Geschwürsrand, um sich unter dem Belege des Geschwürbodens zu verlieren.

Sitzt das Geschwür nahe der Hornhautperipherie, so dass ein Randtheil desselben mit dem Limbus conjunctivalis in Berührung steht, oder

ist das Geschwür bereits durchgebrochen und ein Theil der Iris vorgefallen, so erheben sich auf dem Boden desselben nicht selten *Granulationen*, welche bei fortschreitender Wucherung schwammähnlich hervortreten und durch ihre Fleischfarbe sowie durch die Neigung zu Hämorrhagien einen sehr grossen Gefässreichthum verrathen.

Doch kommen auch wiederum Fälle genug vor, wo in Folge der raschen Abstossung des Eiters jede *Trübung im Bereiche des Geschwüres fehlt*, dieses also eine Substanzlücke mit völlig *durchsichtigem* Grunde und Rändern darstellt.

Ziemlich oft findet sich *neben Geschwüren*, wenn dieselben nicht gerade in der Nähe des unteren Hornhautrandes sitzen, der Onyx. Der zwischen den Lamellen der Geschwürsränder sich entwickelnde Eiter senkt sich, die Blätter auseinander reissend, und sammelt sich an der tiefsten Stelle an.

Ursachen. 1. Es sind zum Theile dieselben *reizenden Schädlichkeiten*, welche auch die *anderen* Formen der Keratitis begründen können. Zweifelsohne kann eine grosse Intensität, eine längere Dauer oder öftere Wiederholung einer Schädlichkeit die Wucherung ausnehmend begünstigen und sohin auch den Uebergang des Processes in Eiterung veranlassen. Allein es reicht diese Erklärung nicht für alle Fälle aus. Häufig folgen *ausgebreitete* Verschwärungen auf sehr *umschränkt* einwirkende Schädlichkeiten von verhältnissmässig *geringer* Intensität und *kurzer* Dauer, ohne dass sich in der *Constitution* des Individuums ein genügender Grund dafür auffinden lässt. Obenan müssen in dieser Beziehung gestellt werden *chemische* und *mechanische* Eingriffe aller Art, besonders aber *Verletzungen* der eigentlichen Hornhautsubstanz, *Verbrühungen* derselben und *Anätzungen* durch Kalk *(Gouvea)*. Die Keratitis suppurativa ist einer der bittersten Feinde aller Augenoperationen, bei welchen die Hornhaut verwundet wird. *Erschütterungen* der Cornea führen oft, gerissene, gequetschte und vornehmlich *verunreinigte* Wunden gewöhnlich zur Vereiterung. Diese ist häufig das Mittel, um steckengebliebene *fremde Körper* loszutrennen und zur *Abstossung* zu bringen.

2. Eine ganz eigenthümliche Art der Hornhautentzündung ist die *neuroparalytische* (S. 10). Bei *unvollständiger* Lähmung der betreffenden Nervenzweige kömmt sie überhaupt selten vor, bleibt meistens partiel, steigert sich gewöhnlich nicht bis zur wirklichen eitrigen Zerfällniss, sondern bleibt auf der Stufe der einfachen Infiltration stehen und wird häufig wieder *rückgängig*. Bei *totaler* Lähmung *sämmtlicher* zum Bulbus ziehender Quintuszweige aber wird die *Vereiterung* der Hornhaut *ziemlich oft* beobachtet. Die Cornea ist dann meistens ihrer *ganzen* Grösse nach ergriffen. Sie trübt sich erstlich sulzähnlich, dann wolkig grau, milchweiss und endlich eitergelb, schwillt stark an und zerfällt in grösserem oder geringerem Umfange, Geschwüre bildend.

Zu den *entfernteren* Ursachen des Leidens zählt alles, was die Leitung im fünften Nerven zu beschränken oder gänzlich aufzuheben im Stande ist: Erkrankungen seiner Centraltheile, Traumen, Geschwulstbildungen am Schädelgrunde u. s. w. und vornehmlich die *Meningitis basilaris* in ihren verschiedenen Formen, einschliesslich der *epidemischen* Cerebrospinalmeningitis *(Canstatt, Schirmer)*.

Eine besondere Erwägung verdient in dieser Beziehung eine eigenthümliche Form der *infantilen Enkephalitis*, welche sich durch ausgedehnte Verfettigung und Hyperämie der weissen Hirnsubstanz, besonders der Grosshirnhemisphären, aus-

zeichnet und gerne zur Schrumpfung und Induration führt (*Virchow*, *Klebs*). Dieselbe scheint selten, dann aber mit einem epidemischen Anstriche aufzutreten, verläuft chronisch, fieberlos und ohne auffällige Hirnsymptome, führt jedoch bald zu progressivem Marasmus mit mehr oder weniger deutlichen Störungen der Verdauung und Assimilation, um schliesslich unter Erschöpfung und bronchopneumonischen Erscheinungen fast constant zu tödten. Das Leiden ergreift sehr selten Kinder in den ersten Lebenswochen, meistens sind es Individuen zwischen dem 2.—6. Lebensmonate. Dieselben, bisher anscheinend gesund, beginnen zu kränkeln und immer mehr zu verfallen, ohne dass eine bestimmte Allgemeinkrankheit oder ein Organleiden deutlich hervorträte. Bald stellt sich auf einem und nach Ablauf weniger Wochen auch auf dem anderen Auge etwas Lichtscheu, leichtes Thränen und geringe Injection der Episcleralgefässe ein, worauf sich eine umschriebene Stelle der Cornea graugelb trübt und eitrig zerfällt. Das Geschwür greift dann unaufhaltsam oder höchstens mit kleinen Stillständen immer weiter nach Tiefe und Breite, während die Bindehaut, so weit sie in der Lidspalte bloßliegt, trocken und schilfrig wird. Binnen kurzem participirt auch die Iris, ja sämmtliche Binnenorgane, das Auge geht durch Panophthalmitis zu Grunde, wenn nicht früher schon der Tod dem Processe ein Ende gemacht hat (*Frank*, *Fischer*, *Graefe*, *Hirschberg*).

Auch während dem Verlaufe *schwerer Allgemeinkrankheiten*, des Typhus, Scharlachs etc., kommen mitunter Hornhautverschwärungen vor, welchen man eine neuroparalytische Basis unterschieben könnte (*Arlt*, *Graefe*). Doch weichen sie in ihrem acuten Verlaufe und in den begleitenden Erscheinungen von dem eben geschilderten Symptomcomplexe sehr ab und man thut vielleicht besser, sie den *metastatischen* Formen anzureihen.

Dagegen tragen die Hornhautverschwärungen, welche in den späteren Stadien und in den Nachkrankheiten *der epidemischen Cholera* öfters beobachtet werden, den neuroparalytischen Charakter sehr deutlich zur Schau. Sie sind immer mit acuter Xerose des Lidspaltentheiles der Bindehaut verknüpft und zwar erklärt sich diese Vertrocknung aus der Stockung der Thränensecretion und des Lidschlages, weiterhin aber aus der Sensibilitätsabnahme des Trigeminus und der davon abhängigen Schwächung der Reflexströmungen (*Graefe*).

Auch bei der *anästhetischen Form des Lupus* (*Spedalsked*) macht sich die Lähmung des Trigeminusstammes durch die Ophthalmia neuroparalytica geltend (*Riegler*, *Böck*, *Danielsen*, *Crisholm*). Endlich scheint bei der *Zuckerruhr* sehr ausnahmsweise ein solches Localleiden auftreten zu können (*Simrock*); wenigstens wurden in ihren späteren Perioden gar nicht selten Lähmungen der verschiedensten Nervenbezirke beobachtet (*Seegen*), welche geeigneten Falles eine Ophthalmie der fraglichen Art wohl zu erklären vermögen.

Ausserdem sind *locale Anaesthesirungen der Ciliarnerven* als mögliche pathogenetische Momente zu nennen. Die Verschwärungen der Cornea, welche man bei *Glaucomen*, bei ausgebreiteten *Sclerochorioidalstaphylomen*, bei rasch entstandenem, namentlich bei Basedow'schen *Exophthalmus* u. s. w. neben beträchtlicher Abstumpfung der Gefühlsnerven findet, werden in der That vielseitig der neuroparalytischen Ophthalmie zugezählt und aus der Leitungshemmung der gezerrten oder gänzlich unterbrochenen Ciliarzweige abgeleitet (*Graefe*).

3. Sehr häufig entwickelt sich die Keratitis suppurativa neben oder im Gefolge *der eitrigen Panophthalmitis* (siehe diese) sowie überhaupt *massiger* Ablagerungen von Eiter oder Blut im Bereiche der *Vorderkammer*, und vermittelt dann den Durchbruch und die Entleerung der krankhaften Producte. Solche Panophthalmien können wieder die Bedeutung *primärer* oder *secundärer* Affectionen haben und im *letzteren* Falle mit gewissen *Blutcrkrankungen*: Pyämie, Tuberculose, Typhus, Puerperium, Rotz, anomal verlaufenden Exanthemen u. s. w. zusammenhängen, indem dieselben entweder ursprünglich sich in den *Hirnhäuten* localisiren und die Entzündung an den Sehnervenscheiden gegen und in das Auge *fortschreitet*, oder indem das

Allgemeinleiden in den Binnenorganen gleich von vornherein einen *selbstständigen* Herd begründet.

4. Nicht selten geht die Keratitis suppurativa aus *anderen Formen der Hornhautentzündung* durch Steigerung des Wucherungsprocesses hervor. Bei der Keratitis *diffusa* geschieht dieses nur sehr ausnahmsweise, häufiger bei der *vasculären* Form und am häufigsten beim *Herpes*, dessen Efflorescenzen sich durch Ausbreitung des Entzündungsherdes gerne in Geschwüre verwandeln, welche nicht mehr den herpetischen Charakter tragen, sondern mit den primär entstandenen vollkommen übereinstimmen. Ausserdem werden *brandige* oder *nekrobiotische* Partien der Hornhaut gleich fremden Körpern von Eiterherden umgrenzt und so die Abstossung des lebensunfähig Gewordenen beschleunigt, die Heilung angebahnt.

5. Endlich kömmt es häufig zur Hornhauteiterung im Verlaufe der *Blennorrhoe*, *Pyorrhoe*, *der Syndesmitis diphtherica*, *membranosa*, überhaupt jeder Bindehautentzündung, welche mit grosser Intensität auftritt und unter namhafter Hyperämie, Schwellung und Temperaturerhöhung einhergeht. Es pflanzt sich nämlich der Process von der Conjunctiva auf die Hornhaut fort und führt in der letzteren zu ausgebreiteten Verschwärungen.

Der Verlauf der Keratitis suppurativa ist in hohem Grade variabel. Er wird ziemlich deutlich von den ätiologischen Momenten des Processes beeinflusst.

1. *Wahrhaft rapid* ist er in der Regel bei jenen Formen, welche in der Localisation gewisser *Allgemeinleiden* (3.) begründet sind. Innerhalb weniger Stunden, eines oder zweier Tage, ist oft die *ganze* Hornhaut in einen *Vortex purulentus* umgewandelt, welcher rasch zerfliesst, oder aber zur Absterbung führt. Merkwürdiger Weise sind hierbei die Symptome der Reizung nicht immer sehr hervorstechend. Sie können vielmehr in allen Graden variiren und sind oft kaum merklich.

Die Keratitis suppurativa, welche im Laufe solcher Bluterkrankungen auftritt, ist übrigens nicht nothwendig an massenhafte Ergüsse von Eiter in den Binnenorganen des Augapfels gebunden und noch weniger *constant eine totale.* Oefters entwickelt sich in derselben höchst acuten Weise und mit oder ohne auffällige Reizsymptome nur ein Abscess oder Geschwür von *beschränktem* Umfange. Diese können sich nun allerdings schnell ausbreiten und in kurzem zur *Hornhautphthise* führen; nicht selten bleibt aber der Eiterherd, wenn einmal der erste Schub vorüber ist, ein mehr umgrenzter und verläuft fürder nach der Weise anderer ätiologischer Formen der Keratitis suppurativa, um endlich wie diese zur Heilung oder Vernarbung zu gelangen. Es sind dies die Fälle, welche man auf *neuroparalytische* Grundlage zu beziehen geneigt ist.

2. *Nicht minder rasch* entwickeln sich Abscesse und Geschwüre bei der *Blennorrhoe, der Syndesmitis membranosa und diphtherica.*

3. *Die neuroparalytische Form* ist im Allgemeinen *eine mehr chronische.* Es kommen allerdings Fälle vor, wo die Hornhaut sich *rasch* trübt und innerhalb weniger Tage durch Eiterung völlig zerstört wird. Dies sind aber *Ausnahmen.* Meistens besteht die Paralyse längere Zeit, *ohne* dass die Cornea Zeichen einer Veränderung darbietet, ja es ist das Hornhautleiden gar nicht einmal eine nothwendige Folge. Kömmt es endlich dazu, so bestehen die Entzündungsherde nicht selten Wochen und Monate lang unverändert fort, gehen wohl auch zeitweise wieder zurück, treten abermals hervor u. s. f.; oder es entwickeln sich an ihrer Stelle *Geschwüre* von ausnehmend chronischem Verlaufe und geringer Neigung zur Ausbreitung,

ja öfters zeigen diese Geschwüre sogar deutlich das Streben zu vernarben, brechen aber wieder auf und so geht es fort, bis der Process an der Cornea zum Abschluss gekommen ist.

4. *Am meisten wechselt der Verlauf* bei jenen Formen der Keratitis suppurativa, welche scheinbar *spontan* oder in Folge *äusserer Schädlichkeiten primär* auftreten. Bald ist er ein überaus *langwieriger*, Wochen in Anspruch nehmender und zwischen zeitweiligen Exacerbationen und Remissionen schwankender; bald ein *höchst acuter*, so dass innerhalb weniger Stunden, eines oder zweier Tage ein mehr weniger ausgebreiteter Abscess oder ein Geschwür gebildet, oder wohl auch die ganze Hornhaut in einen Eiterstock verwandelt ist.

Die Reizerscheinungen im Bereiche der ciliaren Gefässe und Nerven sind dabei mitunter ausnehmend gering. Es kommen Fälle vor, wo trotz massenhafter Eiterbildung in der Cornea die Bindehaut und das episclerale Gewebe kaum merklich injicirt, die örtliche Wärmeentwickelung fast normal ist und Schmerzen gänzlich fehlen. In anderen Fällen *entwickelt* sich der Herd allerdings unter heftigen, selbst *stürmischen* Irritationsphänomenen, doch *erschöpfen* sich diese sehr rasch und der Process gewinnt einen auffällig *torpiden* Charakter. Aehnlich den sogenannten *Congestionsabscessen, kalten Abscessen und Geschwüren* an anderen Körpertheilen pflegen derlei reizlose Eiterherde in der Hornhaut scharf begrenzt zu sein, sich rasch in die Tiefe und auch der Fläche nach auszubreiten und selbst die ganze Cornea zu zerstören. Sie compliciren sich gerne mit Iritis und es kömmt dann nicht gar selten zu massenhaften Hypopyen. Das Hinzutreten heftigerer Reizsymptome ist gewöhnlich ein gutes Zeichen, es deutet den Beginn einer begrenzenden Reaction an und diese äussert sich auch meistens durch graue Trübung im Umkreise des Eiterherdes.

In der Regel jedoch sind die vasculären und nervösen Reizsymptome während des ganzen Verlaufes sehr deutlich ausgeprägt. Besonders wo eine auffällige *äussere* Schädlichkeit die Veranlassung abgegeben hat, pflegt die Hyperämie im episcleralen Gefüge und der Bindehaut, die örtliche Wärmeentwickelung, Schmerz und Lichtscheu in hohen und höchsten Graden zu wandeln; obgleich es auch hier wiederum nicht an Beispielen fehlt, in welchen nach einer Verletzung, z. B. nach einer Staaroperation, die Cornea *unter sehr geringen* Reizerscheinungen rasch vereitert. Bei alten decrepiden Individuen wird dieses nicht gar selten beobachtet.

Ausgänge. *A. Der Abscess ist der Heilung durch Resorption fähig.* Bei *kleinen* Abscessen, namentlich im *Kindesalter*, ist die *vollständige* Aufsaugung nichts ganz Ungewöhnliches. Je grösser aber der Eiterherd und je älter das Individuum ist, um so seltener kömmt es zu einem solchen günstigen Ausgange. Falls der Eiter auch wirklich *nicht* zum Durchbruche gelangt und allmälig der Zersetzung und Resorption verfällt, bleiben doch in der Regel ausgebreitete und dichte *leucomatöse* Trübungen zurück. Diese kommen dann theils metamorphosirten *Resten des Eiters* auf Rechnung, theils *neoplastischem Gefüge*, welches letztere für die im Inneren des Herdes zu Grunde gegangenen Gewebstheile Ersatz leistet. War der Abscess von *beträchtlichem Umfange*, so schrumpft nebenbei gewöhnlich die *Cornea* ihrer ganzen Ausdehnung nach und verwandelt sich in einen trüben schmenähnlichen Knopf, welcher die sehr verengte und unregelmässige

Scleralöffnung des in Schwund übergehenden Bulbus schliesst. Bisweilen setzt sich in solchen Fällen *ein Theil* des Eiters in eine fettig-kalkige Masse um, welche späterhin nach Art eines *Concrementes* in die getrübte Cornealpartie eingesprengt erscheint.

Es werden übrigens diese Ausgänge bei *blennorrhoischen, pyorrhoischen* etc. Abscessen und dort, wo der Eiterherd der Cornea als Theilerscheinung eines *Allgemeinleidens* auftritt, kaum jemals beobachtet.

Oftmals, besonders in Fällen der *letzteren* Art, wird die Cornea in der ganzen Dicke und Ausdehnung *des Eiterherdes rasch zerstört*, somit ein *offenes* und meistens auch *perforirendes Geschwür* gesetzt, welches sich entweder alsbald *reiniget* und *vernarbt*, oder nach allen Richtungen *weiter greift* und am Ende einen grossen Theil oder die ganze Cornea consumirt.

Bisweilen scheint dann der Process mehr mit der *Necrobiose* übereinzukommen, die Hornhaut löst sich in einen grauen schmierigen Brei auf, welcher der Iris einige Zeit aufgelagert bleibt, ehe er sich abstösst, und mit Eiter wenig Aehnlichkeit hat. In anderen Fällen *stirbt die Cornea wohl auch völlig ab* und verwandelt sich in einen missfärbigen, übel riechenden, schmierigen, oder trockenen rissigen *Brandschorf*, welcher sich später losstösst. Die weiteren Folgen sind dann die der *Phthisis corneae*.

Bei weitem in den allermeisten Fällen geht die Schmelzung im Eiterherde *langsamer* vor sich, es bilden sich an einer oder mehreren Stellen des Abscesses Eiterhöhlen, welche allmälig zu grösseren Hohlräumen zusammenfliessen und *durchbrechen*. Mitunter perforirt der Abscess *nach hinten*, der Eiter entleert sich theilweise *in die Kammer* und erst später geht die Vorderwand der Eiterhöhle zu Grunde *(Weber)*. In der Regel jedoch wird zuerst die *vordere Wand* des Abscesses zerstört, der Eiterstock verwandelt sich in ein *Hohlgeschwür*, welches unter fortschreitender Schmelzung seiner Wandungen in ein *offenes* Geschwür übergeht, häufig perforirt und nicht selten auch zur Phthisis corneae oder zur Schrumpfung führt.

B. Der Onyx an sich ist von relativ geringerer Bedeutung. Wenn die Eitersenkung *nicht eine sehr massenhafte ist*, so schwindet der Nagel häufig sehr *rasch* und die betreffende Partie der Cornea wird in der Regel wieder *vollkommen durchsichtig*.

Es ist dieses Schwinden des versenkten Eiters keineswegs allein auf *Resorption* zu beziehen, zum grossen Theile kömmt es sicherlich auf Rechnung einer wirklichen *Entleerung nach aussen*. Der Onyx steht nämlich durch einen Kanal im Hornhautgefüge mit dem Eiterherde in Verbindung, und öffnet sich dieser nach aussen oder ist er von vorneherein ein *offenes* Geschwür, so steht einem Ausfliessen des Eiters aus der Onyxhöhle nichts im Wege.

Bei sehr umfangreichen Nägeln ist die Prognose weniger günstig. Da bleiben in der Regel *leucomatöse Trübungen* zurück, indem die den versenkten Eiter einschliessenden Faserblätter dann meistens ziemlich hart mitgenommen werden, ausserdem aber auch ein Theil des Eiters sich in unlösliche *kalkigfettige* Massen umsetzt und in dem trüben Gefüge gleichsam incapsulirt wird. In Folge dieser Theilnahme der Lamellen *bricht* ein solcher *grosser* Onyx wohl auch *durch* und verwandelt sich in ein *Geschwür*, das allmälig mit dem ursprünglichen Herde der Eiterbildung zusammenfliesst und die Zerstörung mit ihren Folgen vergrössert. *Bei grossen Nägeln* bleibt übrigens die weitläufige Trennung der Cornealblätter nicht ohne Einfluss auf die *Ernährung* und kann eine durch die Keratitis an sich vorbereitete *Atrophie* oder *Nekrose* etc. fördern.

C. Das offene Geschwür kann 1. heilen, *ohne* dass es nothwendig zu einer Trübung kömmt. *Bei Kindern* namentlich werden unter günstigen Verhältnissen öfters ausgedehnte und selbst *tiefgreifende* Geschwüre von *muldenförmiger* Gestalt durch pellucide Hornhautsubstanz völlig wieder ausgefüllt und spurlos verstrichen; oder sie hinterlassen nur eine ganz oberflächliche grauweisse wolkenähnliche Trübung, welche mit der Zeit, bei fortschreitendem Wachsthume der Hornhaut, sich mehr und mehr aufzuhellen und am Ende wohl auch ganz unkenntlich zu werden vermag. *Bei Erwachsenen* lässt sich ein solcher Ausgang nur dann hoffen, wenn das Geschwür ein *oberflächliches*, wenig ausgedehntes, muldenförmiges, mit *sehr flachen* Rändern und Grunde ist. Und selbst da entwickelt sich oft eine *oberflächliche* Trübung, welche nach einer ungenügenden theilweisen Aufhellung *ständig* wird. Im Allgemeinen pflegt die Trübung bei übrigens gleichen Verhältnissen um so *ausgedehnter* und *dichter* zu werden, je *rascher* das Geschwür sich ausfüllt, je *rapider* also der *Gewebswucherungsprocess*, welcher die Regeneration vermittelt, einherschreitet.

2. Bei Geschwüren mit *steil abfallenden* Rändern überhaupt, sowie bei sehr ausgebreiteten oder tiefgreifenden muldenförmigen Geschwüren Erwachsener wird fast immer nur *ein Theil* der Substanzlücke durch *pellucides* Cornealgefüge ersetzt, den Rest des Substanzverlustes füllt *grauweisses* Gewebe. Es entsteht so ein mehr weniger dicker *Sehnenfleck* oder eine der Form nach dem geschwürigen Substanzverluste entsprechende *sehnenähnliche Narbe.*

3. Die gefässreichen schwammigen Neubildungen auf *granulirenden Geschwüren* wandeln sich im weiteren Verlaufe in eine sogenannte *Epithelialnarbe* oder in eine lockere *bindegewebige Narbe* um, welche letztere bei *peripheren* Geschwüren gleichsam eine Fortsetzung der Conjunctiva bildet und bei starker Schrumpfung zu einem *falschen Flügelfelle* führen kann.

4. *Bei Geschwüren von sehr geringem Umfange* wird, wenn *die Verschwärung sehr tief,* bis nahe an die Descemeti, gegriffen hat, der überaus dünne Geschwürsboden in Gestalt einer convexen hanfkorn- bis erbsengrossen Blase (Fig. 4 *a*) hervorgetrieben, welche wegen ihrer Dünnwandigkeit in hohem Grade durchsichtig zu sein pflegt, wenigstens am Scheitel. Man hat diesen Zustand *Keratocele*, *Hornhautbruch*, *Hernia corneae* genannt. Er führt fast immer zum *Durchbruche* und seinen Folgen. Mitunter reisst die Blase ein, das Kammerwasser entleert sich, die Rissränder *verwachsen* aber wieder, die Blase tritt neuerdings hervor, um abermals zu bersten u. s. w. In seltenen Fällen indessen geschieht es auch wohl, dass die Blasenwand in Folge fortgesetzter Wucherung der oberflächlichen Corneallagen sich allmälig verstärkt und am Ende in ein dickes Stratum von *Narbenmasse* übergeht, welches mehr und mehr schrumpft und so die Blase wieder *abflacht*, dass sohin der Hornhautbruch mit Hinterlassung einer *flachen Narbe heilt.*

Fig. 4.

4. *Bei Geschwüren von grossem Umfange* bedarf es nicht einer so bedeutenden Abteufung, *um Ectasien des Bodens* zu ermöglichen; unter günstigen Umständen gedeiht die Ausdehnung bisweilen zu hohen Graden, *ohne dass das Geschwür ein tiefgreifendes war.* Oft erscheint der Grund des Geschwüres nur *leicht* vorgewölbt (Fig. 4 *b*). In anderen Fällen tritt er *blasenähnlich* heraus und zwar so stark, dass die Schliessung der Lidspalte erschwert oder gehindert wird. Man belegt diesen Zustand mit dem Namen der *ulcerativen Keratectasie.* Meistens kömmt es unter solchen Umständen bald zum *Durchbruche.* Unter *günstigen* Umständen *reinigt* sich jedoch der ectatische Geschwürsgrund, die Gewebswucherung verliert mehr und mehr an Intensität und die neugebildeten Elemente beginnen sich *höher zu gestalten.* Die vordere Wand der Blase wird in Folge dessen von einem mehr weniger dicken Stratum *neoplastischer trüber Cornealsubstanz* und einem trüben *Epithellager* überkleidet und die Ectasie selbst in Gestalt eines *„narbigen Cornealstaphylomes“* ständig. Bisweilen wird indessen durch die *Schrumpfung* und Verdichtung des neugebildeten oberflächlichen Stratum auch eine *Abflachung*, wenn nicht gar eine *Verstreichung* der Ectasie, ermöglichet.

6. *Grosse* und besonders *tiefgreifende Geschwüre* führen übrigens auch nicht selten zu *Verkrümmungen der gesammten Cornea* und setzen damit sehr bedeutende Functionsstörungen des Auges. Indem sich nämlich der Geschwürsboden *ausdehnt*, verlieren die *umgebenden* nicht verschwärten Theile ihren Halt und werden aus ihrer natürlichen Stellung *herausgedrängt*, *nach vorne getrieben.* In anderen Fällen jedoch *flacht* sich die *ganze* Cornea ab, indem die Narbe *schrumpft* und ihre Umgebungen mit sich zieht.

7. Der *Durchbruch* droht um so mehr, je *tiefer* das Geschwür eingreift und je *grösser* sein Umfang ist. Bei Geschwüren, welche bis nahe an die Descemeti reichen, ist die Perforation fast Regel. Dieselbe erfolgt sehr häufig *spontan.* Bei *weniger tief greifenden* Geschwüren jedoch geben meistens *momentane* Steigerungen des Binnendruckes (S. 7), wie selbe durch plötzliche respiratorische Circulationsstörungen oder associirte gleichzeitige kräftige Zusammenziehungen der geraden Augenmuskeln gesetzt werden, die *nächste* Veranlassung ab. Intensive, besonders krampfhafte Anstrengungen der Rumpfmuskeln, das Aufheben einer schweren Last, starkes Bücken, Niesen, Husten, Erbrechen, heftiges Pressen bei schwerem Stuhlgange u. s. w. sind gewöhnlich die *entfernteren* Ursachen.

Im Momente der Perforation entleert sich, *falls die Durchbruchsöffnung eine kleine ist*, in der Regel *nur das Kammerwasser* und, indem sich der Glaskörper unter dem Drucke der Augenmuskeln nach vorne drängt, wird die Iris sammt der Linse an die Hinterwand der Cornea *angedrückt. Ein Vorfall der Regenbogenhaut* ist in *diesem* Augenblicke bei *kleiner* Durchbruchsöffnung nur *dann* möglich, wenn das perforirende Geschwür an der *äussersten* Peripherie der Hornhaut gelegen ist; ausserdem aber, wenn entweder die *Linse fehlt*, oder wenn die *Zonula geborsten* ist, was bei *peripheren* Cornealperforationen bisweilen im Momente des Einreissens des Geschwürbodens geschieht.

Bei *ganz peripheren* Durchbrüchen ist nämlich die *Richtung*, in welcher das Kammerwasser nach aussen strömt, der *Irisoberfläche* nahezu *parallel.* In Folge der *Reibung* wird dann leicht gleich im *ersten* Momente der der Oeffnung entsprechende

Randtheil der Pupille von der Linse *abgehoben* und die zugehörige Portion der Iris von dem Kammerwasser *in das Loch* hineingetrieben. Liegt die Perforationsöffnung etwas *weiter entfernt* von dem Rande der Hornhaut, so kann von Seite des Kammerwassers ein Prolapsus im Momente des Durchbruches *nicht* veranlasst werden, da *hinter* der Iris nur ein *Minimum* jener Flüssigkeit vorhanden ist, das in der *Vorderkammer* befindliche Fluidum aber in einer auf die Fläche der Iris fast *senkrechten* Richtung oder doch unter einem *grossen Winkel* ausströmt, die Regenbogenhaut demnach eher *vom Loche weggestossen* werden muss. Ist jedoch *die Linse abhanden* gekommen oder die *Zonula gebrsten*, so gestalten sich die Verhältnisse anders. Dann findet nämlich der *Glaskörper* Gelegenheit in die Hornhautöffnung einzudringen und die Irisportion, welche letztere verlegt, vor sich her in das Loch zu treiben.

Mit der Entleerung des Kammerwassers wird der *intraoculare Druck Null;* dem Seitendrucke des kreisenden Blutes steht in den Binnengefässen des Augapfels nur mehr die mechanische Resistenz und die muskulare Contractionsfähigkeit der Gefässhäute entgegen. Haben diese gelitten, so kömmt es leicht zur *Berstung* und es wird eine *Chorioidal- oder Netzhautblutung* veranlasst, welche schwere Folgen haben kann. Bei *Normalität* der Gefässwandungen sind diese Zufälle nicht zu fürchten; da kömmt es höchstens zu einer *Ausdehnung der Gefässe* und weiterhin vielleicht zu *passiven Hyperämien* der Chorioidea und Netzhaut, welche unter Umständen allerdings auch manche sehr bedauerliche Processe anzubahnen vermögen.

a) Reisst der Geschwürsboden einfach durch, ist derselbe noch von einiger Dicke und sind die tiefsten Schichten desselben nicht bereits selbst in Verschwärung begriffen, so können die Rissränder wieder mit einander in Berührung kommen und *per primam intentionem verwachsen.* Dann sammelt sich das Kammerwasser wieder, die Iris mit der Linse treten in ihre normale Stellung zurück und der Zustand gleicht abermals dem *vor* der Perforation. Mitunter *durchbricht ein Geschwür mehrmals* und schliesst sich immer wieder; am Ende *heilt* es gerade so, als ob *keine* Perforation stattgefunden hätte.

b) Ist die Durchbruchsöffnung eine sehr kleine rundliche geschwürige, oder verheilt ein Einriss nur *theilweise* per primam intentionem, so geschieht es häufig, dass der an der Oeffnung fixirte Theil der Vorderkapsel oder Iris auf entzündlichem Wege *mit den Rändern des Durchbruches verwächst und so, ohne eigentlich in die Wunde selbst einzudringen, zur Stopfung derselben beiträgt*, worauf die Kammer unter Ansammlung des Humor aqueus sich wieder herstellt.

Ist der Durchbruch ein centraler, so wird in der Regel ein Theil der *Vorderkapselmitte* an die Wundränder angelöthet, während die Iris frei bleibt. Sobald das Kammerwasser sich dann sammelt, drückt es die Linse nach hinten. Oefters *reisst sich die Kapsel* von dem in der Durchbruchsöffnung gelegenen Pfropfe *völlig los* oder zieht nur einen *kleinen Theil* des letzteren mit sich, das Loch in der Hornhaut bleibt *gestopft*, trotzdem der Krystallkörper in seine normale Stellung zurückgetreten ist. In anderen Fällen *folgt der Pfropf seiner ganzen Masse* nach der Linse, die Oeffnung ist wieder hergestellt, das Kammerwasser fliesst abermals aus und so wiederholt sich der Durchbruch ein oder mehrere Male, bis der Pfropf endlich hinlänglich an Grösse und Dichtigkeit zugenommen hat, überdies aber auch fest an den Wundrändern haftet, so dass er der zurückweichenden Linse nur theilweise zu folgen vermag. Das Cornealgeschwür

heilt dann *mit,* seltener *ohne* Hinterlassung einer Narbe oder oberflächlichen Trübung. Der etwa *auf der Vorderkapsel* sitzen gebliebene Pfropftheil schwindet häufig auf dem Wege der Resorption, so dass die Linse wieder völlig *normal* erscheint. Mitunter wird derselbe aber auch ständig, die Mitte der Vorderkapsel bleibt getrübt. Oefters zerfällt auch die dahinter gelegene Portion der Linsensubstanz, verkalkt und das Resultat ist ein sogenannter *Centralkapselstaar.*

Fig. 5.

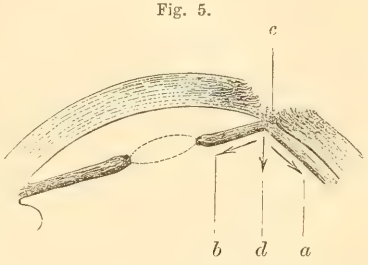

Perforirt die Cornea in einiger Entfernung vom Centrum, so wird bei *kleiner* hinterer Durchbruchsöffnung *ein Theil des Pupillarrandes oder der Breite der Iris angelöthet* (Fig. 5). Doch auch diese wird häufig *wieder frei.* Mit der Herstellung des Kammerraumes beginnen nämlich die Irismuskeln wieder zu wirken und ziehen im Vereine mit der Elasticität des gespannten Irisgewebes den an der hinteren Hornhautwand angehefteten Iristheil nach hinten. Die Lostrennung erfolgt bei dem geringen Umfange der Verwachsung in der Regel um so leichter, als die aus ihrer normalen Lage gerückte Partie der Längsfasern und der Sphincter pupillae so auf den Anheftungspunkt *c* der Iris wirken, dass ihre Kräfte *a b* sich nahezu summiren und ihre Resultirende *d* fast radiär zur Krümmung der durchbrochenen Hornhautstelle nach hinten läuft. Oefters bleibt *keine Spur der ehemaligen Verwachsung* zurück. In anderen Fällen findet man später nur ein kleines *Häufchen Irispigment* an der durchgreifenden Hornhautnarbe. Bisweilen wird unter dem Zuge der Iris der verbindende Pfropftheil zu einem oder mehreren *Fäden* ausgesponnen, welche später einreissen und verschwinden; oder aber fortbestehen und zwischen der hintersten Portion der Cornealnarbe und der Iris ausgespannt bleiben. Endlich kommen auch Fälle vor, in welchen *die Verlöthung ständig wird,* die Iris also ihre normwidrige Stellung beibehält. Man nennt diesen Zustand eine *partielle vordere Synechie.*

c) Bei Durchbrüchen, deren hintere Oeffnung den Umfang eines Hirsekornes überschreitet, pflegen die weiteren Folgen etwas verschieden zu sein.

Perforirt die Cornea in der Mitte, so können die Ausgänge allerdings den vorhin erwähnten ähnlich oder gleich werden. Meistens aber *verwächst ein Theil oder der ganze Pupillarrand* (Fig. 6) mit den Seiten des Pfropfes, da die Pupille bei dem Durchbruche wegen Verminderung des intraocularen Druckes sich sehr verengert und ihr *Rand* sohin mit der das Cornealloch stopfenden neoplastischen Masse in unmittelbare Berührung kömmt. *Die Kapsel,* deren Mitteltheil *a* an die Ränder der Perforationsöffnung angelöthet wird, kann durch den Druck des sich sammelnden Kammerwassers später wieder *losgerissen werden* und durch Resorption des ihr etwa aufsitzenden Pfropftheiles sogar wieder ihre normale Pellucidität erlangen. Immer aber bleibt unter solchen Verhältnissen das Sehvermögen sehr beschränkt oder wird gar aufgehoben, selbst wenn der Pupillarrand unter dem Zuge der Irislängsmuskeln sich theilweise wieder frei gemacht

Fig. 6.

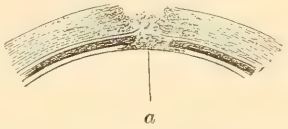

hätte, indem der Rest der Pupille ganz oder zum grössten Theile hinter die Trübung fällt, welche das Hornhautgeschwür bei seiner Heilung zurücklässt. Nicht selten jedoch ist die Resistenz des Pfropfes genügend gross, um dem Drucke des sich sammelnden Kammerwassers Widerstand zu leisten, *die Linse bleibt mit der Hornhaut verbunden* und die Kammer stellt sich nicht wieder vollkommen her.

Bricht die Hornhaut in grösserer Entfernung von ihrem Centrum durch, so fällt nach Abfluss des Kammerwassers wegen der raschen Verengerung des Schloches der Pupillarrand gewöhnlich *jenseits* der Lücke, es legt sich *ein Theil aus der Breite der Iris* an die hintere Cornealöffnung und wird daselbst durch den von hinten andrängenden Krystall- und Glaskörper festgehalten. Die Iris *verlegt also die Oeffnung*, ohne sie völlig zu schliessen, das Kammerwasser hat freien Abfluss. So lange dieser ermöglichet ist, bleibt der Zustand derselbe, wenn die *Verschwärung* nicht weiter schreitet. Früher oder später beginnt ein entzündlicher Process *in der blosgelegten Irispartie* und in Folge dessen wird dieselbe ringsum mit den Rändern der Perforationsöffnung verlöthet, letztere also *geschlossen*. Nun sammelt sich wässerige Feuchtigkeit im Kammerraume, die Linse tritt zurück, die Irismuskeln können wieder wirken. Falls die Vereinigung der Iris mit der Cornea nicht schon eine zu feste geworden ist, *reisst sich* die Iris wieder *theilweise* los, das Kammerwasser entleert sich abermals und so geht es fort, bisweilen Wochen lang. Endlich wird *die Verwachsung eine so innige*, dass die Muskelkraft der Iris zur Trennung nicht mehr zureicht. Der sich sammelnde Humor aqueus übt nun einen *Druck auf die Hinterwand der Hornhaut und der blosgelegten Irispartie* aus, welche letztere vor der Oeffnung gleichwie an einem Rahmen ausgespannt ist. Dieser Druck genügt in der Regel, um die fragliche Irisportion *auszudehnen* und blasenähnlich hervorzutreiben, es entwickelt sich *ein Irisvorfall*, *Prolapsus iridis* (Fig. 7). Derselbe erreicht öfters kaum die Grösse eines Hirsekornes, in anderen Fällen übersteigt er den Umfang einer grossen Erbse. Die Wandungen der Blase sind immer sehr dünn, und darum scheint der wenig erleuchtete Augengrund schwarz durch.

Fig. 7.

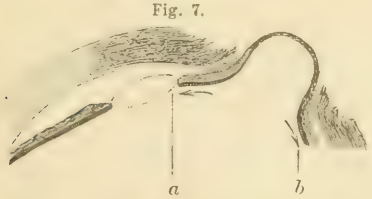

Die allmälige Vergrösserung der Blase kömmt nämlich sum grössten Theile auf *die Ausdehnung* des gleich ursprünglich blosgelegten und ringsum festgelötheten Iristheiles. *Ein Zuzug* von Irissubstanz findet nur insoferne statt, als unter dem bedeutenden Drucke, welcher auf die Blase von hintenher wirkt, das verlöthende *Neugebilde* gezerrt wird und vielleicht etwas nachgibt. Dieses *Nachgeben* ist aber in der Regel ein *sehr unbedeutendes*, da der Widerstand der Verbindungsmasse sehr erhöht wird durch *die Wirkung a b der Irismuskeln*, welche die Regenbogenhaut gespannt erhalten und *von dem Loche* wegzuziehen streben.

Nicht selten *berstet die Blase*, besonders wenn ihr Umfang ein ziemlich grosser ist, denn mit der Flächenausdehnung des Prolapsus wächst der Quotient des auf ihn wirkenden intraocularen Druckes. Nach erfolgtem Durchbruche *verlöthen die Rissränder* öfters wieder, die Blase tritt neuerdings hervor, berstet nochmals u. s. w. Endlich werden nach einer Perforation die zusammengefalteten Blasenwände durch entzündliche Producte zu einem *dicken Pfropfe* vereiniget, welcher sich mehr und mehr verdichtet

und nach Verschluss der Oeffnung dem Drucke des Humor aqueus genügenden Widerstand leistet, daher zu einer *flachen durchgreifenden Cornealnarbe* wird, in welcher der prolabirte Iristheil völlig untergeht und nur einige Häufchen körnigen schwärzlichen Pigmentes zurücklässt. Am hinteren Umfange der Narbe hängt die Regenbogenhaut dann ringsum fest.

Die Pupille ist unter solchen Umständen immer frei, höchstens etwas verzogen, meistens auch sehr beweglich und, da das Narbencentrum jenseits ihres Randes steht, wird dieselbe gewöhnlich nur *theilweise* von der Cornealtrübung überdeckt; häufig fällt sogar das *ganze* Sehloch gegenüber einer völlig *durchsichtigen* Portion der Hornhaut. *Das Sehvermögen* wird bei Vorfällen eines Theiles *aus der Breite der Iris* also höchstens *beschränkt*, nicht aber völlig aufgehoben, und die Beschränkung ist oft nicht sowohl die Folge einer *Ueberdeckung* der Pupille, als vielmehr der durch die Anlöthung beeinträchtigten *Functionstüchtigkeit der Iris selber.*

Weit weniger günstig gestalten sich die Verhältnisse, *wenn ein Theil des Pupillarrandes* an die Durchbruchsöffnung gelangt. Es kann dieses gleich *im Momente der Perforation* geschehen. Eben so oft geschieht es aber auch erst in *weiterer* Folge, nachdem *ursprünglich* nur ein Theil aus der *Breite* der Iris blosgelegt worden war, und zwar ist das fragliche Ereigniss dann einmal das Resultat einer *Vergrösserung des Loches* wegen fortschreitender *Verschwärung;* das andere Mal aber findet es seine nächste Veranlassung in der partiellen *Schmelzung* jener Producte, welche den blosgelegten *Breitentheil* der Regenbogenhaut an die Geschwürsränder anlöthen. Es wird in letzterem Falle nämlich die an die Lochränder angeheftete Irispartie unter dem Drucke des Kammerwassers leicht *losgerissen* und der betreffende Theil des Pupillarrandes von dem nach aussen strömenden Humor aqueus in die Perforationsöffnung hinein *getrieben.*

Schreitet nach einem solchen Vorgange *die Verschwärung nicht weiter,* so wird das blosgelegte oder vorgefallene Stück der Pupillarzone durch entzündliche Producte an die Lochränder angeklebt und der Rest der Oeffnung durch einen Pfropf geschlossen (Fig. 8), welcher nach hinten mit der Linse oder mit dem anliegenden Theile des Glaskörpers in Verbindung tritt. Weiterhin verdichtet sich, während die Linse unter dem Drucke des sich sammelnden Kammerwassers wieder frei wird, die neugebildete Masse allmälig zu *einer Narbe,* mit welcher natürlich der betreffende Theil der Pupillarzone der Iris verwachsen bleibt. Das Sehloch erscheint dann im Verhältnisse zur Grösse des eingelötheten Bogentheiles des Pupillarrandes verkleinert und der Rest desselben fällt theilweise oder ganz hinter die Cornealnarbe, woraus begreiflicher Weise *eine sehr bedeutende Beeinträchtigung oder völlige Aufhebung des Sehvermögens resultirt.*

Fig. 8.

Viel trägt zu diesen üblen Folgen der Umstand bei, dass während dem Abflusse des Kammerwassers die *Pupille sich sehr verengt* und sohin selbst bei *kleiner* Oeffnung der Hornhaut ein verhältnissmässig *grosser* Theil des Pupillarrandes an das Loch gelangt und daselbst fixirt werden kann. Ueberdies kömmt in Betracht, dass nach erfolgter Stopfung der Perforationsöffnung *die Irismuskeln* sogleich zu spielen beginnen, der Kreismuskel nun-

mehr aber an dem Pfropfe einen *fixen Punkt* gewonnen hat, *gegen welchen er hinzieht.* Er bringt auf diese Weise neue und neue Portionen des Pupillarrandes in die Nähe des Pfropfes und macht deren *Verlöthung* möglich, besonders wenn gleichzeitig das Irisgefüge in grösserer Ausdehnung in entzündliche Mitleidenschaft geräth. In der That sieht man bei derartigen Bloslegungen eines Theiles des Pupillarrandes und bei nachträglicher Anheftung desselben an die Cornea öfters, namentlich bei peripheren Durchbrüchen, dass die *entgegengesetzte* Hälfte der Iris gegen das Hornhautloch hin gezerrt und das Centrum der Pupille in gleicher Richtung verschoben wird. *Die Gestalt des Sehloches* wird dabei länglich, selbst spaltförmig, und der von der Perforationsöffnung entfernteste Randtheil desselben nähert sich der letzteren mehr und mehr: ja in einzelnen Fällen tritt er geradezu bis zu dem Pfropfe heran, verlöthet mit ihm und so wird *die Pupille völlig geschlossen.*

Ist das blosgelegte Stück der Pupillarzone von einiger Breite, hat also die Durchbruchsöffnung einen ziemlichen Durchmesser und fällt der Pupillarrandtheil nahe an den centralen Umfang des Hornhautloches: so kann nach erfolgter Verlöthung die *blosgelegte* Irispartie *blasenförmig ausgedehnt* werden, während ihr Randtheil mit dem centralen Umfange der Hornhautöffnung in Berührung bleibt. In einzelnen Fällen geschieht es auch wohl, dass nicht nur die fragliche Portion der *Iris*, sondern *auch ein Theil des Pfropfes ausgedehnt* wird, welcher die blosgelegte Portion des Pupillarrandes fixirt, dass sich also ein Prolapsus entwickelt, dessen *centrale* Partie aus *neugebildeter* Masse besteht.

d) Bei Durchbrüchen, deren hintere Oeffnung den Umfang einer Erbse überschreitet, gelangt fast *immer*, selbst bei peripherer Lage des Geschwüres, *ein Theil des Pupillarrandes* in den Bereich des Loches. Die blosgelegte Irisportion wird dann durch die nach vorne rückende Linse an der Hinterwand der Cornea fixirt, entzündet sich und verwächst ringsum mit den Rändern des Durchbruches, während gleichzeitig die verengte Pupille durch einen Exsudatpfropf geschlossen wird, welcher einerseits an der Vorderkapsel, andererseits an dem Lochrande der Hornhaut festhaftet. Es entwickeln sich dann auf der blosgelegten Irisportion bald *Granulationen*, welche sich allmälig verdichten und die Hornhautlücke *narbig* schliessen.

Fig. 9.



Häufig wird der blosgelegte Iristheil nach erfolgter Verlöthung mit den Rändern des Durchbruches durch den von hinten andrängenden Humor aqueus ausgedehnt und in Gestalt einer erbsen- bis bohnengrossen Blase hervorgetrieben, es entsteht ein *umfangreicher Prolapsus iridis* (Fig. 9), welchen man mit dem Namen *eines partiellen Irisstaphylomes* zu bezeichnen pflegt. Es kann diese Blase *bersten* und die zusammengefalteten Wände derselben können dann zur Grundlage einer *flachen Narbe* werden. Oft besteht aber die Blase fort, die ectatischen Wandungen wuchern und wandeln sich in ein dichtes *Narbengefüge* um, man hat ein *partielles Narbenstaphylom* vor sich.

Nicht selten *entleert sich* bei so grosser Oeffnung im Momente des Durchbruches oder später *die Linse und ein Theil des Glaskörpers.* Der Augapfel sinkt dann zusammen, seine Wände falten sich und in Folge der gänzlichen Aufhebung des intraocularen Druckes entwickeln sich sehr bedeutende *Hyperämien der Uvea und Netzhaut.* Gewöhnlich *schliesst sich die*

Perforationsöffnung innerhalb einiger Tage, indem wegen dem Zusammensinken des Augapfels die Ränder des Loches in der Hornhaut sich nähern und die Oeffnung selbst durch die prolabirte Irisportion theilweise gestopft wird, überdies aber die Pupille alsbald obliterirt. Weiterhin verwächst die vorgefallene Regenbogenhautpartie mit den Durchbruchsrändern und wird zur Grundlage einer mehr weniger dicken und dichten *Hornhautnarbe*. Diese kann ebenfalls ectatisch werden, es kann ein *partielles Narbenstaphylom* resultiren. Meisthin aber *bleibt die Narbe flach*, ja gewöhnlich schrumpft auch der *nicht verschwärte* Theil der Hornhaut, die vordere Hälfte des Bulbus flacht sich ab, *der Augapfel wird atrophisch*. In ziemlich vielen Fällen kömmt es nach der theilweisen Entleerung des Augapfels wohl gar zu sehr *intensiven Entzündungen in dessen Innerem*. Die bedeutende Hyperämie, welche aus der Aufhebung des intraocularen Druckes resultirt und öfters zu parenchymatösen Blutungen führt, ist ein wichtiges vorbereitendes Moment. In einem solchen Falle *vereitert* dann häufig der Rest der Cornea, die Iris, ja selbst ein grosser Theil der Ader- und Netzhaut, der Eiter entleert sich und der solchermassen *phthisisch* gewordene Bulbus schrumpft am Ende auf einen kleinen unregelmässig gestalteten Stumpf von Erbsen- bis Bohnen- oder Haselnussgrösse zusammen.

Ausnahmsweise stürzt im Momente des Durchbruches der Glaskörper mit solcher Gewalt hervor, dass ein Theil der an seiner äusseren Wand haftenden *Netzhaut* von der Ora serrata *losgerissen* wird, *prolabirt* und in die *Narbe eingelöthet* wird. Bei vorläufiger Erkrankung der *Aderhaut* kömmt es wohl auch zu mächtigen Blutergüssen im Inneren des Auges. In einzelnen Fällen ergiesst sich eine so grosse Menge Blut zwischen Chorioidea und Sclera, dass erstere ringsum von letzterer losgelöst, ja wohl auch ein Theil des *Ciliarmuskels* abgesprengt wird und das Blut nach aussen fliesst. Was zurückbleibt, gerinnt und organisirt, während der Bulbus mehr und mehr dem Schwunde verfällt, zu dicken Schwarten.

e) Geht die Hornhaut grösstentheils oder ganz durch Vereiterung, Nekrobiose oder Brand zu Grunde, so entleert sich die Linse und ein Theil des Glaskörpers natürlich um so leichter. *Phthisis des Augapfels* ist daher eine sehr *gewöhnliche* Folge dieses Ereignisses.

Es kommen indessen auch Fälle vor, wo *die Linse in ihrer normalen Verbindung mit dem Strahlenkörper bleibt* und ihre Integrität bewahrt, oder wo blos die Vorderkapsel eingerissen wird und der Linsenkern sich entleert. Es erscheint dann die Regenbogenhaut hinter der normwidrigen Oeffnung ausgespannt, die Pupille ist sehr verengt und wird binnen kurzem durch einen neoplastischen Pfropf geschlossen, welcher hinten mit dem Centrum der Vorderkapsel verschmilzt. Indem die Iris sich entzündet, lockert sie sich auf, schwillt an, wird gefässreicher und es erheben sich an ihrer Oberfläche *Fleischwärzchen*, durch welche die äusserste Zone der Regenbogenhaut mit den geschwürigen Rändern des Durchbruches vereiniget wird. Später verdichtet sich diese Neubildung zu einer Narbe, welche mehr und mehr schrumpft und sich auf ein rundliches oder ovales Scheibchen von dem Umfange einer Erbse zusammenzieht. Die Vorderzone der Sclera wird so gegen die optische Axe hin gezerrt und nicht selten sehr bedeutend abgeflacht, während *der Bulbus als Ganzes atrophirt*.

Es geschieht übrigens auch nicht selten, dass die blosliegende Iris nach Verschluss des Sehloches und Verlöthung seines Randes mit der Vorderkapsel theilweise oder ganz durch das sich wieder sammelnde Kammerwasser *ausgedehnt* und in Gestalt einer gewaltigen Blase über die Ebene

der vorderen Scleralöffnung hervorgebaucht wird. Man nennt diesen Zustand *totales Irisstaphylom.*

Wird die Iris *ihrem ganzen Umfange nach* ectatisch, so erscheint das Zenith der Blase in der Regel genabelt (Fig. 10), indem der die Pupille schliessende Pfropf sich nicht so stark ausdehnt, als die Irissubstanz selbst. Es setzt dieser Ausgang natürlich voraus, dass sich der Pfropf entweder von der Vorderkapsel wieder gelöst habe, oder dass die Zonula geborsten und die Linse dem Pfropfe nach vorne in die Concavität des Staphyloms gefolgt sei.

Fig. 10.

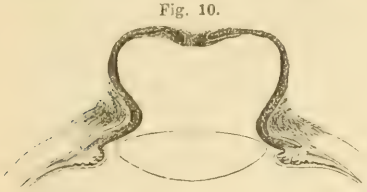

Wo die Vorderkapsel ihre normale Stellung bewahrt und der Pupillarrand der Iris sich von ihr nicht losgerissen hat, können blos *ein oder mehrere Theile* der blosgelegten Iris ausgebaucht werden, während der Rest der Regenbogenhaut und ihre Pupillarzone in ihrer normalen Lage verharren und sich allmälig in eine *flache* Narbe verwandeln. Das Staphylom erscheint dann meist wulstähnlich.

In einem oder dem anderen Falle ist die *Ausdehnung* der ectatischen Iris *nicht* an allen Stellen eine völlig *gleichmässige.* Nicht selten bilden sich vorläufig *Adhäsionen* zwischen der hinteren Irisfläche und der Vorderkapsel und die verbindenden bindegewebigen Neugebilde setzen der ausdehnenden Gewalt des Kammerwassers einen grösseren Widerstand entgegen; sie werden dann erst zu *Fäden* ausgesponnen, ehe sie einreissen und bedingen so an der Oberfläche des Staphyloms Einziehungen. In anderen Fällen wuchert das Irisgewebe selbst sehr stark und an einzelnen Stellen der Blase bilden sich *sehnige Flecke* oder *Stränge,* welche weniger dehnbar sind. In beiden Fällen erscheint (Fig. 11) die Oberfläche des Staphyloms uneben hügelig, mit einspringenden sich vielfach kreuzenden Furchen, die Ectasie gewinnt eine entfernte Aehnlichkeit mit einer Beerentraube, daher der Name: *Traubenstaphylom, Staphyloma iridis racemosum.*

Fig. 11.

Das Staphylom der Iris kann bersten und sich wieder füllen, oder aber nach erfolgter Berstung zusammengefaltet bleiben und zur Grundlage einer *flachen Narbe* werden. Oft jedoch wuchern die Wände des Irisstaphyloms fort und wandeln sich in eine mehr weniger dicke Narbenmembran um, die ständig ist, es hat sich das Irisstaphylom in ein *totales Narbenstaphylom der Hornhaut* umgebildet. Der Bulbus bleibt dann in der Regel vergrössert, obgleich die inneren Theile desselben atrophiren.

Behandlung. *Die Aufgaben der Therapie* beziehen sich zum Theile auf die Beschränkung und Unterdrückung der *Suppuration;* zum Theile haben sie die Bedingungen für einen *möglichst günstigen Verheilungsmodus* der Substanzlücke herbeizuführen; zum Theile endlich zielen sie auf Verhütung der mannigfaltigen *secundären Zufälle* und auf möglichste Verkleinerung der daraus hervorgehenden Schäden.

1. *Um der Eiterbildung und damit der fortschreitenden Zerstörung des Hornhautgefüges zu steuern,* gelten im Allgemeinen ähnliche therapeutische Grundsätze, wie bei den übrigen Formen der Keratitis. Vor allem anderen muss natürlich die *Beseitigung des causalen Momentes* angestrebt werden.

Es wird in dieser Beziehung bisweilen die *Entfernung eingedrungener Fremdkörper,* am Bulbus streifender Wimpern u. s. w. nothwendig sein. Bei *Kalkverbrennungen* scheint die Abtragung des Schorfes geboten zu sein, da von demselben aus der Kalk in die unterlagernden Hornhautschichten eindringt und zur Ausbildung sehr dichter opaker Narben Veranlassung gibt *(Gouvea).* Bei der *neuroparalytischen Form* ist die Application eines *Schutzverbandes,* welcher äussere Schädlichkeiten abhält und der Vertrocknung entgegen zu arbeiten vermag, erforderlich. Er reicht hier in der Regel hin, um vorhandene Infiltrate zur Resorption, offene Geschwüre aber zur Vernarbung zu bringen.

Die *Indicatio morbi* wird wesentlich von der *Intensität* der vorhandenen *Reizerscheinungen* bestimmt:

a) Wenn der Process unter *stürmischen* Erscheinungen *der Gefäss- und Nervenreizung* auftritt und *so lange* er unter *höchstgradig* entwickelter, vorwiegend *arterieller Hyperämie, chemotischer Schwellung der nachbarlichen gefässreichen Theile,* so wie unter *sehr starker örtlicher Temperaturerhöhung* einherschreitet: sind *strenges* antiphlogistisches Verhalten, *örtliche Wärmeentziehungen* und nach Umständen *locale Blutentleerungen* am Platze. Ausserdem sind täglich mehrmal wiederholte *Atropineinträufelungen* und bei excessiver Schmerzhaftigkeit des Leidens *hypodermatische* Einspritzungen von *Morphiumsolutionen* geboten.

b) Wo sich sowohl Gefäss- als Nervensymptome in den Grenzen der *Mässigkeit* bewegen, genügen neben entsprechendem Verhalten des Kranken der *Schutzverband* und täglich 1—2mal wiederholte Einträufelungen der *Atropinlösung* vollkommen. Doch ist das Mydriaticum *bedenklich,* falls der Stand des Eiterherdes ein solcher ist, dass im Falle eines Cornealdurchbruches bei *weitem* Sehloch ein Vorfall des *Pupillarrandes* zu befürchten steht, und wird dann, wo es thunlich ist, besser gemieden.

c) Entwickelt sich der Eiterherd unter relativ *geringer Gefässreizung,* dagegen aber *höchst intensiver Ciliarneurose,* so sind mit dem *Schutzverbande* und mit energischer Anwendung des *Atropins hypodermatische* Einspritzungen von Morphium zu verbinden. Genügt auch dies nicht, um die heftigen Nervensymptome zu mindern, so kann man, ein ganz verlässliches Wartpersonale vorausgesetzt, zeitweise und abwechselnd mit dem Schutzverbande *Ueberschläge mit in laues Wasser oder Camillenaufguss* von etwa 30 Grad Reaumur *getauchten Compressen* versuchen. Nebenbei sind die Atropineinträufelungen fortzusetzen. *Sobald aber die Ciliarneurose zurücktritt,* die Schmerzen gelindert oder beseitigt sind, müssen die lauen Ueberschläge aufgegeben werden. Eine zu lange Fortsetzung derselben pflegt starke Conjunctivalhyperämien nach sich zu ziehen und kann selbst zu ernsteren Bindehautaffectionen, möglicher Weise wohl auch zu ungebührlicher Vermehrung der Hornhauteiterung führen *(Graefe, Classen, Stavenhagen).*

Man wird mit diesen Verfahrungsweisen in den allermeisten Fällen vollkommen auslangen. Doch kömmt es auch wohl vor, dass die genannten Mittel *ohne erheblichen Erfolg* bleiben oder dass wohl die Reizerscheinungen, namentlich die höchst peinliche Ciliarneurose, zurücktreten,

die Eiterbildung und die damit verbundene Zerstörung aber nach wie vor ihren *Fortgang* nimmt, das Product sich immer weiter in die angrenzenden Hornhautbezirke hineinschiebt und deren Zerfall begründet, der Herd sich also nach Fläche und Tiefe hin ausbreitet, sich schliesslich auch mit Iritis und oft auch mit Hypopyumbildung combinirt und den völligen Verlust des Auges durch *Phthisis der Cornea* oder durch *suppurative Panophthalmitis* anbahnt.

Es erklärt sich dieser Widerstand des Processes gegen sonst wirksame Mittel zum Theile daraus, dass die *Resorption* bei grösseren Eiterinfiltrationen Schwierigkeiten findet und überhaupt nicht rasch genug erfolgen kann, dass das Product daher in der Regel *dem Durchbruche* zustrebt, diesen aber keineswegs immer auf dem *kürzesten* Wege erzielt, sondern häufig erst, nachdem der Eiter vom ursprünglichen Herde aus sich weithin diffundirt und die Cornealsubstanz in *grossem* Umfange *zerstört* hat. Anderseits kömmt in Betracht, dass die fortschreitenden Zerstörungen in und um den ursprünglichen Herd herum nicht allein auf Rechnung der *Entzündung* und etwaiger schmelzender Eigenschaften des Infiltrates zu schreiben sind, sondern zum Theile auch auf den beträchtlichen *Druck* bezogen werden müssen, unter welchem sich das infiltrirte Gefüge des Herdes sowie dessen nächste Umgebung befinden. Wie misslich aber ein hoher äusserer Druck auf die Vegetationsverhältnisse infiltrirter Gewebe einwirkt, ist genügsam erwiesen.

Es ergibt sich hieraus unmittelbar die Indication, Eiterherde, bei welchen sich die erwähnten Uebelstände fühlbar machen, zu *entleeren* oder wenigstens durch *Entspannung der Cornea* unter günstigere Lebensbedingungen zu setzen. In der That ist es ein alter Erfahrungssatz, dass Eiterungsprocesse in der Cornea, wenn sie unter noch so stürmischen Erscheinungen einhergehen, unmittelbar *nach erfolgtem Durchbruche* und Vorfalle eines Iristheiles sich rasch zum Guten zu wenden pflegen, nicht mehr weiter schreiten, sondern abstossen, was nicht zu erhalten ist, den Boden des Geschwüres reinigen und so zur Heilung sich anschicken. Es käme also darauf an, diesen natürlichen Vorgang nachzuahmen, dabei aber jeden ferneren Substanzverlust und den Vorfall der Iris zu vermeiden. Das Mittel dazu liegt in der *Paracentesis corneae.*

Speciel erscheint diese Operation *angezeigt* bei *umfangreichen Abscessen und Nägeln* überhaupt; bei *Abscessen,* welche *nach hinten durchgebrochen* sind, sich rasch aber wieder füllen und grosse Neigung zur *Flächenausdehnung* und *Eitersenkung* beurkunden; bei Eiterherden *jeder* Art, wenn sie unter *intensiver* Gefäss- und Nervenreizung einherschreiten und wenn vermöge der *Massenhaftigkeit* des aufgehäuften Infiltrates die Gewebstheile einem starken Drucke ausgesetzt erscheinen. Das Auftreten von Eiter *im Kammerraume* oder gar in den *tieferen* Theilen der Augapfelhöhle *verschärft* die Indication, ja macht sie zu einer *absoluten.*

Der *Zweck* der Operation ist nach dem Vorhergehenden keineswegs blos die *directe Entleerung* des Infiltrates. Wäre es so, so würde die Operation in den meisten Fällen nichts fruchten. Namentlich *bei Abscessen* findet sich nämlich *flüssiger* entleerungsfähiger Eiter nur selten zu einer Zeit, in welcher die Paracentese noch als Vorbauungsmassregel gegen fortschreitende Zerstörung der Cornea dienen kann (S. 84). Trotzdem ist auch in *diesen* Fällen der *Erfolg* der Paracentese oft ein lohnender. Die Schmerzen werden meistens gemildert oder gänzlich beseitiget und

häufig wird auch noch dem Fortschreiten des Abscesses sowie der Zerstörung der eigentlichen Hornhautelemente im Inneren des Eiterherdes Einhalt gethan. Es steht übrigens sogar fest, dass man ganz ähnliche Resultate erzielen kann, wenn der Einstich *ausserhalb* des Abscesses in *gesunder* Hornhautsubstanz gemacht wird.

Es spricht dieses gegen die neuerlich urgirte *(Weber)* Nothwendigkeit, den *Inhalt* des Abscesses *um jeden Preis zu entleeren.*

Ist ein Abscess durch die Paracentese oder spontane Ruptur der Aussenwand theilweise oder ganz *entleert* worden und zeigt sich nun dessen *vordere Wand sehr dünn,* faltet sie sich vielleicht gar und sinkt sie ein, ist also wenig Hoffnung vorhanden, dieselbe zu erhalten: so ist es klug, dieselbe mittelst des scharfen Randes eines Daviel'schen Löffels *abzutragen*, die Abscesshöhle demnach in ein *offenes Geschwür* zu verwandeln. Es wird solchermassen der Heilungsprocess wesentlich beschleunigt und meistens resultiren auch weniger dichte und weniger ausgebreitete Trübungen. Die weitere Behandlung fällt mit jener *primärer* Geschwüre zusammen.

Im Ganzen soll man sich bei der Vornahme der Operation stets vor Augen halten, dass die zur Paracentesis auffordernden krankhaften Zustände an und für sich *schwere* seien und dass die Operation keineswegs eine *Gewähr* für den günstigen Ausgang biete, dass vielmehr der Process trotz derselben *fortschreiten* und traurige Folgen setzen könne.

Viel trägt zu diesen Misserfolgen ohne Zweifel der Umstand bei, dass die Wunde sich sehr leicht wieder schliesst, die ungünstigen Verhältnisse also viel zu rasch wiederkehren, als dass der Ausgleich der vorhandenen Störungen schon gesichert sein könnte. Es ergibt sich daraus die Aufgabe, *die Wunde der Hornhaut thunlichst breit anzulegen*, und im Dringlichkeitsfalle *öfters* mittelst eines Daviel'schen Löffels oder einer Spatel *zu lüften.*

Die öftere Unzulänglichkeit einer *einmaligen* Paracentese, besonders wenn die Stichöffnung klein ausgefallen ist, hat zu einer Zeit, wo man die Iris der unberufenen Einmischung in die heterogensten Krankheitsprocesse zieh, auch zu Versuchen mit der *Iridektomie* geführt *(Graefe, Mooren, Classen).* Die Ergebnisse sind im Ganzen *befriedigend* ausgefallen, was sich aus der *längeren* Wunde und der schwierigeren Consolidirung der nachträglichen Verlöthung erklärt, ohne dass die Irisverstümmlung dabei irgend etwas zu thun hätte. In Uebereinstimmung damit wird denn auch jetzt der *pheriphere Linearschnitt*, welcher mit dem schmalen Staarmesser ausgeführt wird, dem Lanzenstiche vorgezogen *(Graefe).* Immerhin hat auch die Iridektomie nicht allen billigen Erwartungen entsprochen *(Saemisch).*

In neuester Zeit glaubt man nun das richtige Mittel in einer *ausgiebigen Querspaltung des Eiterherdes* gefunden zu haben. Es soll bei *Geschwüren*, welche eine ausgesprochene Neigung zur Ausdehnung in die Fläche, besonders nach Einer Seite hin, äussern und sich gerne mit Iritis paaren, bei genügender Fixation des Bulbus und der Lider ein Graefe'sches Staarmesser am äusseren Rande des Geschwüres innerhalb der *noch gesunden* Hornhautsubstanz eingestossen, rasch durch die vordere Kammer geführt und am jenseitigen Geschwürsrande wieder durch das *gesunde* Cornealgefüge so ausgestochen werden, dass der Geschwürsboden nachher unter sägenden Bewegungen in seinem grössten Durchmesser durchschnitten, gleichsam halbirt werde. Das Auge soll hierauf blos mit einer Compresse gedeckt und mit Atropin in geeigneter Dosis behandelt werden. Da die Wunde aber schon binnen einer Stunde oder gar früher sich wieder schliesst, soll zur Sicherung des Effectes anfänglich zweimal des Tages, später in längeren Zwischenräumen die Verlöthung durch ein spatelähnliches Instrument wieder gelöst werden, bis der Process entschieden rückgängig geworden ist *(Saemisch).* Die Erfolge dieser Methode werden ausserordentlich gelobt. Doch müssen selbstverständlich die Ergebnisse von Controlversuchen abgewartet werden, ehe man sich ein Urtheil darüber bilden kann, ob und wann das Verfahren der Paracentesis im engeren Wort-

sinne gegenüber wirkliche Vortheile bietet und die grösseren Gefahren einer um so viel eingreifenderen Operation aufwiegt.

Nach der Paracentesis corneae ist der Schutzverband anzulegen und Bettlage des Kranken, überhaupt strenges antiphlogistisches Verhalten, allenfalls mit öfters wiederholten Einträufelungen von Atropinlösung anzuordnen. Sollte aber die *Ausdehnung* des Eiterherdes und die *Intensität* der Entzündungserscheinungen jede Hoffnung auf den Fortbestand eines zur Anlegung einer künstlichen Pupille genügenden Theiles der Cornea abschneiden, so ist es gerathen, durch Ueberschläge mit in laues Wasser getauchten Compressen oder durch Cataplasmen *die Eiterbildung zu fördern* und so zu hindern, dass der Suppurationsprocess sich Wochen lange hinausziehe und am Ende gar das *Allgemeinbefinden* des Kranken gefährde. Bei *Totalabscessen* der Cornea, namentlich wenn sie als Theilerscheinung einer eiterigen *Panophthalmitis* auftreten, ist ein solches Verfahren nach der Paracentese und theilweisen Entleerung des Eiters aus dem Bulbus ganz besonders zu empfehlen.

d) Bei ganz reizlosen, trotzdem aber rasch nach allen Richtungen, besonders nach der Fläche sich ausdehnenden Eiterherden pflegen bei voraussichtlich sorgfältigster Application *laue Ueberschläge* abwechselnd mit dem *Schutzverbande* und nebenbei Einträufelungen von *Atropinsolutionen* gute Dienste zu leisten. Unter ihrer Anwendung stellt sich gewöhnlich alsbald einige Reaction ein, die Conjunctiva und das Episcleralgewebe injiciren sich und schwellen etwas an, das Auge wird empfindlicher und rings um den Eiterherd bildet sich eine graue trübe Demarcationslinie, über welche der Eiter nur schwer mehr vordringt.

Im Allgemeinen gilt als Regel, dass die Ueberschläge um so wärmer genommen werden, je geringer die Reizerscheinungen sind. Doch soll ihre Temperatur niemals 32 Grad Reaumur übersteigen. In dem Masse, als sich Reaction einstellt, soll die Wärme *vermindert* und *weiterhin* der Schutzverband mit dem Atropin *allein* benützt werden. Im Falle als die Reaction nach den lauen Ueberschlägen eine ganz *ungebührlich* heftige würde, wird man vielleicht gar zu *kalten* Ueberschlägen, Blutegeln etc. greifen müssen. Das Vorhandensein von Iritis und Hypopyon contraindicirt bei Abgang der Reizsymptome die Anwendung der feuchten Wärme nicht. Auch hat das *ätiologische* Moment durchaus keinen Einfluss auf die Indicationsgrenzen *(Graefe)*. Bei minder sorgsamen Kranken und Wärtern bringen laue Ueberschläge indessen gerne Schaden und werden vortheilhaft durch den Schutzverband ersetzt.

e) Bei chronischen Geschwüren, welche unter sehr geringen Reizerscheinungen wochenlang fortbestehen, fortwährend geringe Mengen Eiter absondern und, jedes Heiltriebes entbehrend, an Tiefe und Umfang stetig zunehmen, sowie

f) Bei ulcerativen Substanzlücken, welche nach erfolgter *Reinigung* nicht die mindeste Neigung zur Ausfüllung verrathen und bei gänzlichem Mangel aller Reizsymptome wochenlange unverändert bleiben: sind *reizende Mittel* mit der nöthigen Vorsicht *örtlich* anzuwenden. Ihr Zweck ist Anregung des Ernährungsprocesses in der Hornhaut, um so die Regeneration neuen Cornealgefüges zu beschleunigen. Am meisten empfehlen sich die *gelbe Quecksilberoxydsalbe* und Einpinselungen von reiner oder verdünnter *Opiumtinctur*. *Laue* Ueberschläge leisten hier wenig.

Mit Nachdruck ist zu warnen vor der Anwendung von *Bleiwässern* sowie vor der Einträufelung von mit Laudanum versetzten Collyrien aus Bleizucker, Höllenstein, Zink- und Kupfervitriol. Es bilden diese Lösungen gerne *Nieder-*

schläge auf dem Boden des Geschwüres, welche überaus fest haften, den letzteren bei längerem Gebrauche incrustiren und, indem sie von Granulationen überwuchert werden, sich bisweilen förmlich inkapsuliren, intensive Trübungen zurücklassend.

Noch gefährlicher ist die Application *eigentlicher Caustica*, besonders des viel gerühmten *Höllensteines*. Selbst die vorsichtigste und leiseste Berührung des Geschwürsbodens mit *Höllenstein in Substanz* pflegt vermöge der leichten Löslichkeit des reinen Lapis infernalis verhältnissmässig sehr bedeutende Zerstörungen nach sich zu ziehen und somit das Geschwür nach Umfang und Tiefe mächtig zu vergrössern. Ueberdies ist die Reaction auf solche Eingriffe in der Regel eine sehr heftige und in Folge dessen wird die Eiterung vermehrt statt vermindert, die Substanzlücke wächst hinterher meistens schneller als zuvor.

2. *Hat der entzündliche Process seinen Höhepunkt überschritten und neigt er unter Abnahme der begleitenden Reizerscheinungen entschieden zum Abschlusse hin,* erweitern sich die Grenzen des Eiterherdes nicht mehr, verengern sie sich im Gegentheile, indem bei *geschlossenen* Abscessen vielleicht die Aufsaugung einen raschen Aufschwung nimmt, bei *offenen* Geschwüren aber der Grund sich allmälig reiniget und gleichzeitig durch Regeneration des verlorenen Gewebes wieder gehoben wird: so ist, wenn sonst keine Rücksichten zu beobachten sind, jedes stark eingreifende Kurverfahren unnütz und kann sogar die Heilung stören; dann hat sich die Behandlung mehr auf die *Abwehr* möglicher schädlicher Einflüsse zu beschränken, zu welchem Ende eine entsprechende Augendiät, insbesondere das Tragen eines Schutzverbandes, anzuordnen ist. Erst wenn die Empfindlichkeit des Auges völlig beseitiget und der Substanzverlust in der Hornhaut vollständig ausgefüllt und mit Epithel überkleidet ist, darf der Kranke allmälig und unter grosser Vorsicht zu seiner gewohnten Lebensweise zurückkehren.

Bleibt nach Schliessung der Substanzlücke eine Trübung zurück, so ist der Versuch, durch Einstäubung von Calomel und weiterhin durch die *gelbe Quecksilberoxydsalbe* eine Aufhellung zu bewerkstelligen, gerechtfertigt. Immer sind diese Mittel mit grosser Vorsicht und anfänglich nur probeweise in Gebrauch zu ziehen.

3. Ausser diesen mehr *allgemeinen* Indicationen werden durch die speciellen Verhältnisse der verschiedenen *Herdformen* eine Reihe von *Sonderanzeigen* begründet, deren genaue Erfüllung nicht minder nothwendig ist, soll die ganze Behandlung den oben erwähnten Grundaufgaben nur einigermassen genügen.

Bei offenen Geschwüren ist, abgesehen von den bereits erörterten Indicationen, noch besonders auf etwaige *Vorbauchungen des Geschwürsbodens* und auf *Durchbrüche* Rücksicht zu nehmen.

In Anbetracht dessen muss, da Mittel fehlen, um die Widerstandskraft der verdünnten Cornealpartie rechtzeitig zu erhöhen, mit der grössten Sorgfalt auf *Vermeidung momentaner Steigerungen des intraocularen Druckes* hingewirkt werden. In dieser Beziehung leistet der *Schutzverband* erfahrungsgemäss die besten Dienste. Allerdings erhöht er das *Totale* des intraocularen Druckes; allein indem er direct auf die Vorderwand des Augapfels wirkt, neutralisirt er den Binnendruck theilweise gerade an jener Stelle, an welcher derselbe von Uebel sein könnte. Ausserdem ist es von der grössten Wichtigkeit, gleichzeitige *kräftige Zusammenziehungen der geraden Augenmuskeln* zu verhindern. Zu diesem Ende ist grösste Körper-

ruhe, am besten horizontale Bettlage, anzuempfehlen und insbesondere das Niessen, Husten, Erbrechen, schwerer Stuhlgang, Schreien, starkes Bücken u. s. w. zu vermeiden.

Bei *grossen, tief greifenden* Geschwüren genügt dies indessen nicht immer, um Durchbrüche hintanzuhalten. Steht daher ein solcher in *naher Aussicht,* so kann man nach vorläufiger Erweiterung der Pupille die *Paracentese* der *dünnsten* Stelle des Geschwürsbodens oder, falls ein umfangsreicher centraler Eiterherd das Zurückbleiben einer dichten Narbe und sohin die spätere Nothwendigkeit einer künstlichen Pupillenbildung mit Gewissheit erwarten lässt, auch wohl gleich eine *Iridektomie* versuchen. Es wird solchermassen bisweilen verhindert, dass ein *langer* Einriss erfolgt und die Oeffnung sodann unter fortschreitendem Zerfall des Geschwürsgrundes sich erweitert.

Bei ängstlichen und widerspänstigen Kranken ist es vortheilhaft, die Operation während der Narkose vorzunehmen, um kräftige Contractionen der Augenmuskeln auszuschliessen. Die Narkotisirung selbst muss eingeleitet werden, während ein Druckverband die Augen schliesst, weil die Reactionen des Kranken im Halbrausche oft sehr heftig sind. Im Ganzen wird man dabei grosse Schwierigkeiten finden und oft geschieht es, dass der Geschwürsgrund in Folge der starken Muskelcontractionen berstet, ehe man zum Schnitte kömmt oder diesen vollenden kann.

Nach erfolgter künstlicher oder spontaner Perforation bleiben antiphlogistisches Verhalten des Kranken, insbesondere aber grösste Körperruhe nebst der Anlegung eines *Compressivverbandes* strenge indicirt. Der Druckverband hat in diesem Falle auch den Zweck, den auf Null gesetzten *intraocularen Druck* einigermassen zu *erhöhen* und so die Neigung zu passiven Congestionen, Blutergüssen und Entzündungen im Inneren des Augapfels zu vermindern.

Eine zweite, höchst wichtige und niemals zu vernachlässigende Massregel ist die Entfernung des Pupillarrandes aus dem Bereiche der dünnsten Stelle des Geschwürsbodens. Wo immer eine Perforation sich als wahrscheinlich oder auch nur als möglich darstellt, ebenso wie dort, wo dieselbe *künstlich* herbeigeführt werden *soll*, muss dem Umstande *vorsorglich* Rechnung getragen werden, dass Anlöthungen und Vorfälle des *Pupillarrandes* das Auge als Sehorgan in weit höherem Grade gefährden, als Anheftungen eines Theiles aus der Breite der Iris oder der Vorderkapsel an die Geschwürsränder der Cornea (S. 97).

Bei *kleineren Geschwüren* und überhaupt in Fällen, in welchen der Geschwürsboden nur an einer *engumschriebenen* Stelle sehr *tief* eingesenkt ist und den Durchbruch droht, lässt sich dieser Anforderung leicht Genüge leisten. Steht ein solches Geschwür oder der *dünnste* Bodentheil einer umfangreicheren Ulceration *nahe oder in dem Centrum der Hornhaut, so muss die Pupille möglichst weit gehalten werden. Bei peripheren Geschwüren ist das Sehloch möglichst zu verengern.* Ist die Perforation ungefähr in der Mitte eines Meridians der Cornea zu erwarten, so kann die Pupille sowohl sehr weit, als sehr enge gehalten werden. Insoferne aber die Mittel zur *dauernden Erweiterung* des Sehloches verlässlicher sind, als jene zur Verengerung, so ist die *Dilatation* unbedingt vorzuziehen.

Um die Pupille zu *erweitern* und möglichst weit zu *erhalten*, dienen bekanntlich die *Mydriatica;* um das *Gegentheil* herbeizuführen, aber die *Calabarpräparate.*

Ist der Durchbruch bereits erfolgt und liegt ein *vom Sehlochrande entfernterer Theil der Irisbreite an oder in dem Loche*, so darf unter keiner Bedingung die Functionstüchtigkeit des Sphincters durch Mydriatica *geschwächt* werden, vielmehr ist dort, wo eine leicht reizende Wirkung nicht bedenklich erscheint, *die Contraction des Schliessmuskels durch Calabarpräparate zu verstärken. In allen anderen Fällen aber muss Atropin angewendet werden*, um den Pupillarrand weit vom Loche entfernt zu erhalten und die Verlöthung grösserer Portionen desselben mit dem Exsudatpfropfe zu verhindern.

Bei peripherer und sehr kleiner Durchbruchsöffnung ist die volle Wirksamkeit des Schliessmuskels insoferne von grossem Werthe, als sie nach Wiederherstellung eines Kammerraumes die Lostrennung der angeklebten Regenbogenhaut von der Wundöffnung erleichtert. Bei *umfangreicheren* Perforationen aber, wo die Bildung einer vorderen Synechie nicht zu vermeiden ist, unterstützt sie die verlöthende Masse in ihrem Widerstande gegen den Zug, welchen die blosgelegte und vom Kammerwasser nach vorne gedrängte Irispartie auf diese Masse ausübt; sie vermag daher wiederholte Eröffnungen der Kammer zu erschweren und insbesondere zu verhüten, dass erst *nachträglich* ein Theil des *Pupillarrandes* in die Oeffnung getrieben werde.

Baucht sich dann der Vorfall stark hervor und *vergrössert sich die Blase mehr und mehr*, so ist wegen der relativen Zunahme des auf ihre Hinterwand wirkenden Druckes die Möglichkeit gegeben, dass trotz der Contraction des Sphincters die verlöthende Neubildung nachgibt und der *Pupillarrand* in das Loch gelange. Um dieses zu vermeiden, *muss die Irisblase durch eine flach auf die Hornhaut aufgelegte, nach der Fläche gekrümmte Schere abgekappt werden*, worauf der Druckverband bis zur völligen Verheilung der Oeffnung getragen werden soll.

Das *Aetzen des vorgefallenen Theiles der Iris* ist jedenfalls in hohem Grade bedenklich. Die darauf folgende Reaction ist meistens eine sehr heftige und nicht selten kömmt es zu verderblichen Iritiden. Auch das Einträufeln von *Opiumtinctur* ist schädlich, da wegen der heftigen Schmerzen, welche dieses Mittel verursacht, gewöhnlich sehr kräftige Contractionen der Augenmuskeln angeregt werden und so die Veranlassung zu *Vergrösserungen* des Vorfalles, zu *neuerlichen Durchbrüchen* und selbst zu einem Prolapsus des *Pupillarrandes* gegeben werden kann. Ganz erfolglos und wegen der bedeutenden mechanischen Reizwirkung auch gefährlich sind Versuche, einen *bestehenden* Irisvorfall mittelst Sonden oder anderen Instrumenten *zurückzubringen.*

Bei umfangreichen Geschwüren, bei welchen ein Durchbruch mit weiter rundlicher Oeffnung zu befürchten ist, sind stets Mydriatica anzuwenden. Den Pupillarrand ganz aus dem Bereiche des künftigen Durchbruches zu bringen, dürfte allerdings nur selten gelingen. Der Vortheil, welchen die Mydriasis bietet, liegt dann darin, dass bei weiter Pupille möglicher Weise *ein relativ kleinerer Bogentheil* des Pupillarrandes an die Oeffnung gelangt und daselbst anheilt, als bei gleichweitem Durchbruche und *enger* Pupille; dass also dadurch einer *Schliessung* oder einer völligen *Verdeckung* der Sehe von Seite der zu erwartenden ausgedehnten Cornealnarbe wirksam vorgebeugt wird.

Ist die Hornhaut schon in grösserem Umfange durchbrochen und ein ansehnliches Stück der Iris mit seinem Pupillartheile blosgelegt, so handelt es sich vornehmlich darum, *der Vorbauchung* des blosgelegten Iristheiles, also *der Staphylombildung* und der häufig damit verbundenen Verkrümmung der nicht zerstörten Theile der Cornea, zu begegnen. Der Schutzverband ist unter solchen Verhältnissen ganz unentbehrlich. Er muss bis zur völligen

Consolidation der Narbe getragen und jede Verschiebung desselben sorgfältig vermieden werden.

Ist ein Irisstaphylom schon entwickelt, so ist die Abtragung oder Spaltung desselben erforderlich. (Siehe Therapie des Narbenstaphyloms.)

Ist die Linse und ein Theil des Glaskörpers schon entleert, so handelt es sich nur mehr darum, durch einen Druckverband und zweckmässiges Verhalten des Kranken weitere Schädlichkeiten von dem Auge fernzuhalten, um den Vereiterungsprocess möglichst einzudämmen und abzukürzen. *Geräth aber dennoch die Phthisis bulbi in vollen Gang*, so ist es das Klügste, durch warme Ueberschläge die Eiterung möglichst zu beschleunigen und den Abschluss des Processes solchermassen zu fördern.

Die Eröffnung der Kammer, Paracentesis corneae.

Anzeigen. Die Operation erscheint indicirt: *a.* Bei *umfangreicheren Eiterherden in der Hornhaut*, wenn es sich darum handelt, flüssige Producte zu *entleeren* oder einen auf die Gewebstheile des Herdes wirkenden gefährlichen *Druck zu beseitigen*, oder der *Vorbauchung* und dem *Durchrisse* eines Geschwürsbodens zu *steuern*. *b.* Um *im Kammerraume* angesammelte *grössere* Mengen von *Eiter*, *Blut*, *geblähten Staarresten* etc. zu entfernen. *c.* Vielleicht bei der *Keratitis diffusa*, um zu entspannen.

Vor nicht Langem wollte man *in systematischen* und der Zahl nach ganz *unbegrenzten Wiederholungen* der Paracentesis eine Art Wundermittel gefunden haben, dessen Einfluss auf die Vegetationsverhältnisse des Auges bei fast *allen* möglichen Krankheiten Heilwirkungen erzielt, beginnende Stasen und Atrophien behebt, Cataracten heilt, Glaucome beseitigt etc. *(Sperino)*. Vorurtheilsfreie Versuche haben jedoch diese überschwenglichen Hoffnungen alsbald wieder zerstört und das Verfahren als ein *unzweckmässiges* herausgestellt.

Verfahren. Behufs der Operation wird der Kranke in horizontale Bettlage gebracht. Während die Lidränder bei möglichst weit geöffneter Lidspalte fixirt werden, stösst man ein Lanzenmesser schief durch den Eiterherd (Fig. 12) in die Kammer, so dass eine $1\frac{1}{2}''' - 2'''$ lange, lineare, nach der Richtung einer Sehne ziehende, durchdringende Wunde gebildet wird. Der Einstich soll immer in einiger Entfernung von der Hornhautgrenze und *schief* auf die beiden Oberflächen der Cornea geführt werden, weil auf solche Weise am sichersten dem Vorfalle der Iris vorgebeugt wird. Es braucht nicht erst erwähnt zu werden, dass das Messer, sobald es die Descemeti durchdrungen hat, gewendet werden muss, um Verletzungen der Vorderkapsel zu verhindern.

Fig. 12.

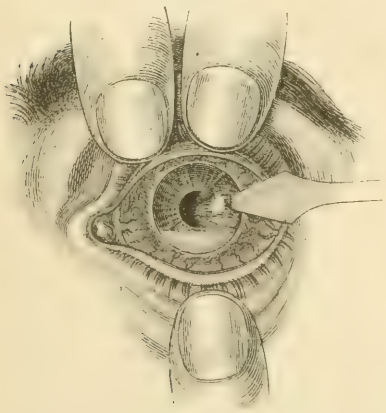

Unmittelbar *nach der Operation* ist ein sicher und gut passender Druckverband anzulegen, für absolute Körperruhe des Kranken im Bette zu sorgen und überhaupt so vorzugehen, wie nach der künstlichen Pupillen-

bildung. Nach zwei Tagen ist gewöhnlich die Wunde verheilt und die durch die Operation gesetzte Gefahr beseitigt.

Quellen. *Roser*, A. f. O. II. 2. S. 151. — *A. Weber* ibid. VIII. 1. S. 322, 331. — *Graefe* ibid. II. 2. S. 241; III. 2. S. 437; VI. 2. S. 135, 142; IX. 2. S. 147; X. 2. S. 204; XII. 2. S. 118, 203, 250; XIV. 3. S. 140. — *Sämisch* u. *Pagenstecher*, kl. Beobacht. Wiesbaden, 1862. II. S. 99. — *Hasner*, Entwurf einer anat. Begründ. der Augenkr. Prag, 1847. S. 109; Kl. Vorträge Prag, 1860. S. 165 u. 171. — *Junge*, A. f. O. V. 2. S. 200. — *Sperino*, Etudes clin. sur l'evacuation de l'humeur aq. Turin. 1862 und kl. Monatbl. 1863. S. 87. — *Stellwag*, Ammon's Zeitschr. f. Ophth. IX. S. 490; Zeitschr. der Wiener Aerzte. 1856. S. 181; Ophthalm. I. S. 314, Nota 50 u. f. — *Gouvea*, Archiv f. Aug.- u. Ohrenheilkd. I. S. 106, 120. — *Canstatt*, Annal. d'ocul. III. S. 157. — *Schirmer*, klin. Monatbl. 1865. S. 275. — *Virchow*, *Klebs*, A. f. O. XII. 2. S. 254, 255. — *Frank*, Casper's Wochenschr. 1846. Nr. 45. — *Fischer*, Lehrbuch. S. 275. — *Hirschberg*, kl. Monatbl. 1868. S. 282. — *Arlt*, Lehrbuch. I. S. 211. — *Riegler*, die Türkei und ihre Bewohner. Wien. II. S. 110. — *Böck*, *Danielsen*, Traité de la Spedalsked. Paris. 1848. S. 271. — *Crisholm*, Virchow's Jahresbericht. 1868. II. 491. — *Simrock*, kl. Monatbl. 1863. S. 123; Canstatt's Jahresber. 1863. III. S. 107. — *Seegen*, Wien. med. Wochenschr. 1866. Nr. 23—25. — *Classen*, A. f. O. XIII. 2. S. 506, 508. — *Stavenhagen*, kl. Beobachtgn. S. 59. — *Mooren*, ophth. Beiträge. S. 99, 100, 181. — *Saemisch*, das Ulcus corneae serpens. Bonn 1870. S. 11, 12 u. f.

Folgezustände der Keratitis.

1. Pannus.

Pathologie. Im Allgemeinen versteht man unter Pannus *eine wenig veränderliche, von Gefässen durchsponnene oberflächliche Trübung der Cornea.* Es wird daher auch vielfach die *chronische* Keratitis in den Begriff des Pannus eingeschlossen. Streng genommen ist aber der Pannus *das Product einer bereits abgelaufenen Entzündung*, in welchem die Gewebswucherung als solche, die Bildung *neuer* krankhafter Elemente, in den Hintergrund getreten ist und der Ernährungsprocess sich mehr auf die Erhaltung oder blosse Höhergestaltung der durch die Entzündung gesetzten Neoplasie beschränkt. Wo die Entzündung als solche auffallend hervortritt, sollte man daher nicht einfach von Pannus, sondern von einem *entzündeten Pannus*, von einer *Keratitis pannosa* sprechen.

Bei den *niederen Graden* des Pannus, dem sogenannten *Pannus tenuis*, finden sich dieselben pathologisch-anatomischen Veränderungen, wie bei der Keratitis vasculosa (S. 59); nur sind die Elemente in ihrer Höhergestaltung schon weiter vorgeschritten. Bei *höhergradigem Pannus*, dem *Pannus crassus*, stösst man unter dem *sehr verdickten* und unregelmässig geschichteten *Epithel immer* auf ein mehr minder mächtiges Stratum von *bindegewebigem Charakter*, welches von *neugebildeten* und mit deutlichen, zum Theile sogar mit dicken Wandungen versehenen Gefässen durchsponnen wird. Das *unter* der oft sehr lückenhaften Bowman'schen Schichte gelegene Stratum dicht an einander gedrängter neoplastischer Zellen hat sich gleichfalls schon in *Bindegewebe* umgewandelt, oder beurkundet wenigstens die Neigung dazu durch starke Streckung der auswachsenden Zellen und Entwickelung einer streifigen Intercellularsubstanz. Es führt eben solche *neugebildete* Gefässe, die theilweise unter grossen Winkeln in die *Tiefe* dringen und in dem von Zellenanhäufungen getrübten Cornealgefüge verschwinden *(Wedl, Iwanoff)*.

Krankheitsbild. *Der Pannus tenuis* ist in der Regel auf einzelne *Theile* der Cornea beschränkt und stimmt *in relativ frischen Fällen* seiner äusseren Erscheinung nach mit der Keratitis vasculosa superficialis überein.

Hier wie dort findet man dasselbe sulzähnliche trübe Aussehen, dieselbe Rauhigkeit der scheinbar aufgelockerten Oberfläche und dieselben centripetal ziehenden, vielfach unter einander anastomosirenden Gefässe. *In veralteten Fällen* aber erscheint die Oberfläche der Cornea weniger rauh, obgleich matt und statt der *sulzähnlichen* zeigt sich eine mehr grauweisse, am Rande streifig wolkig verschwommene, von Gefässen durchwebte Trübung.

Der Pannus crassus, carnosus oder sarcomatosus, ist in der Mehrzahl der Fälle über die *ganze* Hornhaut ausgedehnt. *In frischeren Fällen* stellt er sich als eine mehr weniger dicke, oberflächlich rauhe und matt glänzende, lockere, sulzähnlich durchscheinende, graugelbliche oder röthliche, mit einem Netze grober Gefässe durchsponnene oder wegen übergrossem Gefässreichthume *gleichmässig* blutrothe und leicht blutende Schichte dar, welche die Hornhaut von vorneher überzieht und mit dem Limbus conjunctivalis unmittelbar zusammenhängt. In *höchstentwickelten* Fällen wuchern aus der Oberfläche dieses pannösen Stratums dichtgedrängte *fleischwärzchenähnliche Auswüchse* von verschiedenem Caliber hervor, die Cornea gewinnt das Aussehen einer granulirenden Wundfläche. *In Fällen älteren Datums* schrumpft diese lockere Masse, die warzigen Erhabenheiten verlieren sich, die Oberfläche der Cornea wird weniger rauh, matt sehnenglänzend, die pannöse Schichte verwandelt sich allmälig in einen dichten derben *sehnenähnlichen* Ueberzug, welcher seinerseits wieder in manchen Fällen von *lockerem* Bindegewebe überkleidet wird, das unmittelbar mit dem Limbus conjunctivalis zusammenhängt und gleichsam eine Fortsetzung der Bindehaut darstellt.

Die pannösen Gefässe der Cornea sammeln sich am Hornhautrande in dicke wenig verzweigte Stämme, welche zum grossen Theile *im eigentlichen Conjunctivalgewebe* selbst liegen und in unregelmässigem Zuge gegen die Uebergangsfalte der Conjunctiva hin streichen, wo sie sich in das Orbitalgefüge einsenken. Sie sind mit der Bindehaut an der Oberfläche des Bulbus verschieblich. Im Episcleralgewebe finden sich grobe ausgedehnte Gefässstämme nur in einiger Entfernung von der Cornealgrenze.

Ueberhaupt ist beim *reinen* Pannus *das Episcleralgewebe* der Regel nach nur in geringem Grade injicirt. Ebenso fehlen meistens heftigere *Schmerzen und Lichtscheu*, der Kranke wird dafür sehr durch die *Trübung des Gesichtes* belästigt.

Hierin und in der *Stabilität* der Erscheinungen liegt das hauptsächlichste Unterscheidungsmerkmal des Pannus und der Keratitis vasculosa superficialis. Wo das Episcleralgewebe *stark* injicirt, von einem *dichten* Gefässnetze rings um die Cornea durchwebt erscheint, örtliche Temperaturerhöhung, reichliche Absonderung heisser Thränen, Schmerzen und Lichtscheu sich geltend machen: dort hat man es nicht sowohl mit einem reinen Pannus, sondern entweder mit einer *Keratitis im engeren Wortsinne* zu thun, oder aber mit einem Pannus, *neben* und *in* welchem sich aus irgend welcher Veranlassung neuerdings eine eigentliche *Entzündung* entwickelt hat.

Einige Besonderheiten des Krankheitsbildes resultiren ausserdem noch aus der Verschiedenheit des *pathogenetischen* Momentes.

Ursachen. 1. In den meisten Fällen hat der Pannus die Bedeutung *eines Cornealtrachomes* und findet sich in Gesellschaft einer Ophthalmia

granulosa; der trachomatöse Wucherungsprocess hat sich von der Bindehaut durch den Limbus conjunctivalis auf die mit letzterem in unmittelbarem Zusammenhange stehenden oberflächlichen Strata der Hornhaut fortgepflanzt und daselbst jene Veränderungen gesetzt, welche mit dem Namen Pannus bezeichnet werden. Das vorhin entwickelte Bild des Pannus passt vornehmlich auf diese Form, ja der *Pannus crassus* kömmt in der geschilderten Gestalt fast nur neben hochgradigem Bindehauttrachome vor.

Die Keratitis, aus welcher der Pannus sich entwickelt, tritt öfters fast *gleichzeitig* mit dem Bindehauttrachome oder doch in den *ersten* Stadien des letzteren auf. Ebenso oft indessen kömmt der Pannus auch *spät* zu Stande, ja nicht selten bildet er sich erst neben *veralteten* Bindehauttrachomen aus. Die *nächste* Veranlassung zu seiner Entwickelung sind nicht selten *rein äusserliche Verhältnisse*, z. B eine fortgesetzte zu stark reizende Behandlung, die Einwärtskehrung von Wimpern u. s. w. Oftmals sind auch ausgebreitete *Bindehautnarben*, sie mögen nun entweder unmittelbar durch Schrumpfung der trachomatösen Conjunctiva, oder durch Aetzwunden bedingt worden sein, als die nächste Ursache des Pannus aufzufassen. Diese Narben beleidigen nämlich die Hornhaut einerseits direct nach Art fremder Körper durch die Rauhigkeit ihrer Oberfläche; andererseits unterhalten sie Reizzustände am Auge durch die nebenhergehende Verminderung der Absonderungen und somit durch verstärkte Reibung zwischen dem Conjunctivalsacke und der Oberfläche des Bulbus beim Lidschlage. Die solchermassen begründeten Fälle von Pannus bilden gleichsam einen *Uebergang vom Pannus trachomatosus* zum *traumaticus*.

2. Der reine *Pannus traumaticus* wird begründet durch die *fortgesetzte* Einwirkung mechanischer oder chemischer Schädlichkeiten auf die Hornhaut. Die gewöhnlichsten Veranlassungen sind: nach einwärts gekrümmte oder durch Entropium mit der Cornea in Berührung gebrachte Cilien, fremde in dem Conjunctivalsacke haftende Körper, unzweckmässige fortgesetzte Anwendung scharfer Salben, Collyrien etc., sowie die stetige Einwirkung der atmosphärischen Luft bei Verkürzungen der Lider, bei Ectropium, Lagophthalmus, Exophthalmus.

Mechanische Schädlichkeiten, welche *nur auf einen Theil* der Cornea einwirken, haben sehr oft nur einen *partiellen Pannus* im Gefolge, wenigstens tritt die pannöse Gewebswucherung an der der Reizwirkung direct ausgesetzten Portion der Cornea viel auffälliger hervor.

Als Eigenthümlichkeit dieser Form des Pannus ist übrigens zu erwähnen, dass *neben* dem oberflächlichen gefässhaltigen pannösen Stratum sehr häufig *leucomatöse* Trübungen der tieferen Hornhautschichten beobachtet werden.

3. Eine dritte Species des Pannus ist *der Pannus herpeticus*. Dieser ist das Resultat *andauernder* herpetischer Processe auf der Hornhaut. Er präsentirt sich meistens unter der Form des Pannus *tenuis* und ist dann häufig auf die Cornea beschränkt. Erreicht er den Grad eines Pannus *crassus*, so ist er meistens mit herpetischem *Bindehautpannus* gepaart. Das charakteristische Merkmal dieser Specialform sind die in das pannöse Stratum eingestreuten eigenthümlichen herpetischen Knoten, Narben, Exfoliationen und frischen Efflorescenzen. Er kömmt sehr oft in *Combination mit dem trachomatösen* Pannus neben veraltetem Trachom vor.

Verlauf. Der Pannus, sich selbst überlassen, besteht oft Monate und Jahre lang ziemlich unverändert fort und schreitet nur sehr langsam seinen endlichen Ausgängen zu. Wichtig sind in prognostischer und therapeutischer Beziehung die *entzündlichen Episoden*, welche sich im Verlaufe des Pannus jeglicher Art so häufig geltend machen und unter ungünstigen Verhältnissen trotz aller Therapie immer wiederkehren, den Kranken im höchsten Grade peinigen und am Ende zu unheilbaren Schäden führen.

Ausgänge. Der Pannus jeglichen Grades kann möglicher Weise vollständig und ohne Trübung zu hinterlassen *heilen*, vorausgesetzt, dass er nicht veraltet ist. *Spontan* heilt indessen nur der Pannus tenuis, wenn, so lange er frisch ist, die ätiologischen Momente völlig beseitigt werden und beziehungsweise auch sonst günstige Verhältnisse mitwirken.

Wo die Umstände der Heilung weniger förderlich sind, verwandelt sich der Pannus in eine gefässarme oberflächliche *Macula*, in einen *Sehnenfleck*, oder gar in ein *fibröses häutiges Gebilde*, welches die Hornhautoberfläche überdeckt und gleichsam eine Fortsetzung der Bindehaut darstellt. Bisweilen ist in Fällen der letzteren Art auch die Conjunctiva in ähnlicher Weise entartet und der sehnige Ueberzug der Cornea erscheint dann eigenthümlich trocken, seine Oberfläche seidenglänzend oder schilferig matt, ein Zustand, den man mit dem Namen *Pannus siccus* belegt hat und welcher in der Regel die Theilerscheinung eines *Xerophthalmus* abgibt. Auch kömmt es vor, dass unter häufigeren Recidiven des entzündlichen Processes die pannöse Cornea am Ende ausgedehnt, blasig vorgetrieben wird, ein Zustand, welchen man mit dem Namen *Keratectasia ex panno* belegt hat.

Im Allgemeinen kann man sagen, *die Prognose* sei um so günstiger, je *dünner* der Pannus und je *jünger* derselbe ist. *Veraltete*, selbst sehr dünne Panni hinterlassen fast immer eine oberflächliche Macula. Ebenso heilt auch der Pannus *crassus* nicht leicht *vollständig;* eine oberflächliche epitheliale oder sehnige Trübung bleibt häufig zurück, selbst dann, wenn die pannöse Schichte erst kurze Zeit besteht, also noch sulzähnlich erscheint, die Therapie eine völlig entsprechende ist und der Kranke sich unter beziehungsweise günstigen Umständen befindet.

Unter den einzelnen *Specialformen* des Pannus gewährt der *trachomatosus* bei übrigens gleichen Umständen die meiste Aussicht auf vollständige Heilung. Unter geeignetem Kurverfahren schwindet der Pannus meistens rascher, als das Trachom selbst und wenn die pannöse Schichte nicht gar zu dick ist oder schon zu lange besteht, wird die Hornhaut gewöhnlich wieder völlig durchsichtig oder behält doch nur eine ganz oberflächliche dünne wolkige Trübung. Doch gilt dieses alles nur dort, wo die Bindehaut nicht bereits von *Narben* durchsetzt oder gar in grosser Ausbreitung geschrumpft ist. In Fällen letzterer Art wird selbst der Pannus *tenuis* in der Regel nur auf einen gefässarmen Hornhautfleck reducirt und kehrt über kurz oder lang wieder.

Beim *Pannus traumaticus* kommen in prognostischer Beziehung neben dem eigentlichen Pannus noch die leucomatösen Trübungen der *tieferen* Cornealschichten in Betracht. Diese wiederstehen ganz gewöhnlich der Therapie oder werden doch nur vermindert, ohne sich völlig beseitigen zu lassen, und stören fortan das Sehvermögen sehr bedeutend. Den Pannus als solchen anbelangend, kömmt alles auf die grössere oder geringere Schwierigkeit der Entfernung des ursächlichen Momentes und der Herstellung normaler Verhältnisse in den Nachbartheilen der Cornea an. Erst dann, wenn dieses gelungen ist, gewinnen die oben erwähnten Verhältnisse eine selbstständige prognostische Bedeutung.

Aehnliches gilt auch vom *Pannus herpeticus*. Ausser der grösseren oder geringeren Leichtigkeit, künftigen herpetischen Eruptionen vorzubauen, kömmt noch die Zahl, der Sitz und die Form der vorhandenen

herpetischen Efflorescenzen und ihrer Folgezustände in Rechnung. Der *Pannus* kann schwinden, ohne dass der Kranke wegen den durch die *Efflorescenzen* bedingten Trübungen der Cornea einen sonderlichen Gewinn daraus zu ziehen vermag.

Behandlung. 1. Das Hauptaugenmerk muss vorerst immer *auf Beseitigung des ursächlichen Momentes* gerichtet sein. Beim *traumatischen Pannus* werden in der Regel operative Eingriffe mannigfaltiger Art der directen Kur des Hornhautleidens vorangehen müssen. *Beim herpetischen Pannus* tritt die Nothwendigkeit hervor, den sich etwa noch immer wiederholenden frischen Eruptionen und insbesondere der vorhandenen Disposition eine richtige Therapie entgegenzusetzen. *Beim Pannus trachomatosus* endlich ist ein *specielles* Kurverfahren meistens überflüssig, es genügt die Behandlung des Bindehauttrachoms nach der später anzugebenden Methode, um auch das Cornealtrachom zum Schwinden zu bringen, oder doch auf einen möglichst günstigen Zustand zurückzuführen.

2. *Gegen den Pannus als solchen* haben sich nach Entfernung der pathogenetischen Momente *locale Reizmittel* am meisten bewährt und eine Unzahl derselben steht seit undenklichen Zeiten im Gebrauche (S. 45). Es scheint, als ob durch deren Reizwirkung in der pannösen Schichte der Zerfall und die Auflösung der Elemente in leicht resorbirbare Stoffe begünstigt, zum Theile wohl auch deren Abstossung gefördert würde. Es sind darunter besonders zu erwähnen: Einstäubungen von Calomel, Einstreichung von Salben aus gelbem Quecksilberoxyde, aus weissem Präcipitate; Einpinselungen von reiner oder mit Wasser verdünnter Opiumtinctur etc. Im Allgemeinen *taugen alle Mittel, welche einen mässigen und dem Grade nach bemessbaren Reiz* auf das Auge *auszuüben* im Stande sind.

3. Das eigentliche Feld für derlei einfache *Reizmittel* ist der *Pannus tenuis* in seinen verschiedenen Altersstadien und Uebergängen zur Macula corneae. Beim *Pannus crassus*, namentlich höherer Grade, reichen sie nicht immer aus und werden dann mit Vortheil ersetzt durch *wahre Caustica*, welche neben der reizenden auch noch eine *zerstörende* Wirkung entfalten, Man kann diese Mittel mit um so grösserer Beruhigung anwenden, *je dicker* das pannöse Stratum ist, denn um so weniger läuft man Gefahr, die etwa noch restitutionsfähigen Schichten der Cornea propria zu beleidigen.

Unter den hierzu verwendbaren Mitteln gebührt jedenfalls dem *Höllensteine* der Vorzug, da er relativ zu seiner chemischen Kraft am wenigsten reizt und seine Wirkung sich am leichtesten beschränken lässt. Je nach dem Grade des Pannus crassus und je nach der Derbheit der pannösen Schichte werden schwächere oder stärkere *Lösungen* von gr. 10—30 ad unc. unam Aq. dest., bei *fleischwärzchenähnlichen* Rauhigkeiten der Cornealoberfläche am besten der Lapis infernal. *mitigatus* in Stangenform benützt. Erstere werden mittelst des *Pinsels* aufgetragen, der letztere aber vorsichtig und leise über die pannöse Schichte hingestrichen und sodann mit lauem Wasser der Ueberschuss des Aetzmittels abgeschwemmt. Ist gleichzeitig ein *Conjunctivaltrachom* gegeben, so wird natürlich die Aetzung der Bindehaut mit der der trachomatösen Cornea verbunden. *Bei auffälligem Torpor*, insbesondere bei bedeutender Erschlaffung der Theile, wie sie gerne *nach Ablauf* eines hochgradigen Trachoms zurückbleibt, sind directe Aetzungen

der pannösen Cornea und der Bindehaut mit Krystallen von *Sulfas Cupri* zeitweise der Anwendung des Höllensteins vorzuziehen (S. 49).

Die mehrfach empfohlene Bestreichung der pannösen Cornea mit neutralem *essigsauren Blei* dürfte so wenig wie beim Bindehauttrachome Empfehlung verdienen. Nicht ohne Gefahr mag die Anwendung von *saurem salpetersauren Quecksilberoxyd* in einer Lösung mit gleichen Theilen Wasser sein *(Warlomont)*. Weniger gefährlich, aber kaum von sonderlichem Nutzen, ist die *Aq. Chlori*, welche in Fällen veralteten trachomatosen Pannus empfohlen wird, wo die anderen metallischen Topica nicht vertragen werden *(Graefe)*.

Vor einiger Zeit erfreute sich eines besonderen Rufes in der Behandlung des Pannus die *Cauterisation des Limbus conjunctivalis* mit Höllenstein *(Sanson)*. Offenbar ist nur die reizende Wirkung dieses Verfahrens das Medium der günstigen Erfolge. Auch die *Ausschneidung* sowie die *Scarification* der mit der pannösen Schichte in Zusammenhang stehenden starken *Gefässstämme* der Bindehaut *(Scarpa)* wurde vielseitig und zu verschiedenen Zeiten wiederholt gerühmt, immer aber wieder verlassen. Neuerlich ist *die Ausschneidung der gesammten Vorderzone der Conjunctiva bulbi (Scarpa, Küchler)* sehr in Schwung gekommen. Man lobt von ihr besonders die Raschheit der Erfolge und völlige Ungefährlichkeit. Man wendet sie jedoch meisthin in Fällen an, in welchen die vorgenannten *unblutigen* Methoden ausreichen. Bei hochgradigem veralteten und hartnäckigen Pannus lässt eine *einfache Ausschneidung* der vorderen Bindehautzone in der Regel im Stiche; *die Wunde* aber nach völliger Ausscherung des in ihren Bereich fallenden Theiles des Episcleralgewebes *mit Höllenstein nachdrücklich zu ätzen*, wie Manche anrathen *(Bertrandi, Furnari)*, muss dermalen, trotz aller Betheuerungen völliger Gefahrlosigkeit von Seite der Erfinder, noch für sehr *bedenklich* erklärt werden.

4. Es mögen nun einfach reizende oder caustische Mittel in Gebrauch gezogen werden, so ist niemals ausser Acht zu lassen, dass dieselben bei unvorsichtiger Gebahrung intensive Reizzustände hervorzurufen, vorhandene Irritationen zu steigern und durch Anregung neuer Gewebswucherung den Pannus nach Dicke und Ausbreitung zu steigern vermögen. Wo immer demnach eine starke Injection der Conjunctiva bulbi und besonders der episcleralen Gefässnetze, örtliche Temperaturerhöhung, Empfindlichkeit des Auges, Schmerzen, Lichtscheu und reichlichere Absonderung warmer Thränen *das Gegebensein eines heftigeren Reizzustandes* verrathen, ist die Application der genannten Mittel *gefährlich* und durch *Antiphlogosis*, d. i. durch jenes Kurverfahren zu ersetzen, welches bei der Keratitis vasculosa mit Erfolg in Anwendung kömmt. Es ist dabei gleichgiltig, ob die Keratitis, welche dem Pannus voranging, noch nicht ganz abgelaufen ist; oder ob sich durch jene Zeichen eine der entzündlichen Episoden, wie sie im Verlaufe des Pannus so oft vorkommen, beurkundet; oder ob eine zufällige äussere Ursache, ein zu heftiger therapeutischer Eingriff u. s. w. vorübergehend eine lebhaftere Reizung veranlasst hat. *Fehlen aber solche Erscheinungen*, so ist es in Berücksichtigung der verschiedenen individuellen Erregbarkeit räthlich, mit den *schwächeren Mitteln* und mit *schwächeren Dosen* zu *beginnen* und nur allmälig zu den stärkeren überzugehen, kräftige Mittel anfänglich in längeren Zwischenpausen zu appliciren und ihre Anwendung nach und nach häufiger zu wiederholen, immer aber sogleich auszusetzen und mit der Antiphlogose zu vertauschen, wenn sich auf ihren Gebrauch eine starke und länger dauernde Reaction einstellt.

5. Nicht gar selten stösst man auf Fälle, namentlich von veraltetem Pannus trachomatosus, in welchen die *Rückbildung* der Neoplasie, nachdem sie bis zu einem gewissen Punkte gediehen ist, nicht mehr fortschreitet, und eine *weitere* Aufhellung der Cornea trotz ausdauerndem und rationellem Kurverfahren nicht mehr zu erzielen ist, indem sich die Theile an gewisse

Grade von therapeutischer Reizwirkung *gewöhnt* haben, der Uebergang zu *kräftigeren* Mitteln aber die Integrität der Cornea und Conjunctiva entweder *direct* gefährdet, oder sich jedesmal durch Erregung heftiger und verderblicher Entzündungen straft. In *solchen* Fällen kann man durch längeres *Aussetzen* des irritirenden Verfahrens die Empfänglichkeit für die *früher gut vertragenen* Mittel erhöhen und letztere wieder heilbringend machen. *Rascher* und *sicherer* gelangt man bisweilen zum Ziele, wenn man *warme Ueberschläge* (von 28—32 Grad Reaumur) oder *Cataplasmen* auf die geschlossenen Lider applicirt, bis die *Bindehaut* in einen Zustand *mässiger entzündlicher Schwellung* gerathen ist. Es quillt dann nämlich auch die *pannose Schichte* auf, sie wird saftreicher, zum Zerfall und zur Auflösung in resorptionsfähige Bestandtheile geneigter. In der That hellt sich in Folge eines solchen künstlich erzeugten Entzündungszustandes die pannose Schichte mitunter in sehr beträchtlichem Grade auf; jedenfalls aber kann man dann von der *Wiederaufnahme* und dem consequenten Gebrauche der oben erwähnten Mittel eine kräftigere Wirkung erwarten *(Graefe, Stavenhagen).*

6. *Versagt auch diese Methode*, so bleibt behufs der Auflockerung des Gefüges und der Förderung der Resorptionsfähigkeit nur mehr *Ein* Mittel übrig, *die Einimpfung der Ophthalmoblennorrhoe in den Bindehautsack.* Die Beobachtung, dass selbst lange bestehende und allen anderen Mitteln hartnäckig trotzende höchstgradige Panni durch eine zufällig veranlasste Bindehautblennorrhoe rasch und vollständig zum Schwinden gebracht werden können, hat schon vor nahezu einem halben Jahrhundert auf dieses Verfahren geleitet *(Fried. Jäger, Piringer, Hairion, Walker, Mooren).*

Die Anzeigen für die Einimpfung belangend kömmt in Betracht, dass es nicht in der *Willkür* des Arztes liege, durch die Wahl des Impfstoffes oder durch eine gewisse Manipulation den *Grad* oder die *Intensität* der künstlich erzeugten krankhaften Zustände in voraus zu bemessen und dass auch *einfache* Blennorrhöen, obwohl sie hochgradig *pannöse* Hornhäute erfahrungsmässig *weniger* bedrohen als normale, in einem keineswegs unerheblichen procentarischen Verhältnisse zu *theilweisen Verschwärungen* und selbst zur *Phthisis der Cornea* führen, die Therapie sei, welche sie wolle. Auch verdient der Umstand Berücksichtigung, dass pannose Hornhäute unter dem Einflusse heftiger Entzündungen nicht ungerne *ectatisch* werden und dass eine durch Einimpfung hervorgerufene Syndesmitis leicht in *Trachom* übergehen kann. Die Einimpfung der Blennorrhoe ist und bleibt demnach ein *heroisches* Mittel, dessen Benützung nur *durch die äusserste Noth, durch die bereits erwiesene Unzulänglichkeit der übrigen Methoden gerechtfertigt werden kann.*

Dem entsprechend kann die Inoculation der Blennorrhoe überhaupt *nur bei dem höchstgradig entwickelten und überdies sehr veralteten Pannus crassus* in Frage kommen.

In dem Vorhandensein von *Cornealgeschwüren* liegt eine Gegenanzeige. Der Verschwärungsprocess schreitet während der Blennorrhoe nämlich gerne weiter und kann selbst zur Phthisis corneae führen. Erfolglos bleibt das Mittel bei *sehniger Entartung der Bindehaut* und zwar oft schon darum, weil das Contagium nicht fängt.

Es ist klug, den *Ansteckungsstoff* wo möglich von Blennorrhoen mit *relativ günstigem* Charakter, am besten von der Ophthalmoblennorrhoea neonatorum zu entnehmen. Allzugrosse Aengstlichkeit in der Wahl des Ansteckungsstoffes ist in-

dessen keineswegs nothwendig. Man hat wiederholt mit dem besten Erfolge den Eiter einer Pyorrhoe, ja selbst eines Harnröhrentrippers eingeimpft, ohne auf die Qualität des Stoffes und auf das Alter oder den Grad der das Contagium liefernden Krankheit sonderlich Rücksicht zu nehmen. Es ist ja eben Aufgabe, eine *intensive* Blennorrhoe zu erzeugen. Nimmt man das Secret einer gar zu milden Blennorrhoe, so läuft man Gefahr, dass das Contagium nicht hafte oder doch nicht eine Blennorrhoe von ausreichend hoher Intensität erzeuge, dass man also die Inoculation öfter wiederholen muss und am Ende ist man erst nicht vor einer Pyorrhoe der schlimmsten Art gesichert, da die Intensität und der ganze Charakter der durch Ansteckung hervorgerufenen Affection durchaus nicht mit der Qualität des Ansteckungsstoffes in einem festen Verhältniss steht.

Die Einimpfung geschieht am besten durch einen Pinsel oder ein Schwämmchen, mittelst welchem man das ansteckende Product bei umgestülptem unteren Lide auf den Uebergangstheil der Bindehaut aufträgt. Es genügt zu diesem Zwecke ein ganz geringes Quantum des Impfstoffes. Am sichersten haftet derselbe, wenn er unmittelbar von der absondernden Fläche auf die Conjunctiva des pannösen Auges gebracht wird *(Piringer)*.

Wo dieses nicht thunlich ist, wird der Eiter nach Art der Vaccine zwischen zwei Glasplatten eingeschlossen und vor der Vertrocknung gesichert, um dann verwendet zu werden. Es verträgt der Eiter eine ziemlich starke Verdünnung mit Wasser; doch wird dadurch seine Ansteckungsfähigkeit bedeutend vermindert. Ebenso verliert er an Wirksamkeit durch längere Aufbewahrung und Vertrocknung. Haftet das Contagium nicht, so muss die Inoculation wiederholt werden. Manchmal ist man gezwungen, den Eiter *mit der Lancette* in die Conjunctiva einzuimpfen *(Piringer)*.

Im Falle der *Haftung des Contagiums* entwickelt sich die Blennorrhoe in der Regel binnen wenigen Stunden, längstens innerhalb 1—3 Tagen. Man muss sie bis zu einem höheren Grade ansteigen lassen, dann aber muss die in solchen Fällen übliche Therapie ihrem ganzen Umfange nach gehandhabt werden.

Sehr oft schwindet während dem Verlaufe der eingeimpften Blennorrhoe die pannöse Schichte nur *theilweise*, der Rest aber wird unter der vorhin geschilderten Behandlung leicht getilgt. Wo dieses nicht gelingt, wird von Einigen die *Wiederholung der Inoculation* anempfohlen, da Fälle bekannt sind, in welchen die zweite, dritte, ja fünfte Inoculation erst das leistete, was die erste Einimpfung vergeblich erwarten liess.

Quellen. *His*, Beiträge zur Histologie der Hornhaut. Basel. 1856. S. 107 u. 109. — *Wedl*, Atlas, Cornea Sclera. — *C. Ritter*, A. f. O. IV. 1. S. 355. — *Hasner*, kl. Vorlesgn. Prag. 1860. S. 157. — *Coccius*, Ueber Glaucom, Entzündg. etc. Leipzig. 1859. S. 30. — *Arlt*, kl. Montbl. 1864. S. 426. — *Warlomont* et *Testelin*, Traité prat. des mal. d. yeux. Paris. 1857. II. S. 164. — *Graefe*, A. f. O. VI. 2. S. 146; X. 2. S. 199. — *Roosbroeck*, kl. Montbl. 1863. S. 492. — *Critchett*, ibid. 1864. S. 393. — *Bader*, *Lawson*, Ophth. Hosp. Reports IV. 1; VI. 1 und Canstatt's Jahresbericht 1863. III. S. 122 und 123. — *Secondi*, Clinica ocul. di Genova. Torino, 1865. S. 12. — *Williams*, Compte rendu du congres d'ophth. Paris. 1863. S. 137. — *Hairion* ibid. S. 179. — *Furnari* ibid. S. 193. — *Sanson*, *Scarpa*, *Küchler*, *Bertrandi* ibid. S. 181 und Desmarres, Traité d. mal. d. yeux. Paris. 1847. S. 231. — *H. Walker* nach Hairion l. c. S. 187. — *Piringer*, Wien. med. Jahrb. Neueste Folge. XV. S. 183; Die Blennorrhoe am Menschenauge. Graz. 1841. S. 42, 43, 77, 103, 112, 118, 124, 210, 250, 255, 257, 295. — *Iwanoff*, Pagenstecher's klin. Beobachtgn. III. S. 130 u. f. — *Stavenhagen*, kl. Erfahrungen S. 54. — *Mooren*, ophth. Beiträge. S. 87.

2. Die Hornhautflecke, Maculae corneae.

Pathologie. Die Hornhautflecke sind als *Neubildungen* im engeren Wortsinne aufzufassen und stellen constant das Ergebniss eines *entzündlichen* Processes dar. Man unterscheidet:

1. *Parenchymatöse Flecke.* Sie sind ausserordentlich mannigfaltig in Bezug auf ihre äussere Erscheinung.

a) In einzelnen Fällen ist *die Trübung der Cornea eine allgemeine*, die Hornhaut zeigt sich ihrer ganzen Dicke und ihrem ganzen Umfange nach mehr weniger gleichmässig bläulich oder weiss gefärbt und ist durchscheinend nach Art eines Milchglases, während die Oberfläche ihren normalen Glanz bewahrt hat *(Totales Leucom).*

b) In anderen Fällen findet man in dem eigentlichen Cornealgefüge flächenartig oder nach allen Dimensionen ausgebreitete, rauchähnliche, bläulich durchscheinende Trübungen; oder dichtere, figurirte, weissliche Wolken; oder wolkig umgrenzte, ganz opake, gelblichweisse, selbst kreideweisse Flecke, Streifen, mondsichelförmige Gestalten u. s. w. Es gehen diese *„partiellen Leucome"* gleichwie die totalen meistens aus einer *diffusen* Keratitis hervor.

Es werden derlei Trübungen, zumal die *dichteren*, veranlasst durch *meniscoide Nester* einer undurchsichtigen grumosen Substanz, welche inselförmig in das eigentliche Gefüge der Cornea eingesprengt sind. Es erweiset sich die grumose Substanz zusammengesetzt aus geschrumpften Kernen, welche in einer fettigmolekularen, öfters schmutzig gelbbraun pigmentirten, feinkörnigen Grundmasse lagern. Ueberdies macht sich streckenweise auch noch eine Verfettigung der *Intercellularsubstanz* in sehr auffälliger Weise geltend, die Lamellen erscheinen wie angestäubt und von einer Unmasse fettiger Körner wie durchsäet *(Wedl).*

c) Rundliche, scharf begrenzte oder von einem wolkigen Hofe umgebene, mohn- bis hirsekorngrosse, *knorpel- oder kalkartige Knoten*, welche ihrer Hauptmasse nach immer in den oberflächlichen Schichten der Hornhaut lagern, nach hinten aber sich mehr weniger tief in das Cornealgefüge einsenken. Es sind dieses veraltete, obsolescirte, bisweilen schon verkreidete *herpetische Knoten.* Sie stehen bald einzeln, bald in grösserer Anzahl zerstreut oder in Gruppen gehäuft auf der Hornhaut. In letzterem Falle werden sie gewöhnlich durch einen Sehnenfleck oder eine lockere bindegewebige Neubildung unter einander vereinigt.

d) Kreisrunde, flache, scharfbegrenzte, grauliche, weisse, gelbliche bis braune Flecke vom Umfange eines Mohn- bis Hirsekornes, welche in die verschiedensten Schichtlager der Cornea eingesprengt erscheinen, in den hintersten Stratis und an der freien Wasserhautoberfläche aber am meisten gehäuft zu sein pflegen. Es sind dieses ständige Productreste der Keratitis punctata.

2. *Epithelialflecke, Maculae epitheliales*, d. i, *ganz oberflächliche*, rauch-, nebel- oder wolkenartige halbdurchsichtige *Trübungen* von bläulicher oder grauer Farbe mit verwaschenen unbestimmten Grenzen. Sie sind oft so fein, dass selbst ein scharfes und geübtes Auge Mühe hat, dieselben zu erkennen. Bei *schief auffallendem*, namentlich durch eine Loupe concentrirtem Lichte treten jedoch auch die zartesten sehr deutlich hervor. In der Mehrzahl der Fälle bedarf es solcher Hilfsmittel nicht, die Trübung ist auffällig und selbst in Distanz bemerkbar. In dem gesättigteren Theile der Trübung macht sich in der Regel eine bedeutende Abnahme des normalen Hornhautglanzes geltend, das *Spiegelbild* erscheint matt, undeutlich, mit verschwommenen oder verzerrten Umrissen, oder es fehlt ganz. Mitunter zeigt sich an diesen Stellen bei gewissen Lagen zur Lichtquelle ein *seidenähnlicher Schimmer* oder gar ein Schillern in matten Regenbogen-

farben. Bei der Untersuchung mit der Loupe lässt sich dann immer eine ansehnliche Rauhigkeit an der Oberfläche nachweisen.

3. *Sehnenflecke, Maculae fibrosae.* Sie erscheinen dem freien Auge in der Gestalt eines sehnigen Häutchens von grösserer oder geringerer Dicke, welches die Cornealvorderfläche in verschiedener Ausdehnung überkleidet und bisweilen auch etwas über das Niveau derselben hervorragt. Geringe Grade von Durchscheinbarkeit bis zu völliger Opacität, milchweisse bis kreideweisse Färbung, sehniger seidenähnlicher, mitunter perlmutterartiger opalisirender Glanz und Derbheit des Gefüges sind die übrigen physikalischen Eigenschaften. Die Grenzen sind in den meisten Fällen verwaschen, indem ein wolkiger Epithelialfleck die sehnenähnliche Neubildung umsäumt. Falls der Sehnenfleck unmittelbar oder mittelbar durch den Epithelialfleck an den *Bindehautsaum* stösst, ziehen gewöhnlich ein oder mehrere *Gefässe* aus der Conjunctiva auf seine Vorderfläche herüber, um sich daselbst zu verzweigen. Dadurch erlangt der Sehnenfleck die Fähigkeit, auf Verletzungen durch *Hämorrhagien* zu reagiren.

Der *Epithelialfleck* sowohl als der *Sehnenfleck* sind in vielen Fällen der ständige *Ausgang einer Keratitis vasculosa superficialis* oder eines *Pannus.* In anderen Fällen aber gehen sie erfahrungsmässig aus *ulcerösen Substanzverlusten* hervor, indem die Lücke durch Regeneration von *durchsichtigem* oder nur an der äussersten Oberfläche trüb bleibendem Hornhautgefüge ausgefüllt wird.

Qualitativ sind der Epithelfleck und der Sehnenfleck von einander nicht verschieden. Sie differiren blos in der *Mächtigkeit* der neoplastischen Schichte. So weit diese reicht und auch wohl *über sie hinaus*, erscheint das *Epithel* ungleichmässig verdickt, unregelmässig geschichtet, seine Elemente sind durch fettigmolekulare Masse getrübt und öfters so innig unter einander verbacken, dass deren Contouren schwer zu erkennen sind. Ist die Macula aus einer Keratitis vasculosa oder aus einem Pannus tenuis hervorgegangen, so kann das Bowman'sche Stratum und die eigentliche Cornealsubstanz in *normalem* Zustande betroffen werden *(Schalygen).* Hat sich der Fleck aber auf dem Boden eines verheilenden *Geschwüres* gebildet, so *fehlt* in seinem Bereiche die Bowman'sche Membran und das Epithel lagert *unmittelbar* auf der Neubildung auf. Diese füllt gleichsam eine Lücke in den oberflächlichen Schichten der Cornea aus und besteht zum grossen Theile aus stark ausgezogenen, theilweise sogar faserförmigen Kernen, welche, überaus dicht aneinander gedrängt, sich gegenseitig decken und so wellenartige Züge bilden. Es lagern diese Kerne in einer trüben, von Fettmolekülen durchstreuten faserigen Intercellularsubstanz. Mitunter kann man in der Neubildung noch neoplastische *Gefässe*, oder deren *Reste* in Gestalt dichterer Stränge von faseriger Textur, welche von Kernen und öfters auch von Pigmentklumpen besetzt sind, erkennen. Die Grenzen der Neubildung sind oft ziemlich scharf. Mitunter gehen von derselben trübe streifige Züge in die umgebenden durchsichtigen Theile der Cornea hinein. Ganz gewöhnlich findet man neben Epithel- und Sehnenflecken auch noch *parenchymatöse* Trübungen mit den oben geschilderten Charakteren *(Wedl).*

4. *Einfache Hornhautnarben.* Ihre Trennung von den *Flecken* im engeren Wortsinne ist eine rein *künstliche*, da diese sehr oft als Narben functioniren. Der Unterschied liegt einzig und allein in der Dicke, *in der Körperlichkeit der neoplastischen Ersatzmasse.*

Die Grösse und Form der Narbe hängt zum grossen Theile von der Gestalt und Ausdehnung der Substanz*lücke* ab, auf deren Boden das Ersatzgewebe zur Entwickelung kommt. Einen wirklichen *Abklatsch* der Lücke bildet indessen die Narbe nur selten, da unter günstigen Verhält-

nissen am Grunde des Substanzverlustes in der Regel *pellucides* Hornhautgefüge regenerirt und daher nur *ein Theil* der Lücke von *trüber* neoplastischer Masse ausgefüllt wird.

In den meisten Fällen sind die Narben innerhalb des Parenchyms der Cornea von *parenchymatösen Trübungen* umgeben, welche theils auf neugebildetes, nicht völlig durchsichtig gewordenes Cornealgefüge, theils auf nesterartige Einlagerungen von Zellenmassen und fettig molekulare Trübung der Intercellularsubstanz zu beziehen sind. An der *Oberfläche* aber breitet sich die Narbe meistens in einen *Sehnenfleck* aus, welcher seinerseits wieder von einem *Epithelflecke* umschlossen wird und durch diesen sich gleichsam mit der normalen Umgebung verwäscht. Nach der *textuellen* Verschiedenheit des Ersatzgewebes unterscheidet man:

a) Sehnenähnliche Narben. Abgesehen von der Körperlichkeit derselben, vermöge welcher sie mehr weniger tief in die eigentliche Hornhautsubstanz, selbst bis auf die Descemeti und durch diese hindurch reichen, stimmt ihr Aussehen nahe zusammen mit jenem des Sehnenfleckes. Die *äussere Gestalt* der Narbe ist ungemein wandelbar je nach der Form der ursprünglichen Substanzlücke; sie ist eine andere nach Stich-, Schnitt-, Lappen-, Lochwunden, eine andere nach partiellen Verschwärungen des Hornhautgefüges.

Das Mikroskop zeigt dieselben Veränderungen, wie bei tief greifenden Sehnenflecken. Mitunter hat man in sehr alten Narben auch *choloide* Körnerkugeln massenhaft eingelagert gesehen *(Wedl)*.

b) Die bindegewebige Narbe. Sie charakterisirt sich durch laxes langfaseriges, in Falten aufhebbares Gefüge, welches von einem mehr weniger dichten Gefässnetze durchzogen und so befähigt ist, auf äussere Reizeinwirkungen und Traumen durch Hyperämie und Blutungen zu reagiren. Es stimmt diese Neubildung im ganzen äusseren Verhalten mit lockerem Bindegewebe, insonderheit mit der Conjunctiva, nahe überein. Oefters indessen erscheint die bindegewebige Narbe von dichten derben sehnenähnlichen Strängen und Blättern durchsetzt.

Das *lockere* bindegewebige Neugebilde verdichtet sich gegen die Tiefe hin gewöhnlich zu einem Stratum *sehnigen* derben Gefüges, welches den Grund der Cornealsubstanzlücke auskleidet. Dieser dichtere Theil der Narbe geht seinerseits wieder gegen die Tiefe hin in trübes und weiter in durchsichtiges regenerirtes Hornhautgewebe über und durch letzteres hängt die ganze Neoplasie mit den normalen Elementen der Hornhaut zusammen. Darum erscheint die Narbe innerhalb der Dicke der Hornhaut immer von einer wolkig verwaschenen parenchymatösen Trübung umgeben. An der Oberfläche verlaufen ihre Grenzen in einen Sehnenfleck, welcher seinerseits wieder von einem Epithelialflecke umsäumt wird.

Die *einfache* bindegewebige Narbe ist immer *randständig und hängt unmittelbar mit der Conjunctiva zusammen;* sie stellt gleichsam eine Fortsetzung derselben dar, welche sich über die Peripherie der Cornea hinüberzieht, um daselbst eine Substanzlücke mehr weniger vollständig auszufüllen. Es setzt die bindegewebige Narbe nämlich ein *granulirendes Hornhautgeschwür* voraus; Fleischwärzchen aber entwickeln sich auf dem Boden eines *nicht durchbohrenden* Cornealgeschwüres nur, wenn dieses mit einem Theile seines Randes an den Limbus conjunctivalis ansteht.

Nicht selten präsentirt sich die einfache bindegewebige Narbe als *Cornealtheil eines unechten Flügelfelles.*

c) Die Epithelialnarbe stellt eine völlig undurchsichtige Neubildung von weissgrauer, weiss und gelb gesprenkelter, oder ganz rostgelber bis rostbrauner Farbe vor, welche sich leicht in Gestalt einer fettig griesig anzufühlenden, körnigschuppigen oder blätterig scholligen, leicht zerbröckelnden Masse vom Grunde der von ihr ausgefüllten Substanzlücke abschaben lässt.

Es besteht diese Masse zum grössten Theile aus Epithelplatten in verschiedenen Stadien der Zerfällniss und aus einer molekularen organischen Grundsubstanz, in welcher freies Fett, Cholestearinkrystalle, Kalksalzdrusen und in Pigmentmetamorphose begriffene Blutkörperchen neben bereits fertigem verschiedenfärbigen Pigmente in wechselnden Massenverhältnissen eingemischt sind. Es ruht diese Masse auf einem lockeren bindegewebigen oder derben sehnigen Stratum, welches den Grund der Substanzlücke auskleidet und durch eine Schichte neoplastischen Hornhautgefüges mit den normalen umgebenden Cornealpartien zusammenhängt. Darum erscheint auch die Epithelialnarbe von einer parenchymatösen Trübung und an der Oberfläche von einem Sehnenflecke umsäumt, welcher letztere sich wieder in einen Epithelfleck verwäscht.

So wie die bindegewebige Narbe geht auch die Epithelialnarbe constant aus Fleischwärzchen hervor, setzt also ein *granulirendes Geschwür* voraus und findet sich darum immer am *Rande* der Cornea, wenn das Geschwür nicht ein perforirendes und mit einem Prolapsus iridis complicirt war.

5. *Mit vorderer Synechie gepaarte Narben.* Es sind diese gleich den *einfachen* Narben in der bei weitem grössten Mehrzahl der Fälle von *sehnenähnlichem* Aussehen, seltener erscheinen sie als *lockere*, *bindegewebige* oder *epitheliale* Narben.

Das Hauptmerkmal liegt in dem constanten *Durchgreifen* der Narbe durch die *ganze Dicke* der Cornea und in der *Einlöthung* einer grösseren oder kleineren *Portion der Regenbogenhaut*, welche letztere sich durch die Lageveränderung der Iris, durch deren theilweises Herantreten an die hintere Wand der Cornea und durch die damit im Zusammenhange stehende Verzerrung oder gar Verschliessung der Pupille, endlich durch den *Pigmentgehalt* und die darin begründete theilweise dunkle Färbung der Narbenmasse beurkundet. Der Umfang und die äussere Form des Narbenkörpers hängen natürlich von der Grösse und Gestalt der ursprünglichen Substanzlücke ab und variiren gleichwie bei der einfachen Cornealnarbe ungemein stark.

Das *anatomische Verhalten der Narbe* wechselt übrigens auch noch nach der Grösse und Form der *hinteren Durchbruchsöffnung.*

Ist diese sehr enge, so hat die vorgefallene Irisportion ursprünglich die Gestalt einer gestielten Blase oder Halskrause, indem deren Hintertheil von den Rändern des Loches zusammengeschnürt wird. Unter zunehmender Schrumpfung der Narbenmasse wird aber bald auch die vordere Partie des Prolapsus comprimirt und geht textuel unter. Es hat dann nachträglich das Ansehen, als wäre die Iris einfach an das hintere Ende der durchbohrenden Narbe angelöthet. Bei der genauen Untersuchung der letzteren findet man jedoch die Reste der vorgefallenen Irisportion in Gestalt einer grösseren oder geringeren Menge von braunem bis schwarzem Pigment, welches, theils in körnigen Haufen, theils in Zellen eingeschlossen, der trüben Neubildung eingesprengt ist. Je nach der mehr rundlichen oder (bei Schnittwunden) linearen Form des Durchbruchkanales bildet die Pigmentmasse eine Art Strang oder eine blattähnliche Figur, welche die Narbe von hinten nach vorne durchsetzt und oft bis an die Epithelschichte reicht, wo dann an der vorderen Fläche der Narbe und meist in dem Mittelpunkte ihrer vorderen Ausbreitung eine

braun oder schwarz gefärbte Stelle sich bemerklich macht. Bei tiefgreifenden sehr ausgedehnten Geschwüren fällt die Iris bisweilen an *mehreren* Stellen des Geschwürsgrundes vor und dem entsprechend findet man dann auch an der Narbe eine *Mehrzahl* solcher pigmentirter Stellen. *Clavus* oder *Myiokephalon* ist die alte Bezeichnung für diese Zustände.

Fig. 13.

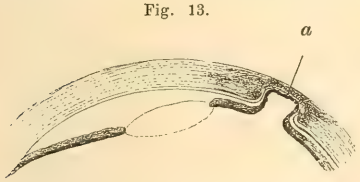

War die hintere Durchbruchsöffnung weiter und hatte sich ein Stück aus *der Breite der Iris* vor der Oeffnung ausgespannt, so findet man *die Narbe* (Fig. 13) späterhin oft *an der Hinterfläche ausgehöhlt*, während die vordere Fläche derselben im normalen Niveau der Cornealvorderfläche streicht. Die auf dem prolabirten Iristheile entwickelte Neubildung deutet dadurch die ehemalige blasige Form des Vorfalles an. Am Rande der hinteren concaven Fläche der Narbe haftet ringsum die Regenbogenhaut fest an und hängt mit einem zarten, structurlosen, stark pigmentirten Häutchen *a* zusammen, welches die Grube auskleidet und als Ueberbleibsel des Tapetes der vorgefallenen Irisportion aufzufassen ist. An dem Randtheile der Narbe selbst stösst man in der Regel auf zusammengefaltete, sonst unveränderte Fetzen der Descemeti. Die durch das Geschwür blosgelegten Theile dieser Haut werden im Momente des Durchbruches nämlich eingerissen, später durch die nach vorne gedrängte Irisportion umgeschlagen und dann in die Narbenmasse eingehüllt. *Ist die Irisblase geborsten*, ehe es zur Narbenbildung kam, oder aber entwickelt sich die Narbe auf einem Vorfalle des *Pupillarrandes*, so ist von jener Concavität an der hinteren Narbenwand nichts zu merken, im Gegentheile pflegt dann die Neubildung pfropfartig *nach hinten in den Kammerraum vorzuspringen* und sich in Gestalt von Sehnenstreifen auf die nachbarlichen Portionen der Iris fortzusetzen. Sehr oft steht dann auch die *Vorderkapsel mit der Narbe in Verbindung;* die letztere deckt einen Theil der ersteren und führt in Folge der damit verknüpften Nutritionsstörung gerne zu cataractöser Verbildung der Linse.

Bei sehr weiter Durchbruchsöffnung, wo also ein grosser Theil der Iris sammt seiner Pupillarzone blosgelegt wurde, erscheint die Pupille fast immer geschlossen und das Centrum der Kapsel mit der Narbe verwachsen, während der Rest der hinteren Narbenfläche von jenem pigmentirten Häutchen überkleidet und dadurch von dem Krystallkörper geschieden wird.

Bei durchgreifenden Narben, welche sich auf *breiten* Irisvorfällen entwickelt haben, ist das Narbengewebe fast immer seiner *ganzen* Masse nach reichlich durchsetzt von dunklem *Pigment*, welches theils frei in Haufen gruppirt lagert, theils in verkümmerten Zellen eingeschlossen ist. Die *hinteren*, vorzugsweise aus dem entzündeten *Irisgewebe* hervorgegangenen Schichten der Narbe pflegen in solchen Fällen den *bindegewebigen* Charakter zu zeigen; die Intercellularsubstanz ist mehr weniger deutlich wellig streifig und von stark ausgezogenen Zellen durchstrickt, welche durch ihre baumartig verzweigten Ausläufer netzartig verbunden sind und nebst zahlreichen Kernen Pigment in wechselnder Menge und Farbe führen. In dem oft sehr dicken auflagernden Epithelstratum hat man Stachelzellen gefunden *(Czerny)*.

6. *Verknöcherungen.* Osteoide Massen kommen in der Hornhaut nur äusserst selten vor. Man findet sie immer nur in Gestalt dünner zarter Platten oder Schuppen eingesprengt in dicke sehnige Narben, mit deren Gefüge ihre rauhe Oberfläche fest verbunden ist. Sie werden daher nur am Cadaver gefunden, am Lebenden verschwinden sie in der Narbenmasse. Sie charakterisiren sich durch eine homogene oder parallel streifige organische Grundlage und durch wechselnden Gehalt an Knochenkörperchen und Kalksalzkörnern.

7. *Verkalkungen* treten unter zwei verschiedenen Formen auf, einmal als *steinähnliche* derbe spröde solide, aus erdigen und alkalinischen Salzen nebst organischer streifiger Grundsubstanz bestehende Massen, welche sich von dem Osteoide nur durch den Abgang von Knochenkörperchen unterscheiden; das andere Mal als ein *fettig sandiger Brei*, in welchem freie Salze, Fettkörnchen, Cholestearinkrystalle und zerfallene grumose organische Substanz in sehr verschiedenen Verhältnissen unter einander gemengt sind.

Beide Formen kommen gleich dem Osteoide in sehnenähnlichen und bindegewebigen Narben eingesprengt vor. Bisweilen erscheinen sie in Form von *rundlichen Knoten*, welche von einer parenchymatösen Trübung umgeben in den vorderen Schichten der Cornea sitzen. Im letzteren Falle präsentiren sie regressiv metamorphosirte *herpetische Knoten*. Ausserdem finden sie sich in seltenen Fällen als ständiger Ausgang von *Cornealabscessen*, welche ohne zu durchbohren und ihren Inhalt zu entleeren verkalkt sind. Die Neubildung erscheint dann als ein völlig undurchsichtiger, kreideweisser, rostgelb bis braun gefleckter, gewöhnlich linsenförmiger Körper, welcher, in die Dicke der Hornhaut eingeschaltet, sowohl nach vorne als nach hinten von trübem Hornhautgefüge überkleidet wird. Nach *Kalkverbrennungen* zeigt sich sowohl in der Narbe, als in dem umgebenden trüben Gefüge Kalk in Molekularform *(Gouvea)*.

8. *Metallincrustationen*. Wenn Bleizuckerlösungen und andere metallsalzige, mit Opiumpräparaten versetzte Solutionen bei Vorhandensein von Hornhautgeschwüren als Collyrien angewendet werden, so fällen sich gewisse Bestandtheile heraus, incrustiren den Geschwürsboden, wachsen bei fortgesetztem Gebrauche zu dicken Schichten an und werden endlich von seitlich aus den Geschwürsrändern hervorwachsenden Granulationen übersponnen und gleichsam überhäutet. Es erscheint dann in der Folge an der Stelle des ehemaligen Geschwüres ein meistens erhabener, dicker und daher in das Cornealparenchym etwas eingesenkter, vollkommen undurchsichtiger, kreideweisser oder aber gelblicher, an der Oberfläche nicht selten opalisirender Fleck mit scharfen oder wolkig verschwommenen, von Gefässen durchzogenen Rändern *(Cunier)*. Bei der anatomischen Untersuchung findet man unter der aus blossen Epithelplatten gebildeten Decke eine Schichte gelblicher, lichtbrauner bis dunkelbrauner, erdiggriesiger, leicht zerbröckelnder Substanz ohne Spur einer Organisation. Diese Masse ruht auf einer trüben Schichte, welche den Grund einer muldenartigen Substanzlücke in dem Gefüge der Cornea überkleidet und öfters von Gefässen durchzogen wird.

Begleitende Erscheinungen. *Sehstörungen* sind constante Begleiter aller jener Trübungen, welche, *wenn auch nur mit einem kleinen Theile*, in den Bereich der Pupille fallen. Es finden dieselben eine *sehr ergiebige* Quelle in der *Zerstreuung, Reflexion und Absorption*, welche das auf die Trübung fallende äussere Licht erleidet.

Dadurch wird einerseits die Intensität des von den Objecten ausgehenden und die Netzhaut treffenden *directen Lichtes*, somit der scheinbare Glanz der Netzhautbilder geschwächt. Andererseits gelangt ein Theil des in der Cornealtrübung zerstreuten Lichtes auf die Retina, wird daselbst wahrgenommen und in Gestalt eines weissen oder grauen Nebels, einer Wolke u. s. w. nach aussen projicirt. Da aber die einzelnen lichtempfindenden Elemente *gleichzeitige* verschiedenartige Eindrücke zu sondern nicht im Stande sind, vielmehr immer zu *Einem gemischten* Eindrucke verschmelzen, so scheint es dem Kranken, als läge jene Wolke oder jener Nebel zwischen dem Objecte und dem Auge, oder als wäre das Object davon umhüllt.

Die Grösse der Sehstörung hängt hauptsächlich von dem Verhältnisse ab, in welchem die Intensitäten der beiden gleichzeitigen Eindrücke zu einander stehen. Sie ist um so bedeutender, je weniger der positive oder negative (Schatten-) Eindruck der Objectbilder den Eindruck überwiegt, welchen das von der Cornealtrübung ausgehende zerstreute Licht auf die Netzhautelemente ausübt.

Träfe immer *nur directes Licht* die Hornhaut, so müsste in concretem Falle sich ein ziemlich constantes Verhältniss zwischen den Intensitäten der beiden fraglichen Eindrücke geltend machen. In *Wirklichkeit* trifft aber neben dem directen Lichte der Objecte immer auch *diffuses* Licht die Cornea und verstärkt im Verhältnisse zu seiner Intensität die Helligkeit des von der Trübung ausgehenden *Spectrum*, vermindert solchermassen also noch weiter in *mittelbarer* Weise den Eindruck der eigentlichen Objectbilder.

Bei *zarten nebeligen* Trübungen ist dieses *Spectrum* gewöhnlich die *Hauptursache* der Sehstörung. Bei *dichten* Trübungen jedoch, welche nur *wenig* oder gar *kein* Licht durchlassen, kömmt das *Spectrum* nur *dann* in Rechnung, wenn *Randtheile* derselben in den Bereich der Pupille fallen. Es sind dichte Trübungen

nämlich nur sehr ausnahmsweise völlig *scharf* begrenzt, ihr Rand *verwäscht* sich vielmehr in der Regel sehr allmälig und läuft sonach in eine mehr weniger breite Zone aus, welche auffallendes Licht *zerstreut* und *in diesem Zustande durchtreten* lässt. Abgesehen hiervon wird die Sehstörung unter solchen Umständen ceteris paribus *zumeist* durch die *Verminderung der Helligkeit der Netzhautbilder* verursacht und steht insoferne im Verhältnisse zur Dichtigkeit und Grösse des der Pupille gegenüberstehenden Theiles der *Kerntrübung;* sie erreicht also das *Maximum,* es werden, wenigstens von den in der *Mitte* des Gesichtsfeldes gelegenen Objecten, *gar keine* Bilder mehr auf der Netzhaut entworfen, wenn ein solcher *dichter* Fleck die *ganze* Pupille deckt.

Weitere Quellen findet die Sehstörung unter den fraglichen Verhältnissen in etwaigen *Rauhigkeiten der Epithelschichte*, in *Verkrümmungen der Cornea* und, bei umfangsreichen vorderen Synechien der Iris, nicht selten auch in *Schiefstellungen des Krystalles.* Ausserdem kommt bei Gegebensein vorderer Synechien auch noch die *Beschränkung des Accommodationsvermögens* in Betracht. Der *Grad* der Sehstörung ist darum im concreten Falle häufig ein *viel bedeutenderer*, als der Trübung an sich entspricht; bei Unebenheiten des Epithelialstratums und namentlich bei Verkrümmungen der Cornea erscheint das Gesicht oftmals sogar in einer Weise beeinträchtigt, dass man bei ungenügender Untersuchung versucht sein könnte, eine Amblyopie zu Grunde zu legen. (Siehe irregular. Astigmatismus.)

Um diese Sehstörungen wenigstens theilweise zu beseitigen, pflegen mit Maculis behaftete Individuen beim *monocularen* Sehen mit dem kranken Auge, falls es sich um *scharfe* und *deutliche* Wahrnehmungen, namentlich von kleinen oder fernen Objecten handelt, alles Mögliche anzuwenden, auf dass der Eindruck der Objectbilder vergrössert und die Intensität des diffusen Lichtes verkleinert werde.

Sie halten die Objecte so nahe dem Auge, als es der Grad ihres Accommodationsvermögens gestattet, indem sie dadurch, unbeschadet dem scheinbaren Glanze, die Netzhautbilder vergrössern und die Zahl der erregten Netzhautelemente vermehren; sie kehren dem Fenster oder überhaupt der Quelle des Lichtes den Rücken, während sie die Objecte selbst in die möglichst günstige Beleuchtung bringen; sie kneipen die Lidspalte zu, halten die Hände vor die Augen, oder sehen durch die nicht ganz geschlossene Faust, um von dem das Auge treffenden diffusen Lichte so viel als möglich abzuschneiden. Am besten aber erreichen sie diesen ihren Zweck durch vor das Auge gehaltene, mit einem kleinen Loche versehene Diaphragmen.

Beim binocularen Sehen werden die auf entsprechende Stellen beider Netzhäute gemachten Eindrücke im Sensorium commune *zu Einem* der Intensität nach verstärkten Eindrucke summirt. Ist daher das eine Auge in seiner Function völlig unbeirrt, das andere aber mit einem in das Bereich der Pupille fallenden Hornhautflecke behaftet, so muss sich beim binocularen Sehen das über die Netzhaut des kranken Auges ergossene zerstreute Licht auch in dem verschmolzenen Eindrucke *beider* Augen geltend machen und die Gesichtsobjecte in Nebel gehüllt erscheinen lassen.

Gleich wie beim monocularen Sehen tritt die darin begründete Sehstörung besonders stark *beim Fixiren von Objecten* hervor, wenn es sich also darum handelt, *scharfe* und *deutliche* Wahrnehmungen zu gewinnen. Die Kranken sagen, das trübe Auge *blende* das gesunde und sind oft beim Schreiben, Lesen u. s. w. genöthigt, das kranke Auge zu schliessen. Bei *nicht fixirtem* Blicke hingegen *unterstützt* das kranke Auge das gesunde wesentlich, indem es eben die Intensität der Eindrücke des letzteren verstärkt und ausserdem *das Gesichtsfeld um ein Bedeutendes erweitert;* vorausgesetzt natürlich, dass der Hornhautfleck nicht vermöge seiner Opacität

den Durchgang einer genügenden Menge *directer* Strahlen unmöglich macht und entweder die ganze Pupille oder die *äussere* Hälfte derselben überdeckt.

Wo die Pupille von einem sehr dicken Flecke *ganz* überkleidet wird, fällt die positive Störung des Sehactes wegen der geringen Intensität des durchgelassenen Lichtes ganz weg, es ist, als ob das gesunde Auge *allein* functionirte. Wo aber nur die *äussere Hälfte* der Pupille von einem derartigen Flecke bedeckt ist, können jene Objecte nur schwach oder gar nicht wahrgenommen werden, welche weit ab von der optischen Axe nach der Seite der Trübung hin gelegen sind, das Gesichtsfeld ist nach dieser Seite hin wie bei einem Einäugigen beschränkt und der Kranke stösst häufig an.

Im Falle, als *beide Augen mit Hornhautflecken behaftet sind*, welche jedoch die Wahrnehmung äusserer Objecte vermöge ihrer Dichtigkeit und Ausbreitung nicht aufheben, ist natürlich die Sehstörung um so bedeutender. Der Kranke benützt dann vornehmlich das *bessere* Auge, d. i. jenes, welches schärfere und deutlichere Wahrnehmungen gestattet und sucht beim Fixiren von Objecten das schwächere Auge vom Sehacte auszuschliessen.

Ausgänge. Die Hornhautflecke sind gewisser Veränderungen fähig und insoferne lässt sich von Ausgängen derselben sprechen.

1. Am meisten veränderlich sind die *epithelialen* und die verschiedenen Formen der *parenchymatösen Flecke*. Beide diese Arten der Trübung können spontan und unter dem Einflusse gewisser therapeutischer Mittel durch Resorption und beziehungsweise durch Abstossung oberflächlicher Epithelialschichten verschwinden. Im Allgemeinen kann man sagen, die Aussicht auf Heilung sei um so grösser, je *jünger* derlei Flecke sind. Kurz nach Ablauf des ihrer Entwickelung zu Grunde liegenden Entzündungsprocesses ist daher der günstigste Zeitpunkt für die Behandlung. *Alte*, seit Monaten oder Jahren bestehende derartige Trübungen hingegen erweisen sich in der Regel sehr hartnäckig, gleichviel ob dieselben dick oder dünn, gross oder klein sind; auch die feinsten, dem freien Auge kaum wahrnehmbaren Nebelflecke trotzen dann fast immer jeder Therapie.

Man hat Grund anzunehmen, dass *aus Geschwüren resultirende* Trübungen der fraglichen Art weniger geneigt sind zur Aufhellung, als solche, welche aus einer einfachen Keratitis *parenchymatosa* oder *vasculosa superficialis* hervorgehen.

Bei Kindern ist die Prognose eine vielmal günstigere, als bei Erwachsenen. Bei ersteren hellen sich im Laufe der Zeiten oft umfangreiche Trübungen fast gänzlich auf, welche auf tiefgreifenden und selbst durchbohrenden Geschwüren zur Entwickelung gekommen sind.

Es ist nicht unwahrscheinlich, dass das *Wachsthum der Cornea* dabei von Einfluss sei. Einerseits wird dadurch die Trübung auf einen grösseren Flächenraum vertheilt, sohin verdünnt und subjectiv und objectiv weniger wahrnehmbar; andererseits wächst mit der Vertheilung der Neoplasie die Zahl der Berührungspunkte, welche dem umgebenden gesunden Cornealparenchyme geboten werden und somit auch der Effect eintretender Resorptionsprocesse.

2. *Sehnenflecke* und *Narben im engeren Wortsinne*, gleichviel welches ihr histologischer Charakter ist, *entbehren* der Fähigkeit, sich in durchsichtiges Cornealgefüge umzuwandeln, obgleich sie bisweilen einen ziemlichen Grad von Diaphanität erreichen. Doch werden dieselben fast immer von ausgebreiteten *parenchymatösen Trübungen* und *Epithelialflecken* umsäumt, welche spontan oder unter geeigneter Therapie aufgehellt werden können. Auf

diese Weise werden derartige Trübungen öfters ansehnlich *verkleinert* und damit auch ihr Einfluss auf das Sehen geschwächt.

Sehnenflecke und besonders sehnige Narben vergrössern sich bisweilen durch fortgesetzte Gewebswucherung zu *knopfartigen Massen*, welche ihrem äusseren Ansehen nach viel Aehnlichkeit mit Staphylomen haben, sich von diesen aber durch ihre Solidität unterscheiden. Es sind massige, sehnige oder knorpelartige Auswüchse, die bisweilen ganz ansehnlich die Cornealvorderfläche überragen.

Die Sehnenflecke und die sehnigen Narben können übrigens auch *vereitern*. Diese *Narbenkeratitis (Hasner)* entwickelt sich und verläuft meistens unter den Erscheinungen heftiger ciliarer Gefäss- und Nervenreizung; die Narbe und ihre Umgebung schwellen durch Infiltration etwas an, während das wuchernde Epithel rauh und trüb wird. Bald zeigt sich dann auch die Farbe der Narbe gesättigter grau oder gelblich und es beginnen sich oberflächliche Lagen abzustossen, wodurch ein mehr weniger tiefes und ausgebreitetes *Geschwür* mit unregelmässigem Rande und Boden gesetzt wird, welches im günstigen Falle immer wieder durch *trübe* Narbenmasse ausgefüllt wird.

Frische und *rand*ständige Narben sind zur Vereiterung mehr geneigt, als alte centrale. Die *Ursache* der Verschwärung können die mannigfaltigsten *äusseren* Schädlichkeitseinwirkungen abgeben. Besonders sind *Verletzungen* der Narbe, zufällige und *operative*, als häufige Veranlassungen zu nennen. Bei kränklichen, schwächlichen, sehr irritablen Personen soll die Disposition vornehmlich ausgesprochen sein *(Hasner)*.

Auch *herpetische Efflorescenzen* entwickeln sich mitunter im Bereiche sehnenähnlicher Neubildungen auf der Hornhaut. Sie verschwären ebenfalls gerne und setzen bisweilen durch Ausbreitung des ursprünglichen Entzündungsherdes *grosse* Substanzverluste.

3. *Kreidige und osteoide* Neoplasien sowie *Metallincrustationen* sind ständig im engeren Wortsinne. Doch lassen die letzteren gleich den Sehnenflecken und nicht durchbohrenden Narben die, wenn auch schwache, Möglichkeit einer Heilung oder Besserung übrig. Die Erfahrung hat nämlich gezeigt, dass in einigen wenigen Fällen nach *Ausschneidung* dieser Gebilde die Substanzlücke durch neoplastisches Cornealgefüge ausgefüllt und dieses beträchtlich aufgehellt wurde.

4. Eine Reihe höchst verderblicher Folgezustände gehört mehr auf Rechnung der durch jene Trübungen bedingten *Sehstörung*.

So kömmt es nicht selten zu ziemlich hochgradiger *Myopie*, wenn der Kranke ein oder beide mit Cornealflecken behafteten Augen zum Scharfsehen, besonders kleinerer Objecte, anzustrengen bemüssiget wird. Er ist dann nämlich gezwungen, diese Gegenstände dem Auge weit mehr zu nähern, als es bei normaler Cornea nöthig wäre; bei Vorhandensein von nur einiger Disposition führt aber fortgesetzte angestrengte Accommodationsthätigkeit leicht zu den der Kurzsichtigkeit zu Grunde liegenden Veränderungen im Bau des Augapfels oder der Linse.

Diese starken Accommodationsanstrengungen begründen übrigens auch gar nicht selten *strabotische Abweichungen des schwächeren Auges* und bei Kindern mit dichten *beiderseitigen* Hornhautflecken kömmt es sogar öfters zum *Nystagmus*. Ferner führen Hornhauttrübungen oft zur sogenannten *Amblyopia ex anopsia*, indem der Kranke allmälig lernt, beim scharfen Fixiren nur mehr mit dem gesunden oder besseren Auge zu sehen und das andere zu vernachlässigen, wo dann allmälig das Accommodationsvermögen verloren geht und die Energie der Netzhaut abnimmt.

Um den Strabismus oder die Amblyopia ex anopsia zu setzen, bedarf es keineswegs *ständiger* Hornhautflecke; diese können wieder schwinden, ohne dass die während ihrem Bestande zur Entwickelung gekommenen Uebel behoben würden.

Behandlung. Deren Aufgaben sind: *a*) Durch Bethätigung des Resorptionsprocesses und durch Beförderung der Epithelabstossung *die Aufhellung der Trübungen* anzuregen und zu beschleunigen und, wo eine völlige Beseitigung derselben der Natur der Sache nach unthunlich ist, wenigstens *den Umfang der Trübung zu verkleinern; b*) bei ständigen unverbesserlichen Trübungen *die Schstörung möglichst zu beschränken*, also die Intensität des durchgelassenen *zerstreuten* Lichtes herabzusetzen, den scheinbaren Glanz der *Netzhautbilder* aber zu erhöhen und wo es Noth thut, den directen Strahlen *neue Wege* zu eröffnen; *c*) endlich *den mittelbaren Folgen der Sehstörung vorzubauen.*

1. *Um der ersten Indication zu entsprechen*, stehen der Therapie eine Unzahl altbewährter empirischer Mittel zu Gebote. Alle haben *das* gemeinsam, dass sie, direct auf das Auge einwirkend, einen *Reizzustand* hervorrufen. Dass dadurch die Abstossung der Epithelien gefördert wird, ist eine ausgemachte Sache. In welcher Weise der Reizzustand aber die *Resorption* bethätigt, ist nicht klar; möglich, dass durch die Hyperämie der Theile und die damit bedingte Vermehrung der Stoffzufuhr eine Art Aufweichung der neoplastischen Elemente erzielt und die Zerfällniss und Resorption begünstigt wird. Thatsache ist, dass *die Erzeugung eines solchen Reizzustandes die unerlässliche Bedingung für einen wirklichen therapeutischen Erfolg abgibt* und dass die kräftigsten bekannten resorptionsbefördernden Mittel, das Quecksilber, das Jod u. s. w. wenn sie *nicht direct* auf die Binde- und Hornhaut applicirt werden, *jede Wirkung versagen.*

Am häufigsten werden in Anwendung gebracht: Einstäubungen von *Calomel;* Einstreichungen der *gelben* und *rothen Quecksilberoxydsalbe*, der *Jodsalbe*, der *Opiumtinctur;* Einträufelungen *adstringirender Collyrien;* leichte Aetzungen der Bindehaut mit *Kupfervitriol* oder *Höllensteinlösungen.*

Vor Zeiten hat man zu gleichem Behufe *Wasserdämpfe* mittelst eines Trichters an den Augapfel geleitet, warmen Quittenschleim oder Malvenaufguss in den Bindehautsack eingeträufelt, feine Oele oder Fette mit einem Pinsel eingestrichen, Ochsen- oder Fischgalle, Aalrutenleberöl, Vipernfett, Bärenfett etc., wässerige Lösungen von mancherlei Extracten eingepinselt. Besonders als *vorbereitende* Mittel waren die genannten Stoffe beliebt, indem man sich vorstellte, dass durch deren Anwendung die Theile gleichsam erweicht und für die kräftige Wirkung der Resorbentien günstig gestimmt würden. Auch *brenzliche* und *ätherische Oele* wurden früher sehr oft in Anwendung gezogen, z. B. das Wachholderöl, das Papieröl, das Sal volatile cornu cervi u. s. w. Einige Zeit hindurch war die *Electricität* sehr in Mode *(Crusell, Mackenzie).* Letzthin sind *Einstäubungen von Glaubersalz* in Pulverform *(de Luca)* und bei tiefgreifenden nicht vascularisirten Trübungen *subconjunctivale Injectionen von Kochsalzlösungen (Rothmund)* empfohlen worden.

Alle diese und noch viele andere Mittel leisten, zweckmässig angewendet, in geeigneten Fällen vortreffliche Dienste. Wenn einige derselben mehr als andere im Gebrauche sind, so liegt der Grund davon nicht etwa in einer eigenthümlichen Wirkung derselben, sondern in ihrer *leichteren Applicationsweise* und besonders in der Möglichkeit, die *Grösse des durch sie bedingten Reizzustandes bemessen* und den jeweiligen Verhältnissen anpassen, nach Belieben verstärken oder schwächen zu können. So sind *Einstäubungen von Calomel* ihrer überaus geringen reizenden Wirkung wegen ganz besonders bei *frischen* Maculis und überhaupt dort am Platze, wo die Empfindlichkeit des Auges noch bedeutend und Entzündungen zu fürchten sind. Die *gelbe Quecksilberoxydsalbe* empfiehlt sich, wo man einer kräftigeren Wirkung bedarf und die Reizbarkeit des Auges eine mässige ist.

Die *adstringirenden Collyrien* werden am besten bei Vorhandensein einer katarrhalischen Erschlaffung der Bindehaut in Anwendung gezogen. Die *Aetzungen* mit Kupfervitriolkrystallen oder mit Höllensteinlösungen finden ihre Anzeige bei Complication der Hornhauttrübung mit einer hypertrophirenden Gewebswucherung der Conjunctiva.

Im Allgemeinen wird man gut thun, *die Kur mit schwächeren Mitteln zu beginnen* und im Falle des Bedarfes die Dosis zu steigern oder zu stärkeren Mitteln überzugehen. Reagirt das Auge auf das angewendete Mittel *gar nicht* oder doch nur *in sehr geringer Stärke*, so muss die *Dosis gesteigert* oder zu einem *anderen* kräftigeren Mittel Zuflucht genommen werden. Oft geschieht es, dass nach längerer Anwendung eines an und für sich genugsam starken Mittels die Empfänglichkeit des Auges gleichsam abgestumpft und dieses nicht mehr gereizt wird. Dann ist es gut, von Zeit zu Zeit mit der Behandlung auszusetzen. Das Mittel leistet dann wieder gute Dienste. Auch kann man in einzelnen Fällen die Wirksamkeit der Mittel dadurch erhöhen, dass man die Theile durch Anwendung *lauer Ueberschläge* oder *Cataplasmen* in einen Zustand entzündlicher Schwellung und Lockerung versetzt, indem unter solchen Verhältnissen die Zerfällung und Resorption wesentlich erleichtert werden. (S. 115).

Von grosser Wichtigkeit ist es, den durch das Mittel bedingten Reizzustand innerhalb der Grenzen *der Mässigkeit* zu bannen. Ist die Irritation an und für sich nicht sehr bedeutend, so genügt es, den Kranken während ihrer Dauer in einem mässig erleuchteten Zimmer zu halten und jede mögliche Veranlassung zu weiteren Steigerungen des Reizzustandes, z. B. Anstrengung der Augen, das Tabakrauchen, u. s. w. sorgsam zu verhindern. *Bei intensiver hervortretenden Reizsymptomen* sind nebstbei kalte Ueberschläge angezeigt. Sind diese Erscheinungen geschwunden, so fällt die Nothwendigkeit weg, den Kranken durch allzuscharfe Vorschriften zu beengen. Es genügt, intensivere Reizeinwirkungen von dem Auge fern zu halten.

Gar oft, besonders bei dichten Trübungen, versagen am Ende die erwähnten Mittel trotz verstärkter Dosis und mannigfaltigem Wechsel jede Wirkung. Manche Oculisten erwarten dann noch von anderen, zum Theile sehr heroischen therapeutischen Eingriffen günstige Erfolge.

Directe Versuche mit künstlichen *Einimpfungen der Blennorrhoe* haben bei Hornhautflecken keine günstigen Ergebnisse geliefert *(Piringer)*. Doch ist nicht zu läugnen, dass in Folge *zufällig* angeregter Eiterflüsse mitunter sehr hartnäckige oberflächliche Maculae getilgt werden.

Die Scarification und Excision der von der Bindehaut zur Cornealneubildung hinziehenden *Gefässe* ist meistens ohne Erfolg. Dagegen wirkt die *Scarification der trüben Stelle* an sich *(Weller, Demours)* oder in Verbindung mit den obenerwähnten pharmaceutischen Eingriffen als ein energischer Reiz. Es steht jedoch sehr dahin, ob die Scarification dort, wo die reizenden Salben, Pulver, Wässer u. s. w. unzureichend befunden werden, so viel leisten kann, dass dadurch die mit ihr verbundene Gefahr heftiger und verderblicher Entzündungen genugsam aufgewogen wird.

Ungleich wichtiger ist die *Abrasio corneae*, welche auf zweifache Weise geübt wird, durch *Abschaben der oberflächlichen* trüben Schichten und durch *Abtragen* derselben in grösseren *zusammenhängenden* Stücken. Beide Methoden fussen auf der Beobachtung, dass solchermassen gesetzte Substanzverluste in einzelnen Fällen durch neugebildetes Gefüge wieder ausgeglichen werden, welches in Bezug auf seine Durchsichtigkeit der normalen Hornhautsubstanz nahe kömmt.

a) Die Abschabung oder Abkratzung wird mittelst der Schneide eines Staarmessers oder eines Lanzenmessers, wohl auch mit einer Staarnadel bewerkstelliget

indem man in ähnlicher Weise verfährt, wie beim Radiren auf Papier. Diese Operation ist oft sehr schmerzhaft und wird daher mit Vortheil während der *Narkose* vorgenommen. Selten gelingt es, in kurzer Zeit die trüben Gebilde völlig oder doch grösstentheils zu entfernen; längeres Kratzen schliesst aber eine bedeutende Gefahr in sich, da es gerne heftige und sehr verderbliche Entzündungen anregt. Darum ist es vortheilhafter, die Operation in öfteren kürzeren und durch lange Zwischenpausen getrennten Sitzungen zu wiederholen, umsomehr, als sich nach jeder Abrasion immer wieder ein Theil trüben Gefüges entwickelt, während der Boden des Substanzverlustes sich allmälig hebt. Bei *Metallincrustationen*, bei *Epithelialnarben* und oberflächlichen *fettigkalkigen* Neubildungen befriediget diese Methode am meisten.

b) Die Abtragung erfordert ein dünnes Staar- oder Lanzenmesser, welches bei fixirtem Bulbus unter den trüben oberflächlichen Schichten durch die Dicke der Hornhaut geführt wird, so dass jene Strata in Gestalt eines dünnen Lappens losgetrennt werden, welcher letztere dann mit der Pincette gefasst und durch weitere Messerzüge abgelöst wird. Auch diese Methode muss wegen der Nachbildung *trüber* Strata in vielen Fällen öfters wiederholt werden. Bei *dichten oberflächlichen Sehnenflecken*, namentlich wenn dieselben etwas über die Oberfläche der Cornea hervorragen, ohne tief in die Substanz der Cornea einzudringen, pflegt die Abtragung am meisten zu leisten *(Mead, Larrey, Wardrop, Weller, Gulz, Mackenzie)*.

Beide Methoden sind nicht ohne Gefahr. Bei zarter und schonender Ausführung kömmt es freilich ziemlich oft nicht einmal zu einer erheblichen Reaction. Doch hat man andererseits als Folge der Operation Keratitis suppurativa, Iritis und selbst Panophthalmitis beobachtet. Man darf daher wohl sagen, *die Abrasio sei nur dort am Platze*, wo Cornealtrübungen der oberwähnten Art vermöge ihrer Lage und Grösse das Gesicht fast auf die Wahrnehmung von Hell und Dunkel beschränken und wo auf keine andere Weise, als durch Aufhellung der Trübung, ein gewisser Grad von Sehvermögen hergestellt werden kann.

2. Sind die Mittel zur weiteren Verkleinerung und Aufhellung der Trübung erschöpft, oder liegt eine *unverbesserliche* Obscuration der Cornea vor, so kommt es darauf an, *den störenden Einfluss derselben auf das Sehen zu vermindern*, oder wohl auch *neue Wege für das* von den Gesichtsobjecten zum Auge kommende *Licht zu eröffnen.*

Bei zarten nebeligen Trübungen wird sich ein darauf hinzielendes Heilverfahren vornehmlich dann lohnen, wenn das betreffende Auge das *allein functionstüchtige* oder doch das *bessere* ist und die Verhältnisse des Kranken *ganz scharfe und deutliche* Wahrnehmungen nothwendig machen. Die Hauptaufgabe zielt dahin, das von der Trübung ausgehende *Spectrum* unbeschadet der erforderlichen Helligkeit der *Netzhautbilder* abzublenden.

Bei dichten Trübungen, deren *Kern* nur wenig oder gar kein *directes* Licht durchlässt und welche darum auch die Helligkeit der *Netzhautbilder* in sehr empfindlicher Weise zu beeinträchtigen pflegen, sind therapeutische Hilfen fast durchgängig *dringlich* und auch wohl *absolut geboten*. Ihr vornehmlichster Zweck ist *Erweiterung* des vorhandenen oder *Beschaffung eines neuen Weges* für directes Licht, nebenbei aber gewöhnlich auch *Deckung des lichtzerstreuenden Saumes* der Trübung.

Weitere nicht minder *belangreiche* Indicationen stellen in Fällen der einen und anderen Art *oberflächliche Rauhigkeiten* und *Verkrümmungen der Cornea* so wie etwaige *Schiefstellungen des Krystalles*. Es gehen diese Aufgaben im Allgemeinen darauf hinaus, die *unregelmässig gebrochenen* Strahlen thunlichst abzublenden, dagegen für das *directe* Licht einen Weg zu bahnen, welcher in Bezug auf *Refractionsverhältnisse* der Norm möglichst nahe kömmt.

a. Wo ein nicht *zu kleiner* Theil der Pupille hinter durchsichtigen, oder doch nur neblig getrübten Hornhautpartien lagert, auch wenn diese abnorm gekrümmt wären, leistet ein dicht vor das Auge gehaltenes *planes Diaphragma mit kleinem centralen Loche* erspriessliche Dienste *(Travers).*

Leider haben solche Blenden den Uebelstand, dass sie mit dem *seitlichen diffusen* Lichte, welches die Erleuchtungsintensität des Spectrum bedeutend steigert, immer auch einen grossen Theil des *directen* und *regulär* gebrochenen Lichtes abblenden, also die Helligkeit der *Netzhautbilder* sehr beeinträchtigen. Ausserdem *beschränken sie das Gesichtsfeld* in der misslichsten Weise, sie ermöglichen blos eine genauere Wahrnehmung von *in der Mitte* des Gesichtsfeldes gelegenen fixirten Objecten, können also keineswegs beim Herumgehen des Kranken und überhaupt bei Bewegungen und raschem Wechsel der Objecte verwendet werden. Sie sind also blos ein *Nothbehelf* zur *zeitweiligen* Steigerung der Deutlichkeit der Wahrnehmungen, und selbstverständlich nur zum *monocularen* Sehen verwendbar. Bei den *stenopäischen Brillen*, d. i. *ovalen* im Centrum durchbrochenen Schalen *(Ritterich, Donders, Wijngaarden, Schauenburg)*, welche vor dem Auge befestigt werden, tritt diese Beschränkung des Gesichtsfeldes vermöge der grösseren Entfernung des Loches von dem Centrum der Cornea noch viel mehr hervor, daher sie weniger taugen, als *flache*, in Monokelform gefertigte durchbohrte Blenden.

b. Viel vollständiger und sicherer entspräche den oben aufgestellten Indicationen *die operative Verlagerung der Pupille.* Es wird dadurch nämlich die Pupille in Gestalt einer *stenopäisch* wirkenden Spalte *verzogen* und gegen den Prolapsus hin *verrückt.* Ist die Trübung und oberflächliche Rauhigkeit der Cornea *nicht gar zu ausgebreitet*, so wird es bei richtiger Wahl des Operationsfeldes in der Regel nicht schwer sein, die Pupille ihrer Totalität nach oder zum grossen Theile hinter vollkommen durchsichtige und oberflächlich glatte, vielleicht annähernd richtig gekrümmte Cornealpartien zu verlagern, das von der Trübung *zerstreute* und das von den Rauhigkeiten und verkrümmten Stellen *unregelmässig gebrochene directe* Licht also ganz oder zum grossen Theile von hinten her durch die Iris abzublenden, und so die Deutlichkeit und Schärfe der Netzhautbilder in *directer und mittelbarer Weise* zu steigern. Leider ist das fragliche Verfahren nicht ohne Gefahr und findet im concreten Falle nicht immer die *Bedingungen*, auf dass es seine Leistungsfähigkeit nach allen Richtungen entfalten könnte.

c. In Anbetracht dessen thut man in der Regel besser, auf die ohnehin nur *unvollständig erreichbaren* Vortheile der Verlagerung zu verzichten und durch Beschaffung eines *weiten Durchlasses für directes Licht* an möglichst günstigen Stellen die Helligkeit der *Netzhautbilder* zu steigern, also die *Iridectomie* zu wählen. Wo die Verhältnisse nicht gar zu ungünstig sind, ist dieses im Ganzen eine *sehr lohnende* Operation. Es gelingt nicht selten, durch sie ziemlich hohe Grade von Functionstüchtigkeit herzustellen. Wo die Verhältnisse *sehr ungünstige* sind, die Cornea stark verkrümmt oder nur ein kleiner, ausschliesslich peripherer Theil derselben für directe Strahlen passirbar ist etc., lassen sich *glänzende* Resultate freilich nicht erwarten und man muss dieses vor der Operation wohl erwägen und prognostisch verwerthen. Es liegt indessen auf der Hand, dass solche *minder günstige* Verhältnisse die Operation nicht überflüssig oder werthlos machen.

Der normale Fortbestand des anderen Auges schwächt die Indication für ein operatives Verfahren, sei es Pupillenverlagerung oder Iridectomie,

nicht, selbst wenn blos Aussicht auf ein *beschränktes* Sehvermögen gegeben wäre.

In der Verstärkung der Lichteindrücke und in der Erweiterung des gemeinschaftlichen Gesichtsfeldes liegen der Vortheile genug, um die Operation lohnend zu machen. Lässt sich gar die Herstellung eines *beträchtlichen* Grades von Sehschärfe hoffen, so ist darin eine directe Aufforderung gegeben, mit der Operation nicht zu zaudern, damit das kranke Auge mittlerweile nicht vernachlässigt und durch Mangel an Uebung in seiner Functionstüchtigkeit geschädigt werde.

Wo vollends *das andere Auge zum Sehen unbrauchbar geworden ist*, erscheint die Operation auch unter den ungünstigsten Aussichten geboten, da schon eine geringe Verbesserung des Sehvermögens, die Befähigung des Auges, grössere Objecte in Schattenumrissen zu erkennen, und selbst die einfache Verstärkung der Lichteindrücke für den Kranken ein Gewinn ist.

Als Regel gilt, dass, wo es nur immer thunlich ist, die Pupille *möglichst nahe dem Centrum* anzulegen sei. Bei peripheren Synechien eines grossen Theiles des Pupillarrandes, wo die Iris nach der Narbe hin gezerrt ist, kömmt man öfters in die Gelegenheit, dieser Regel genügen zu können. Bei *centralen Trübungen* der Hornhaut wird die künstliche Pupille immer eine *excentrische* oder *periphere* sein müssen. Dann ist, wo die Wahl frei steht, der *innere untere* Quadrant der Cornea der geeignetste Platz für die Pupille.

Es kömmt hier in Betracht erstens, dass die *Sehaxe* mit der *Hornhautaxe* einen *Winkel* einschliesst und die Cornea in der Regel nach *innen und etwas nach unten* von deren Centrum schneidet, zweitens dass beim Fixiren stets *die Sehaxe* dem betrachteten Objecte zugewendet werden muss, damit dessen Bild auf den gelben Fleck treffe. Wird demnach die künstliche Pupille einem *anderen* als dem inneren unteren Quadranten der Hornhaut entsprechend angelegt, so sind alle Lichtstrahlen, welche durch das neue Sehloch ins Innere des Auges gelangen können, als *Randstrahlen* aufzufassen, welche um so *schiefer* auf die brechenden Flächen fallen, je weiter die künstliche Pupille von dem inneren unteren Hornhautquadranten entfernt ist. Unter solchen Umständen muss sich schon bei *normaler* Krümmung der Hornhaut die *sphärische* und *chromatische Aberration* sehr fühlbar machen, bei *anomaler* Wölbung der Hornhaut aber die Abweichung des Lichtes im höchsten Grade störend werden. Dazu kömmt, dass von den Lichtstrahlen, welche auf den der Pupille gegenüber liegenden Cornealtheil treffen, vermöge der Grösse ihres Einfallswinkels ein grosser Theil *reflectirt* und auch wohl *zerstreut* und *absorbirt* wird, sonach die Netzhautbilder einen Ausfall an *Helligkeit* erleiden und bei Vorhandensein auch ganz schwacher Trübungen durch ein *Spectrum* in ihrer *Deutlichkeit* geschädiget werden müssen.

Es ist hierauf nicht blos in jenen Fällen zu achten, in welchen es sich einfach um Herstellung eines möglichst guten *monocularen* Sehvermögens handelt, sondern auch dort, wo bei Functionstüchtigkeit des *anderen* Auges Aussicht auf Zurückführung beider Bulbi zum *gemeinschaftlichen Sehact* gegeben ist. Bei *veralteten* und namentlich aus der Jugend stammenden centralen ausgebreiteten Flecken ist diese Hoffnung jedoch stets eine sehr *geringe*, daher es besser gerathen scheint, mehr Rücksicht auf *Erweiterung des gemeinschaftlichen Sehfeldes* zu nehmen, die künstliche Pupille also *nach aussen* anzulegen.

Im Allgemeinen kann man mit um so mehr Grund *auf die Herstellung des gemeinschaftlichen Sehactes durch die Operation zählen*, je günstiger die Verhältnisse für die Erzielung *scharfer* Netzhautbilder sind. *Excentrische* Pupillen, dem *äusseren* oder *oberen* Theile der Hornhaut entsprechend, und besonders *ganz periphere* Schlöcher lassen selten oder niemals einen gemeinschaftlichen Sehact aufkommen.

Nach *oben* angelegte künstliche Pupillen werden gewöhnlich zum grossen Theile von dem oberen Lide gedeckt und dadurch in ihren Leistungen beschränkt. Man ist gezwungen, durch Rücklagerung des oberen geraden Augenmuskels diesem Uebelstande zu steuern. Durch die Tenotomie wird die Wirkungsfähigkeit des Muskels nämlich geschwächt und die Visirlinie unter die Horizontale geneigt. Um die optische Axe behufs der Fixation eines Objectes in die richtige Stellung zu bringen, muss daher auf den Rectus superior ein stärkerer Willensimpuls geleitet werden, als in der Norm nothwendig wäre. Dieser Impuls trifft aber immer gleichzeitig den functionel innig verbundenen Aufhebemuskel des oberen Lides, daher denn auch dieses bei der Einstellung des Auges auf ein Object mehr gehoben wird als sonst, und das ist eben der Zweck.

d) In Fällen, in welchen *die ganze Hornhaut getrübt ist*, hat man vorgeschlagen, *den Lichtstrahlen durch die Sclerotica einen Weg zu bahnen (Autenrieth)*, *Hornhäute von Thieren zu transplantiren (Himly, Wutzer)*, oder durch *Einheilung eines nach Art der Hemdknöpfe geformten Glases in einen Spalt der getrübten Cornea* ein künstliches Fenster herzustellen *(Nussbaum)*. Es sind diese Versuche sämmtlich misslungen. *Ein* Fall liegt indessen vor, wo ein eingeheiltes Glas drei Monate nach seiner Einlegung noch haftete, durchsichtig geblieben war und das Sehen ermöglichte *(Heusser)*.

e) Um partielle vordere Synechien zu lösen, dient ein der *Corelyse* analoges Verfahren. Es wird nämlich nach thunlichster Erweiterung der Pupille durch starke Atropinlösungen ein Lanzenmesser im Meridian der Verwachsung in die Hornhaut so eingestochen, dass beim Vorschieben der Klinge der anhaftende Theil der Iris knapp an der Narbe unter die Schneide fällt. Was dann etwa noch übrig bleibt, kann mittelst des bei der Corelyse gebräuchlichen Hakens losgerissen werden. Wiederholte Einträufelungen starker Atropinlösungen müssen hierauf die Pupille thunlichst weit und die Wundränder der Iris möglichst auseinander halten. Es ist diese Methode in Bezug auf ihren Effect jedoch keineswegs eine sehr sichere und lohnet überhaupt nur selten die Mühe und Gefahr. Bei centralen, mit vorderer Synechie des Pupillarrandes gepaarten Narben kann durch die Lösung der Verwachsung nur selten die Nothwendigkeit der Coremorphose aufgehoben werden. Bei excentrischen und peripheren Synechien, welche den Durchmesser der Pupille nur wenig beeinträchtigen und bei welchen nur ein kleiner Theil des Sehloches von der narbigen Trübung gedeckt erscheint, hat die Lösung kaum irgend welchen erheblichen Vortheil.

3. Die dritte Indication zielt darauf hin, den *mittelbaren Folgen der Sehstörung*, der Entwickelung der Kurzsichtigkeit, der Amblyopie, des Strabismus etc. hindernd in den Weg zu treten. (Das hierzu erspriessliche Verfahren ist Gegenstand der Erörterung in den diesen Zuständen gewidmeten Capiteln).

Quellen. *Wedl*, Atlas, Cornea Sclera. — *Klebs*, A. f. O. XI. 2. S. 237. — *Stellwag*, Ophth. I. S. 42, 218, 226, 293, 295, 303 u. 322. — *Cunier*, Ann. d'ocul. X. S. 264, XIII. S. 255. — *Knapp*, kl. Monatbl. 1864. S. 304. — *Piringer*, Die Blenn. am Menschenauge. Graz. 1841. S. 261. — *Beer*, Lehre von den Augnkhten. Wien. 1817. II. S. 95. — *Arlt*, Krankheiten des Auges. Prag. I. S. 269. — *Rothmund*, kl. Monatbl. 1866. S. 161. — *Crusell*, Ueber den Galvanismus etc. Petersburg. 1841. — *Mackenzie*, Traité d. mal. des yeux. Traduit p. Warlomont et Testelin. Paris. 1857. II. S. 156. — *Weller*, *Demours* nach Desmarres, Traité des mal. d. yeux. Paris. 1847. S. 332. — *Ruete*, Lehrbuch der Ophth. Braunschweig 1853. II. S. 262. — *Mead* nach Ruete ibid. — *Gulz*, Oesterr. Wochenschrift 1842. Nr. 24. — *Malgaigne*, Ann. d'ocul. XIII. S. 212. — *Desmarres*, ibid. IX. S. 96; X. S. 1. — *Hasner*, Entwurf einer anat. Begründg. etc. Prag. 1847. S. 123 und kl. Vorträge. S. 152, 205. — *Travers*, Mackenzie's Abhandlung über die Kkhtn. d. Auges. Weimar. 1832. S. 513. — *Ritterich* nach Th. Ruete Lehrbuch. II. S. 265. — *Schauenburg*, Die künstliche Pupille vor und in dem Auge. Berlin. 1854 u. deutsche Klinik 1854. — *Donders* und *Wijngaarden*, A. f. O. I, 1. S. 251. — *Graefe*. ibid. II. 2. S. 177. — *B. Ruete*, kl. Monatbl. 1865. S. 239. — *Autenrieth*, Tübinger Blätter für Naturwissenschaft. I. S. 88. — *C. Himly*, Kkhtn. und Missbildgn. des m. Auges. Berlin. 1843. II. S. 58, 60. — *Wutzer*, Zeitschrift f. Ophth. I. S. 486

und V. S. 323. — *Nussbaum*, Ueber die Behandlung der Hornhauttrübungen etc. München 1856 und deutsche Klinik 1853. Nr. 34. — *Heusser*, ärtzl. Intelligenzblatt etc. 1860. Nr. 24. — *Schalygen*, A. f. O, XII. 1. S. 93. — *Czerny*, Wien. Augenklinik. Ber. S. 190. — *Gouvea*, Arch. f. Aug. und Ohrenheilkunde, I. 1. S. 120. — *de Luca*, Gaz. med. de Paris. 1867. S. 360. —

3. Ectasien oder Staphylome.

Nosologie. Auf dass sich innerhalb der vorderen Scleralöffnung ein Staphylom entwickeln könne, ist erste und unerlässliche Bedingung die *Abnahme der normalen Resistenz* des Cornealgefüges, oder dessen Ersatz durch ein, wenigstens zeitweilig, nachgiebigeres ausdehnsames Gewebe. Zweite Grundbedingung ist eine gewisse *Druckwirkung von Seite des Augapfelinhaltes*, vermöge welcher der betreffende Augapfelwandtheil in eine seine Widerstandskraft überbietende Spannung versetzt wird. Letztere Bedingung schliesst das Abhandensein jeder noch so feinen Oeffnung in irgend einem Theile der Bulbuswand in sich und setzt voraus, dass die Mutterorgane der dioptrischen Feuchtigkeiten in ihrer secretorischen Thätigkeit nicht ungebührlich stark beirrt seien. Die Druckwirkung der vier geraden *Augenmuskeln* ist ein hochwichtiges *förderndes* Moment der Staphylombildung, aber keine unerlässliche Bedingung.

Die Resistenzverminderung der Cornea ist bisweilen die Folge einer entzündlichen *Auflockerung* des Hornhautgefüges oder eines *angeborenen Bildungsfehlers*. Erreicht sie einen so hohen Grad, dass der intraoculare Druck mindestens zeitweilig das Uebergewicht gewinnt, so resultirt eine Ausdehnung der *Hornhautsubstanz als solcher*, ein *eigentliches Hornhautstaphylom*. Häufiger ist die Abnahme des Widerstandes begründet in stellenweiser oder totaler *Zerstörung der vorderen Corneallamellen*. Die blosgelegten *hinteren* Hornhautschichten werden dann öfters unter dem Einflusse des intraocularen Druckes ausgedehnt, vorgebaucht, es entwickelt sich eine *ulcerative Keratectasie*, welche unter allmäliger Anbildung eines neoplastischen, mehr weniger trüben, selbst narbenähnlichen Ueberzuges in ein *narbiges Hornhautstaphylom* übergehen kann. In den meisten Fällen endlich liegt der Staphylombildung ein umfangreicher *Durchbruch* oder eine gänzliche *Zerstörung* der Cornea zu Grunde. Die blosgelegte Iris tritt an die Oeffnung, schliesst sie unter Verlöthung mit den Durchbruchsrändern, wird hervorgebaucht, ein *Staphyloma iridis* bildend, welches dann unter Entwickelung von Narbenmasse in und auf seiner Wandung in ein *eigentliches Narbenstaphylom* übergeht.

Eine strenge Scheidung dieser drei Grundformen des Staphyloms ist nur in der Theorie möglich. In der Wirklichkeit verschwimmen deren Grenzen durch zahlreiche Zwischenformen.

a. Das Hornhautstaphylom.

Pathologie. Der Begriff des Staphyloma corneae wird am schärfsten durch das Synonym: *„Ectasia corneae, Ausdehnung der Hornhaut"* bezeichnet, da es die *Substantia propria* corneae als dasjenige Gebilde andeutet, welches die Ausdehnung und Flächenvergrösserung erlitten hat.

Man unterscheidet Ausdehnungen *ohne typischen Charakter*, bei welchen die *entzündliche* Grundlage sowohl in der Anamnese als in den begleitenden Erscheinungen *offen zu Tage liegt*. In ihren *niederen* Graden werden sie als *Hornhautectasien* im engeren Wortsinne beschrieben. In den *höchsten* Graden sind sie stets mit Ectasien der vorderen Scleralzone oder der Lederhaut als Ganzen verknüpft und demnach als Theilerscheinung des sogenannten *Hydrophthalmus anterior* oder des *Totalstaphyloms* des Bulbus aufzufassen. (Siehe Sclerochorioidalstaphylome.)

Ihnen gegenüber stehen Ectasien von mehr *typischer Form*, welche ihren letzten Grund bald in gewissen *Hemmungsbildungen*, bald in *entzündlichen* Processen zu haben scheinen, bei welchen jedoch die Merkmale der etwa vorausgegangenen ursächlichen *Entzündung* sehr in den Hintergrund treten oder völlig *fehlen*. Hierher gehören der *Keratoconus*, die *Cornea conica* oder das *kegelige Hornhautstaphylom* und der *Keratoglobus*, die *Cornea globosa* oder das *kugelige Hornhautstaphylom*, auch *Buphthalmus* genannt.

Die *Ausdehnung* geschieht stets auf Kosten der Hornhautdicke. Beim *Keratoglobus* ist die Cornea gleichmässig verdünnt, kaum papierdick und nach hinten von der ebenfalls ausgedehnten und verdünnten Wasserhaut überkleidet. Bei der *Cornea conica* fand man die *Peripherie* der Hornhaut bald verdickt, bald von normaler Dicke. In der *Mitte* jedoch, entsprechend dem hervorragendsten Theile des Staphyloms, erschien die Cornea sehr verdünnt, von der Dicke eines Postpapiers. An der vorderen Fläche war der Uebergang der beiden verschieden mächtigen Zonen der Hornhaut unmerklich, an der hinteren Fläche aber ein *plötzlicher*, so dass der centrale verdünnte Theil ringsum wie von einem Wulste umgeben schien *(M. Jaeger, Walker, Middlemore, Cappelletti)*.

Krankheitsbild. Es ist dieses ein anderes je nach der *Art* des Staphyloms und nach dem *Grade*, bis zu welchem es bereits gediehen ist.

1. *Niedere* Grade der Ausdehnung, welcher Art sie auch seien, entgehen leicht selbst dem geübten Beobachter, wenn er sich nicht feinerer diagnostischer Hilfsmittel bedient, da sie keine auffällige Abweichung in der Grösse und Gestalt der Cornea begründen. Doch macht sich der daran geknüpfte *irregulare Astigmatismus* für den Kranken überaus fühlbar, besonders wenn das Auge früher normal functionirte. Es wird nämlich das Sehen in die *Ferne* immer verschwommener, ohne dass sphärische oder cylindrische Gläser eine wesentliche Verbesserung zu erzielen im Stande wären. Scharf contrastirende feinere entfernte Gegenstände zeigen sich dabei meistens *vervielfältigt*. Weiterhin wird auch das *Nahesehen* immer beschwerlicher, der Kranke muss die Objecte mehr als früher dem Auge nähern, ohne dadurch zur vollen Deutlichkeit und Schärfe der Wahrnehmungen zu gelangen, ja gar oft wird dabei auch die *Polyopie* in hohem Grade lästig. Man ist dann leicht verführt, eine Amblyopie als Grund unterzustellen, doch bietet das Vermögen, selbst sehr nahe stehende *Farbentöne* von einander zu unterscheiden, und besonders die auffällige Verbesserung des Sehens, welche durch *runde Schirmlöcher* sowie durch Zukneipen der Lider erzielt wird, einen genügenden Anhalt für die Differentialdiagnose.

Die Unregelmässigkeit der Hornhautkrümmung offenbart sich aber auch im *ophthalmoscopischen Bilde*. Man übersieht immer nur einen kleinen Theil des Augengrundes. Die Gefässe und der Umfang der Papille erscheinen nach verschiedenen Richtungen verbogen, bald da bald dort verbreitert und wieder verengt und von sehr wechselnder Deutlichkeit ihrer

Contouren. Nicht selten sieht man ein Gefäss an der einen Seite des Sehfeldes ausserordentlich verdünnt aus der verschwommenen Grenze heraustreten, allmälig deutlicher und dabei dicker werden, um schliesslich auf der anderen Seite mächtig verbreitert das Gesichtsfeld wieder zu verlassen. Die geringste *Verschiebung* der Spiegelaxe oder des kranken Auges bedingt ganz unverhältnissmässige Verrückungen und Verzerrungen der wahrgenommenen Bilder, so zwar, dass oft die Gefässe und die Grenzen des Sehnerveneintrittes förmlich durcheinander zu wirbeln scheinen.

Auch die *Reflexe der Hornhautvorderfläche* erleiden entsprechende Veränderungen. Doch pflegen dieselben nicht so auffällig zu sein vermöge der Kleinheit der Bilder. Ist die Verkrümmung aber eine mehr *kegelige* oder eigentlich *hyperboloide*, wie dies beim *Keratoconus* der Fall ist, so liefern die Reflexe nicht minder gute diagnostische Hilfsmittel. Leitet man ein solches Reflexbild auf den *Scheitel* des Kegels, so erscheint es sehr verkleinert, ohne auffällige Verzerrung. Doch augenblicklich, oft mit einem Rucke, wird es nach der Richtung des Meridians in die Länge gezogen, wenn man die Stellung des Auges zur Lichtquelle um ein Kleines verändert.

Die erwähnten dioptrischen und katoptrischen Erscheinungen treten begreiflicher Weise nur dort deutlich hervor, wo die ectatische Cornea ihre *Durchsichtigkeit* wenigstens grösstentheils bewahrt hat. Solche Fälle bilden aber gerade die *Minderzahl*. Bei der *Keratectasie* im engeren Wortsinne ist die Cornea in der Regel von dichten Trübungen und Narben besetzt. Auch bei dem *Keratoconus* ist eine durchsichtige Spitze Ausnahme und beim *Keratoglobus* erscheint die Cornea recht oft von leichten wolkigen Trübungen durchsetzt, mitunter sogar ziemlich gleichmässig und dicht getrübt. Dazu kommen betreffs der Sehstörungen sehr oft noch die Folgen intraocularer Entzündungsprocesse und anderer die Function des lichtempfindenden Apparates sehr herabsetzender Momente, so dass dann die Diagnose niederer Grade recht schwer wird.

2. Bei den *höheren Entwickelungsgraden* sind alle Symptome potenzirt. Die *Cornea* erscheint, namentlich bei seitlicher Betrachtung des Auges, deutlich hervorgewölbt, ihr Zenith tritt um ein Bedeutendes über die Ebene der vorderen Scleralöffnung hervor und dem entsprechend zeigt sich die *Vorderkammer* ansehnlich erweitert.

a. Bei der *Keratectasie im engeren Wortsinne* ist die Ausdehnung bald eine ziemlich *gleichmässige*, wo dann die Wölbung *kuppelförmig* erscheint; bald ist sie eine *ungleichmässige*, oder auf einen Theil der Hornhaut beschränkte, in welchem Falle die Cornea sich der stumpfen *Kegelform* nähert und sich entweder nach allen Seiten gleichmässig oder ungleichmässig abdacht, je nachdem der Scheitel der Wölbung der Mitte oder einem Seitentheile des Organes entspricht.

b. Bei dem *Keratoconus* ist die Vorwölbung immer eine *kegelige* oder eigentlich mehr *hyperboloide*, indem die Seitenwandungen in der Richtung der Meridiane nicht geradlinig, sondern mehr oder weniger convex sind. Doch gehören sie keiner regulären Curve an, sondern zeigen in den verschiedenen Meridianen und in den einzelnen Theilen desselben Meridianes sehr abweichende Krümmungen *(Brewster)*. Das Staphylom springt bisweilen so stark hervor, dass es schon bei geschlossener Lidspalte merklich

wird oder gar den Lidschlag beirrt. Die abgestumpfte Spitze des Kegels fällt öfters mit dem *Centrum* der Cornea zusammen. Letztere erhebt sich dann von allen Punkten der Peripherie unter einem gleichen Winkel zu dem Zenith, die Cornea erscheint glocken- oder hutähnlich gewölbt. Ebenso oft ist die Lage des Zenithes aber eine *excentrische* und dann fällt die Wandung des Staphyloms an verschiedenen Stellen in *ungleicher* Steilheit ab. Die *Spitze* des Kegels ist oft ganz durchsichtig, häufiger aber getrübt, neblig wolkig oder opak, einem Epithel- oder Sehnenflecke ähnlich, bisweilen selbst narbig. Die *Seitenflächen* des Staphyloms sind in der Regel vollkommen durchsichtig, glatt und spiegelnd; das Gegentheil ist immer auf *zufällige* Complicationen zu schreiben, welche mit dem Keratoconus in keinem näheren Verbande stehen.

Die *Augenspiegel-* und *Reflexbilder* zeigen bei wechselnder Stellung der Kegelaxe zur Lichtquelle die obenerwähnten Veränderungen der Grösse, Gestalt und Lage natürlich in gesteigertem Masse. Wird die Kegelaxe der Lichtquelle gerade zugewendet, so wird an einer gewissen Zone der Seitenwandungen der Einfallswinkel des Lichtes leicht den Grenzwerth erreichen oder gar überschreiten, also *alles* Licht reflectirt werden. Die Folge ist das Erscheinen eines *leuchtenden Ringes (Ammon, Knapp)*. Mitunter ist die Reflexion eine so bedeutende, dass die kegelige Cornea nach Art eines Krystalles funkelt.

Das *Sehvermögen* ist bei stärker entwickeltem Keratoconus immer überaus stark beeinträchtigt, und kann auch durch Schirmlöcher, Zukneipen der Lider und durch Seitenstellung der Objecte *(Mackenzie)* nur sehr unvollkommen gebessert werden. In *sehr hochgradigen* Fällen genügt das Auge häufig kaum, um dem Kranken die Selbstführung zu gestatten. Die *in der Axe* des Kegels gelegenen Objecte entschwinden nämlich der Wahrnehmung und nur *seitlich* im Gesichtsfelde gelegene Gegenstände werden noch in ihren gröberen Umrissen erkannt; daher der Kranke denn auch bei dem Versuche, ein Object zu fixiren, demselben die *Seitenwandungen* des Kegels zuzuwenden pflegt. Sehr oft beschränkt sich das Sehvermögen wohl gar auf die *blosse Unterscheidung von Hell und Dunkel* sowie der einzelnen *Farben*, oder es ist auch jede Spur von Lichtempfindung geschwunden, der Keratoconus ist mit *Amaurosis* combinirt.

c. Beim *Keratoglobus* wölbt sich die Hornhaut *kuppelartig* hervor. Im Beginne ist die Einsattelung zwischen Cornea und Sclera noch eine sehr scharfe. Allmälig aber dehnt sich auch die vordere *Lederhautzone* aus, wird bläulich durchscheinend, während jene Grenzrinne immer mehr sich verstreicht und schliesslich ganz verschwindet. Die Cornea hat nun bedeutend an Fläche und Umfang gewonnen. Dieselbe bewahrt in reinen Fällen nicht selten den spiegelnden Glanz ihrer Oberfläche und die normale *Durchsichtigkeit* ihres Gefüges. Bisweilen erscheint sie etwas grünlich und rauchähnlich trüb, namentlich an ihrer Peripherie, so dass sie sich nur undeutlich von der Sclerotica abgrenzt. Oft jedoch finden sich auch ausgebreitete leucomatose Trübungen, ja es kommen genug Fälle vor, wo das Hornhautgefüge seiner Totalität nach völlig undurchsichtig, dicht wolkig oder gar sehnenähnlich getrübt ist. Die *Vorderkammer* zeigt sich der enormen Ausdehnung der Cornea entsprechend nach Tiefe und Breite ausserordentlich vergrössert; die *Iris* ist sehr verbreitert, gemeiniglich etwas verfärbt; die Pupille mittelweit, sehr träge oder gar nicht beweglich; die *Linse* wie das Kammerwasser meistens völlig durchsichtig, seltener cataractös, bisweilen wegen Dehnung oder theilweiser Berstung der Zonula ectopirt

und schwankend; der Glaskörper ist öfters verflüssigt; der Hintergrund des Auges wenig verändert, höchstens eine leichte Atrophie des Tapetes bekundend. An dem *Sehnerveneintritt* hat man wiederholt eine sehr entwickelte *totale Excavation* nachgewiesen und dieselbe mit einer Erhöhung des intraocularen Druckes in Zusammenhang gebracht, welche sich in der Mehrzahl der Fälle durch auffällige *Härte des Bulbus* offenbaren soll.

Das *Sehvermögen* des Auges ist immer sehr herabgesetzt, doch keineswegs häufig ganz erloschen. In einzelnen Fällen hat man Einschränkungen des Gesichtsfeldes beobachtet. Der *Refractionszustand* des Auges ist in Uebereinstimmung mit der bedeutenden Verlängerung des Hornhautradius niemals hochgradig myopisch, ja nicht einmal stets myopisch *(Muralt)*.

Die *Beweglichkeit des Auges* ist wegen der Integrität des hinteren Bulbusumfanges nicht merklich beirrt. Doch kann durch die relative Enge der von dem Staphylom weit auseinander gesperrten Lidspalte und durch die starke Spannung der Lider bei höchstgradiger Entwickelung des Keratoglobus die Excursionsfähigkeit ohne Zweifel leiden.

Ursachen. Die *Keratectasie im engeren Wortsinne* ist thatsächlich in der grössten Mehrzahl der Fälle das Resultat einer intensiven und ausgebreiteten *Keratitis vasculosa*. Besonders oft entwickelt sie sich während dem Verlaufe eines hochgradigen *trachomatösen oder herpetischen Pannus* und führt dann den Namen *Keratectasia ex panno*. Häufige und heftige entzündliche Anfälle machen ganz vorzüglich disponirt zu derlei Ausdehnungen. Selten ist eine *diffuse Keratitis* oder eine *partielle Verschwärung der Cornea* die nächste Ursache der Ectasie.

Auch bei dem *Keratoconus* spielt die Entzündung eine wichtige Rolle. Abgesehen von *directen* Beobachtungen *(Ruete, Graefe, Mackenzie, Sichel)* spricht das häufige Vorkommen von Trübungen, namentlich an der Spitze des Kegels, für die Begründung durch *entzündliche* Gewebslockerung, zumal als derlei Obscurationen oft schon im ersten Beginne des Staphyloms bestehen. Doch kann die Entzündung *nicht die einzige Quelle* sein, da das conische Staphylom öfters zur Entwicklung kömmt, *ohne* dass sich in irgend einem Stadium des Verlaufes Erscheinungen geltend machen, welche auf den Bestand oder auf die frühere Existenz eines solchen Processes Schlüsse erlauben. Es liegt offenbar sehr nahe, den Ausgangspunkt des Leidens unter solchen Umständen in der anatomisch nachgewiesenen Verdünnung des Cornealcentrums zu suchen und diese auf eine *ursprüngliche Missbildung* zurückzuführen.

Für die Annahme eines *Entwickelungsfehlers* als disponirenden Momentes spricht übrigens, dass die Cornea conica öfters als ein *angeborener* und selbst *ererbter* Zustand beobachtet worden ist und gar nicht selten mit *anderen* Bildungsanomalien des Auges und des Kopfes verknüpft erscheint *(Ammon)*. Auch der Umstand ist dieser Ansicht günstig, dass das Leiden selten *monocular* bleibt, sondern in der Regel ein Auge nach dem anderen befällt oder gleich von vorneherein *binocular* auftritt, was beim Keratoglobus nicht der Fall ist.

In Betreff des *Keratoglobus* gilt Aehnliches. Auch hier weisen mitunter Veränderungen der Binnenorgane deutlich auf vorausgegangene tiefe *Entzündungen* hin, welche, wenn der Zustand *angeboren (Ammon, Jüngken, Muralt)* vorkömmt, in der *Foetalperiode* abgelaufen sein können. Doch finden sich auch Fälle, wo die Merkmale solcher Entzündungen *fehlen*, man also auf *andere* Quellen angewiesen ist. Der häufige Bestand einer glaucomatosen Excavation in Verbindung mit gesteigerter Bulbusresistenz haben

zur Annahme einer Vermehrung des Binnendruckes als nächsten Grund geführt *(Muralt)*. Allein da beim Glaucom selbst die beträchtlichsten Erhöhungen des intraocularen Druckes eine Dehnung der Cornea und der äusseren Scleralschichten zu bewerkstelligen nicht vermögen, so liegt es auf der Hand, dass auch beim Keratoglobus noch ein *weiteres* Moment, nämlich *Resistenzverminderung der Bulbuskapsel*, mitwirken müsse und für diese muss wieder eine das Gewebe lockernde *Entzündung* oder eine ursprünglich *mangelhafte Anlage*, also eine Art Missbildung, als Erklärungsgrund in Anspruch genommen werden *(Muralt)*.

Verlauf und **Ausgänge.** Das Cornealstaphylom entwickelt sich in der Regel überaus *langsam*. Die ersten Anfänge desselben werden ihrer Geringfügigkeit halber oft übersehen und die darauf fussenden Sehstörungen gerne anderen Ursachen als der beginnenden Ectasie zugeschrieben. So besteht eine unbedeutende Ausdehnung öfters Monate und Jahre lang unerkannt fort und wächst allmälig, bis sie endlich auffällt; oder aber sie tritt plötzlich nach einer intercurrenten Keratitis, nach heftigem Husten, Erbrechen, Schreien u. s. w. hervor, der Vermuthung Raum gebend, sie sei *nun* erst in Folge dieser Verhältnisse entstanden. Selbst in jenen Fällen, in welchen eine sehr eclatante Entzündung durch Gewebslockerung den Boden für die Ausdehnung vorbereitet hat, geschieht es oft, dass die mittlerweile entstandene Ectasie der Beobachtung entgeht und erst nach längerem allmäligen Wachsthume zur Wahrnehmung kömmt.

Doch kommen auch Fälle vor, in welchen die Ectasie schon während dem Bestande der Entzündung ziemlich hohe Grade erreicht. Besonders gilt dieses von der sogenannten *Keratectesia ex panno*.

Nicht selten ist die Ausbildung des Cornealstaphyloms eine vielfach *unterbrochene*, die Ectasie gedeiht bis zu einem bestimmten Grade, bleibt Monate und selbst Jahre lang stehen und schreitet dann mit oder ohne merkliche Veranlassung wieder vorwärts.

Die Ausbildung *bis zu den höchsten* Entwickelungsgraden ist jedoch keineswegs eine *Nothwendigkeit*. Die Ectasie kann auf *jeder beliebigen* Evolutionsstufe stehen bleiben, ständig werden. So kommen Fälle von Keratectasie vor, die seit vielen Jahren unverändert geblieben sind und eine weitere Ausbildung zum Keratoconus und Keratoglobus nicht erwarten lassen.

Bei höhergradigem *Keratoconus* pflegt sich die stumpfe Spitze, wenn sie nicht schon von vorneherein getrübt ist, allmälig wolkig zu trüben. Der Grund hiervon dürfte in dem Umstande liegen, dass bei dem Lidschlage die Thränen nicht über die Kegelspitze geleitet werden und diese um so leichter durch Vertrocknung leiden muss, als der Kegelscheitel nur schwer von den Lidern bedeckt werden kann, daher der atmosphärischen Luft mehr ausgesetzt ist, als das Zenith einer normalen Cornea.

Niemals, ausser in Folge der Einwirkung *mechanischer* Gewalten, ist bei der *Keratectasie und Cornea conica (Wardrop)* eine *Berstung* des ausgedehnten Hornhauttheiles beobachtet worden. Die Existenz eines Cornealstaphyloms der genannten Arten schliesst indessen die Entwickelung einer intensiven, zur *Verschwärung* oder zum *Schwund* führenden Entzündung nicht aus und insoferne gehört die Phthisis und die Atrophie des Bulbus unter solchen Verhältnissen zu den Möglichkeiten. Beim *Keratoglobus* der höchsten Entwickelungsgrade sind *Berstungen* schon öfters vorgekommen *(Muralt)*.

Eine *spontane Heilung* der verschiedenen Formen des Cornealstaphyloms ist bisher nicht mit Sicherheit erwiesen worden.

Die Behandlung bezweckt zuvörderst die *Verhütung* der Ausdehnung. Im Falle ein Cornealstaphylom bereits in Entwickelung begriffen ist, hat sie die Aufgabe, den *Normalzustand herzustellen*, oder wenigstens die Ectasie *in ihrem Fortschreiten aufzuhalten*. Versagt sie jedoch auch hier, so bleibt ihr nichts übrig, als die mit der Ectasie verknüpften *Sehstörungen auf ein möglichst kleines Mass zurückzuführen*.

1. Die erste Indication fordert einerseits die richtige Behandlung des der Resistenzverminderung zu Grunde liegenden krankhaften *Processes*, und wird insoweit in der Mehrzahl der Fälle auf entsprechende *Antiphlogose* gerichtet sein. Andererseits aber fordert sie *Herabsetzung* oder theilweise *Neutralisation* des auf die Hinterwand der Cornea wirkenden Druckes. In dieser Hinsicht ist möglichste *Abspannung der Augenmuskeln* und namentlich die Vermeidung alles dessen geboten, was die letzteren zu gleichzeitigen kräftigeren Contractionen anregen könnte (S. 105). Auch ein entsprechend angelegter *Druckverband* kann Erspriessliches leisten. Hat man indessen Grund, *die Gefahr* der Ausdehnung als eine *sehr drohende* zu erachten, sei es, dass die *Gewebslockerung* in *sehr auffälligem Grade* hervortritt oder gar nebenbei auch noch eine *sehr starke Spannung* der Augenkapsel durch abnorme Härte des Bulbus zum Ausdruck kömmt, so thut man besser, sogleich eine *Iridectomie* vorzunehmen *(Graefe)*.

In neuester Zeit will man davon beim *Keratoglobus* nicht ungünstige Resultate gesehen haben. Doch ist diese Operation hier sehr gefährlich, indem die Wunde sich schwer schliesst, durch die Zonulalücken gerne Glaskörper entweicht, auch öfters Blutaustretungen in das Corpus vitreum zu Stande kommen und sich bisweilen Hyalitis entwickelt. Mehrere Bulbi sind nach der Iridectomie durch Vereiterung zu Grunde gegangen *(Muralt)*.

2. Der zweiten und Hauptindication, welche auf *Herstellung der normalen Krümmung* gerichtet ist, hat man beim *Keratoconus* durch Erzeugung einer schrumpfenden Narbe an der Kegelspitze zu entsprechen gesucht. Behufs dessen wurde der Scheitel des Staphyloms in Intervallen von mehreren Tagen wiederholt mit einem fein zugespitzten Höllensteinstifte nachdrücklich *cauterisirt* und wo dieses nicht ausreichte, die Cornea zeitweilig *punctirt (Sichel)*. In neuerer Zeit hat man diese Methode mit der *Keratectomie* combinirt. Es soll nämlich an der Spitze des Kegels mit einem sehr schmalen und dünnen Messerchen vorerst ein Schnitt durch die *Dicke* der Membran geführt werden, *ohne zu perforiren*, der so gebildete Lappen darauf mit der Schere abgetragen und die Wundfläche mit einem fein zugespitzten mitigirten Lapisstängelchen an mehreren Puncten geätzt werden. Wenn vier bis fünf Aetzungen nicht ausreichen, um einen genügenden Reizzustand und eine ergiebige Exsudation hervorzurufen, so soll die Kegelspitze mehrmals *paracentesirt* werden. Als Nachkur wird Atropin und der Schutzverband empfohlen; im Falle jedoch die Entzündung eine *bedenkliche* Höhe erreicht und *Verschwärung* droht, sollen laue aromatische Umschläge angewandt werden *(Graefe)*. Die *Schlusserfolge* dieses Verfahrens werden von mehreren Seiten sehr gelobt *(Horner, Carter, Ed. Meyer, Secondi)*, indem mit der Schrumpfung der Narbe wirklich eine bessere und mehr gleichmässige Krümmung der Cornea erzielt und das Sehvermögen bedeutend gehoben worden sein soll. Doch hat man diesen Gewinn

mehrmals durch sehr bedrohliche Entzündungen der tieferen Binnenorgane, Iritis mit Hypopyum, Iridochorioiditis u. s. w. erkauft. Das Verfahren ist also *kein gefahrloses* und überdies auch ein schwer durchführbares, indem die äusserste Verdünnung der Kegelspitze Flächenschnitte ohne zu perforiren nicht leicht zulässt. Es liegt jedoch auf der Hand, dass eine einfache *Abschabung des Epithels* das Gleiche leisten müsste.

Andere haben das gleiche Ziel durch wiederholte *Paracentesen der Cornea (Wardrop)*, durch die *intraoculare Myotomie (Hancock, Coursserant)*, ja selbst durch die so gefährliche *Extraction der durchsichtigen Linse (Adams)* zu erreichen gestrebt. Mehr Beachtung verdient jedenfalls der Vorschlag, bei hochgradig entwickeltem Keratoconus durch *Ausschneidung eines Stückes aus dem Staphylomfusse* und durch nachträgliche Begünstigung der Ausbildung einer *flachen* Narbe der Cornea ihre normale Krümmung annähernd wiederzugeben *(Fari)*. Hat man doch ein *spontanes Zurückgehen* des Keratoconus in Folge eines perforirenden und mit Prolapsus iridis heilenden umfangsreichen peripheren *Hornhautgeschwüres* beobachtet *(Heymann)*. Besser dürfte es jedoch sein, einen *lanzettlichen Lappen* mit meridional gestellter Längsaxe aus der verdünnten *Kegelspitze* auszuschneiden. Diese Wundform bietet einer raschen Vernarbung die günstigsten Bedingungen, indem die Wundränder sich sehr leicht einander nähern können, wenn die Cornea collabirt ist. Einen Vorfall der Iris mit bedeutender Verziehung oder Verschliessung der Pupille wird man allerdings kaum verhindern können. Dieses hat indessen nicht viel auf sich. Eine nachträgliche Coremorphose stellt den Weg für die Lichtstrahlen leicht wieder her. Um nach erfolgter Excision die *Wiederausdehnung der Narbe* zu verhüten, muss bis zur erfolgten Consolidation des neoplastischen Gewebes ein Druckverband getragen werden.

3. Die dritte Indication bezieht sich auf die *Herstellung möglichst reiner und scharfer lichtstarker Netzhautbilder*, hauptsächlich also auf die Neutralisation des *optischen Effectes* der bestehenden und unheilbar gewordenen Verkrümmung der Hornhaut. Am vollständigsten würde diesen Anforderungen durch eine *Verlagerung der Pupille* in der Richtung eines annähernd normal gekrümmten Cornealmeridians entsprochen. In der That ist dieses Verfahren bereits wiederholt mit gutem Erfolge ausgeführt worden *(Donders, Tyrrel)*. Einzelne haben sogar eine *doppelseitige Verlagerung* der Pupille *(Bowman)*, d. i. die Verzerrung des Sehloches in eine über den ganzen Durchmesser der Cornea reichende stenopäische Spalte empfohlen. Doch sind derlei Operationen wegen der damit verknüpften *Zerrung und Dehnung* der Iris nicht ohne Gefahr; daher man sich *besser* mit der weniger leistenden *Iridectomie* begnügt. Die dabei etwa noch fortbestehenden *Refractionsfehler* lassen sich durch Cylindergläser oder stenopäische Blenden bis zu einem gewissen Grade abschwächen.

Quellen. *M. Jaeger*, Zeitschrift f. Ophth. I. S. 544. — *Walker*, Principles of ophth. surgery. London, 1834. S. 80. — *Middlemore*, Treatise on the diseases of the hum. eye. London, 1835. I. S. 532, nach Mackenzie's Traité. II. S. 233. — *Cappelletti*, Wiener med. Wochenschrift. 1842. Nr. 14. — *Stellwag*, Ophth. I. S. 260, 268 358, Nota 253; II. S. 984. — *Pickford*, Dublin Journ. 1844. Jan. — *C. Himly*, Krankh. und Missbild. d. m. Auges. Berlin. 1843. II. S. 74 und S. 192. — *Jüngken*, nach Himly ibid. u. Lehrbuch. S. 541. — *Adams*, Journ. of science and arts. 1817. II. S. 403 nach Mackenzie's Traité. II. S. 238. — *Ammon*, Zeitschrift f. Ophth. I. S. 122 und klinische Darstellungen etc. I. Taf. 3. — *Mackenzie*, Abhandlung über die Krankh. des Auges. Weimar, 1832. S. 511; Traité d. mal. des yeux. Traduit p. Warlomont et Testelin. Paris 1857. II. S. 235. — *Wardrop*, Essays on the morb. anat. etc. London, 1819. S. 131 u. f. — *Brewster* nach Wardrop ibid. S. 132. — *Tyrrell*, Pract. works on the diseases of the eye. London. 1840. I. S. 277 nach Mackenzie's Traité. II, S. 239. — *Fari* nach C. Ruete Lehrbuch II. S. 270. — *Chelius*, Handbuch der Augenheilkde. Stuttgart, 1839. II.

S. 378. — *Knapp*, klin. Monatbl. 1864. S. 313. — *Bowman* ibid. 1863. S. 85; Ophth. Hosp. Rep. 1859. IX. S. 154. — *Graefe*. A. f. O. I. 1. S. 297; IV. 2, S. 271; XII. 2. S. 215; XV. 3. S. 136; Berliner klin. Wochenschrift 1868. Nr. 23, 24. — *Donders* A. f. O. VII. 1. S. 194. — *Hasner*, kl. Vorträge. S. 135. — *Hancock*, Lancet. 1860. — *Mauthner*, Lehrb. d. Ophthscop. S. 158. — *Muralt*, über Hydrophthalmus congenitus. Zürich, 1869. S. 36—59. — *Ruete*, Lehrbuch II. S. 254. — *Sichel*, Mackenzie's Traité. II S. 237. — *Horner*, kl. Monatbl. 1869. S. 139. — *Carter*, Lancet. 1869. I. S. 189. — *Ed. Meyer*, Virchow's Jahresbericht. 1868. II. S. 490. — *Secondi*, Sulla cura del Cherarotocono. Genova. 1869. S. 20. — *Hancock*, *Coursserant*, Annal. d'ocul. XLIV. S. 243. — *Heymann*, Ophthalmologisches. Leipzig. 1868. S. 20.—

b. Das narbige Hornhautstaphylom.

Pathologie. Man kann diese Form des Staphyloms als die *Ausdehnung eines mit Narbengefüge überzogenen Cornealtheiles* definiren. Sie ist nämlich nichts anderes, als ein *übernarbter ectatischer Geschwürsboden*, eine *ständig gewordene ulcerative Keratectasie.*

Sie setzt ein umfangreicheres *muldenförmiges Geschwür* voraus, dessen Boden entweder gleich *ursprünglich* oder *erst im Verlaufe der Narbenbildung* ausgedehnt worden ist. Der *dünnste* Theil des Geschwürsbodens wird am *meisten* ausgedehnt und bildet später das *Zenith* des Staphyloms (Fig. 14). Derselbe hat oft kaum die Dicke eines Schreibpapieres. Von hier aus aber steigt die Dicke der Staphylomwand, um am *Fusse* der Blase die Norm zu erreichen.

Fig. 14.

Das Zenith wird in der Regel fast ausschliesslich von *Narbensubstanz* gebildet, wenigstens ist die allenfällige Unterlage von eigentlicher Cornealsubstanz so dünn, dass sie der Beobachtung entgeht. An den *Seitenwandungen* des Staphyloms hingegen lässt sich in der Regel noch ein mehr weniger dickes Stratum *durchsichtigen* Hornhautgefüges als Unterlage der trüben Narbe deutlich unterscheiden. Die Hinterwand des nicht ectatischen Cornealtheiles sowie des Staphyloms wird von der *Wasserhaut* überzogen. Gegen das Zenith hin pflegt sich diese Membran sehr zu verdünnen. Oft scheint sie daselbst sogar völlig zu fehlen, so dass der dünne Narbentheil blosliegt. Es mangelt aber unter solchen Umständen der Ueberzug von atrophischem *Iris*gewebe und dadurch unterscheidet sich diese Staphylomart von dem eigentlichen *Narben*staphylome. Es kann wohl eine vordere *Synechie* bestehen, doch bildet der angeheftete Iristheil nicht die Basis, auf welcher das Narbengewebe gleichsam ruht. Der das Staphylom umgebende nicht ausgedehnte Cornealtheil ist häufig in sehr auffälliger Weise nach mannigfaltigen Richtungen hin verkrümmt, nicht selten auch mit oberflächlichen und parenchymatösen Trübungen behaftet.

Krankheitsbild. Die Vorwölbung des narbigen Cornealtheiles ist in der Regel sehr stark ausgeprägt. Falls die Narbe das *Centrum* der Cornea einnimmt, flacht sich deren Wölbung meistens nach allen Seiten hin ziemlich gleichförmig steil oder sanft ab, um mit den ausser dem Bereiche der Narbe gelegenen, getrübten oder pelluciden, oft ebenfalls deutlich verkrümmten, peripheren Theilen der Hornhaut zu verschmelzen. Bei mehr *peripherer Lage* der Narbe aber pflegt die dem Scleralrande zugekehrte Wandung der narbigen Blase steil abzufallen, während die übrigen Seiten derselben nur eine geringe Abdachung zeigen. Ist die Iris frei,

so erscheint die *Vorderkammer* der Grösse der Ectasie entsprechend erweitert. Bei Gegebensein einer *vorderen Synechie* aber findet man die Iris gegen die Narbe hin gezogen, der Cornea genähert. *Das Sehvermögen* ist immer sehr beeinträchtiget, selbst dann, wenn die Iris frei und die Pupille durchsichtigen Cornealtheilen gegenüber gelagert ist, indem diese in der Regel stark verkrümmt sind.

Verlauf und **Ausgänge.** Die *Entwickelung* ist bald eine *rasche* und erfolgt noch während dem Verlaufe des Entzündungsprocesses; bald ist sie eine *langsame,* beginnt erst *nach Ablauf* des letzteren und schreitet mit Unterbrechungen vorwärts.

Eine spontane *Heilung* ist nicht zu erwarten. *Berstungen* hingegen kommen bei geringer Dicke des Staphylomzenithes nicht selten vor. Von grosser praktischer Wichtigkeit sind die im Verlaufe des narbigen Cornealstaphyloms nicht seltenen und in längeren oder kürzeren Intervallen sich wiederholenden *Anfälle von Entzündung und Ciliarneurose.* Sie werden am öftesten beobachtet, wenn die Ectasie mit vorderer Synechie gepaart ist und es spielt dann die Zerrung der Regenbogenhaut dabei wahrscheinlich eine wichtige Rolle. Diese Entzündungen, welche sich bald als *Keratitis,* bald als *Keratoiritis* oder *Iridokyklitis* beurkunden, bedingen oft ein *Fortschreiten der Ectasie,* bisweilen weitere *Verschwärungen* der Hornhaut oder der Narbe, Verwachsungen der Pupille etc. und gehen am Ende wohl gar auf die *tieferen* Binnenorgane des Bulbus, ja mitunter auf den *zweiten Augapfel* über, daselbst eine *sympathische* Ophthalmie begründend.

Behandlung. Bei *kleinen umschriebenen* Ectasien genügt, wenn der Rest der Hornhaut nicht gar zu sehr verkrümmt ist, öfters die *Verlagerung* der Pupille oder die *Iridectomie,* um einen befriedigenden Grad von Sehvermögen herzustellen.

In manchen Fällen wird durch die Iridectomie in Verbindung mit dem methodischen Tragen des Druckverbandes das partielle Staphylom und die Verkrümmung der umgebenden Hornhauttheile auch wesentlich *gemindert.*

Bei *stärker vorspringenden* oder *umfangreicheren* Staphylomen dieser Art muss die Iridectomie stets mit der *Spaltung* oder *Abtragung* der ectatischen Partie verbunden werden. (Siehe Therapie des Narbenstaphyloms).

Oeftere *Anfälle von Entzündung und Ciliarneurose* machen die *ungesäumte* Durchführung der Operation *dringend* nothwendig, damit die Hornhaut nicht in immer grösserem Umfange getrübt und für eine künstliche Pupille unbrauchbar werde, damit die Iris nicht leide u. s. w. *Wiederholen* sich *trotz* der Operation die Anfälle und sind die *Binnenorgane* des Auges schon stark mitgenommen, droht vielleicht gar schon dem *zweiten* Bulbus Gefahr, so ist bisweilen die *Enucleation* des Augapfels gerechtfertigt. Steht aber unter solchen Umständen die sympathische Erkrankung des zweiten Auges *nicht* zu fürchten und ist die Einlegung eines *künstlichen Auges* mit *täuschendem* Erfolge sehr wünschenswerth, so kann man statt der Enucleation die *Vereiterung des Bulbus* einleiten. (Siehe Sclerochorioidalstaphylom).

c. Das Narbenstaphylom.

Pathologie. Das Narbenstaphylom oder die Narbenectasie ist eine blasenförmig über das Niveau der normalen Hornhautwölbung *hervorgetriebene durchgreifende Narbe*, mit anderen Worten ein Staphylom, dessen Wandung zum grössten Theile und *der ganzen Dicke nach* von Narbensubstanz gebildet wird. Vom genetischen Standpunkte aus lässt sich dasselbe als ein *durch Uebernarbung ständig gewordener blasig ausgedehnter Prolapsus iridis*, oder als ein *übernarbtes Regenbogenhautstaphylom* betrachten.

Es setzt unter allen Verhältnissen eine im grösseren Umfange *penetrirende* Substanzlücke der Cornea und deren *Schliessung durch vorgefallene Iris und neoplastisches Gefüge* voraus. Je nachdem nun diese Narbe blos einen in Verlust gerathenen *Theil* der Cornea oder die *Hornhaut als Ganzes* ersetzt, führt der Zustand den Namen *partielles oder totales Narbenstaphylom*.

Die Ectasie geht so wie allerwärts auch bei dem Narbengefüge *auf Kosten der Dicke*. Darum erscheint auch die *Wandung* des Staphyloms häufig sehr *dünn* (Fig. 15), besonders am Scheitel, welcher nicht selten kaum die Dicke eines gewöhnlichen Schreibpapieres erreicht.

Fig. 15.

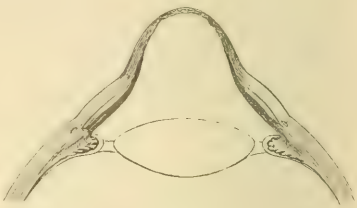

Die Ausdehnung *schliesst indessen die fortgesetzte Gewebswucherung nicht aus*, und darum kommen auch nicht selten Fälle vor, in welchen die sehnige Wandung des Staphyloms der normalen Cornea an Dicke nicht nur nicht nachsteht, sondern dieselbe vielmehr bedeutend, um das Doppelte und selbst Mehrfache, *übertrifft* (Fig. 16). Namentlich bei *sehr grossen* Narbenstaphylomen, welche nur schwer oder gar nicht von den Lidern gedeckt werden können, ist ein solcher Befund nichts ganz Ungewöhnliches. Einzelne Theile der Wandung, am öftesten der Scheitel, erreichen dann bisweilen eine ganz erstaunliche Mächtigkeit, so dass sie die Operation wesentlich erschweren. Ohne Zweifel ist die stete Einwirkung äusserer Schädlichkeiten und der dadurch unterhaltene Reizzustand ein wesentliches ätiologisches Moment dieser Substanzzunahme.

Die Oberfläche des Narbenstaphyloms wird von *trüben Epithelzellen* gedeckt. Es häufen sich dieselben bisweilen zu einem Stratum von ansehnlicher Dicke (Fig. 16 *a*) und pflegen dann in den oberflächlichsten Schichten den Charakter der *Stachel-* oder *Riffzellen* zu tragen *(Czerny, Schiess-Gemuseus)*. Nicht selten finden sich in solchen mächtigen Epidermislagern Kalkkörner eingestreut. Gewöhnlich aber sind die oberflächlichen Schichten mit einer grossen Menge von körnigem, aus den Meibomischen Drüsen stammenden Fette gemischt.

Fig. 16.

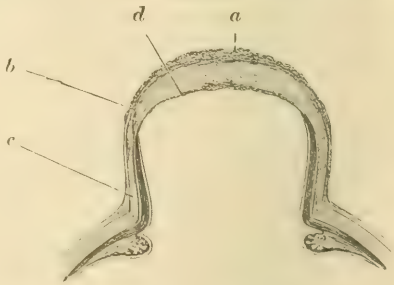

Unter der Epithelschichte findet sich ausnahmsweise ein dünnes Stratum *lockeren gefässreichen Bindegewebes b*, welches eine Fortsetzung der Conjunctiva darzustellen scheint. In der Regel jedoch lagert das Epithel *unmittelbar* auf dem *dichten Narbenkörper*. Dessen Gefüge enthält oft zahlreiche *Gefässe*, welche Netze bilden und im Falle einer Verletzung

ziemlich reichliche parenchymatöse Blutungen veranlassen können. In den hinteren Schichten pflegt es theils freies, theils in sternförmigen Zellen eingeschlossenes *Pigment* in wechselnden Mengen zu führen. Mitunter finden sich *osteoide Schuppen* eingelagert.

Am *Fusse* des Staphyloms steht die ectatische Neoplasie fast immer mit nicht verschwärten Resten der *Cornea c* in Verbindung, höchst selten mit dem Rande *der Sclera selbst. Die Art der Verbindung* zwischen dem Narbenkörper und dem Hornhautreste ist nun gleichwie bei einfachen durchgreifenden Cornealnarben eine verschiedene, je nachdem das Geschwür mit steil abfallenden oder mit allmälig zugeschärften Rändern ausgestattet war. Im ersten Falle nämlich ist der Uebergang der neoplastischen Masse in die getrübte Cornealsubstanz ein *plötzlicher*, im letzteren Falle aber schiebt sich das Narbengefüge unter zunehmender Verdünnung über den zugeschärften ehemaligen Geschwürsrand hinüber, der Fuss des Staphyloms zeigt nach vorne ein narbiges, nach hinten ein von ursprünglicher Cornealsubstanz gebildetes Stratum und verliert sich auf diesem allmälig in einen Sehnenfleck, welcher seinerseits wieder in einen Epithelialfleck auslaufen kann, wenn ein genügend grosser Theil der Cornea erhalten blieb.

Die hintere Oberfläche der Staphylomwand ist bald glatt, bald grubig buchtig. Fast constant scheint sie überzogen von einem zarten, leicht zerreisslichen, structurlosen, von eingelagerten Pigmentkörnern braun gefleckten und gestreiften Häutchen *d*, welches mit der Narbenmasse so innig zusammenhängt, dass es nur flockenweise losgetrennt werden kann. Es ist dieses ein Ueberbleibsel jenes Iristheiles, welcher durch den Substanzverlust der Cornea blosgelegt worden ist, und auf welchem sich die nunmehr ectatische Narbe entwickelt hat. Bei totalen und bei partiellen centralen Narbenstaphylomen ist an diesem Häutchen noch bisweilen die *Pupille* durch eine grössere Pigmentanhäufung angedeutet.

An der hinteren Oberfläche des Staphylom*fusses* finden sich immer *Reste der Descemeti*. Dieselben sind bisweilen knäuelförmig zusammengefaltet und hängen einfach der Narbe an oder sind in dieselbe eingelöthet. Gewöhnlich aber wird der Staphylomfuss von jener Glashaut förmlich überkleidet, indem dieselbe sich von der Hinterfläche der die ectatische Narbe umgebenden Cornealportionen nach vorne umschlägt und so an die Seitenwandung des Staphyloms gelangt, wo ihre fetzigen Durchbruchsränder sich alsbald in das Narbengefüge einsenken. Nur bei Narbenstaphylomen, welche auf *muldenförmigen* perforirenden Geschwüren zur Entwickelung gekommen sind, geht dieser glashäutige Ueberzug an der hinteren Staphylomwand weiter hinauf, *so weit* nämlich, als sich noch die hinteren Schichten *der Hornhaut* erhalten haben.

So weit die Descemeti reicht, *liegt die Iris der Staphylomwand nur an*, *ohne* mit ihr verwachsen zu sein; die *Verwachsung* beginnt erst dort, wo die Descemeti *aufhört*, oder in der Narbe verschwindet. Oft erscheinen die freien Regenbogenhautportionen durch vorausgegangene Entzündungen in ihrem Gefüge verändert, von sehnigen Fortsätzen der Narbe überkleidet, von einem sehnigen Balkenwerke durchsetzt und atrophirt. Eben so oft, wenn nicht öfter, bewahren aber diese Regenbogenhautreste ihre volle Integrität.

Die Höhlung des Narbenstaphyloms ist in der Regel mit *Kammerwasser* gefüllt und präsentirt eigentlich eine enorm erweiterte *hintere* Kammer. In sehr seltenen Fällen jedoch findet man auch *totale* Narbenstaphylome, die ein mehr weniger *dichtes sehniges Balkenwerk umschliessen*, welches allenthalben mit der Narbenwand in Verbindung steht und dessen Maschenräume mit einer krümlichen käsigen, gelblichen bis rostfarbenen, blutroth oder braun gestriemten Masse angefüllt erscheinen. Genauere Untersuchungen haben in dieser Masse eine formlose organische molekulirte Grundlage, Kerne und Zellen in verschiedenen Entwicklungsstadien, frische und in Zerfall begriffene Blutkörperchen, Fettkugeln, Cholestearinkrystalle und Kalkdrusen nachgewiesen. Diese Masse scheint durch die peripheren Theile der Cornea durch und gibt denselben von aussen ein eigenthümliches, gelb, roth und braun *gefleckte* Ansehen.

Der Krystallkörper besteht öfters, namentlich bei partiellen Narbenstaphylomen, im Zustande völliger Integrität. Oft jedoch ist er bereits *cataractös* oder gar schon *siliquirt* und wird dann bei Fortbestand der Zonula bisweilen durch das Corpus vitreum blasig nach vorne gebaucht (Fig. 17 und 18). Die Schrumpfung

des Krystallkörpers ist bald die Folge staariger Metamorphosen der Linsensubstanz, bald aber rührt sie zum Theile daher, dass bei dem Durchbruche des Cornealgeschwüres der Linsenkern entleert wurde, während die geborstene Kapsel in ihrer Verbindung blieb und ihre Risswunde später durch Exsudate oder verkalkendes Staarmagma zur Schliessung gelangte. *Doch fehlt auch bisweilen die Linse*, da sie bei umfangreichen Cornealdurchbrüchen sich gerne sammt einem Theile des Glaskörpers entleert. Auch kommen Fälle vor, in welchen die meistens cataractöse und häufig auf ein kleines Klümpchen geschrumpfte *Linse in der Concavität des Staphylomscheitels haftend* gefunden wird. Der Krystallkörper tritt nämlich öfters in organische Verbindung mit dem die Pupille schliessenden Pfropf; wenn sich die Narbe später ausdehnt, sprengt sie die Zonula und reisst die Linse mit sich nach vorne. In beiden letzteren Fällen bildet *die Höhle des Staphyloms und der hintere Augenraum eine einzige* zusammenhängende Cavität, welche von einem dem Humor aqueus ähnlichen Fluidum gefüllt wird. Verletzungen der Bulbuskapsel machen dieses Fluidum vollständig abfliessen und den Bulbus zusammensinken.

Krankheitsbild. 1. Was zuerst *das partielle Narbenstaphylom* anbelangt, so ist dasselbe in seiner äusseren Gestalt ein wesentlich verschiedenes, je nachdem es sich auf rundlichen lochartigen *steilrandigen* Cornealdurchbrüchen, oder auf perforirenden *muldenförmigen* Geschwüren entwickelt hat. *Im ersteren Falle* präsentirt es sich gewöhnlich als eine rundliche, erbsen- bis bohnengrosse, trübwandige Blase, welche sich steil über die umgebenden, mehr weniger verkrümmten Partien der Cornea erhebt und an ihrem Fusse gar nicht selten halsartig eingeschnürt ist (Fig. 17). *Im zweiten Falle* fehlt diese halsartige Einschnürung des Staphylomfusses, die ectatische Narbe dacht sich ganz allmälig in die umgebenden gleichfalls verkrümmten Hornhauttheile ab. Je nach der centralen oder peripheren Lagerung des Staphyloms ist die Verkrümmung der seinen Fuss umgebenden Cornealportionen ringsum eine mehr *gleichmässige* (Fig. 18) oder *ungleichmässige* (Fig. 19).

Fig. 17.

Fig. 18.

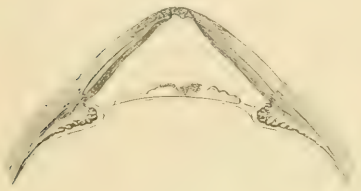

Fig. 19.

Kleinere Staphylome dieser Art werden gewöhnlich von den Lidern leicht bedeckt und daher bei jedem Lidschlage hinlänglich befeuchtet. Ihre *Oberfläche* erscheint deswegen glatt und spiegelnd; die *Wandung* selbst ist sehnigweiss und trüb, bei grösserer Dünnheit aber auch wohl diaphan. Staphylome *von grösserem Umfange*, welche weit aus der Lidspalte hervorragen, deren Schliessung hindern und sohin auch nicht gehörig befeuchtet werden können, haben immer eine matte, oft schilferige und überdies von gelblichen oder bräunlichen Krusten vertrockneter Bindehautsecrete bedeckte Oberfläche. Die das Staphylom *umgebenden Cornealtheile* sind in grösserer

oder geringerer Ausdehnung parenchymatös getrübt. Sehr oft setzt sich die Narbe auf denselben unter der Gestalt eines Sehnenfleckes eine Strecke weit fort und verläuft endlich in einen wolkigen epithelialen Saum. Immer *liegt die Iris rings um den Fuss des Staphyloms hart an der hinteren Cornealfläche an.* Bei *peripheren* Narbenstaphylomen, welche sich auf blosgelegten Theilen aus der Breite der Iris entwickelt haben, kann die *Pupille völlig frei* sein, so dass nur die Verkrümmung der vorliegenden Cornealportionen eine Sehstörung bedingt. Bei *centralen* derartigen Staphylomen und überhaupt, wo ein Theil des Pupillarrandes mit der Narbe in Verwachsung getreten ist, erscheint das Sehloch in der Regel völlig *geschlossen,* die Pupille fehlt und das Auge unterscheidet blos Licht und Finsterniss.

Eine eigenthümliche Form von partiellen Narbenstaphylomen resultirt bisweilen aus durchgreifenden *mondsichelförmigen Geschwüren oder Lappenwunden,* wie letztere behufs der Staarextraction gebildet werden. Es entwickelt sich ein *wulstförmiger* Prolapsus iridis, welcher allmälig übernarbt, dabei seine Convexität verliert und sich in eine ebene, senkrecht aus dem Scleralrande emporsteigende Wand (Fig. 20 *a*) umwandelt, die sich unter einem scharfen Winkel mit dem von der Wunde umschriebenen, klappenförmig nach vorne getriebenen und abgeflachten Lappen verbindet. Ein solches Staphylom besitzt keine Spitze, sondern einen bogenförmigen *Grath.*

Fig. 20.

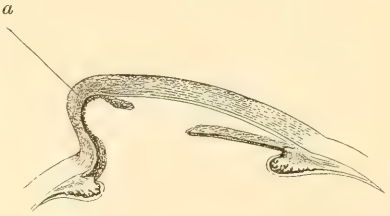

2. *Das totale Narbenstaphylom* erreicht oft enorme Grössen, bis zum Umfang einer türkischen Haselnuss und selbst einer Kastanie. Seiner Gestalt nach gleicht es bald einem Kegel, bald einem halben Ei; bald ist es ganz unregelmässig geformt, indem einzelne Theile der sehnenähnlichen und opaken Wandung mehr ausgedehnt wurden, als die anderen und nun über diese hügel- oder wulstähnlich hervortreten. Sehr gewöhnlich erscheint der Fuss des Staphyloms *halsartig* eingeschnürt, indem die vordere Scleralöffnung meistens an der Ectasie keinen Antheil nimmt.

Derselbe erhebt sich übrigens nicht immer in seinem ganzen Umfange direct aus dem Rande der vorderen Scleralöffnung, sondern nur an einem kleinen Theile seiner Peripherie; der Rest der letzteren wird von einem mehr weniger breiten mondsichelförmigen Narbenstreifen umsäumt, welcher in der Ebene der vorderen Scleralöffnung liegt. Da die Spitze des Staphyloms sich immer in die Lidspalte stellt, so ist es klar, dass der Bulbus innerhalb der Orbita eine Drehung erleiden, dass die optische Axe, welche mit der Staphylomaxe nicht zusammenfällt, nach aussen verlängert, ein oder das andere Lid schneiden muss.

Ursachen. Die Entwicklung eines Narbenstaphyloms setzt einen *durchgreifenden Substanzverlust der Cornea von einiger Flächenausdehnung* voraus. In der Regel sind es *Verschwärungsprocesse,* welche Narbenstaphylome im Gefolge haben; selten bildet eine *brandige* Absterbung der Hornhaut den Ausgangspunkt des fraglichen Zustandes. Oefters entwickelt sich das Narbenstaphylom im Bereiche einer *Lochwunde,* wie sie durch Abtragung einer gleichen oder anderen Form des Staphyloms gesetzt wird und repräsentirt dann gleichsam eine *Recidive.* Auch *Lappenwunden,* wie sie zum Behufe der Staarextraction angelegt werden, führen bisweilen zur Staphylombildung.

Verlauf und **Ausgänge.** Das Narbenstaphylom ist fast constant nur ein weiterer Entwicklungsgrad des sogenannten *Irisstaphyloms.* Die *Umwandlung* des letzteren in ein Narbenstaphylom geht oft *rasch,* innerhalb weniger Wochen, ebenso oft aber auch überaus langsam von Statten. Es ist nämlich die Gewebswucherung in dem blosgelegten Iristheile bald eine überaus üppige, so dass dieser schon nach wenigen Tagen in ein schwammiges fleischwärzchenähnliches Gebilde von beträchtlicher Dicke metamorphosirt erscheint; bald aber ist sie eine ausnehmend säumige, in der Art, dass nach Wochen und Monate langem Bestande die Wandungen des Irisstaphyloms fast ihre frühere Zartheit und Transparenz erhalten haben und nur hier und da einzelne Flecke oder netzartig verzweigte Streifen von sehnigem Gefüge erkennen lassen.

Es kommen indessen auch Fälle vor, in welchen der vorgefallene Iristheil vorerst eine zeitlang reichlich producirt, bisweilen sogar auffällig *granulirt* und stellenweise den Charakter des Sehnengewebes annimmt, ehe er sich nach aussen baucht, ectatisch wird, sei es, weil bis dahin eine feine Oeffnung in der Bulbuswand dem Kammerwasser den *Abfluss* gestattete, oder weil dieses in geringerer Menge abgesondert und in entsprechender Quantität durch den Prolapsus *transfundirt worden ist.*

Einmal als wahres Narbenstaphylom entwickelt, *wächst die Ectasie* meistens nur sehr langsam und mit vielen Unterbrechungen. Dafür aber pflegen die Wandungen allmälig an *Dicke* zuzunehmen, namentlich wenn das Staphylom bereits zur Lidspalte herausragt, wo in Folge der fortwährend einwirkenden reizenden Schädlichkeiten sehr häufig Reizzustände im Bulbus veranlasst und unterhalten werden. Hat die Staphylomwand solchermassen eine *gewisse Dicke* erreicht, so ist eine weitere Ausdehnung wohl kaum mehr wahrscheinlich; immerhin aber lässt sich eine beträchtliche *Zunahme des äusseren Umfanges* durch Massenvermehrung des Narbengefüges, insbesondere aber durch Anhäufung von Epithelschichten denken. Abgesehen hievon sind derlei *dickwandige* Staphylome im eigentlichsten Wortsinne *ständig,* sie bestehen zeitlebens, indem sie weder einer spontanen *Heilung* fähig sind, noch eine *Berstung* ermöglichen. Doch kömmt es manchmal vor, dass die Wandung theilweise *verschwärt,* nach partieller oder totaler Entleerung der Bulbuscontenta zusammensinkt und sich in eine *flache* Narbe verwandelt, oder dass der Bulbus durch *Eiterung* zerstört wird.

Dünnwandige und besonders *junge* Staphylome hingegen *bersten häufig.* Eine von aussen her einwirkende mechanische Schädlichkeit, eine kräftige Zusammenziehung der geraden Augenmuskeln reicht oft hin, um dieses Ereigniss zu veranlassen. *Nach erfolgter Berstung* entleert sich entweder nur der Humor aqueus, oder aber ein grosser Theil der Bulbuscontenta. Im ersten Falle sinkt blos das Staphylom, im zweiten der ganze Bulbus zusammen. Es können die Rissränder sich dann wieder vereinigen und der *frühere* Zustand hergestellt werden. Bisweilen, namentlich wenn nach erfolgter Berstung ein Compressivverband angelegt wird, geschieht es indessen auch, dass die zusammengefalteten Wände des Staphyloms durch entzündliche Producte unter einander verkleben und, in einen dicken Knäuel vereinigt, zu einer *flachen resistenten Narbe verwachsen.* Es ist dieses der einzige mögliche Weg zu einer *relativen spontanen Heilung.* Nicht selten indessen treten nach grossentheils erfolgter Entleerung der

Bulbushöhle massenhafte Blutergüsse ein, oder es entwickeln sich auch ohnedem heftige Entzündungen, welche den Bulbus der *Atrophie oder Phthise* zuführen.

Es darf übrigens nicht übergangen werden, dass auch bei Narbenstaphylomen *die inneren Bulbusorgane* entweder gleich ursprünglich oder im späteren Verlaufe und während des allmäligen Wachsthumes gerne *in entzündliche Mitleidenschaft gezogen werden.* Die längere, durch den Verschwärungsprocess der Hornhaut bedingte Aufhebung des intraocularen Druckes, Zerrungen der theilweise mit der Narbe verbundenen Iris, die Aufblähung einer etwa cataractös zerfallenden Linse, äussere Schädlichkeiten, welche den von den Lidern nicht ganz gedeckten Bulbus treffen u. s. w., sind ergiebige Quellen für derlei Affectionen. Diese werden dann sehr oft die Ursache sich öfters wiederholender *Reizzustände,* unerträglicher *Ciliarneurosen* und führen unter grosser Empfindlichkeit der Ciliargegend und namhafter Steigerung des intraocularen Druckes nicht selten zu *glaucomähnlichen Zuständen* oder zu *staphylomatösen Ausdehnungen der Sclera und Chorioidea,* können bei vorhandener Disposition den Process auf *sympathischem Wege* wohl auch *auf das andere Auge hinüberspielen* und dieses gefährden.

Die Behandlung hat in erster Linie die Umwandlung der *ectatischen* Narbe in eine *flache* und wo möglich die Herstellung eines gewissen Grades von *Sehvermögen* anzustreben. In zweiter Linie bezweckt sie, *Anfällen von Entzündung und Ciliarneurose* entgegen zu treten und die damit verknüpften Gefahren zu bannen.

Die *Verflachung* des Staphyloms wird je nach den gegebenen Verhältnissen bald durch *Spaltung,* bald durch *Abtragung* des ectatischen Narbentheiles, bald endlich durch *Ausschneidung* eines elliptischen Narbenstückes und durch Vereinigung der Wundränder mittelst einer *Knopfnaht* zu bewerkstelligen sein.

Die erstgenannten beiden Operationsmethoden sind bei *einigermassen umfangreichen Narbenstaphylomen stets mit der Entleerung der Linse zu verknüpfen,* in der Weise, dass *unmittelbar* nach der Spaltung oder Abtragung der ectatischen Wandung die Kapsel nach verschiedenen Richtungen eingeschnitten und, was sich dann von der Linse nicht *spontan* entleert, durch den Daviel'schen Löffel hervorgeholt wird. Es ist dieses nothwendig, weil bei *grösseren* Narbenstaphylomen die Spaltung und Abtragung kaum durchgeführt werden kann, ohne dass der Krystallkörper verletzt würde oder aber die ohnehin meistens gedehnte Zonula unter dem Drucke der Augenmuskeln risse; weil die Operation also fast immer zur *Cataractbildung* führt und die Aufblähung einer staarig zerfallenden Linse, besonders nach Verletzung der Kapsel, eine sehr ergiebige Quelle von heftigen Reizzuständen und Entzündungen ist, welche sehr oft den Bulbus zur Vereiterung bringen, den Zweck der Operation also vereiteln oder doch gefährden. Zudem ist in Fällen der fraglichen Art die Herstellung eines nur einigermassen befriedigenden Sehvermögens ohnehin *kaum anzuhoffen* oder ganz *unmöglich,* die Beseitigung der Linse also ohne irgend welchem Schaden.

Bei *kleinen umschriebenen Narbenstaphylomen,* bei welchen die Integrität eines grösseren Hornhauttheiles die Wiederherstellung eines gewissen Grades von Functionstüchtigkeit des Auges gestattet, ist die *Linse wo möglich zu*

schonen, dafür aber eine ausgiebige *Iridectomie* vorzunehmen. Dieselbe wird am besten *unmittelbar vor* der Spaltung oder Abtragung der ectatischen Narbe ausgeführt und zwar ist selbstverständlich jene Stelle zu wählen, welche den *besten* optischen Erfolg verspricht (S. 130). Der *Zweck* der Iridectomie liegt jedoch keineswegs blos darin, einen Durchgang für directes Licht zu schaffen, sondern auch in der Beseitigung jener Reizquellen, welche in der *Zerrung* der Iris von Seite einer ectatischen oder sich wieder vorbauchenden, bereits operirten Narbe gelegen sind.

Sollte bei irgend einem Acte der Operation die Linse *verletzt*, oder in *staarigem* Zustande getroffen werden, so ist auch hier deren Entleerung geboten.

Wo sich öfters *Anfälle von Entzündung* oder *Ciliarneurose* geltend machen, erscheint die Indication zur Operation *verschärft* und unter Umständen (S. 147) sogar auf *Vereiterung* oder *Enucleation* des Bulbus gerichtet.

Fig. 21.

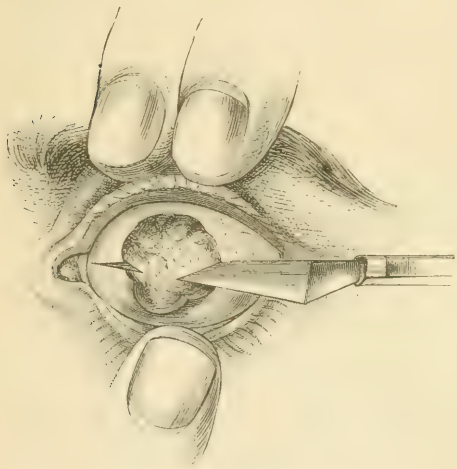

1. *Die Spaltung des Staphyloms*, auch *Inscision* genannt, ist eine Halbirung der ectatischen Narbe nach der Richtung des Meridians *(Küchler)*. Dieselbe bezweckt zunächst das Staphylom durch Entleerung des Kammerwassers oder eines Theiles der gesammten Bulbuscontenta zusammenfallen zu machen und den beiden Hälften desselben, indem sie sich falten und theilweise über einander legen, Gelegenheit zu geben, in dieser Lage mit einander zu verwachsen; also eine Grundlage herzustellen, auf welcher unter fortgesetzter Gewebswucherung eine resistente flache Narbe zu Stande kommen kann.

Die Operation wird am besten bei liegender Stellung des Kranken ausgeführt, während ein Assistent den Kopf des Kranken und die Lider bei möglichst weiter Oeffnung ihrer Spalte fixirt. Je nach dem Umfange des Staphyloms wird ein *Staarmesser oder Staphylommesser* benützt. Dasselbe wird (Fig. 21) mit nach dem Scheitel des Staphyloms gerichteter Schneide hart an der Grenze der Ectasie durch den Fuss des Staphyloms in dessen *grösstem Durchmesser* hindurchgestossen und in einem oder zwei Zügen durch das Zenith des Staphyloms geführt, so dass dieses *seiner ganzen Höhe nach* in zwei nahezu gleiche Hälften getrennt wird. Unmittelbar nach der Operation wird *die Lidspalte mittelst zweier Streifen englischen Pflasters geschlossen*, darüber ein *Compressivverband* angelegt und dafür gesorgt, dass derselbe sich nicht etwa verrücke. Der Kranke hat hierauf 2—3 Tage bei Rückenlage und antiphlogistischem Regimen im Bette zu verbleiben, während welcher Zeit der Verband öfters zu erneuern ist. Nach Ablauf dieses Termins kann dem Kranken mehr Freiheit gewährt werden, er kann sich im Zimmer ergehen; der Verband ist aber immer *so lange zu tragen, bis die Narbe die gewünschte Resistenz erlangt hat.*

Der Compressivverband hat ausser der Verhinderung der *nachträglichen* Entleerung der Bulbuscontenta einen doppelten Zweck. Erstens vermindert er die Gefahren, welche die völlige Aufhebung des *intraocularen Druckes* begründet. Andererseits *erhält er die* zusammengefalteten und zum Theile über einander gelagerten *beiden Hälften des Staphyloms in dieser ihrer Stellung* und begünstigt so ihre ungestörte und rasche Vernarbung. Der gleichzeitige Verschluss der Lidspalte durch Streifen *englischen Pflasters* ist von der Klugheit geboten, besonders bei nicht ganz verlässlichen Kranken, da ein *monocularer* Druckverband nicht ganz sicher haftet, leicht verschoben und unwirksam wird; ein *binocularer* Druckverband aber dem Patienten auf die Dauer unerträglich würde.

Die Inscision findet ihre Anzeige nur bei dünnwandigen Narbenstaphylomen. Am meisten leistet sie bei *partiellen* derartigen Ectasien und namentlich bei *Irisstaphylomen*. Hier dürfte sie die Exscision an Wirksamkeit erreichen, wenn nicht übertreffen, da sie nicht eine *völlige* Neubildung einer genügend resistenten, also ansehnlich dicken Narbe verlangt, sondern für diese eine ziemlich massige Grundlage erhält, so dass eine blosse *Verklebung* der über einander gelagerten Wandhälften und eine relativ geringfügige Verstärkung derselben durch neoplastisches Gefüge genügt.

Dickwandige Staphylome sinken nach ihrer Halbirung nicht völlig ein und ihre beiden Hälften lassen sich auch durch einen Druckverband nicht leicht niederhalten. Die Herstellung einer *flachen* Narbe unterliegt dabei also einigen Schwierigkeiten, um so mehr, als die dicke Epidermisschichte dieser Staphylome der Verwachsung der beiden Hälften ungünstig ist. Die Entleerung der Linse und des Glaskörpers mit so begründetem Collapsus des Bulbus, im Nothfalle auch das Offenhalten der Wunde durch wiederholte Trennung der schon zu Stande gekommenen Verwachsungen, kann nun wohl diese Schwierigkeiten beheben und alsbald die Schrumpfung der Staphylomwand und deren Vereinigung zu einer derben flachen Narbe anbahnen. Es scheint jedoch, als ob trotzdem der Erfolg dieser Methode häufig hinter den gehegten Erwartungen zurückbliebe, da fast allenthalben unter solchen Verhältnissen der *Abtragung* des Staphyloms weitaus der Vorzug gegeben wird.

2. *Die Abtragung des Staphyloms* oder die *Exscision* bezweckt die theilweise oder gänzliche Entfernung des ectatischen Augapfelwandtheiles und in zweiter Reihe die Schliessung der solchermassen gesetzten Lücke durch eine resistente *flache* Narbe. Sie wird am besten bei liegender Stellung des Kranken in zwei Momenten ausgeführt, deren erstes die *Trennung des Staphyloms von seiner Basis* in ungefähr zwei Drittheilen der Peripherie, das zweite aber die *Durchschneidung der noch vorhandenen Brücke (Beer)*, oder die weit vortheilhaftere *Bildung eines Lappens aus der Staphylomwand (Scarpa)* zur Aufgabe hat, eines Lappens, welcher die Lichtung des Staphylomfusses zu decken und als Grundlage einer flachen Narbe zu dienen im Stande ist.

Fig. 22.

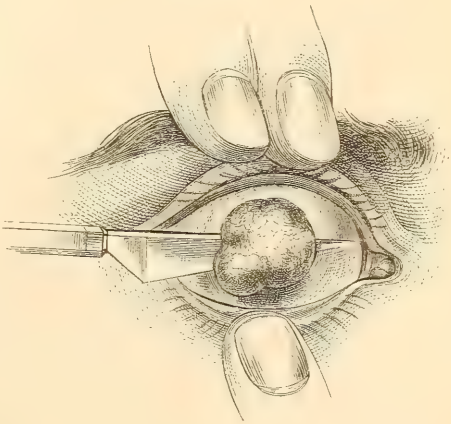

Zu diesem Ende wird (Fig. 22) bei weit geöffneter Lidspalte und durch einen Assistenten fixirten Lidern ein Staarmesser, bei grösserem

Umfange des Staphyloms aber ein Staphylommesser, mit *in der Ebene des Staphylomfusses gelegener Klinge* etwas *über* dem grössten Durchmesser der Blasenöffnung ein- und durchgestossen und in einem oder zwei Zügen hart an der Grenze der Ectasie nach aussen geführt; hierauf die mittlerweile zusammengesunkene Staphylomwand mit einer Pincette gefasst und mittelst einer nach der Fläche gekrümmten Schere *im Niveau des Staphylomfusses* losgetrennt, oder aber aus derselben ein *Lappen ausgeschnitten*, welcher in Form und Grösse der Oeffnung des Staphylomfusses nahezu entspricht. Hierauf wird die Lidspalte mittelst Streifen englischen Pflasters geschlossen und ein Druckverband angelegt. Die Nachbehandlung ist dieselbe, wie bei der Inscision des Staphyloms.

Man hat die Abtragung des Staphyloms mittelst eines dem *Tonsillotom ähnlichen Instrumentes* empfohlen *(Arcoleo)*. Doch erlaubt dieses keine genaue Dosirung und setzt stets eine kreisförmige Lochwunde, welche schwierig und spät zur Vernarbung gelangt.

Bei der Abtragung *kleiner* Narbenstaphylome entleert sich meistens blos das Kammerwasser, so dass die Linse in die Wundöffnung tritt und diese verlegt, ohne aus ihrem Zusammenhange mit der Zonula gerissen zu werden. Bei *grösserem* Umfange der ectatischen Narbe aber tritt in der Regel auch der Krystallkörper, falls er überhaupt noch vorhanden ist, heraus, und zwar meistens in zerstückeltem Zustande, da derselbe schon während des Einstiches in die Schnittebene hervorgedrängt und so von dem Messer getroffen wird. Es legt sich dann ein Theil des *Glaskörpers* unter der Form einer wasserhellen flachen Blase in die Lochwunde. Häufiger jedoch entleert sich mit dem Krystall ein Theil des Glaskörpers oder das denselben ersetzende Fluidum. Wo die Linse schon bei dem geschwürigen Durchbruche der Cornea entleert wurde, ist dieses letztere ein fast constantes Ereigniss.

Wo sich *blos das Kammerwasser mit oder ohne der Linse entleert*, sinkt der Bulbus nicht zusammen, sondern behält unter der Wirkung der geraden Augenmuskeln einen gewissen Grad von Spannung. *Wurde ein Lappen gebildet*, so findet derselbe an der Linse oder dem blosliegenden Theile des Glaskörpers eine Stütze, auf welcher lagernd er mit den Rändern der Wunde leicht verwachsen und unter fortgesetzter Gewebswucherung zu einer derben Narbe werden kann. *Falls aber das Staphylom gänzlich abgetragen wurde,* können unter günstigen Verhältnissen in Folge der sich alsbald einstellenden Entzündung die Wundränder mit der Linse oder dem Glaskörper verlöthen, indem sich die zwischen denselben laufende meniscoide Rinne mit einer graulich weissen Neubildung füllt, welche von den Wundrändern ausgeht und sich in Gestalt eines mehr weniger breiten Saumes gleich dem Falze eines Uhrglases unter allmäliger Zuschärfung an der Convexität des blosliegenden dioptrischen Mediums emporschlägt. Es bleibt dann eine Zeit lang das Zenith jener Blase durchsichtig und ermöglichet oft die Wahrnehmung äusserer grösserer Objecte, Hoffnungen in dem Kranken anregend, welche nur zu bald bitter getäuscht werden. Einerseits verkleinert sich nämlich die Lochwunde unter *Zuziehung der Ränder*, andererseits aber *verbreitert sich der neoplastiche Saum* und der letzte Rest des blosliegenden Krystall- oder Glaskörpertheiles wird endlich von der Neubildung *gedeckt*. Es bedarf nur mehr einer fortgesetzten Prolification, um endlich an der Stelle der Lochwunde eine derbe, genügend dicke und resistente *flache* Narbe herzustellen, die aber gewöhnlich an Umfang der ehemaligen Substanzlücke nachsteht. Die *Consolidation* einer solchen Narbe erfordert, was wohl zu erwägen ist, immer viele Wochen, oft mehrere Monate. Häufig bleibt in der Mitte des bereits abgeflachten und sehr geschrumpften Ersatzgefüges eine sehr kleine, kaum merkbare Lücke zurück, die nur mit einem sehr dünnen Häutchen geschlossen ist. Diese nun berstet bei einigermassen unvorsichtigen Kranken, namentlich wenn der Verband verschoben wird oder mechanische Gewalten auf den Bulbus wirken, sehr leicht und veranlasst so in späten Perioden der Reconvalescenz den Austritt des Glaskörpers mit allen seinen Gefahren. Es ist dieses übermässige Verzögern eines beruhigenden Heilungszustandes und die damit verbundene Nothwendigkeit, den Verband lange Zeit zu tragen, ein gewichtiger Grund, die Abtragung des *ganzen* Staphyloms zu Gunsten der *Lappenbildung* aufzugeben.

Entleert sich ein grosser Theil des Corpus vitreum oder seiner Ersatzflüssigkeit, so sinkt der Bulbus zusammen und nicht selten schrumpft er, nachdem die Schliessung der Lochwunde gelungen ist, in Folge ausgebreiteter Entzündungen und darin begründeter *Atrophie* der bluthältigen Organe, auf die Hälfte seines normalen Volumens und darunter. Oft kömmt es dann auch zur *Suppuration*, welche in kürzerer oder längerer Zeit, bisweilen erst nach wochenlangen schweren Leiden des Kranken, zum Abschlusse gelangt, den Bulbus nahezu consumirt und auf ein winziges Knöpfchen reducirt, überdies aber auch sympathisch den anderen, vielleicht disponirten Bulbus gefährden und möglicher Weise durch Veranlassung einer Pyämie sogar tödtlich werden kann.

Die Ursache dieser heftigen Entzündungen liegt sehr oft zum grossen Theile in massenhaften *intraocularen Blutungen*, welche in der plötzlichen Aufhebung des intraocularen Druckes begründet sind. Sie werden am öftesten beobachtet, wo der entzündliche Process sich auf die Aderhaut fortgepflanzt hat oder das Narbenstaphylom gar schon mit Sclerochorioidalectasien gepaart erscheint.

3. *Die Ausschneidung eines elliptischen Narbenstückes und die Vereinigung der Wundränder durch die Knopfnaht* hat die Aufgabe, die mit der Abtragung des Staphyloms verknüpfte Gefahr der Entleerung der Linse und des Glaskörpers zu umgehen, die Verwachsung der Wunde in der *kürzesten* Zeit zu ermöglichen und einen festen elastischen beweglichen Stumpf zu bilden, welcher die Einlegung eines künstlichen Auges mit Aussicht auf täuschenden Erfolg gestattet *(Critchett)*.

Fig. 23.

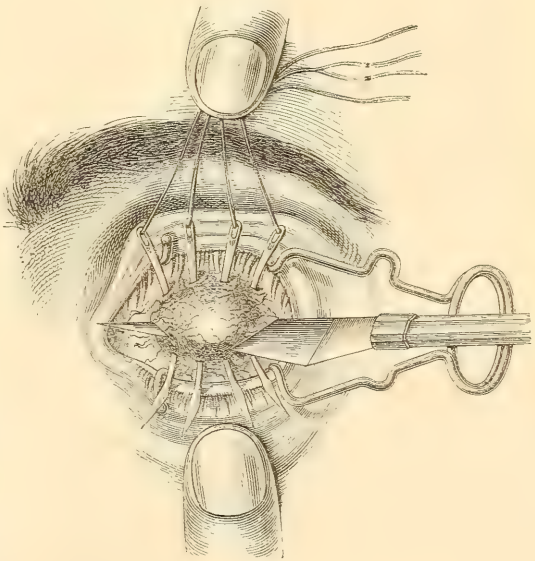

Die Operation soll stets in der Narkose des Kranken ausgeführt werden. Nach gehöriger Lagerung des letzteren und Fixirung der Lider durch den Assistenten oder einen Snowden'schen Augenlidhalter werden (Fig. 23) 4—5 kleine halbkreisförmige Nadeln in einer Reihe an der *oberen* und *unteren* Grenze des Staphyloms durch die *Nachbartheile* gestossen und mittlerweile liegen gelassen. Ist dies geschehen, so wird etwas vor der Ansatzlinie des inneren geraden Augenmuskels die Lederhaut mittelst eines Messers eröffnet und so eine bei 2‴ lange *meridionale* Wunde gesetzt, von deren *innerem* Winkel aus man mittelst einer kleinen Schere ein elliptisches Stück aus der Staphylomwand ausschneidet. Einfacher ist es, den Lappen nach *unten* hin gleich *mit dem Messer* abzugrenzen, indem man dieses *schräg* auf den horizontalen Meridian in den vorderen Scleralgürtel einstösst und wagrecht in der Staphylomhöhe fortschiebt, um dann am jenseitigen Fusse der Ectasie in der *Lederhaut* auszustechen und den Schnitt in langem Zuge zu vollenden. Der Lappen muss hierauf mit der Pincette gefasst und mittelst der Schere abgetragen werden. Die erforderliche *Grösse* desselben wechselt je nach dem Umfange des Staphyloms. Es ist durchaus nicht nothwendig, die ectatische Narbe *ganz* auszuschneiden, die Wundränder also in die *Lederhaut* zu verlegen, da auch angefrischte Ränder der *ersteren* leicht ohne Eiterung verwachsen. Behufs richtiger Vereinigung hat die *Längsaxe* des gebildeten Lappens stets *senkrecht* auf der Richtung der Nadeln zu

stehen, so wie denn auch seine *Langseiten* immer *innerhalb* der Ein- und Ausstichspunkte der Nadeln zu liegen haben. Ist der Lappen entfernt und *die Linse beseitigt*, so werden die vorläufig mit einem Seidenfaden armirten Nadeln vollends durchgestossen und die Fäden geknüpft, dabei aber für eine *richtige* Adaption der Wundränder wohl gesorgt. Die Nähte sollen einige Wochen liegen bleiben und sind, falls sie nicht spontan abgestossen werden, nach gehöriger Verlöthung der Wunde herauszunehmen.

Als ein besonderer Vortheil dieser Operation wird gerühmt, dass sich die *Grösse* des Stumpfes *reguliren* lasse, was bei Einlegung eines künstlichen Auges von Werth ist. Auch soll es in ihrem Gefolge verhältnissmässig seltener zur Suppuration kommen, als bei der Abtragung des ganzen Staphyloms. Der grösste Vortheil liegt jedenfalls darin, dass dem Kranken das höchst lästige lange Tragen des Druckverbandes erspart wird. - Die *Linse schonen* zu wollen, ist gefährlich, wenn überhaupt thunlich.

Die Durchführung der Nadeln durch den Ciliarkörper und das lange Verweilen der Fäden in den Stichkanälen ist übrigens nicht ohne Gefahr. Man hat in Folge dessen öfters sehr *heftige Entzündungen* der tiefen Binnenorgane und selbst *sympathische* Betheiligung des anderen Auges beobachtet. Es wird neuerer Zeit daher empfohlen, *die Naht durch die Bindehaut zu legen*. Es wird zu diesem Behufe 2‴—3‴ über dem Rande der Staphylombasis und ein wenig nach innen vom verticalen Meridian, eine feine Nadel eingestochen, unter der Bindehaut quer nach der Nase zu geführt und vertical über dem inneren Rande der Staphylombasis wieder ausgestochen; hierauf wird dieselbe Nadel mit demselben Faden so durch die Bindehaut unterhalb des Staphylomes durchgeführt, dass ihr Einstich senkrecht unter dem inneren Staphylomrande, ihr Ausstich in der Nähe des verticalen Meridians erfolgt. Eine zweite Nadel wird in ähnlicher Weise nach *aussen* vom verticalen Meridiane durch die Bindehaut über und unter dem Staphylom durchgeführt. Man sucht von der Bindehaut und dem Episcleralgewebe so viel als möglich beim Durchstechen der Nadel zu fassen, damit sich die Conjunctiva möglichst wenig über die Sclera verschiebe und diese kräftig nach der Mitte der Lidspalte hinziehe. Hierauf werden die Fäden zurückgeschlagen, das Staphylom abgetragen und sodann die beiden Enden jedes Fadens zugezogen und geknüpft (Fig. 24) *(Knapp)*.

Fig. 24

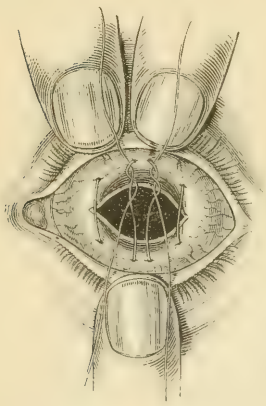

Selbstverständlich passen diese Methoden blos bei nahezu *totalen Narbenstaphylomen*, namentlich solchen mit *dicken* Wandungen oder gar *knopfähnlich* verdicktem Zenithe, wo eine Herstellung des Sehvermögens nicht mehr möglich ist und es sich nur um die Anbildung eines zur Prothese geeigneten Stumpfes handelt. Auch entsprechen sie bei *Combination* der Narbenectasie mit einem *Sclerochorioidalstaphylom*. Kömmt es unter solchen Umständen zur *Vereiterung*, so ist nicht viel verloren.

Quellen. *Beer*, Lehre von den Augenkrankheiten. Wien, 1817. II. S. 216. — *Scarpa*, Trattato delle pr. malattie d. occhi. Pavia, 1816. II. S. 156. — *Küchler*, Eine neue operat. Heilmethode der sämmtl. wahren Hornhautstaph. Braunschweig, 1845. — *Chelius*, Zur Lehre von den Staphylomen des Auges. Heidelberg, 1858. — *Critchett*, Ophth. Hosp. Reports IV. 1. S. 1 u. kl. Monatbl. 1864. S. 32. — *Secondi*, Clinica oc. di Genova. Torino, 1865. S. 22. — *Tetzer*, Wien. Med. Jahrb. 1866. 4. S. 15. — *O. Becker* ibid. S. 16, 20. — *Czerny*, Wien. Augenklinik. Bericht. S. 190. — *M. Schultze*, Centralblatt f. die med. Wissensch. 1864. Nro. 12, 17. — *Virchow* ibid. Nro. 15, 19. — *Schiess-Gemuseus*, kl. Monatbl. 1868. S. 98. — *Arcoleo*, Nuovo processo di staphilotomia. Palermo, 1869. — *Knapp*, A. f. O. XIV. 1. S. 273.

ZWEITER ABSCHNITT.

Die Entzündung des Glaskörpers, Hyalitis.

Anatomie. Der Glaskörper, Corpus vitreum, wird dem *Schleimgewebe (Virchow)* oder dem *gallertartigen Bindegewebe (Kölliker)* zugezählt. Er ist vollkommen structurlos, entbehrt der Gefässe und Nerven, führt jedoch eine Anzahl von Kernen und Zellen, welche mit den Ernährungsverhältnissen des Organes in näherem Bezuge stehen, zumeist in den *peripheren* Schichten lagern und zum Theile der umhüllenden Grenzhaut von *Innen* her aufsitzen, daher auch mitunter in der Bedeutung eines *Epithels* aufgefasst werden *(C. Ritter)*. Zuweilen stösst man im Inneren des Glaskörpers auf einzelne Fasern oder ganze Bündel *bindegewebigen* Charakters, welche für Reste der *foetalen* Gefässe gehalten werden *(Henle)*. Der Stoffwechsel wird durch die Gefässe der Netzhaut und Uvea vermittelt.

Der Glaskörper scheint nicht jeder Spur von Organisation zu entbehren. An geeigneten Präparaten ist eine etwas derbere *Rinde* und ein *Kern* zu unterscheiden. Die *erstere* lässt *concentrische Schichten* von wandelbarer Dicke erkennen, welche an der Ora serrata beginnend den Kern nach Art eines vorn offenen Bechers umschliessen. In letzterem läuft von vorne nach hinten eine mehrfach verzweigte *Längsspalte*, an welcher eine Ausweitung das Rudiment des *Cloquet'schen Canales* darstellt *(Stilling)*. An Glaskörpern, welche durch gewisse Reagentien *gehärtet* worden sind, tritt die zwiebelartige Schichtung der Rinde besonders deutlich hervor *(Hannover)* und statt jener Längsspalte erscheint eine *radiäre Streifung* ähnlich der einer Apfelsine *(Brücke)*. Es drückt sich darin blos die *Spaltbarkeit* des Glaskörpers aus; denn *eigentliche Membranen* als Scheidewände bestehen sicherlich *nicht (H. Müller, Doncan, Kölliker, Iwanoff)*.

Die *Zellen* sind im *foetalen* Glaskörper sehr reichlich vertreten. Sie erscheinen hier in ziemlich regelmässigen Abständen durch das ganze Corpus vitreum vertheit *(Virchow)*. Nach der Geburt nehmen sie an Zahl sehr ab und verschwinden mit fortschreitendem Alter im Innern des Organes bis auf wenige. Es sind theils ovale platte Kerne, theils runde oder ovale feinkörnige Kernzellen mit cytoidem Charakter, theils grössere mehrkernige Zellen mit deutlicher gesonderter Hülle *(Henle)*. Sie finden sich besonders in der Nähe der Ora serrata, hinter der Linse und vor dem Sehnerveneintritte *(Klebs)*. Die Existenz spindeliger und sternförmiger, mit verzweigten Ausläufern versehener und bisweilen reihenweise gelagerter Zellen *(Virchow, C. O. Weber)* wird noch vielfältig angezweifelt. Dasselbe gilt von den Physaliphoren, d. i. runden Zellen mit oder ohne Ausläufern, welche in ihrem Inneren oder der Aussenwand aufsitzend kleine rundliche wasserhelle Bläschen führen und bei der Schleimbereitung eine Rolle spielen sollen *(Iwanoff)*.

Auch über den Bestand eines *Fasergerüstes (Bowman, Iwanoff)* im *foetalen* Glaskörper sind die Acten noch nicht geschlossen. Doch ist dasselbe durch den ursprünglichen Bestand zahlreicher Verästelungen der Arteria hyaloida, wenigstens für *frühe* Perioden des embryonalen Lebens, sehr wahrscheinlich gemacht. Auch sprechen manche *Hemmungsbildungen* des Auges dafür. So fand man bei Coloboma oculi von der Scleralraphe in der Nähe des Strahlenkranzes ausgehend einen sehnigen Fortsatz, welcher sich an der dislocirten Linse festsetzte *(Arnold)*. In einem anderen derartigen Falle war der Glaskörperspalt ausgefüllt von einem mächtigen sehnigen gefässhältigen Kamme, welcher mit breiter Basis am unteren Rande der Papilla optica entsprang, sich allmälig verschmächtigte, am vorderen Rande des Coloboms festsetzte, von hier aber sich kegelig ausbreitete und die hintere Fläche des Krystallkörpers schalenartig in sich aufnahm.

Der *centrale Stamm der Glaskörpergefässe* geht immer erst in den letzten Perioden des foetalen Lebens zu Grunde. Beim Kalb und Pferde jedoch bleibt ein strangförmiger oder zapfenartiger sehniger Rest desselben lange nach der Geburt noch sichtbar *(H. Müller)*. Aber auch beim *Menschen* sind Rudimente *ophthalmoskopisch* und am Cadaver nachgewiesen worden. Es zeigten sich dieselben in einem speciellen Falle sowohl an Lebenden, als nach erfolgtem Tode im anatomischen Präparate in Gestalt eines 1‴ langen rundlichen Stranges, welcher in *beiden* Augen von der Gefässpforte der Sehnervenscheibe ausgehend in den Glaskörper hineinragte und sich pinselförmig in einer dichten wolkigen Trübung desselben auflöste. In anderen Fällen erschien das Rudiment als ein *kurzer sehniger Zapfen (Meissner)* oder als ein *fibröser Strang,* welcher von der Papille bis zur Hinterwand der *Linse* reichte und sich hier in eine flache Trübung ausbreitete *(Toussaint, Liebreich, Saemisch, Mooren, Stör)*.

Fig. 25.

Mitunter findet man neben solchen Resten der Arteria hyaloidea ganz eigenthümliche halbdurchscheinende, stark grün schattirte, graue, buckelförmige Hervorragungen am Augengrunde, welche ihrer Wesenheit nach nicht aufgeklärt sind und vielleicht Ueberbleibsel der bindegewebigen *fötalen Glaskörperanlage* sind. Es lagern dieselben vorzugsweise um den Sehnerven herum *(O. Becker)*, oder in der Richtung der embryonalen Augenspalte. Sie scheinen von der Netzhaut überkleidet zu werden. Wenigstens ziehen sich einzelne Gefässe der letzteren über ihren Körper hin und erscheinen in den Falten der Oberfläche geknickt und verschoben (Fig. 25).

Einmal hat man die Arteria hyaloidea am Lebenden noch mit *Blut gefüllt* gesehen *(Zehender)*. Es erinnert dieser Fall an einen anderen, in welchem von der Papille ausgehend eine dünne, gefässartig scharf begrenzte Blutsäule gegen das Centrum der Hinterkapsel hinlief und sich hier in ein kleines scheibenförmiges Extravasat ausbreitete. An dem Blutstrange liessen sich durchaus keine Wandungen entdecken, daher derselbe für eine *Einspritzung des Cloquet'schen Canales*, dessen *künstliche* Injection den Anatomen thatsächlich öfters gelungen ist, erklärt wurde. Neuester Zeit werden nun wirklich Gründe für das *Offenstehen* des Canales vorgebracht *(Stilling)* und in Einem Falle soll derselbe beiderseits *ophthalmoscopisch* als ein bei gewissem Lichteinfalle völlig durchsichtiger, bei anderen Spiegelstellungen aber ganz dunkler Strang zu erkennen gewesen sein (*Wecker*).

Die gallertähnliche Glassubstanz *(Vitrina)* wird nach hinten von der *Membrana limitans retinae*, nach vorne aber von dem hinteren Blatte der *Zonula* und Kapsel umschlossen. Eine eigene *Membrana hyaloidea* besteht *nicht*, sondern wurde wo man eine solche gefunden zu haben glaubte, von der abgelösten inneren Grenzhaut der Retina vorgetäuscht *(Henle, Iwanoff)*.

Der Glaskörper hängt eben mit der Letzteren fest zusammen, daher besonders in *minder frischen* Augen die Limitans bei der Präparation dem Ersteren leicht folgt. Die auf der äusseren Fläche der vermeintlichen Hyaloidea beobachteten Schüppchen, welche mehrfach als *Epithel* gedeutet wurden *(Hannover, Finkbeiner)*, sind wahrscheinlich nichts Anderes, als Spuren von abgerissenen Enden der Radiärfasern *(Henle, Iwanoff)*.

Die Zonula beginnt schon jenseits der Ora serrata, etwas vor dem Gleicher, in Gestalt einer Lage höchst feiner meridional streichender Fasern, welche sich zum Theil in den Glaskörper hinein verfolgen lassen *(Henle)* und in ihrem ganzen Laufe durch einen homogenen Kitt zu einer Platte verbunden sind. Diese Platte hängt mit dem Ciliartheile der Retina und dem Tapete, ja selbst mit der Glashaut der Strahlenfortsätze *(Heiberg)* innig zusammen. Sie theilt sich im Bereiche des Corpus ciliare in zwei Blätter (Fig. 2. S. 54 *e*, *f*) deren hinteres zur hinteren, das vordere aber hauptsächlich zur vorderen Kapselhälfte hingeht und damit verschmilzt. Es wird so zwischen den beiden Blättern der Zonula und dem Kapselrande der *Petit'sche Kanal* gebildet, welcher im Leben jedoch gleich den serösen Höhlen leer und collabirt sein dürfte, insoferne die beiden Zonulaplatten sich gegenseitig zu berühren scheinen *(Henle)*.

Die *Zonulafasern* sind anfänglich weit geschwungen oder wellig geschlängelt und tragen den Charakter des Binde- oder elastischen Gewebes. Im Bereiche der vorderen Platte ändern sie jedoch bald ihr Aussehen. Es treten hier nämlich, dieselben zum grössten Theile ersetzend, steife glatte wasserhelle, sehr scharfrandige und ausserordentlich dehnbare Fasern von wechselndem Durchmesser auf, welche der Zonula vom histologischen Standpunkte aus ein ganz eigenthümliches Gepräge verleihen. Es sind diese Fasern in *Büschel* geordnet, welche, indem die Fasern *pinselförmig* auseinanderfahren, gegen den Kapselrand sich verbreitern und dann *flächenartig* an dem letzteren sich festsetzen. Der grösste Theil dieser Fasern trifft auf die Randpartie der *vorderen* Kapselhälfte, ein kleinerer auf die Peripherie der *hinteren* Kapselhälfte. Ein senkrecht und meridional durch die Zonula geführter Schnitt ergibt daher immer eine *fächerartige* Figur, deren concaver centraler Rand von der vorderen *und* hinteren Kapsel gebildet wird. Es ist also jene Zikzaklinie, welche als Marke des Strahlenblättchens bezeichnet wurde und sich abwechselnd von der vorderen auf die hintere Kapsel schlängelt, nur die *vordere Grenze des flächenartigen Zonulaansatzes (Henle, Heiberg, Ed. Jaeger)*.

Der Bestand *quergestreifter Muskelfasern (Finkbeiner, Heiberg)* in der Zonula ist zum mindesten sehr zweifelhaft.

Senile Veränderungen. Im *Glaskörper* äussert sich die senile Involution durch schwach milchige Trübung, welche besonders deutlich in der *vorderen äusseren* Partie des Organes hervortritt und durch einen zarten Niederschlag einer albuminösen, sehr fein molekulirten, schmutzig gelblichen Masse bedingt wird, in der Gruppen von Fettkörnern lagern, welche letztere durch fettigen Zerfall der dem Glaskörper eigenen Zellen zu erklären sind *(Wedl)*. Es führt dieser senile Verfettungsprocess nicht selten zur völligen *Auflösung des Glaskörpers (Synchysis)*. Diese beginnt immer im *hinteren* Theile, greift aber allmälig um sich, ohne dass sich eine deutliche Grenze zwischen den bereits verflüssigten und den noch normal consistenten, verfettigende Zellen enthaltenden Glaskörperpartien nachweisen liesse *(Iwanoff)*.

Im Bereiche der *Zonula* soll sich die senile Involution zuweilen durch Verlust der Faserung beurkunden und die elastische Dehnbarkeit so weit vermindern, dass spontane Berstungen mit consecutiver Lösung des Krystallkörpers aus seinen Verbindungen sehr begünstigt werden *(H. Müller)*. Auch Auflagerungen choloider und zum Theil kalkiger Massen kommen vor, scheinen aber mehr den Veränderungen der auflagernden Gebilde zuzugehören.

Nosologie. Als *anatomischer Grundcharakter* der Hyalitis lässt sich die massenhafte Einwanderung weisser Blutkörperchen aus den Gefässen der umgebenden Organe *(C. Ritter, Iwanoff, Blix)*, die Prolification derselben und wahrscheinlich auch der dem Glaskörper zugehörigen Zellen der Vitrina bezeichnen.

Im Ganzen scheinen abnorme Zellenanhäufungen im Glaskörper ein *sehr gewöhnliches* Vorkommniss zu sein; wenigstens hat man alle Ursache, die so ungemein verbreiteten *beweglichen* und manche *fixe Scotome* (siehe diese) auf Massen-

vermehrung der fraglichen Elemente zu beziehen. Gemeiniglich jedoch werden die den Scotomen zu Grunde liegenden Processe, da sie keine *objectiv auffälligen* Veränderungen des Glaskörpers im Gefolge haben und auch wohl des *positiven* Nachweises entbehren, in den Begriff der Hyalitis *nicht eingeschlossen;* vielmehr pflegt man zur Diagnose der Glaskörperentzündung, gleichwie zu jener der Keratitis, ein *makroskopisch* nachweisbares Product, also eine *massenhafte* Neubildung, zu fordern.

Die Hyalitis ist häufig *partiel* und dann, wenn nicht *Traumen* die Veranlassung gegeben haben, in der Regel auf die *peripheren* Theile des Corpus vitreum beschränkt. Eben so oft indessen ist der Glaskörper seiner *Totalität nach* entzündet. Die an die Ciliarfortsätze und Netzhaut grenzenden, sowie die mit dem Sehnerveneintritte organisch verbundenen Portionen pflegen sich dann durch *reichlichere* Anhäufung der Producte auszuzeichnen. Wo der *Vordertheil* des Glaskörpers ergriffen ist, leidet die *Zonula* zumeist mit, sie erscheint von *denselben* neoplastischen Elementen überlagert und durchdrungen, diese wuchern von den das Strahlenblättchen deckenden gefässhältigen Theilen in das Corpus vitreum gleichsam hinein und füllen bisweilen in dichten Massen den Petit'schen Kanal und die tellerförmige Grube *(Alf. Graefe).*

Der *Charakter* der Hyalitis ist je nach den gegebenen Umständen ein sehr verschiedener. Häufig ist die Entzündung *suppurativ.* Ausnahmsweise hat sie wohl auch die Bedeutung einer *Tuberkelausscheidung.* Am gewöhnlichsten jedoch ist ihre Tendenz auf *Hypertrophie* gerichtet, die neugebildeten Elemente sind zum Theile in evidenter *Höhergestaltung* begriffen, oder haben sich unter dem Einflusse nachbarlicher Gebilde bereits grossen Theiles in *Bindegewebe* umgewandelt.

Bei der *eitrigen* und der sehr seltenen *tuberculosen* Form der Hyalitis ist wohl in der Regel der *gesammte* Glaskörper betheiligt und die Neubildung eine *überaus massenhafte.* Doch kommen auch *umschriebene Eiterherde*, besonders um fremde eingedrungene Körper herum, vor *(Graefe, Donders, Ruete).* Das *Product* der suppurativen Hyalitis sind *Eiterkörperchen* gemischt mit fettigem *Detritus*, Fettkörnchenkugeln und einer je nach Umständen sehr variablen Menge von in Theilung, in Verfettigung oder Nekrose begriffenen *Kernen.* Daneben erscheinen mitunter in sehr untergeordneter Quantität Gruppen sich *höhergestaltender* Zellen und Bündel neoplastischen *Bindegewebes,* oft auch schon kleine Gefässe, welche mit jenen der Netzhaut zusammenhängen. Diese Producte drängen sich stellenweise so enge an einander, dass die *Vitrina* zwischen ihnen völlig *verschwindet* und das Ganze ein käseähnliches Aussehen gewinnt. Sie bilden an der Peripherie des Glaskörpers öfters *mächtige Schwarten*, welche die hintere Fläche der Ciliarfortsätze und der Linse, so wie die innere Wand der Netzhaut theilweise oder ganz überziehen, nach dem Centrum hin jedoch sich in ein Gemisch von Knollen, Balken oder Blättern auflösen, die in den eitrig infiltrirten Kern des Glaskörpers hineinragen oder nur mehr von *verflüssigten* Resten des letzteren und *losen* Eiterflocken umspült werden.

Die hypertrophirende Form der Hyalitis ist öfter *partiel* und in der Regel *weniger productiv.* Als *unmittelbares* Ergebniss derselben findet man anfänglich oft blos spärlich zerstreute Gruppen von rundlichen *Zellen*, umschlossen von höchst feinen *molekularen Niederschlägen* und fettig körnigen Massen, welche der Vitrina auf grössere oder geringere Entfernung hin ein feinkörniges oder undeutlich streifiges Aussehen geben und dieselbe dem *freien* Auge getrübt erscheinen lassen. Häufiger aber trifft man in der entzündlich getrübten Glaskörpersubstanz neben Nestern neuer Zellen Productanhäufungen, in welchen sich die mannigfaltigsten Uebergänge von einfachen oder mehrkernigen, runden, polygonalen und spindeligen granulirten Zellen zu anderen nachweisen lassen, welche den Charakter *wahrer Bindegewebskörper* tragen, während die umgebende Intercellularsubstanz bereits deutlich die lockig wellige Faserung erkennen lässt.

Das solchermassen zu Stande gekommene *Bindegewebe* dient bisweilen blos als Gerüst und Hülle für Zellen der mannigfaltigsten Art und stellt im Vereine mit den letzteren *papillenähnliche Auswüchse* von ovaler oder gestreckter kolbiger Gestalt dar, die sich mitunter astähnlich verzweigen und makroskopisch als in die trübe Vitrina eingesprengte Tüpfel oder netzartige Figuren zur Wahrnehmung kommen *(C. O. Weber, Wedl).* An anderen Stellen treten diese Elemente dichter aneinander und construiren so *balken- oder hautähnliche Blätter*, welche bald frei in den Glaskörper hineinragen, bald sich mannigfaltig interferiren und *Netzwerke* bilden, bald den Glaskörper nach dieser oder jener Seite hin *scharf abgrenzen*, bald endlich eingedrungene fremde Körper *kapselartig umschliessen.*

In den meisten Fällen ist das neugebildete Bindegewebe von mehr minder zahlreichen *Gefässen* durchstrickt, deren Stämme constant mit den Arterien und Venen der *umliegenden vascularisirten Organe*, der Ciliarfortsätze, der Netzhaut oder Sehnervenpapille, anastomosiren. Bisweilen erkennt man sogar noch die *ersten Anlagen* derselben in Gestalt kolben- oder sprossenähnlicher Auswüchse, welche, von den Gefässen der genannten Organe ausgehend, in den Glaskörper gleichsam hineinwachsen und sich hier durch bündelweise Aneinanderlagerung gestreckter neoplastischer Zellen weiter und weiter fortsetzen *(C. O. Weber, Wedl, Czerny).*

Ueberhaupt steht die ganze Entwickelung des *Bindegewebes* in näherem Bezuge zu den umliegenden Organen. Ein Theil desselben ist fast immer mit dem Stroma der letzteren verbunden und oft hat es ganz das Ansehen, als ob das Bindegewebe geradezu von aussen her in den Glaskörper vordränge. Die im *Vordertheile* des Glaskörpers vorfindigen bindegewebigen Neoplasien bekunden diesen Nexus übrigens häufig noch durch starke *Pigmentirung* der zelligen Elemente.

Nicht immer jedoch gelangen die Producte der Entzündung zu *höheren* Entwicklungsformen. Ziemlich oft werden sie, nachdem sie sich bis zu einem gewissen Grade ausgebildet haben, *wieder rückgängig*, zerfallen in lösliche Substanzen und werden auf dem Wege der *Resorption* entfernt, oder gehen durch die *regressive* Metamorphose in *ständige Formen* über.

So stösst man gar nicht selten auf einzelne Zellen und Zellengruppen, welche durch reichlichen *Gehalt körnigen Fettes* den Beginn ihres Zerfalles verrathen, oder sich theilweise schon in Fettkörnerkugeln verwandelt haben. Oft haben sich solche Gruppen sogar förmlich zersetzt und stellen nur mehr ganz unregelmässige Haufen vor, in welchen fettiger Detritus mit mehr oder weniger Pigment das Hauptconstituens bildet. Anderwärts trifft man einzelne oder gruppirte Zellen, welche durch Aufnahme einer *dichten* und *chemisch sehr indifferenten Masse* in fettig glänzende, deutlich geschichtete und radiatim zerklüftende, *solide* Körper übergegangen sind, die im polarisirten Lichte ein helles Kreuz im dunklen Felde zeigen *(Wedl).* Daneben erscheinen oft Nester von *Cholestearinkrystallen*, Haufen körnigen *Pigmentes* und Gruppen kernähnlicher, an *kohlensaurem Kalke* reicher Gebilde, welche letztere bisweilen auch rosenkranzartig an einander gereiht sind und so Schnüre bilden, die sich zum Theile mannigfaltig verästeln und mitunter auch netzartige Figuren darstellen. Es lagern diese Producte der regressiven Metamorphose meistens in *fein molekulirter* und öfters mit Fettkörnchen reichlich durchstreuter, mitunter auch deutlich streifiger und *trüber Vitrina.* In einzelnen Fällen deuten in spitzen Winkeln zu einander gestellte Züge elainähnlicher, grösserer und kleinerer Körner auf den Untergang einer *faserigen* Textur. In der Regel jedoch erhalten sich *ausgebildete bindegewebige Elemente* lange und finden sich in ihrer ursprünglichen Form *neben* den Ergebnissen der Zellenrückbildung, oft bis in die fernsten Stadien. Sie pflegen sich dann durch Schrumpfung zu *verdichten.* Mitunter nehmen sie auch *Kalk* auf oder *verknöchern* sogar theilweise.

Mehr zufällig, immerhin aber ziemlich häufig, sind Beimischungen variabler Mengen von *frischen oder bereits in Pigmentmetamorphose begriffenen, extravasirten Blutkörperchen.* Auf deren Rechnung gehört nicht selten ein grosser Theil der neben den Ausgängen der Hyalitis vorfindlichen *Pigmenthaufen.*

Ursachen. Die Hyalitis steht meistentheils *im Abhängigkeitsverhältnisse zu Entzündungen der den Glaskörper umgebenden vascularisirten Organe.*

Es gilt dieses mit einer gewissen Beschränkung sogar von den die *Scotome veranlassenden* Wucherungen, um so mehr aber von der *Hyalitis im engeren Wortsinne.* Vornehmlich sind es *sehr acut* auftretende und mit einem hohen Grade von Intensität verlaufende, besonders also *suppurative* Formen der Chorioiditis, Irido-Kyklitis, Dictyitis, an welchen der Glaskörper in sehr auffälliger Weise Antheil nimmt, indem er, dem Charakter des Processes entsprechend, mehr weniger massenhaft *Eiter* producirt. Doch auch *minder intensive*, ja selbst *schleichende chronische* Entzündungen der genannten Organe ziehen oft den Glaskörper in Mitleidenschaft, ja gewisse Formen derselben, das Glaucom, die chronische Iridochorioiditis und Neuroretinitis verlaufen sogar nur selten ohne Betheiligung des Glaskörpers, daher Trübungen desselben zu den charakteristischen Symptomen dieser Krankheitsformen gezählt werden. Das *Endergebniss* der Hyalitis sind in Fällen der letzteren Art meistens *bindegewebige* oder *verfettigende* und *verkalkende* Neubildungen.

Auf *traumatische* Eingriffe reagirt der Glaskörper im Ganzen wenig *(Pagenstecher)* und wenn sich in Folge deren Hyalitis entwickelt, so steht dieselbe mit der Verletzung in der Regel wohl nur in *mittelbarem* ätiologischen Zusammenhang; das *nächste* pathogenetische Moment sind *Entzündungen der umliegenden vascularisirten Organe;* der Glaskörper betheiligt sich erst, nachdem diese letzteren ihre entzündliche Affection ganz unzweifelhaft bekundet haben, und die Hyalitis wird davon in der entschiedensten Weise beeinflusst.

Es sind die Entzündungen der umliegenden Organe übrigens nicht immer deutlich ausgesprochen. *Glaskörpervorfälle*, wie selbe bei manchen Operationen, z. B. bei der Staarextraction, vorkommen, führen oft zu ausgebreiteten diffusen und membranösen Trübungen der Vitrina, *ohne* dass sich in der Netzhaut und Uvea nothwendig entzündliche Erscheinungen geltend machen. Wenn *fremde Körper*, Entozoen, Linsentheile, Blutextravasate u. s. w. in den Glaskörper *tief eingedrungen* sind, so umhüllen sich dieselben gar nicht selten überaus rasch mit Eiter oder mit membranartigen Neubildungen, welche mit den umliegenden Organen eine Zeit lang in keinem nachweisbaren Zusammenhange stehen, ja in einzelnen Fällen werden solche Eindringlinge wohl auch *dauernd incapsulirt*, ohne dass die gefässhaltigen Hüllen des Corpus vitreum in ihrer Functionstüchtigkeit wesentlich geschädigt würden *(Kittel, Soelberg Wells)*. Bei deprimirten Staarkernen ist eine solche Incapsulation ohne Betheiligung der Netz- und Aderhaut sogar die Bedingung des günstigen operativen Erfolges.

Fremde Körper, besonders *Stahlsplitter* und Trümmer von *Zündhütchen*, welche in die Bulbushöhle eindringen, durchschlagen ausnahmsweise die hintere Wand des Augapfels, um sich dann im Orbitalgefüge, in einem Muskel u. s. w. festzusetzen *(Berlin, Stavenhagen)*. Oefter bleiben sie in der *Hinterwand des Auges* stecken und können dann bisweilen eine Zeit lang ophthalmoscopisch wahrgenommen werden *(Jacobi)*. In der allergrössten Mehrzahl der Fälle jedoch dringen sie blos in die Retina und Chorioidea ein, springen dann aber wieder zurück, eine haarfeine kleine Spalte hinterlassend, und senken sich hierauf zu Boden. Man findet dieselben daher gewöhnlich am *untersten* Theile des Augengrundes, und zwar etwas *vor dem Aequator bulbi*, indem eben die Visirebene in der Regel nach abwärts gerichtet ist und jene Stelle somit den tiefsten Punkt der Bulbushöhle abgibt. Gewöhnlich stellen sich unter solchen Umständen bald *Blutextravasate* ein, die von der Wunde der Netz- und Aderhaut aus den Glaskörper

nach den verschiedensten Richtungen, besonders aber längs des Wundkanales, durchsetzen. Meistens folgt dann rasch *eitrige Chorioiditis* mit dichter Trübung des Glaskörpers. In anderen Fällen ist aber die Reaction eine weniger intensive, die Netzhaut und Chorioidea erleiden verhältnissmässig geringe Veränderungen, nur in der Nähe der Wunde und um den gesenkten Fremdkörper herum bilden sich rasch neblige Trübungen, welche sich alsbald verdichten, an ihren Grenzen ein blättriges fädiges Aussehen gewinnen, und bisweilen noch den Gang, welchen der Splitter im Glaskörper nahm, an einem beide Stellen verbindenden trüben Streifen oder Bande ganz deutlich erkennen lassen. Der so gedeckte Eindringling ist dann selbstverständlich objectiv nicht mehr nachweisbar; doch verräth er sich häufig durch eine *Unterbrechung im obern Theil des Gesichtsfeldes*, welche späterhin, wenn die Chorioiditis bereits Fortschritte gemacht hat, mehr und mehr in der allgemeinen Verfinsterung aufgeht *(Berlin)*.

Blutextravasate sind im *Glaskörper* eine nicht ganz seltene Erscheinung. Sie rühren bisweilen von *neoplastischen* Glaskörpergefässen her und sind dann meistens an ausgebreitete Degenerationen der Binnenorgane geknüpft. In anderen Fällen stammen sie aus den *Netzhaut-* oder selbst aus den *Chorioidalgefässen*. Die *Ursache* ist dann gewöhnlich ein *Trauma*, ein das Auge direct treffender Stoss, Schlag oder eine vom Schädelgerüste fortgepflanzte Erschütterung. Doch kömmt es mitunter auch *spontan* zu derartigen Gefässberstungen und in einzelnen Fällen hat man sogar ein *periodisches* Wiederkehren derselben beobachtet. Es unterliegt wohl keinem Zweifel, dass *Gefässerkrankungen* hierbei mit im Spiele sind; hier und da deuten gleichzeitige apoplektische Anfälle *(Rothmund)* oder das Vorausgehen häufigen Nasenblutens *(Graefe)* unmittelbar darauf hin.

Die Hämorrhagie kündigt sich durch eine gänzliche oder theilweise Verdunkelung des Gesichtsfeldes an, welche entweder *plötzlich* hervortritt oder sich *allmälig* entwickelt, ausbreitet und auch wohl den Ort verändert, je nachdem nämlich das Blut gleich von vorneherein in den Pupillarbezirk des Glaskörpers gelangt, oder nur allmälig gegen denselben vordringt und unter fortgesetzter Resorption der Vitrina weitere Räume erfüllt. Die mit dem Bluteintritt verbundene oder etwa schon durch ein vorausgegangenes Trauma veranlasste Zerklüftung oder Zertrümmerung des Corpus vitreum begünstigt sehr das Schwanken seiner Theile in *grossen* Excursionen. So kömmt es, dass die von den Extravasaten herrührenden, bisweilen roth durchschimmernden Schatten bei raschen Bewegungen des Auges oft in unregelmässige Schwingungen gerathen, sich im Gesichtsfelde gleichsam herumrollen. Hat sich das Blut bereits gesenkt, so treten die Schatten wohl auch blos bei solchen Bewegungen hervor, um bei eingetretener Ruhe wieder zu verschwinden, oder sie machen sich nur bei gewissen Stellungen des Auges bemerklich. Durch den Augenspiegel oder mit Hilfe seitlicher Beleuchtung sind die Extravasate unschwer *objectiv* nachzuweisen.

Sie verschwinden im Laufe einiger Wochen öfters gänzlich, nachdem sie sich in kleinere Haufen und Punkte aufgelöst haben. Häufiger jedoch hinterlassen sie mehr weniger stark pigmentirte, verschieden geformte, bindegewebige Trübungen der Vitrina, ja nicht selten führt die durch das Trauma oder durch die hämorrhagische Zerklüftung des Glaskörpers als solche veranlasste Entzündung zur sehnigen Degeneration des Corpus vitreum mit Netzhautabhebung, oder sie wird suppurativ und zerstört den Bulbus unter den Erscheinungen der eitrigen Panophthalmitis. Es ist ein solcher Ausgang, abgesehen von in- und extensiven Verletzungen des Auges, besonders zu fürchten bei öfter wiederholten Ergüssen *(Förster)*, so wie dort, wo die Aderhautgefässe die Quelle abgeben und sonach die Netzhaut gleich ursprünglich durch das Trauma, oder durch das hinter ihr sich ansammelnde Blut durchrissen wurde. Doch ist auch in solchen Fällen eine, wenigstens relative Heilung nicht ausgeschlossen *(Graefe, Becker)*.

Krankheitsbild. Die *objective* Wahrnehmbarkeit der durch Hyalitis gesetzten Veränderungen setzt die Durchsichtigkeit der vorderen dioptrischen Medien voraus. Dies geht aber sehr häufig *frühzeitig verloren*. Gerade in den Fällen, in welchen die Hyalitis mit *massenhaften* Producten auftritt, pflegt die Einsicht in das Innere des Auges *gehindert* zu sein und zwar bei der *suppurativen* Form durch eitrige Infiltration der Cornea, Hypopyon, hintere Synechien und die Resultate einer Capsulitis; bei der

chronischen Form aber durch Kapselauflagerungen, Pupillarabschluss oder durch staarige Trübung der Linse. Im Ganzen genommen ist das Bild der Hyalitis nur selten ein *reines*, fast immer liegen nebenbei Symptome vor, welche der begleitenden und wohl auch begründenden Neuroretinitis, Chorioiditis, Kyklitis u. s. w. zugehören.

Abgesehen hiervon *äussert sich die Hyalitis objectiv* durch diffuse oder figurirte *Trübungen* im Inneren des Glaskörpers, welche ihrer Ausdehnung und Dichtigkeit nach wesentlich von dem Charakter des Processes abhängen.

1. *Die ersten Anfänge* und *niedersten Grade* der Hyalitis sind meistens nur mit Zuhilfenahme des Augenspiegels nachzuweisen, zumal bei enger Pupille, wo die Neubildung zu wenig Licht reflectirt, um die normale Schwärze der Pupille zu beeinflussen. Durch den Augenspiegel zeigen sich die entzündeten Theile des Glaskörpers als ein diffuser feiner und lichter Nebel, welcher sich in grösserem oder geringerem Abstande hinter der Pupille ausbreitet und die Gefässe der Netzhaut, den Sehnerveneintritt u. s. w. nur in verschwommenen Umrissen erkennen lässt. Namentlich bei gewissen Einfallswinkeln des vom Spiegel reflectirten Lichtes tritt der Nebel deutlich in die Erscheinung und concentrirt sich wohl auch schon hier und da zu dichteren Tüpfeln, verschwommenen Flecken, Streifen, Blättern.

2. *Ist der Process weiter gediehen*, so wird die Trübung natürlich viel auffälliger und man gewahrt in der Regel schon mit *freiem* Auge etwa vorhandene *figurirte Bindegewebsneubildungen* mit ihren Beimischungen von Pigment und Cholestearin. Es schimmern diese öfters nur ganz undeutlich aus der diffusen Trübung heraus; in andern Fällen jedoch ist ihr Detail, besonders mit Zuhilfenahme des Augenspiegels, ganz deutlich zu erkennen, indem sie über die Grenzen der nebelig getrübten Partien des Glaskörpers heraustreten. So findet man, vorzüglich an den *peripheren* Theilen des Glaskörpers und an seiner Vorderzone, öfters gelbliche oder weissliche zarte *Tüpfel*, unregelmässige wolkig begrenzte *Flocken*, mannigfaltig unter einander verschlungene *Fäden* und *Netzwerke*, eingebettet in eine zarte florige Trübung. In anderen Fällen zeigen sich neben oder ohne solchen Gebilden *Balken* oder *Blätter* von ziemlich gesättigter weissgelblicher, im Augenspiegelbilde oft fast schwarzer Farbe, welche den Glaskörper nach verschiedenen Richtungen hin durchsetzen und, indem sie sich theilweise durchkreuzen, öfters Fachwerke construiren. In einzelnen Fällen kommen sogar Gefässe in Sicht, welche sich nach den verschiedensten Richtungen verzweigen *(Coccius, O. Becker, Sämisch)*. Alle diese entoptischen Körper pflegen sehr *beweglich* zu sein, bei raschen Wendungen des Auges lebhaft zu schwingen oder förmlich durcheinander zu wirbeln und dies, ohne dass der Glaskörper verflüssigt wäre.

Man sieht diese Trübungen am besten, wenn man bei der Untersuchung im umgekehrten Bilde die Loupe so weit vom Auge wegrückt, dass die Cornea und Iris deutlich hervortreten *(Schweigger)*, oder wenn man den binocularen Spiegel benützt *(Knapp)*.

Ist ein *fremder Körper*, ein Linsenfragment etc. in den Glaskörper gedrungen, so sieht man öfters den ersteren und den ganzen Wundkanal von einer dichten Hülle kapselähnlich umgeben, aus welcher zahlreiche, wolkig oder streifig begrenzte Balken und Blätter ausgehen und welche

das Corpus peregrinum mit seiner eigenthümlichen Farbe nur undeutlich oder gar nicht durchscheinen lässt.

3. Wo die vorderen dioptrischen Medien ihre Durchsichtigkeit erhalten haben und der Wahrnehmung objectiven Lichtes kein Hinderniss in dem Wege steht, machen sich die Herde der Hyalitis auch *subjectiv* bemerkbar durch einen mehr oder weniger dichten Nebel, welcher das Gesichtsfeld deckt, beziehungsweise auch durch dunkle Schatten, welche in Grösse, Form und Lage den figurirten Neubildungen entsprechen und sich von den eigentlichen *Scotomen* (Siehe diese) nur durch den Mangel der charakteristischen Detailzeichnungen unterscheiden.

Ausgänge. Die Producte der Hyalitis sind im Allgemeinen um so *weniger veränderlich*, je *höher* sie sich bereits organisirt haben.

1. *Diffuse Trübungen des Glaskörpers* sind, besonders *anfänglich*, sehr wandelbar. Sie entwickeln sich oft überaus rasch und breiten sich in kürzester Zeit über den ganzen Glaskörper aus; verschwinden aber eben so schnell, um abermals hervorzutreten u. s. f. Geht die Entzündung der als *Mutterorgane* fungirenden vascularisirten Hüllen des Glaskörpers zurück und werden die Nutritionsverhältnisse im Innern des Augapfels *dauernd* günstig gestaltet, so gelangt auch das Corpus vitreum häufig wieder zur *vollen Normalität*. Wiederholen sich aber solche Entzündungen öfters, oder werden die *Mutterorgane* durch den Process wesentlich alterirt, so trägt auch der Glaskörper in der Regel beträchtliche Schäden davon.

a) In manchen Fällen *löst sich der Glaskörper in eine serumähnliche Flüssigkeit auf*, welche eine wechselnde Menge von regressiv metamorphosirten Resten der entzündlichen Neoplasien: Zellenhaufen, Gerinnsel, Pigmentklumpen, einzelne und zusammengebackene Cholestearinkrystalle, Fettkugeln u. s. w. enthält. Es verräth sich dieser Zustand, *die Synchysis*, gewöhnlich durch excursive Schwankungen der Iris und Linse, so wie durch überaus auffällige *ophthalmoscopische* Erscheinungen. Es senken sich nämlich bei völliger Ruhe des Augapfels die erwähnten undurchsichtigen Körper gänzlich auf die *tiefste* Stelle des Augengrundes nieder und verschwinden sohin aus dem Gesichtsfelde des beobachtenden und beobachteten Auges. Bei einer raschen Bewegung aber wirbeln sie empor, schiessen nach den verschiedensten Richtungen hin und her und fallen dann allmälig wieder zu Boden.

Im Falle als das *Cholestearin* in der Flüssigkeit sehr reichlich vertreten ist, geben die stark glitzernden Körper ein überaus schönes Bild, welches in besonders entwickelter Form mit dem Sprühen von Funken oder mit Sternschnuppen verglichen werden kann. Das Phänomen kömmt bei sonst functionstüchtiger Netzhaut auch dem *Kranken* in Gestalt von plötzlich aufleuchtenden Sternen oder eines Funkenregens zur Wahrnehmung. Oefters finden sich nebenbei Cholestearinnester in der Vorderkammer. Man nennt den Zustand *Synchysis scintillans (Desmarres)*.

Die Synchyse gefährdet das Auge sehr, indem sie meistens zur Cataracta führt und oftmals Veranlassung von theilweisen oder gänzlichen Losreissungen des Krystallkörpers wird. Sie macht Staaroperationen sehr gefährlich, besonders die Extraction und Depression.

b) In anderen Fällen *verdichtet sich der Glaskörper und schrumpft*. Indem er sich dann von der hinteren Augenwand zurückzieht, wird er, wo er nicht zu fest mit den unterlagernden Häuten *verwachsen* ist, von der Limitans retinae *abgetrennt* und die so entstandene Lücke durch ein fibrinhältiges, mit jungen Zellen nur selten reichlicher gemischtes seröses Product ausgefüllt.

Es kommen solche *Abhebungen des Glaskörpers* am häufigsten vor und erreichen die höchsten Grade, wo *grössere* Mengen eines zur *Höhergestaltung*

hinneigenden entzündlichen Exsudates in das Corpus vitreum abgelagert worden ist, im Gefolge von wie immer begründeter primärer oder secundärer *Iridochorioiditis*, namentlich wo *fremde Körper* oder *deprimirte Cataracten* im hinteren Augenraume sich zur *Incapsulation* anschicken *(Iwanoff)*.

Bei *fortgesetzter* Schrumpfung zieht sich der Glaskörper in solchen Fällen immer mehr von der Limitans zurück, der serumerfüllte Raum wird grösser und grösser, bis endlich das verdichtete, faserstreifig gewordene Gefüge des Corpus vitreum *nach Hinten hin* nur mehr mit der Papille, mit der durch ein Trauma gesetzten *Narbe* der Netz- und Aderhaut, oder mit der fibrösen *Hülle* eines eingedrungenen Fremdkörpers zusammenhängt. Bisweilen wird unter dem mächtigen Zuge der schrumpfenden Neubildung sogar die Verbindung mit dem *Sehnerveneintritte* gelöst. Der degenerirte Glaskörper präsentirt sich dann unter der Form eines sulzigen, von einem schnigen Balkenwerk durchstrickten Klumpens oder Kuchens, welcher der Zonula und Linse von Hinten her auflagert.

Ist jedoch der Glaskörper in Folge der vorausgegangenen Entzündungen *streckenweise* oder seinem *ganzen Umfange nach inniger mit der Netzhaut verwachsen*, so muss bei zunehmender Volumsverminderung des ersteren schliesslich auch die *letztere dem Zuge folgen*, es resultirt eine *combinirte Abhebung des Glaskörpers und der Netzhaut* oder eine *Abhebung der gesammten Netzhaut allein*, welche immer weiter greift, so dass die Retina schliesslich nur mehr an der Ora serrata und am Sehnerveneintritte mit den Wandungen des hinteren Augenraumes zusammenhängt.

Fig. 26.

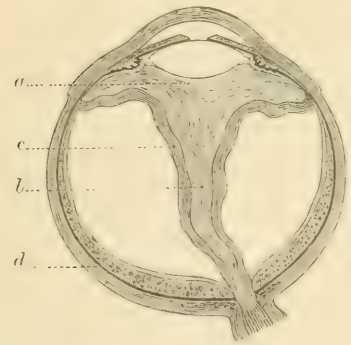

Fig. 27.

Man findet dann von der entzündlich verdickten Retina mehr weniger eng umhüllt den Glaskörper in eine dichte, oft *wahrhaft sehnenähnliche Masse* verwandelt (Fig. 26 *a*), welche neben Nestern mannigfaltig umstalteter Zellen und Kerne häufig auch viel Pigment führt und durch flockiges Bindegewebe mit dem Ciliarkörper verwachsen ist. Es breitet sich diese sehnige Masse schalenartig aus und bildet so gleichsam eine Unterlage, auf welcher die Strahlenfortsätze und die Linse eingesenkt liegen. Aus dem Centrum der Schale tritt ein stielförmiger solider, oder aus verzweigten Balken bestehender Fortsatz *b* nach hinten, um mit dem Centrum der Papille des Sehnerven zu verwachsen. Schale und Stiel werden immer von der abgehobenen und in Gestalt eines Trichters zusammengefalteten Netzhaut *c* umhüllt. Die Schale *verknöchert* bisweilen und tritt an ihren Rändern in unmittelbaren Zusammenhang mit einer knöchernen Kapsel *d*, deren Aussenwand unmittelbar an der Chorioidea anliegt und deren Höhle von einem Fluidum gefüllt ist, das die becherförmig zusammengefaltete Netzhaut umspült, und an proteinigen Stoffen und deren Derivaten sehr reich zu sein pflegt.

Nicht selten geben *Vereiterungen der Cornea und Verlust der Linse* die Veranlassung zu einem derartigen Vorgange im Inneren des Auges. Dann findet man (Fig. 27) den von der zusammengefalteten Netzhaut umhüllten, bindegewebig entarteten Glaskörper *a* nach vornehin in unmittelbarer Verbindung mit einer sehnigen Haut *b*, welche die Reste der Iris *c* und die Ciliarfortsätze überkleidet und in ihrem Centrum innig zusammenhängt mit der die Cornea ersetzenden flachen Narbe *d*.

In einem Falle war durch den Zug, welchen der schrumpfende Glaskörper auf die Papille ausübte, diese *zapfenförmig nach vorne in den hintern Augenraum* hineingezerrt und die inneren Schichten der trichterartig abgelösten Netzhaut rings um den Sehnerveneintritt von den äusseren abgelöst worden *(Iwanoff)*.

Es sind derlei Glaskörperabhebungen, welche in der *Schrumpfung der sehnig degenerirenden Vitrina* ihre Veranlassung finden, als *secundäre* wohl zu unterscheiden von anderen, so zu sagen *primären*, bei welchen das Corpus vitreum durch ein von den unterlagernden Häuten geliefertes *entzündliches Product* oder seröses *Transsudat* von der Limitans retinae einfach *weggedrängt* und *abgelöst* worden ist. Es sind solche Abhebungen, wenigstens anfänglich, in der Regel auf sehr *enge* Grenzen beschränkt und das Gefüge des Corpus vitreum dabei nur *wenig verändert*, höchstens etwas reicher an jugendlichen Zellen.

Man findet diesen Zustand, bisweilen neben kleinen blasigen Emportreibungen der retinalen Grenzhaut, im Gefolge von *Panophthalmitis suppurativa, nephritischer Netzhautentzündung (Knapp, Berlin, Iwanoff)*. Das ablösende Exsudat pflegt dann grössere Mengen *geformter* Elemente zu enthalten. In der Regel jedoch sind derlei primäre Abhebungen bedingt durch *vermehrte Filtration wegen normwidrig vermindertem intraoculären Drucke*, sei es dass die *Bulbuskapsel ausgedehnt* oder ihr *Inhalt vermindert* und so ein Raum geschaffen worden ist, welcher durch Flüssigkeit ausgefüllt werden muss, um das haemostatische Gleichgewicht im Binnenraume wieder herzustellen, oder doch wenigstens anzustreben. In der That lassen sich derlei *primäre* Glaskörperabhebungen gewöhnlich nachweisen im Bereiche grösserer *hinterer Scleralstaphylome* und bei allen Arten von *Sclerochorioidalstaphylomen*. Sie entwickeln sich weiters ausserordentlich gerne in Folge grosser und plötzlicher Verminderung der Binnenmedien, namentlich nach *Glaskörperverlusten*, wie selbe öfters bei Staarextractionen *(Gouvea)* und bei geschwürigen oder traumatischen *Durchbrüchen der Hornhaut* vorkommen *(Iwanoff)*.

Es mögen solche Glaskörperabhebungen in Fällen, wo die Veranlassung zu *entzündlichen* Processen *fehlt*, besonders bei *Staphyloma posticum*, lange Zeit bestehen, ohne sich in irgend einer Weise geltend zu machen. Wo aber *entzündliche Processe hinzutreten*, sie mögen nun durch die Grundursache des ganzen Leidens *mitbedingt* sein, oder ihre Quelle in der *späteren* Einwirkung von Schädlichkeiten finden: da kömmt es nicht selten *secundär* zu *Verwachsungen* des Glaskörpers mit seiner Umgebung und zur bindegewebigen Degeneration, welche dann weiter durch die Schrumpfung nicht nur die *Glaskörperabhebung* bedeutend *vergrössern*, sondern sich mit einer *Amotio retinae* combiniren und so einen Zustand herbeiführen kann, welcher von den *oben* geschilderten *secundären* Abhebungen nicht mehr zu unterscheiden ist *(Iwanoff)*.

2. *Nicht jede bindegewebige* Neubildung im Glaskörper jedoch führt nothwendig zur Synchyse oder zur Abhebung. Vielmehr bestehen häufig die mannigfaltigsten fädigen, flockigen, balkenähnlichen und membranösen Trübungen des Corpus vitreum lange Jahre, ohne dass das letztere weitere erhebliche Veränderungen einginge.

Massigere Bindegewebsneubildungen trifft man relativ am häufigsten in Gestalt figurirter oder unregelmässig begrenzter, sehnenartig glänzender *Flecken* der Mitte der *Hinterkapsel* flach anlagernd. Man nennt sie *Polarstaare*

schlechtweg oder *hintere Polarcataracten*. Falls sie aber die *ganze* hintere Krystallfläche schalenartig decken, heissen sie *Glaskörperstaar, Cataracta hyaloidea*. Es kommen Fälle vor, wo die vorderste Zone des Glaskörpers in einem bindegewebigen Neugebilde *völlig* aufgegangen ist und die Linse in der Concavität einer schnenähnlichen Scheidewand zu liegen scheint, welche den hinteren Augenraum von dem vorderen völlig abschliesst.

Der Polarstaar scheint vielfältig mit dem *hinteren Kapselstaare* zusammengeworfen zu werden, wozu allerdings beiträgt, dass beide zuweilen *combinirt* vorkommen. Doch sind sie wesentlich *verschiedene* Zustände, indem der hintere Kapselstaar seinen Sitz *innerhalb* der Kapselhöhle selbst hat und aus Wucherungen oder dem Zerfalle von Elementen hervorgeht, welche ganz eigentlich *der Linse* zugehören. Demgemäss zeigt denn auch der hintere Kapselstaar bei schiefer Beleuchtung stets eine *rauhe*, oft körnige Oberfläche oder ragt gar in den Krystall hinein, während dem Polarstaar eine *glänzende glatte* Vorderfläche zukömmt, welche sich genau dem hinteren Umfange der Linse anschmiegt.

Der Polarstaar ist übrigens gewiss *nicht immer entzündlichen* Ursprunges, auf Hyalitis beruhend. Obgleich er sich nämlich in Gesellschaft von anderweitigen Veränderungen des Bulbus, welche auf ausgebreitete Wucherungsprocesse deuten, *vorzugsweise* findet, kömmt er doch auch oft genug in Augen vor, in welchen weder der Zustand der einzelnen Organe, noch die Anamnese Anhaltspunkte für eine Begründung durch Entzündung bieten. Er dürfte dann *angeboren* sein. Es ist dies um so wahrscheinlicher, als er gerne neben verschiedenen *Bildungsmängeln* des Bulbus, neben sehr stark ausgesprochenem Lang- oder Rundbau, neben typischer Pigmententartung der Netzhaut, neben Coloboma oculi, Mikrophthalmus u. s. w. auftritt und meistens *binocular* ist. Ausserdem spricht für eine solche Annahme, dass er öfter mit *Nystagmus* einhergeht, einem Uebel, welches fast ausschliesslich aus Sehstörungen in den *frühesten* Jugendperioden sich entwickelt. Es liegt die Vermuthung nahe, dass sein nächster Grund in einer *unvollständigen Rückbildung der Arteria hyaloidea* und der an der Hinterwand des Krystalles sich verzweigenden Aeste derselben zu suchen sei *(Ammon)*. Es macht sich in seinem Gefüge nämlich mitunter eine starke Pigmentirung geltend; ausnahmsweise sind darin noch blutgefüllte *Gefässe* getroffen worden *(Hasner)*, ja in einem Falle bei einer Ziege konnte man die Arteria hyaloidea von der Papille bis zum Polarstaare verfolgen *(H. Müller)*.

Die Polarcataracta führt in späteren Lebensperioden gerne zum Totalstaare. Ihre operative Beseitigung ist sehr schwierig und, so lange die Linse ihre Durchsichtigkeit bewahrt, überaus gefährlich.

3. Bei *eitriger Infiltration* des Glaskörpers kömmt es meistens zu förmlicher *Schmelzung*, es bildet sich im Inneren des Bulbus eine Quantität Eiter, welche in der Regel *durchbricht*, indem die Cornea oder Sclera ebenfalls entzündet wird und schmilzt, oder gar brandig abstirbt. Der *Bulbus* geht dann durch *Phthisis* zu Grunde. Manchmal jedoch atrophirt er ohne vorläufigen Durchbruch und schrumpft.

Die Behandlung fällt im Allgemeinen mit jener des eigentlichen *Grundleidens*, der Netzhaut- und Aderhautentzündung, zusammen. Es sei daher nur erwähnt, dass bei *frischen* entzündlichen diffusen Glaskörpertrübungen, wenn sie nicht etwa Nebenerscheinungen des *Glaucoms* sind, welches seine besonderen Indicationen stellt, die *Schmierkur* sich als ein ganz besonders wirksames Mittel empfiehlt.

Organisirte membranöse oder balkenähnliche Bindegewebsneubildungen, wie selbe nach intensiveren Glaskörperentzündungen, Blutaustritt u. s. w. öfter vorkommen und sowohl durch Beeinträchtigung des Sehvermögens als auch durch ihre Rückwirkung auf die Netzhaut in hohem Grade verderblich werden können, legen den Versuch nahe, dieselben mittelst zarter Sichelnadeln durch Scleronyxis zu *zerschneiden* oder zu *zerreissen*, und so eine Zurückziehung der einzelnen Segmente in *centrifugaler* Richtung anzu-

bahnen *(Graefe)*. Die bisherigen Erfahrungen scheinen, was Durchführbarkeit und Resultate belangt, zu einem solchen Vorgange in geeigneten Fällen aufzumuntern.

Quellen. *Anatomie: Brücke*, anat. Beschreib. des m. Auges. Berlin, 1847. S. 31, 33. — *Hannover*, das Auge, Leipzig, 1852. S. 28, 94. — *Virchow*, dessen Archiv IV. S. 468; V. S. 278. — *C. O. Weber* ibid. 16. Bd. S. 410; 19. Bd. S. 367. — *Klebs* ibid. 19. Bd. S. 334, 21. Bd. S. 185. — *Kölliker*, mikr. Anatomie. Leipzig, 1852 II. S. 713, 716. — *Henle*, Handbuch der Anat. Braunschweig, II. 3. S. 670, 674; Zeitsch. f. rat. Med. 35. Bd. S. 121. — *Doncan*, Diss. de struct. corp. vitr. Strassburg, 1854. und Henle, l. c. — *Bowman*, Lectures on the parts. London, 1849 und Kölliker, l. c. — *Finkbeiner*, Zeitschrift f. wiss. Zoologie, VI. S. 330. — *Coccius*, Ueber das Gewebe und die Entzündung des Glaskörpers. Leipzig, 1860 u. kl. Monatbl. 1864. S. 319.— *Stilling*, A. f. O. XIV. 3. S. 260, 262, XV. 3. S. 299, 305.— *H. Müller*, Würzb. naturwiss. Zeitschrift II. 3; A. f. O. II. 2. S. 43, 65; III. 1. S. 20; IV. 1. 362. 371. — *C. Ritter*. A. f. O. VIII. 1. S. 12, X. 1. S. 74. XI. 1. S. 99. — *Iwanoff* ibid. XI. 1. S. 155; XV. 2. S. 33, 51, klin. Monatbl. 1864. S. 319. — *H. Heiberg*. ibid. XI. 3. S. 168. — *Ed. Jaeger*, Einstellungen des dioptr. Apparates. Wien, 1861. Taf. IV. Fig. 1. — *Dousmani*, Compt. rend. 61. Bd. S. 286. — *M. Langenbeck*, Die Insolation des m. Auges etc. Hannover, 1859. S. 1. — *Ammon*, Archiv f. Anat. u. Phys. 1859. S. 1, kl. Darstellungen III. S. 67 u. Taf. 15. — *Arnold*, Untersuchungen im Gebiete der Anat. u. Phys. 1838. I. S. 215. — *Stellwag, Ophth.* I. S. 678 u. 714. — *Sämisch*, kl. Monatbl. 1863. S. 258; 1869. S. 303, 304. — *Zehender, Liebreich* ibid. 1863 S. 259. — *Toussaint*, ibid. S. 350. — *Wecker*, ibid. 1869. S. 210. — *D. Smith*, Lancet. 1869. Nr. 68, II. S. 725 u. f. — *Mooren*, Ophthalm. Beiträge Berlin 1867. S. 203 — *Mauthner*, Lehrb. der Ophthalmoscopie S. 250. — *O. Becker*, kl. Monatbl. 1868. S. 354. — *Blitz*, Centralbl. 1869. S. 200. — *Stör* ibid. 1865. S. 24. — *Meissner*, Zeitschrift f. rat. Heilkunde. 3. Reihe. I. S. 562.

Pathologie: Wedl, Atlas, Lens Corp. vitr., Retina-Opticus. — *H. Müller*, A. f. O. II. 2. S. 47; IV. 1. S. 371, 375; Verhandlungen der Würzb. phys. med. Gesellschaft. 1858. S. 159. — *C. O. Weber*, Virchow's Archiv. 19. Bd. 394. 409, 15. Bd. S. 476 — *Coccius*, Ueber Glaucom etc. Leipzig, 1859. S. 47, Ueber das Gewebe etc. 1860. S. 11. 24, und kl. Monatbl. 1864. S. 319. — *Meckel*, Ann. des Charité-Krankenhauses, V. Jahrg. S. 276 und Coccius, l. c. — *Stellwag*, Ophth. I. S. 698. 714, 782 Nota 310, S. 717, 713 Nota 385—398. — *Esmarch*, A. f. O. IV. 1. S. 359. — *Arlt, Förster*, kl. Monatbl. 1864 S. 364. — *Donders, Ruete, Arlt*, ibid. S. 323. — *Graefe*, A. f. O. I. 1. S. 351, 357, II. 2. S. 277, III. 2. S. 337, 340, 347, 349, 352, IX. 2. S. 79, 101, XI. 3. S. 38; XII. 2. S. 185; kl. Monatbl. 1868. S 301. — *Iwanoff* A. f. O. XI. 1. S. 143—155, 195, 198, XV. 2. S. 1. 21. 55 u. f.; Centralbl. 1868. Nr. 9; Congrès ophth. Paris. 1868. S. 121; kl. Monatbl. 1868. S. 297. — *Schweiger* A. f. O. V. 2. S. 221, 227; VI. 2. S. 259, 261, 272, 276; IX. 1. S. 199; Vorlesungen über den Gebrauch des Augenspiegels. Berlin, 1864. S. 51; kl. Monatbl. 1864. S. 326. — *Pagenstecher* A. f. O. VII. 1. S. 92, 114; Centralbl. 1869. S. 676. — *C. Ritter* A. f. O. VIII. 1, S. 12, 52. — *Schiess-Gemuseus* ibid. IX. 1. S. 39; XI. 1. S. 143, 154, 168. — *Jacobson* ibid. XI. 2. S. 152. — *Kittel*, Allg. Wiener med. Zeitg. 1864. Nro. 43—45. — *Soelberg Wells*, kl. Monatbl. 1863. S. 449. — *Ed. Jaeger*. Oesterr. med. Zeitschrift, 1857. Nro. 2. — *Zander* und *Geissler*, Verletzungen des Auges. Leipzig, 1864. S. 202, 392. — *Tetzer*, Allg. Wiener med. Zeitg. 1862. S. 64. — *Rothmund*, Jahresbericht etc. 1861/2. München. 1863. S. 19. — *Hasner*, kl. Vorträge. Prag, 1860, S. 248. — *Galezowsky*, Ann. d'oc. 51. Bd. S. 125. — *Desmarres* ibid. 14. Bd. S. 220 u. Traité des mal. d. yeux. Paris, 1847. S. 665. — *Knapp*. kl. Monatbl. 1863. S. 320; Congrès ophth. Paris 1868, S. 122; A. f. O. XIII. 1. S. 138, 162. — *Schauenburg*, Ueber Cholestearinbildung im m. Auge. Erlangen, 1852. — *Seidel*, Wiener med. Wochenschrift 1851. Nro. 34, 35. — *Rydel, Tetzer, O. Becker*, Wien. med. Jahrb. 1866. 4. S. 60, 63, 65.— *Czerny*, Wien. med. Jahrb. 1867. 1. S. 33, 41. — *Berlin*, A. f. O. XIII. 2. S. 283, 287, 298; XIV. 2. S. 275; Arch. f. Aug. und Ohrhlkde. I. S. 150. — *Jacobi*, A. f. O. XIV. 1. S. 138. — *Stavenhagen*, kl. Beob. Riga 1868. S. 79. — *Mooren* Ophthalm. Beiträge S. 199. — *Saemisch*, kl. Monatbl. 1867. S. 31. — *Dohmen*, ibid. S. 160. — *Alf. Graefe*, ibidem 1869. S. 178. — *Mauthner*, Lehrb. der Ophthscop. S. 151. — *Gouvea*, A. f. O. XV. 1. S. 245.

DRITTER ABSCHNITT.

Entzündung des Sehnerven, Neuritis optica.

Anatomie. Der Sehnerve entspringt mit einer *vorderen* Wurzel aus dem *Thalamus opticus*, mit einer *hinteren* aus der *Vierhügelregion* und erhält ausserdem noch Fasern von den knieförmigen Körpern, von der Substantia perforata antica, dem Tuber cinereum und der Lamina terminalis. Er steht durch einige Faserbündel in *directer* Verbindung mit den *Hintersträngen* des Rückenmarkes und der grauen Substanz der Hirnrinde. Sein Stamm tritt als *Tractus opticus* oder *Stria optica* an der hinteren unteren Fläche des Sehhügels aus dem Gehirne hervor und streicht in Gestalt eines flachen Bandes, die Hirnschenkel kreuzend, *ohne Neurilem*, blos von der weichen Hirnhaut umsponnen, an der Seite des Tuber cinereum nach vorne, um sich vor dem Trichter theilweise mit dem Tractus der anderen Seite im *Chiasma* zu vereinigen.

Dieses im Vereine mit den beiden Vordertheilen der Striae umfasst den Boden der dritten Gehirnkammer nach vorne und aussen. Von seinen Seitentheilen gehen die *beiden eigentlichen Sehnerven* ab, welche, mit *Neurilem* bekleidet, über die beiden Segmente der *Arteria corporis callosi* hinüber ziemlich divergent zu den beiden *Sehlöchern* laufen. An deren Vorderseite werden die Sehnerven von einer *fibrösen Scheide*, deren äusserer Theil eine *Fortsetzung der Periorbita* ist, überzogen und begeben sich in etwas geschlängeltem Laufe zum *Augapfel*, um sich nach innen und unten von dem Centrum der hinteren Scleralhälfte zu inseriren.

Im Chiasma findet eine *theilweise Kreuzung* der Nervenfasern statt. Es geht nämlich von der inneren Seite eines jeden Tractus ein Bündel von Nervenfasern zum Sehnerven der *anderen* Seite und mit diesem zur *inneren* Hälfte der Netzhaut. Der grösste Theil der Fasern jedes einzelnen Tractus bleibt jedoch auf *derselben* Seite und streicht durch den *äusseren* Theil des Chiasma zum Opticus, um sich in der *äusseren* Hälfte der Retina auszubreiten.

Ausserdem finden sich im Chiasma noch Nervenfasern von ganz differenter Verlaufsweise. Eine Anzahl derselben entspringt von der *Lamina terminalis cinerea*, schlingt sich über den *vorderen* Rand des Chiasma an dessen *untere* Fläche und kehrt, an dem *hinteren* Rande vorbeiziehend, nach *oben* zurück, um sich im grauen Höcker und Trichter zu verlieren *(Commissura ansata)*. Eine andere Portion von Nervenfasern geht von dem *innersten* Rande des Tractus zum *hinteren* Rande des Chiasma und läuft an der *inneren* Seite des anderen Tractus wieder zurück. In gleicher Weise geht auch ein Bündel von Nervenfasern von dem einen Sehnerven an der *vorderen* Seite des Chiasma zum anderen Opticus *(Commissura arcuata posterior et anterior, (Hannover, Bowman)*.

Die fibröse Scheide des orbitalen Sehnervenstückes lässt sich in *zwei* feste bindegewebige, mit elastischen Elementen untermischte *Schichten* trennen, eine *äussere* dickere *a* (Fig. 28. Nach einem Präparat von *Czerny)*, welche reiche Nervenplexus enthält (*Sappey*), und eine *innere* dünnere *b*. *Zwischen beiden* findet sich eine zarte Lage *c* lockeren Bindegewebes mit einzelnen eingelagerten Fettzellen, welche Lage sich nach vorne bis in

die Dicke der *Lederhaut d* fortsetzt. Das äussere Stratum der fibrösen Scheide geht nämlich ununterbrochen und unter stumpfem Winkel in die *hinteren* und *mittleren* Lagen der hinteren Scleralhälfte über. Die *innere* Schichte der Scheide aber, welche das *Neurilem* vorstellt, dringt nach vorne bis zur *intraocularen Fläche* der Sclerotica und biegt daselbst unter mehr spitzem Winkel in die *vorderen* Lagen der Lederhaut ein. Es wird so am *Foramen opticum sclerae* ein etwas vorspringender Rand, der *Bindegewebs-* oder *Scheidenring (Ed. Jaeger)*, gebildet, an welchem sich der Rand der hinteren *Oeffnung der Aderhaut e* durch faseriges Gewebe anheftet. Nach hinten weitet sich die Scleralöffnung etwas aus. Sie wird von dem Vordertheile des Sehnerven völlig ausgefüllt.

Fig. 28.

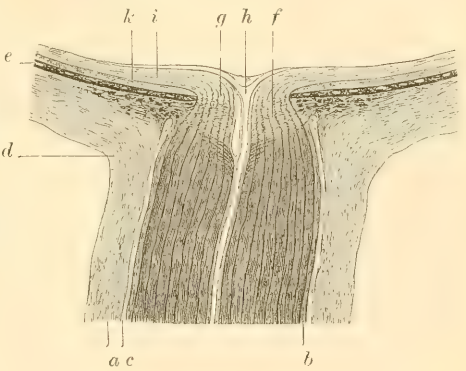

Von der inneren Fläche des Neurilems geht im *ganzen Laufe des Sehnerven* eine grosse Anzahl von festen sehnigen Fortsätzen ab, welche die einzelnen Bündel des Markes umhüllen und in welchen sich die *Vasa nutrientia* und die *Nerven des Markes* verzweigen. Nach vorne hin, nahe der Sclerotica, sind diese Fortsätze oder *„inneren Nervenscheiden“* reichlicher und werden durch ein dichtes Maschenwerk von *elastischen* Elementen verstärkt, welche von der dicken sehnigen Scheide der Arteria centralis retinae *h* ausgehen, sich mit analogen, von der Sclera kommenden Fasern verbinden und so eine siebförmig durchlöcherte Haut, die sogenannte *Lamina cribrosa f* darstellen. Diese schliesst das Foramen opticum sclerae mit etwas nach hinten gerichteter Convexität, gewährt den Sehnervenfaserbündeln und den sie begleitenden Scheiden aber den Durchtritt. Sie enthält oft Gruppen von *Pigmentzellen*.

Jenseits der *Lamina cribrosa* treten die Bündel der Sehnervenfasern mehr auseinander (*Cauda equina nervi optici g*), bleiben aber von bindegewebigen Scheiden, welche hier durchsichtig werden, bis in die eigentliche Netzhaut *i*, deren Stabschichte durch *k* angedeutet ist, umhüllt. In den Lücken derselben findet man eine grössere Anzahl von freien Kernen oder kleinen Zellen, welche ihrem ganzen Wesen nach einige Aehnlichkeit mit den im Glaskörper vorfindigen Zellenbildungen darbieten und auch in einem näherem Bezug zu dem Glaskörper selbst stehen dürften. An der betreffenden Stelle fehlt nämlich die Limitans, die Glaskörpersubstanz lagert unmittelbar auf dem von weichem Bindegewebe durchzogenen Zellenneste. Die Limitans entwickelt sich erst in einiger Entfernung vom Centrum, durch das Zusammenfliessen der bindegewebigen Fasern *(Klebs)*. Die Nervenröhren werden daselbst marklos, gleich den Scheiden *durchsichtig und hell*, gelblich oder graulich, und nehmen ganz den Charakter der feinsten Röhren in den Centralorganen an. Der *Kopf* des Sehnerven wird sonach in einem gewissen Grade durch-

scheinend, so dass im ophthalmoskopischen Bilde die Lamina cribrosa zur Wahrnehmung kömmt.

Es ist diese Grenze zwischen pellucidem und trübem Gewebe jedoch nicht immer eine ganz *scharfe* und *an die Siebhaut gebundene*. Mitunter werden die optischen Nervenröhren bis *in die Netzhaut* hinein von ihren Markscheiden begleitet, namentlich die *peripher* im Nervenstamme streichenden. Auch kömmt es vor, dass die *inneren* Nervenscheiden theilweise, besonders an der *peripheren* Zone des Nervenkopfes ihre *Trübheit* bewahren. Umgekehrt findet man Fälle, wo die *centralen* Theile des Nervenkopfes absolut *stärker durchsichtig* sind, als in der Norm, oder wo die Röhren schon *vor* ihrem Durchtritte durch die Lamina cribrosa ihre Markscheide *verloren* haben. Im *Augenspiegelbilde* präsentiren sich diese anatomischen Varianten in der Gestalt von *Aushöhlungen des Nervenkopfes*. Sie werden darum auch als *„scheinbare angeborene Excavationen"* beschrieben *(Ed. Jaeger)*.

Die Sehnervenfasern sammt ihren Hüllen erheben sich, ehe sie in die Netzhaut eintreten, merklich über das Niveau der inneren Scleralfläche und bilden so einen kleinen Vorsprung, die *Papilla nervi optici*. Diese erscheint am Cadaver öfters *schüsselförmig* mit etwas aufgeworfenen Rändern, häufiger ist sie *genabelt*, oder zeigt gar eine *trichter-* oder *napfförmige Vertiefung*, eine *„wirkliche angeborene Excavation"* *(Ed. Jaeger, H. Müller)*. Dieselbe liegt immer näher dem Nasenrande.

Es sind solche *wirkliche* angeborne Excavationen meistens *nicht tief*, sie reichen nur selten über die Choroidalebene nach hinten, lassen dafür aber an ihrem Rande die Umbiegung der Gefässe deutlich erkennen, wodurch sie sich wesentlich von den *scheinbaren* Excavationen unterscheiden. Doch kommen *beide* Formen der Aushöhlung wohl auch *combinirt* vor, indem eine *wirkliche* angeborene umfangsreiche Excavation sich *theilweise* durch *pellucides* Gewebe *a ausgefüllt* erweiset. (Fig. 29 *nach Ed. Jaeger*).

Fig. 29.

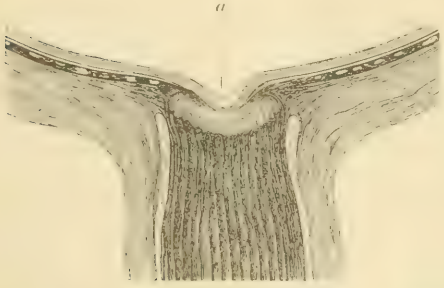

Die *centrale Schlagader* entspringt bald direct von der *Arteria ophthalmica*, bald ist sie ein Zweig *eines Ciliar- oder Muskelastes*. Sie bohrt sich einige Linien hinter der Sclerotica schief durch die Scheiden und das Mark des Sehnerven und läuft dann, eingehüllt von einer sehr mächtigen Adventitia, von welcher allenthalben zahlreiche Fasern ins innere Neurilem ausstrahlen, gewöhnlich ohne abzuzweigen, nach vorne bis in die Papille. Innerhalb der Masse der letzteren theilt sie sich in *zwei Hauptäste*, deren einer nach oben, der andere nach unten zieht und meistens noch im Bereiche der Papille oder nahe dem Rande derselben eine weitere Zweitheilung eingeht, so dass *vier Hauptäste in divergenter Richtung in die Netzhaut eintreten*.

Die *Netzhautvenen* sammeln sich in Uebereinstimmung mit den Arterien gewöhnlich in *zwei obere* und *zwei untere Hauptäste*, welche in convergirender Richtung der Mitte des Sehnerveneintrittes zustreben. Gewöhnlich vereinigen sich diese vier Hauptäste *nahe der Papille* oder *auf dieser* in *zwei* Hauptstämme, welche dann an *einem* Punkte neben der Arterie *zusammenfliessen* oder *getrennt* bis zur Siebhaut laufen, um sich dort zu verbinden.

Bisweilen geschieht es auch, dass *alle vier* Hauptvenen in grösserer oder geringerer Entfernung von dem Arterienstamme in die Substanz der Papille eintreten und sich erst weiter hinten *im Kopfe des Sehnerven verbinden*, oder möglicher Weise wohl auch *ohne gegenseitigen Zusammenhang* aus der Scheide des Sehnerven heraustreten und sich in die orbitalen Stämmchen ergiessen.

In keinem Falle ist die Vena centralis mit der Arterie in Einer Scheide eingeschlossen und in der Regel verlässt die erstere schon nahe an der Hinterwand der Sclerotica den Nervus opticus. Sie geht meistens unmittelbar in den Sinus cavernosus über, steht dann jedoch immer durch mehrere Aeste mit den beiden Venis opthalmicis in Verbindung, communicirt also auch mit der Vena facialis anterior *(Sesemann)*.

Immer findet sich neben den Hauptästen der Centralgefässe eine grosse Anzahl *kleiner arterieller und venöser Zweige im Bereiche der Papille*. Es anastomosiren dieselben vielfach mit den Gefässen der Netz- und Aderhaut und stellen so eine vasculare Verbindung zwischen dem Ciliar- und Netzhautgefässsysteme her *(Leber)*.

Sie liegen bald höher, bald tiefer in der Masse der Papille. Ihre Stämmchen passiren die Lamina cribrosa theilweise entfernt, theilweise in nächster Nähe von den Hauptgefässen; theilweise endlich gehen sie erst *im Bereiche der Papille* aus den Centralgefässen und dem hinteren Scleralkranze *(Leber)* hervor. Mit Ausnahme der letztgenannten Aestchen sind sie zumeist Ausläufer der *arteriellen und venösen Nährgefässe des Sehnerven*. Die meisten der Nährgefässe entspringen aus den *Ciliar-* und *Muskelarterien*, bohren sich mit einzelnen *Nervenästchen in die Scheiden* ein, und dringen endlich mit den faserigen Fortsätzen der inneren Scheide ins Mark des Opticus.

Im Stamme und besonders in der inneren Scheide des Opticus sollen die *Lymphgefässe* sehr reichlich sein und mehr unabhängig von den Blutgefässen verlaufen. Man hält sie für die Abzugskanäle der retinalen Lymphwege. *(His)*. In der *Lamina cribrosa* sollen die Lymphgefässe ein dichtes Netz bilden, welches mit dem Zwischenscheidenraume in Verbindung steht *(H. Schmidt)*. Dieser letztere aber wird für einen mit Endothel überkleideten *Lymphraum* erklärt, welcher mit dem *Arachnoidalraume* der Schädelhöhle zusammenhängt *(Schwalbe)*.

Ophthalmoskopisches Bild. 1. *Der Sehnerveneintritt* stellt sich bei der Untersuchung mit dem Augenspiegel als eine *helle*, von der Umgebung stark abstechende, *rundliche Scheibe* dar, auf welcher man die *centralen Stücke der Netzhautgefässstämme* nach oben und unten streichen sieht.

Die *Scheibe* ist selten völlig *kreisrund*, öfters leicht *oval* mit senkrecht gestellter Längsaxe, bisweilen an einer oder der anderen Seite etwas *abgeflacht* oder *ausgebuchtet*. Der Winkel, in welchem sie jeweilig *zur Visirlinie steht*, hat auf die Form, in welcher sie sich dem *untersuchenden* Auge präsentirt, einen sehr bedeutenden Einfluss und kann leicht zu Täuschungen Veranlassung geben.

Die Scheibe ist meistens *scharf contourirt*, da ihre Grenzmarke, der Rand der *hinteren Aderhautöffnung*, nur durch die *pellucide* Sehnervenausbreitung gedeckt wird. Dieser *Chorioidalrand* ist öfters stellenweise oder seiner ganzen Ausdehnung nach von dunklem Pigmente eingesäumt; daher man denn auch, namentlich bei dunkelhaarigen Individuen, *an der Grenze des Sehnerveneintrittes* öfters einen *schwarz- oder braunkörnigen Streifen* findet, welcher einen Bogentheil, oder auch die gesammte Peripherie der Scheibe umgibt. Ausserdem findet man die Sehnervenscheibe ziemlich oft von einem hellen weisgelblichen Ring, *dem Bindegewebs- oder Scheidenring* (Fig. *H*, *N*), umgeben, welcher bei verschiedenen Menschen eine verschiedene Breite hat, übrigens auch in *demselben* Falle an verschiedenen Stellen in der Breite wechselt und oft sogar auf eine schmale *mondsichelförmige Figur* reducirt ist, welche den *äusseren* Scheibenumfang einfasst.

Es hebt sich dieser Ring oder die Sichel, besonders im aufrechten Bilde, von der Umgebung deutlich ab, so dass man eine *Chorioidalgrenze* und eine *Scleral- oder innere Grenze* unterscheiden kann. *Letztere* ist unter normalen Verhältnissen gemeiniglich nicht sehr scharf, tritt aber bei materiellen Veränderungen des Nervenkopfes um so schärfer hervor. Die *Chorioidalgrenze* hingegen ist gewöhnlich sehr stark markirt, und oft mit Pigment besetzt.

Die Scheibe ist im Normalzustande *beiderseits immer gleich gross*. Die Grösse des wahrgenommenen Bildes aber variirt sehr nach den Einstellungen des untersuchenden und untersuchten Auges, und mittelbar nach der Brechung der Strahlen in dem dioptrischen Apparate des verwendeten Augenspiegels.

Die Farbe enthält im Normalzustande stets einen ausgeprägten *röthlichen* Ton, welcher von den zahlreichen, in der Papille verzweigten Gefässen herrührt. Die Grundfarbe ist gewöhnlich gelblichweiss, oft jedoch auch graugelblich, hell bräunlichgrau oder schwach bläulich. Bei *dunkelhaarigen* Individuen mit stark pigmentirter Chorioidea erscheint die Farbe meistens wegen der Contrastwirkung viel heller, als bei *blonden*.

Uebrigens hat auf die Farbe der Papille auch die Farbe des *Lampenlichtes*, des Spiegelglases, die mehr weniger schiefe Beleuchtung u. s. w. einen sehr merklichen Einfluss. Namentlich tritt die röthliche Farbe an der *nasalen* Hälfte der Papille und an den *peripheren Theilen*, zumal *zwischen den grossen Gefässen*, hervor. Sie ist hier bisweilen so intensiv, dass bei Abgang des Bindegewebsringes der Sehnerv nur wenig von dem umgebenden Augengrunde absticht.

Sehr oft findet man den Sehnerveneintritt auch *ungleichmässig gefärbt*, von mehr minder deutlichen, grauen oder graubläulichen, am gewöhnlichsten aber von schmutzig bräunlichen, *wolkenähnlichen Zeichnungen* bedeckt, zwischen welchen ein mit dem Bindegewebsringe in Verbindung stehendes *Netzwerk hellerer Streifen* lagert. Diese helleren Streifen sind von der *Lamina cribrosa* und den *inneren Nervenscheiden*, die wolkigen grauen Zeichnungen von den *Nervenröhren (Ed. Jaeger)* und zum Theil vielleicht von Anhäufungen choloider Massen *(Liebreich)* bedingt. In sehr seltenen Fällen erscheint in dem Gefüge der Papille massenhaft Pigment. Es ist dasselbe meistens *pathologisch* und gewöhnlich auf Blutextravasate zurückzuführen. Doch kömmt es auch als Product *ursprünglicher Bildung* vor und ist an starke Pigmentirung der Uvea gebunden *(Liebreich, Knapp, Hirschberg, Pagenstecher)*.

2. Die *Gefässstämme* treten strahlenförmig aus dem Centrum der Scheibe oder etwas nach innen davon heraus, gehen in einem nach vorne convexen Bogen gegen die Peripherie des Sehnerveneintrittes und senken sich dann in das Netzhautgefüge ein. Man kann sie vermöge der grossen Pellucidität der Nervenröhren meistens in dem ganzen Bereiche der Papille vollkommen scharf und deutlich wahrnehmen. Bei etwas stärkerer Trübung der Scheibe aber erscheint ihr centraler Theil, von der Siebhaut bis zur Oberfläche der Papille, sehr umflort matt und minder scharf begrenzt, man sieht deutlich, dass das Gefässstück nur allmälig aus der trüben Masse an die Oberfläche dringt und um so schärfer sich markirt, je weiter es sich von der Lamina cribrosa entfernt.

Die Arterienstämme sind doppelt contourirt, heller gefärbt und schmäler, verlaufen mehr gestreckt und zeigen ihrer runden Lichtung halber an der einen Seite öfters eine helle Linie, eine Art Catacaustica. *Die Venen* sind dunkler, breiter, mehr geschlängelt und entbehren ihrer platten Form wegen jener lichten Begrenzungslinie.

Der Stamm der Arterie tritt öfters ungetheilt bis nahe an die Oberfläche hervor, um sich dann in zwei Hauptäste zu theilen, welche mit dem ersten ein T formiren. In anderen Fällen erfolgt die Theilung schon in der Gefässpforte der Lamina cribrosa, es treten die beiden Hauptäste schon von diesem Punkte aus nach oben und unten und, falls die überlagernde Masse der Papille sehr trüb ist, kann es sogar den Anschein haben, als kämen die beiden Hauptäste aus *verschiedenen*

Löchern der Siebhaut heraus. Bisweilen erscheint der eine Hauptast wie ein Zweig des anderen, in welchen sich der Stamm fortsetzt. Meistens theilen sich diese Hauptäste schon innerhalb des Sehnerveneintrittes dichotomisch.

Der Stamm der Venen liegt neben jenem der Arterie. Oft jedoch vereinigen sich die vier Hauptvenen erst in der Nähe der Gefässpforte zu zwei Stämmen, oder aber es treten alle vier Hauptvenen getrennt und in einiger Entfernung von einander in die Siebhautlöcher ein.

Aus den Hauptästen der Venen und Arterien entspringen häufig noch innerhalb der Papille *kleine Seitenäste*, die sich in den verschiedensten Richtungen zur Netzhaut begeben. Ausserdem erscheinen an den differentesten Punkten kleine Gefässchen, welche aus der Tiefe kommen und bisweilen ein dichtes Netz oder eine Art Convolut bilden, das den Sehnerveneintritt theilweise deckt und die Hauptäste verhüllt.

3. Von grösster praktischer Wichtigkeit sind die *angeborenen* oder *physiologischen Excavationen des Sehnerveneintrittes*. Sie kommen ungemein häufig vor, finden sich ebensowohl im Auge der *Neugeborenen* als in jenem *Erwachsener* und bestehen in der Regel ohne sonderliche Veränderungen *zeitlebens* fort. In der Mehrzahl der Fälle sind sie *sehr flach* und *klein*, daher auch schwierig nachzuweisen. Nicht selten jedoch sind ihre *scheinbaren* oder *wirklichen* Dimensionen auch sehr ansehnlich und sie treten dann im ophthalmoskopischen Bilde sehr auffällig hervor.

Es stellt sich die Aushöhlung als eine im Bereiche der *Gefässpforte* gelegene, *mehr durchscheinende* und *hellere*, weissliche oder weissgelbliche Stelle dar, welche von der bedeutend *dunkleren*, meistens auffällig *gerötheten* und dem übrigen Augengrunde oft *gleichgefärbten Randzone* der Nervenscheibe stark absticht (Fig *A*, *N*). Der *Form* nach ist diese Stelle bald *rundlich;* bald *oval* oder *länglich* mit horizontaler oder schräg nach aussen und abwärts gerichteter Längsaxe; selten *spaltenförmig*; ausnahmsweise wohl auch *buchtig*. Der *Durchmesser* der wirklichen oder scheinbaren Eingangsöffnung ist oft nur ein kleiner Theil des Diameters der Papille; in anderen Fällen ist derselbe aber so gross, dass die dunklere Randzone der Opticusscheibe nur einen *schmalen* Ring darstellt. Die *Grenze* der Excavation ist im Augenspiegelbilde *nicht* immer eine ganz *scharfe*. Bei *seichten muldenförmigen* Aushöhlungen verwäscht sich die dunklere Farbe der Randzone ganz *allmälig* in die hellere des Scheibencentrums. Bei *trichtrigen* Excavationen mit steil abfallenden Wänden jedoch ist der Uebergang ein sehr *rascher*, die Grenzlinie eine sehr scharfe. Mitunter bemerkt man hinter derselben einen *dunklen Schattensaum*, die Excavation gewinnt ein *ampullenartiges* Aussehen mit halsartig *eingeschnürter* Eingangsöffnung und ausgeweiteter Höhlung. Der *Grund* der Höhlung selbst zeigt sich bald *glatt*, bald nach Art der normalen Papille von Gruben und Zwischenleisten uneben.

Sehr charakteristisch ist übrigens auch noch *das Verhalten der centralen Gefässstücke*, da die Excavation auf deren Verlauf einen sehr merkbaren Einfluss nimmt. Bei *muldenförmigen* oder *kleinen trichterförmigen*, so wie überhaupt bei allen *scheinbaren* Excavationen, findet man die Mittelstücke der Gefässe blos leicht *bogig* gekrümmt; sie senken sich unter einer mehr weniger stark ausgeprägten *Curve* nach hinten in die Gefässpforte ein und erscheinen daselbst vermöge ihrer sehr schiefen Projection bedeutend *dunkler* gefärbt. Bei *umfangreicheren wirklichen* Aushöhlungen mit *steil* abfallenden Seitenwandungen *biegen* die Gefässe jedoch an der Eingangsöffnung der Excavation *plötzlich um*, sie zeigen daselbst eine ganz auffällige *Knickung* und, weil das nach hinten streichende Gefässstück die eingeschlossene Blut-

säule in der *Längsaxe* präsentirt, auch eine viel *dunklere* Färbung (Fig. *N*). Bei *ampullenförmigen* Excavationen mit verengerter Eingangsöffnung sieht man die Gefässe hinter der Knickung häufig *verschoben* oder gar durch den dunklen Schattenring *unterbrochen*, so dass es schwer wird, die zusammengehörigen Gefässstücke aufzufinden, besonders da die an den *Seitenwandungen* der Excavation verlaufenden Theile durch schräge und kurze *Seitenäste* plexusartig unter einander verbunden zu sein pflegen.

Uebrigens sind im Bereiche der Excavation die Gefässe keineswegs immer *deutlich* zu verfolgen. Oefters *fehlen sie scheinbar* ganz, die Netzhautgefässe biegen am *Rande* der Höhlung schnabelförmig um und *verschwinden* plötzlich, indem sie sich in das die Excavation begrenzende *trübe* Gewebe des Nervenkopfes einsenken. In anderen Fällen erscheinen die Gefässe im Bereiche der Excavation wie von einem *trüben Schleier gedeckt*, sie präsentiren sich als zart *rosig* gefärbte, undeutlich begrenzte bandartige Streifen, welche von der Gefässpforte zur Eingangsöffnung der Excavation ziehen.

4. Ein eigenthümliches ophthalmoskopisches Phänomen ist *das Pulsiren der Hauptäste der centralen Gefässe*. Es ist immer nur *im Bereiche der Papille* wahrzunehmen und erstreckt sich wohl nur sehr ausnahmsweise über deren Grenze hinaus.

Der *Venenpuls (Trigt, Coccius)* ist eine *constante physiologische* Erscheinung *(Donders)*, doch im Normalzustande nicht immer leicht zu ermitteln. Wo er scheinbar fehlt, kann er durch einen auf die Seitenfläche des Bulbus ausgeübten anhaltenden mässigen Druck sichtbar gemacht werden. Er äussert sich in einer *abwechselnd stärkeren oder schwächeren Füllung* der betreffenden Stammtheile. *Die Verengerung* derselben *beginnt an der Gefässpforte*, etwas *vor* der Diastole der Arteria centralis und schreitet gegen die Peripherie des Sehnerveneintrittes fort. *Die Diastole* der Venen hingegen *beginnt peripher*, unmittelbar *nach* dem Radialpulse und rückt in centripetaler Richtung vorwärts. *Wird der Fingerdruck gesteigert*, so nimmt auch die Deutlichkeit des Venenpulses zu und beurkundet sich dann oft in einer alternirenden *völligen Entleerung* und *Wiederfüllung* der betreffenden Gefässstücke.

Es weicht bei der *Venensystole* ein Theil des enthaltenen Blutes durch die Gefässpforte *nach aussen*, der andere Theil aber wird unter centrifugal fortschreitender Abplattung der Venenäste *gegen das Capillarnetz* hin zurückgestaut. Bei der Venen*diastole* aber erfolgt die Füllung und sofortige Erweiterung von der Peripherie aus und schreitet gegen die Gefässpforte hin vorwärts. Bei sehr entwickeltem Venenpulse sieht man im Papillartheile der Hauptäste die Blutsäule deutlich auf- und abschwanken, ihr centrales Ende ist scharf begrenzt, je nach Umständen senkrecht oder kegelig abgeschnitten und hebt sich sohin sehr deutlich von den Umrissen des comprimirten blutleeren Gefässtheiles ab.

Der *Arterienpuls (Ed. Jaeger)* ist unter normalen Verhältnissen *nicht sichtbar*, obgleich er sicherlich *besteht*. Es bewegt sich nämlich die mit jeder Herzsystole herantretende arterielle Blutwelle zu rasch und mit zu geringer seitlicher Excursion durch die ganze Länge des jeweilig in Sicht befindlichen Gefässstückes, als dass die *Caliberschwankung* des letzteren zur Wahrnehmung gebracht werden könnte. Um den Arterienpuls *künstlich* zur Erscheinung zu bringen, bedarf es eines *starken* äusseren Druckes, ausgenommen den Fall, dass die Arterien sehr *rigide* sind, wo schon ein *leiser* Druck genügt (*Graefe*). Sein *sichtbares* Auftreten ist stets an *Verdunkelung des Gesichtsfeldes* gebunden *(Donders)*. Er zeigt sich bald in *einem*, bald

in *allen* Hauptästen der centralen Netzhautschlagader und bekundet sich durch eine *rhythmisch abwechselnde Füllung und Entleerung* der im Sehnervenaustritte gelegenen Theile der Arterienäste. Die arterielle *Diastole* beginnt gleichzeitig mit dem *Radialpulse* und schleppt etwas hinter dem *Carotidenpulse* nach. Sie zeigt sich als ein stossweises rasches Eindringen einer Blutsäule in das vorher verengte oder *leere* Arterienstück. Die darauf folgende Systole nimmt weit mehr Zeit in Anspruch und äussert sich durch eine langsame centrifugale theilweise oder gänzliche Entleerung des Gefässabschnittes.

Gelangt mit der andrängenden arteriellen Blutwelle ein *grösseres Blutquantum* in das Innere des Augapfels, so sollte folgerecht der intraoculare Druck um ein Entsprechendes *steigen*. Dies ist aber *nicht* der Fall. Es pflanzt sich nämlich der Druck jeder einzelnen eindringenden arteriellen Blutwelle rascher *durch den Glaskörper*, als *durch die Capillaren* auf die Venen fort, ja die Uebertragung des Druckes durch den Glaskörper ist eine *fast unmittelbare*, was die Zeit anbelangt. *Ehe* also die positive Welle bis in die Venen dringt, hat sie bereits den beschleunigten *Austritt* einer proportionalen Menge *venösen* Blutes veranlasst, es beginnt gleichzeitig mit der *Arteriendiastole* eine *Venensystole*, *beide* erreichen in *demselben* Momente ihre *Höhe* und sinken wieder zu einem *Minimum* herab. Es wird also das intraoculare *Blutquantum* und der intraoculare *Druck* durch die Arteriendiastole *nicht* verändert. Die mehrseitig beobachtete *Pulsation des gesammten Augapfels (Graefe, Coccius)* ist wahrscheinlich eine von den Orbitalgefässen fortgepflanzte.

Der von der arteriellen Blutwelle auf den Inhalt und die Hülle des Augapfels *übertragene* Druck wirkt auf die *einzelnen Venenabschnitte* im Verhältnisse zur *Grösse* ihrer Oberfläche. Es ist daher klar, dass die Wirkung sich am ersten und kräftigsten an den *platten Enden* der venösen Hauptäste geltend machen müsse und zwar um so sicherer, als in den Venen das Blut mit um so grösserer Leichtigkeit strömt und allen von aussen kommenden Impulsen folgen kann, je weiter ihre Lichtung ist. Es *concentrirt* sich also gleichsam der *sichtbare* mechanische Effect der über die *ganze* arterielle Seite des Binnenstromgebietes *vertheilten* arteriellen Blutwelle auf die *centralen Venenstücke*, dieselben werden zusammengedrückt und so eine rasche *Entleerung* der der Gefässpforte *zunächst* liegenden und eine *Rückstauung* der *entfernteren* Theile der Blutsäule bewerkstelligt. *Mittlerweile* pflanzt sich aber der *Stoss* der arteriellen Blutwelle durch die Capillaren in die *Venen* fort und treibt die gestaute Blutsäule vorwärts, die centralen Venenstücke *füllen* sich wieder, werden diastolisch *erweitert*, während *gleichzeitig* die *Arteria* centralis ihre *systolischen* Phasen durchläuft und so den Raum für die Venendiastole schafft.

Der *Venenpuls* ist also von dem *arteriellen* Pulse abhängig, die *sichtbare* Wirkung der unter gewöhnlichen Verhältnissen *unsichtbaren* arteriellen Pulsbewegungen, und bringt den auf Stetigkeit der intraocularen Blutmenge und der im Innern des Auges herrschenden Druckverhältnisse gerichteten *Regulirungsact* (S. 3) objectiv zur Anschauung *(Memorski)*.

Ist nun aber der *Venenpuls* der mechanische Effect des *arteriellen* Pulses, so liegt es auf der Hand, dass er um so *auffälliger* werden, dass die in den centralen Venenstücken eingeschlossene Blutsäule mit um so *grösseren* Amplituden schwanken müsse, je grösser der *Unterschied* des Seitendruckes ist, welchen die arterielle Blutwelle während der Diastole und der Systole der Binnenschlagadern auf den Inhalt und die Kapsel des Bulbus *überträgt*, je *ungleichmässiger* also das Blut in den *Binnenarterien* strömt, je mehr der regulatorische Einfluss der elastisch dehnbaren Arterienwandungen *in* und *ausserhalb* des Bulbus *beschränkt* ist.

In der That fehlt ein sehr excursiver spontaner *Venenpuls* niemals, wo die Pulsschwankungen in den *Arterien* sich bis zur *Sichtbarkeit* gesteigert haben, oder doch unter Beihülfe eines *leichten* äusseren Druckes wahr-

nehmbar gemacht werden können, und umgekehrt ist ein sehr ausgesprochener spontaner *Venenpuls* in der Regel an spontanen oder doch leicht hervorzurufenden *Arterienpuls* gebunden.

Nicht minder bestätigt die klinische Erfahrung, dass *Rigidität* der Aeste und des Stammes der *Arteria ophthalmica* ein die Pulsphänomene wesentlich begünstigender Factor sei und dass in gleicher Weise *Starrheit der Bulbuskapsel* unter den pathogenetischen Momenten der fraglichen Erscheinung eine *wichtige* Rolle spiele.

Es unterliegt nämlich kaum einem Zweifel, dass der der Bulbuskapsel eigenthümliche, wenn auch geringe, Grad *elastischer Dehnbarkeit* die Contractilität der *Gefässwandungen* bei der Regulirung der arteriellen Blutströmung unterstütze, indem der durch den Bulbusinhalt auf die Augenkapsel übertragene *intravasculare* Seitendruck durch dasselbe Medium auf die äusseren Gefässwandungen *rückwirken* muss. Dies schliesst aber die Nothwendigkeit in sich, dass der *Verlust* oder die *Verminderung* der elastischen Dehnbarkeit der Bulbuskapsel die rhythmischen Schwankungen der arteriellen Blutsäule und folgerecht die *Auffälligkeit* der intraocularen Pulsbewegungen vergrössere.

Derselbe Umstand erklärt überdies den höchst bedeutenden Einfluss, welchen erfahrungsmässig *Steigerungen des intraocularen Druckes* auf das Hervortreten und die Grösse der Pulsbewegungen nehmen. Es ist eben die elastische Dehnbarkeit der Bulbuskapsel eine *sehr beschränkte*, sie nimmt in dem Masse ab und die Augapfelhülle gewinnt beziehungsweise und gegenüber spannenden Kräften die Eigenschaften *starrer Wandungen* in dem Grade, in welchem die Dehnbarkeit bereits in Anspruch genommen und die *Spannung* ihrem *Maximum* näher gerückt ist.

Dieses Verhalten der Bulbuskapsel ist nun auch einer der Gründe, warum ein *von Aussen* auf den Augapfel einwirkender *kräftiger Druck* das Pulsphänomen in seiner Auffälligkeit steigert. Anderseits kömmt hierbei aber noch in Betracht, dass der äussere Druck von der Kapsel und dem Inhalte des Bulbus auf die *äusseren* Wandungen der Binnengefässe übertragen und somit der *Widerstand* vermehrt wird, welchen das in den Arterien an den Augapfel herantretende Blut bei seinem *Eindringen* in das Binnenstromgebiet findet. Erreicht der äussere Druck eine gewisse Höhe, so geschieht es leicht, dass die Systole der *extraocularen* Arterienstämme nicht mehr zureicht, um das Blut in *continuirlichem* Strome durch die Gefässpforte in der Lamina cribrosa durchzutreiben, dass die Einspritzung der *Arteria centralis* vielmehr *nur unter der unmittelbaren Druckwirkung der Herzsystole*, also stossweise erfolgen kann. Wird aber der Druck *noch weiter gesteigert*, so vermag das arterielle Blut nicht mehr während der *ganzen Dauer* der Arteriendiastole einzuströmen, die Binnenschlagadern füllen sich nur für einen Augenblick während dem *Maximum* der positiven Welle unvollkommen, ihre *Diastole* wird immer kürzer und unvollständiger, die *Systole* immer länger und ausserdem fallen diese Phasen mit den *gleichen* Phasen des *Venenpulses* zusammen, es wird in den *Schlag-* und den *Blutadern* Diastole und Systole *isochronisch*, indem die Gefässwandungen im Maximum der positiven Welle, von Innen und Aussen mächtig gedrückt und gleichsam eingeklemmt zwischen incompressible Flüssigkeiten, die Rolle *starrer Röhren* spielen, so dass der Stoss der arteriellen Blutwellen sich durch die Capillaren *unmittelbar* auf das in den Venen enthaltene Blut fortpflanzt und dieses vor sich her treibt. Bei dem *stärksten äusseren Drucke* endlich wird die arterielle Blutwelle *gar nicht* mehr eindringen können, es wird der Ein- und der Austritt des Blutes ganz *sistirt*, die centralen Stücke der Arterien und Venen erscheinen leer, zusammengedrückt und nur in den letzteren macht sich bisweilen noch ein wenig excursives Auf- und Absteigen der Blutsäule bemerkbar.

Nosologie. Die Entzündung *geht wahrscheinlich immer von den Hüllen der Nervenbündel* aus; man findet dieselben wenigstens immer zuerst und am auffälligsten verändert, von dichten Gefässnetzen durchstrickt oder gleichmässig geröthet, öfters auch von Blutextravasaten gefleckt und von *entzündlichen* Producten durchdrungen, aufgequollen und gelockert. Die *primi-*

tiven Nervenröhren zeigen, wenn der Process nicht gar zu rapid einhergeht und durch massenhafte Productbildungen oder in Folge reichlicher Blutergüsse eine förmliche *Zertrümmerung* des Gefüges verursacht, oft erst ziemlich *spät* eine auffällige Theilnahme, indem sie entweder ihr Mark verlieren, *durchscheinend* und *varicös werden*, oder *verfettigen*.

Die innere Scheide und namentlich das Stratum *lockeren Bindegewebes*, welches zwischen den beiden Scheiden des Orbitalstückes des Opticus gelagert ist, erscheint meistens ebenfalls in Entzündung begriffen. Dasselbe gilt auch von den *meningealen Hüllen* des Schädelstückes, weniger oft aber von der *äusseren Scheide* des Sehnerven.

Die Qualität und Quantität des Productes wechselt einigermassen nach der Intensität des entzündlichen Processes. In vielen Fällen entwickelt es sich nur in *geringer* Menge und bleibt bei grosser Armuth an Kernen und Zellen in ziemlich hohem Grade *durchscheinend*.

Es theilt diese Eigenschaft dem neurilematischen Muttergewebe mit, welches dadurch ein eigenthümliches *sulzähnliches* Aussehen gewinnt. Für das freie Auge wird in Folge dessen das Gefüge nur wenig verändert, es erscheint blos aufgequollen und etwas saftreicher. Namentlich im Bereiche der *Papille* ist vermöge der natürlichen Durchscheinbarkeit der Elemente die Alteration so wenig auffällig, dass sie leicht übersehen werden kann, wenn nicht die begleitende *Hyperämie* oder etwa vorhandene *Extravasate* auf das Leiden aufmerksam machen. *Späterhin* nehmen indessen auch die *Nervenröhren* in *sichtbarer* Weise Antheil, ihr Mark wird durchscheinend, sie heben sich nur wenig mehr von der sulzigen Hülle ab und *gehen* endlich *formel gänzlich unter*, der betreffende Theil des Nervenstammes ist scheinbar oder wirklich *gelatinös degenerirt* und diaphan geworden.

Häufiger jedoch ist *die Zellen- und Kernbildung eine weit ergiebigere*, ein Theil der angehäuften Formelemente verfettiget und wird in wechselndem Massenverhältnisse in *Körnchenzellen* und *Körnchenhaufen* umgewandelt, während sich gleichzeitig *choloide* Massen in variabler Menge entwickeln. Das Product erscheint demnach von vorneherein mehr trüb, molken- oder sogar eiterähnlich.

Die von dem infiltrirten Neurilem eingeschlossenen *Nervenbündel* pflegen unter solchen Umständen sehr bald ihre Theilnahme durch *Verfettigung*, durch Auflösung in reihenweise an einander gelagerte Fettkörner und endlichen *gänzlichen Zerfall* zu verrathen. Es versteht sich von selbst, dass durch ein solches Product die sonst durchscheinende Papille wesentlich *getrübt* werden müsse. In den *markhältigen* Theilen des Opticus indessen bedingt es nicht nothwendig sehr in die Augen springende Veränderungen, das betreffende Stück des Sehnerven erscheint dem *freien* Auge höchstens etwas hyperämirt, blutig gesprenkelt, aufgelockert, mehr weniger matsch.

Mitunter ist die *Entzündung* wohl auch eine *stürmische* und *überaus üppige*, die Nervenröhren und ihre bindegewebigen Hüllen gehen in ihr ganz unter, man findet den Opticus an der erkrankten Stelle in eine mehr weniger consistente Eitermasse verwandelt, in welcher sich nur mehr *Trümmer* der Nervenröhren und des necrosirten Neurilems nachweisen lassen.

In seltenen Fällen schwillt das *Interstitialgewebe* mächtig auf in Folge *massenhafter Infiltration* eines durchsichtigen, oder von Molekülen und Fettkörnern getrübten, *sulzähnlichen* oder sehr dünnflüssigen und *serumartigen* Productes. Im *Schädelstücke* häuft sich ausnahmsweise dieses seröse Product in so *enormen* Mengen, dass dassselbe zur Dicke eines kleinen *Mannsfingers* aufgetrieben wird *(Hydrops nervi optici)*. Daneben machen sich dann *Kernwucherungen* und deren weitere Derivate, insbesondere *Körnchenzellen*, weiterhin varicöse *Ausdehnungen* und *Verfettungen* der Nervenröhren, *Hypertrophie* und theilweiser *fettiger Zerfall des Bindegewebes* geltend. Es wurde dieser Zustand bisher immer mit hochgradigem und meistens *entzündlichen* Oedem der *basalen Hirnhäute* verknüpft gefunden, welches seinerseits gewöhnlich, aber nicht immer *(Manz)*, mit *Bright'schen Nierenleiden* oder *Tuberkulose* zusammen-

hing und neben anderweitigen Serumanhäufungen einherging. Es ist der in Rede stehende Hydrops nervi optici nicht zu verwechseln mit dem öfter vorkommenden entzündlichen *Oedem der Papille (Heymann)* und mit serösen Infiltrationen der orbitalen *Zwischenscheidenschichte (Ammon)*.

Nur sehr ausnahmsweise erscheint der Process an einer bestimmten Stelle des Nerven auf *einzelne Bündel beschränkt*. Fast immer zeigt sich der Nerve *seiner ganzen Dicke nach* in den entzündlichen Vorgang verwickelt. Doch kommt es sehr oft vor, dass an einem und demselben *Durchschnitte* der Grad der Alteration *an verschiedenen Punkten* ein sehr verschiedener ist, so dass einzelne Bündel bereits völlig vernichtet sind, während andere noch wenig mitgenommen und bis zu einem gewissen Grade functionstüchtig sein können.

Oefters findet man *beide Sehnerven ihrer ganzen Länge nach* in entzündlicher Gewebswucherung begriffen und kann, dem eigenthümlichen *Producte* nachgehend, den Lauf der beiden Tractus *in das Gehirn hinein* bis in die knieförmigen Körper verfolgen, wo die charakteristischen Alterationen meistens mit *scharfer* Grenze aufhören *(Türck)*. Der Grad der krankhaften Gewebsveränderung pflegt dann an den *beiden* Nerven und an den verschiedenen *Abschnitten* eines und desselben Nerven ein sehr verschiedener zu sein. Ausnahmsweise bleibt der *entzündliche* Process wohl auch auf die *eine Stria* oder auf *das Chiasma und beide Tractus* beschränkt. Am häufigsten jedoch ist *blos der eine oder andere eigentliche Sehnerve* afficirt und bleibt es oft zeitlebens, indem sich der Process in der Vorderhälfte des entsprechenden Seitentheiles des Chiasma in scharfem, nach hinten gerichteten Bogen, oder in einer verwaschenen Linie begrenzt.

Wenn das *Orbitalstück* des Sehnerven entzündet ist, sei es, dass der Process gleich von *vorneherein* daselbst seinen Sitz aufgeschlagen hat, oder dass er sich von der *Schädelhöhle* aus dahin fortgepflanzt hat *(Neuritis descendens,)* so zeigt sich fast constant der *Nervenkopf* mitergriffen. Derselbe *schwillt* rings um die Gefässpforte zu einem Kreiswulste an, über welchen die Centralstücke der Netzhautadern in einem gewöhnlich sehr deutlichen, nach vorne convexen Bogen hinüberstreichen. Zugleich erscheint die Papille von dem Infiltrate stark *getrübt*, von dem eingespritzten feinen Gefässnetze *geröthet* und öfters auch von hämorrhagischen Extravasaten *gefleckt*. In den *allermeisten* Fällen bleibt übrigens die Entzündung auf den Nervenkopf *nicht* beschränkt, sie greift auf die *Netzhaut* über, der Process stellt sich objectiv unter der Form der *Neuroretinitis* dar (Siehe diese). Falls aber das *Schädelstück* der ergriffene Theil ist und, was *oft* geschieht, die Gewebswucherung *nicht* am Sehnerven herab gegen den Augapfel hin sich ausbreitet: pflegt das Orbitalstück und der Kopf des Nerven sammt der Faser- und Ganglienschichte der Netzhaut zu *atrophiren*, der Process tritt *objectiv* unter der Gestalt des *reinen Sehnerven- und Netzhautschwundes*, *subjectiv* aber in Form einer *Cerebralamaurose* (Siehe diese) in die Erscheinung.

In sehr seltenen Ausnahmsfällen hat man mächtige *Blutextravasate* im orbitalen Theile des Sehnerven beobachtet. Das Blut hatte sich bald in den *Zwischenscheidenraum* ergossen und die äussere Scheide spindelförmig aufgebläht *(Ig. Meyr, Knapp)*; bald war es in den *Nervenstamm* selbst ausgetreten und hatte dessen Gefüge auf eine gewisse Strecke hin förmlich zertrümmert *(His, Leber, Hirschberg)*. Man glaubt, dass derlei Hämorrhagien durch Diffusion des Blutfarbstoffes und dessen weitere Zersetzung zu den bisweilen vorkommenden reichlichen *Pigmentationen* der Papille Veranlassung geben können *(Knapp)*, wogegen jedoch der Umstand spricht, dass massige Blutextravasate im Bereiche des Sehnerveneintrittes

sehr gewöhnlich durch Resorption völlig und ohne eine Spur zu hinterlassen getilgt werden *(Wecker)*.

Quellen: *Kölliker*, Mikr. Anatomie. Leipzig, 1852. II. 1. S. 480; II. 2. S. 670. — *Bowman*, Lectures on the parts etc. London, 1849 und Kölliker l. c. — *J. Wagner*, Ueber den Ursprung der Sehnervenfasern. Dorpat. 1862. S. 21. — *Hannover*, Das Auge. Leipzig, 1852. S. 1. — *Henle*, Handbuch der Anat. Braunschweig, 1866. II. 3. S. 582. — *Sappey*, Centralbl. 1868. S. 421. — *Ammon*, Prager Vierteljahrschrift, 1860. I. S. 132; A. f. O. VI. 1. S. 15, 17, 33. — *Klebs*, Virchow's Archiv. 19. Bd. S. 321, 335. — *Donders*, A. f. O. I. 2. S. 75, 83, 90. — *Graefe*, ibid. I. 1. S. 375, 382; I. 2. S. 299, 302. — *Förster*, ibid. III. 2. S. 86. — *H. Müller*, ibid. IV. 2. S. 3, 10. — *Liebreich*, ibid. IV. 2. S. 295; Atlas. Tafel 12. Fig. 3; kl. Monatbl. 1864. S. 229; 1868. S. 426. — *Leber*, Denkschrift. d. k. Akad. 24. Bd. S. 318; A. f. O. XIV. 2. S. 169, 333, 343, 357; kl. Monatbl. 1868. S. 302, 309. — *His*, Beiträge z. norm. u. path. Histolog. der Cornea. Basel. 1856. S. 132; kl. Monatbl. 1867. S. 133, 135. — *Ed. Jaeger*, Wiener med. Wochenschrift 1854. Nro. 3—5; Staar und Staaroperationen. Wien, 1854. S. 105; Beiträge zur Pathol. des Auges. Wien. 1855, Taf. I; Einstellungen des dioptr. Apparates. Wien, 1861. S. 30, 48, 52. — *Knapp*, Canstatt's Jahresbericht 1864. III. S. 158; A. f. O. XIV. 1. S. 252. — *Mauthner*, Lehrb. d. Ophthalmoscopie, S. 252. — *Sesemann*, Arch. f. Anat. u. Phys. 1869. S. 170. — *Pagenstecher*, A. f. O. XV. 1. S. 243. — *Trigt*, Nederl. Lancet 3. Ser. 2. Jahrg. S. 456; Der Augenspiegel, übersetzt von Schauenburg. Lahr. 1854. S. 49. — *Coccius*, Ueber die Anwenduug des Augenspiegels. Leipzig, 1853. S. 3; Ueber Glaucom, Entzündung etc. Leipzig, 1859. S. 13. — *Schweigger*, Vorlesungen über den Gebrauch des Augenspiegels. Berlin. 1864. S. 70, 142. — *Zander*, Der Augenspiegel. Leipzig, 1862. S. 86. — *Mayrhofer*, Zeitschrift der Wiener Aerzte. 1860. Nro. 47. — *Memorski*, A. f. O. XI. 2. S. 84, 104, 112. — *Türck*, Sitzungsberichte der Wiener kais. Akad. IX. S. 231; Zeitschrift der Wiener Aerzte. 1852. II. S. 301. — *Stellwag*, Ophth. II. S. 567, 617, 619. — *Wedl*, Atlas. Retina-Opticus. — *Heymann*, kl. Monatbl. 1864. S. 273. — *Manz*, ibid. 1865. S. 280. — *Hirschberg*, ibid. 1868. S. 426; 1869. S. 74. — *Wecker*, ibid. 1868. S. 204. — *Ig. Meyr*, Beiträge z. Augenheilkunde. Wien. 1850. S. 24. — *Schwalbe*, Arch. für mik. Anat. VI. S. 47. — *H. Schmidt*, A. f. O. XV. 2. S. 192.

VIERTER ABSCHNITT.

Entzündung der Netzhaut, Dictyitis, Retinitis.

Anatomie. Die Netzhaut lagert faltenlos zwischen der Pigmentschichte der Chorioidea und dem Glaskörper, mit welchem ihre innere Grenzschichte im Leben *verklebt* ist. Ihre eigentlichen Grenzen sind nach *hinten* der Rand des Sehnerveneintrittes, nach vorne die Ora serrata, in deren Bereich sie fest mit der Aderhaut verwachsen ist.

Man unterscheidet allerdings noch eine *Pars ciliaris retinae* und diese ist wirklich eine *Fortsetzung* der Netzhaut, trägt aber nicht mehr den nervösen Charakter, sondern besteht aus einer Schichte von verlängerten Zellen, welche den *Zonulafasern auflagern* und als *verkürzte Stützfasern* erkannt worden sind *(H. Müller, Klebs)*.

Die Netzhaut ist *nicht ganz vollkommen durchsichtig.* Am hinteren Ende der optischen Axe, im horizontalen Meridian, etwa anderthalb Linien *vom äusseren* Rande des Sehnerveneintrittes entfernt, liegt *der gelbe Fleck, Macula lutea*, der empfindlichste Theil der Retina. Es ist dieser Fleck

quer oval, in seiner Grösse etwas wandelbar. Seine Mitte ist in Gestalt einer kleinen Grube, *Fovea centralis*, ausgehöhlt und ringsum erscheint die Netzhaut wallartig aufgetrieben.

Die Retina *besteht* zum Theile aus *nervösen* Elementen, zum Theile aus modificirtem *Bindegewebe*, welches jene einhüllt, unter einander zusammenhält und in ihrer gegenseitigen Lage sichert. Im Centrum herrscht das *Nervengewebe*, an der Peripherie aber das *bindegewebige* Stützwerk vor.

Streng genommen und namentlich vom *genetischen* Standpunkte aus betrachtet, *gehört auch das Aderhauttapet zur Retina.* Es geht dasselbe nämlich allein *(Babuchin, M. Schultze, Barkan, Haase)* oder in Verbindung mit der Stabschichte *(Kölliker)* aus dem *äusseren* Blatte der secundären Augenblase hervor, während alle anderen Lagen sich aus der *inneren* Lamelle jenes foetalen Gebildes entwickeln.

Die *nervösen* Elemente gestalten sich in den verschiedenen Schichten der Netzhaut sehr mannigfaltig. Man unterscheidet *musivische Schichten*, welche eine nahe Beziehung zu dem specifischen Reize des Gesichtssinnes haben, und *eigentlich nervöse Schichten*, deren Elemente mit den in allen Theilen des *centralen* Nervensystems vorkommenden übereinstimmen *(Henle, Meynert)* und die bezüglichen Strata mit einem *flächenartig ausgebreiteten Hirnganglion* zu vergleichen erlauben *(Kölliker)*, um so mehr, als sie ursprünglich einen Theil der *Gehirnmasse* darstellen und erst später durch zwischengeschobene Theile davon getrennt werden, um fürder selbstständig fortzubestehen.

Im Allgemeinen unterscheidet man in der Netzhaut acht Schichten, welche von aussen nach innen gezählt folgende sind: Die *Stab- oder Zapfenschichte* (Fig. 30 *a*), die *äussere Grenzschichte* oder Limitans externa *b*, die *äussere Körnerschichte c*, die *Zwischenkörnerschichte d*, auch äussere Faserschichte oder Membrana fenestrata genannt, die *innere Körnerschichte e*, auch Körnerzellenschichte oder äussere gangliöse Schichte genannt, weiter die *granulöse Schichte f* oder innere Faserschichte, die *Ganglienzellenschichte g* oder innere gangliöse Schichte, die *Nervenfaserschichte h* und endlich die *innere Grenzschichte i* oder Limitans interna.

Fig. 30.



Als *eigentlich nervöse* Schichten gelten die *Stabschichte*, die beiden *Körnerschichten*, die *Ganglienzellen-* und *Nervenfaserschichte.*

Die *Stäbe und Zapfen* zerfallen in *Aussen-* und *Innenglieder*, welche Gebilde von total verschiedener Natur, auch differentem chemischen Verhalten *(Braun, M. Schultze, Hasse)* sind und durch eine dünne Schichte eines besonderen schwach lichtbrechenden Kittes mit einander verbunden werden. In beiden findet sich dieselbe schwach lichtbrechende Grundlage mit darin eingelagerten stärker lichtbrechenden Molekülen und einer dichteren äusseren Hülle. Die molekulare Substanz häuft sich in den Aussengliedern zu einer Anzahl planparalleler, messbar dicker Plättchen, welche durch unmessbar dünne Schichten der minder stark brechenden Grundsubstanz

von einander getrennt sind *(M. Schulze)*. Der sogenannte *Ritter'sche Faden*, welcher in der Axe der Aussenglieder liegen soll *(C. Ritter, Hensen)*, besteht *nicht (M. Schulze)*. In den *Innengliedern* der Zapfen *(W. Krause)* und der Stäbe *(M. Schultze)* häuft sich die stärker lichtbrechende Molekularsubstanz zu planconvexen halbkugeligen oder abgestutzt kegeligen Körpern von homogener Beschaffenheit. Dieselben lagern am *äussern* Ende der Innenglieder und wenden ihre ebene Fläche den Aussengliedern zu. Von der convexen Fläche geht ein zarter feiner Faden in der Axe nach einwärts *(C. Ritter, Hasse, Manz)*, um sich unmittelbar oder mittelbar mit den äusseren Körnern in Verbindung zu setzen. An der *Oberfläche* der Innenglieder ist eine höchst zarte *Längsstreifung* zu bemerken, welche sich eine Strecke weit auf die *Aussenglieder* fortsetzt. Es rührt dieselbe von überaus feinen Fäden her, welche von der Stab- und Zapfenfaser ausgehend und die äussere Grenzhaut durchbrechend die Innenglieder der genannten Elemente kelchartig umfassen und in einer sehr losen Spirale streichend auf die Aussenglieder übergehen, deren inneren Theil sie gleich einer Röhre umschliessen. Es wäre möglich, dass dieselben *nervösen* Charakters seien und aus der Spaltung der Stab- und Zapfenfasern hervorgehen *(M. Schultze)*. Die *äusseren Körner* sind Ellipsoide, welche mit der langen Axe senkrecht auf die Ebene der Retina gestellt sind und zu mehreren in einer Reihe hintereinander liegen. In frischem Zustande erscheinen sie quer gestreift *(Henle)* und lassen die schichtweise Uebereinanderlagerung scheibenförmiger Ansammlungen chemisch verschiedener Substanzen vermuthen. Eine Anzahl dieser Körner liegt in Ausweitungen der Innenglieder der Stäbe und Zapfen, welche dann die äussere Grenzhaut durchbohren. Es sind diese „*Stab- und Zapfenkörner*" etwas grösser als die übrigen Körner und bilden an der äusseren Grenzhaut bisweilen eine eigene Lage *(Henle)*. Die meisten Stäbe jedoch spitzen sich am innern Ende in einen zarten blassen, den Axencylindern ähnlichen, oft auch varicösen Faden zu, welcher die Limitans externa durchbrechend in die äussere Körnerschichte gelangt, sich hier wiederholt ausweitet, um ein Korn in sich aufzunehmen und bis zur Zwischenkörnerschichte hinläuft. An der Grenze der letzteren schwillt das Ende der Stabfasern knopfförmig an und geht dann wieder in einen sehr zarten Faden über, welcher die Zwischenkörnerschichte durchdringt *(Hasse)* und wahrscheinlich mit den inneren Körnern in Verbindung tritt *(Steinlin)*. Aehnliches gilt von den *Zapfenfasern*, welche an der Grenze der Zwischenkörnerschichte in breitkegelige molekulirte Körper anschwellen, aus denen drei oder mehrere Fäden in die Zwischenkörnerschichte austreten und von da zu den *innern Körnern* gelangen. Die letzteren sind rundliche kleine Zellen mit grossem Kerne, welche bipolaren Ganglienzellen ähneln. Die inneren Fortsätze derselben dringen durch die granulirte Schichte, wo sie Plexus bilden *(M. Schultze)* und *verbinden sich dann* wahrscheinlich mit den multipolaren Elementen der *Ganglienzellenschichte (Hulke, Manz)*. Die *Ganglienzellen* haben einen trüblichen Inhalt und einen schön entwickelten Kern. Von jeder Ganglienzelle geht ein starker Fortsatz nach innen und setzt sich hier in die Nervenfasern fort. Die *Nervenfasern* der Retina sind den blassen Fasern des Gehirnes völlig analog, durchsichtig, homogen. Sie werden von Manchen als blosse *Axencylinder* aufgefasst *(M. Schultze)*, welche beim Durchtritte durch die Siebmembran ihre Markscheide verloren haben. Es spricht für diese Ansicht unter Anderem der Umstand, dass die Fasern ausnahmsweise ihre Markscheide bis in die Retina hinein behalten oder, nachdem sie das Cribrum passirt haben, für eine Strecke wieder gewinnen *(H. Müller, Virchow, Recklinghausen)* und dichte, flächenartige Trübungen der Netzhaut mit entsprechenden Functionsstörungen begründen. Es liegen diese Nervenfasern in der nächsten Umgebung der Papille in *Bündel* geordnet noch *dicht* über einander, zerfahren aber, indem sie in die Netzhaut ausstrahlen, mehr und mehr und lassen nahe der Peripherie schon beträchtliche Lücken zwischen sich.

Der bindegewebige Theil, die *Bindesubstanz* der Retina, durchdringt alle Schichten bis zu dem Stratum bacillosum, dessen Elemente von einer ganz wasserhellen, festen, dehnbaren, zähen und elastischen Masse zusammengehalten werden *(Henle)*.

Die *innere Limitans i* trägt im Allgemeinen die Charaktere einer Glashaut *(Kölliker)*. Sie wird durch feste Verkittung der dem retinalen Bindegewebe eigenen kernhaltigen Faserzellen gebildet *(C. Ritter)*. Jede dieser Faserzellen soll nur zum Theile, meistens sogar nur zur kleineren Hälfte, in der Grenzhaut liegen, der

Rest derselben aber sich unter einem Winkel gegen das Innere der Netzhaut abbiegen und, indem er sich mit anderen Faserzellen verbindet, bei der Bildung der *Müller'schen Stützfasern* concurriren. Die inneren Enden dieser Stützfasern erscheinen kegelig, die einzelnen Faserzellen treten hier eben erst zusammen, um sich zu dünneren Strängen zu vereinigen, welche vielfach durch Nebenäste mit einander anastomosiren und so ein Fachwerk darstellen, in welchem die Nervenfasern und die Ganglienzellen eingebettet liegen. Es setzen sich die Stützfasern in die *granulirte* Schichte fort, und sind hier deutlich als Fäden zu erkennen, welche überall mit grösseren und kleineren unregelmässigen Stacheln besetzt sind, in denen man Molekularkörner sieht. Die Lücken füllt eine homogene, granulirte Grundsubstanz, welche mit den Radialfasern zusammenhängt. In der *inneren Körnerschichte* zeigen sich die Radialfasern als schmälere und breitere Fasern, welche mit ihren zackigen Ausläufern die Körner und Nervenfäden wie Kapseln umschliessen und alle Zwischenräume ausfüllen. Sie erscheinen leicht körnig getrübt, und führen rundliche oder spindelige Kernzellen ohne Fortsätze *(Hasse)*. In der *Zwischenkörnerschichte* werden die Zwischenräume der Radialfasern durch grosse platte multipolare und, namentlich bei jugendlichen Thieren, kernhaltige Zellen bindegewebigen Charakters gefüllt, welche sowohl untereinander als mit den Radialfasern innig zusammenhängen, selbst viele Lücken zeigen, und Lücken zwischen sich lassen, in welchen die nervösen Elemente lagern. Die Lückenhaftigkeit dieses Gefüges hat der fraglichen Schichte den Namen *Membrana fenestrata (W. Krause)* verschafft. In der *äusseren Körnerschichte* verhält sich das Gefüge ähnlich wie in der inneren. Die Radialfasern durchsetzen die Schichte unter dendritischen Verzweigungen, führen aber *keine* Kernzellen. Sie umschliessen alle Körner und Nervenfasern scheidig, füllen alle Lücken und schliessen endlich an der äusseren Grenze der Körnerschichte in einer Ebene ab, indem sie hier wieder zu einer *dichteren* Haut, der *Limitans externa (M. Schultze)* verschmelzen. Diese bildet jedoch nur an der *Peripherie* der Netzhaut eine geschlossene Schichte, ist sonst aber gleich einem Eierbrette vielfach durchlöchert, und gestattet so durch seine Lücken die Verbindung der Stabschichtelemente mit den Körnern.

Im Bereiche der *Macula lutea*, wo die Netzhaut inniger mit der *Chorioidea* oder eigentlich mit deren *Tapet* verbunden ist, erscheint die Zusammensetzung des Organes etwas abweichend.

Die Nervenfaserschichte ist daselbst sehr reducirt, deren Bündel umgreifen den gelben Fleck in Bögen und scheinen nur eine einfache Lage von Fasern über dessen Oberfläche hinzusenden *(Henle)*. Dafür ist die *Ganglienzellenschichte* dicker als anderswo, deren Elemente sind hier kleiner und in mehrfachen Lagen, bis zu acht, über einander gehäuft *(H. Müller)*. Die *granulirte Schichte* mangelt und die *innere Körnerschichte* ist sehr verschmächtigt. Die *Zwischenkörnerschichte* hingegen ist wiederum sehr entwickelt und besteht zum grössten Theile aus *nervösen* Verbindungsfäden, welche alle aus einem Punkte in der Mitte des gelben Fleckes und aus dessen äusseren Schichten auszustrahlen und in einem leichten Bogen in den horizontalen Verlauf überzugehen scheinen *(Henle)*. Die *äussere Körnerschichte* ist mächtig. Die *Stäbe* werden von gestreckten, dicht an einander gedrängten Zapfen ersetzt und treten erst *jenseits* der Fovea auf, um gegen die Peripherie hin an Zahl zu wachsen.

Die Gefässe der Netzhaut sind Zweige der *Arteria und Vena centralis*, deren Stämme in dem Sehnerven lagern. Man unterscheidet *zwei obere* und *zwei untere arterielle* und *venöse*, zusammen also 8 *Hauptäste* nebst mehreren *kleinen* Zweigen, welche strahlenförmig gegen die Peripherie der Retina streichen, sich auf diesem Wege vielfach verästeln und am Ende schlingenförmig umbiegen, ein dichtes Maschenwerk mit rundlichen Lücken bildend. Es überschreiten diese Gefässe niemals die Ora serrata. Sie stehen durch viele sehr zarte Zweigchen mit den Ernährungsgefässen des Sehnerven und mittelbar durch diese mit dem hinteren *Scleralkranz* und den Gefässen der *Aderhaut* in Verbindung. Doch ist letztere zumeist eine *arterielle (Leber)*.

Die *Hauptstämme* streichen sämmtlich *über der eigentlichen Nervenfaserschichte* und dringen höchstens in dieselbe ein, ohne sie nach hinten zu überschreiten. Die weiteren Verzweigungen derselben durchsetzen das bindegewebige Gerüste bis in die innere Faserschichte, höchstens bis zur Körnerzellenschichte. Die *musivischen* Schichten sind absolut *gefässlos*. Auch in den *gelben Fleck* treten Capillaren ein, nur die *Fovea centralis* dürfte gefässlos sein. *Lymphgefässe* sollen die grösseren *Venenstämme* der Netzhaut allenthalben netzartig umspinnen, die *Arterien* aber nur streifenweise begleiten und durch die Siebhaut hindurchtretend mit den Lymphwegen des Opticus sich verbinden *(His)*.

Ophthalmoskopische Erscheinungen. Die Netzhaut ist allerdings nicht vollkommen pellucid, immerhin aber durchsichtig genug, um sich dem Blicke des minder geübten Forschers zu entziehen. Derselbe erkennt nur die in der Retina streichenden, baumartig verzweigten *Gefässe*, welche sich scharf abheben von dem hintergelegenen gelbrothen Augengrunde und sich theilweise durch ihre doppelte Contourirung, hellere Färbung, geringere Breite und den gestreckten Verlauf als *Arterien*, theilweise durch ihre dunklere Farbe, grössere Breite und geschlängelten Decurs als *Venen* darstellen. Bei starker Erleuchtung des Augengrundes und besonders bei *schiefem* Auffallen des Lichtes wird es indessen nicht sehr schwer, die *Netzhaut als solche* in Form eines höchst zarten bläulichweissen Nebels zu erblicken, welcher den Augengrund überkleidet.

Sehr pigmentreiche Augen sind hierzu besonders geeignet, weniger die farbstoffarmen blonder Individuen. Am auffälligsten ist diese Trübung in der nächsten Umgebung des Sehnerven und häufig so bedeutend, dass die Papille wie verschwommen und in ihrem Durchmesser wegen undeutlicher Begrenzung vergrössert erscheint, dass überdies aber auch die Gefässe sich sehr merklich verschleiert zeigen. Es ist unter solchen Verhältnissen oft sogar möglich, die *einzelnen Bündel* der Opticusausstrahlung in Form feiner radiärer Streifen wahrzunehmen *(Liebreich)*.

Ausnahmsweise erscheint die Netzhaut in der Umgebung der Papille sehr intensiv weissgrau getrübt und völlig opak, es zeigt sich daselbst ein *mächtiger, etwas erhabener Fleck* mit zackiger oder flammigstrahliger Grenze, welcher die Aderhaut, so weit er reicht, völlig deckt, die Papille aber frei lässt oder doch nur theilweise überkleidet. Sehr selten umgibt ein solcher Fleck *ringsum* den Sehnerveneintritt, meistens beschränkt er sich auf *Theile des Umfanges*, ist dann aber auch bisweilen doppelt (Fig. 31) oder mehrfach. Niemals verfolgt er die Richtung gegen die Macula lutea. Die Gefässe streichen bald frei über die Oberfläche desselben hinweg, bald tauchen sie mehr oder weniger tief in denselben ein und erscheinen daher streckenweise verschleiert oder gänzlich unterbrochen. Die Ursache dieser Anomalie ist, dass die Nervenfasern ihre Markscheide, welche sie beim Eintritte in die Siebmembran zu verlieren pflegen, in einzelnen Fällen *wieder gewinnen*, nachdem sie von der Papille in die Netzhaut übergegangen sind, oder überhaupt erst in letzterer *durchsichtig* werden *(H. Müller)*. Es bedingen derlei Zustände nur bei sehr bedeutender Ausdehnung eine *amaurotische Gesichtsschwäche*, meistens veranlassen sie blos eine *Vergrösserung des blinden Fleckes (O. Becker, Dönitz)*, und dieses zwar aus dem Grunde, weil die *trüben* Nervenfasern die lichtempfindenden Elemente der *Stabschichte* decken und

Fig. 31.

sonach die Entwerfung von Objectbildern auf *diesem* Stratum, so weit sie reichen, unmöglich machen. *Jenseits* der Grenzen des trüben Fleckes functionirt die Netzhaut ganz *normal*. Der Zustand ist immer *angeboren*. Er wurde wiederholt an Kindern, darunter bei zwei Schwestern, bisher aber noch niemals bei Neugeborenen beobachtet *(Mauthner)*.

In seltenen Fällen sieht man im Bereiche der Netzhaut *eigenthümliche Reflexe*, welche bisher eine befriedigende Erklärung nicht zulassen. Es sind bald *schlangenartige Lichtstreifen*, welche sich an der Seite der Gefässe hinziehen und bei den Bewegungen des Spiegels von einer Stelle zur andern hinüberspringen, streckenweise ein Gefäss auch wohl gänzlich decken *(Schirmer)*; bald sind es je nach der Stellung des Spiegels an Umfang und Form wechselnde silberartig blinkende *Flächen* mit dunkleren Schatten, welche mit Eisblumen verglichen wurden *(Schirmer)* und ganz das Ansehen haben, als kämen sie von einer unregelmässig gefalteten Spiegelplatte. Sie werden ausschliesslich nur in der Gegend der Macula lutea und zwar vornehmlich bei dunkel pigmentirtem Augengrunde gefunden.

Die *Macula lutea* ist in der Regel nur schwierig oder gar nicht objectiv wahrzunehmen. Doch sind die Gefässarmuth ihrer nächsten Umgebung sowie die bekannte Lage derselben: etwas unter dem horizontalen Durchmesser des Augengrundes und fast um den doppelten Diameter der Papille von deren Grenze nach aussen, genug Anhaltspunkte, um dieselbe in das Gesichtsfeld zu bringen. Häufig indessen, besonders bei Kurzsichtigen, markirt sich dieselbe sehr deutlich als kleines hell gefärbtes Grübchen, welches das Licht in eigenthümlicher Weise reflectirt (*Coccius*) und gewöhnlich von einem bräunlichen (Fig. *A*, *P*) oder, bei sonst sehr *hellem Augengrunde*, dunkelrothen Flecke umsäumt wird. Es ist dieser Fleck bald rundlich, bald unregelmässig geformt, von grösserem oder geringerem Durchmesser und kann bei blutrother Färbung leicht mit einem Extravasate verwechselt werden. Seine Grenzen sind meistens verwaschen. In einzelnen Fällen jedoch erscheint derselbe als eine quer oder schräg gelagerte Ellipse, deren Rand entweder theilweise und je nach der Spiegelstellung an dieser oder jener Seite (Fig. 31, 32), oder ringsum von einer hellglänzenden Linie umsäumt wird *(Schelske, Schweigger, Coccius, Ed. Jaeger)*.

Senile Veränderungen. Diese betreffen hauptsächlich das *bindegewebige* Hüll- und Stützwerk. Die Stützfasern werden durch molekularen Detritus trübe und geben der Netzhaut, wenn sie von der vorderen Fläche aus betrachtet wird, ein *marmorirtes Aussehen*, was besonders am Cadaverauge deutlich hervortritt.

Auch findet man bei Greisen fast immer durchscheinende, das Licht stark brechende, choloide und amyloide, kugelige Massen. Dieselben häufen sich bisweilen derart und sind so mächtig, dass die Netzhaut schon für das freie und für das mit dem Ophthalmoskop bewaffnete Auge weiss getüpfelt erscheint. Sie sitzen vorzugsweise in der *Nervenfaserschichte*, kommen übrigens auch in dem bindegewebigen Gerüste des *Opticus* vor und sind *sclerosirte Bindegewebskörper*, theilweise vielleicht auch sclerosirte *nervige* Elemente. *Die Limitans retinae* wird dabei in der Regel ebenfalls trübe durch Anlagerung organischer Massen, welche sich öfters zu mannigfaltigen Figuren aggregiren. Ausserdem stösst man bisweilen auf *atheromatöse Gefässe (Wedl)*. Besonders in der Nähe der Papille und an der *Peripherie* der Netzhaut sind verfettigte und zum Theile auch mit Kalkkörnchen dicht besetzte *Gefässchen und Capillaren* nichts seltenes und scheinen mit dem bei Greisen sehr gewöhnlichen *Oedema retinae* und der *senilen Cataracta* in pathogenetischem Zusammenhange zu stehen *(Iwanoff)*.

Es ist wahrscheinlich, dass jene Alterationen im Zusammenhange stehen mit der Abnahme der Sehschärfe, welche bei sehr alten Leuten bisweilen nachzuweisen ist. Unzweifelhaft wirkt dabei aber auch die

Atrophie des Pigmentstratums, die choloide Degeneration der Uvealgrenzhaut und der dadurch bedingte stärkere Lichtreflex des Augengrundes mit.

Nosologie. Der entzündliche Process geht wohl immer von dem *bindegewebigen Gerüste* der Netzhaut aus. Er liefert wechselnde Mengen eines *Productes*, welches zumeist als *Infiltrat* zwischen und in dem Gefüge der Membran abgelagert erscheint, oft aber auch *theilweise* unter der Form eines *Exsudates* an einer oder beiden *Oberflächen* der Retina sich sammelt. Es setzt sich dasselbe zusammen aus einer *sulzartigen* gerinnbaren Grundlage und aus *neoplastischen Zellen*, welche je nach dem Charakter der Entzündung qualitativ und quantitativ sehr beträchtlich wechseln. Die *Elemente der Netzhaut* selbst werden dabei in mannigfaltiger Weise verändert. Das *bindegewebige Gerüste* und die *Gefässwandungen* werden häufig theilweise *hypertrophirt;* öfter aber, namentlich bei grosser *Intensität* des Processes, wird die Bindesubstanz durch *Verfettung* geschädigt und kann auch ganz *aufgelöst* werden. Die *Bindegewebszellen,* soweit sie nicht in der entzündlichen *Wucherung* aufgehen, pflegen sich theilweise in *Fettkörnchenkugeln* umzuwandeln, theilweise aber zu *sclerosiren*, in choloide und amyloide Massen überzugehen. Die *nervigen Elemente* können lange ihre Integrität bewahren und pflegen ihre Theilnahme an dem entzündlichen Processe durch *Sclerose* und durch *Verfettung* zu bekunden (*H. Müller, Schweigger, Wedl).*

Die *sulzähnliche Grundlage des entzündlichen Productes* ist anfangs fast *homogen*, oder doch nur fein molekulirt, *trübt sich* aber allmälig durch Ausscheidung von *Fettkörnchen.* Bisweilen *gerinnt* sie vielleicht schon während des Lebens; jedenfalls kann sie am Cadaverauge unter dem Einfluss erhärtender Flüssigkeiten coagulirt werden und stellt sich dann in der Gestalt eines opaken weissgrauen *Faserfilzes* dar, welcher sich zwischen die Elemente der Netzhaut hineindrängt und dieselben auseinander treibt. Man findet sie gewöhnlich in *sämmtlichen* Schichten der Netzhaut; am *meisten* jedoch pflegt sich davon in den *Körnerschichten* zu sammeln. Die Schlängelungen der Gefässe in auf- und absteigender *meridionaler* Richtung, welche man bei Netzhautentzündungen an den Gefässen so häufig beobachtet, deuten mit Bestimmtheit darauf hin, dass diese Infiltrationen des Gefüges *nicht* immer *gleichmässige* sind, sondern die Oberfläche der Retina buckelig emporheben.

Der *fettige Zerfall des Fasergerüstes* wird vornehmlich in der Bindesubstanz der *Körnerschichten* beobachtet, während das Gerüste der *inneren Netzhautschichten* öfter, und besonders bei längerem Bestande *chronischer* Entzündung, *hypertrophirt* gefunden wird. Die *hypertrophirenden Stützfasern* nehmen beträchtlich an Volum zu, jedes *einzelne* Faserelement wird dicker und stärker lichtbrechend, die Gesammtmasse des Gerüstes also auch trüber, so zwar, dass die in den inneren Netzhautschichten streichenden Gefässstämme schleierartig verhüllt werden. Die Trübung wird übrigens noch bedeutend gesteigert durch Einwanderung von lymphoiden Zellen und durch die gleichzeitigen Veränderungen der *Bindegewebskerne.* Diese schwellen auf, ihr Inhalt wird durch Niederschläge molekularer fettiger Massen trüb und sie beginnen zu wuchern. Weiterhin pflegt ein *grosser Theil* dieser Elemente sich in *Fettkörnerkugeln* umzuwandeln, während ein anderer Theil *sclerosirt*, sich in resistente, stark opalisirende, kernhaltige und oft auch leicht granulirte, choloide und amyloide Körper metamorphosirt. Sowohl die Fettkörnerkugeln als die choloiden Körper stehen bald *discret*, bald in *Haufen* gruppirt in und zwischen den Stützfasern, und die ersteren verursachen, wenn sie nesterartig zusammengedrängt sind, öfters das oben erwähnte *getüpfelte* Aussehen der Netzhaut. Am reichlichsten pflegen die Fettkörnerkugeln und die choloiden Körper in den *Körnerstratis* und dann in der *Nervenfaserschichte* vertreten zu sein, ja sie finden sich hier häufig in so grosser Menge, dass sie unmöglich blos aus der Umwandlung *prüexistenter* Elemente abgeleitet werden können, sondern die Annahme einer vorgängigen *Zellenvermehrung* und der späteren Metamorphose *neugebildeter* zelliger Elemente zur Nothwendigkeit machen. In der That erscheinen manchmal massenhaft neoplastische, zum Theil

noch in Prolification begriffene Lymphkörper eingelagert in das *Fasergerüste*, während die Fettkörnchenkugeln und die choloiden Körper an Zahl bedeutend zurücktreten. In einzelnen Fällen hat man sogar Haufen schön entwickelter spindeliger oder kolbiger *Kernzellen* und die Anfänge neoplastischer bindegewebiger *Intercellularsubstanz* in dem Gerüste der Netzhaut gefunden. Mitunter ist die Neubildung noch weiter gediehen, es wachsen ganze *Bündel* völlig entwickelten kernbesetzten, bisweilen vascularisirten Bindegewebes in das *Aderhauttapet (Pope)*, oder was weitaus häufiger geschieht, in den *Glaskörper* (S. 157) hinein. Derlei Ansammlungen neoplastischer Kerne oder Zellen scheinen meistbin den oben erwähnten *marmorirten* Zeichnungen der entzündeten Netzhaut zu Grunde zu liegen.

Die nervigen Elemente widerstehen, wie gesagt, oft ziemlich lange, oder trüben sich einfach durch fettige Niederschläge, *ohne* damit die Fähigkeit der Wiederherstellung der *normalen* Functionstüchtigkeit einzubüssen. Am Ende jedoch werden sie wenigstens theilweise durch *Verfettigung* oder *Sclerose* ihres nervösen Charakters verlustig. *Verfettigende Nervenröhren* schwellen öfters merklich auf und verursachen, wenn ihre Zahl eine bedeutende ist, nicht selten eine ganz deutliche *gestrichelte* Zeichnung in den betreffenden Netzhauttheilen. In verfettigenden *Ganglienzellen* findet man statt des Kernes ein oder zwei matt glänzende Fetttropfen, oder es ist gar der *ganze* Zelleninhalt in eine feinkörnige Masse umgewandelt und auch die *Fortsätze* derselben erscheinen durch eine ähnliche krümliche Masse varicös aufgebläht. Die *Körner* und die Elemente der *Stabschichte* pflegen sich am längsten zu erhalten, können am Ende jedoch auch verfettigen. Die *Sclerose* wird vornehmlich an den *Nervenröhren* beobachtet; von den *übrigen* nervigen Gebilden ist es noch gar nicht sicher gestellt, sondern nur *sehr wahrscheinlich*, dass sie theilweise sclerosiren, sich in choloide Körper umwandeln können *(Iwanoff, Klebs)*. *Sclerosirende Nervenröhren* zeigen sich streckenweise spindelig aufgetrieben, varicös, fein molekulirt und stärker lichtbrechend. Einzelne der varicösen Anschwellungen entwickeln sich rasch zu beträchtlichem Volum und gewinnen allmälig das Ansehen der choloiden Körper, besonders wenn die sie verbindenden Nervenröhrenstücke degeneriren oder gar völlig zu Grunde gehen und die sclerosirten Knoten dann isolirt erscheinen. In einem Falle war die Entwickelung solcher choloider Massen schon siebzehn Stunden nach Einwirkung des die Entzündung veranlassenden Trauma's sehr weit gediehen *(Berlin)*. Man hat daher guten Grund, die choloide Entartung unter solchen Verhältnissen von jener zu trennen, welche bei progressivem Schwund beobachtet wird, und sie vielmehr als Ausdruck einer Art *Hypertrophie* zu betrachten.

Die Gefässe erleiden in ihren *Wandungen* ähnliche Veränderungen, wie das Fasergerüste der Netzhaut. Besonders die *feineren* Aestchen pflegen stellenweise zu *verfettigen*. Theilweise *sclerosiren* sie wohl auch, ihre Wandungen erscheinen verdickt durch eine derbe, stark lichtbrechende Substanz, welche auch in das *Lumen* sich ergiesst und dieses verengert, hier und da sich übrigens auch zu *Knoten* oder *Scheiben* zusammenhäuft, welche nach allen ihren Eigenschaften den choloiden Körpern des Bindegewebes entsprechen *(Virchow)*. Die *Adventitialschichte* der Gefässe *hypertrophirt* sehr gewöhnlich und zwar an den *grösseren* Stämmchen oft in sehr bedeutendem Grade, so dass dieselbe nicht nur sehr beträchtlich verdickt, sondern überdies noch mit neoplastischen bindegewebigen *Anhängseln* besetzt erscheint, welche bald das Aussehen *papillöser* Auswüchse haben, bald dem *flügelförmigen* Besatze mancher Pflanzenstengel ähneln *(Wedl)*. Die zugehörigen *Kerne* zeigen sich oft in üppiger Wucherung begriffen, ja nicht selten findet man ganze *Kettenreihen* neoplastischer Kerne eingelagert. Das Epithel der inneren Rohrlichtung nimmt an der Prolification Antheil *(Iwanoff)*.

In einzelnen Fällen *überwiegt* die Wucherung der *Gefässwände* jene des bindegewebigen Stützwerkes in besonders auffälligem Grade, so dass die grösseren Aeste und Stämmchen der Centraladern als weissliche Stränge aus dem entzündlich getrübten Netzhautgefüge sehr deutlich hervorstechen *(Perivasculitis retinae, Iwanoff, Nagel)*.

Die Betheiligung der Gefässwände ist ein Hauptgrund des überaus häufigen Vorkommens von *haemorrhagischen Extravasaten* in entzündeten Netzhäuten. Es erreichen diese Ergüsse meistbin nur einen *geringen* Umfang, da die *hämodynamischen* Verhältnisse im Binnenraume des Augapfels den massenhaften Austritt von Blut aus einzelnen Gefässrissen erschweren. Dafür sind sie oft recht *zahlreich*. Sie sitzen gemeiniglich in

den *inneren* Schichten der Netzhaut, dringen jedoch unter dem Drucke der nachrückenden Blutsäule nicht selten in den Maschen des bindegewebigen Gerüstes weiter und werden dann in ihren äusseren Umrissen von dem Fachwerke gemodelt, erscheinen säulenförmig im Bereiche der Stützfasern, gestrichelt im Bereiche der Papille, rund in der Ganglienzellenschichte u. s. w. *(Heymann, Schneller)*. Selten *zertrümmern* sie das Gefüge und gelangen bis in die Zwischenkörnerschichte oder zwischen Netzhaut und Aderhaut, oder treten anderseits in den Glaskörper aus (S. 159). Sie pflegen, wenn sie nicht sehr massig sind, unter günstigen Verhältnissen bald *aufgesaugt* zu werden. Doch gehen sie bisweilen auch *ständige* Formen ein, zersetzen sich, indem sie ihre Farbe ins Purpurne oder Rostbraune wechseln, in eine körnige Masse, in welcher man oft noch spät nekrotische Blutkörperchen und mitunter auch Hämatinkrystalle erkennen kann.

Das häufige Auftreten von Extravasaten bei Netzhautentzündung hat aber noch einen anderen Grund, nämlich die *Anschwellung des Nervenkopfes* und die damit gesetzte *Stauung des venösen Rückflusses*. Es beschränkt sich eben ein in der Netzhaut verlaufender Entzündungsprocess nur ausnahmsweise auf die Retina als solche, in der Regel greift er auf die Papille des Nerven über, ohne jedoch die Siebmembran jemals zu überschreiten *(Iwanoff)*; während anderseits wieder eine Neuritis sich nur sehr selten an der Papille abgrenzt, ohne auf die Netzhaut fortzuschreiten. Es handelt sich demnach meisthin nicht sowohl um eine Retinitis im engeren Wortsinne als vielmehr um eine *Neurodictyitis*.

Das *anatomische Bild* des Processes ist übrigens keineswegs immer ein gleiches, sondern ändert in seinen einzelnen Zügen sehr wesentlich ab. Man unterscheidet auf Grundlage der Differenzen mehrere *Arten* der Neurodictyitis, welche jedoch durch zahlreiche Uebergangsformen vielfältig mit einander zusammenhängen.

1. Sind die *inneren* Schichten vorzugsweise ergriffen, so geht gewöhnlich eine sehr ausgesprochene *Hyalitis* nebenher, die *Aderhaut* hingegen und das *Tapet* pflegen in *reinen* Fällen ihre Integrität zu bewahren oder doch erst *spät* an dem Processe Antheil zu nehmen. Man beschreibt diese Fälle unter dem Namen der *Neurodictyitis diffusa*.

2. Wo der entzündliche Process sich mehr in den *äusseren* Stratis der Netzhaut concentrirt, dort leidet *constant das Tapet* in sehr auffälliger Weise mit. Man findet dasselbe dann in *verkümmertem* Zustande, vergilbt und oft ganz zerworfen, ja streckenweise *fehlt* es ganz. *Einzelne* Zellengruppen werden jedoch gewöhnlich in den *Wucherungsprocess* einbezogen, vermehren sich durch Neubildung und häufen sich zu Klumpen, wachsen theilweise in die entzündlich gelockerte Netzhaut hinein und regen *in dieser* andere neoplastische Zellen zur Pigmentbildung an. Die *Vermittler* dieses innigeren Rapportes zwischen Netzhaut und Tapet sind zum Theile *bindegewebige Auswüchse* des musivischen Stroma, welche zwischen die Pigmentzellen hineinwuchern *(Junge, Pope, Iwanoff, Rudnew)*, hauptsächlich aber eine *auf die äussere Netzhautoberfläche ausgeschwitzte Lage* sulzähnlichen gerinnungsfähigen Productes, welches die Retina und die Aderhaut mit einander verklebt und einen *exsudirten* Theil des entzündlichen Infiltrates darstellt.

Es erscheint dasselbe bald homogen oder höchstens feinkörnig, bald streifig oder undeutlich faserig. Es enthält gewöhnlich nur geringe Mengen zelliger Gebilde. Mitunter verzweigen sich darin einzelne neugebildete *Gefässe (Sämisch)*,

welche mit denen der Netzhaut zusammenzuhängen scheinen und wahrscheinlich mit den bindegewebigen Auswüchsen dahin gedrungen sind.

Die *Exsudatschichte* ist oft *ziemlich gleichmässig* über die *ganze* Oberfläche der Netzhaut verbreitet, die Anlöthung der Retina an die Chorioidea und die Alteration des Tapetes erstrecken sich über die *gesammte* Ausdehnung der genannten Organe. Es werden solche Fälle, obgleich sie eine *exsudative* Form der Neurodictyitis repräsentiren, fast durchwegs noch der *diffusen* Netzhautentzündung beigezählt, da die ihr charakteristischen Veränderungen während des *entzündlichen* Stadiums am Lebenden durch die starke Trübung der Retina und des Glaskörpers verdeckt werden, das *Krankheitsbild* beider, übrigens verwandten Arten also nahe übereinstimmt und sich erst in *späteren* Perioden *verschieden* gestaltet, wenn die getrübten Theile sich aufzuhellen beginnen und fortschreitende *Atrophie* an die Stelle des *Wucherungsprocesses* getreten ist.

In anderen Fällen *häuft sich das Exsudat vorzugsweise an einzelnen Stellen* der hinteren Netzhautoberfläche, oder es kömmt *blos streckenweise* zu einer wirklichen Ausschwitzung, während die *diffus* entzündete Netzhaut im Uebrigen *keine* Verbindung mit der Chorioidea eingeht; ja gar nicht selten *tritt der ganze Process überhaupt nur herdweise auf* und der Rest der Retina und des Tapetes verharrt in einem der Norm nahestehenden Zustande oder leidet doch nur in geringem Masse mit. Es bilden diese ausgeschwitzten Producte meistens ziemlich dicke und oft auch sehr umfangreiche *Fladen* mit mehr oder weniger scharfen Grenzen. Vermöge ihrer Opacität und helleren Färbung stechen sie aus der umgebenden Trübung stark heraus und lassen die Netzhaut, wenn sie mächtiger sind, in ihrem Bereiche etwas vorgetrieben erscheinen. In *späteren* Stadien, wenn ein Theil des exsudirten und in die Netzhaut infiltrirten Productes der Resorption anheimgefallen und der Rest in der Schrumpfung vorgeschritten ist, stellen sie sich in Gestalt höchst charakteristischer, häufig figurirter *Flecke* dar, deren intensiv helle Grundfarbe und die oft massige Einlagerung tief dunkler Pigmentklumpen die oben erwähnten Tapetalterationen in der auffälligsten Weise zur Wahrnehmung bringen. Sie *sitzen* am gewöhnlichsten in der Gegend der *Macula lutea*, wo die Verbindung der Retina und Chorioidea schon in der Norm eine *innigere* ist. Auf diese Form passt vornehmlich der Name *Neurodictyitis exsudativa*.

Wo die *inneren* Schichten der Netzhaut in *ausgesprochenem* Grade mitleiden, zeigt sich meisthin auch der *Glaskörper* entzündlich getrübt. *Die Aderhaut als solche kann* an dem Wucherungsprocesse Antheil nehmen, thut dies aber *nicht nothwendig (Sämisch)* und *wenn*, so gewöhnlich in *minder* auffälliger Weise. *Später* aber kömmt es im Bereiche der Exsudatherde stets zur *Atrophie der Choriocapillaris* und *der Vasculosa*. Doch stösst man hier und da auch auf Fälle, wo das Product *gleich ursprünglich innerhalb des eigentlichen Aderhautparenchymes* in *knotenähnlichen* Massen oder in *flächenartig* ausgebreiteten Fladen mit meist *rundlichen* Umrissen und scharfen, gewöhnlich wulstähnlich aufgeworfenen Rändern abgelagert wird. Man überzeugte sich, dass diese Herde weiterhin die Grenzhaut der Chorioidea durchbrechen, mit der Aussenfläche der Netzhaut in Berührung kommen und, indem sie letztere in den Wucherungsprocess mitverwickeln, in deren Gefüge eindringen *(Förster, Iwanoff)*. Es rechtfertigen die erwähnten Zustände der *Aderhaut* einigermassen den der

ganzen Krankheitsgruppe *früher* beigemessenen Namen einer *Retinochorioiditis* oder *Chorioiditis exsudativa.*

Die *knotigen Einlagerungen im Aderhautgefüge* erwiesen sich theils als Haufen wuchernder *Zellen* spindeliger Form; theils als Aggregate verzweigter, vielfach anastomosirender und stark pigmentirter *Stränge*, welche zum Theile degenerirte *Blutgefässe* der Vasculosa, zum Theile neugebildete *Kernmassen* waren. Es lagerten diese Gebilde in einer schwach faserstreifigen Grundlage, welche mit zahlreichen Choloidkugeln und pigmentlosen Kernen durchstreut war. Hier und da jedoch häuften sich die pigmentirten Massen auch in der Art, dass die Grundlage ganz verschwand und mächtige, fast solide, über die Oberfläche der Aderhaut etwas emporragende *Pigmentklumpen* dargestellt wurden. In einem Falle fand man derartige Einlagerungen aus einem *durchsichtigen*, feinfaserigen, weitmaschigen und ganz farblosen Gewebe bestehend, welches sich von dem umgebenden, wenig veränderten Aderhautgefüge sehr scharf absetzte. Es liess dieses Gewebe ansehnliche Lücken zwischen sich, welche von einer formlosen Masse, spärlichen kernähnlichen Gebilden und wahren Kernzellen ausgefüllt wurden. Die Elemente der *Aderhaut* waren im Bereiche dieser Herde völlig untergegangen. An der Oberfläche der *pigmentlosen* Knoten unterschied man deutlich ein Stratum wuchernder, sehr stark und dunkel pigmentirter Kernzellen. Die *Netzhaut* schien durch faserige Fortsätze mit der Neubildung zusammenzuhängen und war, da die untersuchten Fälle sämmtlich schon sehr *veraltet* waren, stark *atrophirt (Förster).*

Es sind dermalen noch zu wenig genaue Untersuchungen angestellt worden, als dass sich mit Bestimmtheit darüber entscheiden liesse, ob die im Obigen angeführten Unterschiede blos *Varianten* eines und desselben krankhaften Vorganges oder *essentiel differente Processe* charakterisiren. Im Ganzen scheint man sich auf Seite der *letzteren* Ansicht zu neigen, ja Manche stellen bereits die Fälle der ersteren Art als „*Retinitis circumscripta*“ denen der zweiten Art, der „*Chorioiditis areolaris*“ gegenüber, indem sie meinen, dass bei der Ersteren die Affection der *Netzhaut*, bei den Letzteren das *Chorioidalleiden* überwiegend sei *(Sämisch).* Doch sprechen die nahen Beziehungen, welche gerade die *Areolen* zu den Gefässen der *Netzhaut* in manchen Fällen erkennen lassen *(Nagel, Förster)*, mehr für die *Retina* als Ausgangspunkt des Leidens. Sicherlich handelt es sich eben nur um ein Mehr oder Weniger und das Vorkommen zahlreicher *Uebergangsformen* lässt bisher das *Zusammenfassen* beider Arten ganz gut rechtfertigen.

3. Bei einer weiteren Form der Netzhautentzündung, welche an den Bestand der *Bright'schen* oder *verwandter Nierenkrankheiten* gebunden ist und darum als *nephritische Netzhautentzündung* beschrieben wird, sammeln sich *grosse Mengen* eines meistens rasch *verfettigenden* Entzündungsproductes in der *hinteren* Hälfte der Retina sowie im *Nervenkopfe* und machen dieselben oft beträchtlich anschwellen. Nebenher geht immer eine starke *Blutüberfüllung,* wenigstens in den *Venen.* Auch sind streifige oder fleckenartige *Extravasate* im Bereich der Productherde eine constante Erscheinung.

Der mikroskopische Befund ist von dem der vorigen Arten der Dictyitis nicht wesentlich verschieden, das *Charakteristische* liegt eben nur in der enormen ganglienzellenartigen *Hypertrophie (Sclerose)* der *Nervenfasern*, in der *choloiden Entartung der retinalen Gefässwände* und weiters in den *massigen Productanhäufungen*, welche zumeist als *Infiltrat*, theilweise aber auch nicht selten als *Exsudat* zwischen Netz- und Aderhaut erscheinen, die beiden letzteren Membranen streckenweise mit einander *verkleben* und die der *exsudativen* Form der Netzhautentzündung charakteristischen Veränderungen des *Tapetes* im Gefolge haben. Im *Glaskörper* wurden nebenbei öfters fibrinose Gerinnsel und wuchernde Zellen gesehen. Die *Aderhaut* erwies sich serös durchfeuchtet und in ihrem Gefüge gelockert; die Bindegewebszellen ihres Stromas erschienen aufgequollen, getrübt, zum Theile in choloide Körper umgewandelt; die zarteren *Gefässe,* namentlich die Netze der *Choriocapillaris*, waren durch eine stark lichtbrechende Substanz in ihren Wandungen verdickt, in ihren Lichtungen aber verengert oder ganz verstopft, sclerosirt, participirten also an einer Degeneration, welche nach neueren Untersuchungen über *alle kleineren* Gefässe des Körpers ausgebreitet sein soll und von Manchen als der eigentliche *Mittelpunkt* des Brightschen Leidens gehalten

wird *(Kussmaul, R. Meyer)*. Die Grenzhaut der Chorioidea zeigte sich normal oder mit choloiden Massen besetzt *(Virchow, H. Müller, Zenker, Schweigger)*.

4. Bei einer *vierten Form der Dictyitis*, welche man mit dem Namen der *eiterigen, suppurativen*, beziehungsweise wohl auch *tuberkulösen*, belegen kann, erscheint die Netzhaut sammt der Papille in ihrer grössten oder vollen Ausdehnung Anfangs in sehr auffälliger Weise weissgelb getrübt und hyperämirt; später aber wird sie ganz opak, eitergelb, von ähnlichen Extravasaten wie bei der früheren Form durchsetzt, quillt auf, nimmt bedeutend an Dicke zu, wird dabei auch lockerer und *zerfällt* wohl gar stellenweise in eine eiterige Masse, während gleichzeitig eiteriges Product sich an einer oder beiden Oberflächen sammelt; oder es häuft sich das Product zu *tuberkelähnlichen Geschwülsten*, welche weiterhin schmelzen. Die *Gefässe* werden von den Entzündungsproducten meistens ganz verdeckt und zum Theile wohl auch comprimirt. In vielen Fällen erscheinen einzelne Stämme oder Aeste von eiterigen Producten wurstähnlich *gefüllt* und stark ausgedehnt *(Wedl, C. Ritter, Nagel)*. Jedenfalls ist in den Venen die Zahl von *weissen* Blutkörperchen auffallend vermehrt *(Iwanoff)*.

Auch bei der eitrigen Form der Netzhautentzündung findet sich jene *sulzähnliche* gerinnbare Substanz als Grundlage des Productes. Sie ist immer *sehr trüb* von fettigem Detritus. Der *charakteristische Bestandtheil* des Productes sind im Allgemeinen *Eiterkörper*. Man hat sie in einzelnen Fällen blos in der *Nervenfaserschichte* gesehen, wo sie sich dicht an einander drängten, während die *übrigen* Strata die Merkmale einer *diffusen, nicht eitrigen* Entzündung darboten und dann auch wohl von *geronnenem* fettigen Producte durchdrungen erschienen. In der Regel jedoch zeigen sich die Eiterkörper *allenthalben* im Inneren des sulzig aufgequollenen Gefüges und in den an den freien *Oberflächen* abgesetzten Exsudaten. Sie *überwiegen* gewöhnlich sogar an Masse in dem Grade, dass sie alles andere förmlich decken. *Neben* ihnen erscheinen oft *Fettkörnchenkugeln*, selten grössere Mengen *choloider* Körper. Die *nervigen Elemente* und das *Fasergerüste* leiden immer schon sehr frühzeitig durch *Verfettigung* und pflegen auch rasch zu *zerfallen*. Von den *nervigen* Elementen gehen besonders leicht die *Nervenröhren* und die *Ganglienzellen* unter, während die *Körner* und die Elemente der *Stabschichte* sich öfters einige Zeit lang erhalten, oder höchstens trüb werden und merklich aufschwellen.

Bei *sehr intensiven* suppurativen Netzhautentzündungen, besonders bei der *tuberkulosen* Form erscheint die Netzhaut ihrer *ganzen* Ausdehnung nach oder *streckenweise* verwandelt in eine mehr minder dichte Masse von eitrigem oder käsigem Aussehen, deren Hauptbestandtheile *fettiger Detritus* und eine Unzahl verfettigender, unregelmässig geformter *Kerne* sind.

Die *suppurative Netzhautentzündung* zeigt sich *fast immer* neben massenhaften Eiterablagerungen in der Aderhaut und dem Glaskörper, sie ist der Regel nach nur *eine Theilerscheinung der Chorioiditis*, oder besser, *der Panophthalmitis suppurativa*. Nur sehr ausnahmsweise, und dann gemeiniglich in Folge *eitriger Embolie* einzelner Netzhautgefässstämme *(Virchow, Nagel)*, tritt die Dictyitis suppurativa *primär* und in *reiner* Form auf. Sie zeichnet sich immer durch *sehr acuten* Verlauf und *reichliche* Production aus. Schon binnen wenigen Tagen pflegt die von vorneherein fast oder ganz *erblindete* Netzhaut in grossem Umfange oder der ganzen Ausdehnung nach von eiterigen Producten mächtig aufgetrieben und bedeckt zu sein. Alsbald participiren dann die *übrigen* Bulbusorgane und der Augapfel geht unter den Erscheinungen der Panophthalmitis *atrophisch* oder *phthisisch* zu Grunde (Siehe Chorioiditis suppurativa).

5. Ganz eigenthümliche Veränderungen erleidet die Netzhaut in manchen Fällen von *Leukämie* durch den *massenhaften Austritt weisser und rother Blutkörperchen* aus den congestionirten Gefässen *(Liebreich, O. Becker, Simon, Sämisch, Leber)*. Es

sammeln sich diese Blutkörperchen gewöhnlich an einzelnen Stellen, und zwar nach den bisherigen Erfahrungen besonders an der *Peripherie* der Netzhaut und in der Gegend der *Macula lutea*, zu kleineren oder grösseren, meistens rundlichen, leicht erhabenen Herden von weissgelblicher Farbe, welche in der Regel, aber nicht immer, von einem Kranze blassvioletter hämorrhagischer Tüpfel umsäumt sind. Die kleineren Herde liegen vornehmlich in den *inneren* Netzhautschichten, besonders in der Nervenfaserschichte; die grösseren hingegen durchsetzen die Retina gemeiniglich ihrer *ganzen* Dicke nach. Die angehäuften Blutkörperchen verdrängen daselbst die normalen Elemente mehr oder weniger vollständig. Im Uebrigen erscheint die Netzhaut ödematös, zart getrübt, das *Bindegewebe* derselben etwas hypertrophirt, in den inneren Körnerschichten und in der Papille bisweilen von Kernanhäufungen leicht aufgetrieben und stellenweise von blassvioletten hämorrhagischen Extravasaten durchstreut. Die *Gefässe* sind, besonders in der Papillengegend, sehr erweitert, von hell ziegelrothem Blute gefüllt, und ihre Adventitia von dem reichen Gehalte ausgetretener weisser Blutkörperchen mächtig verdickt. Eine *Hypertrophie der Nervenelemente* ist bisher nur einmal beobachtet worden *(Recklinghausen)*; in den andern Fällen *fehlte* sie gleich wie jede Spur von *Verfettigung*, während diese doch sonst bei entzündlichen Zuständen der Netzhaut sehr frühzeitig hervorzutreten pflegt; daher denn auch der Zweifel gerechtfertigt ist, ob der Zustand als *Entzündung* im engern Wortsinne aufzufassen und diese, wo sie sich *wirklich* manifestirt, nicht etwa als eine *secundäre*, hinzugekommene zu betrachten sei *(Leber)*. Nebenbei fand man flockige *Glaskörpertrübungen* und in einem Falle partielle *Verfettung des Opticusstammes*. Uebrigens wurde die Entwicklung *leukämischer Geschwülste* auch in der *Uvea* beobachtet. Der Zustand offenbarte sich durch die Symptome einer *apoplectischen Iridochorioiditis* mit colossaler Ausdehnung der Gefässe und massenhaftem Austritte rother und weisser Blutkörperchen in das Gefüge der *Aderhaut, Netzhaut* und des Glaskörpers. Er hatte zur Wucherung und streckenweisen Atrophie des *Tapetes* und der Netzhaut sowie zum Verschlusse der Pupille geführt *(Sämisch)*. Der *Verlauf* des Leidens war nach den bisherigen Beobachtungen ein *chronischer* und insofern wechselvoller, als die leukämischen Herde wiederholt schwanden und sich abermals bildeten. *Ophthalmoscopisch* kennzeichnete sich die Retinitis leucaemica durch eine höchst auffällige orangegelbe Färbung und leichte schleierähnliche Trübung des *Augengrundes*, durch Verwischung der *Papillengrenzen*, durch Verschmälerung der *Arterien*, welche blassgelb und fast ohne Beimischung von Roth erschienen; ferner durch ein sehr markirtes, in's Rosa spielendes Blauroth der stark erweiterten und geschlängelten, verwaschen contourirten und beiderseits von einem schmalen bandförmigen weissen Streifen umsäumten *Venen*. Die *leukämischen Herde* zeigten sich als helle weissgelbliche, meist rundliche, etwas erhabene Flecke, die gewöhnlich von einem Hofe blassvioletter rundlicher Tüpfel umsäumt waren *(O. Becker)*. Subjectiv äusserte sich das Leiden, so lange es auf die Netzhaut beschränkt war, durch eine verhältnissmässig *geringe Abnahme der Sehschärfe*, daher es auch leicht übersehen wird. In einem Falle hatte ein centraler Herd *Metamorphopsie* begründet, ohne dass die Perceptionsfähigkeit des gelben Fleckes tief gesunken wäre; man glaubt daher, dass der leukämische Herd in der *Chorioidea* gelegen war *(O. Becker)*. Die Ansicht, dass derlei Herde in den Binnenorganen des Auges ein *constantes* Vorkommniss bei Leukämie seien, ist durch neuere Untersuchungen widerlegt worden *(Knapp, O. Becker, Simon)*.

6. Ihrem Wesen nach noch ziemlich dunkel sind gewisse Processe, welche sich *im Bereiche der Macula lutea* festsetzen, daselbst *objectiv* sehr auffällige Veränderungen und meistens auch tiefgreifende Störungen der *centralen Sehschärfe*, ja völlige Unterbrechungen des Gesichtsfeldes, begründen.

Hierher gehört die sogenannte *centrale recidivirende Retinitis (Graefe)*. Es charakterisirt sich dieselbe durch dunklere Pigmentirung der wallartig aufgetriebenen Macula lutea und durch die Entwickelung einer grossen Menge weisser punktförmiger rundlicher Tüpfel welche die Fovea centralis in concentrischen Kreisen umgeben, und im Ganzen sehr veränderlich sind, indem sie sich bald vermehren, bald vermindern und zeitweilig wohl auch ganz verschwinden *(Ed. Jaeger, Mauthner)*. Subjectiv offenbart sich der Process durch eine plötzlich eintretende centrale Unterbrechung des Gesichtsfeldes, welche nach einigen Tagen zurückgehen, sich aber in Intervallen von zwei bis drei Monaten in unbestimmter Anzahl von Recidiven wiederholen kann, anfangs völlig freie Intermissionen macht, später aber unter Fixirung der objectiven Trübung eine Verminderung der centralen Sehschärfe,

in manchen Fällen auch wohl eine sehr auffällige Metamorphopsie und besonders Mikropsie, dauernd begründet. Man hält den Process für abhängig von *Syphilis*. Wiederholte *Schmierkuren* sollen sich bei Tilgung desselben am besten bewährt haben, während Jodkali und Zittmann'sches Decoct weniger entsprachen *(Graefe)*.

In einigen Fällen hat man an der Stelle des gelben Fleckes mehr minder grosse, unregelmässig begrenzte, *ziemlich intensiv grün gefärbte*, nicht erhabene Placques gesehen, welche mit einem, bisweilen breiten, hellweissen Saume umgeben waren *(Ed. Jaeger, Mauthner)*.

7. Von Wichtigkeit sind ferner die *diffusen* Trübungen in der Gegend der Macula und Papille, welche sich bei der sogenannten *Embolie der Centralgefässe* und bei *Ischaemia retinae* vorfinden, und von welchen es noch nicht ausgemacht ist, ob dieselben wirklich der Ausdruck einer wahren *Entzündung* oder vielmehr nur der die *Atrophie* einleitenden Verfettigung sind (siehe Netzhautschwund).

8. Eine besondere Erwähnung verdient das *umschriebene Netzhautoedem*, d. i. die Ansammlung eines serösen, an Eiweiss mehr weniger reichen Productes in meistens sehr zahlreichen kleineren und grösseren Höhlungen. Es wird dieses *Oedem* nur äusserst selten, wenn jemals, bei *Kindern*, dagegen überaus häufig bei *Greisen* beobachtet und dies zwar in einem ganz auffallend hohen procentarischen Verhältnisse an mit *seniler Cataracta* behafteten und *hypermetropischen* Augen. Der *gewöhnlichste* Sitz des Oedems ist die *Netzhautperipherie*, wo es bald inselförmig auftritt, bald nach Art eines Gürtels sich in wechselnder Breite ausdehnt und wohl auch auf den *Ciliartheil* der Retina übergreift. Es kommt übrigens auch an *jedem* beliebigen anderen Punkte der Netzhaut isolirt vor. Es betrifft immer nur die *Körnerschichten* und die sie trennende *Zwischenkörner-* oder *äussere Faserschichte*. Es beginnt ohne alle Entzündungserscheinungen mit kleinen Hohlräumen, meistens in der *äusseren* Körnerschichte oder richtiger in der äusseren *Faserschichte*, wobei die perpendiculär gerichteten Fasern dieses Stratums auseinander gerückt werden und hypertrophiren. Wenn das Oedem im *aequatorialen* Theile der Netzhaut seinen Sitz hat, so bilden sich in der Mehrzahl der Fälle gleichzeitig oder etwas später solche Hohlräume auch in der *inneren* Körnerschichte. Es stehen dann die Hohlräume in zwei Reihen übereinander, welche durch eine aus der Zwischenkörnerschichte und den Resten der inneren Körnerschichte gebildeten Scheidewand der Fläche nach von einander getrennt werden. Nach Massgabe des Wachsthums der Hohlräume wird die Scheidewand, auf welcher sich die jene trennenden Faserbündel zu beiden Seiten stützen, immer dünner und verschwindet endlich gänzlich, so dass die Faserbündel der äusseren und inneren Schichte nun von der hypertrophirten granulirten Schichte bis zur Limitans externa streichen. Allmälig beginnt dann die *Atrophie* der Körner in beiden Schichten und gedeihet bald bis zur völligen Vernichtung der genannten nervösen Elemente und der Stabschichte, während die *übrigen* Strata der Netzhaut, sogar bei weit vorgeschrittener Entwickelung des Processes, sich vortrefflich zu erhalten pflegen. Nicht immer jedoch bilden sich die Hohlräume in beiden Schichten so *regelmässig* aus. Oftmals finden sich dieselben *blos in der äussern* Faserschichte oder ausschliesslich in der *inneren* Körnerschichte.

Die in der *äussern* Körnerschichte vorkommenden Hohlräume erreichen oft *colossale* Dimensionen und erscheinen dann in Gestalt von *Cysten*, welche man früher als *Choloidcysten* beschrieb und gewiss öfters mit *Netzhautabhebungen* verwechselt hat. Die geringere Trübung der abgehobenen Portion, die scharfe Umgrenzung, der oft ganz ungewöhnliche Sitz, das lange Stationärbleiben derselben und die geringe Neigung zur Senkung mögen als Anhaltspunkte dienen, um beide Processe, welche übrigens zuweilen *combinirt* vorkommen, auseinander zu halten. Ueberhaupt hat das umschriebene Netzhautoedem, trotzdem es ein so *häufiger* Zustand ist, bisher nur sehr wenig Aufmerksamkeit erregt und ist nur sehr ausnahmsweise *(Mauthner)* ophthalmoscopisch nachgewiesen worden. Es erklärt sich dies zum Theil aus seinem vorzugsweisen Auftreten an der äussersten *Peripherie* der Netzhaut und aus dem Umstande, dass es in seinen höheren Entwickelungsgraden gewöhnlich mit *Cataracta* vergesellschaftet ist.

Als das *pathogenetische Moment* des Oedems glaubt man *atheromatöse* Entartungen und darin begründete Circulationsstörungen in den *feinsten Netzhautgefässen* vermuthen und damit zugleich die häufige Combination mit seniler Cataracta erklären zu dürfen. So viel steht fest, dass derartige Gefässdegenerationen beim umschriebenen Netzhautoedem ein sehr *gewöhnlicher* Befund sind. Auch hat man ähn-

liche Hohlräume bei Atherom der Netzhautgefässe bereits wiederholt in der *Nervenfaserschichte* längs der Venen nachzuweisen Gelegenheit gehabt *(Iwanoff)*.

9. Im Bereich der *Papille* kömmt ein *Oedem* vor, welches jedoch mehr *diffus* ist, sich gerne auf die nachbarliche Zone der Netzhaut verbreitet und ohne Zweifel vorwiegend *entzündlichen Ursprungs* ist. Es bedingt dasselbe eine beträchtliche, meistens ungleichmässige Vorbauchung des Sehnerveneintrittes, ist gewöhnlich mit Hypertrophie des bindegewebigen Gerüstes und der Nervenfasern, bisweilen auch mit starker Anschwellung der Gefässe und mit reichlichen Hämorrhagien verknüpft *(Iwanoff)*. In einem Falle war ein Theil der Papille durch entzündliches Oedem in Gestalt einer kolbenförmigen Geschwulst, welche in den Glaskörper hineinragte, aufgetrieben worden *(Manz)*.

8. *Blutextravasate der Retina und Papille* sind sehr gewöhnliche Begleiter der *Neurodictyitis* und natürliche Folgen von *Traumen* sowie von *Gefässzerreissungen*, welche bei rasch wachsenden *hinteren Scleralstaphylomen* durch Zerrung der Netzhaut im Bereiche der Macula lutea gesetzt werden (Fig. *R*). Bei atheromatöser *Gefässentartung* können sie sich übrigens auch *spontan* einstellen. In der That findet man sie nicht gar selten bei *alten Leuten*, besonders solchen, welche zu capillaren Haemorrhagien des Gehirns neigen. Sie sind hier bisweilen die *Vorläufer* pernicioser *Glaucome*. Auch hat man sie sehr zahlreich bei *Morbus maculosus* und nach umfangsreichen *Verbrennungen der äusseren Haut* gesehen *(Mooren)*. *Hypertrophie des linken Ventrikels (Schweigger)*, kräftige Zusammenziehungen grosser *Muskelcomplexe*, z. B. beim Husten, Heben einer schweren Last etc. *(Secondi)* oder plötzliche *Aufhebung des intraocularen Druckes* wegen Entleerung dioptrischer Medien vermehren die Disposition dazu. Es verrathen sich derlei Extravasate gemeiniglich durch das plötzliche Auftreten einer mehr weniger ausgebreiteten dunklen Wolke im Gesichtsfelde, welche allen Bewegungen des Auges folgt und anfänglich bisweilen ganz deutlich in's *Rothe* spielt. Es hebt sich dieselbe um so schärfer von der Umgebung ab, je weniger die nachbarlichen Theile der Netzhaut gelitten haben. Im Ganzen gehen Netzhauthämorrhagien, besonders die an Retinitis gebundenen, häufig wieder *vollständig* zurück, ohne *dauernde* Schäden zu begründen. Zuweilen jedoch hinterlassen sie auch wohl auffällige *Gesichtsstörungen*, welche aus der Zertrümmerung des Gefüges und zum Theile aus der reactiven Entzündung in ihrer nächsten Umgebung erklärt werden müssen. Insbesondere verderblich sind *Blutaustretungen in der Macula lutea*, wie selbe öfters bei rasch vorschreitendem Staphyloma posticum gefunden werden. Sie führen *fast immer* zu einer *centralen Unterbrechung des Gesichtsfeldes*. Mitunter bleiben bräunliche bis schwarze körnige *Pigmenthaufen* an der Stelle solcher Extravasate zurück.

Quellen. *Anatomie; ophthalmoscop. Erscheinungen*: *H. Müller*. Zeitschrift f. wiss. Zoologie VIII. S. 1; Anat. phys. Untersuchungen über die Retina. Leipzig, 1856; kl. Monatbl. 1863. S. 438; A. f. O. IV. 2. S. 41. — *Kölliker*, Mikr. Anatomie II. Leipzig, 1854. S. 648, 698. — *Henle*, Nachrichten der k. Gesellschaft der Wiss. zu Göttingen, 1864. S. 119, 305; Handbuch der Anat. II. 3. Braunschweig, 1866. S. 636. — *C. Ritter*, die Structur der Retina nach Untersuchungen am Wallfischauge. Leipzig, 1864; A. f. O. V. 2. S. 101; VIII. 1. S. 67; X. 1. S. 67, 74, 79; X. 2. S. 147; XI. 1. S. 89, 179. — *Ammon*, A. f. O. IV. 1. S. 93. *Babuchin*, Würzburg. naturw. Zeitschrift IV. S. 70, 81; V. S. 127. — *M. Schultze*, Observ. de retinae structura penitiore. Bonnae, 1859; Arch. f. mikrosk. Anat. S. 215, 237, 371, 404; IV. S. 22; V. S. 379—403; zur Anat. und Phys. d. Retina. Bonn. 1866. — *W. Krause*, Zeitsch. f. rat. Med. XI. S. 175; anat. Untersuchungen. Hannover. 1861. S. 61; Göttinger Nachrichten. 1867. Nro. 37; Arch. f. Anat. und Phys. 1868. S. 256, 258; die Membrana fenestrata. Leipzig. 1868; Centralbl. 1867. S. 767. —

Braun, Sitzungsber. d. Wien. k. Akad. XVII. S. 15. — *Barkan*, ibid. LVI. 1. — *Haase*, A. f. O. XIV. 1. S. 58. — *Meynert*, Vierteljahrschrift f. Psych. 1867. 1. Taf. II. — *Iwanoff*, A. f. O. XV. 2. S. 51. — *Hensen*, Arch. f. path. Anat. XXXIX. S. 475; Arch. f. mikrosc. Anat. IV. S. 347. — *Steinlin*, ibid. S. 10. — *Hasse*, Zeitschr. f. rat. Med. XXIX. S. 238, 242, 254, 265. — *Hulke*, ibid. XXXII. S. 130. — *Manz*, ibid. X. S. 301; XXVIII. S. 231. — *Schiess-Gemuseus*, ibid. XVIII. S. 129. — *Welker*, ibid. XX. S. 173. — *Virchow*, dessen Archiv X. S. 190. — *Heinemann*, ibid. 30. Bd. S. 256. — *Schelske*, ibid. 28. Bd. S. 482. — *Beckmann*, ibid. XIII. S. 97. — *Recklinghausen*, ibid. 30. Bd. S. 375; A. f. O. X. 2. S. 71. — *Klebs*, A. f. O. XI. 2. S. 251; Virchow's Archiv. 21. Bd. S. 188. — *Leber*, Denkschriften der Wiener k. Akad. d. Wiss. 24. Bd. S. 323, A. f. O. XI. 1. S. 4. — *Kugel*, A. f. O. IX. 3. S. 129. — *Niemetschek*, Prager Vierteljahrschrift, 1866. I. S. 132. — *His*, kl. Monatbl. 1865. S. 243; 1867. S. 133, 135. — *Liebreich*, A. f. O. IV. 2. S. 295, 299, 301; V. 2. S. 261; Atlas der Ophthalmoskopie. Berlin, 1863. Taf. 1, 2. — *Schirmer*, A. f. O. X. 1. S. 148. — *O. Becker*, Wiener med. Wochenschrift, 1861. Nro. 28, 29. — *Dönitz*, Arch. f. Anat. u. Phys. 1864. S. 741. — *Schweigger*, A. f. O. VI. 2. S. 313; Vorlesungen über den Gebrauch des Augenspiegels. Berlin, 1864. S. 67, 96. — *Ed. Jaeger*, Handatlas. Fig. 26, 29, 30, 34—36, 43, 44. — *Mauthner*, Lehrb. d. Ophthscop. S. 259, 307, 311, 317. — *Mooren*, Ophth. Beobachtungen, Berlin, 1867. S. 265, 314. — *Coccius*, Ueber die Anwendung des Augenspiegels, Leipzig, 1853. S. 43, 46; de Apparatu optico. Lips. 1868. S. 22.

Senile Veränderungen, *Nosologie: Türck*, Zeitschrift der Wiener Aerzte. 1850. Nro. 4. — *Wedl*, Atlas, Retina-Opticus; Sitzungsberichte der Wiener k. Akad. 48. Bd. S. 384. — *Heymann* und *Zenker*, A. f. O. II. 2. S. 137; VII. 1. S. 132; VIII. 1. S. 173, 182. — *Heymann*, Ophthalmologisches. Leipzig. 1868. S. 30. — *Schneller*, A. f. O. VII. 1. S. 83. — *Schweigger*, ibid. V. 2. S. 220; VI. 1. S. 153; VI. 2. S. 259, 264, 277, 287. 291, 294, 300; IX. 1. S. 203; Vorlesungen über den Gebrauch des Augenspiegels. Berlin, 1864. S. 101, 111; kl. Monatbl. 1864. S. 399. — *Nagel*, A. f. O. VI. 1. S. 191, 220; kl. Monatbl. 1864. S. 394; 1868. S. 417, 419. — *Iwanoff*, A. f. O. XI. 1. S. 135, 137. 143, 146. 154; XV. 2. S. 10, 19, 29, 49, 59, 88, 92 u. f. 100 u. f.; kl. Monatbl. 1864. S. 415; 1865. S. 328; 1868. S. 298, 421; 1869. S. 470. — *Rudnew*, Virchow's Arch. 48. Bd. S. 494, 498. — *Klebs*, A. f. O. XI. 2. S. 244. — *Junge*, ibid. V. I. S. 49, 55. — *Bolling Pope*, Würzburg. med. Zeitschrift III. S. 244; kl. Monatbl. 1863. S. 317. — *Sämisch*, Beiträge zur norm. u. path. Anat. des Auges. Leipzig, 1862. S. 18, 24, 29; 1869. S. 305. — *Förster*, Ophth. Beiträge. Berlin, 1862. S. 99. — *Virchow*, dessen Archiv. X. S. 170, 181. — *Wagner*, ibid. XII. S. 218. — *Beckmann*, ibid. XIII. S. 97. — *Demme*, Beiträge zur path. Anat. des Tetanus. Leipzig und Heidelberg, 1859. S. 93. — *H. Müller*, A. f. O. IV. 2. S. 41; Verhandlungen der Würzburger phys. med. Gesellschaft. 1856. 27. Dec.; 1858. 8. Mai; 1859. 28. Mai. — *Malmsten* und *Gyllenschiold*, Gaz. méd. de Paris. 1862. Nro. 36. — *C. Ritter*, A. f. O. VIII. 1. S. 14, 67, 72. — *Schiess-Gemuseus*, ibid. IX. 1. S. 30, 36. — *Leber*, A. f. O. XIV. 2. S. 341, 342, 357, 369; kl. Monatbl. 1868. S. 299, 302; 1869. S. 312, 314. — *Berlin*, A. f. O. XIII. 2. S. 294; XIV. 2. S. 281. — *Manz*, ibid. XII. 1. S. 8, 16. — *Knapp*, ibid. XIII. 1. S. 159, 167; kl. Monatbl. 1868. S. 355. — *Mauthner*, Lehrb. d. Ophthalmoscop. S. 318, 326, 328, 336, 347, 354, 356, 373, 374, 382, 434, 436, 440, 451. — *Coccius*, de apparatu optico, 1868. S. 15. — *Kussmaul, R. Meyer*, Centralbl. 1866. S. 361. — *O. Becker*, Arch. f. Aug. u. Ohrenheilk. I. S. 94; kl. Monatbl. 1868. S. 300. — *Liebreich*, Atlas d. Ophth. Taf. X; Deutsche Klinik, 1861. S. 15. — *Simon*, Centralbl. 1868. Nro. 53. — *Recklinghausen*, nach Liebreichs Atlas. S. 30. — *Ed. Jaeger*, Handatlas. Fig. 67, 89—97. — *Graefe*, A. f. O. XII. 2. S. 211. — *Classen*, Ueber das Schlussverfahren. Rostock. 1863. S. 32. — *Donders*, Anomal. v. Ref. u. Acc. Wien. 1866. S. 302. — *Secondi*, Clinica oc. di Genova, Torino. 1865. S. 42.

1. Die diffuse Neurodictyitis.

Krankheitsbild. *Charakteristisch sind: Eine mehr gleichmässige oder wolkig verschwommene Trübung der Netzhaut und Papille mit davon abhängiger Verschleierung oder völliger Verhüllung der hinteren Aderhautgrenze; Ueberfüllung der grösseren Gefässstämme mit Neigung zu Blutergüssen; Umnebelung oder Verdunkelung des Gesichtsfeldes.*

1. *Die ophthalmoskopischen Symptome* und darunter das Hauptmerkmal, die *Trübung der Netzhaut und Papille*, sind nicht immer sehr deutlich ausgesprochen. Der Augenspiegel wirft nämlich nur *directes* Licht, und dieses fast *senkrecht*, also unter Winkeln auf die Netzhaut, welche einer *ausgiebigen* Lichtzerstreuung *nicht* günstig sind. Es muss also die optische Gleichartigkeit der Netzhaut und Papille schon in ziemlich *beträchtlichem* Grade abgenommen haben, wenn die Trübung im Augenspiegelbilde *sehr auffällig* hervorstechen soll. In der That hat man in manchen Fällen, wenn nicht *lichtschwache* Spiegel zur Verfügung stehen *(Mauthner)*, *grosse* Noth, das Vorhandensein einer *pathologischen Trübung* mit *Sicherheit* nachzuweisen (Fig. *B)*; die Diagnose muss sich vornehmlich auf die Nachweisbarkeit von *Circulationsstörungen, Blutextravasaten* und insbesondere auf die ziemlich charakteristischen *subjectiven* Symptome stützen und dies zwar um so mehr, als sehr zarte schleierartige Trübungen der hinteren Netzhautportionen auch *im Normalzustande* nicht gerade selten vorkommen und dann die hintere Aderhautgrenze minder scharf heraustreten lassen.

In einzelnen Fällen lagern sich derlei entzündliche Trübungen wohl auch nur über *einzelne Theile* des Augengrundes, die Retinitis erscheint, zeitweise wenigstens, *partiel*. Verhältnissmässig am häufigsten wird dies in der Gegend der *Papille* beobachtet *(Stauungspapille, Retinitis circa papillam, Iwanoff)*.

Bei *grösserer Intensität des Processes* mit *reichlicher Productbildung* und *Fettausscheidung* nimmt die optische Ungleichartigkeit der Netzhaut und Papille, somit auch die Auffälligkeit der pathologischen *Trübung* in sehr rascher Progression zu. Oft findet man dann die Retina als eine *mehr weniger dicht und nicht immer ganz gleichmässig getrübte*, weissliche, gelbliche oder grauliche, äusserst selten *grünliche (Mauthner)* und radiär feingestreifte *Schichte*, welche schleierartig über die Chorioidea ausgespannt ist und diese nur schwach röthlich durchschimmern lässt; daher auch der *Sehnerveneintritt* sich sehr schwach abgrenzt und blos durch seine hellere Farbe von der Umgebung absticht. In anderen Fällen wird die *Chorioidea völlig gedeckt*, der Augengrund erscheint matt, schmutzig gelbgrau mit dunkleren und lichteren wolkigen Zeichnungen; die hintere *Aderhautgrenze* ist *vollständig* verhüllt und man erkennt den *Ort der Papille* nur an dem gemeinsamen Austritte der centralen Gefässstämme und einer daselbst etwa vorhandenen grubigen Vertiefung (Fig. *C.*).

In der Trübung, welche sich über den Augengrund hinzieht, gewahrt man bei günstiger Beleuchtung bisweilen auch die (S. 183) erwähnten, auf *bestimmte* anatomische Verhältnisse hindeutenden feinen *Tüpfel, radiären Strichelungen* und zarten *marmorirten Zeichnungen*.

Die nebenhergehende *Circulationsstörung* bekundet sich oftmals deutlich durch *starke, radiär gestreifte* oder *gestrichelte Röthung der Papille* und ihrer nächsten Umgebung; häufiger aber, und zwar besonders bei längerem Bestande *chronischer* Entzündungsformen, blos durch auffällige *Erweiterung* und *Schlängelung* der *venösen* Stämme und Hauptäste. Die *Arterien* erscheinen dabei meistens von *normalem* Durchmesser oder gar *verengt.* Nicht selten erkennt man in den Venen *dunklere und hellere Stellen* (Fig. *B, C*) und erklärt sich dieses daraus, dass jene bei reichlicherer Productbildung, insbesondere bei *ungleichmässiger seröser* Infiltration des Gefüges, nicht in *Einer* Fläche streichen, sondern von der geschwellten Netzhautportion bald nach vorne gedrängt werden, bald sich nach hinten einsenken und darum streckenweise in einer ihrer Axe sich nähernden Richtung gesehen werden. Die Gefässe werden dabei entweder in ganz *scharfen* und *klaren* Bildern wahrgenommen, oder sie zeigen sich auffällig *verschleiert*, ausnahmsweise vielleicht gar eine Strecke weit gänzlich *unterbrochen*, ein Phänomen, welches durch weit gediehene entzündliche Veränderungen der *vordersten* Netzhautschichten begründet wird.

In manchen Fällen, namentlich bei mehr *chronischen* Formen des Processes, findet man die Gefässstämme und deren grössere Aeste von hellen glänzenden *weisslichen Linien* eingesäumt Es deuten dieselben auf *Hypertrophie der Wandungen* und treten besonders stark bei der Untersuchung im *aufrechten* Bilde hervor, wenn durch leichte Drehungen des Spiegels die Richtung des auffallenden Lichtes gewechselt wird *(Schweigger)*. Der Reflex pflegt dann vorzugsweise an den *Arterien* auffällig zu sein. Ausnahmsweise stellen sich die Gefässe wohl gar als weisse *verzweigte Stränge* dar, welche die darin strömende Blutsäule nur ganz *undeutlich* durchschimmern lassen oder gänzlich *decken*, so dass das Gefäss für *obliterirt* gehalten werden könnte *(Nagel)*. Oefters gelingt es dann noch, das Blut zur Wahrnehmung zu bringen und die *Durchgängigkeit* des Rohres zu erweisen, wenn man ein sehr kleines Flammenbild unmittelbar neben der betreffenden Gefässpartie entwirft. Leuchtet auch dann die Blutsäule nicht durch, so ist der Schluss auf *Unwegsamkeit* des Rohrstückes gerechtfertigt *(Liebreich)*.

Eine *sehr ausgesprochene* und bis *in die feineren Zweige* ausgedehnte *Hyperämie* gehört keineswegs zu den *gewöhnlichen* Symptomen, sondern wird im Gegentheile *nur selten* und dann meistens blos *im ersten Beginne* einer *mit grösserer Intensität* auftretenden Retinitis beobachtet. Sie charakterisirt sich durch eine *feine rothe Punktirung* der Netzhaut und durch das Auftreten *zarter* dichter gitterartiger oder schlingenförmiger *Gefässnetze*. In der Regel *fehlt sie* und man findet höchstens die *Papille*, vorzüglich die periphere Zone derselben, stark hyperämirt, so dass die Sehnervenscheibe sich nur wenig oder gar nicht von dem übrigen Augengrunde abhebt.

Hämorrhagische Extravasate (Fig. *B, C.*) sind zwar kein constantes Symptom, kommen aber doch *sehr häufig* vor. Sie stellen sich als dunklere und hellere blutrothe *Punkte, Streifen, Spritzer* oder umfangreiche *Flecke* dar, deren Grenzen bald scharf, bald verwaschen sind. Sie liegen häufig ganz *oberflächlich an den Venen* und stechen dann besonders im Bereiche heller Exsudatfladen sehr auffällig heraus. Oefters liegen sie aber auch *tiefer* und werden von den Trübungen schleierartig *gedeckt*. Wo sie sehr *zahlreich* (Fig. 32) oder von grösserem *Umfange* sind, pflegt man von einer *Neurodictyitis apoplectica* zu sprechen. Es findet sich diese Form vorzüglich bei *alten Leuten* zwischen dem 50. und 80. Jahre und steht dann wahrscheinlich im Zusammenhange mit *Gefässerkrankungen (Pagenstecher)*. Als eine *besondere Art* der Netzhautentzündung lässt sie sich nur insoferne betrachten, als das Extravasat bisweilen das *primäre* Leiden und der entzündliche Process die *Reaction* dagegen darstellt.

Das ophthalmoskopische Bild der diffusen Neurodictyitis wird im Ganzen sehr wesentlich beeinflusst durch *entzündliche Glaskörpertrübungen.*

Diese fehlen in der That bei mehr *acut auftretenden* Fällen nur selten, machen sich aber auch oft bei *sehr chronisch* verlaufenden, wenigstens zeitweilig und besonders während den Nachschüben des Processes, geltend. Sie sind manchmal so dicht, dass die Netzhaut durch den Augenspiegel gar *nicht* wahrgenommen werden kann. Häufiger jedoch bilden sie blos einen zarten diffusen Nebel oder feine Wölkchen, welche sich über den Augengrund lagern, bisweilen wohl auch auf einzelne Theile des letzteren beschränkt sind und sich bei günstigen Einfallswinkeln des Spiegellichtes in verschwommenen Umrissen getrennt wahrnehmen lassen.

Fig. 32.

2. Im Uebrigen bietet der erkrankte Augapfel bei reiner Netzhautentzündung *objectiv wenig oder nichts Charakteristisches.* Er kann trotz weit gediehener diffuser Dictyitis *ganz normal* aussehen.

3. Von höchstem Belange sind die durch die Entzündung bedingten *Functionsstörungen der Netzhaut.* Sie sind es immer, welche den Kranken auf sein Leiden aufmerksam machen und der ärztlichen Behandlung zuführen.

Sehr häufig, namentlich bei *gleichmässiger* Vertheilung der Producte in der Netzhaut, äussert sich die Functionsstörung durch eine *gleichmässige,* mehr weniger dichte, rasch oder allmälig sich steigernde *Umnebelung des ganzen Gesichtsfeldes.* Bei *niederen* Graden der Affection klagt der Kranke meistens über einen weisslichen oder weissgrauen, öfters auch gelblichen oder bräunlichgelben Nebel, welcher sämmtliche im Sehfelde gelegene Objecte einhüllt. Die Untersuchung ergibt eine merkliche *Abnahme der centralen Sehschärfe* mit verhältnissmässiger *Undeutlichkeit des excentrischen Sehens.* Bei *höheren* Graden des Leidens ist der Nebel dichter, seine Farbe mehr grau bis ins Aschgraue, die Objecte erscheinen wie in Rauch gehüllt; die centrale Sehschärfe ist auf ein Geringes gesunken, das peripherische Sehen aber bis auf blosse Lichtempfindung geschwunden; *geringere* Erleuchtungsintensitäten heben jede Wahrnehmung auf, es ist sogenannter *amaurotischer Nachtnebel* gegeben. In den *höchsten* Graden endlich hört die *qualitative* Lichtempfindung auf, das kranke Auge kann nur mehr über *stärkere oder schwächere Erleuchtung des Gesichtsfeldes* urtheilen.

Mit Berücksichtigung der pathologisch-anatomischen Befunde darf man es als sicher annehmen, dass der hellfarbige Schleier, welcher sich bei minderen Graden des Leidens über das Gesichtsfeld lagert, nicht blos der Ausdruck einer verminderten *Perceptions-* und *Leitungsfähigkeit* der *nervigen* Elemente sei, sondern abgesehen von den etwa nebenhergehenden *Glaskörpertrübungen* grössten Theiles auf Rechnung des optisch ungleichartiger gewordenen *bindegewebigen Gerüstes* gesetzt werden müsse, also, ähnlich den Sehstörungen bei Trübungen der *dioptrischen* Medien, eine Folge der Zerstreuung des Lichtes in den entzündeten Schichten der Netzhaut sei.

In der That bietet die Qualität der durch derartige Formen der Retinitis bedingten Sehstörungen sprechende Analogien mit den Sehstörungen, welche durch centrale, die Pupille deckende Hornhauttrübungen begründet werden. *Grelle* Erleuchtung des Sehfeldes, besonders die Einwirkung intensiven *diffusen* Lichtes, steigert die Sehstörung durch Verdichtung und hellere Färbung des Nebels, bisweilen in so auffälligem Grade, dass man die Aufstellung einer eigenen *nyctalopischen* Form der Neurodictyitis für räthlich erachtete *(Arlt)*. *Dunkelheit* des Sehfeldes aber bewirkt, dass nicht genug directe Strahlen die vorderen Netzhautschichten passiren, um *hinlänglich lichtstarke* Bilder auf dem Stratum bacillosum entwerfen zu können. *Bei genügender* Erleuchtung des Gesichtsfeldes und möglichster Ausschliessung *diffusen* Lichtes hindern schwache Trübungen der entzündeten Netzhaut nicht, dass der Kranke noch *kleine*, von der Umgebung stark contrastirende Objecte *mit dem Centrum* der Retina zu *deutlicher* Wahrnehmung bringen, gewöhnliche Druckschrift lesen u. s. w. kann. Doch muss der Kranke die Objecte *mehr dem Auge nähern*, als in der Norm, er strengt sich dabei auch mehr an und dauert nicht aus.

Es versteht sich von selbst, dass bei *Massenzunahme* des entzündlichen Productes dessen *optische* Wirkung und die *Functionsstörung* der nervigen Elemente wachsen müsse. *Bei auffälliger Trübung* oder *völliger Undurchsichtigkeit der Retina* ist die centrale Sehschärfe und die Deutlichkeit der excentrischen Wahrnehmungen in der Regel, aber nicht immer, schon *sehr geschwächt*, es bedarf eines völligen Abschlusses des diffusen Lichtes so wie auch grosser, von der Umgebung stark contrastirender und *nahe*gestellter Objecte, um ein Erkennen derselben zu ermöglichen. In vielen Fällen ist das Sehvermögen gar schon *auf quantitative Lichtempfindung geschwunden.*

Im Ganzen lässt sich zwischen dem *Grade der Sehstörung* und der *Massenhaftigkeit der Producte* ein stetiges gerades Verhältniss *nicht* erkennen. Es fällt hiebei eben die grössere oder geringere Betheiligung der *nervösen Elemente* sehr gewichtig in die Wagschale und diese steht keineswegs immer in Proportion zur Anhäufung von Producten im bindegewebigen Gerüste der Retina und des Opticus, vielmehr sind die nervigen Theile nicht selten noch sehr wohl *erhalten* bei weit vorgeschrittener *Wucherung* des Fachwerkes und umgekehrt. Es geschieht daher auch nicht selten, dass bei relativ *geringer* Trübung der Retina *hochgradige* Sehstörung, ja blosse Lichtempfindung beobachtet wird, ohne dass ein Centralleiden oder eine bezügliche Affection des Nervenstammes hierauf Einfluss nähme.

In *einzelnen* Fällen von *reiner* diffuser Neurodictyitis kömmt es zu *Einschränkungen des Gesichtsfeldes*, es geht die Functionstüchtigkeit eines kleineren oder grösseren *Abschnittes* der Netzhaut völlig verloren, während der *Rest* des Organes mit den vorhin geschilderten Hemmungen functionirt. Viel häufiger sind *Unterbrechungen des Gesichtsfeldes*, d. i. Erblindungen einzelner, dem Centrum näher gelegener Stellen der Netzhaut. Sie stellen sich als *leere*, *dicht umschleierte* oder *dunkle Flecke* im Sehfelde dar. Oft ist es ein *einzelner* Fleck, welcher centrisch oder excentrisch lagert, ein *Ring*, welcher die Mitte des Sehfeldes umgibt u. s. w. In anderen Fällen sind es *mehrere*, in Grösse und Gestalt verschiedene Flecke. Die *Grenzen* dieser Einschränkungen und Unterbrechungen pflegen *minder scharf* zu sein, als bei den durch centrale oder Sehnervenleiden begründeten *amblyopischen Zuständen* (Siehe schwarzen Staar.)

Es unterliegt keinem Zweifel, dass *Blutextravasate* und stellenweise dichtere *Glaskörpertrübungen* partielle Verdunkelungen des Gesichtsfeldes mitbegründen.

Zu den aufgezählten subjectiven Symptomen kommen häufig noch andere, welche ihrer *Inconstanz* wegen jedoch nur *geringen diagnostischen* Werth besitzen. So klagen die Kranken oft über ein eigenthümliches *Schimmern*, *Glitzern*, *Zittern*, *Wimmeln im Gesichtsfelde*, welches bald stärker, bald schwächer hervortritt. Bis-

weilen erscheint *das Gesichtsfeld gefärbt*, gelblich, röthlich, grünlich u. s. w. Auch *wahre Chromopsie und Photopsie* kömmt nicht selten, wenigstens periodenweise, nach stärkeren geistigen und körperlichen Aufregungen, vor. Am häufigsten wird sie bei mehr acut auftretenden Processen, insbesondere nach der Einwirkung eines heftigen Irritamentes, beobachtet und ist dann mitunter durch ihre Intensität und Dauer in sehr hohem Grade peinlich. Ueberhaupt deuten diese subjectiven Gesichtserscheinungen auf *Fortdauer der progressiven Periode* und sind insoferne von *prognostischer* Bedeutung.

In einzelnen seltenen Fällen sehen die Kranken die Objecte verzogen, verzerrt, theilweise über und durch einander geworfen *(Metamorphopsie)*, verkleinert *(Mikropsie)*, verbreitert oder vergrössert *(Megalopsie)*. Häufiger werden Störungen des *Farbensinnes* beobachtet *(Leber)*.

Eigentliche *Lichtscheu und Schmerzen* gehören ebenfalls nicht zu den constanten Syptomen, fehlen im Gegentheile sehr häufig, namentlich bei mehr chronischen Formen und in den späteren Stadien der rascher verlaufenden Fälle.

Ursachen. 1. Die Neuroretinitis diffusa entwickelt sich öfters primär, *ohne dass sich ein ätiologisches Moment* mit irgend einem Wahrscheinlichkeitsgrade nachweisen liesse. Häufiger jedoch wird sie *durch eruirbare innere und äussere Schädlichkeiten* angeregt. Am gewöhnlichsten geben *directe* Veranlassung *functionelle Irritamente und Traumen.*

Zu den *ersteren* gehören *übermässig grosse Erleuchtungsintensitäten des Gesichtsfeldes*, sei der Grund hiervon directes, oder von hellen und glänzenden Objecten reflectirtes *Sonnenlicht.* Nicht minder können *geringere* Erleuchtungsintensitäten, wenn dieselben *rasch und oft wechseln*, bei längerer Einwirkung zur Netzhautentzündung führen. Am *häufigsten* indessen sind *übermässige Anstrengungen* des Sehorganes behufs der deutlichen Wahrnehmung kleiner Objecte die Quelle des fraglichen Leidens. Insoferne kann *Uebersichtigkeit* in der That ein wichtiges disponirendes Moment abgeben (*Secondi*). Auch grelle *Färbung* und heller *Glanz* der Gegenstände so wie umgekehrt *geringe Contrastirung* von der Umgebung, flackernde oder zu schwache *künstliche* Beleuchtung, Trübung der dioptrischen Medien sowie alles andere, was die *Deutlichkeit* der Netzhautbilder beeinträchtigt, ist hiebei von grossem Belange. Mehr noch aber als die *Intensität* der Anstrengung fällt deren *Dauer* ins Gewicht. Wirklich setzen derartige anstrengende Beschäftigungen vorerst meistens nur *Reizzustände*, erst die Fortsetzung der Arbeit bei Bestand der Irritation zieht die *Gewebswucherung* nach sich.

Traumen können auf die *Netzhaut* wohl nicht einwirken, ohne dass die *umgebenden* Theile wesentlich mitgeschädiget würden. Eine Neurodictyitis, welche sich in Folge von Erschütterungen, Schlägen, Stössen, zufälligen und operativen Zusammenhangstrennungen u. s. w. der Netzhaut entwickelt, ist darum kaum jemals rein, sondern in der Regel mit *Iridochorioiditis* gepaart, ja sehr häufig nur die Theilerscheinung einer *Panophthalmitis.*

Aehnliches gilt von den Netzhautentzündungen nach *Traumen des Opticus*, wenn der verletzende Körper durch den Bulbus in den Nerven eingedrungen ist *(His, Stavenhagen, Graefe). Durchschneidungen des Opticus* von der *Orbita* aus bei Thieren *(Rosow, Kugel, Leber)* oder in Folge *zufälliger* Verletzungen *(Pagenstecher)* ohne Schädigung des Augapfels führen nach den bisherigen Beobachtungen zu intensiver weisslicher Trübung der Netzhaut und Papille. Die Grenze des Sehnerveneintrittes wird dadurch völlig gedeckt; die Centralgefässe erscheinen zum Theil blutleer und streckenweise von der Trübung verhüllt. Wegen theilweiser Durchschneidung der Ciliargefässe verblasst auch der Augengrund an einzelnen Stellen der Peripherie, doch stellt sich auf collateralem Wege die Einspritzung der retinalen und Aderhautgefässe bald wieder her, worauf die Trübung der Netzhaut zurückgeht und den Symptomen des Schwundes Platz macht. In einem Falle *(Pagenstecher)* blieb starke Pigmentirung der Netzhaut und Papille zurück.

In die Categorie der *traumatischen* Formen gehören auch jene diffusen Entzündungen, welche bisweilen im Gefolge von *Gefässberstungen* und *Blutaustritt* in das Gefüge der *Retina* oder des *Sehnerven* zu Stande kommen. Insoferne können *Blutstauungen* und in weiterer Linie *Herz-* und *Lungenkrankheiten* ein ursächliches Moment der Neurodictyitis abgeben.

Herzleiden und insbesondere *Endocarditis* können ausserdem vielleicht noch bisweilen durch Verführung abgelöster Exsudatmassen und Verstopfung der Centralschlagaderäste der Retina *(Virchow)* und, wie neuerer Zeit behauptet wird, auch der *Ciliararterien (Knapp)* Veranlassung zu Dictyitis geben.

2. Auch *Leberkrankheiten* sollen unter Umständen eine Netzhautentzündung begründen können *(M. Müller, Althof, Pagenstecher)*. Nicht minder wird ein ursächlicher Zusammenhang der Dictyitis mit *Tuberculose (Galezowski)* und mit der *Zuckerruhr (Heymann, Galezowski, Noyes, Ed. Jaeger)* angenommen.

3. *Am häufigsten fusst die diffuse Netzhautentzündung auf allgemeiner Syphilis*, stellt eine Localisation der letzteren dar. Sie ist dann bisweilen mit Iridochorioiditis und Keratitis punctata, oder blos mit Iritis gepaart. Oefter *geht ihr Iritis voran*, sie entwickelt sich nach einem oder mehreren Anfällen syphilitischer Regenbogenhautentzündung, ohne dass jedoch letztere nothwendig mit recidivirte. Besonders gerne kommt es zur Dictyitis, wenn das Auge in der Reconvalescenz nach specifischer Iritis und vor gänzlicher Beseitigung des Grundleidens functionellen Schädlichkeiten ausgesetzt wird. In der Regel jedoch *steht* die syphilitische Neurodictyitis am Auge *rein* da. Sie ist bald *einseitig*, bald *binocular*. *Eigenthümliche Symptome* kommen ihr *ganz gewiss nicht zu*, wie zum Theil schon daraus hervorgeht, dass die dies behauptenden Autoren *(Mauthner, Graefe, Mooren, Jacobson, Alexander u. A.)* in der Angabe derselben durchaus *nicht* übereinstimmen. Die syphilitische Natur einer Netzhautentzündung lässt sich eben einzig und allein nur aus dem Gegebensein oder Vorausgehen von Erscheinungen ermessen, welche auf den Bestand der *allgemeinen Lues* hindeuten.

4. Ausserdem ist die diffuse Neurodictyitis gar oft ein *secundäres*, von den *Umgebungen* aus im Sehnerven oder in der Netzhaut angeregtes Leiden.

a) Die entzündliche Wucherung *beginnt* nicht selten *innerhalb der Schädelhöhle* und schreitet von hier dem Stamme des Nerven entlang zur Netzhaut vorwärts. *Neurodictyitis descendens* ist der für solche Vorgänge gebräuchliche Name.

Am seltensten geschieht es wohl, dass ein entzündlicher Herd von den eigentlichen *Centralorganen des Gesichtssinnes* oder von *anderen* von Opticusbündeln durchzogenen Theilen des Gehirnes sich *unmittelbar* auf die Faserzüge des Sehnerven fortsetzt und in den bindegewebigen Hüllen der ersteren auf die Wurzeln und den Stamm übergeht, um weiterhin bis zur Netzhaut zu gelangen. Meistens beschränkt sich bei *centralen* Herden der *manifeste* Wucherungsprocess schon innerhalb des *Gehirnes* oder in einem der beiden *Tractus;* im *Orbitalstücke* des Nerven und in der Netzhaut kömmt es blos zur *grauen* Atrophie (Siehe Netzhautschwund). Doch kommen Fälle der ersten Art ohne Zweifel vor *(Blessig, Leber, Galezowski)*.

Den anatomischen Verhältnissen entsprechend sind es selbstverständlich am öftesten Krankheitsherde, besonders Tumoren, im Bereiche der *mittleren Schädelgrube* und in der Umgebung der *Vierhügel*, welche zur Neurodictyitis descendens führen *(Galezowski)*. Demgemäss sind neben Erbrechen, Kopfschmerz, epileptiformen Anfällen und Convulsionen, Lähmungen des 3. bis 8. Gehirnnerven und, falls eine Sehnervenwurzel durch den primären Herd leitungsunfähig geworden ist, *hemiopische* Erscheinungen sehr gewöhnliche Begleiter.

Viel häufiger ist eine neben dem Centralleiden einhergehende *Meningitis* die Vermittlerin des Ueberganges. Durch solche *Hirnhautentzündungen* können übrigens auch die verschiedenartigsten Affectionen von Gehirntheilen, welche den optischen Centris *ferne* liegen, mit der Neuritis optica combinirt werden. *Ueberhaupt muss die Meningitis basalis als eines der wichtigsten pathogenetischen Momente der Neurodictyitis bezeichnet werden*, ja man geht wahrscheinlich nicht zu weit, wenn man behauptet, dass die *basilare* Meningitis sich in der *Mehrzahl* der Fälle am Augengrunde widerspiegelt und dass das Ophthalmoscop demnach ein wichtiges Hilfsmittel für die *Diagnosis der Hirnhautentzündung* abgibt. In der That finden sich bei letzterer häufig starke Erweiterungen der Netzhautgefässe und Oedem der Papille; oft sind schon Haemorrhagien, ja sogar diffuse Trübungen und bisweilen selbst massigere Anhäufungen entzündlicher Producte in Gestalt weisser Flecke nachzuweisen, und dies zwar zu einer Zeit, wo die Symptome der Meningitis noch nicht klar ausgesprochen und die Diagnose des Grundleidens noch schwierig ist *(Bouchut, Clifford, Galezowski.)*

Man kann sagen, dass Alles, was eine Meningitis hervorzurufen vermag, auch eine Quelle des entzündlichen Sehnervenleidens werden könne, z. B. Traumen mit Fractur der Schädelbasis *(Manz, Jacobi)*, Tuberculose *(Bouchut, Galezowski)* u. s. w. Auch die *epidemische Cerebrospinalmeningitis* spielt insoferne eine Rolle in der Pathogenese der *Neurodictyitis (Schirmer)*. Doch trägt *diese* unter solchen Umständen meistens den *suppurativen* Charakter und wird darum besser bei der *eitrigen Panophthalmitis* erörtert. Sonst ist die *Uebereinstimmung* zwischen den Producten der basalen Meningitis und einer davon abhängigen Neurodictyitis *keineswegs* eine Nothwendigkeit, im Gegentheile können *diffuse* Formen der letzteren ganz wohl im Gefolge *tuberculöser* oder *eitriger* Hirnhautentzündungen auftreten.

Es wird übrigens die absteigende Netzhautentzündung nicht selten auch bei Meningitis an der *Convexität* der Hemisphären *(Bouchut, Blessig)*, bei Tumoren etc. in den *verschiedensten* Theilen des *Gross-* und *Kleinhirns (Blessig, Leber, Galezowski, Benedikt)*, überhaupt unter Verhältnissen beobachtet, welche einen *directen* Zusammenhang des *primären* Herdes und des Augenleidens nicht annehmen lassen. Noch mehr, gar oft erweiset sich bei manifester Neurodictyitis descendens das *Orbitalstück* des Sehnerven ganz frei, oder ist doch nur in geringem Grade und blos streckenweise durch leichte Kernanhäufungen im Neurileme oder durch partielle Verfettung einzelner Nervenbündel als erkrankt zu erkennen *(Iwanoff, Leber)*. Der *manifeste* Entzündungsherd erscheint dann also auf den vordersten Theil des Opticus, die Papille und Netzhaut beschränkt und ist jedenfalls von dem primären intracraniellen Herde durch *nicht entzündete* Theile getrennt. Es liegt auf der Hand, dass unter solchen Umständen von einer *Fortpflanzung* der Entzündung per contiguitatem nicht die Rede sein könne; dass hier vielmehr *nervöse*, insonderheit *vasomotorische Einflüsse* ebenso im Spiel sein mögen *(Benedikt)*, wie bei dem unter gleichen Verhältnissen häufig auftretenden Netzhautschwunde.

Das *Gefässleiden* offenbart sich wirklich in nicht wenigen derartigen Fällen durch ausserordentlich starke *Erweiterung* der Centralvenenstämme und der die Papille durchwebenden Blutadernetze, durch Extravasate etc. Dazu gesellt sich in der Regel bald *Oedem*, in Folge dessen die Papille öfters zu einem steilrandigen mächtigen Walle aufschwillt, welcher nur gegen die Macula lutea hin offen ist. In diesem Zustande kann der Sehnerveneintritt ohne Betheiligung der nachbarlichen Netzhautzone sogar

längere Zeit fortbestehen, während das bindegewebige Gerüste leicht hypertrophirt. Früher oder später kommt es aber meistens zur *wahren Entzündung*, die Nervenfasern hypertrophiren und verfettigen zum Theile, während sich mehr minder bedeutende Mengen neoplastischer Zellen im Gefüge häufen, der geröthete Wall trübt sich mehr und mehr und späterhin nimmt auch die Netzhaut an den Veränderungen Theil *(Iwanoff, Leber)*.

Man hat die eben geschilderte, wallartig aufgetriebene Papille als einen eigenthümlichen Zustand unter dem Namen *Stauungsneuritis* oder *Stauungspapille* beschrieben *(Graefe)*, indem man annahm, dass die colossale Gefässerweiterung nur durch mechanische *Circulationshindernisse* begründet sein könne. Der Umstand, dass das Leiden in der Mehrzahl der anfänglich beobachteten Fälle bei Tumoren sich entwickelt hatte, welche in der mittleren Schädelgrube sassen und möglicherweise oder thatsächlich auf den *Sinus cavernosus drückten (Graefe, Hulke)*, war ganz geeignet, eine solche Ansicht zu stützen. Doch ist der *Mangel* aller Stauungserscheinungen im *ciliaren* und *orbitalen* Stromgebiete sowie die *Anastomose* der *Vena centralis retinae* mit den beiden *Venis ophthalmicis* und mittelbar mit der Vena facialis ant. und post. *(Sesemann)* schon längst als ein triftiger Einwurf geltend gemacht worden *(O. Becker)*. Dazu kommt, dass bei anatomisch *nachgewiesenen* Stauungen im Bereiche des Sinus cavernosus, bei *Thrombose (Knapp)* oder *Compression* desselben von Seite nachbarlicher Geschwülste etc. (Siehe pulsirende Orbitaltumoren) wohl das Polster der Augenhöhle so wie die Bindehaut und die Lider alle Erscheinungen einer höchstgradigen Blutüberfüllung und ödematösen Schwellung darboten, das Sehvermögen in der Regel aber nicht gelitten hatte, und der Augenspiegelbefund entweder negativ ausfiel oder, mit Bezug auf die Thrombose, Symptome lieferte, wie sie sonst bei der *Embolie und Ischaemie* gefunden werden *(Knapp)*. Auch ist bei Hydrocephalus *(Galezowski)* und Gehirntumoren, welche unter *Erhöhung des intracraniellen Druckes* einhergehen, die Stauungspapille eine *Ausnahmserscheinung*; während sie umgekehrt wieder bei Aftergebilden gefunden wurde, welche *ohne alle* Steigerung des Gehirndruckes verliefen, und ihrer Lage nach *unmöglich* einen Druck auf den Sinus cavernosus oder auf einen Theil des Sehnerventraktes ausüben konnten. Hat man sie doch bei Erweichungsprocessen und Geschwülsten im *Kleinhirn (Blessig, Leber)*, ja sogar bei *Meningitis basilaris (Manz)* beobachtet. Ueberdies sprechen einige Beobachtungen dafür, dass die mit ihr verknüpften Gefässerkrankungen gleich den den pulsirenden Orbitalgeschwülsten zu Grunde liegenden auch *primär*, ohne alle Stauungsursache, aufzutreten vermögen *(Wecker)*.

In neuester Zeit glaubt man nun den Schlüssel zur Erklärung der Stauungspapille in der Vertheilung der *Lymphgefässe* gefunden zu haben *(H. Schmidt)*. Wenn nämlich das in der Lamina cribrosa verzweigte dichte Lymphnetz wirklich durch den Zwischenscheidenraum des Opticus mit dem Arachnoidalraume zusammenhängt, so lässt sich das Oedem der Papille und damit auch die Stauung der retinalen Gefässe im Bereiche des Sehnerveneintrittes in der einfachsten Weise mit einem *krankhaft gesteigerten Gehirndrucke* in pathogenetischen Zusammenhang bringen. In der That sprechen Versuche an Thieren für die Richtigkeit dieser, möglicherweise *tief* in die Pathologie des Auges eingreifenden Theorie *(Manz)*. Der Umstand, dass die sogenannte Stauungspapille bei entschieden *gesteigertem* Hirndrucke verhältnissmässig *selten* auftritt und umgekehrt sich auch bei voller *Normalität* des letzteren *findet*, ist jener Ansicht jedoch nicht günstig. Vorderhand mag daher die Stauungsneuritis nur als eine *Variante* der Neurodictyitis, ausgezeichnet durch die collossale Gefässerweiterung und ödematöse Infiltration gelten. Wirklich sind auch *Mischformen* nicht ungewöhnliche Vorkommnisse und nicht selten geht die eine in die andere über *(Graefe, Leber)*.

b) Seltener geht der Process von den *orbitalen Weichtheilen* aus; die Neurodictyitis wird von *Aftergebilden (O. Becker, Mauthner, Hirschberg)*, von reinen oder durch Knochencaries, Periostitis etc. bedingten *Abscessen, (Hulke)*, von *erysipelatösen Schwellungen* des Bindegewebes in der Augenhöhle *(Arlt, Wecker, Graefe)* angeregt, sei es dass der *Wucherungsprocess* als solcher unmittelbar auf die Scheiden und das innere Neurilem des Opticus übertragen oder durch *mechanische Einwirkungen*, Druck, Zerrung

des Nerven begründet wird. Im *letzteren* Falle pflegen *Stauungsphänomene* im Bereiche der Netzhautgefässe sehr deutlich ausgesprochen zu sein *(Graefe, Pagenstecher)*.

c) Endlich ist die Neurodictyitis sehr häufig ein von der *Uvea* überkommenes Leiden. In der That gelangen *Aderhautentzündungen* kaum jemals zum Abschlusse, ohne dass die Netzhaut und weiterhin der Opticus in Mitleidenschaft gezogen würde. In der Regel geschieht dies sogar schon sehr *frühzeitig*. Insoferne spielt die Neurodictyitis, wenn ihre Symptome *vorschlagen*, auch in der Bedeutung einer *sympathischen Ophthalmie* eine Rolle *(Graefe, Mooren)*.

Bei *Iridochorioiditis* und *Iridokyklitis* kann man die *vorderen* Netzhautzonen oft schon weit vorgeschritten sehen im entzündlichen Processe, ja bisweilen sind sie bereits in *Schwund* übergegangen, während die *hinteren* Theile der Retina noch in einem befriedigenden Zustande verharren *(Iwanoff)*.

Der Verlauf ist in der *Mehrzahl* der Fälle ein eigentlich *chronischer*. Schon das *erste Auftreten* ist öfters ein ganz *unmerkliches*, indem sehr hervorstechende Symptome fehlen und der Process sich nur durch eine ganz allmälige Abnahme der *Sehschärfe* verräth.

Bei *einseitiger* chronischer Retinitis wird daher das Leiden anfänglich sehr leicht übersehen, ja thatsächlich geschieht dieses auch nicht ganz selten bei *binocularer* Affection, wenn die betroffenen Individuen weniger aufmerksam und durch ihren Beruf nicht gezwungen sind, sich viel mit kleinen oder fernen Objecten zu beschäftigen. Es besteht dann bisweilen die Krankheit Wochen und Monate, ehe die zunehmende Sehschwäche, die Schwierigkeit sich bei nächtlichem Dunkel zu führen, das Auftreten dunkler Flecke im Gesichtsfelde oder namhafte Einschränkungen desselben weitere Zweifel an dem Vorhandensein eines krankhaften Zustandes unmöglich machen. Oefters wissen ungebildete Leute gar nicht den *Zeitpunkt* anzugeben, in welchem die Sehstörung begann.

Täuschungen sind übrigens um so leichter denkbar, als die *Functionsabnahme* durchaus nicht immer eine *stetige* ist, sondern vielmehr in ziemlich häufigen Fällen periodenweise *Verbesserungen* und *Verschlimmerungen* eintreten je nach Gunst oder Ungunst der Verhältnisse, unter welchen der Kranke jeweilig sich befindet. Insbesondere sind als solche, auf den Grad der Sehstörung *zeitweilig Einfluss nehmende Momente* zu nennen: Körperliche und geistige Aufregungen, übermässige Mahlzeiten, Räusche, geschlechtliche Ausschreitungen und vorzüglich passive Congestionen im Bereiche der oberen Hohlvene.

In anderen Fällen *entwickelt sich der Process rascher* bis zu einer gewissen Höhe, geht dann aber *in den chronischen Verlauf über* und schreitet unter allmäliger Steigerung der Netzhautalteration und der dadurch begründeten Sehstörung *langsam*, mit oder ohne zeitweilige Remissionen, den Ausgängen zu.

Es macht sich öfters *plötzlich*, ohne anderweitige auffällige Symptome, eine bedeutende Verminderung der centralen Sehschärfe und der Deutlichkeit des excentrischen Sehens geltend; die Functionstüchtigkeit der Netzhaut fällt von Tag zu Tag und ist binnen Kurzem auf ein Geringes gesunken. Oder es beginnt das Leiden unter Kopfschmerzen, Ciliarneurose, Lichtscheu, Chromopsie und Photopsie. Diese Symptome halten unter rascher Abnahme des Sehvermögens einige Zeit an, treten dann aber zurück, während die Sehstörung fort und fort, aber langsam steigt. Ersteres wird häufig bei der *syphilitischen* Dictyitis, letzteres bei jenen Netzhautentzündungen beobachtet, welche durch intensive *functionelle Schädlichkeiten* angeregt wurden.

Den *absteigenden Formen* gehen selbstverständlich in der Regel die Symptome des *primären Leidens* voraus. Doch geschieht es ausnahmsweise wohl auch, dass das letztere eine Zeit lang verborgen bleibt, dass die *Sehstörung* mit den charakteristischen Veränderungen des Nervenkopfes

in erster Linie hervortritt und erst *später* deren Abhängigkeit von einem innerhalb der *Schädelhöhle* verlaufenden Processe unzweideutig zur Aeusserung kömmt. Die Neurodictyitis und die damit vergesellschaftete Sehstörung entwickeln sich dann häufig *überaus rasch*, ein oder mehrere Tage genügen zur völligen Ausbildung des eigenthümlichen Krankheitsbildes und zur Herabsetzung des Gesichtes auf quantitative Lichtempfindung oder völlige Erblindung. Auf diesem Punkte angelangt pflegt der Process einen mehr chronischen Gang einzuschlagen und den Ausgängen zuzuschreiten.

Ausgänge. Die diffuse Netzhautentzündung ist mit gewissen Beschränkungen unter die *heilbaren* Krankheiten zu zählen. Vornehmlich gilt dieses von den *mehr chronisch* auftretenden und verlaufenden Formen, bei welchen die *Productbildung* eine *minder reichliche* und *gleichmässig vertheilte* ist, vorausgesetzt, dass der Process *nicht schon* seit Monaten besteht. Bei *massenhafter Anbildung von Producten*, diese mögen nun gleichmässig vertheilt oder fleckweise angehäuft sein, ist die Aussicht auf eine *völlige* Rückkehr zur Norm schon minder *wahrscheinlich*, eine Lichtung des über dem Gesichtsfelde lagernden dichten Nebels ist gewöhnlich die Grenze des *Erreichbaren*. Es werden nämlich unter solchen Umständen die nervigen Elemente meistens schon frühzeitig arg beschädigt.

Im Ganzen ist unter sonst gleichen Umständen die *Dauer* des Processes von *grösserem* Einflusse auf die Prognose als der *Grad*, in welchem die centrale Sehschärfe und die Deutlichkeit des excentrischen Sehens abgenommen hat. In der That schliesst die Reduction des Sehvermögens auf *quantitative* Lichtempfindung in Fällen jüngeren Datums die *Möglichkeit* der Heilung nicht aus. *Unterbrechungen* und besonders *Einschränkungen* des Gesichtsfeldes haben jedoch eine *schlimmere* Vorbedeutung. Sie bekunden nämlich eine starke Betheiligung der *nervosen* Elemente. *Einschränkungen* gehen wirklich nur selten oder niemals *vollständig* zurück; eine Aufhellung der *übrigen umnebelten Theile* des Gesichtsfeldes ist alles, was angehofft werden darf. *Unterbrechungen* des Gesichtsfeldes werden ebenfalls nur schwierig *vollständig* beseitigt, doch gelingt dieses in *frischen* Fällen noch eher, vorausgesetzt, dass es sich um eine *rein* diffuse Neurodictyitis und nicht etwa um *exsudative* Zwischenformen handelt.

Die Unterbrechung nimmt dann an Umfang ab, die betreffende Stelle des Sehfeldes wird heller, durchsichtiger und verliert sich endlich ganz in den klareren Umgebungen. Nicht selten ist diese Aufhellung eine *ungleichmässige*, der blinde Fleck zerfällt in mehrere kleinere, zwischen welchen die Objecte deutlicher und deutlicher hervortreten, und welche endlich in den an Ausdehnung gewinnenden hellen Zwischenräumen sich auflösen; oder es hellt sich der Fleck vom Centrum her auf, verwandelt sich in einen *Ring*, welcher allmälig an Breite und Dunkelheit verliert, in Bogentheile zerfällt und gleichsam zerfliesst.

Immerhin bleibt selbst in dem *günstigsten* Falle eine *Neigung zu Recidiven* zurück, welche die geringste äussere oder innere Schädlichkeit zu einer Quelle neuer Erkrankungen machen kann und darum die grösste Vorsicht erheischt.

Ueberhaupt ist selbst bei *Abhandensein* von Einengungen und Unterbrechungen des Gesichtsfeldes eine Wiederherstellung der *vollen normalen* Functionstüchtigkeit nur in der *Minderzahl* der Fälle erreichbar. *Oftmals* bleibt neben einiger Trübung der Netzhaut eine mehr minder auffällige *Umnebelung des Gesichtsfeldes* zurück, welche durch keinerlei optische Hilfs-

mittel neutralisirt werden kann und nicht nur die *Fernsicht* wesentlich beeinträchtiget, sondern auch den Kranken zu dauernder Beschäftigung mit *kleinen* Objecten, zum Lesen, Schreiben, Nähen u. s. w. untauglich macht.

Auch erweiset sich die Aufhellung des Gesichtsfeldes nicht gar selten als eine blos *vorübergehende*, indem die Umwandlung und die theilweise Aufsaugung der entzündlichen Producte oft schon unter der Aegide *des trüben Schwundes* vor sich geht, welcher nicht ungerne dem Wucherungsprocesse auf dem Fusse folgt und bei seinem allmäligen Vorschreiten mehr und mehr *nervöse* Elemente zu Grunde richtet. Selbstverständlich ist dieser Ausgang um so mehr zu fürchten, je grösser die *Intensität* des Processes und je grösser die *Menge* der Producte war, je länger die Infiltration der Netzhaut bestand und je weniger entsprechend das *Verhalten des Kranken* während und nach der Behandlung ist.

Der solchermassen begründete Schwund stellt sich jedoch nicht nothwendig in der *trüben* Form dar. Oefters trägt derselbe in den späteren Stadien mehr den Stempel der *reinen* oder *grauen Atrophie*, und zwar wird dies gerade bei den *absteigenden* Formen der Neurodictyitis häufiger beobachtet. Die entzündlichen Producte im Nervenkopfe und der angrenzenden Netzhautzone werden dann *völlig* resorbirt, der *Schrumpfungsprocess* aber schreitet unter dem Einflusse des *primären* Herdes weiter.

Behandlung. Die leitenden *Indicationen* der Therapie sind bei der Dictyitis, sowie bei jeder anderen Entzündung, gerichtet: auf *Fernhaltung und Beseitigung aller Schädlichkeiten*, welche den Process anzuregen, zu unterhalten und zu steigern geeignet sind; auf *Beschränkung und Unterdrückung* der *Gewebswucherung;* auf *Rückbildung und Aufsaugung der krankhaften Producte* ohne Gefährdung der noch bestehenden normalen Elemente.

Vor allem ist zu ermitteln, ob die Dictyitis die Bedeutung eines *secundären* Leidens habe, und dann das etwa vorhandene *primäre* oder *Grundleiden* wirksam zu bekämpfen. Insonderheit muss die Häufigkeit einer *syphilitischen* Basis im Auge behalten und, wo diese *erwiesen* oder *wahrscheinlich ist*, eine *kräftige antisyphilitische* Behandlung eingeleitet werden.

In *jedem* Falle ist durch Anordnung eines entsprechenden *Regimens* auf Hintanhaltung und Beseitigung aller Anlässe zur Steigerung der vorhandenen *Circulationsstörungen* und des *entzündlichen Reizzustandes* hinzuwirken. In *letzterer* Beziehung ist es von grösster Wichtigkeit, das Sehorgan *in functionelle Unthätigkeit* zu setzen. Es liegt dieses im Interesse nicht blos der *Causalindication*, sondern auch der *Indicatio morbi.* Ruhe ist nämlich anerkannt ein ganz vortreffliches, ja das am wenigsten entbehrliche Antiphlogisticum. Zu diesem Ende empfiehlt sich das Tragen eines gut anliegenden und beide Augen vollkommen schliessenden *Schutzverbandes.* Soll derselbe aber seinen Zweck erreichen, so ist es unerlässlich, dass er *unverrückt liegen bleibe.* Nur behufs der Reinigung des Gesichtes und der Erneuerung der Charpie darf derselbe *im Dunklen* und *bei geschlossener Lidspalte* abgelegt werden. Oeftere Abhebungen, besonders *im hellen* Raume, oder gar *Sehversuche* sind gefährlich, da durch das lange Geschlossensein der Augen die *Contrastwirkung* hellen Lichtes sich bedeutend steigert und dessen reizenden Einfluss vermehrt. Leichtsinnige und dumme Kranke verderben dadurch oft binnen wenigen Minuten, was 8 Tage lange Abhaltung des Lichtes nützen konnte; daher denn auch bei solchen Individuen die *Prognose* um ein Namhaftes ungünstiger ist, als bei sorg-

lichen und vernünftigen Kranken. Im Allgemeinen dürfte es gerathen sein, ein *finsteres* Zimmer zum Aufenthaltsorte anzuweisen und überdies den Schutzverband anzulegen.

Die blosse Versetzung der Kranken in ein verdunkeltes Zimmer entspricht im Ganzen weniger dem Zwecke, als ein gut applicirter Schutzverband. Der Kranke fühlt sich nämlich bei offenen Augen fortwährend versucht, seine Sehkraft zu prüfen und strengt dabei seinen lichtempfindenden Apparat nicht wenig an. Es ist aber auch kaum thunlich, ein Wohnzimmer *völlig gleichmässig* zu verdunkeln und alle *Contraste* in der Erleuchtung auszuschliessen, ohne der nothwendigen *Lüftung* entgegenzutreten und so den Kranken bei längerer Behandlung in *anderer* Weise zu gefährden.

Viele lassen den Kranken zwar *mit offenen Augen frei herumgehen* und legen ihm blos die Vermeidung grellen Lichtes, aller Erleuchtungscontraste und jedweder die Augen stärker in Anspruch nehmenden Beschäftigung ans Herz. Doch treten selbst bei der gewissenhaftesten Befolgung dieser Regeln die Heilwirkungen gemeiniglich *weniger rasch* hervor und dies fällt bei einem Processe, bei welchem eine längere Dauer anerkannt von schlimmstem Einflusse auf die Prognose ist, schwer in die Wagschale.

Als *directe* Mittel werden fast allseitig, und zwar *ohne* alle Rücksicht auf *syphilitische* Begründung des Leidens, *Mercurialien* für *nothwendig* erachtet. Es ist nun zwar erwiesen, dass bei *nicht* syphilitischen und namentlich auch bei *frischen* diffusen Netzhautentzündungen durch die erwähnten, mehr *diätetischen* Massregeln ganz ausgezeichnete Resultate erzielt werden können. Immerhin jedoch muss bei einem so gefährlichen und besonders durch längere Dauer verderblich werdenden Leiden die den Mercurialien beigemessene *antiphlogistische* und ihre erprobte *resorptionsbethätigende* Wirkung als ein erwünschter *Behelf* angesehen werden. Es erscheint insoferne zum mindesten *räthlich*, dem oben vorgezeichneten Verfahren eine *Inunctionskur* (S. 31) oder den innerlichen Gebrauch des *Sublimates* in auf- und absteigender Dosis beizufügen.

Oertliche Blutentziehungen und andere *antiphlogistische Mittel* leisten kaum etwas und werden am besten gemieden.

Im Allgemeinen ist dieses Verfahren durch 10—14 Tage *in seiner ganzen Strenge ohne Unterbrechung* fortzusetzen. Nach dieser Zeit sind die Augen *im Dunklen* zu lüften und vorsichtig auf die Zunahme der Sehkraft zu prüfen, dabei aber ist jede stärkere Anstrengung zu meiden. In günstigen Fällen zeigt sich dann meistens schon eine erhebliche Zunahme in der Deutlichkeit der Wahrnehmungen und öfters auch einige Aufhellung etwa vorhandener Unterbrechungen. Ist dieses *nicht* der Fall, so darf man in der Regel *nicht viel* mehr hoffen; eine *Erhaltung* des noch gegebenen Grades von Functionstüchtigkeit ist dann meistens das Maximum dessen, was erreicht werden kann.

Nun darf auch das Lästige der Cur einigermassen gemildert werden. Während der Kranke noch einige Zeit den Sublimat oder, im Falle die Schmierkur angewendet wurde, das Jodkali fortbraucht, wird die Diät etwas aufgebessert und dem Kranken gestattet, täglich eine oder die andere Stunde mit *offenen* Augen im *verdunkelten* Zimmer oder, bei günstigem Wetter und nach Untergang der Sonne, im *Freien* umherzuwandeln. Allmälig wird die Zeit für diese Befugnisse verlängert und endlich ein Spaziergang bei *Tageslicht* an *schattigen* Orten erlaubt. Der Kranke wird sich dabei mit Vortheil *einer rauchgrauen Brille* bedienen. *Directes* und auch *grelleres diffuses Sonnenlicht*, *Lampenlicht* etc. ist noch auf das sorgfältigste

abzuhalten, und wo sich der Kranke demselben nur schwer entziehen kann, wird am besten der *Schutzverband* applicirt. Wenn dann der Kranke sich nach und nach an helleres Licht gewöhnt hat, darf er unter dem Schutze eines breitkrämpigen Hutes und rauchgrauer Gläser sich frei im Tageslichte umherbewegen, wird aber immer noch gut thun, *grelles* Licht zu meiden.

Für *einigermassen anstrengende Arbeiten*, anhaltendes Schreiben, Lesen, Nähen etc. *bleibt der Kranke nicht gar selten untauglich*, und wird am besten gleich von vorneherein darauf aufmerksam gemacht. Ueberhaupt kann auch *lange nach Eintritt vollständiger Reconvalescenz* eine rigorose Augendiät und Vermeidung aller Excesse in der Nahrung und dem Regimen nicht genug an's Herz gelegt werden, will man Recidiven hintanhalten. Wo *Refractionsfehler* vorliegen, ist bei Wiederaufnahme der Arbeiten selbstverständlich eine genügende Correction durch entsprechende Brillen anzustreben.

Quellen. *Coccius*, Ueber die Anwendung des Augenspiegels. Leipzig, 1853. S. 115, 124. — *Liebreich*, A. f. O. I. 2. S. 346; klin. Monatbl. 1864. S. 397, 401; Atlas der Ophth. Berlin, 1863. Taf. 8, 10. — *Ed. Jaeger*, Beiträge zur path. Anat. des Auges. 1855. Taf. 10, 11, 12; Handatlas, Fig. 62—65. — *Schweigger*, kl. Monatbl. 1864. S. 399; Vorlesungen über den Gebrauch des Augenspiegels. Berlin, 1864. S. 94, 99, 109, 110, 111, 134. 146. — *Schneller*, A. f. O. VII. 1. S. 70, 81, 83. — *Pagenstecher*, klin. Beobachtungen. Wiesbaden, 1861. I. S. 51, 54; II. S. 24; III. S. 70, 83; A. f. O. XV. 1. S. 223. — *Nagel*, klin. Monatbl. 1864. S. 394; 1868. S. 315. — *Graefe*, A. f. O. I. 1. S. 367; II. 2. S. 277, 290, 293; VII. 2. S. 58, 66; XII. 2. S. 114, 116, 120, 148, 212, 215; Berlin. kl. Wochenschrift 1868. Nro. 20; kl. Monatbl. 1863. S. 58, 59; 1864. S. 367. — *Tetzer*, Wiener med. Jahrbücher. 1864. S. 164. — *Secondi*, Clinica oc. di Genova. Riassunto. Torino, 1865. S. 57. — *His*, Beiträge zur norm. u. path. Anat. der Cornea. Basel, 1856. S. 132. — *Rosow*, Sitzungsberichte der Wiener k. Akad. 49. Bd. 1. S. 431; 50. Bd. 2. S. 369. — *Virchow*, dessen Archiv. X. S. 181. — *Knapp*, klin. Monatbl. 1864. S. 402; A. f. O. XIV. 1. S. 220, 234, 237, 245. — *H. Müller* und *Althof*, Würzburg. med. Zeitschrift II. 1861. S. 349. — *Galezowski*, Congres intern. d'ophth. Paris, 1863. S. 110; Arch. gen. de med. 1867. II. S. 258; 1868. II. S. 662, 680; 1869. I. S. 47, 48, 52, 53. — *Hutchinson*, A clin. memoir on certain diseases of the eye etc. London, 1863. S. 223. — *Heymann*, klin. Monatbl. 1864. S. 270, 273; 1865. S. 281, A. f. O. VIII. 1. S. 173. — *Manz*, Centralbl. 1870. S. 113; A. f. O. XII. 1. S. 1; klin. Monatbl. 1865. S. 281. — *Horner*, ibid. 1863. S. 71. — *M. Fischer*, ibid. 1866. S. 164. — *Leyden*, Virchows Archiv. 29. Bd. S. 202. — *Sämisch*, Beiträge zur norm. u. path. Anat. des Auges. Leipzig, 1862. S. 18, 24, 27. — *Iwanoff*, A. f. O. XI. 2. S. 138; kl. Monatbl. 1868. S. 421, 424. — *Koster*, Zesde Jaarl. Verslag. Utrecht, 1865. S. 1, 8, 18. — *Blessig*, kl. Monatbl. 1866. S. 273; Centralbl. 1866. S. 341. — *Czerny*, Sitzungsber. d. Wien. k. Akad. LVI. — *Mauthner*, Lehrb. d. Ophthscopie. S. 357, 361, 368, 374. — *Benedikt*, Electrotherap. 1868. S. 250, 256 u. f. — *Arlt*, Wiener Augenkl. Ber. S. 123, 126; kl. Monatbl. 1869. S. 92. — *Bouchut*, Gaz. med. de Paris 1868, Nro. 45, 46. — *Noyes*, Transact. amer. ophth. soc. 1868. S. 71. — *Hulke*, Ophth. Hosp. Rep. VI. 2. S. 89; Lancet, 1867, II. S. 395. — *Mooren*, Ophth. Beob. S. 287; Ueber symp. Ophth. Berlin, 1869. S. 96. — *Alexander*, kl. Monatbl. 1867. S. 223. — *Schirmer*, ibid. 1865. S. 275. — *Wecker*, ibid. 1868. S. 409. — *Clifford*, ibid. 1868. S. 252. — *Hirschberg*, ibid. 1869. S. 74. — *O. Becker*, ibid. 1868. S. 313; Wiener Augenkl. Ber. S. 162, 168. — *Kugel*, A. f. O. IX. 3. S. 129. — *Jacobi*, ibid. XIV. 1. S. 147, 154. — *Leber*, ibid. XIV. 2. S. 333, 352, 363; XV. 3. S. 105; kl. Monatbl. 1868. S. 302, 307. — *Stavenhagen*, kl. Beob. Riga. 1868. S. 79. — *H. Schmidt*, A. f. O. XV. 2. S. 193.

2. Die exsudative Netzhautentzündung.

Krankheitsbild. *Charakteristisch sind heller gefärbte, meistens von Haufen dunklen Pigmentes besetzte Flecke, welche während oder nach dem Ablaufe einer diffusen oder mehr umschriebenen entzündlichen Netzhauttrübung am Augengrunde hervortreten und von dem Untergange des Tapetes, weiterhin aber auch von dem Schwunde des Aderhautstroma abzuleiten sind.*

Die ophthalmoskopischen Erscheinungen wechseln sehr, sind fast in jedem Falle und in den verschiedenen Stadien des Processes andere. Doch lassen sich die Differenzen unschwer auf gewisse *Typen* zurückführen, welche eben so viele Varianten des entzündlichen Vorganges vertreten.

a. Das Augenspiegelbild gleicht ursprünglich oft vollkommen dem einer *diffusen* Neurodictyitis; erst *später*, nachdem die gleichmässige Trübung der Netzhaut und Papille sich gelichtet hat, kommen die mittlerweile erfolgten Veränderungen des Tapetes und des Aderhautstromas zur Wahrnehmung. Der gelbrothe Ton des Augengrundes erscheint streckenweise mehr, streckenweise weniger abgeblasst, oder ist an manchen Stellen einer graugelblichen, selbst fahlweissen Färbung gewichen. Häufig lässt sich darin noch das Getäfel der Vasculosa erkennen. Es ist dasselbe entweder blos schwach angedeutet, von zarter, schmutzig graubräunlicher Färbung; oder es sticht mit dunklen Schattirungen das Braun sehr stark hervor; doch sind die Umrisse der einzelnen Täfelchen, stellenweise wenigstens, minder regelmässig oder ganz zerworfen. Dazwischen sieht man gewöhnlich noch einzelne *Wirbelgefässe* streichen. *Ueber* den gefleckten oder mehr gleichmässig gebleichten Augengrund sind ganz unregelmässig geformte, kleinere und grössere, an den Grenzen körnige Pigmenthaufen zerstreut, welche in allen Schattirungen vom hellen Braun bis zum Kohlenschwarz wechseln, und bald spärlich, bald überaus zahlreich (Fig. *F*) sind.

b. In anderen Fällen tritt das Leiden unter den Erscheinungen einer *diffusen* oder *nephritischen Neurodictyitis* hervor; doch machen sich gleich im *Beginne die Exsudatanhäufungen* in Gestalt kleinerer (Fig. *C*) oder grösserer, oft figurirter Flecken bemerkbar, welche eine der umgebenden Trübung *ähnliche*, aber viel *gesättigtere*, graulichweisse, grauröthliche oder gelblichweisse Färbung haben. Sie sind bald regelmässig, bald unregelmässig gestaltet, bald scharf, bald verschwommen begrenzt und nicht selten von *Pigmentanhäufungen*, welche anfänglich nur schwach durch die trübe Masse durchschimmern, *umsäumt* oder *durchstreut*. Wenn sich dann im weiteren Verlaufe die infiltrirte Retina aufhellt und auch die ausgeschwitzten Massen durch Aufsaugung und Schrumpfung mehr und mehr schwinden, erhalten die einzelnen Herde das im Vorhergehenden oder im Nachfolgengen geschilderte Aussehen.

Manchmal, und wie es scheint besonders gerne bei der *nephritischen* Entzündungsform, setzen sich derartige Flecke zusammen aus lauter kleinen, sehr hellen, bei völliger Ausbildung weissgelblichen oder rein weissen und dann stark glänzenden, länglichen, eckigen Figuren, welche bald abgerundete, bald ganz scharfe Winkel (Fig. *J*) haben und, indem sie sich reihenweise an einander ordnen, eine Art Stern oder Schmetterlingsflügel formiren, dessen Strahlen alle gegen die Fovea centralis oder einen derselben nahen Punkt convergiren und nach

oben und unten sich viel weiter, als in querer Richtung erstrecken, so dass der ganze Fleck eine längliche Gestalt mit senkrechter Axe erhält. Man glaubt diesen Zustand auf Verfettigung der Stützfasern der Netzhaut zurückführen zu dürfen *(Mauthner)*.

c. Minder häufig entwickelt sich der entzündliche Process gleich ursprünglich in umschriebenen Herden und fördert daselbst Producte in *reichlicher* Menge, welche theils *infiltrirt*, theils an die hintere *Oberfläche* der Netzhaut und unter Umständen auch in das Gefüge der *Aderhaut* abgelagert werden. Es erscheinen die Herde daher anfänglich nicht selten merklich *erhaben*, ja in einzelnen Fällen frischen Datums kann man an ihren Grenzen ein Emporsteigen der darüber hinwegstreichenden Netzhautgefässe wahrnehmen. Sie präsentiren sich bisweilen als röthlichweisse, häufiger als bläulich- oder gelblichweisse, selbst orangegelbe *(Mauthner)* matte Flecke, welche mit schmalem verwaschenen Saume sich deutlich von den umgebenden, normal gefärbten oder eine Strecke weit überflorten Theilen des Augengrundes abgrenzen (Fig. *D*). Das *Tapet* ist vermöge der Massenhaftigkeit und Opacität der Producte im Bereiche der Herde noch verhüllt, doch kommen bisweilen schon *frühzeitig* einzelne Gruppen wuchernder Pigmentzellen der Oberfläche nahe und werden als kleine überflorte blauschwarze oder braune Inselchen gesehen. *Späterhin*, nach theilweiser Resorption des Exsudates werden die Herde *durchscheinender*. Man erkennt dann in ihrem Bereiche öfters ganz deutlich das Getäfel der Vasculosa und zwischendurch einzelne der Wirbelgefässe (Fig. *D*). Häufiger jedoch geht daselbst das Pigment *ganz verloren*, die Aderhaut atrophirt mehr und mehr und die Grundfarbe der Flecke wird ein ziemlich *gleichmässiges* Grauroth, Weissroth, Weissgelb (Fig. *E*) oder schmutziges Gelbgrau, seltener mit einem deutlichen Stiche ins Grüne. Die Gefässe der Vasculosa sind dann, so weit der Herd reicht, meistens völlig geschwunden. An- und ausserhalb der Grenzen der Flecke zeigt sich fast immer *dunkles Pigment in Klumpen*, welche ganz unregelmässig zerstreut umherstehen, ausnahmsweise die Umrisse der Knochenkörperchen nachahmen (Fig. *E*) oder baumartig verzweigt sind. Einmal hat man in den Flecken hellgelbe stark glänzende Krystalle gesehen. *(Nagel)*.

Gewöhnlich fehlt den einzelnen Herden *alles Typische* in der äusseren Gestaltung. Die Figur ist eine *ganz unregelmässige* (Fig. *D*, *E*). Die *Zahl der Herde* ist meistens eine geringe, oft findet sich gar nur ein *einziger*. Dafür aber erreichen dieselben häufig einen sehr bedeutenden *Umfang*, ja decken nicht selten den ganzen Hintertheil des Augengrundes *(Disseminirte Form)*.

Nicht gar selten *beschränkt sich der Process lediglich auf die Macula lutea* und nimmt dann ganz eigenthümliche Formen an. So findet sich bisweilen daselbst ein *kohlschwarzer*, meistens ganz scharfbegrenzter rundlicher oder auch winkeliger Fleck von geringem Umfange, welcher bisweilen von einem mehr weniger breiten hellweissen Hof umsäumt ist, dessen äusserer Rand öfters wieder von körnigem Pigmente besetzt erscheint. In anderen Fällen zeigt sich in der Gegend der Macula lutea ein bläulicher (Fig. *B*) oder ein rother rundlicher Fleck umgeben von einem scharf begrenzten hellen Ringe. Ausnahmsweise hat man in der Gegend der Macula lutea wohl auch mehr weniger ausgebreitete rundliche Herde gefunden, in welchen das

Tapet gänzlich untergegangen war und dem zu Folge die *Wirbelgefässe* der Chorioidea bloszuliegen schienen *(Ed. Jaeger)*.

Es unterliegt kaum einem Zweifel, dass diese Formen *(Retinitis circumscripta, Förster)* als *exsudative* zu betrachten seien. In der That hat man in einem Falle Wucherung der Körnerschichten, Vernichtung des Zapfenstratums und die Ablagerung eines in seinen äusseren Lagen stark pigmentirten gefässreichen Gewebes zwischen Ader- und Netzhaut als Grund eines umschriebenen schwarzen Fleckes in der Macula lutea nachgewiesen *(Sämisch)*.

Eine *andere* Reihe von Fällen charakterisirt sich durch das Auftreten meistens *sehr zahlreicher*, ziemlich scharf begrenzter Herde, welche sämmtlich eine *rundliche* oder *ovale* Form haben und von einem *Saume dunklen Pigmentes* und jenseits desselben bisweilen auch noch von einem hellen Hofe, wenigstens theilweise, eingefasst werden. Es sind diese Herde bisweilen so dicht an einander gedrängt, dass sie zu *grossen Flecken zusammenfliessen* und nur mehr an deren äussersten Grenzen von einander gesondert werden können (Fig. *H*). Oder man findet nur in der Gegend der Macula lutea einige *grössere rundliche* Herde zusammengehäuft; in einiger Entfernung von diesem Orte werden die Herde sparsamer, stehen mehr *zerstreut* und sind auch um vieles *kleiner* (Fig. *G*), ja viele derselben stellen nur kleine rundliche Tüpfel dar, welche von einem breiten Pigmentsaume umgeben werden; oder sie präsentiren sich gar als *solide* Pigmenthäufchen. In einigen Fällen will man eine nähere Beziehung der Herde zu den Netzhautgefässen bemerkt haben *(Nagel, Areolare Form)*.

Wo die Neurodictyitis exsudativa *rein* dasteht, ist mit den geschilderten ophthalmoskopischen Erscheinungen die *objective* Seite des Krankheitsbildes ziemlich erschöpft. Von aussen her betrachtet erscheint der *Bulbus* wirklich in der Regel *völlig normal*, selbst *Hyperämien* werden meistentheils vermisst. Doch stösst man in dem *entzündlichen* Stadium und während den nicht seltenen *Nachschüben* des Processes häufig auf diffuse Trübungen des *Glaskörpers*, welche die ophthalmoskopische Untersuchung sehr erschweren. Bisweilen kömmt es auch wohl zu einer regeren Mitleidenschaft der *Uvea*, es gesellen sich zu den Erscheinungen der exsudativen Netzhautentzündung jene einer *Iridochorioiditis*.

Unter den *subjectiven Symptomen* spielen *partielle Umnebelungen* oder *Verdunkelungen des Gesichtsfeldes* die Hauptrolle, ja sind geradezu *charakteristisch*. Sie entsprechen der *Lage* nach ganz gewöhnlich, seltener dem *Umfange* und der *Form* nach, den *Exsudatherden*. Die Kranken beschreiben sie als mehr weniger dichte, weissliche oder graue, selten als farbige, grünliche, bläuliche etc. *Nebelhaufen*, oder als *dunkle* rauchfärbige, bräunliche bis mattschwarze *Wolken*, *Flecke*, als unregelmässige und wohl auch unterbrochene *Ringe* u. s. w., welche über einem ganz *bestimmten* Theile des Gesichtsfeldes lagern, und die daselbst befindlichen Objecte decken. Oft ist innerhalb dieser Flecken der *Farbensinn* auffallend gestört *(Leber)*.

Hinter den *dunkleren* Stellen *verschwinden* dem Kranken die betreffenden Objecttheile völlig, während sie an den *helleren* Stellen wie durch einen Nebel, Schleier, Rauch gesehen werden. Durch günstige Beleuchtung und richtige Stellung der Objecte zum Lichte können diese helleren Stellen öfters um ein Bedeutendes verkleinert und so weit aufgeklärt werden, dass die dahinter gelegenen Objecttheile um vieles deutlicher heraustreten. Stehen die Flecke *im Centrum* des Gesichtsfeldes, was bei der Vorliebe der Neurodictyitis exsudativa für die Gegend der Macula lutea häufig der Fall ist, so wird das Lesen, überhaupt das Erkennen sehr kleiner Objecte, sehr schwierig; der Kranke muss dann öfters sich dadurch

helfen, dass er die optische Axe falsch einstellt, die Bilder also auf *excentrische*, noch gesunde Netzhautstellen leitet. Ist aber das *Centrum frei*, so kann der Kranke oft noch die feinste Schrift lesen; es fehlt ihm aber die Uebersicht, das Gesichtsfeld erscheint nach einer oder mehreren Richtungen unterbrochen und daher ist besonders das Erkennen grösserer Objecte erschwert. Es *mindern* sich diese Hindernisse in dem Masse, als die Grenzen der verdunkelten Stelle vom Centrum *hinwegrücken;* ja einigermassen *weiter abstehende* Flecke werden in der Regel nur bei *genauerer* Untersuchung zur Wahrnehmung gebracht, sonst aber von dem Kranken völlig übersehen. Die *Peripherie der Netzhaut* bleibt in ihren Functionen gewöhnlich vollkommen *unbeirrt*, da daselbst Exsudationsherde nicht leicht vorkommen und da die *Nervenfaserschichte* im Bereiche gegebener Herde erst spät, wenn überhaupt, zu leiden pflegt. Kommt es *hier* bis zur *vollständigen* Atrophie der Netz- und Aderhaut, so fehlen auch periphere *Einschränkungen* des Gesichtsfeldes nicht.

Eine eigenthümliche Erscheinung ist das *Krummsehen* von Linien, so weit dieselben in die den einzelnen Herden entsprechenden Aichungen des Gesichtsfeldes fallen. Es wird dasselbe ziemlich häufig bei der Neurodictyitis exsudativa beobachtet und macht sich dann insbesondere an den *Grenzen* der Unterbrechungen geltend. Man bezieht es auf *Niveauverschiedenheiten* der Netzhaut im Bereiche der Exsudationsherde und auf damit gesetzte Lageveränderungen der lichtempfindenden Elemente *(Förster)*, welche wieder bald auf die *Anhäufung* von Producten *(Classen)*, bald auf die mit der nachfolgenden Schrumpfung der Netz- und Aderhaut verknüpfte *Einziehung (Knapp)* zurückgeführt werden.

Selbstverständlich kommen die erwähnten charakteristischen Sehstörungen nur bei *umschriebenen Exsudations-Processen* zur Beobachtung und gehören vornehmlich den *späteren* Stadien des Leidens an, wo die Entzündung als solche bereits gewichen ist. Wo die Netzhaut ihrer *ganzen* Ausdehnung nach in der Wucherung begriffen und etwa noch der *Glaskörper* diffus getrübt ist, dort verschwimmen die Unterbrechungen in dem *allerwärts* dicht umnebelten Gesichtsfelde, ja häufig ist das Sehvermögen gar auf *quantitative* Lichtempfindung herabgedrückt.

Ursachen. Die Aetiologie fällt grossen Theiles mit jener der *diffusen* Neurodictyitis zusammen, die exsudative Form entwickelt sich häufig *neben* und *mit* der ersteren. Wo die letztere mehr *selbstständig* auftritt, scheint öfters *allgemeine Syphilis*, sowohl *erworbene* als *hereditäre (Hutchinson)*, den Grund abzugeben. Eine wichtige Rolle spielt jedenfalls auch die *Entwickelung des hinteren Scleralstaphyloms.* Bei *höheren* Graden desselben und namentlich bei *vorgerückterem* Alter des Trägers sind in der That die der exsudativen Netzhautentzündung und ihren Folgen eigenthümlichen Veränderungen am Augengrunde sehr häufig zu beobachten *(Donders).* In einzelnen Fällen von Retinitis *circumscripta* geben ohne Zweifel *Haemorrhagien* in die Macula lutea den nächsten Anlass zur Entzündung. Auch glaubt man, dass *sympathische* Einflüsse *(Graefe)* ja selbst *Tuberculosis (Coccius)* zur Neurodictyitis exsudativa führen können. Im Grossen und Ganzen ist jedoch der *Nachweis* eines genügenden, oder auch nur einigermassen entsprechenden ätiologischen Momentes nicht gar häufig möglich. Oft entzieht sich nicht nur die Gelegenheitsursache, sondern auch die *Zeit des Beginnes* der Krankheit der Erörterung.

Verlauf. In der Mehrzahl der Fälle entwickelt sich das Leiden unter *ganz unscheinbaren,* ausserdem aber auch rasch wieder *schwindenden* Reizsymptomen und schreitet nur *sehr langsam* und unvermerkt weiter. Fallen die Exsudationsherde nicht *zu nahe dem Centrum* der Netzhaut oder gar *in dasselbe*, so übersieht der Kranke oftmals die vorhandenen

Gesichtsstörungen und es vergehen mitunter Jahre, bis der Zufall oder die allmälige Ausbreitung der Nebelflecke über centrale Partien des Sehfeldes die Aufmerksamkeit auf den Defect lenken und die ophthalmoskopische Untersuchung den Bestand veralteter Producthaufen erweiset.

In anderen Fällen, namentlich wo eclatante Schädlichkeiten die Veranlassung waren, tritt die Neurodictyitis exsudativa *plötzlich* unter *auffälligen* und wohl auch *alarmirenden* Entzündungserscheinungen *in reiner Form* oder *in den erwähnten Combinationen* auf, der Process steigert sich *rasch* bis zu einer gewissen Höhe, verliert dann aber wieder an Intensität, die Reizsymptome schwinden mehr und mehr, die Entzündung selbst ist *erloschen*, es bleiben nur ihre Folgen, insbesondere die charakteristischen Exsudatfladen und die davon abhängigen partiellen Umnebelungen oder Verdunkelungen des Sehfeldes zurück. Hat die etwa nebenhergehende *Iridochorioiditis*, *Hyalitis* etc. nicht *dauernde* Schäden gesetzt, so bessert sich in der Regel sogar das *Sehvermögen* um ein Beträchtliches, die verdunkelten Stellen des Sehfeldes zerreissen gleichsam, verlieren an Umfang, hellen sich stellenweise auf und früher blos *umnebelte* Theile des Gesichtsfeldes werden wieder klar.

Auf diesem Puncte angelangt, *steht der Process gleichsam still.* Es braucht dann oft Monate und Jahre, ehe irgend welche *erhebliche* Veränderungen im Krankheitsbilde sich ergeben. Häufig ist der *Abschluss ein vollständiger*, es kömmt *nicht* mehr zur Bildung *neuer* Exsudatherde, und die *alten* schreiten mehr und mehr dem Schwunde zu. In anderen Fällen jedoch *recidivirt* die Krankheit, der Process gewinnt mit oder ohne nachweisbare Ursache wieder einen Aufschwung, es entwickeln sich neben den alten *neue Herde*, worauf die Entzündung zurückgeht, um nach einer längeren oder kürzeren Remission *abermals* aufzuflackern u. s. f.

Besonders häufig sind solche Nachschübe, wo *Staphyloma posticum* oder *Syphilis* die Veranlassung war, oder wo die Krankheit *ohne erweisbare Ursache* sich schon während der *Jugendperiode* in *umschriebenen* Herden ganz unmerklich entwickelt hat. In solchen Fällen geht der Process auch gewöhnlich *auf das andere Auge* über. Wo hingegen *Traumen* den Grund abgaben, bleibt die Entzündung gewöhnlich auf das *betroffene* Auge *beschränkt.*

Ausgänge. Auf eine *Herstellung der Norm* ist bei Bestand der charakteristischen Exsudatfladen wohl *niemals* zu hoffen. In *frischen* Fällen wird unter Beihilfe geeigneter Therapie das entzündliche Product allerdings nicht selten zum *grössten Theile* oder wohl gar *völlig* wieder *resorbirt;* doch *rehabilitiren* sich damit die betreffenden Portionen der Netzhaut *kaum jemals vollständig;* auch wird die *Chorioidea* durch Atrophie fast immer *sehr hart* mitgenommen und verstärkt dann durch abnorme Lichtreflexionen die in den *Netzhautalterationen* wurzelnden Sehstörungen. Dem zu Folge bleiben die *Objectbilder* im Bereiche der Herde zum mindesten *umschleiert* oder *verschwommen.* Bisweilen zeigen sie sich daselbst auch *verzerrt.*

Gewöhnlich ist die Resorption eine blos *theilweise,* der *Rest* des Productes geht *ständige Formen* ein und führt die betreffenden Portionen der Aderhaut und der Retina *allmälig zum Schwunde.* Von der *Netzhaut* bleiben dann die *vorderen* Schichten öfters *intact,* während die *hinteren,* so weit die Herde reichen, mehr und mehr *degeneriren.* In anderen Fällen greift der

Schwund *am Ende durch die ganze Dicke* der Netzhaut, ja diese wird innerhalb den Grenzen der Exsudatfladen gar nicht selten in ein höchst zartes *bindegewebiges* Häutchen verwandelt, welches, von der oft durchlöcherten *Limitans* gedeckt, der unterlagernden *höchstgradig* atrophirten Aderhaut *fest anhaftet* und neben Haufen neugebildeten Pigmentes nur wenige *Gefässe* zu enthalten pflegt, die überdies zum Theile atheromatös entartet, oder in bindegewebige, von flügelförmigen Anhängseln begleitete Stränge verwandelt sind. Zum Glücke ist dieser degenerative Process in der Regel ein *sehr langsamer.* Es bestehen in der That derlei Herde häufig sehr viele Jahre, ehe die betreffenden Netzhauttheile das Lichtempfindungsvermögen *völlig* verlieren, ja man hat guten Grund anzunehmen, dass der Schwund der *nervösen* Elemente überhaupt *keine nothwendige* Folge sei, die Verbildung der Retina vielmehr in den *verschiedensten* Stadien für immerdar *sistirt* werden könne.

Die *ausserhalb* den Grenzen der Exsudatfladen gelegenen Portionen der Ader- und Netzhaut vegetiren in einfachen Fällen meistens ganz *normal* weiter und pflegen auch ihre *Functionstüchtigkeit ungeschwächt* zu erhalten. Ist die Netzhaut im Bereiche der Exsudatherde nicht gar zu sehr alterirt worden, sind diese überdies vielleicht *excentrisch* gelagert und nicht übermässig *ausgedehnt*, so kann das Auge nach dem Mitgetheilten *zeitlebens* einen ziemlichen Grad von Brauchbarkeit bewahren, und bewahrt ihn unter günstigen Umständen factisch gar nicht selten, ja mitunter scheinen bei abgelaufenen Processen die Gesichtsstörungen mit den ophthalmoskopisch nachweisbaren Alterationen des Augengrundes in keinem Verhältnisse zu stehen.

Tritt die Neurodictyitis exsudativa jedoch *in der Jugend* auf und ist obendrein die Sehstörung wegen mehr centraler Lagerung der Herde eine *sehr fühlbare:* so kömmt es in dem *allein* oder *vorwiegend* afficirten Auge sehr oft zu *functioneller Stumpfheit* der frei gebliebenen Netzhauttheile, indem der Kranke im Interesse der Deutlichkeit der Wahrnehmungen die Eindrücke des fraglichen Auges *bald unterdrücken lernt* und dieses sohin gewissermassen *ausser Uebung gesetzt* wird. Auch *strabotische Ablenkungen* sind unter solchen Verhältnissen nichts ungewöhnliches. Ebenso werden die *frei* gebliebenen Theile der Retina im späteren Verlaufe der Krankheit ziemlich oft sehr merklich an ihrer Functionstüchtigkeit geschädigt, wenn die Exsudationsherde *sehr ausgebreitet* sind, sich über den ganzen hinteren Theil des Augengrundes ausdehnen. Die Ursache scheint dann in gestörten *Ernährungsverhältnissen* der *gesammten* Netzhaut zu liegen. Man findet unter solchen Umständen nämlich sehr häufig die *Hauptgefässstämme* der Retina in auffallender Weise *verdünnt* und oft auch an Zahl vermindert, oder theilweise durch *Collateralen* ersetzt.

Am schlimmsten fährt der Kranke begreiflicher Weise, wenn die exsudative Netzhautentzündung in *irgend* einem Stadium des Verlaufes oder gar *wiederholt* sich mit *Iridochorioiditis* vergesellschaftet und diese nicht *rasch genug* getilgt werden kann. Es concurriren dann nämlich die schweren Folgen dieser Krankheit mit jenen der Neurodictyitis und das *Endresultat* ist gar nicht selten *völlige Erblindung* oder gar *Schwund des gesammten Augapfels*, also Ausgänge, welche bei der *reinen* Form der exsudativen Netzhautentzündung kaum jemals zu beklagen sind.

Die Behandlung muss immer den *jeweiligen* Verhältnissen angepasst werden und fällt fast durchwegs mit jener der *diffusen* Neurodictyitis zusammen (Siehe diese.) Auch hier ist die *Schmierkur* während den *eigentlich entzündlichen* Stadien das am *meisten* oder eigentlich *ausschliesslich* zu empfehlende Mittel. Bei *zweckmässiger* Durchführung derselben ist in *frischen* Fällen wirklich die Aufsaugung der Exsudatmassen und die Aufhellung der Flecke im Gesichtsfelde häufig eine überaus erfreuliche. Wo derlei Zustände schon *längere Zeit* bestehen, ist selten mehr als eine merkliche *Besserung* zu erwarten. Ist die *Atrophie* im Bereiche der Herde schon *weit vorgeschritten* und eigentlich *kein Product* mehr da, welches auf dem Wege beschleunigter Resorption zu beseitigen wäre, so ist das erwähnte Verfahren natürlich eben so *unwirksam*, als jedes andere und kann nur *gerechtfertigt* werden, wenn Verdacht auf *Syphilis* besteht und es darauf ankömmt, den *Recidiven* des Processes durch Tilgung des *Grundleidens* zuvorzukommen. Im Allgemeinen wird man dann sich am besten auf *entsprechende Augendiät* beschränken, um die Ursachen von *wiederholten* Entzündungsanfällen möglichst ferne zu halten und von dem vorhandenen Sehvermögen solchermassen zu retten, was noch zu retten ist. *Recidivirt dennoch* der Process, so ist eben so vorzugehen, als wäre die Krankheit in ihren *ersten Phasen* begriffen.

Die *localen Blutentziehungen* leisten wenig oder nichts. Die *Revulsiva*, insonderheit die neuerlich wieder anempfohlene Application eines *Haarseiles* in den Nacken *(Pagenstecher)*, sind jedenfalls entbehrlich und werden am besten gemieden.

Quellen: *Coccius*, Ueber die Anwendung des Augenspiegels. Leipzig, 1853. S. 110, 132, 136; de apparat. opt. Leipzig, 1868. S. 15. — *Graefe*, A. f. O. II. 2. S. 258, 282, 291, 294; XII. 2. S. 171. — *Leber*, ibid. XV. 3. S. 104. — *Ed. Jaeger*, Beiträge zur path. Anat. des Auges. Wien, 1855. Taf. 5, 6, 7, 8, 9; Handatlas, Fig. 64, 66—69, 92, 94, 96—102, 122—128. — *Liebreich*, Atlas der Ophth. Berlin, 1863. Taf. 4, 5, 6. — *Pagenstecher* und *Sämisch*, kl. Beobachtungen. Wiesbaden, 1861. I. S. 23; II. S. 9. — *Sämisch*, Beiträge zur norm. u. path. Anat. des Auges. Leipzig, 1862. S. 29. — *Förster*, Ophth. Beiträge. Berlin, 1862. S. 1, 16, 23, 31, 35, 99. — *Schweigger*, Vorlesungen über den Gebrauch des Augenspiegels. Berlin, 1864. S. 86, 88, 94, 110. — *Classen*, Ueber das Schlussverfahren des Schactes. Rostock, 1863. S. 32, A. f. O. X. 2. S. 155. — *Knapp*, kl. Monatbl. 1864. S. 307; Arch. f. Aug. u. Ohrenheilkd. I. S. 22. u. f. — *Secondi*, Clinica oc. di Genova. Riassunto. Torino, 1865. S. 42. — *Donders*, Anomalien der Refraction u. Accomm. Wien, 1866. S. 322. — *Hutchinson*, A clinical memoir on certain diseases of the eye etc. London, 1863. S. 129. — *Virchow*, Die krankh. Geschwülste II. Berlin, 1864. S. 462. — *Galezowski*, Gaz. des hopit. 1862. Nro. 5. — *O. Becker*, kl. Monatbl. 1868. S. 352. — *Nagel*, ibid. S. 417, 420. — *Mauthner*, Lehrb. d. Ophthskopie, S. 431 u. f., 451. — *Heymann*, Ophthalmologisches, 1868. S. 28. — *Landesberg*, A. f. O. XV. 1. S. 220. — *Niemetschek*, Prager Vierteljahrschrift 96. Bd. S. 41.

3. Die nephritische Netzhautentzündung.

Krankheitsbild. *Als charakteristisch gelten stippchenförmige und fleckweise Anhäufungen eines trüben Productes, welche sich neben zahlreichen hämorrhagischen Extravasaten unter starker localer Blutüberfüllung und beträchtlicher Abnahme des Sehvermögens in der diffus getrübten Netzhaut, besonders reichlich um den Sehnervoneintritt herum, zu bilden pflegen.*

1. Das *ophthalmoskopische Bild* ist je nach dem Zeitpunkte der Untersuchung ein ziemlich wechselvolles. Im *ersten Beginne* der Netzhautaffection fällt die starke *Blutüberfüllung* auf; der *Sehnerveneintritt* und die *umgebende Zone* der Netzhaut zeigen sich geröthet von zahlreichen injicirten *feineren Gefässen*. Die *Venen* erscheinen ausgedehnt, sehr geschlängelt und deuten durch lichtere und dunklere Stellen nicht selten ein Auf- und Niedersteigen in hügelartig geschwellten Retinalportionen an. Die *Arterien* hingegen sind kaum erweitert, eher dünner als in der Norm. Alsbald kömmt es auch zu *Blutextravasaten*, welche theils die Form zarter Spritzer, theils die Gestalt von Flecken darbieten und sich oft so häufen, dass sie die Gefässe decken. Dazu tritt alsbald eine ausgebreitete diffuse, bläulichgraue oder gelblichgraue, schleierartige Trübung der Netzhaut, welche sich längs der Gefässstämme und in der Umgebung des Sehnerveneintrittes an verschiedenen Stellen rasch *verdichtet* und kleinere und grössere, weissgraue oder milchweisse *Flecke* mit unregelmässigen Grenzen darstellt, welche, so weit sie reichen, die Gefässe und den Augengrund theilweise verhüllen (Fig. *J*, *K*). An anderen Orten, namentlich in der Umgebung der *Macula lutea*, bilden sich gerne kleine weissgraue oder milchweisse *Tüpfel*, welche sich rasch vermehren, zu Haufen gruppiren und oft unter wachsender Trübung ihrer *Zwischenräume* zusammenfliessen.

Schreitet der Entzündungsprocess noch weiter vor, so schwillt die überflorte und geröthete Papille so wie die nachbarliche Zone der Netzhaut immer mächtiger an, die grauweissen oder milchweissen Flecke nehmen an Umfang und Zahl zu, breiten sich über den Sehnerveneintritt aus, verhüllen denselben mehr und mehr, wechseln ihre Farbe ins helle Weissgelb, werden völlig opak, fettglänzend, ziehen sich dabei aber oft in die hinteren Schichten der Netzhaut zurück, so dass die verhüllten Gefässstämme und Extravasate wieder theilweise oder ganz hervortauchen und in klaren Bildern gesehen werden.

Ausnahmsweise *fliessen diese Flecke* und nach ihnen auch die in der Gegend der Papille gelegenen *Tüpfelgruppen zusammen* zu einem gegen die Macula lutea hin meistens offenen *(Iwanoff)*, fettglänzenden gelblichweissen und graubräunlich schattirten *Wall*, welcher sich nur undeutlich von dem angeschwollenen und zum Theile röthlich durchschimmernden, oder durch das Infiltrat ganz verfärbten Nervenkopfe abgrenzt, nach dem Aequator hin aber gewöhnlich in einer zackigen Linie endet, deren Vorsprünge den grösseren Gefässen zu entsprechen pflegen. Diese *Grenze* ist bald eine ganz *scharfe*, bald ist sie strahlig streifig oder wolkig verschwommen, oder sie löst sich in *Tüpfelgruppen*, oder in eine *marmorirte* Zeichnung auf. Die *peripheren Netzhautportionen* sind oft völlig normal oder doch nur wenig getrübt; oft sind sie deutlich *schleierartig* getrübt und stellenweise von grauweissen *Tüpfeln* besäet *(Liebreich)*.

Das Augenspiegelbild wird während dem eigentlichen *Entzündungsstadium* häufig durch *Glaskörpertrübungen* sehr verundeutlichet. Im *Uebrigen* bietet der Bulbus in der Regel *keine* hervorstechenden *objectiven* Krankheitssymptome dar.

Subjectiv äussert sich das Leiden durch ein *allmäliges*, von zeitweiligen Stillständen und Besserungen unterbrochenes Sinken der Sehkraft, durch eine meistens *ungleichmässige* Umnebelung oder Verdunkelung des Gesichtsfeldes mit oder ohne periphere *Einschränkung* desselben. Zu einer völligen *amaurotischen* Verfinsterung des Sehfeldes kömmt es jedoch selten durch die Dictyitis an sich.

Ursachen. Die geschilderte Form der Netzhautentzündung kann sich nach den bisherigen Erfahrungen möglicher Weise unter den *mannigfaltigsten* phathogenetischen Verhältnissen entwickeln. Man hat ähnliche ophthalmoskopische Bilder bei der *Zuckerruhr (Ed. Jaeger, Noyes, Bouchut)*, ja bei Neurodictyitis *descendens* als Folge von *Cerebralleiden* beobachtet *(Graefe, H. Schmidt)*. *In der Regel* jedoch steht die beschriebene Form der Dictyitis *in Abhängigkeit vom Brigth'schen Nierenleiden*. Sie tritt öfters schon in *sehr frühen* Stadien der albuminosen Nephritis auf; *gewöhnlich* aber sind es die *späteren* Perioden *chronisch* verlaufender Fälle, in welchen sie sich geltend macht, ja sehr häufig kömmt sie erst zu Stande, nachdem bereits *fettige* oder *choloide (amyloide) Degeneration* eingetreten oder die Nieren in der *Schrumpfung weit* vorgeschritten sind.

Es ergibt sich hieraus unmittelbar, dass die nephritische Netzhautentzündung nicht wohl in *directem* ursächlichen Zusammenhange mit dem *Eiweissgehalte* des Harnes stehen könne. Die klinische Beobachtung bestätigt dies, insoferne thatsächlich genug Fälle vorkommen, in welchen das Albumin im Harne bereits *fehlt* oder, wenn es *vorhanden ist*, in seinem *procentarischen* Verhältnisse steigt oder fällt, *ohne* dass sich irgend welcher Einfluss auf den Gang des Netzhautleidens erkennen liesse. Eben so wenig kann vor der Hand die anomale *Blutmischung (Graefe)* als *letzter* Grund angenommen werden, da die zur Zeit *bekannten* Veränderungen des Blutes *allen* Fällen Bright'scher Krankheit gemeinsam sind, während die Neurodictyitis *nicht* zu den constanten, ja nicht einmal zu den *häufigsten* Folgezuständen der albuminosen Nephritis gehört. Eine Zeit lang glaubte man die nächste Veranlassung in *organischen Herzfehlern (Iman, Traube)* und damit begründeten Blutstauungen, Oedem, Hämorrhagien suchen zu müssen, um so mehr, als Hypertrophie des linken Ventrikels, Klappenfehler etc. als *constante* Vorläufer und Begleiter der nephritischen Neurodictyitis galten *(Schweigger)*. Es steht aber fest, dass das Herzleiden sehr wohl *fehlen könne (Nagel, Horner, Secondi, Pagenstecher)* und dass das überaus *häufige* Zusammenfallen desselben mit der in Rede stehenden Form der Netzhautentzündung sich einfach daraus erkläre, dass die Bright'sche Krankheit in ihrem weiteren Verlaufe *sehr gewöhnlich* zu Herzfehlern führt, letztere aber umgekehrt auch ein wichtiges pathogenetisches Moment der ersteren abgeben *(Rokitansky)*.

Zu den *entfernteren* Ursachen der nephritischen Neurodictyitis gehört selbstverständlich *alles*, was das Bright'sche Nierenleiden anzuregen vermag. Man findet beide gelegentlich neben Marasmus und Cachexie im Gefolge des Typhus, des Wechselfiebers, protrahirter Eiterung, Tuberkulose etc.; vornehmlich aber als secundäre Leiden nach exanthematischen Krankheiten und darunter besonders des *Scharlachs*, nach Cholera, Pyämie, nach häufigem Genusse geistiger Getränke oder scharfer harntreibender Mittel u. s. w. *(Rokitansky)*. Auch in den *letzten Monaten der Schwangerschaft* wird die Netzhautentzündung neben Albuminurie beobachtet *(Pagenstecher, Secondi, Galezowski)* und die *Nephritis* dann, ähnlich wie bei Herzfehlern, auf mechanische Strömungshindernisse in den Nieren, insbesondere auf Erweiterung der Spermaticalvenen zurückgeführt *(Virchow)*.

Verlauf und **Ausgänge.** Bisweilen ist die Entwickelung des Netzhautleidens eine wahrhaft *acute*, schon binnen *wenigen Tagen* nach dem Auftreten der Sehstörung haben sich unter *Zunahme* der letzteren grosse Mengen von entzündlichen Producten in der hinteren Netzhauthälfte gesammelt. In der Regel jedoch ist der Verlauf von *Anbeginn* an ein *langsamer*, selbst *chronischer* und dazu sehr oft auch von *Stillständen*, oder wohl gar von theilweisen *Rückgängen* schon gebildeter Productanhäufungen unterbrochener.

Ist der Process zu einer gewissen Höhe gediehen, so *verharren* die Theile öfters wochenlang ohne erhebliche Veränderungen, höchstens kömmt es zu *weiteren Blutergüssen*, welche sich über kleinere und grössere Portionen des Walles ausbreiten. Am Ende macht sich *die regressive Metamorphose*

geltend, die Producte werden allmälig wieder resorbirt, die verhüllt gewesenen Gefässstücke tauchen hier und da wieder hervor, die Flecke werden stellenweise durchscheinend, verlieren ihre helle fettigweisse Farbe, zerklüften wohl auch, kurz der Process schreitet seinen *Ausgängen* zu.

Es ist jedoch durchaus *nicht nothwendig*, dass jene charakteristischen Tüpfel und Flecke sich wirklich ausbilden. Gar nicht selten trägt die nephritische Neurodictyitis während ihrem ganzen Verlaufe blos die Symptome der einfachen *diffusen Netzhautentzündung* zur Schau. Haben sich die Producte zu Tüpfeln und fadenförmigen Exsudathaufen verdichtet, so lösen sich dieselben meistens theilweise wieder auf, ohne zu einem Walle zusammengeflossen zu sein. Aber auch *vollständig ausgebildete* und ausgedehnte *Fettwälle* können sich unter günstigen Umständen zurückbilden, so dass keine Spur oder doch nur eine zarte Trübung übrig bleibt, welche die Functionstüchtigkeit der Netzhaut *wenig* beirrt.

Verhältnissmässig am *günstigsten* scheint die Prognose zu sein, wenn sich die albuminose Nephritis im Gefolge *acuter Exantheme (Horner, Höring)* oder im Verlaufe der *Schwangerschaft* entwickelt und nicht sehr weit gediehen ist, so dass die Herstellung der normalen Functionstüchtigkeit der Nieren keine sonderlichen Schwierigkeiten findet. Es geht dann bisweilen das Netzhautleiden zurück, während die Albuminurie noch lange fortbesteht *(Secondi)*.

Im Ganzen sind Heilungen *kein gewöhnliches* Vorkommniss; *in der Regel* bleiben ausgedehnte *Trübungen* mit entschiedener *Functionsstörung*, in weiterer Instanz aber *Atrophie der Netzhaut* zurück. Manchmal kömmt es auch zu *Abhebungen der letzteren* und dieses zwar bisweilen schon sehr frühzeitig.

Gar nicht selten zeigen sich nach Aufhellung der getrübten Netzhautpartien die der *exsudativen Neurodictyitis* eigenthümlichen Flecke am Aderhautgrund. Sie bekunden eine streckenweise *Exsudation* des entzündlichen Productes auf die äussere Oberfläche der Netzhaut. Sie haben bald ganz die Eigenschaften der *disseminirten* Form, bald sind sie durch einen auffallenden Glanz und hellweisse Farbe, so wie durch den Mangel von Pigmentanhäufungen und durch höchst unregelmässige fetzige Umrisse ausgezeichnet. Relativ häufig findet sich die aus kleinen eckigen Plättchen zusammengesetzte *strahlige Figur* in der Gegend der Macula lutea (S. 206, Fig. *J*).

Sehr oft gelangt das Netzhautleiden *gar nicht zu den Ausgängen*, indem der Kranke früher dem *Allgemeinleiden erliegt*.

Häufig stellen sich im Verlaufe des Bright'schen Nierenleidens *urämische Amaurosen* ein. Es sind dieselben, wie schon der Name andeutet, an die Entwickelung der *Urämie* gebunden und erklären sich aus dem Einflusse eines mit Harnstoffen geschwängerten Blutes auf die betreffenden *Gehirntheile*. Sie treten daher auch immer in Gesellschaft mit anderen *Symptomen der Urämie* auf, zumal während Anfällen von heftigen Kopfschmerzen, Schwindel, Bewusstlosigkeit, Lähmungen, Convulsionen, maniacalischer Aufregung etc. Zum weiteren Unterschiede von der durch nephritische *Dictyitis* und *Neuritis* bedingten Sehstörung ist ihre *Entwickelung* meistens eine *sehr rapide*, sie gedeihen nicht selten innerhalb einiger Stunden, ja Minuten, bis zur *completen Erblindung*, können umgekehrt aber eben so rasch wieder *zurückgehen*.

Es ist hierbei wohl zu merken, dass die Urämie nicht nothwendig zur *Amaurose* führt; dass die nephritische Dictyitis sehr oft völlig abläuft, ohne dass es zu einer intercurrenten urämischen *Amaurose* gekommen wäre und dass sich *diese* überhaupt gerne erst in den *späteren* Stadien der Netzhautentzündung einstellt; während umgekehrt urämische Amaurosen *ohne* entzündliche Affection der Retina *selten*

beobachtet werden. Merkwürdig ist jedenfalls, dass ein grosser Theil der mit nephritischer Netzhautentzündung Behafteten bald nach der Entwickelung dieses Localleidens an *Urämie* zu Grunde geht, und dass zuweilen kurz nach urämischen Zufällen *Netzhautentzündung* auftritt.

Die Behandlung muss selbstverständlich in erster Linie auf das *Grundleiden* gerichtet werden. Die Regeln hiefür gibt die specielle Therapie.

Im Allgemeinen wird von den Oculisten der innerliche Gebrauch von *Säuren* und in Bezug auf das *Augenleiden* eine *derivatorische* Kur, insonderheit die wiederholte Application *natürlicher* oder des *Heurtelloupschen Blutegels* anempfohlen. Die Blutentziehungen müssen bei dem gewöhnlich sehr herabgekommenen Zustande der Kranken für *bedenklich* erklärt werden, um so mehr, als sie *kaum* etwas nützen. Dagegen kann unter Umständen das *Eisen* vielleicht Vortheil bringen *(Horner)*. Das *Secale cornutum (Willebrand)* ist wirkungslos. In mehreren Fällen, wo das Nierenleiden in sichtlicher Abnahme begriffen war und die Nutritionsverhältnisse der Kranken nicht sonderlich gelitten hatten, wurde die *Schmierkur* in Verbindung mit dem Schutzverband (S. 203) mit günstigem Erfolge durchgeführt, indem die Aufhellung und Zurückziehung der Exsudatfladen sehr rasch vor sich ging.

Quellen: *Heymann*, A. f. O. II. 2. S. 137, 146. — *Liebreich*, ibid. V. 2. S. 265; VI. 2. S. 318; Atlas der Ophth. Berlin, 1863. Taf. 10. — *Nagel*, A. f. O. VI. 1. S. 191, 195, 200, 229, 230. — *Graefe* und *Schweigger*, ibid. VI. 2. S. 277, 282, 285; XII. 2. S. 120. — *Schweigger*, ibid. S. 294, 311; Vorlesungen über den Gebrauch des Augenspiegels. Berlin, 1864. S. 101. — *Iman*, Nederl. Lancet. 1852. S. 356. — *Rokitansky*, Lehrb. der path. Anat. Wien, 1861. III. S. 325. — *Virchow*, Monatschrift f. Geburtskunde und dessen Archiv. X. S. 170. — *Traube*, Deutsche Klinik 1859. Nro. 7. — *Beckmann*, Virchow's Archiv XIII. S. 97. — *A. Wagner*, ibid. XII. S. 218. — *Payenstecher* und *Sämisch*, kl. Beobachtungen. Wiesbaden, 1861. S. 52; III. S. 80. — *Secondi*, Clinica oc. di Genova. Riassunto. Torino, 1865. S. 58. — *Horner*, kl. Monatbl. 1863. S. 11. — *Höring*, ibid. S. 215. — *Zehender*, ibid. 1866. S. 136. — *Galezowski*, ibid. S. 150. — *Willebrand*, A. f. O. IV. 1. S. 341. — *V. d. Laan*, Zesde Jaarlijksch Verslag. Utrecht, 1865. S. 161, 166, 194, 213, 216, 226. — *Noyes*, Transact. amer. ophth. soc. 1869. S. 71. — *Bouchut*, ibid. S. 72. — *Alexander*, kl. Monatbl. 1867. S. 223. — *Iwanoff*, ibid. 1868. S. 423. — *Mooren*, Ophth. Beob. S. 285. — *Mauthner*, Lehrb. d. Ophthscop. S. 362, 366. — *Ed. Jaeger*, Handatlas, Fig. 64. — *H. Schmidt*, A. f. O. XV. 3. S. 252, 263, 266.

Die Netzhautabhebung, Hydrops subretinalis.

Pathologie. Unter Netzhautabhebung, auch *Amotio retinae* genannt, versteht man eine Trennung der Nervenhaut von der Chorioidea, bedingt durch Zwischenlagerung einer wässerigen, mit proteinigen Stoffen geschwängerten Flüssigkeit.

Die Abhebung ist anfänglich immer *partiel*, schreitet aber gerne nach allen Richtungen weiter. Sie kann an *jedem* Punkte der Netzhaut *beginnen*, wird jedoch wegen Senkung der Flüssigkeit in nicht ganz frischen Fällen nur selten anderswo, als an der *unteren* Hälfte der Retina beobachtet. *Die Grenze* des abgehobenen Netzhauttheiles umschreibt mitunter eine *rundliche* oder mehr gestreckte ovale, gewöhnlich aber eine ganz *unregelmässige* Figur und ihr hinterer Abschnitt streicht in dem letzteren Falle meistens in einer geraden oder leicht gekrümmten Linie horizontal oder schräg unter der Sehnervenpapille vorbei.

Der *Zwischenraum* zwischen der abgehobenen Netzhautpartie und der Chorioidea ist oft nur ein sehr geringer, oft aber ragt die betreffende Retinalportion beutelähnlich *weit in den hinteren Augenraum hinein*. Der

Fuss der Abhebung ist darum bald steil, bald steigt er nur ganz sachte empor. Beim Wachsthum der Ablösung rückt die *hintere* Grenze derselben an den Umfang des Sehnerveneintrittes heran, *umgreift* diesen allmälig von beiden Seiten und zuletzt bleibt nur mehr der obere innere Quadrant der Retina mit der Chorioidea in Berührung, ja bisweilen wird auch dieser abgetrennt und die Netzhaut faltet sich zu einem unregelmässigen *Trichter* zusammen, dessen wellig gebogene Wände einerseits an der Ora serrata, andererseits an dem Umfange des Sehnerveneintrittes festhaften (S. 162).

Bei *frischen* Abhebungen *kleiner* Netzhautpartien können die letzteren für das freie Auge noch *ziemlich durchsichtig* erscheinen. Häufiger aber ist die abgehobene Portion und deren nächste Umgebung *deutlich florig getrübt*, von milchweisslicher oder graugelblicher Färbung. Bei *längerem* Bestande und *grösserer* Ausdehnung des Hydrops ist die Trübung *gewöhnlich* eine *gesättigtere*, bald gleichmässige, bald wolkige, fleckige, streifige.

Der abgehobene Theil der Retina präsentirt sich, falls er *klein* und umschrieben ist, als eine prall gefüllte flache Blase; bei *grösserer* Ausdehnung jedoch erscheint er fast immer *schlaff* und *faltig*, er *schwankt* bei raschen Bewegungen des Augapfels und zwar mit um so grösseren Excursionen, je grösser der Umfang der Abhebung ist und je weiter er in das Innere des Augapfels hineinragt. Es geht nämlich die Dislocation der Retina *auf Kosten des Glaskörpers vor sich*, dessen Oberfläche häufig eine Strecke weit durch eiweisshältige Flüssigkeit von der Limitans retinae *abgelöst* erscheint *(Iwanoff)*, so dass der abgehobene Retinaltheil demnach *beiderseits von Flüssigkeit umspült wird.*

Bei *sehr kleinen* Abhebungen sind die Oscillationen zu gering und von zu kurzer Dauer, als dass sie mit freiem Auge wahrgenommen werden könnten, doch bestehen sie sicherlich. Wenn *grössere abgelöste* Netzhauttheile *nicht* schwanken, was in sehr seltenen Fällen allerdings vorkömmt, so scheint der Grund darin zu liegen, dass ihre Grenzen ringsum fest mit der Aderhaut *verwachsen* sind, das Fluidum demnach *abgesackt* ist und die bezügliche Portion der Retina gespannt erhält *(Schweigger)*; gewöhnlich aber handelt es sich nicht sowohl um einen Hydrops subretinalis, sondern die Netzhaut wird durch einen Aderhauttumor, einen Cysticercus etc., überhaupt durch ein *festes* krankhaftes Product aus ihrer Lage gedrängt. Meistens schimmert dies dann auch mit der ihm eigenthümlichen Farbe durch das trübe Gefüge der darüber gespannten Netzhaut durch. Kömmt es aber unter *solchen* Umständen zu Ergüssen wässeriger Flüssigkeit, welche die Retina von der Oberfläche der Geschwulst trennen, so macht sich das Schlottern ebenfalls bemerklich.

Die *subretinale Flüssigkeit* ist in frischen Fällen serumähnlich, wasserhell, farblos, leicht gelblich oder röthlich und enthält, wie Analysen derselben unmittelbar nach der operativen Abzapfung ergaben *(Bowman)*, viel *Eiweiss*, welches bisweilen schon während des Lebens gerinnt *(Liebreich)* und sich als dichtere Flocken oder streifige Massen den Wandungen des Hohlraumes anhängt. Bei *veralteten* und namentlich bei *totalen* Abhebungen wechselt es häufig seine chemisch-physikalischen Eigenschaften, indem die proteinigen Stoffe gewisse Wandlungen eingehen und von den umgebenden Membranen mancherlei geformte Elemente beigemischt erhalten.

Die den Hydrops subretinalis bildende Flüssigkeit enthält dann als vornehmlichste Bestandtheile neben Wasser: wechselnde, meistens aber grosse Mengen eines *fibrinähnlichen Stoffes*, welcher sich sowohl an der Luft als durch Kochen in Form von Gerinnungen ausscheidet; *choloide* Massen *(Rudnew)*; gelöstes *Hämatin*, welches dem Fluidum eine gelblich röthliche oder, bei bereits erfolgter chemischer Umwandlung, braune Farbe gibt; frische und alte, in verschiedenen Stadien der Umwandlung begriffene, theils discrete theils klumpig zusammengebackene *Blut-*

körperchen, mitunter in solcher Menge, dass die Flüssigkeit mehr verdünntem Blute gleicht; gelöste *Salze*, welche sich öfters herausfällen und an der Oberfläche der chorioidalen Grenzhaut förmliche Beschläge bilden; *Pigmentkörner* von verschiedener Farbe, theils frei, theils in Klumpen, theils in Zellen von bedeutender Grösse eingelagert, welche wahrscheinlich neugebildet sind, möglicher Weise aber auch metamorphosirte Reste des Tapetes vorstellen; *neugebildete pigmentlose Zellen* und *Kerne* nebst *Körnchenzellen; Fett* in Tröpfchen, grossen Tropfen oder in *Krystallen*, bisweilen so reichlich, dass dasselbe schon dem freien Auge in Gestalt von grossen Kugeln bemerkbar wird oder dass die ganze subretinale Masse in einen breiigen Klumpen glitzernder Cholestearinkrystalle umgewandelt scheint.

Die Trübung der abgehobenen Netzhauttheile kann sicherlich nur auf Veränderungen des *retinalen Gefüges* beruhen, wenn gleich etwaige Färbungen der unterlagernden *Flüssigkeit* einen *modificirenden* Einfluss üben müssen. *Massgebend* kann dies letztere nicht sein, da, abgesehen von den häufig sehr deutlichen Zeichnungen der vorgebauchten Partien, die gesättigtesten Stellen nicht den Faltenfirsten, sondern den *Wellenthälern* entsprechen. Sitzt aber die Trübung *in der Netzhaut* selbst, so liegt wohl nichts so nahe, als deren Zurückführung auf einen *entzündlichen Process*, um so mehr, als die bisherigen anatomischen Untersuchungen, allerdings nur *veralteter* Fälle, *stets* die charakteristischen Erscheinungen der *Wucherung* oder des davon abhängigen *trüben Schwundes* (siehe diesen) in meistens eminentem Grade erkennen liessen.

Berücksichtigt man, dass die Trübung fast constant schon im *ersten Beginne* der Abhebung deutlich nachweisbar ist, mit dieser also mindestens *gleichzeitig* auftritt, wenn nicht gar *vorausgeht:* so gelangt man nothwendig zu dem Schlusse, dass der Hydrops subretinalis zur Dictyitis in einem gewissen *Abhängigkeitsverhältnisse* stehe oder geradezu ein *Product der Entzündung* abgebe.

Die Netzhautabhebung kömmt nach neueren Untersuchungen bisweilen mit dem *circumscripten Oedeme der Netzhaut* (S. 190) combinirt vor und wird von demselben ausnahmsweise wohl auch *vorgetäuscht.* Es tritt dieses Oedem nämlich mitunter in Gestalt mächtiger Cysten auf, welche von den *äusseren* Schichten der Netzhaut ausgehend diese Membran *blasenartig* in den hinteren Augenraum hervorbauchen und ophthalmoskopisch, ja selbst am anatomischen Präparate, ganz den Eindruck eines umschriebenen Hydrops subretinalis machen können *(Iwanoff).*

Eine Zeit lang hat man *Blutergüsse* zwischen Retina und Aderhaut für die eigentliche Ursache der Amotio retinae gehalten und diese Meinung gegen bessere Einsicht mit Hartnäckigkeit vertheidigt *(Graefe).* Dermalen ist man hiervon ganz abgekommen, da sowohl das Krankheitsbild, als der klare Augenschein bei der operativen Durchtrennung der vorgebauchten Netzhautpartie und bei der Abzapfung des Hydrops das Irrthümliche jener Behauptung zwingend dargethan haben. Doch soll damit nicht geläugnet werden, dass mitunter massenhafte *subretinale Blutergüsse* vorkommen, welche die Netzhaut *beutelförmig* abheben, oder gar *ringsum (Stavenhagen)* von der Aderhaut loslösen. Man findet solche *haemorrhagische Abhebungen* namentlich nach Verletzungen des Auges und theilweiser Entleerung der Binnenmedien, ausnahmsweise auch bei progressivem Staphyloma posticum.

Krankheitsbild. *a)* Die abgehobene Netzhautpartie kann, besonders bei künstlich erweiterter Pupille, oft schon mit *freiem* Auge ohne Zuhilfenahme des Ophthalmoskopes *deutlich und mit allen Details wahrgenommen werden.* Es ist dieses namentlich dann der Fall, wenn dieselbe durch Entzündung stark *getrübt* und *innerhalb der Brennweite* des dioptrischen Apparates *weit* nach vorne gerückt worden ist. Hat sie sich im Gegentheile nur *wenig* von der Aderhaut entfernt, oder ist sie in höherem Grade durchsichtig geblieben, so zeigt sich der Augengrund auch bei *erweiterter*

Pupille blos leicht getrübt. Netzhautabhebungen begünstigen sehr das *Leuchten des Auges.*

b) Beleuchtet man den Augengrund aus einiger Entfernung mit dem Spiegel, so gewahrt man, dass an einer Stelle, gewöhnlich nach *unten,* der gelbrothe Schein *sich plötzlich in einen solchen von grauer oder grünlicher Farbe* mit dunkleren Schattirungen verwandelt (Fig. *N*). Darauf sieht man häufig ein oder das andere *Gefäss.* Der *Uebergang* ist entweder ein unmittelbarer oder durch eine dunkle Schattenlinie markirter. Bei *genauerem* Einblicke kömmt dann der abgehobene Theil der Netzhaut bisweilen als eine *pralle glatte* Blase zur Anschauung. In der Regel stellt er sich als eine *schlaffe faltige* Fläche dar, welche sich über die Umgebung erhebt und bei jeder Bewegung des Auges *erzittert* oder in grossen Excursionen *schwankt,* gleichsam aufwallt. *Höhergradig* entwickelte Abhebungen bilden meistens einen oder *mehrere Hügel,* welche an der Basis zusammenstossen und zwischen deren Gipfeln Zungen des normalen Augengrundes hineinragen (Fig. *O*). Ist der abgehobene Netzhauttheil noch *sehr durchsichtig* und *steht er nur wenig von der Aderhaut ab,* so entzieht er sich wohl auch dem Blicke, nur die Umbiegungen und Schwankungen der in seinen Bereich fallenden *Gefässe* sind sehr auffällig, im Uebrigen erscheint der Augengrund *wenig* verändert, höchstens etwas matter oder zart florig überhaucht. Hier und da jedoch bemerkt man öfters feine Falten als zarte hellere oder weissliche bewegliche Streifen, die nach einer Seite hin verwaschen, nach der anderen scharf begrenzt und mitunter auch dunkel gesäumt sind. *Ragt eine solche diaphane Blase tiefer* in den Glaskörperraum hinein, so wird das gleichmässige Roth der Aderhaut und allenfalls auch das Netz der Wirbelgefässe nur bei *senkrechtem* Auffallen des Spiegellichtes und daheriger *starker Erleuchtung* des subretinalen Fluidums wahrgenommen; sonst bleibt die Sackhöhle dunkel und die abgehobene Netzhautpartie zeigt sich zwischen den heller gefärbten *Falten* blaugrau schattirt oder ins schmutzig Grüne spielend. Oft ist indessen *die Trübung eine viel dichtere,* der Sack tritt im Augenspiegelbilde *deutlich* hervor, erscheint schmutzig gelblichweiss mit schieferfarbigen Schattenstellen oder *ganz opak,* fahl graugelb, mit helleren und dunkleren Partien.

Häufig erstreckt sich die *Trübung über die Grenzen des Hydrops* hinaus und verwäscht sich ganz allmälig in dem *sonst normalen* Augengrunde, oder überzieht diesen mit wechselnder Dichtigkeit in seiner *ganzen Ausdehnung.* Bei *unterwärts* gelagerter Abhebung findet man oft ein grösseres oder kleineres Stück einer *seitlichen* oder der *oberen* Netzhauthälfte diffus getrübt und es ist dann wahrscheinlich, dass die Abhebung ursprünglich hier entwickelt wurde, das Fluidum sich aber später nach abwärts *gesenkt* habe. Nicht selten fällt auch der *Sehnerveneintritt* in den Bereich der Trübung und bietet dann die Zeichen der *diffusen* Entzündung dar, während er *sonst* ausser einiger Röthung *keine* Veränderung oder, in *veralteten* Fällen, die Zeichen der *Atrophie* zur Schau trägt. Oefters machen sich wohl auch in der *gesammten* Netzhaut, einschliesslich der Papille, die Charaktere der *diffusen Neurodictyitis* geltend.

Bei *partiellen* Abhebungen fällt oft schon auf den ersten Blick *die hintere Grenze* derselben *als eine dunkle,* fast schwarze, nach einer Seite hin verwaschene, unregelmässige *Linie* auf und macht den Contrast zwischen der abgelösten Portion der Netzhaut und den nachbarlichen Theilen des

Augengrundes noch deutlicher hervortreten. Es ist diese Linie besonders scharf und dunkel bei *steil aufsteigendem* oder gar *überhängendem* Fusse der Abhebung und kann bei grosser *Beweglichkeit* des Sackes je nach der jeweiligen Lagerung der betreffenden Wandtheile in ihrer Länge, Richtung und Dunkelheit wechseln, ja zeitweise ganz verschwinden. Sie ist nämlich der *Schatten*, welchen die von dem gradelinig sich fortpflanzenden Spiegellichte *nicht* getroffenen *Fusstheile* der Abhebung werfen. Wo diese Fusstheile *sehr sanft* aufsteigen, *fehlt* die dunkle Grenzlinie und wird nur durch das Umbiegen der Gefässe und etwaiger Zeichnungen in dem getrübten Netzhautgefüge angedeutet.

Durch das Ueberhängen, so wie durch die Bewegungen des Sackes wird übrigens nicht selten die *Papille* und der *gelbe Fleck* dauernd oder vorübergehend *gedeckt*. Falls diese Deckung der Papille eine blos *theilweise* ist, wechselt der Sehnerveneintritt bei dem Hin- und Herwogen der abgehobenen Netzhautportion beständig seine Gestalt, erscheint bald in seiner natürlichen Kreisform, bald nach einer Seite hin geigenförmig eingebuchtet und dieses Spielen macht bisweilen täuschend den Eindruck, als wäre er selbst in Bewegung, als verlängere er sich bald, bald aber zöge er sich zusammen.

Bei *totalen Abhebungen* fallen alle diese Einzelnheiten weg, der *ganze verfärbte* Augengrund *schwankt* hin und her und die Papille ist gewöhnlich, wenn überhaupt, nur *zeitweise* auf Augenblicke an der eigenthümlichen Anordnung der centralen Gefässstücke zu erkennen.

Die *Gefässe der Netzhaut* zeichnen sich scharf ab auf der schwankenden Fläche. Sie erscheinen gewöhnlich *viel dunkler* als in der Norm, streckenweise selbst *schwarz* und dies zwar besonders, wenn Theile derselben fixirt werden, welche über *dunkle* Stellen der abgehobenen Netzhautportion hinweg streichen. Im Bereiche *dicht getrübter opaker* Flecke, oder wenn bei grosser Durchscheinbarkeit der abgehobenen Netzhautpartie das Spiegellicht *senkrecht* auffällt und so der hintergelegene Raum hell erleuchtet wird, reflectiren sie eine *hell blutrothe* Farbe und bekunden somit einen gewissen Grad von Integrität (*Liebreich*). Wo die dioptrischen Medien klar geblieben sind, erscheinen sie in *scharfen* und *deutlichen* Bildern, seltener von Trübungen der *innersten* Netzhautschichten überflort oder unterbrochen. Bei vorgeschrittener *Atrophie* des abgehobenen Theiles sind sie theilweise wohl auch *unsichtbar*, oder zeigen sich in Gestalt *dicker weisser* oder *schwarzer körniger* Stränge mit baumartigen Verzweigungen. Sie folgen natürlich den sie bergenden Netzhautabschnitten. Man sieht sie darum im Bereiche der Abhebung häufig vielfach gekrümmt, indem sie, einen Hügel hinauflaufend, im Bogen nach vorne treten, dann sich wieder in einer Furche nach hinten senken, darin verschwinden, an einer anderen Stelle hervordringen, abermals nach vorne ausbiegen etc. Bei Bewegungen des Auges tanzen sie förmlich in dem Grunde des Bulbus herum.

Sind in der abgehobenen Netzhautpartie etwa *Pigmenthaufen*, *Extravasate*, *Cholestearinkrystallnester* etc. eingesprengt, so gibt dieses ein höchst eigenthümliches überraschendes Bild. Es ist ein Auf- und Durcheinanderwirbeln der verschiedensten Objecte, gleich wie in einem bewegten Kaleidoskop. Wird *der Bulbus aber fixirt*, so vermindern sich die Excursionen und die einzelnen Objecte treten wieder in ihr *früheres relatives* Lagerungsverhältniss zu einander. Dadurch unterscheiden sich eben *auf der Netzhaut haftende* derartige krankhafte Producte von ähnlichen, *frei im verflüssigten Glaskörper suspendirten* Massen. Auch *diese* können aufwirbeln,

sinken zuletzt aber immer *zu Boden*, ohne ein *bestimmtes gegenseitiges* Lagerungsverhältniss zu behaupten.

Es setzen alle diese Erscheinungen natürlich die *Durchsichtigkeit der dioptrischen Medien* voraus. Diese Bedingung ist aber nicht häufig erfüllt. Vielmehr sind *Glaskörpertrübungen sehr gewöhnliche* Begleiter des Hydrops subretinalis, ja gehen ihm häufig schon *voraus* und sollen im letzteren Falle durch ihr plötzliches Auftreten, durch ihre scharfe Umgrenzung und das Schwanken unschwer als *Vorboten* der Netzhautabhebung zu erkennen sein *(Graefe)*. Sie sind bisweilen *partiel* und lagern wie ein zartes Wölkchen über der abgehobenen Netzhautportion. Oefter jedoch sind sie über einen *grossen* Theil oder den *gesammten* Augengrund ausgebreitet. Sie pflegen gleichfalls zu erzittern oder förmlich zu wogen, wenn sich das Auge bewegt, sind übrigens nicht sehr stetig, sintemalen sie sich bald verdichten und ausdehnen, bald wieder zusammenziehen und lichten, oder zeitweilig ganz verschwinden. Vor wie während etwaigen *Nachschüben* des entzündlichen Grundprocesses pflegen sie an Umfang und Dichtigkeit zuzunehmen und geben insofern ein nicht zu vernachlässigendes *prognostisches* Zeichen ab.

Häufig wird der Einblick in das Auge auch durch *Staare* beirrt, namentlich durch *polare* und *capsulare*, seltener durch *einfache Linsencataracten*. Die *polare* Form kömmt grösstentheils auf Rechnung der zur Abhebung *disponirenden* Zustände; der *Kapselstaar* resultirt gewöhnlich aus der in *späteren* Perioden gerne hinzutretenden *Iridochorioiditis*. Der *Linsenstaar* ist meistens wohl Folge der im Augapfelschwunde sich äussernden tiefen *Ernährungsstörungen*.

c) Die subjective Seite des Krankheitsbildes ist nicht minder ausgezeichnet, vorausgesetzt, dass die Netzhaut nicht durch ausgebreitete in- und extensive Entzündungen oder Atrophie bereits ihre Functionstüchtigkeit eingebüsst hat. Die Abhebung markirt sich dann im Gesichtsfelde als ein *heller* aber leerer, öfters als ein *dunkler* und, bei Vorhandensein von Blutextravasaten, wohl auch als ein *rother* oder *bräunlicher Fleck*, welcher bei Betrachtung des Himmelsgewölbes oder einer hellen fernen Wand das Ansehen einer Wolke mit unregelmässigen Umrissen gewinnt. *Selten functionirt* der abgehobene Theil der Netzhaut noch so weit, dass in seinen Bereich fallende Gegenstände in gröberen Zügen erkannt werden *(Pagenstecher)*. Diese *Unterbrechung* des Gesichtsfeldes entspricht *ihrer Lage nach* stets der abgelösten Retinalportion. Sie sitzt darum in *frischen* Fällen *gewöhnlich*, bei *längerem* Bestande des Leidens aber *so constant* in der *oberen* Hälfte des Gesichtsfeldes, dass man aus dieser Localisation allein mit einiger Wahrscheinlichkeit auf das Vorhandensein einer Netzhautabhebung *rückschliessen* kann *(Graefe)*. *Der Umfang* der Unterbrechung hingegen ist häufig *grösser*, als der Grundfläche des mit Flüssigkeit gefüllten Raumes zukömmt, was sich daraus erklärt, dass die materiellen Veränderungen des Netzhautgefüges über die Grenzen des Hydrops hinausreichen.

Die Deutlichkeit der Wahrnehmungen *in den übrigen Theilen der Netzhaut* kann dabei noch ziemlich mit der Norm übereinstimmen und, falls die Gegend der *Macula lutea* noch ausser dem Bereiche der Abhebung ist, selbst ein gewisser Grad von *Scharfsehen* erübrigen. In der Regel jedoch, und bei *längerem Bestande* der Abhebung fast immer, *ist die Sehschärfe bedeutend gesunken* und, da die Abhebung sehr gewöhnlich bis zum horizontalen Meridian heran oder darüber hinausreicht, ist auch *die Fixation* eine

excentrische. In vielen Fällen ist die Function sogar bis *auf quantitative Lichtempfindung reducirt*, oder es fehlt auch diese. Der *Grad* der Abhebung und die Ausdehnung ihrer Grenzen ist hierbei jedoch keineswegs massgebend. Man hat bei *totaler* Abhebung noch einen gewissen Grad von Lichtempfindung beobachtet. Merkwürdiger Weise werden die Eindrücke dann oft annähernd in der Richtung der *Sehaxe* nach aussen projicirt (*Graefe*).

Wo die Netzhaut theilweise noch einen *höheren Grad von Functionstüchtigkeit* bewahrt hat, klagen die Kranken sehr häufig über *Krumm- und Farbigsehen.* Die Objecte erscheinen ihnen in der *ganzen* Ausdehnung des Gesichtsfeldes oder blos an den *Grenzen der Unterbrechung* farbig gesäumt, gebogen, geknickt, verzerrt, theilweise gedeckt; öfters verschwinden sie theilweise, tauchen wieder auf und winden sich in Schlangen- oder Zickzacklinien, wenn das Auge sich bewegt.

Es bekunden sich damit *Stellungsveränderungen* eines Theiles jener Retinaelemente, welche die Aufnahme und Localisation der Lichteindrücke vermitteln; daher denn auch bei eingetretener Ruhe des Augapfels sich oft eine sehr nahe Uebereinstimmung der scheinbaren Objectkrümmungen mit dem Orte und der Richtung der Abhebung nachweisen lässt *(Classen).*

Die *Farbensäume* und die *Schwankungen* der Objectbilder sind für die von Netzhautabhebung herrührende Form der Metamorphopsie charakteristisch *(Knapp).*

Nebenbei offenbart sich sehr häufig vom ersten Beginne des Leidens an *ein gewisser Erregungszustand des lichtempfindenden Apparates*, der Kranke wird im hohen Grade belästigt durch die subjective Erscheinung farbiger oder weisser Kugeln, Tropfen, flimmernder Sterne, feuriger Räder, aufschiessender Raketen u. s. w., welche oft das Gesichtsfeld umkreisen und besonders stark nach heftigen Bewegungen, bei Aufregungen des Kreislaufsystems etc. hervortreten.

Ursachen. Die Abhebung der Netzhaut ist gleich jener des Corpus vitreum, mit welcher sie in naher pathogenetischer Beziehung steht, entweder eine *secundäre* und dann auf *Schrumpfung* des mit der Netzhaut vorläufig *verwachsenen*, schnig entartenden *Glaskörpers* zurückzuführen (S. 162); oder sie resultirt aus dem *Drucke eines flüssigen Entzündungsproductes*, welches *zwischen* Netzhaut und Aderhaut ergossen worden ist, und kann dann gewissermassen als eine *primäre* bezeichnet werden. Von der *letzteren allein* ist hier die Rede, da die erstere nicht wohl Gegenstand der klinischen Behandlung ist und ihre Erörterung bereits gefunden hat.

Die primäre Netzhautabhebung wird ohne Zweifel im hohen Grade *begünstigt* durch *Ectasien der Bulbuskapsel* und durch *Verminderung der Binnenmedien.* Dieselbe findet sich nämlich in der *Mehrzahl* der Fälle an Augen, welche mit *Staphyloma posticum*, besonders mit *rasch progressivem*, behaftet sind und scheint hier durch die gewöhnlich bestehende Glaskörperabhebung vorbereitet zu werden. Auch wird sie oft beobachtet nach zufälligen und operativen, so wie nach geschwürigen *Durchbrüchen der Bulbuskapsel,* wenn dieselben mit grösseren *Glaskörperverlusten* verknüpft waren. Es ist hier jedoch nicht, wie bei den Glaskörperablösungen, blos eine vermehrte *seröse Transsudation* als der Grund der Abhebung anzunehmen, da der Amotio retinae in solchen Fällen stets eine sehr merkliche Trübung des Glaskörpers und auch wohl des Netzhautgefüges vorausgeht, welche ganz unzweifelhaft *entzündlichen Ursprunges* ist.

Es scheint, dass dieser Umstand zu dem Glauben verleitet hat, *jedwede* Netzhautabhebung ohne Unterschied sei aus dem Zuge des entzündlich verdichteten und *schrumpfenden* Glaskörpers abzuleiten. Es *widerspricht* dieser Ansicht jedoch mit aller Bestimmtheit die durch Senkung vermittelte *Ortsveränderung* und die *Heilbarkeit* des primären Hydrops subretinalis.

Uebrigens wird die Netzhautabhebung nicht gar selten auch in völlig *normal gebauten* und vorläufig scheinbar völlig gesund gewesenen Bulbis beobachtet. Sie stellt auch einen nicht ganz ungewöhnlichen Folgezustand der verschiedensten und namentlich der productiveren Formen der *Neurodictyitis* dar.

Ausnahmsweise sind *Abscesse (Graefe, Berlin)* oder *Tumoren (Hirschberg)* *der Augenhöhle* Veranlassung des zur Netzhautabhebung führenden entzündlichen Processes gewesen. Oefter jedoch entwickelt sich der Hydrops subretinalis unter dem Einflusse *chorioidaler Aftergebilde.*

Wenn unter solchen Verhältnissen zwischen Tumor und Netzhaut eine *grössere* Menge von Flüssigkeit ergossen wurde, macht die Abhebung gewöhnlich den Eindruck einer einfachen, auf reiner Entzündung beruhenden und die richtige Diagnose ist sehr erschwert. Doch findet man öfters Anhaltspunkte an der, trotz längerem Bestande innerer Entzündungen und sehr ausgedehnter Abhebung, *fortdauernden* und stark ausgesprochenen Vermehrung des Binnendruckes mit Abflachung der vorderen Kammer; an dem Abgange der sonstigen ursächlichen Bedingungen zur Amotio retinae *(Graefe)*; an der öfters überaus raschen Ausbreitung des Uebels über den ganzen Umfang der Netzhaut *(Alf. Graefe)*; an der ungewöhnlichen Lage des Sackes und an der etwaigen starken Ausdehnung der episcleralen Gefässe in seiner Nachbarschaft.

Verlauf und **Ausgänge.** Der Hydrops subretinalis entwickelt sich öfters ganz *allmälig* unter sehr *unscheinbaren* Symptomen, so dass er bei minder intelligenten Kranken längere Zeit völlig *unbeachtet* bleibt. Gewöhnlich fällt die von Glaskörpertrübungen herrührende zarte Ueberschleierung und *Undeutlichkeit*, oder das *Krumm-* und *Farbigsehen excentrisch* gelagerter Gegenstände zuerst auf, die *Unterbrechung* des Gesichtsfeldes aber stellt sich erst bei eingehender Untersuchung heraus, während die Abhebung selbst noch kaum *angedeutet* ist und nur bei sorgfältiger Handhabung des Augenspiegels erkannt wird. Es vergehen dann oft Wochen, bis das Leiden in objectiver und subjectiver Richtung *scharf* ausgeprägt erscheint. Andererseits kömmt es mitunter auch *sehr rasch* zu *massenhaften* subretinalen Ausschwitzungen, namentlich wenn *Traumen* mit Glaskörperverlust oder das plötzliche Wachsthum eines Staphyloma posticum die nächste Veranlassung waren.

Wurde nicht gleich *ursprünglich* ein Theil der *unteren* Netzhauthälfte abgelöst, so ändert der Hydrops im Laufe von Wochen oder Monaten meistens seinen Ort, *die Flüssigkeit senkt sich* theilweise nach abwärts, eine *secundäre Abhebung* begründend, während der Rest der Aufsaugung anheimfällt. Der *früher* abgehobene Theil der Retina legt sich dann wieder an die Aderhaut an. Er kann sein *normales* Aussehen und auch seine *volle* Functionstüchtigkeit wieder gewinnen. Oft aber bleibt er im wechselnden Grade *trüb* und liefert nur mehr *undeutliche* Bilder, ja öfters besteht sogar die *Unterbrechung* des Gesichtsfeldes fort, lässt dann jedoch meistens eine sehr beträchtliche *Flächenverminderung* nachweisen. War die *primäre* Abhebung dem *gelben Flecke* sehr nahe gestanden oder dieser blos durch *Ueberhängen* des Sackes gedeckt worden, ohne selbst mitzuleiden, so kann aus der Senkung der Flüssigkeit und der Functionsherstellung des sich wieder

anlegenden Netzhauttheiles eine *sehr wesentliche* Besserung des Sehvermögens resultiren. Indem nämlich der Hydrops die *tiefste* Stelle aufsucht, diese aber dem Aequator bulbi und beziehungsweise einem *sehr excentrischen* Abschnitte der Retina entspricht, fällt die *secundär* zu Stande gekommene Unterbrechung in einen der Mitte des Sehfeldes *fernen* Theil der *oberen* Sehfeldhälfte und wird leicht übersehen, um so mehr, als sie an *Umfang* der primären nicht gleichkömmt.

Die Senkung ist übrigens, ganz abgesehen von *ursprünglich* nach *unten* erfolgten Ausschwitzungen, *kein* nothwendiges Ereigniss. Vielmehr können Netzhautabhebungen *an jedwedem Orte* durch *Resorption* verschwinden, sie mögen *primär* oder *durch Senkungsprocesse* dahin gelangt sein. Dieses ist der Weg, auf welchem eine *dauernde* und *wahre Heilung* angebahnt wird. Leider betritt ihn der subretinale Hydrops selbst bei zweckmässigster Behandlung nicht immer oder verfolgt ihn nicht bis zum *Ziele*. Es wiederholen sich hierbei die oben angedeuteten Verhältnisse. Oefters *legt* sich der abgehobene Theil wohl *wieder an*, sein *Gerüste* hellt sich aber nicht vollständig auf, oder es stellt sich die Functionstüchtigkeit nicht wieder her, indem die *nervösen* Elemente durch den *Grundprocess* hart mitgenommen worden sind.

Mitunter geschieht es wohl auch, dass die Flüssigkeit *Gerinnsel* zurücklässt, welche die Retina mit der Chorioidea fest verkleben und als wolkig verschwommene trübe Streifen und Blätter neben einiger Tapetzerwerfung zur Anschauung kommen. Ausnahmsweise ist die Anlegung eine unvollständige, doch kehrt in dem Sacke ein gewisser Grad von qualitativer Lichtempfindung zurück *(Pagenstecher)*.

Eine solche *unvollständige* und um so mehr eine *wahre Heilung* darf nur in Aussicht genommen werden bei *frischen* oder doch *nicht veralteten* Fällen und bei *geringem* Umfange der Ablösung. Allerdings werden derartige günstige Ausgänge mitunter auch bei *sehr ausgedehnten* und gar *totalen* Netzhautabhebungen nach *Monate* und selbst Jahre *langem* Bestande derselben durch entsprechende Behandlung erzielt, doch sind dies eben nicht gar häufige Ausnahmen, welche die Vorhersage nicht zu bestimmen vermögen. *Höhere Trübungsgrade* und *übermässige Functionsbeschränkung* sind insoferne von *schlimmer* Bedeutung, als sie mit Grund *tiefe materielle* Veränderungen des Gefüges voraussetzen lassen. Wo sich der Hydrops subretinalis auf sehr *schadhaftem* Boden ausbildet, vielleicht gar nur eine Nebenerscheinung des sich schon vorbereitenden oder in vollem Gange befindlichen *Augapfelschwundes* ist, da ist die Hoffnung auf *Null* gesunken, wenngleich auch hier *zeitweilige* Besserungen und Stillstände des krankhaften Vorganges zu den Möglichkeiten gehören.

Bisweilen kömmt es zu *dauernden Stillständen* oder *unvollständigen Heilungen* in Folge von *spontan* eintretenden *Berstungen* des abgelösten Netzhautstückes. Das ungehinderte Ueberströmen der subretinalen Flüssigkeit in den Glaskörperraum vermindert nämlich oder beseitigt die *Zerrung* und *Spannung*, welchen die *Fusstheile* der Abhebung von Seite des, in *praller* Blase *fixirten* oder in *schlaffem* Sacke hin und her *schwankenden* hydropischen Ergusses ausgesetzt sind. Damit wird aber nicht nur eine Quelle von *Reizungszuständen*, sondern auch ein directes *mechanisches Moment* für das *Fortschreiten* der Ablösung weggeschafft.

Bei *sehr grosser Flächenausdehnung* des Hydrops tritt die günstige Wirkung des Durchbruches allerdings nur *wenig* hervor, denn da besteht eine Gelegenheit zu Zerrungen der Fusstheile fort, indem die abgelösten Netzhautstücke *selbst* vermöge ihrer *Eigenschwere* in *excursive* Bewegungen gerathen, so oft der Augapfel rasch seine Stellung wechselt. Bei *kleineren* oder doch *mässigen* Abhebungen hingegen, wo die Schwingungsweiten der losgetrennten Netzhautabschnitte *geringe* oder unerhebliche werden, ist der Effect oft ein sehr *auffälliger*, der Sack *sinkt ein*, seine Wände legen sich von dem Fusse her allmälig an die Aderhaut an und *verkleben* mit derselben, ja nicht selten wird die neue Verbindung eine *vollständige*, es bleibt nur an der *Perforationsstelle* eine kleine klaffende Oeffnung mit unregelmässigen Umrissen, indem die Wundränder sich unter Faltung und theilweiser Einrollung etwas zurückgezogen haben. Dieselben bilden sonach eine Art *Wall*, welcher vermöge der Trübheit der Retina und der Verlöthungsmasse eine helle weissliche oder gelbliche Farbe zeigt und stark absticht von der normalen oder durch Zerwerfung des Tapetes figurirten *Aderhaut*, die im Bereiche der fraglichen Oeffnung *blosliegt (Liebreich)*.

Bei mangelhafter oder ganz vernachlässigter Behandlung schreitet das Leiden in der *Mehrzahl* der Fälle *unaufhaltsam vorwärts*, die Abhebung dehnt sich unter wiederholten Aufflackerungen des entzündlichen Vorganges immer mehr aus, oder es trübt sich die Netzhaut und die Papille in wachsendem Umfange, ohne dass der Hydrops an Fläche gewinnt, die Functionstüchtigkeit des Auges sinkt immer mehr und wird endlich ganz vernichtet. Gewöhnlich stellen sich über kurz oder lang Erscheinungen ein, welche auf *Chorioiditis* oder *Iridochorioiditis* hindeuten. Dann ist es um den Augapfel geschehen, er wird *weicher* und sein Schrumpfen ist unabwendbar.

Häufig bleibt es gar nicht bei dem Verluste des *einen* Auges, es wird auch das *zweite* früher oder später in den Process einbezogen, es kömmt auch hier zur Netzhautabhebung und schliesslich zur Atrophie. Bei *normal* gebauten Augen und wo der Hydrops sich in *directer* Abhängigkeit von *äusseren* Schädlichkeiten entwickelt hat, ist dieser misslichste aller Ausgänge allerdings *nicht* leicht zu fürchten, doch kann die Entwickelung einer secundären Iridochorioiditis das zweite Auge auf *sympathischem* Wege gefährden *(Mooren)*. Wo aber *progressive hintere Lederhautectasien* dem Processe zu Grunde liegen, und dies ist die *grösste Mehrzahl* der Fälle, wird das *zweite* Auge *in der Regel* ebenfalls ergriffen, da die Ursache fast immer *beiderseitig* wirkt.

In den späteren Stadien, nach Eintritt der Atrophie, zeigen sich bisweilen höchst intensive *Licht- und Feuererscheinungen*, welche dem Kranken überaus qualvoll werden, in dem Grade, dass man sich zur *Durchschneidung des Opticus* veranlasst gefühlt hat *(Graefe)*. Leider bewährt sich dieses Verfahren nicht, indem man kurz darnach dieselben Phosphene auftreten, und auch wohl Iridochorioiditis sich entwickeln gesehen hat *(Landesberg)*.

Die Behandlung ist auf Hintanhaltung von *Reizungen*, welche den entzündlichen Process unterhalten und steigern können, auf möglichste *Beschränkung excursiver Augenbewegungen*, welche das Fortschreiten der Ablösung in mechanischer Weise fördern, und auf kräftige Anregung der *Resorption* zu richten. Nach vielen Erfahrungen scheint sich bei *einfachen* und mit *Staphyloma posticum* combinirten Netzhautabhebungen das gegen Neurodictyitis diffusa empfohlene Verfahren (S. 203), nämlich die *Schmierkur* in Verbindung mit *strengster Augendiät* und dem systematischen Tragen des *binoculären Schutzverbandes*, am besten zu bewähren. Es liefert in *frischen* Fällen der genannten Art *höchst befriedigende* Resultate, und hat

mitunter selbst bei *veraltetem* und *hochgradigem* Zustande über alle Erwartung günstige Erfolge erzielt.

Einstens hat man empfohlen, die Lederhaut in der Gegend des abgehobenen Netzhautstückes mittelst eines feinen Messers anzustechen und so die subretinale Flüssigkeit *abzuzapfen (Sichel)*, hierauf einen Schutzverband anzulegen und gleich wie nach anderen Augenoperationen ein strenges antiphlogistisches Verhalten anzuordnen. Nöthigenfalls soll die Operation 1—2mal *wiederholt* werden. Es hat sich jedoch dieses Verfahren *nicht* bewährt *(Graefe, Secondi)*, obgleich es in einzelnen Fällen *vorübergehende* Besserungen erzielte. Es wird daher die „*Ophthalmocenthese*" besser gemieden.

Der günstige Einfluss, welchen *spontane Berstungen* der abgelösten Netzhautpartie in einigen Fällen auf den ferneren Verlauf des Leidens genommen haben, hat die Idee einer *operativen Spaltung des Sackes* angeregt *(Graefe)* und einige damit erzielte Erfolge machten den *Netzhautstich* ziemlich allgemein beliebt. Doch leistet dieses Verfahren viel *weniger* (*Pagenstecher, Hasner, Landesberg*), als die *pharmaceutische* Behandlung bei entsprechendem Regimen, versagt ziemlich oft gänzlich und hat nicht selten durch Anregung degenerativer Iridochorioiditis den Schwund des Auges *herbeigeführt* oder wenigstens *beschleunigt.*

Die Operation ist behufs besseren Einblickes in die Tiefe des Auges stets bei maximaler *Erweiterung* der Pupille und in *sitzender* Stellung des Kranken vorzunehmen. Das dazu dienliche Instrument ist eine feine *Sichelnadel* oder noch besser eine zarte zweischneidige Dalrymple'sche *Stopfnadel*, wie sie bei der Discission von Staaren mittelst Keratonyxis gebraucht wird. Dieselbe wird bei gehöriger Fixation des Kopfes, der Augenlider und des Bulbus 4‴—5‴ hinter der Hornhautgrenze *senkrecht* durch die Sclera gestossen, etwa 8‴ weit in den Glaskörper vorgeschoben und dann gegen die abgehobene Netzhautpartie gewendet, um letztere in leichtem Zuge zu durchtrennen *(Graefe)*, wobei mit Sorgfalt eine Durchschneidung grösserer Netzhautgefässstämme und etwaige Verletzungen der Aderhaut zu vermeiden sind, was bei dem steten *Zurückweichen* des Sackes allerdings die ganze Aufmerksamkeit des Operateurs erheischt.

Da solche *scharfe lineare* Zusammenhangstrennungen erfahrungsmässig leicht wieder *verlöthen*, wird anstatt dem einfachen Netzhautstiche von Manchen eine *Zerreissung* der abgelösten Partie für nothwendig erachtet. Zu diesem Ende sollen *zwei* Nadeln in zureichendem gegenseitigen Abstande durch die Lederhaut gestossen und dann unter gegenseitiger Annäherung der Spitzen durch den Glaskörper zur Sackoberfläche geführt werden, um diesen unter geeigneten Hebelbewegungen der Instrumente in genügender Ausdehnung zu spalten *(Bowman)*.

Auch hat man versucht, die *Abzapfung* der subretinalen Flüssigkeit mit der *Durchschneidung* des abgelösten Netzhautstückes zu verbinden. Man bediente sich dazu einer *Troikarnadel*, die in der Regel zwischen dem oberen und äusseren geraden Augenmuskel, 4‴—5‴ hinter der Cornealgrenze, in die Lederhaut eingestochen und durch den Glaskörper in den Sack geleitet wurde, worauf man die subretinale Flüssigkeit entweichen liess *(Wecker)* oder mit der Pravaz'schen Spritze auspumpte *(Arcoleo)* und den Einstich in der Retina erweiterte.

Die *Nachbehandlung* nach solchen Eingriffen kömmt mit jener nach anderweitigen Operationen am Bulbus überein. Bettlage, strenges antiphlogistisches Verhalten und besonders das mehrere Tage fortgesetzte Tragen eines binocularen Schutzverbandes sind die Hauptmomente.

Quellen. *Coccius*, Ueber die Anwendung des Augenspiegels. Leipzig, 1853. S. 125, 128. — *Bowman*, Opth. hosp. reports. IV. 1864. Mai. S. 134. — *Schweigger*, A. f. O. VI. 2. S. 324, 329; Vorlesungen über den Gebrauch des Augenspiegels. Berlin, 1863. S. 118. — *Stellwag*, Ophth. II. S. 100; Wiener med. Wochenschrift. 1864. Nro. 10; Der intraoculare Druck. 1868. S. 55. — *H. Müller*, A. f. O. IV. 1. S. 369, 372, 374, 379. — *Klebs*, ibid. XI. 2. S. 242, 249. — *Graefe*, ibid. I. 1. S. 358, 362, 369; II. 1. S. 222; II. 2. S. 260, 278, 319, 321; III. 2. S. 391, 394, 396; IV. 2. S. 235, 238; IX. 2. S. 85, 88, 90; XIV. 2. S. 116; klin. Monatbl. 1863. S. 49, 57, 60; 1865; S. 137; 1868. S. 301; Congres ophth. Paris. 1868. S. 59. — *Donders*, A. f.

O. I. 2. S. 113; Anomalien der Refract. u. Acc. Wien, 1866. S. 335. — *Liebreich*, A. f. O. V. 2. S. 251, 256, 258; Atlas der Ophthalmoskopie. Berlin, 1863. Taf. 7. — *Secondi*, Clinica oc. di Genova. Riassunto. Torino, 1865. S. 61, 134. — *Pagenstecher* klin. Beobacht. Wiesbaden. 1861. I. S. 50; II. S. 23; III. S. 49, 54, 55. — *Tetzer*, Wiener med. Jahrbücher. 1864. S. 165. — *Kittel*, Wiener allg. med. Zeitschrift. 1860. Nro. 22. 23. — *Niemetschek*, Wiener Medicinalhalle. 1861. Nro. 47; Prag. Vierteljahrschr. 96. Bd. S. 38. — *Classen*, A. f. O. X. 2. S. 155, 160. — *Knapp*, kl. Monatbl. 1864. S. 307. — *Alf. Graefe*, ibid. 1863. S. 233; 1869. S. 166. — *Berlin*, ibid. 1866. S. 77; A. f. O. XIII. 2. S. 286; XIV. 2. S. 290, 306, 317. — *Saemisch*, kl. Monatbl. 1866. S. 111, 115; 1867. S. 31. — *Iwanoff*, A. f. O. XV. 2. S. 88, 95; klin. Monatbl. 1868. S. 297. — *Hirschberg*, ibid. 1868. S. 153—155; 1869. S. 79. — *Dohmen*, ibid. 1867. S. 160. — *Steffan*, ibid. 1866. S. 75. — *Wecker*, ibid. 1865. S. 117. — *Hirschmann*, ibid. 1866. S. 229, 238. — *Zehender*, ibid. S. 239. — *Sichel*, Clinique europ. 1859. Nro. 2, 29. — *Rydel*, Wien. Augenklinik. Ber. S. 81, 86. — *Rudnew*, Virchow's Jahresber. 1868. II. S. 498. — *Berthold*, A. f. O. XV. 1. S. 180. — *Leber*, ibid. XIV. 2. S. 226. — *Lubinski*, ibid. XIII. 2. S. 379. — *Mauthner*, Lehrb. der Ophthscop. S. 388. — *Ed. Jaeger*, Handatlas, Taf. XVIII. — *Stavenhagen*, kl. Beob. 1868. S. 79. — *Gouvea*, A. f. O. XV. 1. S. 257. — *Mooren*, Ophth. Beiträge, S. 155, 318; Ueber symp. Ophth. S. 41. — *Arcoleo*, Conference clin. 1869. S. 9. — *Landesberg*, A. f. O. XV. 1. S. 194, 201, 202. — *Hasner*, Prag. Vierteljahrschrift 93. Bd. Misc. S. 75.

Der Schwund des Sehnerven und der Netzhaut.

Pathologie. Man unterscheidet fast allgemein den *reinen*, *nervosen*, auch *pelluciden* Schwund und die *trübe Atrophie*.

Der *reine*, besser *graue* oder *gallertige* Schwund charakterisirt sich *ursprünglich* stets durch Massenzunahme des bindegewebigen *Gerüstes*. Es *quillt* dieses in Folge der Einlagerung einer graulichen klebrigen feuchten Masse, welche eine grosse Anzahl kleiner schimmernder Kerne und einzelne zarte helle Kernzellen führt, in wechselndem und oft sehr *auffälligem* Grade an und wird sulzähnlich *durchscheinend*. Die *nervösen* Elemente zeigen sich auseinander gerückt, oft geradezu zertrümmert, varicös, und *zerfallen* schliesslich in verschieden gestaltete, meistens aber kugelige glatte Massen, welche theilweise *verfettigen*, sich in kernlose Fettkörnchenconglomerate verwandeln, theilweise aber *sclerosiren*, in choloide und amyloide Kugeln übergehen. Es *überwiegt* hierbei bald die *Wucherung* des Neurilems, bald die Verfettigung und *Sclerose* des Markes. *Schliesslich schrumpft* das bindegewebige Fachwerk zu einer dichten graulichen, mattem Glase ähnlichen, starren, beim Drucke schollig blättrig zerfallenden Masse oder zu einer derben opaken *faserigen Schwiele*, welche die Reste der entzündlichen Zellenwucherung und der verfettigten und sclerosirten Marksubstanz in sich birgt *(Rokitansky)*.

Bei dem *trüben Schwunde* verhalten sich die *nervösen* Elemente, wenn sie nicht schon während der Entzündung verfettigt sind, ganz ähnlich; der Unterschied liegt hauptsächlich in dem *Hervorstechen* der bindegewebigen *Neubildung;* der Process stellt sich eigentlich als eine *degenerative Hypertrophie* des bindegewebigen Gerüstes dar und *bewahrt* diesen Charakter auch in der Folge, nachdem es bereits zur Schrumpfung gekommen ist.

1. *Der Nervenstamm* wird bei der einen wie bei der anderen Form am Ende auf einen derben sehnigen Strang reducirt, in welchem die Nervenfasern und oft auch die meisten Gefässe untergegangen sind. Indem

die äussere Scheide des Orbitalstückes sich nicht in entsprechendem Verhältnisse zusammenzieht, passt dieselbe nicht mehr an den Stamm, schlottert förmlich und faltet sich um ihn herum, wie ein halbgefüllter Schlauch. Die Verbindung zwischen beiden wird durch ein höchst zartes lockeres weitmaschiges Strickwerk von feinen Bindegewebsfasern vermittelt, welches wahrscheinlich von einer wechselnden Menge serosen Fluidums umspült wird.

Bei *sehr hochgradiger* Atrophie wird in Folge der fortgesetzten Gewebsschrumpfung sogar der *Grund* des Zwischenraumes beider Nervenscheiden in der Richtung gegen die Aderhautebene gehoben und weitet sich wegen der Volumsverminderung des vorderen Nervenendes beträchtlich aus, so dass das vordere Ende des Scheidenzwischenraumes einen breiten ringförmigen Sinus bildet, welcher innerhalb der hinteren Scleralöffnung, hinter der Lamina cribrosa, gelegen ist.

Auf Durchschnitten des atrophisch gewordenen Sehnervenstammes erkennt man noch sehr deutlich die parallel zur Nervenaxe neben einander lagernden *Züge der ehemals vorhanden gewesenen Nervenbündel* und das sie umhüllende *neurilematische* Gefüge; doch sind die ersteren wegen Massenzunahme des letzteren mehr aus einander gerückt, als in der Norm. *Statt der Nervenfasern* findet man eine durch die Scheiden in *Stränge* formirte, bräunlich gelbe durchscheinende Substanz, welche hauptsächlich aus molekulirter organischer Grundlage, choloider oder amyloider Masse und geschrumpften Kernbildungen besteht. Nebenbei trifft man daselbst öfters Haufen freien oder in Zellen eingeschlossenen *Pigmentes*, welches von haemorrhagischen *Extravasaten* oder von *Neubildungen* herrührt, obsolescirte und oft verkalkte *Gefässe*, *Cholestearinconglomerate* und *Kalkdrusen*. In einzelnen Fällen überwiegt stellenweise der Kalk und bäckt zu mächtigen *Concrementen* zusammen, welche in das atrophische Mark des Nerven oder des Nervenkopfes eingeschaltet erscheinen. Ausnahmsweise kömmt es vielleicht auch zu theilweisen *Verknöcherungen* des geschrumpften Bindegewebes.

2. *Im Nervenkopfe und der Netzhaut* sondern sich beide Formen der Atrophie sowohl anatomisch als symptomatisch viel schärfer.

Der *reine* oder *graue Schwund* pflegt sich auf den Kopf und die eigentliche Ausbreitung des Nerven, also auf die *Faser-* und *Ganglienschichte der Netzhaut* zu beschränken *(H. Müller)*, die *musivischen* Schichten der letzteren dagegen sowie das Tapet und die Chorioidea unberührt zu lassen. Der Untergang der nervösen Elemente und die Schrumpfung des bindegewebigen Stützwerkes begründen nothwendig eine Volumsverminderung, die denn auch besonders im *Nervenkopfe* auffällig wird. Indem nämlich die Cauda equina des Opticus auf eine dünne Lage obsoleten Bindegewebes reducirt wird, welche blos einige choloide Kugeln und Kernreste enthält, flacht sich die *Papille* ab, *sinkt ein*, erscheint *muldenförmig vertieft*. Die tiefste, meistens der Gefässpforte entsprechende Partie der Mulde reicht dabei gewöhnlich nicht über die Ebene der hinteren Chorioidalgrenze hinaus *(H. Müller)*. Doch kommen solche Fälle vor. Es nimmt nämlich die *Siebmembran* gerne Antheil an dem Gewebswucherungsprocesse des Neurilems. Sie wird dann ähnlich diesem aufgelockert und verliert dadurch selbstverständlich an Widerstandskraft. Erreicht die Resistenzverminderung einen gewissen Grad, so genügt schon der *normale* intraoculare Druck, um jene Haut zum Nachgeben zu zwingen, es weicht die letztere mit dem ihr nach vorne auflagernden obsoleten Stratum weiter nach hinten, das Resultat ist eine *sehr tiefe Mulde*, ausnahmsweise aber auch eine *Excavation mit steilen Rändern*, wie selbe beim *Glaucom* constant sich zu entwickeln pflegt.

Die Behauptung, dass sich eine *derartige Excavation ausschliesslich nur bei glaucomatösen Leiden finde (Graefe)*, muss auf Grundlage thatsächlicher Beobachtungen *(Mauthner)* mit Bestimmtheit zurückgewiesen werden.

Von den zahlreichen *kleinen Gefässen* des Nervenkopfes und der Netzhaut geht immer ein grosser Theil völlig unter und dies ist ein Hauptgrund der eigenthümlichen Blässe, welche die im grauen Schwunde begriffene Papille darbietet. An den *Stämmen* und *grösseren Aesten* der *Centralgefässe* erscheint die Adventitia gewöhnlich um ein Beträchtliches verdickt, indem sie an dem ursprünglichen Wucherungsprocesse des Stützwerkes participirt. Bei *vorgeschrittenem* Schwunde *verengert* sich in Folge der Schrumpfung öfters die *Lichtung* und bisweilen kömmt es gar zur völligen *Obliteration* einzelner Hauptäste.

Der *trübe Schwund* erstreckt sich sehr gewöhnlich, aber nicht constant, über *sämmtliche* Schichten der Netzhaut und meistens leidet dann auch das *Tapet* und die *Uvea* in sehr auffälligem Grade mit, der Netzhautschwund ist nur die Theilerscheinung einer den *ganzen Bulbus* betreffenden Atrophie. An der Papille ist das *Einsinken* minder deutlich, auch wenn, wie dieses oft geschieht, die *Siebmembran* rückwärts gedrängt worden ist, indem die Höhlung wegen der Massenzunahme des bindegewebigen Stützwerkes ausgefüllt erscheint.

Am schärfsten ausgeprägt treten die anatomischen Charaktere des trüben Schwundes an *völlig abgehobenen Netzhäuten* hervor.

Nach Ablauf des entzündlichen Gewebswucherungsprocesses erscheint nämlich die trichter- oder klöppelförmig zusammengefaltete Retina *aufgequollen*, sulzähnlich getrübt, von reichlichem Fettgehalte ins schmutzig Gelbgraue verfärbt und nebenbei von zahlreichen kleinen *Blutextravasaten* wie getiegert oder wohl auch von circumscriptem Oedem (S. 190) in Form von Blasen aufgetrieben. Die *Stützfasern* bestehen dann gewöhnlich nur mehr streckenweise in deutlich hypertrophirtem Zustande (S. 183); zumeist sind sie in der Wucherung aufgegangen und werden sammt der *grauen* Bindesubstanz *ersetzt* durch ein undeutlich faserstreifiges, oder durch völlig ausgebildetes bindegewebiges Stroma, in welchem zahlreiche, zum Theile in Verfettung oder Sclerose begriffene ovale oder spindelige Kerne, oder wohl auch schön entwickelte Bindegewebskörper lagern. Das Stroma zeigt bei *völliger* Ausbildung gewöhnlich ein *areolares* Gepräge; in der *Zwischenkörnerschichte* jedoch eine *radiäre*, senkrecht auf die Oberfläche streichende Faserung und bündelweise Anordnung. In der Gegend des *Sehnerveneintrittes* sammelt sich das Bindegewebe häufig zu langen und dicken verzweigten *Bündeln*, welche von der Siebmembran aus sich strahlig verbreiten und in dem areolaren Gefüge verlieren. Es schiebt sich dieses neoplastische Bindegewebe allenthalben *zwischen* die übrigen Elemente hinein und umspinnt sie; anderseits aber setzt es sich durch die lückenhaft gewordene *Limitans* in den degenerirten *Glaskörper* fort und verbindet die Netzhaut mit diesem. Die *innere Grenzhaut*, so weit sie erhalten ist, erscheint oft verdickt und getrübt in Folge der *Auflagerung* molekularer Detritusmassen auf die *hintere* Oberfläche. Nicht selten sind diese Auflagerungen in mannigfaltiger Weise *figurirt* und von geschrumpften Gefässresten durchwebt. Von den *nervigen Elementen* der Netzhaut ist anfänglich, besonders in den *vorderen* Zonen, oft noch ein grosser Theil nachweisbar; doch zeigen sie fast immer schon allenthalben die Charaktere fortgeschrittener *Verfettung* und *Sclerose*. Namentlich gilt dieses von den *Nervenfasern* und den *Ganglienzellen*. Die Elemente der *Stabschichte* erscheinen zum Theil abgelöst, aufgebläht und fettig getrübt. Die *Körner* hingegen pflegen sich länger zu erhalten und verrathen dann ihre Theilnahme an dem krankhaften Processe gewöhnlich durch starken fettigen Glanz. Neben und zwischen den nervigen Elementen, eingestreut in das bindegewebige Stroma, findet man grosse Mengen *choloider Körper*, *freier Fettkörner* und *Fettkörnchenkugeln*, welche letztere theilweise schon wieder im Zerfalle begriffen sind, oder wohl gar schon in *Cholestearin* sich umgewandelt haben, dessen Krystalle nesterförmig gruppirt herum liegen.

Ausserdem machen sich allenthalben *Blutextravasate* alten und jungen Datums, seltener aber grosse Mengen *neoplastischen Pigmentes* bemerkbar. Die *kleineren Gefässe* sind gewöhnlich zum grossen Theile untergegangen oder entartet, und selbst von den *Stämmen* sind oft nur einzelne durchgängig. Ihre Wandungen sind meistens stark verdickt, in lockiges Bindegewebe verwandelt, welches mit dem areolaren Stroma zusammenhängt und zahlreiche, zum Theile in Verfettung oder Sclerose begriffene Kerne enthält. Ausserdem ist es sehr gewöhnlich von Fettkörnern und Pigment, oft auch von Kalksalzen durchstreut und mit choloiden scheibenartigen Anhängseln versehen. In manchen Fällen laufen die degenerirten Gefässwandungen durch blattartige bindegewebige Neubildungen, wodurch sie das Aussehen geflügelter Blattstiele bekommen, oder sind mit papillösen Auswüchsen besetzt. Nicht selten sind die Gefässe streckenweise gänzlich *obliterirt*, in solide bindegewebige Stränge verwandelt, oder von nekrotischen Blutkörperchen oder von choloiden Massen gefüllt. Mitunter sind einzelne *atheromatös* entartet und präsentiren sich dann schon dem freien Auge als verzweigte kreideweisse derbe brüchige Stränge *(Wedl, H. Müller)*.

Im weiteren Verlaufe gehen die nervösen Elemente durch fortgesetzte Verfettung und Sclerose mehr und mehr verloren, so dass endlich nur mehr *geschrumpfte Körner* in wechselnder Menge gefunden werden. Die *Fettkörnerkugeln* zerfallen, lösen sich auf; ebenso die *Blutextravasate*, ja sogar die *choloiden Körper* werden nach vorläufiger Körnung immer spärlicher. Nicht minder macht sich in dem *bindegewebigen Stroma* und seinen *zelligen Elementen* die Verfettung und Resorption geltend; es nimmt dasselbe beträchtlich an Masse ab und schrumpft endlich theilweise oder ganz auf ein *undeutlich faseriges* oder *indifferentes* derbes zähes Gefüge, welches von einzelnen dicken sehnenähnlichen *Strängen* und degenerirten *Gefässen* durchsetzt wird und nur geringe Mengen freien Fettes, körnigen Pigmentes, geschrumpfte Kerne und Nester von Körnern, hier und da auch Gruppen choloider Massen enthält, übrigens fest mit dem entarteten Glaskörper verlöthet ist. Ausnahmsweise kommen darin auch kleine *Knochenplättchen* vor, ja so weit die degenerirte Netzhaut mit den die Aderhaut überkleidenden Knochenschalen in Berührung steht, geht sie wohl auch *ganz* in der Verknöcherung unter.

Wo die Netzhaut der Aderhaut anliegend geblieben ist, springen die Merkmale der Degeneration in der Regel weniger in die Augen. Im Gefolge *sehr productiver Entzündungen*, insbesondere der *nephritischen* Form, erscheinen allerdings bisweilen die *hinteren* Portionen der Netzhaut sammt dem Gefüge der *Papille* mächtig verdickt, völlig opak und matt, ins Graugelbliche oder Grauweisse verfärbt, ja in einzelnen Fällen kann man innerhalb solcher verdickter Netzhauttheile schon mit freiem Auge ganz deutlich eine *faserige Streifung* oder gar dicke verzweigte *sehnige Stränge* und *Blätter* bemerken, welche vom Sehnerveneintritte aus sich strahlig in die Netzhaut verbreiten und mit ihren fransig zerfahrenen Enden über die Grenzen der opaken Flecke hinausreichen. Hier und da stösst man wohl auch auf derbe, sehnenähnlich glänzende, milchweisse und mannigfaltig figurirte *Narbenmassen*, welche durch die ganze Dicke der Retina dringen. Doch das sind *Ausnahmen*. In der *allergrössten* Mehrzahl der Fälle, namentlich nach *einfachen diffusen Netzhautentzündungen*, bekundet sich der degenerative Schwund blos durch einige *Dichtigkeitszunahme*, durch eine höchst zarte und kaum merkliche *sulzartige*, oder durch eine schwache weissliche *schleierartige Trübung*, welche nur im Bereiche des *Sehnerveneintrittes* und seiner nächsten Umgebung etwas dichter, mitunter auch leicht streifig zu sein pflegt, und durch theilweise *Entartung der Gefässe*.

Bei niederen Graden des Schwundes kann man dann oft noch *sämmtliche* Schichten der Netzhaut mit den ihnen eigenthümlichen nervigen und bindegewebigen Bestandtheilen unterscheiden, obgleich die einzelnen Theilorgane in der oben angedeuteten Weise schon mannigfaltig verändert und durch choloide Massen und Fettkörnerkugeln theilweise ersetzt worden sind. *Bei fortschreitendem Schwunde*

geht aber die Schichtung mehr und mehr verloren. Je nach der Art der vorausgegangenen Entzündung sind bald die *inneren* bald die *äusseren Schichten* aufgegangen in einem durch molekulare Massen getrübten, indifferenten oder undeutlich streifigen Gefüge; oder es hat sich *die ganze Netzhaut* in eine indifferente oder leicht streifige, dünne aber zähe und derbe Haut verwandelt, in welcher von den *ehemaligen* Bestandtheilen nur mehr geschrumpfte kernähnliche Gebilde, und in der Gegend des *Sehnerveneintrittes* geschrumpfte Gefässe und Bindegewebsbündel nachweisbar sind.

Sehr häufig kommen in dem degenerirten Gefüge atrophirter Netzhäute, welche *der Aderhaut allenthalben anliegen*, *Anhäufungen* von schwarzen *Pigmentzellen und Pigmentkörnern* vor. Oefters sind es nur *einzelne wenige* zerstreute Spritzer, Häufchen oder klumpenähnliche Massen, welche zumeist an den *Gefässen* oder an der *Sehnervengrenze* sitzen. In anderen Fällen ist das Pigment vornehmlich auf die *vorderen und mittleren* Zonen der Retina beschränkt und zeigt sich in *lauter kleinen*, den Knochenkörperchen nicht unähnlichen, unregelmässig zackigen, länglichen Häufchen, welche ihre *lange* Axe zumeist gegen die hinteren Theile der Netzhaut kehren und gleichsam concentrisch *um* dieselben gelagert sind. Oftmals endlich sammeln sich grosse Mengen neoplastischen Pigmentes vorzugsweise in der *hinteren* Hälfte der Netzhaut und bilden daselbst kleinere und grössere *Klumpen*, welche ganz unregelmässig umherstehen, zum Theil auch wohl zu mannigfaltigen Figuren *zusammenfliessen* und grosse Strecken des hinteren Augengrundes überdecken.

Es scheint, als ob sich Pigment im Gefolge der degenerativen Atrophie *selbstständig*, durch Umwandlung des Inhaltes *neoplastischer* Zellen, bilden könne (*Donders*, *Schweigger*). Es kommen Pigmentklümpchen nämlich gar nicht selten in den *vorderen Schichten* der Retina, *ausser* aller Berührung mit den Zellen des Tapetes und bei völligem Pigmentmangel der hinteren Netzhautstrata, vor. *Reichliche* oder gar *massige* Entwickelungen von Pigment in der Netzhaut finden sich indessen in der Regel nur nach *exsudativen* Entzündungen und es ist dann die Umwandlung der *in der Retina* gelegenen neoplastischen Zellen *unter dem Einflusse* der prolificirenden *Tapetzellen* von Statten gegangen und davon geradezu abhängig (S. 185). Es ist nämlich durch mehrfache Untersuchungen ein *directer* Zusammenhang zwischen den Pigmenthaufen der Netzhaut und den wuchernden Tapetzellengruppen erwiesen und öfters auch das allmälige *Vordringen* der Pigmentbildung von den letzteren durch die einzelnen Schichten der Retina constatirt worden (*H. Müller*, *Pope*, *Rudnew*, *Iwanoff*).

Besonders deutlich ist dieses Verhältniss durchwegs bei *grösseren confluirenden* Pigmenthaufen. Die eigenthümlichen *knochenkörperähnlichen* zarten Figuren hingegen pflegen nur *theilweise* mit *chorioidalen* Pigmentansammlungen zusammenzuhängen. Sie scheinen nach den bisherigen Untersuchungen *an die feineren Gefässe gebunden* zu sein, welche im Laufe des Atrophisirungsprocesses grossen Theils *degeneriren* und *unwegsam* werden. Dieser Umstand erklärt auch die eigenthümliche *Anordnung* derselben und ihre *radiäre Axenrichtung*.

Es lässt sich nach exsudativen Entzündungen die *Exsudatschichte* häufig noch nachweisen, welche die Chorioidea mit der atrophirenden Netzhaut verklebt. In *veralteten* Fällen ist dieses neoplastische Stratum jedoch nur selten mehr als eine *eigene* Schichte zu sondern, die degenerirte und öfters schon auf ein zartes trübes Häutchen reducirte Netzhaut scheint der hochgradig atrophirten Aderhaut *unmittelbar aufzulagern* und oft ist die *Verbindung* eine so innige, dass sich beide Häute nur schwer und fetzenweise von einander trennen lassen.

Der Glaskörper ist in Fällen, in welchen der Schwund der Netzhaut *nicht weit* gediehen ist, gewöhnlich *vollkommen erhalten*, nur in seinen *peripheren* Theilen

finden sich häufig zarte florige *Trübungen*, welche durch Zellenwucherungen und ihre Derivate bedingt sind. *Wo die Netzhaut völlig entartet* und auf ein zartes, unbestimmt faserstreifiges Häutchen reducirt ist, welches der hochgradig atrophirten Aderhaut fest anhaftet, ist der Glaskörper hingegen fast stets *verflüssigt*, man findet von ihm höchstens einige bindegewebige Reste, welche der inneren Limitansoberfläche auflagern.

Das Krankheitsbild ist, den *anatomischen* Differenzen entsprechend, im Ganzen *ziemlich wandelbar*, selbst wenn man blos jene Fälle ins Auge fasst, in welchen die atrophirende Netzhaut der Chorioidea *anliegend* geblieben ist und die *dioptrischen* Medien den Einblick in die Tiefe des Auges gestatten. *Charakteristisch ist eigentlich blos die starke Verfärbung des Sehnerveneintrittes ins Weisse*, indem die übrigen Erscheinungen sehr wechseln.

Der reine oder *graue Schwund* kündigt sich in der Regel durch auffällige Blässe der *äusseren* Papillenhälfte an. Im allerersten Beginne sieht man im Bereiche des Sehnerveneintrittes öfters ein durch seine helle Färbung von der Umgebung abstechendes *queres Oval*, welches mit seinem inneren Pole die Gefässpforte umgreift, mit dem anderen Ende aber sich gewöhnlich schon sehr dem Schläfenrande der Papille nähert. Die *nicht* scharfe Grenze und das *geradlinige* Darüberstreichen der Gefässstämme lassen eine Verwechselung mit physiologischen *Excavationen* nicht leicht zu. Es breitet sich diese verblasste Stelle rasch aus, am schnellsten in der Richtung gegen den gelben Fleck und erreicht bald den äusseren Theil des Bindegewebsringes, über welchen sie jedoch niemals hinübergreift. Das Oval geht so in die Form des *Rundbogens* über. Indem dann dessen Schenkel immer weiter aus einander weichen, während sein Zenith gegen die innere Papillengrenze vorrückt, reducirt sich die normale Färbung auf einen mondsichelförmigen Saum an der Nasenseite des Sehnerveneintrittes und verschwindet endlich ganz, so dass die Scheibe ihrem *vollen Flächeninhalte* nach hellgrau oder weiss, oft mit einem Stiche ins Bläuliche oder Grünliche, opak, im *verkehrten* Bilde seiden- oder perlmutterartig glänzend und häufig auch ganz deutlich muldenförmig *vertieft* erscheint. Vermöge dem Contraste hebt sie sich stark von dem übrigen Augengrunde, welcher in der Regel *keine* Veränderungen erkennen lässt, ab und scheint auch schärfer als sonst begrenzt (Fig. *M*). Ihr *Durchmesser* wird beim *grauen* Schwunde erst spät merkbar verkleinert. Vormals vorhanden gewesene *physiologische Excavationen* verstreichen sich bei *vorgeschrittener* Atrophie immer vollständig *(Ed. Jaeger)*.

Der helle Reflex macht sich unter Umständen durch *Aufleuchten* des Auges geltend, kann also die Erscheinungen des amaurotischen Katzenauges begründen.

Die im Normalzustande zahlreichen *kleineren* Gefässstämmchen pflegen im Bereiche der Papille ganz oder grösstentheils zu fehlen. Die *Hauptstämme* und *grossen Aeste* der Arteria und Vena centralis hingegen sind in der Regel vorhanden. Sie treten nicht mehr im *Bogen* aus der Pforte nach vorne, sondern biegen gleich in der Ebene der Siebmembran um und laufen, an diese knapp angedrückt, zur Netzhaut. Die etwaige Verdickung ihrer Adventitia bekundet sich im Augenspiegelbilde durch einen zarten hellen, oft glänzenden Saum, welcher die beiden Ränder der Gefässe einrahmt (*Liebreich*). Ihr *Caliber* ist häufig *nicht* verändert. In anderen Fällen jedoch zeigen sich die *Arterien* verengert, die *Venen* normal oder gar etwas

erweitert; oder es sind die *Blut- und Schlagadern* sehr verkümmert, dünn, spärlich verästelt (Fig. *M*) und oft auch wesentlich verkürzt. Mitunter scheinen wohl auch einzelne Stämme zu *fehlen,* es ist deren *Zahl* vermindert oder man findet an ihrer Stelle andere, die in Lage, Richtung und in dem Verhalten zur Gefässpforte von der Norm sehr abweichen und der Vermuthung Raum geben, es handle sich um ausgedehnte *Collateralen.* In höchst seltenen Fällen wurden die Gefässe *gänzlich vermisst (Graefe, Mooren).*

Beim trüben Schwunde ist das ophthalmoskopische Bild des Sehnerveneintrittes ebenfalls viel blässer, als im gesunden Zustande, die Farbe der Papille neigt, wenigstens streckenweise, entschieden ins Weisse oder Graue. Es fehlt aber, abgesehen von manchen *veralteten* Fällen, in der Regel der der vorigen Art charakteristische *starke sehnige Glanz* und der überaus *scharfe Umriss.* Es zieht sich nämlich eine mehr weniger auffällige, bald zarte, bald dichtere *schleierähnliche Trübung* über den hinteren Theil oder den ganzen Augengrund einschliesslich des Sehnerveneintrittes, wodurch der Rand des letzteren mehr minder verhüllt und auch der Farbe des Augengrundes ein weisslicher, gräulicher oder fahlgelblicher Ton beigemischt wird (Fig. *L*).

Bisweilen jedoch sieht man im Bereiche der Papille die geschrumpfte und oft etwas nach hinten gedrängte, also muldig vertiefte *Siebmembran* mit ihrem sehnigen oder perlmutterähnlichen Glanze durch die darüber lagernde hypertrophirte Bindegewebslage durchscheinen.

In einzelnen Fällen zeigen sich in letzterer dichtere und darum das Licht stärker brechende Streifen oder Flecke, welche einen Theil der Scheibe decken und sich öfters auch *über diese hinaus* in die eigentliche Netzhaut erstrecken. Es hat dann ganz das Ansehen, als ob die Grenze des Sehnerveneintrittes hinausgerückt wäre, oder als ob narbige Fortsätze sich aus der Mulde über die Retina erstreckten.

Die *Papille* stellt sich beim *trüben* Schwunde nicht selten *verkleinert* und auch wohl von ganz unregelmässiger eckiger Form dar.

Es ist diese Veränderung oft sicherlich nur eine *scheinbare,* durch das Auswachsen der Pigmentzellen an der Aderhautgrenze bedingte. Wo aber der Opticusschwund neben Atrophie des *gesammten Augapfels* einhergeht und der intraoculare Druck sehr herabgesetzt ist, erweiset sich die Flächenverminderung mitunter als *wirklich bestehend* und auf Schrumpfung der Siebmembran und des überlagernden obsolescirenden Bindegewebsstratums fussend.

Die *Gefässe* pflegen beim *trüben* Schwunde sowohl durch die vorangehende *Wucherung* als durch die nachfolgende *Schrumpfung* des Bindegewebes *mehr* zu leiden, als bei der *reinen* Atrophie. Viel häufiger als bei dieser sind die Hauptäste der Arteria und Vena centralis verdünnt, zweigarm und auffällig verkürzt (Fig. *L*), oder fehlen theilweise im ophthalmoskopischen Bilde. Die noch vorhandenen Gefässe aber erscheinen durch das umhüllende, stark getrübte bindegewebige Gerüste der Netzhaut und der Papille wie im Nebel und abgeblasst. Im Bereiche dichterer sehniger Massen werden sie wohl auch völlig gedeckt.

In einzelnen Fällen sieht man streckenweise statt ihrer ästige *Streifen von Pigment* oder *mattweisse Stränge,* welche entweder wirklich *obliterirte* Adern vorstellen, oder noch *durchgängig* sind, aber vermöge der Dicke und Opacität der Wandungen die Blutsäule nicht mehr durchscheinen lassen. Es sind diese atrophirten Gefässe sehr wohl zu unterscheiden von zarten weissgelblichen verzweigten und anastomosirenden *Strängen,* welche in mehr geradlinigem oder gewundenem Verlaufe die atrophische Netzhaut ausnahmsweise nach den verschiedensten Rich-

tungen durchsetzen, wahrscheinlich in den *äusseren* Schichten ihren Sitz haben, und ihrem anatomischen Charakter nach bisher *nicht* aufgeklärt sind *(Ed. Jaeger)*.

Ausserdem fallen beim trüben Schwunde gewöhnlich die *Pigmentanhäufungen* in der Netzhaut (Fig. *L*) und bisweilen auch in der Papille (*Liebreich*) auf. Es sind bald unregelmässig gestaltete grössere und kleinere *Klumpen*, bald zarte *Spritzer*, zackige *Linien* und den Knochenkörperchen ähnliche Massen, bald ausgebreitete und zum Theile zusammenfliessende *Fladen*. Die *ersteren* beiden Formen treten im Augenspiegelbilde meistens scharf heraus, da sie in den *vorderen* Schichten der Netzhaut zu sitzen pflegen. Die *letztere* Form aber erscheint häufig von dem hypertrophirten Stützwerke der Netzhaut überflort und in Gesellschaft der der exsudativen Neurodictyitis eigenthümlichen Veränderungen des Augengrundes.

Ausnahmsweise stösst man im Bereiche der Netzhaut auf *narbige blattförmige* Einlagerungen und auf *Cholestearinnester (Coccius)*. Die bläulich weisse Farbe und der seidige Glanz lassen die ersteren, das perlmutterartige Glitzern die letzteren kaum verkennen.

Subjectiv äussert sich der Schwund immer durch *Herabsetzung der Sehschärfe* und meistens auch durch zunehmende *seitliche Einschränkung des Gesichtsfeldes*, in *vorgerückten* Stadien aber gewöhnlich durch *vollständige Amaurose*. Doch steht der Grad und die Ausdehnung dieser Functionsstörungen keineswegs immer in geradem Verhältnisse zu den ophthalmoskopisch *sichtbaren* Veränderungen. Es gilt dies vornehmlich von dem *reinen* Schwunde. Hier findet man neben hellweisser oder bläulicher Färbung und muldiger Vertiefung der Papille gar nicht selten noch eine *sehr beträchtliche* centrale Sehschärfe, die Kranken lesen bei guter Beleuchtung anstandslos die feineren Nummern der Jaeger'schen Schriftscala und nicht immer lässt sich eine Einschränkung des Sehfeldes nachweisen. Anderseits aber kommen wieder genug Fälle vor, wo bei *normalem* Bestande der Papille oder eben erst auftauchenden Zeichen *beginnender* Atrophie das Sehvermögen auf *quantitative* Lichtempfindung gesunken oder völlig *erloschen* ist. Es geht eben die *Leitungshemmung* und *Zerstörung* der Nervenelemente in der Papille und Netzhaut den ophthalmoskopisch sichtbaren Veränderungen nicht immer parallel.

Uebrigens stehen die Functionsstörungen des lichtempfindenden Apparates nicht blos im Zusammenhange mit den Ernährungszuständen der Netzhaut und der Papille; der hier zu Tage tretende Schwund ist sehr häufig blos die Theilerscheinung oder die Folge eines in der *Schädelhöhle* oder im *Rückenmarkscanale* verlaufenden, *identischen* oder auch ganz *verschiedenen* Processes, welcher die Leitungsfähigkeit der Nerven oder die specifische Thätigkeit seiner Centralorgane vernichten kann, bevor das Orbitalstück des Opticus und seine Ausbreitung zu leiden beginnen. Es stehen diese Sehstörungen dann eine Zeit lang *scheinbar isolirt* da und rechtfertigen so einigermassen ihre Bezeichnung als *schwarzer Staar*.

Unter *schwarzem Staare* versteht man eben nichts anderes, als das an gewisse *materielle* Veränderungen im Bereiche des lichtempfindenden Apparates gebundene Unvermögen, Objecte, welche in bestimmten Aichungen des Sehfeldes lagern, in einem der Beleuchtungsintensität und der Grösse des Gesichtswinkels *entsprechenden Grade* von Deutlichkeit, wenn *überhaupt*, wahrzunehmen (*Amblyopie*), oder gar Licht von Finsterniss zu unterscheiden (*Amaurose*).

Im Uebrigen *wechselt* die Sehstörung nicht nur dem *Grade* nach innerhalb der weitesten Grenzen, sondern *vertheilt* sich auch oft sehr *ungleichmässig* auf die einzelnen Partien des Gesichtsfeldes, und zwar stehen diese Verschiedenheiten in nahem Bezuge zu den *pathogenetischen* Verhältnissen; daher das Sehfeld nach allen Richtungen hin auf das Genaueste durchforscht werden muss, soll eine klare Einsicht in die Grösse der Functionsbehinderung gewonnen und damit vielleicht auch ein Rückschluss auf den Sitz und die Ausbreitung des Grundleidens ermöglicht werden. Ganz besonders wichtig ist die sorglichste Ermittelung der *centralen Sehschärfe* und des *Verhältnisses*, in welchem die Deutlichkeit der Wahrnehmungen auf jedem einzelnen *Sector gegen die Peripherie* hin abnimmt, überhaupt also die Erforschung *der Grösse und Form des ganzen Gesichtsfeldes.*

Die Messung der *centralen Sehschärfe* wird besser in Verbindung mit den Refractionsfehlern (Siehe diese) erörtert werden. Es genügt hier auf eine Methode hinzuweisen, welche es erlaubt, die *Empfindlichkeit der Netzhautmitte gegen Licht* in Zahlenwerthen auszudrücken. Der Apparat ist eine schwarze Scheibe, auf welcher ein mehrfach unterbrochener Strich von gleichmässiger Dicke aus dem Centrum gegen die Peripherie hin gezogen ist. Wird diese Scheibe durch irgend einen Mechanismus sehr rasch um ihren Mittelpunkt gedreht, so erscheinen die einzelnen Theile des Striches dem betrachtenden Auge als *Kreise*, deren *Helligkeit* mit ihrem Durchmesser abnimmt und sich durch $\frac{d}{2r\pi}$ ausdrücken lässt, wo d die *Dicke* des Striches, r den *Radius* des Kreises, also die Entfernung des betreffenden Strichtheiles vom Scheibenmittelpunkte, und π die Ludolf'sche Zahl bedeutet. Die Empfindlichkeit des *kranken* Netzhautcentrums gegen Licht ist dann durch das *Verhältniss* bestimmbar, in welchem die Helligkeit des *grössten* von ihm noch wahrnehmbaren Kreises zur Helligkeit des grössten, von einem *gesunden* Auge bei gleicher Beleuchtung und gleichem Abstand erkennbaren Kreises steht *(Masson, Schelske).*

Viel schwieriger ist es, in Betreff der *Form und Ausdehnung des Gesichtsfeldes* zu ganz genauen Resultaten zu gelangen. Behufs einer *vorläufigen Uebersicht* reicht es aus, wenn man sich bei *seitlich* einfallendem Lichte vor den Kranken hinstellt, ihn mit dem *kranken* Auge, bei Verschluss des anderen, das gerade gegenüberliegende Auge des Beobachters fixiren lässt und nun einige Finger der Hand unter wackelnden Bewegungen an der *Peripherie* des Gesichtsfeldes *herumführt;* oder wenn man, während der Kranke eine hellbrennende, etwa 4 Fuss entfernte Lampe unverrückt anblickt, die kleine Flamme eines Wachsstockes in nächster Nähe vom Auge nach allen Richtungen hin bewegt *(Berlin).* Man wird dann leicht diejenigen Stellen herausfinden und selbst umgrenzen können, in welchen das Wahrnehmungsvermögen hinter dem des *beobachtenden* Auges zurücksteht oder gar erloschen ist, besonders wenn man Selbsttäuschungen des Kranken dadurch umgeht, dass man stets die *Zahl* der Finger wechselt und von Letzterem nennen oder beziehungsweise die jeweilige Richtung der kleinen Flamme bezeichnen lässt, während sorgfältig verhütet wird, dass nicht etwa vorher die Gesichtslinien darauf gerichtet worden sind. Zu gleichem Zwecke kann man vor das kranke Auge auf 1—$1^1/_2$ Schuh Entfernung einen Bogen Papier bringen, auf welchem *Reihen von grossen schwarzen Punkten strahlenartig* aus einem *gemeinschaftlichen* Centrum *divergiren.* Aus der *Zahl* und *Lage* der Punkte, welche das kranke Auge in jeder einzelnen Reihe bei *Fixation des Centrums* zu erkennen vermag, lässt sich leicht das Bild des Gesichtsfeldes construiren. Am besten dürfte es jedoch sein, das kranke Auge bei Verschluss des anderen einer *senkrecht* stehenden, allenfalls quadrirten *(Joy Jeffries)* oder von *radiären*, gegen den Mittelpunkt convergirenden hellen Linien durchzogenen *(Wecker) schwarzen* Tafel bis auf einen Schuh zu nähern, einen *Punkt* derselben *fixiren* zu lassen, dann ein Kreidestück an der Peripherie des Sehfeldes wackelnd herumzuführen und die Stellen zu bezeichnen, an welchen das Kreidestück gerade *in das Gesichtsfeld eintritt.* Man bekömmt so *unmittelbar* das Bild des letzteren. Doch ist dieses nicht immer ein völlig genauer Umriss. *Kleinere* Mängel, *geringe* Leitungshemmungen treten bei einem solchen Verfahren nicht deutlich genug heraus. Es

bedarf dazu der Prüfung bei sehr *abgeschwächten* und, falls schärfere Ergebnisse verlangt werden, bei *verschiedenen*, dem Werthe nach genau bestimmbaren Erleuchtungsintensitäten, also der Zuhilfenahme *photometrischer* Apparate *(Graefe, Förster)*. In neuerer Zeit hat man behufs *graphischer Darstellung der Sehfelddefecte* mehrere sehr sinnreiche *Instrumente* construirt *(Heymann, Houdin)*. Die genauesten Resultate liefert das *Perimeter (Foerster, Moeser)*, insoferne es abgesehen von andern Vortheilen auf die *Schalenform* des Gesichtsfeldes Rücksicht nimmt und damit eine Reihe von Fehlern vermeidet, welche aus den ungleichen Entfernungen des Probeobjectes und aus falschen Projectionen seines Netzhautbildes nothwendig hervorgehen.

Bei cataractösen Trübungen, Pupillenverschluss u. s. w., wo das objective Licht auf dem Wege zur Netzhaut optisch *ungleichartige* Medien durchdringen muss, lassen sich nur *gröbere* Abweichungen ermitteln, am besten, indem man bei Verdunkelung des umgebenden Raumes die Flamme eines Wachsstockes im Gesichtsfelde herumführt und genau die *Richtungen* anmerkt, von welchen aus das Licht in verschiedenen Entfernungen nur sehr schwach oder gar nicht wahrgenommen wird. Unter solchen Umständen kann übrigens auch die Reactionsfähigkeit der einzelnen Netzhautabschnitte gegen *äusseren Druck (Serres d'Uzes)* oder gegen *galvanische* Reizungen *(Remak)* diagnostisch verwerthet werden. Doch sind die Resultate nicht verlässlicher, als jene, welche mit der Flamme erzielt werden. Einen sehr schätzbaren Behelf geben sie nur ab, wenn es sich darum handelt, partielle *Anästhesien* (Siehe diese) von eigentlichen Leitungshemmungen zu unterscheiden, da bei ersteren die *Phosphene* in den der Lichtempfindung unfähigen Bezirken sich geltend machen, während sie bei *amaurotischen* Defecten fehlen *(Graefe)*.

Zur Vervollständigung der Diagnose ist endlich auch die Untersuchung des *Farbenunterscheidungsvermögens* von einigem Belange. Es *sinkt* dasselbe nämlich im Bereiche amblyopischer Stellen fast constant sehr beträchtlich, ohne dass jedoch ein bestimmtes *Verhältniss* zwischen seiner Abnahme und der Herabsetzung der Sehschärfe bestände, indem das Farbenunterscheidungsvermögen öfters schon *bedeutend* gelitten hat, ehe sich ein Ausfall in der Sehschärfe fühlbar macht und bisweilen völlige *Achromatopsie* bei relativ wenig geschädigter Sehschärfe gegeben ist *(Chisholm, Quaglino)*. Es haben diese *Chromatodesopsien* schon vor langem die Aufmerksamkeit auf sich gezogen und zu einer Reihe von Versuchen angeregt, welche ergaben, dass die Empfindlichkeit gegen die an der äussersten Grenze des Spectrums gelegenen Farben zuerst erlischt, dass hierauf die dem Centrum näheren Farben und zuletzt das Gelb aus der Wahrnehmung verschwindet. Spätere Experimente haben diese Resultate insoferne bestätigt, als sie herausstellten, das die amblyopische Störung des Farbensinnes sich zuerst durch die charakteristischen Defecte der *Rothblindheit (Schelske, Benedikt)* zum Ausdruck bringe, oder auch wohl das *Violett (Galezowski)* zuerst verschwinde. In neuerer Zeit haben Untersuchungen mittelst des *Spectroskopes* und des *Rose*'schen Farbenmessers diese Ergebnisse dahin berichtiget, dass im Spectrum zuerst das *Roth*, dann das Gelb und Grün und *zuletzt das Blau* in der Wahrnehmung verschwinde, dass die Farben also in derselben Reihe aufhören, die Netzhaut qualitativ zu erregen, in welcher sie im Spectrum neben einander gelagert sind, mit der einzigen Ausnahme, dass das Violett *vor* dem Blau erlischt. Es wiederholt sich damit dasselbe Verhältniss, welches *in der Norm* bei allmäliger *Abnahme der Beleuchtungsintensität* in Bezug auf das Farbenunterscheidungsvermögen nachzuweisen ist. Auch hat sich herausgestellt, dass die Chromatodesopsie bei Amblyopie vom Centrum gegen die Peripherie hin wachse; dass sie bei *Hemiopie* gewöhnlich auf den amblyopischen Theil des Gesichtsfeldes beschränkt sei und bei *centralen Unterbrechungen* der Abnahme der Sehschärfe öfters um ein Beträchtliches *vorausgehe;* dass sie weiterhin sich öfter lediglich auf den Bereich der centralen Unterbrechung beschränke oder aber *über* dieselbe in wechselnden Grenzen und Graden hinausgreife, übrigens auch hier mit Rothblindheit beginne und durch Grün- und Blaublindheit sich steigernd schliesslich in völlige Achromatopsie übergehe *(Leber)*.

Bisweilen finden sich auch *subjective Gesichtserscheinungen*, Photopsien, Chromopsien u. s. w. Dieselben geben weniger Aufschluss über die *Grösse* der Leitungshemmung, als über die *Art* des Grundleidens und der dasselbe begleitenden krankhaften Vorgänge.

Im Allgemeinen unterscheidet man *Unterbrechungen* und *Einengungen* oder *Einschränkungen*. Unter ersteren versteht man einen *innerhalb* des monocularen Gesichtsfeldes völlig abgeschlossenen Defect, unter letzteren

aber Defecte, welche von der äussersten *Peripherie* her mehr weniger weit in das Gesichtsfeld hineinragen. Beide Arten machen sich öfters schon beim *gewöhnlichen Sehacte* sehr fühlbar.

Die *Unterbrechungen* stellen sich dem Kranken als höchst *mannigfaltig gestaltete* umschriebene kleinere oder grössere Flecke dar, welche *unbeweglich* im *Centrum* oder an einer demselben *nahen Aichung des Gesichtsfeldes* haften. Die Patienten pflegen sie als *leere Stellen* im Sehfelde zu bezeichnen, oder als *weissgraue*, seltener farbige begrenzte *Nebel*, oder als *dunklere* graue bis schwärzliche *Wolken* zu beschreiben, welche die Objecte entweder *vollständig decken*, oder in *verwischten* Bildern *durchschimmern* lassen und sich nicht, wie die Scotome (Siehe diese) in *figurirte* Theile auflösen lassen. In einzelnen Fällen umgeben dieselben *ringförmig* eine normale oder doch hellere Stelle und zwar meistens das *Centrum* des Gesichtsfeldes. Im Gegensatze dazu wurde indessen einmal eine *centrale* Unterbrechung beobachtet, welche durch einen Gürtel mit wenig verminderter relativer Sehschärfe von der erblindeten *Peripherie* geschieden war (*Hirschmann*).

Die Unterbrechungen treten am deutlichsten bei *monocularem Sehen* hervor. Sind sie *central* gelagert, so beirren sie in *höchst lästiger* Weise die Sehfunction, namentlich das *Scharfsehen*, indem sie immer gerade den *fixirten* Objecttheil, beim Lesen z. B. den fixirten Buchstaben oder Worttheil, decken und sehr undeutlich machen oder ganz verhüllen.

Der Kranke wird dadurch gezwungen, die *Gesichtslinie* an dem Objecte *vorbeischiessen* zu lassen, um demselben *normal* functionirende Netzhautstellen zuzuwenden. Bisweilen *umkreiset* er wohl auch mit der Gesichtslinie das Object, um durch Bethätigung einer *grösseren Anzahl* von excentrischen Netzhautelementen den *Eindruck* zu verstärken und das Urtheil zu berichtigen. Durch fortgesetzte *Uebung* können dann solche excentrische Netzhautstellen ein die Norm bei weitem *übersteigendes Distinctionsvermögen* erlangen. Sind die Unterbrechungen aber sehr *excentrisch*, so werden sie öfters *übersehen* und kommen nur zum Vorscheine, wenn der Kranke darauf seine Aufmerksamkeit lenkt. *Kleine* excentrische Unterbrechungen können sogar ganz *unmerklich* werden, vielleicht, indem gleich wie beim Mariotte'schen Flecke *(Wittich)* die Erregungszustände der nachbarlichen Elemente den Vorstellungsact über die Eigenschaften der darauf fallenden Objecttheile ergänzen helfen. Noch leichter werden solche *excentrische* Flecke aus selbstverständlichen Gründen beim *binocularen* Sehen durch die Wahrnehmungen des *anderen gesunden* Auges gedeckt. Bei *centralen* Unterbrechungen geht dieses schon schwieriger. Besonders *anfänglich* pflegen dieselben das *binoculare* Sehen ausserordentlich zu behelligen, indem sie die Wahrnehmungen der entsprechenden Stellen der *gesunden* Netzhaut in ihrer Deutlichkeit herabsetzen, das gesunde Auge gleichsam *blenden*.

Die *Einengungen* sind, so lange sie sich auf die äusserste *Peripherie* des Gesichtsfeldes beschränken, viel weniger auffallend, als die Unterbrechungen, der Kranke merkt sie häufig gar nicht, es bedarf eingehender Versuche, um sie mit Bestimmtheit nachzuweisen. In dem Masse aber, als sie sich *ausbreiten*, gegen das Centrum vorrücken, wird die Sehstörung von Belang, zumal beim *monocularen* Sehen und, wenn der Ausfall vermöge seiner Oertlichkeit beim *gemeinschaftlichen* Sehacte nicht durch einen entsprechenden Theil der anderen Netzhaut gedeckt werden kann. Auch *sie* präsentiren sich dem Kranken als *leere*, oder *umnebelte*, oder ganz *verfinsterte* Stellen, innerhalb deren Bereiche die Objecte entweder *gar nicht*, oder doch nur *theilweise*, in sehr *verwischten* Bildern zur Wahrnehmung kommen. Ihre *Grenze* ist bald ganz *scharf*, bald *verwaschen*, d. h. die Deutlichkeit der dahin fallenden Netzhautbilder nimmt an einer bestimmten Linie jäh zu oder steigert sich innerhalb einer gewissen Zone ganz allmälig; ein hoch-

wichtiger Unterschied, da er mit einiger Wahrscheinlichkeit auf eine, wenigstens zeitweilige, *Abmarkung* und beziehungsweise auf das *Fortschreiten* des Grundübels hindeutet.

Am häufigsten beginnen *eigentlich amblyopische* Einschränkungen am *Schläfenumfange* des Gesichtsfeldes, oft aber auch an der *Nasenseite*, selten nach *oben* oder *unten*. Greift der Defect um sich, so geschieht dies an der äussersten Peripherie des Gesichtsfeldes meistens *rascher*, als an den dem Centrum näheren Theilen, so dass das Gesichtsfeld schliesslich die Gestalt eines kleinen unregelmässigen Dreieckes oder Schlitzes erhält, welcher vom Fixirpunkte sich gegen den blinden Fleck hin ausbreitet.

Im Uebrigen ist die *Form*, welche das Gesichtsfeld bei den hier in Rede stehenden Processen und in den verschiedenen Stadien derselben annimmt, eine ausserordentlich *wandelbare*. So neigt sie z. B. bei der progressiven Sehnervenatrophie als Folge von *Tabes* zur Gestalt eines *Sectors*, dessen Spitze dem Mariotte'schen Flecke (Fig. 33 *M* nach *Förster)* zugewendet ist, und welcher fast immer einen Quadranten einnimmt, ziemlich oft nach oben, oder oben aussen, selten nach innen oder unten liegt. Dieser Sector beginnt als *periphere Einschränkung*, welche mehr und mehr gegen das Centrum *F* hin vordringt, während die *seitlichen* Grenzen an der Peripherie sich rasch ausdehnen und schliesslich unter schwachem Winkel abbiegend einen Theil des Gesichtsfeldes *umgreifen*, um ihn bis zur Schlitzform einzuengen *(Förster)*.

Fig. 33.

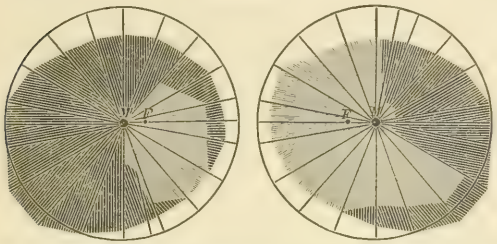

In einzelnen Fällen stösst man auf *concentrische Einschränkungen*, welche von dem äussersten Umfange des Sehfeldes mehr weniger gleichmässig gegen dessen Centrum vorrücken und von vorneherein die gesammte Peripherie der Netzhaut in ihrer Functionstüchtigkeit sehr herabgesetzt oder erblindet erscheinen lassen.

Nicht minder kommen hier und da *hemiopische Einengungen* vor, es ist ein mehr weniger grosser Theil der *einen* Netzhauthälfte in *beiden Augen* gleichzeitig oder kurz hinter einander amblyopisch oder amaurotisch geworden. Meistens handelt es sich dann um *gleichseitige* Hemiopien, sie betreffen die *linke* oder *rechte* Hälfte *beider* Netzhäute und kommen einer Erkrankung der einen *Sehnervenwurzel* auf Rechnung. Es fällt dabei die Grenze der Einschränkung keineswegs mit der verticalen Trennungslinie des monocularen Gesichtsfeldes zusammen. Sie geht allerdings *durch den Fixirpunct F senkrecht herab*, wird ober- und unterhalb desselben jedoch unregelmässig stumpfzackig, biegt dann in scharfen Winkeln ab und umgreift an der Peripherie den noch functionirenden Theil in Gestalt eines schmalen Saumes (Fig. 34 nach *Foerster*).

Fig. 34.

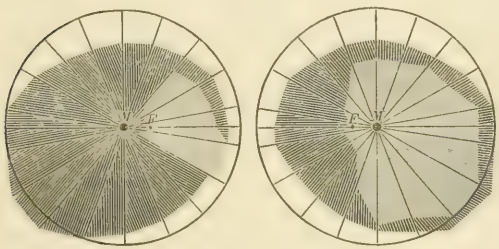

Es entspricht diese Form des hemiopischen Gesichtsfeldes der *Vertheilung der Nervenfasern.* Die *ungekreuzt* durch das Chiasma gehenden Opticusbündel versorgen nämlich nur einen *kleinen* Theil der *äusseren* Netzhauthälfte; der Rest der letzteren erhält seine Fasern von den *gekreuzten* Bündeln, welche zumeist an der *inneren* Seite der Papille eintreten und, theilweise in Bögen auf die äussere Seite der Netzhant herüberbiegend, den Bezirk der ungekreuzten Bündel gleichsam umschliessen.

Ausnahmsweise werden auch *gleichnamige* oder *laterale Hemiopien* beobachtet. Es sind meistens *temporale*, bei welchen vorzugsweise die *Schläfenseiten* der beiden monocularen Gesichtsfelder verdunkelt, also die *inneren Netzhauthälften* functionsuntüchtig geworden sind. Sie sind aus Leitungsunterbrechungen der im Chiasma *gekreuzten* Opticusbündel abzuleiten (*Saemisch, D. E. Müller, Loewegren*). Höchst selten kommen *nasale Hemiopien* vor, bei welchen die *Nasenseiten* der beiden monocularen Gesichtsfelder verdunkelt sind, also die *äusseren Seiten der Netzhaut* und die *nicht gekreuzten* Opticusbündel leitungsunfähig geworden sind (*Graefe, Pagenstecher*). Ausnahmsweise werden auch Erblindungen der *oberen* oder *unteren Hälften beider* Netzhäute beobachtet.

Es stehen die Unterbrechungen und Einschränkungen eigentlich nur selten *rein* da, so dass man von einem *partiellen* schwarzen Staare sprechen kann. Verhältnissmässig am häufigsten ist dies noch bei *Unterbrechungen* der Fall; weniger oft bei *Hemiopien* oder gar bei *seitlichen* und *concentrischen* Einschränkungen. Ueberdies erweiset sich ein solcher Zustand, wo er wirklich vorkömmt, recht oft als ein blos *vorübergehender. In der Regel* lehrt eine genauere Durchmusterung des Gesichtsfeldes, dass der Defect an eine viel *ausgedehntere* und selbst über die *Gesammtheit* des letzteren sich erstreckende Sehstörung geknüpft ist, also nur eine *theilweise Steigerung* der Leitungshemmung symptomatisch zum Ausdrucke bringt. Insonderheit gewahrt man bei *Einschränkungen* ganz gewöhnlich einen sehr beträchtlichen Verfall der centralen Sehschärfe und nebenbei ein normwidrig rasches Sinken des *relativen* Wahrnehmungsvermögens nach den übrigen Theilen des monocularen Gesichtsfeldes hin. Bei *Unterbrechungen*, welche im Centrum oder nahe demselben lagern, findet man hingegen sehr oft ein nach allen Richtungen *gleichmässiges*, seltener ungleichmässiges Fallen der *relativen* Sehschärfe.

Es sind derlei Zustände demnach meistens nur in Bezug auf den *Grad*, nicht aber in Bezug auf die *Ausbreitung* von den sogenannten *totalen schwarzen Staaren* verschieden, bei welchen das Wahrnehmungsvermögen im gesammten monocularen Gesichtsfelde auf quantitative Lichtempfindung herabgesetzt ist und endlich völlig erlischt.

So lange *quantitative* Lichtempfindung besteht, kann die *Reactionsfähigkeit der Iris* gegen Lichtcontraste völlig unbeirrt sein. *Starrheit* der Pupille findet sich nur bei *vollständiger* Amaurose, oder wo Lähmungen des Ciliarsystems oder mechanische Hindernisse die Bewegungen der Regenbogenhaut unmöglich machen. Dagegen liegt bei *Reduction* des Sehvermögens auf quantitative Lichtempfindung und um so mehr bei *absoluter* Amaurose ein gutes objectives Merkmal in den *unsteten* und zumal *excursiven* Bewegungen des betreffenden Augapfels. Es fehlt dieses Zeichen unter so bewandten Umständen, und wenn das andere etwa noch functionirende Auge gedeckt wird, nur selten; während eine auch nur theilweise und undeutliche *qualitative* Lichtempfindung zureicht, um den Bulbus zeitweilig in einer bestimmten Richtung zu bannen. Um eine *simulirte* Amaurose zu entdecken, bedarf es also kaum täuschender Manöver mittelst Prismen oder des Stereoskopes, wie Manche meinen. Sie suchen nämlich den Kranken zu verwirren, indem sie durch Prismen, welche mit der Basis nach *oben* oder *unten* vor das angeblich

schwache Auge gesetzt werden, *binoculäre* Doppelbilder erzeugen *(Graefe)*; oder indem sie mit der Kante eines horizontal gelagerten Prismas die Pupille des normalen Auges unvermerkt bald *halb* bald *gänzlich* decken und so die Bedingungen für *monoculäre* und *binoculäre* Doppelbilder in einer für den Kranken schwer zu beurtheilenden Weise wechseln lassen *(Alf. Graefe)*; oder indem sie bei Benützung eines horizontal vor das kranke Auge gestellten Prismas *Linien* als Object wählen, von welchen zwei parallel der Prismaxe laufen und eine dritte nahezu senkrecht darauf steht, bei binocularem Sehact also nothwendig *doppelt* gesehen werden muss *(Berthold)*. Andere halten sich an die correctiven *Adductionen*, welche ein mit der Basis nach aussen vor das kranke Auge gestelltes Prisma behufs des binocularen Einfachsehens auslöst, um über die Functionstüchtigkeit urtheilen zu können *(Welz)*. Endlich will man dadurch zum Ziele gelangen, dass man zwischen die Augen und eine Druckschrift ein Lineal bringt und dasselbe für den Kranken unvermerkt so in seiner Lage ändert, dass bald das eine bald das andere Auge gedeckt erscheint *(Javal)*. Es ist nicht zu läugnen, dass mancher Kranke durch diese Methoden bethöret und der Simulation überwiesen werden könne. Doch ist nicht zu übersehen, dass das Vorhandensein binocularer Doppelbilder nichts Anderes beweist, als dass *qualitative Lichtempfindung* besteht; dass es aber keineswegs sehr *beträchtliche* Verminderungen der Sehschärfe *ausschliessen* lässt. Ueberdies ist wohl zu beachten, dass alle diese Versuche vollständig *versagen* müssen, wo der *gemeinschaftliche Sehact fehlt*, und dass *monoculares* Sehen etwas *sehr Gewöhnliches* in Fällen ist, in welchen das eine Auge durch irgend welche Veranlassung in seiner Function geschädiget ist. Jene Versuche können daher um so leichter zu *falschen* Schlüssen führen, als erfahrungsmässig simulirte Leiden nur höchst selten *völlig erdichtete* sind, dagegen in der Regel Uebertreibungen *vorhandener* Schwächen darstellen.

Pathogenese. *Der trübe Netzhaut-* und *Sehnervenschwund* entwickelt sich stets aus einer *manifesten* Neuritis oder Neurodictyitis. Der *Uebergang* aus einem Zustande in den anderen ist in der Regel ein sehr *allmäliger* und nicht immer in allen Theilen des ehemaligen Entzündungsherdes völlig gleichmässiger. Er ist gewöhnlich mit einer *merklichen Aufhellung* der *entzündlichen* Trübung verknüpft, was sich aus der Resorption der *fettigen* Producte allein zum grossen Theile erklärt; zum anderen Theile aber auch einer successiven *Umwandlung des bindegewebigen Stroma* und der damit verknüpften Zunahme der optischen Gleichartigkeit auf Rechnung gehört. In der That sieht man nicht ganz selten im Laufe der Zeit unter *fortwährendem Sinken* des Sehvermögens die charakteristische Trübung des Augengrundes beträchtlich abnehmen und es kömmt mitunter sogar dahin, dass der Umriss des sehnigweissen Sehnervencintrittes wieder *vollkommen scharf* und die *Netzhaut fast unsichtbar*, der ophthalmoskopische Befund also dem des reinen Schwundes ganz ähnlich wird.

Die Umwandlung des trüben in den grauen Schwund erfolgt selbstverständlich um so leichter und vollständiger, je *weniger* productiv die vorangehende Entzündung gewesen ist. Indem nun die Exsudation oft eine überaus geringfügige und ophthalmoskopisch schwer nachweisbare ist, so scheint es nicht selten, als ob die Neuritis oder Neurodictyitis *unmittelbar* in den *reinen* Schwund übergegangen wäre.

Es ist damit eine *Art Verbindungsglied* zwischen dem entzündlichen Schwunde und der *grauen* Atrophie gegeben, bei welcher letzteren das Reizstadium sich nur durch eine wenig auffällige Hyperämie und Schwellung offenbart und öfters auch darum *übersehen* wird, weil sie anfänglich mit geringer Sehstörung einhergeht und die Kranken häufig erst veranlasst werden, sich der ärztlichen Untersuchung zu stellen, wenn die Schrumpfung bereits begonnen hat.

Nach allem dem scheint es, als ob nicht sowohl ein *essentieller* als vielmehr blos ein *gradweiser* Unterschied zwischen dem entzündlichen und dem primären Schwunde bestünde und dies zwar umsomehr, als man sehr oft *beide* Formen in verschiedenen Stücken des lichtempfindenden Apparates *gleichzeitig*, ja in *demselben* Stücke *nebeneinander* vorfindet.

Es kommen übrigens sehr häufig Fälle vor, in welchen es überaus schwierig ist, die ophthalmoskopischen Erscheinungen und die subjectiven Symptome mit dem herkömmlichen Begriffe der *Atrophie* zusammenzureimen. Oefters macht sich das charakteristische Merkmal des Schwundes, die *Blässe* des Sehnerveneintrittes, *so rasch* nach dem Auftreten des Grundübels oder nach der Einwirkung einer ursächlichen Schädlichkeit geltend, dass füglich von einer mittlerweile erfolgten *Verödung* oder *Schrumpfung* nicht wohl die Rede sein könnte, auch wenn die natürliche Durchscheinbarkeit der Papille und der Abgang sonstiger objectiver Zeichen nicht direct *gegen* eine solche Entartung sprächen. Anfänglich auf einen *kleinen* Theil der Papille beschränkt, greift die Blässe rasch um sich, ohne dass in den dem Processe verfallenden Partien vorläufig irgend welche Zeichen von Hyperämie und Schwellung zu bemerken wären, bis endlich die *ganze* Papille hellweiss erscheint und im aufrechten Bilde, besonders bei lichtschwachem Spiegel, eine bläuliche oder grünliche Färbung erhält, welche auf einer eigenthümlichen Veränderung der *Nervenfasern* beruhen soll (*Ed. Jaeger, Mauthner*). Die *Sehstörung* ist dabei nach Grad und Zeit äusserst wandelbar und kann sich thatsächlich mit oder ohne Rückkehr der natürlichen röthlichen Färbung des Sehnerveneintrittes *dauernd* oder doch für längere Zeit *wieder beheben*, so dass die Sehschärfe, besonders im Centrum, *der Norm sich nähert*. In der Regel jedoch nimmt, während der objective Befund Monate und selbst Jahre lang der *gleiche* bleibt, das Sehvermögen mit zwischenlaufenden Besserungen mehr und mehr ab, während schliesslich die grösseren Gefässe zu schrumpfen beginnen und das Bild in *allen* seinen Zügen die *wahre Atrophie* widerspiegelt.

Fasst man alles zusammen, so kann man sich kaum der Vermuthung erwehren, dass es sich *anfangs hauptsächlich um Blutleere der kleinen Gefässe handle*, und dass die eigenthümliche *Verfärbung der Nervenfasern* sowie der am Ende gewöhnlich sich ausbildende unzweifelhafte *Schwund secundäre* Zustände seien, welche in der mangelhaften Blutzufuhr *mitbegründet* sind. Insoferne nun blos in den seltensten Fällen Anhaltspunkte gegeben sind, welche die Blutleere der kleinen Gefässe auf ein *mechanisches* Circulationshinderniss zurückzuführen erlauben und weil, wo ein solches wirklich annehmbar wäre, die zahlreichen Anastomosen zwischen den Gefässen des Nervenkopfes und der Aderhaut die Umgehung desselben auf *collateralem* Wege in kürzester Zeit anbahnen müssten: so bleibt vorderhand nichts übrig, als *Gefässkrämpfe* für das pathogenetische Moment der Blutleere zu halten, obwohl die *lange Dauer* des ischämischen Zustandes schwer damit in Einklang zu bringen ist.

Diese Hypothese als richtig vorausgesetzt würde sich die einfache Verblassung des Sehnerveneintrittes zur wahren Atrophie wie Ursache zur Wirkung verhalten und eine strenge *Trennung* beider Zustände erheischen. In der Praxis grenzen sich jedoch dieselben zu wenig von einander ab, als dass sich die Scheidung folgerichtig durchführen liesse. Man will zwar die *wahrnehmbare Schrumpfung der grossen Gefässe* als die unerlässliche Bedingung zur Anerkennung einer

wahren Atrophie erklären und, wo sie *fehlt*, blos von einer *Decoloratio* sprechen *(Ed. Jaeger, Mauthner)*; doch liegt es auf der Hand, dass bei *unzweideutigem* Hervortreten des fraglichen Symptomes der Schwund schon sehr weit *vorgeschritten* sein müsse und es geht wohl nicht leicht an, die *niederen* Entwicklungsgrade des Processes, welche sich von der Decoloratio nicht abgrenzen lassen, als *ganz verschiedene* Zustände in das nosologische System einzureihen.

Bedenkt man, dass *eine* und *dieselbe* Ursache unter scheinbar ganz *gleichen* Verhältnissen primär bald zur Verfärbung, bald zu rasch progressivem Schwunde, bald zu manifester Entzündung führt, bedenkt man weiter, dass diese Zustände auch unmittelbar in einander übergehen und durch zahllose *Zwischenformen* mit einander zusammenhängen: so kann man an der *nahen Verwandtschaft* derselben kaum zweifeln und man wird vielleicht nicht fehl gehen, wenn man in ihnen blos *verschiedene Reactionsformen des sympathischen Nerven* vermuthet. Dass der letztere dabei keine unwichtige Rolle spielt, lässt sich übrigens aus der öfters nachweisbaren Empfindlichkeit des cervicalen Grenzstranges und aus der noch allerdings kleinen Anzahl von Fällen entnehmen, in welchen die Galvanisation des Halssympathicus merkliche Besserung der fraglichen Zustände erzielt hat *(Benedikt)*.

Ursachen und **Verlauf.** *A)* Das Sehnervenleiden, welches im *ausgesprochenen Schwunde* des Opticus und der Netzhaut gipfelt, *entwickelt sich sehr häufig primär*. Es beschränkt sich der Process dann oft auf das *Vorderstück* des Sehnerven, greift *nicht* über das *Chiasma* hinaus. In anderen Fällen aber schreitet er *darüber hinweg* auf den *anderen* Sehnerven und auf die *gleichseitige* Stria. Er lässt sich an der *letzteren* gewöhnlich bis zu den *knieförmigen* Körpern, ausnahmsweise bis zu den Ursprungskernen im *Seh-* und *Vierhügel*, oder gar längs den verbindenden Faserzügen bis in die hinteren *Rückenmarksstränge* oder in die *Hirnrinde* verfolgen.

1. Das primäre Sehnervenleiden ist sehr gewöhnlich insoferne ein *selbstständiges*, als es alle seine Phasen durchmacht, ohne dass irgend ein anderes Organ sich merklich dabei betheiligt, es wäre denn, dass die ursächliche Schädlichkeit von vorneherein auf einen *grösseren Bezirk* einwirkt. Die Sehstörung steht im ersten Falle mit den ophthalmoskopischen Zeichen des Nervenleidens natürlich *allein da*, oder ist höchstens mit Anfällen von *Kopfschmerzen* gepaart.

Auf diesen *Mangel* bedeutsamer Nebenerscheinungen stützt sich denn auch wesentlich die *Diagnose* des primären und reinen Sehnervenleidens. Doch ist dabei wohl in Anschlag zu bringen, dass in der Schädelhöhle nicht selten höchst deletäre Processe verlaufen, krankhafte Geschwülste zu beträchtlichem Umfange heranwachsen u. s. w., *ohne* sich durch auffällige Symptome zu verrathen. Andererseits darf nicht übersehen werden, dass ausnahmsweise *mehrere* Gehirnnerven *gleichzeitig* oder kurz hinter einander zu leiden beginnen, trotzdem ein *gemeinsamer* Herd weder in den Centraltheilen noch in den Hüllen des Gehirnes gegeben ist.

Den *Kopfschmerzen* wird noch vielseitig eine grössere diagnostische Wichtigkeit beigelegt, als ihnen eigentlich gebührt. Sie können nämlich bei *jeder* pathogenetischen Form des schwarzen Staares *fehlen*, ebenso gut aber auch *vorhanden* sein, ohne sich durch besondere und *eigenthümliche* Merkmale auszuzeichnen. Auch ist wohl zu beachten, dass schon in der vermehrten *Anstrengung* amblyopischer Augen behufs deutlicherer Wahrnehmungen eine Quelle von Reizungen liegt, welche gleich wie bei der Asthenopie auf die *vasomotorischen* Nerven übertragen werden können, wie denn auch die stärkere Blutfülle in den Gefässen der Conjunctiva, der Netzhaut und Papille andeutet. In der That lassen sich solche Schmerzen häufig durch *Aufgeben* jeder Bethätigung des Sehorganes beschwichtigen.

In einzelnen Fällen mag indessen allerdings der Reiz von dem *Localherde* selbst ausstrahlen und der Kopfschmerz bei primärem Sehnervenleiden eine ähnliche Rolle spielen, wie die Rückenmarksschmerzen bei grauer Degeneration der Hinterstränge *(Graefe)*. Hier wie dort tragen die Schmerzen den *congestiven* Charakter, steigern sich bei jeder Gelegenheit zu Kreislaufstörungen, beim Bücken, bei raschen Bewegungen u. s. w., unterscheiden sich also nicht wesentlich von solchen, welche bei *anderweitig* begründeten intracraniellen Hyperämien auftreten und oft auch wohl wahre Encephalopathien oder Meningealleiden begleiten.

Es entwickelt sich das *primäre* Sehnervenleiden häufig, *ohne* dass sich eine bestimmte und genügende *Ursache* auffinden liesse. Mitunter scheint die Anlage dazu sogar *ererbt* zu sein.

So kommen nicht gar selten Fälle vor, wo mehrere Glieder Einer Familie *(Himly, Mooren, Graefe)*, selbst in mehreren auf einander folgenden *Generationen (Beer)*, während bestimmter Lebensepochen amblyopisch werden. Doch dürfte es sich hier nicht immer um eine *primäre* Erkrankung des Sehnerven handeln, sondern oft um intracranielle Leiden *anderer* Art, Congestivzustände u. s. w. welche erst *mittelbar* zur Wucherung im Opticus führen.

In anderen Fällen mögen ähnliche *functionelle Schädlichkeiten* den Anstoss geben, wie selbe der diffusen (S. 197) *Neurodictyitis* zu Grunde gelegt werden. Es wäre auch gar nicht abzusehen, warum derlei Schädlichkeiten ihren Einfluss lediglich auf das *Vorderende* des Sehnerven geltend zu machen fähig sein sollten. Anderseits gehen unter solchen Umständen die *Sehstörungen* wirklich bisweilen der Entwickelung der charakteristischen ophthalmoskopischen Erscheinungen *voraus* und gestatten die Annahme, der Process sei allmälig von den tieferen Theilen des Nerven gegen den Binnenraum des Auges hin *vorgerückt*.

Das Sehnervenleiden kann übrigens auch auf *rein mechanische* Weise durch *Zusammenhangstrennung* oder durch *plötzliche Raumbeengung* eines Theiles des lichtempfindenden Apparates von Seite *hämorrhagischer* Extravasate (S. 176), *seröser* Ausschwitzungen, *entzündlicher* Herde oder *Aftergebilde* in der *Orbita* oder innerhalb der *Schädelhöhle* (siehe Encephalopathien) begründet werden. Gewöhnlich ist es dann jedoch nicht sowohl die *Compression* als solche, als das *Uebergreifen* des krankhaften Processes, welches das Nervenleiden begründet.

In einem Falle liess sich das Sehnervenleiden auf ein *Extravasat* zurückführen, welches das *Chiasma* umhüllte und zusammendrückte *(Stevenson)*. Zweimal fand man die eine oder beide Wurzeln des Sehnerven *durch Knochensplitter zertrümmert*, welche in Folge einer stumpfen Gewalt vom Boden der Schädelhöhle abgesprengt worden waren *(Steffan, Chassaignac)*. *Oefter* lag die Quelle *binocularer* Amaurosen in apoplectischen Gewebszerstörungen oder in Compressionen des *einen Sehhügels (Beck, Andreä und A., Law)* oder anderer Gehirntheile (Siehe Encephalopathien).

2. In einzelnen Fällen glaubt man *locale Hyperämien* als das pathogenetische Moment annehmen zu dürfen. Ohne Zweifel können Congestivzustände sehr belangreich werden, wo die Ursprungskerne der Nervenfasern, oder diese selbst in irgend einem Punkte ihrer Bahn schon *vorläufig* eine *Raumbeengung* erlitten haben, sei es durch nachbarliche Geschwülste, seröse Ausschwitzungen, seröse Producte u. s. w. Dem entsprechend kommen denn auch wirklich Amaurosen zur Beobachtung, welche blos *hervortreten* oder sich auffällig *verschlimmern*, wenn in Folge stärkerer Aufregung der Herzthätigkeit *Veranlassung zu Congestionen* gegeben wird; aber wieder *gänzlich* oder auf den *früheren* Grad *zurückgehen*, wenn die Circulationsstörung *vermindert* oder *getilgt* worden ist. Im Uebrigen ist nicht zu über-

sehen, dass intracranielle Blutüberfüllungen mittelbar durch die sie begleitenden *ödematösen* Infiltrationen zu *mechanischen* Functionshindernissen werden können, besonders aber, dass sie sehr gerne *Entzündungsprocesse anregen* und begleiten, welche sich nicht immer durch die charakteristischen Merkmale der Entzündung verrathen, sondern recht oft lange *verborgen* bleiben, auch wenn sie sehr *productiv* wären, bis endlich die Erscheinungen des grauen Schwundes oder gar einer manifesten Neurodictyitis descendens im Augenspiegelbilde zu Tage kommen. Doch steht es sehr dahin, ob diese Erklärungen für *alle* Fälle zutreffen. Das Nebenher- und Vorausgehen gewisser Zeichen von *Hirn*hyperämie oder vielleicht partieller *intraocularer* Gefässüberfüllungen, das oft fast *plötzliche* Auftreten oder doch überaus *rasche* Ansteigen der Sehstörung, der nicht seltene sehr auffällige *Gradwechsel* der letzteren, je nachdem die Umstände einer Ab- oder Zunahme der Stockungen günstig sind, weiters das bisweilige schnelle *Zurückgehen* der Amaurose und die etwaigen *Erfolge*, welche örtliche Blutentziehungen hier und da gehabt haben sollen, endlich der *Mangel aller* auf *Gewebsveränderungen* hinweisenden Symptome sind Gründe genug, um für einen *Theil* der Fälle an dem *Congestivcharakter* festzuhalten.

Unter solchen Vorbehalten mag man jene Amaurosen *congestive* nennen, welche manchmal nach *Unterbrechungen der Menstruation* (*Mackenzie*, *Himly*, *Lawson*, *Graefe*), in gewissen Perioden der *Schwangerschaft* (*Mackenzie*, *Ringland u. A.*, *Lawson*, *Kraus*), nach heftigen Gemüthsbewegungen (*Beer*), nach Anfällen von Husten, Niesen, Erbrechen, während der Geburtsarbeit (*Ullersperger*) oder übermässigen Muskelanstrengungen anderer Art, in Folge der Zusammenschnürung des Halses durch enge Kleidungsstücke oder durch Würgen (*Himly*, *Mackenzie*), nach Ueberbürdungen des Schorganes u. s. w. aufgetreten sind. Auch mag man unter gleichen Rücksichten jene Amaurosen hierher zählen, welche man nach und wegen der *Unterdrückung gewisser habitueller Secretionen* und *Hämorrhagien* (*Mackenzie*, *Himly*, *Arlt*, *Graefe*), insbesondere der *Fussschweisse* (*Deval*, *Spengler*, *Mooren*, *Erismann*, *Benedikt*) und der *Milchabsonderung* (*Beer*) beobachtet haben will. Nicht minder lassen sich manche jener schwarzen Staare in diese Gruppe stellen, welche man *während* (*Seidel*), häufiger aber *nach Ablauf von Pneumonien*, chronischen Lungenkatarrhen, Anginen etc., zumal bei *Bläsern*, entstehen sah (*Sichel*). Ob auch die mit *Wechselfieber* einhergehenden und bisweilen *intermittirenden* Sehstörungen (*Himly*, *Zehender*), so wie die bei *Wechselfiebercachexie* vorkommenden Amblyopien (*Schreder*) hier am geeigneten Platze sind, ist schwer zu errathen.

3. In anderen Fällen wird das Sehnervenleiden mit *anämischen* Zuständen in Verbindung gebracht. Es zählen hierher Amaurosen, welche sich mitunter bei sehr weit gediehener Blutarmuth, in den späteren Stadien der *Zuckerruhr* und nach *schweren Krankheiten*, in Folge *erschöpfender Säfteverluste* (*Mackenzie*, *Himly*), bei höchstgradiger *Bleichsucht* (*Cunier*), insbesondere aber nach *Metrorrhagien* (*Arlt*, *Mooren*), *Haemoptoe* (*Rittmann*), *Magenblutungen* (*Ed. Jaeger*, *Graefe*, *Fikentscher*, *Sellheim*, *Mooren*, *Jacobs*, *Colsmann*, *Hutchinson*) eingestellt haben. Sie waren meistens *beiderseitig* und häufig gingen ihnen Störungen in *anderen* Nervengebieten voraus, so dass sie nur als eine Theilerscheinung *ausgebreiteter* intracranieller Leiden betrachtet werden konnten. Der schwarze Staar bekundete sich oft als ein *allmäliges* Sinken der relativen Sehschärfe im *ganzen* Umfange des Gesichtsfeldes, meistens mit seitlichen Einschränkungen, *schwankte* anfänglich nicht selten dem Grade nach oder ging wohl gar wieder vollständig zurück. In anderen Fällen stieg die Sehstörung überaus *rasch* bis zum völligen Erlöschen der Lichtempfindung, oder trat *plötzlich* auf, verharrte einige Tage oder Wochen auf diesem Höhenpunkte und verschwand allmälig

ganz oder mit Hinterlassung belangreicher Defecte. In der Regel jedoch zeigten sich bei der einen *und* der anderen Verlaufsweise binnen kurzem die Merkmale beginnenden *Sehnervenschwundes*, öfters, *nachdem* sich vorläufig an der Papille und der Netzhaut bestimmte Zeichen *entzündlicher* Wucherung geltend gemacht hatten. Es kam dann bisweilen allerdings zu einer vorübergehenden *Besserung* des Sehvermögens, niemals aber zu einer wahren *Heilung*; vielmehr erwies sich die Atrophie stets als eine *fortschreitende*, selbst wenn nachträglich das Grundleiden *dauernd beseitigt* und die Function der *übrigen* mitergriffenen Nerven zur Norm zurückgeführt worden wäre.

Was insonderheit noch die *mit Blutverlusten* in Verbindung gebrachten schwarzen Staare betrifft, so kömmt in Betracht, dass dieselben öfters erst einige Zeit *nach* der Hämorrhagie zur Entwicklung kamen, ja nachdem die Blutmenge sich wieder *gehoben* hatte und die unmittelbaren Folgen des Blutverlustes theilweise zum Ausgleich gekommen waren; dass weiters die veranlassende Hämorrhagie durchaus nicht immer *so bedeutend* erschien, um aus ihr allein *anaemische* Zustände ableiten zu können *(Graefe)*. Es liegt darum sehr nahe, das Sehnervenleiden auf *vasomotorische* Störungen zurückzuführen. Die ausserordentliche Verdünnung der Netzhautgefässe, welche in einzelnen Fällen beobachtet wurde *(Graefe)*, steht damit im Einklange, und die auffällige Trübung der Retina und Papille, welche Andere sahen *(Ed. Jaeger)*, lässt sich ebenso gut auf Entzündung als auf Verfettigung der Elemente in Folge mangelhafter Blutzufuhr beziehen.

Die *diabetischen Amaurosen* haben sich grossen Theiles als blosse *Accommodationsparesen* enthüllt *(Graefe, Nagel)*. In einzelnen Fällen handelte es sich um manifeste *Neurodictyitis* (S. 198). Das öftere Nebenhergehen und isolirte Vorkommen von Functionsbehinderungen in *verschiedenen anderen* Nervenbezirken *(Seegen)*, so wie die Beobachtung *hemiopischer Einschränkungen* des Gesichtsfeldes *(Graefe)* deuten darauf hin, dass das intracranielle Leiden, welches in dem Reste der Fälle der Amaurose zu Grunde liegt und auch einige Male nachgewiesen worden ist *(Luys, Tardieu)*, dem Sitze und der Grösse nach sehr wandelbare Herde bilden kann.

4. In einer weiteren Reihe von Fällen sucht man das ätiologische Moment in der *Einwirkung* gewisser, *dem Blute beigemischter krankhafter oder fremdartiger Stoffe* auf die Centralorgane und den lichtempfindenden Apparat.

In erster Linie steht die *Amaurosis saturnina (Beer)*. Es ist allerdings der Verdacht gerechtfertigt, dass viele der älteren Beobachtungen auf blosse *Lähmungen im Ciliarsysteme* zu beziehen seien. In einzelnen Fällen mag auch *Albuminurie* im Spiele gewesen sein *(Danjoy)*, oder selbst eine *nephritische Neurodictyitis* zu Grunde gelegen haben *(Desmarres, Lancereaux, Lecorché, Follin, Danjoy, Ed. Meyer)*. Doch steht es fest, dass die Bleivergiftung *wahre* schwarze Staare veranlassen könne. Man hat selbe ausnahmsweise nach vorausgängigen heftigen Kopfschmerzen bei *Mangel* sonstiger Nervensymptome entstehen *(Desbois, Tanquerel)* und wieder zurückgehen *(Hirschler)*, aber auch *ständig* werden sehen *(Rau)*. In der Regel jedoch entwickelten sie sich erst nach wiederholten Anfällen von Kolik oder anderen Formen der Bleikrankheit. Sie bildeten sich dann bisweilen ganz *allmälig* aus und vergesellschafteten sich bald mit ophthalmoskopisch nachweisbarem Opticusschwunde. Häufiger traten sie *plötzlich* neben anderweitigen allarmirenden Nervensymptomen während eines acuten Anfalles von Bleikrankheit hervor und gediehen dann meistens rasch zur vollständigen vorübergehenden oder bleibenden Blindheit. Wenn nicht alle Zeichen trügen, so ist *Anämie des Gehirnes* mit oder ohne ödematöser

Schwellung desselben die nächste Ursache nicht nur der verschiedenen Nervensymptome und darunter der Sehstörung, sondern auch der *Stuhlverstopfung* und der *verminderten Harnsecretion*. Die Anämie selbst ist wieder aus der Einwirkung des im Gehirne chemisch nachgewiesenen Bleies (*Bouillaud*) auf die kleinen Gefässe abzuleiten (*Rosenstein*).

Es schliesst sich daran die *Amaurosis urämica* (S. 215), da diese gleichfalls auf *Anämie des Gehirnes* zu beruhen scheint und aus der Einwirkung des im Blute zurückgehaltenen *Harnstoffes* auf die vasomotorischen Nerven abzuleiten ist (*Traube*).

In neuerer Zeit wird wieder dem *Missbrauche geistiger Getränke* Schuld an dem Zustandekommen schwarzer Staare gegeben und als Beweisgrund der Umstand betont, dass durch gänzliches Aufgeben des Sufes das Leiden öfters zum Stillstande oder gar zur Heilung gebracht werden konnte (*Sichel, Erismann*). So viel steht fest, dass die Amblyopie bei *Gewohnheitssäufern* in einem auffallend grossen procentarischen Verhältnisse beobachtet wird. Es gehen hier in der Regel Zeichen der *Hirnreizung* voraus, auch lässt sich anfänglich in der Mehrzahl der Fälle eine starke *Hyperämie der Papille* nachweisen. Späterhin deutet das Krankheitsbild mehr auf *Stumpfheit* des Gehirnes, während die Papille allmälig *verblasst* und schliesslich alle charakteristischen Symptome der Atrophie nachweisen lässt. Die *Sehstörung* äussert sich im Beginne des Leidens öfters unter der Gestalt des *Nachtnebels*, bald aber wird die *Amblyopie* ganz manifest. Die letztere steigt meistens *langsam*, oft mit Unterbrechungen zu sehr beträchtlichen Graden, ohne dass sich Einschränkungen oder Unterbrechungen des Gesichtsfeldes geltend machten. Das *Farbenunterscheidungsvermögen* bleibt dabei in der Regel lange *völlig normal*. Mitunter jedoch lässt sich *Chromatodesopsie*, besonders *Rothblindheit*, in den *centralen* Netzhautportionen nachweisen (*Leber*). Die Amblyopia potatorum ist stets *beiderseitig* und in beiden Augen zu ziemlich *gleicher* Höhe entwickelt. Es scheint, dass bei dem Zustandekommen dieses Zustandes neben der Einwirkung des *weingeistgeschwängerten* Blutes auf das *Gehirn* auch die mannigfaltigen *Vegetationsstörungen*, zu welchen der Suf und das damit verbundene unregelmässige Leben Anlass geben, von pathogenetischer Bedeutung seien (*Erismann*). Manche glauben *chronische Meningitis* als einen häufigen Factor in Betracht ziehen zu müssen.

Auch dem *Missbrauche des Tabakes* wird eine Rolle unter den aetiologischen Momenten der Amaurose zugesprochen (*Mackenzie, Sichel, Loureiro, Hutchinson, Thielesen, Jackson*) und diese Annahme mit dem öfteren Zurückgehen des Leidens bei völliger Abstinenz von dem genannten Genussmittel begründet. Es soll die Amaurosis tabacina nur selten *selbstständig* auftreten, vielmehr in der Regel mit der *alcoholica gepaart* sein und überdies nur bei Leuten vorkommen, die sich der ordinärsten Tabaksorten und sehr unreinlich gehaltener Pfeifen bedienen. Man glaubt das Sehnervenleiden aus der Einwirkung grosser Mengen von *Nicotin* auf das Gehirn erklären zu müssen (*Erismann*).

In Betreff der Amaurosen, welche durch den innerlichen Gebrauch starker oder vieler Dosen des *Opium*, der *Mydriatica*, der *Ignatiusbohne*, der *Nux vomica* etc. (*Beer, Himly*), durch das *Mutterkorn* (*J. Meyer*) hervorgerufen werden sollen, gilt Aehnliches. Doch sind dieselben noch viel weniger genügend untersucht und man kann sich nur dahin mit Beruhigung aussprechen, dass die *Mehrzahl* der Fälle durch *Mydriasis vorgetäuscht* worden sein möge. Zweimal hat man Amaurose nach grossen Dosen von *Chinin* gesehen und glaubt aus der Heilwirkung örtlicher Blutentziehungen auf *Congestivzustände* als die Vermittler schliessen zu dürfen (*Graefe*).

5. Unzweifelhaft besteht ein pathogenetischer Zusammenhang zwischen dem amaurotischen Sehnervenleiden und gewissen schweren *fieberhaften Krankheiten*, acuten Exanthemen, Typhus, Puerperium etc., selbst Pneumonien, Anginen, acuten Darmcatarrhen u. s. w. Es kömmt in deren Verlaufe nämlich bisweilen überaus rasch zu symmetrischen *beiderseitigen* und dann mit hochgradiger Mydriasis gepaarten, selten zu *einseitigen* Erblindungen, ohne dass andere Symptome auf ein Mitergriffensein irgend eines Hirntheiles oder der Meningen hinwiesen. Es gehen diese schwarzen Staare manchmal ohne nachweisbare Veränderungen in den *Binnenorganen* des Auges einher; manchmal beschränken sich diese auf leichte und obendrein sehr wandelbare vorübergehende Anschwellungen und Trübungen der Papille, sowie auf die Erscheinungen geringer Blutstauung. Der gewöhnliche Ausgang ist *Heilung*, häufig ohne Hinterlassung von Spuren (*Graefe*).

In einzelnen Fällen glaubte man solche nach Typhus oder Scharlach auftretende transitorische Amaurosen durch *Oedem der Gehirnhäute* oder des *Opticus* erklären zu dürfen *(Betke, Ebert)*. Im Ganzen ist jedoch der massgebende Factor dunkel. Der Umstand, dass die Iris bei dieser Form der Amaurose sowohl auf reflectorische Reize als consensuelle Innervationen ausgiebig reagirt, deutet darauf hin, dass die Leitungshemmung des Sehnerven jenseits der Vierhügel, näher der Hirnrinde, stattfinde *(Graefe)*.

B) In einer anderen Reihe von Fällen beruht das Leiden zweifelsohne auf einer *plötzlichen Unterbrechung des arteriellen Btutstromes in den vordersten Partien des lichtempfindenden Apparates*, indem die Sehstörung immer *blitzähnlich* auftritt, oder doch sich binnen der *kürzesten Zeit* bis zur vollständigen Amaurosis entwickelt und mit einer höchst auffälligen *Verengerung einzelner* oder *aller Hauptäste der centralen Netzhautschlagader* einhergeht.

Die betreffenden Aeste erscheinen unter solchen Verhältnissen entweder vollkommen *blutleer*, zu feinen drehrunden weissen Fäden verdünnt, oder es lässt sich in ihrer Axe noch eine höchst zarte *continuirliche*, ausnahmsweise wohl auch *unterbrochene (Quaglino)* Blutsäule als eine rothe Linie erkennen. Die Verdünnung betrifft meistens die *ganze Länge* der Arterien und ist so beträchtlich, dass die secundären Aeste sich schon völlig der Wahrnehmung entziehen, oder dass selbst die Hauptstämme nur auf dem Sehnerveneintritte und in dessen nächster Umgebung deutlich erkannt werden können. In anderen Fällen beschränkt sich die Verdünnung auf *Theile* der Schlagadern, es erscheint der der Gefässpforte nächste Theil ziemlich gefüllt, während die peripheren Enden ganz verschwinden (*Knapp*), oder es sind die Centralstücke nahezu blutleer und die Gefässe nehmen gegen den Aequator hin wieder an Füllung zu *(Blessig)*; oder es ist ein Gefäss in der *Mitte seines Verlaufes* fadenförmig contrahirt und sowohl an der Gefässpforte als an der Peripherie wieder bluthältig (*Sämisch, Hirschmann)*; oder endlich es findet das gerade Gegentheil statt, es zeigt sich eine Arterie eine Strecke weit *blutgefüllt* und verdünnt sich von da ab nach beiden Richtungen *(Wecker, Just)*. Als ein besonderes *Charakteristicum* des Leidens wird hervorgehoben, dass die verengten Arterien durch einen auf den Bulbus ausgeübten starken Druck in der Regel nicht zum *Pulsiren* gebracht werden können und dass bei diesem Manöver überhaupt *keine* Veränderung in dem *Caliber der Arterien und Venen* zu bemerken ist *(Knapp)*. In einem Falle jedoch waren die Pulsationen sehr auffällig *(Secondi)*.

Die *Netzhautvenen* sind dabei im Allgemeinen etwas schmäler als in der Norm, seltener gleichfalls zu *dünnen Fäden verengert (Steffan, Landesberg)*. Mitunter erscheinen sie blos auf eine *Strecke* hin, besonders im Bereiche der Papille, merklich zusammengezogen, stellenweise aber auch wohl etwas verbreitert und zwar ist bald der centrale, bald der periphere Theil, bald ein Stück aus der *Mitte* verengt oder erweitert. In einzelnen Fällen ist ihre Füllung eine ganz *ungleichmässige*, es wechseln stark gefüllte mit fast leeren Partien ab, ja ausnahmsweise fand man die Blutsäule in ihnen mehrfach *unterbrochen* und die einzelnen Abschnitte derselben in unregelmässigen *stossweisen undulirenden* Bewegungen *(Ed. Jaeger, Graefe, Steffan, Liebreich)*. In einem Falle enthielt eine Vene streckenweise blos in Umwandlung begriffene *Blutgerinnsel* (*Liebreich*).

Die *Sehnervenpapille* erscheint kurz nach dem Auftreten der Sehstörung bald *verblasst*, bald der des gesunden Auges gleichgefärbt, bald deutlich *geröthet* und pflegt überhaupt während dem Verlaufe des Leidens ihren Blutgehalt zu *wechseln*. Ihre Grenze ist anfänglich vollkommen *scharf*, doch bald, gewöhnlich schon nach Verlauf weniger Stunden oder Tage, selten später *(Graefe)*, beginnt im Bereiche derselben so wie in der Gegend der Macula lutea das Netzhautgefüge sich auffällig zu *trüben*. Die Trübung ist sehr dicht, graulich oder bläulich weiss, ziemlich gleichmässig oder leicht wolkig mit verschwommenen Rändern, ausnahmsweise fein *getüpfelt* (*Graefe*) und im späteren Verlaufe bisweilen von *Gefässen* durchsponnen. Sie pflegt sich von den beiden genannten Ausgangspunkten auf grössere Strecken der Netzhaut auszubreiten, kann sich aber auch auf den Verzweigungsbezirk eines einzelnen Hauptastes beschränken, falls dieser *allein* blutleer wäre, und überhaupt an jeder *beliebigen* Stelle des Augengrundes zur Entwickelung kommen (*Just, Blessig*).

Der *Augengrund* selbst erscheint in seiner normalen Färbung, wo er nicht durch die getrübte Netzhaut schleierartig gedeckt ist. Im Bereiche der Macula lutea jedoch *verdunkelt* er sich in der Regel, aber nicht immer (*Schmeller, Quaglino*), zu einem tief blutrothen Flecke von verschiedener Grösse und wechselnder Form, in welchem sich öfters mit Bestimmtheit *Blutextravasate* nachweisen lassen. Ueberhaupt sind *hämorrhagische Herde* nichts seltenes und finden sich gelegentlich an den *verschiedensten* Stellen, besonders im Bereiche der *Papille*. Sie treten mitunter erst sehr *spät* nach dem Beginne des Leidens auf.

Das *Sehvermögen* ist fast constant von vorneherein *vollständig vernichtet*. In einzelnen Fällen jedoch bleibt die Amaurosis eine *partielle*, und stellt sich als eine *Einschränkung* dar, welche ihrer Lage nach dem Verzweigungsgebiete eines blutleer gewordenen Hauptastes entspricht.

Mitunter füllen sich die verdünnten Arterien mit der Zeit wieder etwas an, gelangen jedoch nur sehr selten mehr zu einem annähernd *normalen* Caliber (*Fano, Landesberg*). Die *Venen* dagegen erreichen häufig wieder ihren früheren Grad von Völle. Die *Netzhauttrübung* verschwindet sehr gewöhnlich binnen kurzem völlig oder lockert sich doch auf und erscheint dann unter der Form eines feinen punktirten Nebels. Auch der *rothe Fleck* in der Gegend der Macula lutea verblasst allmälig und wird schliesslich ganz unkenntlich. Das Sehvermögen jedoch stellt sich nur in den seltensten Ausnahmsfällen (*Schmeller*) wieder zu einem gewissen Grade her,

höchstens wird eine *zeitweilige Besserung* desselben beobachtet, welche alsbald wieder zurückgeht, wenn sich die ersten Anzeichen des *constant nachfolgenden grauen Schwundes* geltend machen.

Die *Erklärung* für diese Erscheinungen hat man bald in einem *Embolus*, bald in einem Uebergewichte der *Gefässcontractilität* gegenüber dem intravascularen Blutdrucke, bald endlich in einer *Compression* der Arteria centralis als Folge einer *retrobulbären Neuritis* zu finden geglaubt.

Sieht man alle Fälle durch, welche über die sogenannte Embolie der Arteria centralis retinae veröffentlicht worden sind, so findet man, dass sich die Annahme einer *embolischen Verstopfung der Centralarterie* eigentlich nur durch *einen einzigen Fall* stützen lasse, in welchem ein Embolus thatsächlich vorgefunden worden sein soll *(Schweigger)*. Betrachtet man aber die denselben erläuternde Abbildung, so kann man an der Unzulänglichkeit der Beobachtung keinen Augenblick zweifeln; denn es ist ganz unmöglich, dass ein Embolus nach anderthalbjährigem Bestande sich wie eine Lehmkugel im Blasrohre darstellt. Nach einem solchen Zeitraume muss ein Embolus immer in schrumpfenden Exsudatmassen völlig *untergegangen* sein und eine Unterscheidung desselben von entzündlicher Thrombose ganz unthunlich machen. In den *übrigen* Fällen fehlten durchwegs *directe* Anzeichen des Embolus; dieser wurde lediglich aus dem Zusammentreffen der Umstände diagnosticirt und in den *retrobulbären* Theil der Arteria centralis verlegt. Bedenkt man jedoch die innige Verbindung, in welcher das Adergezweige der Netzhaut mit den *Nährgefässen* des Nervenkopfes steht (S. 169), so wird es ganz unbegreiflich, wie eine Verstopfung des *Hauptstammes allein* die Blutzufuhr zur Retina *dauernd* auf ein Kleinstes herabsetzen solle, um so mehr, als unter anderen Verhältnissen, z. B. beim Glaucom, nach *Durchschneidung des Opticus* nahe am Bulbus (S. 197), die Entwickelung eines *collateralen* Kreislaufes unschwer gelingt. Durch die Versetzung des Embolus in die Arteria *ophthalmica (Steffan)* wird aber die Schwierigkeit einer folgerichtigen Erklärung nur gesteigert und völlig übersehen, dass während des ganzen Verlaufes der einschlägigen Fälle auch nicht Ein Symptom auf vorübergehenden Blutmangel der *Aderhaut* und der *Hilfsorgane* des Bulbus hindeutete. Dazu kommt, dass der Abgang der Arteria ophthalmica von der Carotis unter *fast rechtem* Winkel erfolgt, und so der Verführung eines Embolus in die überdiess äusserst dünne Arteria centralis ausserordentlich *ungünstig* ist *(Knapp)*. Endlich ist als Haupteinwand zu erwähnen, dass in einem ganz ausgesprochenen Falle von sogenannter Embolie der Embolus von verlässlichen Händen gesucht und *nicht gefunden* worden ist, zu sicherem Beweise, dass alle die genannten Erscheinungen auch *ohne Verstopfung der Centralarterie* sich entwickeln können *(Iwanoff)*.

Zu Gunsten der Abhängigkeit *retinaler Ischämien* von *Verminderung des Seitendruckes in den Arterien* hat man geltend gemacht, dass sich der Zustand bei überaus schwachem, kaum fühlbarem Herzstosse und Pulsschlage zeigte; dass in einem Falle höchstgradiges Darniederliegen der Gesammternährung und äusserste Blutarmuth nach Typhus das pathogenetische Moment abzugeben schien *(Hedäus)*; endlich, dass durch *Iridektomie (Alf. Graefe)* oder wiederholte *Cornealparacentese (Secondi)*, beziehungsweise durch Hebung der Nutritionsverhältnisse, eine stärkere Füllung der Netzhautschlagadern und damit auch eine beträchtliche Steigerung des Sehvermögens, einmal sogar dauernde *Heilung* erzielt wurde. Man stellte sich vor, dass die Arteria centralis durch den *intraocularen Druck* zusammengepresst werde, wenn ihr Inhalt unter *geringem* Herzdruck anströmt und dass solchermassen die Zufuhr des arteriellen Blutes unter das zur Functionsthätigkeit der Netzhaut nothwendige Mass sinken könne *(Alf. Graefe)*. Insoferne nun aber der intraoculare Druck seiner Grösse nach *vom Blutdrucke* bestimmt wird, leidet diese Hypothese an einem inneren Widerspruche.

Was endlich die *Compression* der Arteria centralis von Seite *retrobulbärer neuritischer Exsudate (Graefe)* betrifft, so fehlen nicht nur alle objectiven Belege dafür, sondern mehrere Erscheinungen stehen damit in grellem *Widerspruche*. Dahin gehören: die *plötzliche* Erblindung bei vorläufig normalem Sehvermögen, der Mangel von Stauungssymptomen und besonders das Nichtzustandekommen des collateralen Kreislaufes trotz dem Vorhandensein der anatomischen Bedingungen für eine Einspritzung der Netzhautgefässe von dem chorioidalen Stromgebiete aus. Wie wäre übrigens die Blutleere eines *einzelnen* Hauptastes zu erklären?

Fasst man alles zusammen, so gelangt man nothwendig zur Ueberzeugung, dass es sich *um Gefässkrämpfe handle* (*Zehender*), welche sich bald auf *alle* Stämme der centralen Netzhautschlagader, oft sogar mit Einschluss der zugehörigen *Venen* erstrecken, bald sich auf *einzelne arterielle* Stämme oder selbst auf *Theile* derselben beschränken und vermöge der activen Zusammenziehung der Gefässwände die collaterale Injection unmöglich machen. Es stimmt mit dem spastischen Charakter des Leidens übrigens sehr gut die *plötzliche* Erblindung und das öftere Vorausgehen *temporärer Anfälle* (*Schneller, Knapp, Mauthner*), sowie die Beobachtung eines Falles, in welchem sich die ischämische Amaurose während längerer Zeit unter der Form *transitorischer Insulte* häufig wiederholte und durch Kältewirkung sogar *beliebig* hervorgerufen werden konnte (*Secondi*). Weiters lassen sich die *drehrunde*, nicht abgeplattete Gestalt der verengerten Gefässe, die *Fadenform* der enthaltenen Blutsäule, der meistens fast *unmerkliche* Uebergang gefüllter Gefässstücke in leere und die Verdünnung bald centraler, bald peripherer, bald mittlerer Portionen der Arterien und Venen nur allein mit Krampfzuständen der musculären Wandungen in Einklang bringen. Ebenso lässt sich die *Unveränderlichkeit des Calibers* bei einem auf den Augapfel ausgeübten äusseren Druck und die Unmöglichkeit, dadurch *Pulsphänomene* hervorzurufen (*Knapp*), mit keiner anderen denkbaren Circulationsstörung befriedigend zusammenreimen. Die *mangelhafte Füllung der Venen*, soweit sie nicht selbst auf Krampfzuständen beruht, ergibt sich als eine natürliche Folge der *ungenügenden* Blutzufuhr und die etwaige *Unterbrechung* sowie die *stossweise* Fortbewegung der darin enthaltenen Blutsäule lässt sich ganz einfach aus der Schwächung des von den Arterien aus durch die Capillaren hindurch wirkenden Herzdruckes erklären. Der *dunkelrothe Fleck in der Gegend der Macula lutea* und die nicht seltenen subretinalen *hämorrhagischen Extravasate* sowie die in einem Falle beobachtete *Aderhautabhebung* (*Liebreich*) kommen auf Rechnung einer starken *Ueberfüllung der Chorioidalgefässe*, welche offenbar *compensatorischer Natur* ist (S. 3). Die schleierähnliche *Trübung* im Bereiche der Papille und Netzhaut, welche immer über kurz oder lang den Symptomen des *grauen Schwundes* Platz macht, lässt sich übrigens, bis genaue Leichenbefunde gesprochen haben, eben sowohl auf *Verfettigung* und *Sclerose* der Elemente, als auf entzündliche Exsudationen beziehen.

Man muss diesen Erörterungen gegenüber nicht einwenden, dass bei einem von aussen her auf den Bulbus wirkenden Drucke der arterielle Blutstrom *discontinuirlich* werden müsse, um Verdunkelung des Gesichtsfeldes zu erzeugen und dass in dem asphyctischen Stadium der *Cholera* bei sehr verminderter Blutzufuhr das Gesicht des Kranken nicht wesentlich leide; denn es liegt die Annahme nahe, dass der Krampf, welcher sich häufig in den Arterien und Venen *gleichzeitig* offenbart, nicht minder auch in den *Capillaren* zur Geltung komme und damit die Function der Netzhaut selbstverständlich viel mehr beeinträchtigen müsse, als dies bei den oben genannten Zuständen der Fall ist, wo die Capillarnetze ohne Zweifel wenig von ihrer Füllung einbüssen, wie dies die normale Färbung des Augengrundes rücksichtlich der *Chorioidea* unwiderleglich darthut. Zu allem dem kömmt, dass spastische Contractionen auch unter *anderen* Umständen thatsächlich beobachtet worden sind und zwar während *epileptischen Anfällen*, wo sie mit Grund mit den diese begleitenden Sehstörungen in Zusammenhang gebracht werden *(Jackson)*, und einmal bei *Glaucom*, wo die Venen das Ansehen einer Perlschnur darboten *(Liebreich)* und damit einen Zustand wiederholten, wie er bei Calabarvergiftungen an den Darmgefässen gefunden wird *(Bauer)*.

C) Sehr oft ist das Sehnervenleiden ein *Folgezustand* gewisser, schon vorläufig im Inneren der Schädelhöhle *localisirter Processe.*

1) Obenan steht in dieser Beziehung die *basilare Meningitis*, welche ihrerseits wieder eine primäre oder secundäre sein kann. Dieselbe offenbart sich, wenn sie in mehr *acuter* Form auftritt, meistens ganz unzweideutig. Bei der *chronischen* schleichenden Form hingegen *fehlen* mitunter *bestimmt* darauf hinweisende Symptome, es sind blos wiederholte Fieberanfälle, andauernde, öfters exacerbirende Kopfschmerzen, welche sich manchmal durch Anschlagen an die Seitentheile des Schädels empfindlich steigern lassen, Eingenommenheit des Kopfes, Hinfälligkeit, häufigeres Erbrechen, etc. als diagnostische Behelfe gegeben. Bisweilen treten selbst diese Erscheinungen sehr zurück, oder machen sich nur zeitweilig bemerklich, so dass das Leiden leicht übersehen werden kann. Doch gibt dann der Umstand einen Fingerzeig, dass entsprechend der grossen Neigung zur *Flächenausbreitung*, welche die Meningitis auszeichnet, sehr gewöhnlich eine *Mehrheit von Gehirnnerven* ergriffen ist und dass hierbei meistens wandelbare Symptome der *Lähmung* neben solchen der *Reizung* zum Vorschein kommen, was bei anderen intracraniellen Krankheitszuständen weniger der Fall ist. Zumal im Bewegungsapparate der *Augen* sind Paresen einzelner Muskeln mit krampfhaften Zusammenziehungen anderer unverhältnissmässig häufig zu beobachten und die Amaurose selbst geht gerne mit Zeichen der *Opticushyperästhesie*, mit Photopsien, Chromopsien u. s. w. einher. Ein wichtiger Umstand ist hierbei, dass die Gewebswucherung von den weichen Hirnhäuten immer in die *Rindensubstanz* des *Gehirnes* eindringt und sich oft selbst in ziemliche *Tiefen* versenkt, z. B. auch in den Sehhügeln etc. mit Bestimmtheit nachgewiesen werden kann *(L. Meyer)*. Das Sehnervenleiden und die davon abhängige Amaurose treten unter solchen Umständen in der Regel schon *während* dem Verlaufe der Meningitis hervor. Bei *acuten* Formen der letzteren zeigt sich die Sehstörung oft sogar *kurz* nach dem Ausbruche des Grundleidens und steigt *rasch* zur völligen Erblindung. Bei *chronischer* Meningitis hingegen erhält sich der Opticus häufig sehr lange in voller Integrität, oder es *wechseln* anfänglich die Sehstörungen, steigen und fallen wieder oder verschwinden für eine Zeit wohl ganz, bis sie endlich sich festsetzen und in langsamem oder raschem Zuge an Ausdehnung und Intensität gewinnen. Im *ersten* Falle trägt das Opticusleiden fast immer den Charakter der *Entzündung* und spricht sich häufig, wenn auch blos vorübergehend, als eine absteigende Neurodictyitis im Augenspiegelbilde aus. Im anderen Falle scheint der Wucherungsprocess im Bereiche des Nerven häufiger die Bedeutung des *grauen Schwundes* zu haben, wenigstens macht er sich gewöhnlich unter dieser Form *ophthalmoskopisch* geltend.

Ausnahmsweise jedoch kömmt es erst lange Zeit *nach dem völligen Ablauf* der Meningitis zu amaurotischen Erscheinungen und entschiedenen Zeichen progressiver Atrophie des Sehnerven. Es scheint, dass dann nicht sowohl eine unmittelbare Fortpflanzung des entzündlichen Processes von den Hirnhäuten auf die Hüllen der Nervenfaserzüge als pathogenetisches Moment anzunehmen sei, als vielmehr eine *Beengung* intracranieller Opticustheile und der zugehörigen Nährgefässe durch Schrumpfung und Verödung der entzündet gewesenen Meningealportionen. Die Leichenschau hat wieder-

holt förmliche *Zusammenschnürungen* der betreffenden Nervenstränge durch Narbengefüge erwiesen.

Es versteht sich nun wohl von selbst, dass die aetiologischen Momente der *Meningitis,* alle wie sie sind, zu den *entfernteren* Ursachen der Amaurose gerechnet werden müssen. Doch mögen die Tuberculose und Scrophulose, das Rheuma, die Pyämie, der Typhus, das Puerperium, anomal verlaufende acute Exantheme, Traumen *(Pagenstecher)* ihrer grösseren Häufigkeit wegen Erwähnung finden. Von den enormen Anschwellungen des Sehnerven bei entzündlich ödematösen Zuständen der Hirnhäute, wie sie ausnahmsweise bei Morbus Brighti etc. vorkommen, war schon die Rede (S. 175). Endlich dürfte auch noch das *Erysipelas faciei* an dieser Stelle zu nennen sein, indem es sich sehr gerne mit Meningitis paart und so die Veranlassung zu Amaurosen geben kann. Gewöhnlicher indessen scheint dasselbe vom *Orbitalbindegewebe* aus den Sehnerven zur Wucherung anzuregen und damit zu schwarzen Staaren zu führen, deren anatomische Grundlage je nach Umständen eine wahre Neuritis (S. 200) oder einfacher Schwund *(Arlt)* ist und öfters auch wohl ein ganz transitorisches Leiden von nicht näher zu bestimmendem Charakter *(Fronmüller)* sein mag.

2) In einzelnen Fällen gibt *Periostitis des Schädelgrundes* mit ihren Neben- und Folgezuständen die Quelle für intracranielle Sehnervenleiden ab. Entwickelt sich erstere in *acuter* Form, so treten anfänglich in der Regel sehr heftige *Kopfschmerzen* ein, welche meistens reissend genannt werden, längere Zeit anhalten, dann aber zurücktreten und blos anfallsweise wiederkehren. Das *Anschlagen* an die Schläfengegend, zumal wenn es von *beiden* Seiten zugleich erfolgt, pflegt sehr empfindlich zu schmerzen und das Wehe von einer *bestimmten* Stelle des Schädelgrundes auszustrahlen. Die *Sehstörung* stellt sich oft schon frühzeitig ein und steigt gemeiniglich *rasch* zu einer gewissen Höhe. Nicht selten sind im Beginne auch *diffuse Hirnsymptome* und ausserdem Lähmungen oder krankhafte Zusammenziehungen einzelner von Hirnnerven beherrschter Muskeln zu beobachten. Es verbreitet sich nämlich bei *acuter* Periostitis der entzündliche Reizzustand gerne *weit* über die Grenzen des Hauptherdes hinaus und zieht selbst *ferner* gelegene Theile in Mitleidenschaft. Ist aber einmal die Intensität des ersten Anfalles *gebrochen,* so *engt* sich auch das Krankheitsgebiet ein, und in den zurückbleibenden *fixen* Störungen spiegelt sich ein mehr *umschriebenes* Leiden der Schädelbasis ab. Der schwarze Staar stellt sich dann je nach der Oertlichkeit des letzteren bald als eine gleichseitige oder temporale *(Graefe) Hemiopie,* bald als eine einseitige oder binoculare *totale Erblindung* dar.

Wo hingegen die Periostitis von vorneherein einen *chronischen* Verlauf nimmt, können selbst die charakteristischen *Schmerzen* fehlen oder blos episodenweise mit geringer Intensität und Dauer bestehen, auch das *Anschlagen* an den Schädel ohne Reaction bleiben. Die Diagnose ist dann gewöhnlich sehr schwierig, da die etwa vorhandenen, ganz vagen und diffusen Hirnsymptome so wie die Beschränkung der Functionsstörung auf Nerven, welche eine bestimmte Stelle der Basis cranii überschreiten, auch krankhaften Geschwülsten des Schädelgrundes zukommen und noch obendrein häufig dadurch verwischt werden, dass sich eine secundäre *Meningitis* dazu gesellt, welche sich über weite Strecken ausbreitet.

Das Sehnervenleiden ist unzweifelhaft in der Mehrzahl der Fälle durch unmittelbare *Fortpflanzung der Gewebswucherung* auf das Neurilem zu erklären und hat bei *acuter* Periostitis sicherlich zumeist die Bedeutung einer wahren *Neuritis,* bei *chronischer* Beinhautentzündung aber öfter die Bedeutung *grauen Schwundes.* Doch ist es manchmal auch aus einem *Drucke*

auf den Nerven und seine Nährgefässe abzuleiten. Die günstigste Gelegenheit dazu bietet sich, wenn der Krankheitsherd sich bis zum *Sehloche* ausbreitet und dessen Lichtung durch Geschwulstbildung verengt. Doch ist auch selbst dann nicht immer *Compression* als das nächste und *eigentliche* pathogenetische Moment anzuschuldigen, sondern gewiss eben so oft der *Uebergang* des Wucherungsprocesses auf das interstitielle Gefüge des Opticus *(Horner, Koster)*.

Diese Verhältnisse und der unmittelbare Zusammenhang des Gesichtsskeletes mit den Knochen der Schädelbasis liefern den Schlüssel für die folgerichtige Ableitung mancher Amaurosen aus traumatischer *Periostitis orbitae (Horner)*, aus *Ozäna (Jüngken)*, aus *Abscessen der Highmorshöhle* mit consecutiver Caries orbitae, wie selbe öfters durch schadhafte Zähne gesetzt werden *(Salter, Buzer)* u. s. w. Im Uebrigen fällt die Aetiologie der basilaren Periostitis begreiflicher Weise mit jener der Periorbitis (Siehe diese) zusammen.

3. Eine sehr hervorragende und überaus wechselvolle Rolle spielen in der Pathogenese des Sehnervenleidens *krankhafte Geschwülste der Schädelbasis.* Es geschieht bisweilen, dass der Opticus selbst *in die Afterwucherung einbezogen*, von dem Tumor gleichsam durchwachsen wird und seine Leitungsfähigkeit durch streckenweisen Untergang der nervösen Elemente verliert, worauf dann das *periphere* Stück desselben gewöhnlich bald dem Schwunde verfällt, ausnahmsweise indessen auch zeitweilig die Erscheinungen einer manifesten Entzündung ophthalmoskopisch zum Ausdruck bringen kann. Viel häufiger beeinflusst die Geschwulst den Nerven in *rein mechanischer* Weise, umschliesst einen Theil desselben und drückt ihn zusammen; oder drängt ihn zur Seite und veranlasst so eine beträchtliche Dehnung; oder sie presst ihn gegen den unterlagernden Knochen; oder endlich sie beengt ihn innerhalb des Sehloches. Reagirt der Nerv auf diese Einwirkung, so ist das Ergebniss fast durchwegs graue Atrophie, welche sich mehr oder weniger rasch gegen den Augapfel hin fortsetzt. Es bedarf hierzu übrigens gar nicht einmal einer *unmittelbaren Berührung* zwischen Geschwulst und den intracraniellen Opticustheilen, vielmehr wird manchmal das *Gehirn der Vermittler*. Indem dieses nämlich vermöge der Massenzunahme des Schädelinhaltes und gesteigerten intravascularen Druckes mit vermehrter Kraft gegen die knöcherne Unterlage presst, wird der Sehnerv oftmals an einzelnen Stellen förmlich *abgeschnürt*, oder streckenweise *abgeplattet* (Siehe Encephalopathien). Am häufigsten jedoch werden basilare Tumoren dem lichtempfindenden Apparate durch *die Reizungszustände* verderblich, in welche sie ihre *Umgebungen* versetzen. Es beschränken sich dieselben allerdings in vielen Fällen auf die *nächste Nachbarschaft.* Eben so oft indessen greifen sie in den *weichen Hirnhäuten* um sich und gelangen so unter der Form von *Meningitis* auf *ferne* gelegene Nervengebiete; oder es werden die *verdrängten Hirntheile* durch Entzündung, Erweichung, grauen Schwund, mit oder ohne Apoplexien auf weite Strecken hin geschädigt *(K. Fischer, H. Jackson)*. Fällt dann der Sehnerv mit irgend einem Theile, seien es auch einzelne *Ursprungskerne* oder *centrale* Verbindungsfasern, in diesen Reactionsgürtel, so wird derselbe bald unter der Gestalt von *grauer Atrophie* oder *manifester Neuritis* in Mitleidenschaft gezogen und der Process, einmal angeregt, säumt nicht, sich in centrifugaler Richtung fortzupflanzen, so dass er sich meistens auch binnen kurzem im *Augenspiegelbilde* bemerklich macht. Doch entsprechen, wie bei anderen pathogenetischen Verhältnissen, die ophthal-

moskopischen Erscheinungen nicht jederzeit dem *intracraniellen* Vorgange. Eine manifeste Entzündung der *tiefen* Opticustheile zeigt sich an der *Papille* nicht selten als graue Atrophie. Mitunter *wechselt* wohl auch der Charakter der objectiv wahrnehmbaren Veränderungen, die Merkmale einer absteigenden Neurodictyitis machen jenen des Schwundes Platz; oder *letztere beginnen* den Reigen und werden im weiteren Verlaufe vorübergehend durch jene einer ausgesprochenen Entzündung gedeckt. Es ist sicherlich ganz unrichtig, wenn jemand glauben sollte, dass das Hervortreten des grauen Schwundes im Bereiche der Papille die *nachträgliche* Entwickelung einer manifesten Neurodictyitis unmöglich mache, es ist nur ein etwas *selteneres* Vorkommnis.

Es ergibt sich aus allem dem zur Genüge, dass eine genaue *Uebereinstimmung* zwischen der anatomischen *Vertheilung der Functionsstörungen* und dem *Sitze* eines basilaren Tumors nicht nothwendig, ja nicht einmal häufig besteht. Allerdings ist bisweilen die Gelegenheit geboten, aus einer *temporalen Hemiopie* und den Nebenerscheinungen auf ein in der *Mittellinie* des Schädelgrundes knapp vor oder hinter dem Chiasma sitzendes, die *gekreuzten* Faserbündel allein beirrendes Gewächs zu schliessen *(D. E. Müller, Sämisch)*; oder eine *gleichseitige* Hemiopie auf einen *lateralen* Herd zu beziehen, oder eine *totale* Erblindung beider Augen aus einer Compression des Chiasma als *Ganzen* abzuleiten. In der Regel jedoch *verwirren* sich die Züge des Krankheitsbildes durch die Folgezustände ausserordentlich und die Diagnose wird um so schwieriger, als Tumoren oftmals der *Fläche* nach sich weit ausbreiten und nach verschiedenen Richtungen hin sehr ungleichmässig wachsen, auch *Tochterherde* erzeugen und so direct oder unter Vermittlung von meningealen oder cerebralen Erkrankungen die mannigfaltigsten Symptomcomplexe hervorrufen können; anderseits aber bei jugendlichen Individuen durch Verdrängung des knöchernen *Schädelgehäuses* sich Raum zu schaffen vermögen und, selbst wenn sie einen ansehnlichen Umfang erreichen, nicht nothwendig entsprechende Functionsbehinderungen mit sich bringen, da Verdrängungen, Dehnungen und Zerrungen eines Nerven oder seiner Centraltheile, wenn sie *allmälig* erfolgen, öfters in wahrhaft wunderbarer Weise vertragen werden *(Lebert, Duchek)*. Ist doch jüngsthin ein Fall veröffentlicht worden, wo das Chiasma und die angrenzenden Theile beider Stämme und Wurzeln des Opticus von einem mächtigen Gliosarcome bis zum Unkenntlichwerden der nervösen Faserbündel *durchwachsen* waren, ohne dass Ein Symptom während des Lebens auf die Existenz eines intracraniellen Leidens hingewiesen hätte *(Graefe)*. Dazu kömmt, dass ein Tumor, wenn er factisch zur Aeusserung kömmt, durchaus keine *charakteristischen* Erscheinungen bietet, welche ihn mit Sicherheit von *anderen* intracraniellen Krankheitszuständen unterscheiden liessen. Es sind dies eben meistens über den *ganzen* Schädel ausgebreitete, oft paroxismenartig sich steigernde, selten *localisirte* oder beim Anschlagen an den Kopf von einer bestimmten Stelle ausstrahlende Schmerzen, Schwächezustände einzelner Muskelcomplexe, welche gerne in förmliche Lähmungen übergehen etc., also Symptome, welche bei den verschiedenartigsten intracraniellen Leiden in den mannigfaltigsten Combinationen beobachtet werden *(Lebert, Duchek)*.

Es braucht wohl nicht erst betont zu werden, dass krankhafte Geschwülste der *allerverschiedensten* Art hier in Rechnung kommen können. Am häufigsten sind *Sarcome* und *Krebse* der Schädelbasis als mittelbare oder unmittelbare Veranlassung von Amaurosen nachgewiesen worden *(Lebert, Ladame, Türck, D. E. Müller, Sämisch, Cruveilhier, K. Fischer, H. Jackson, Graefe, Blessig, Koster)*. In seltenen Fällen waren es *Exostosen des Türkensattels*, und zwar einmal ein stachelförmiger Auswuchs, welcher das Chiasma durchbohrte *(Beer)*, *Tuberkelmassen*, welche letzteres umhüllten und zusammendrückten *(Türck, Hjort)*; *Aneurysmen* der Carotis *(Stilling, Giraudet)* oder eines intracraniellen Hauptastes derselben *(Spurgin)*, welche die eine Wurzel oder das Chiasma verdrängten. Dreimal sind *Gummen* gefunden worden und zwar einmal im Bereiche des Türkensattels, von wo aus die Masse in die Sehlöcher eindrang; das andere Mal als eine mehrere Linien dicke Schichte, welche den grössten Theil der mittleren Schädelgrube ausfüllte und fast sämmtliche dort streichende Gehirnnerven leitungsunfähig machte *(Graefe, Arcoleo)*.

4) Endlich sind *eigentliche Gehirnleiden*: Encephalitis, besonders Abscesse, Erweichungen, Tuberkel, Gummen und Geschwülste jeder beliebigen anderen Art, Blasenwürmer, Apoplexien etc. als Ursachen von Amaurosen zu nennen. Es sind deren Beziehungen zu dem schwarzen Staare noch viel verwickelter, als jene der basilaren Tumoren und wenn nicht die vasomotorischen Einflüsse als die Vermittler angerufen werden dürften, so fehlte sehr häufig der Schlüssel, um aus dem *Leichenbefunde* das während des Lebens gegebene klinische Bild folgerichtig zu deuten, indem scheinbar *ganz gleiche* krankhafte Veränderungen in verschiedenen Fällen *verschiedene* Störungen mit sich bringen und umgekehrt gleiche oder ähnliche *Symptomcomplexe* in höchst *differenten* Zuständen ihre Quelle zu finden scheinen.

Ein Hauptgrund der noch herrschenden diagnostischen Unsicherheit liegt ganz unzweifelhaft in der Mangelhaftigkeit der pathologisch anatomischen Grundlagen. Man hat sich mit wenigen Ausnahmen bisher darauf beschränkt, den Sitz und die Ausdehnung der Krankheitsherde nach den mit *freiem* Auge oder der *Loupe* wahrnehmbaren Veränderungen zu bestimmen, ohne die *feinere* Topographie der einzelnen centralen Nervengebiete zu berücksichtigen und ohne den Zustand zu prüfen, in welchem sich die *innerhalb* eines Herdes gelegenen *Ursprungskerne*, sowie die durchstreichenden *Fasern* der einzelnen Nerven befinden. Es ist nun aber mit voller Bestimmtheit anzunehmen, dass solche Herde gar oft nervöse Elemente in sich schliessen, welche ihre volle Leitungsfähigkeit *bewahrt* haben; sieht man ähnliches doch alle Tage in der Netzhaut und dem Vorderende des Opticus, indem hier die makroskopisch erkennbaren Veränderungen mit der Grösse und Ausdehnung der Functionsstörungen keineswegs in einem geraden Verhältnisse stehen. Anderseits aber *entziehen* sich *feinere* anatomische Abweichungen der Gehirntheile sehr leicht dem Blicke, indem sie das Aussehen der letzteren nur wenig oder gar nicht alteriren. Es kann daher sehr leicht geschehen, dass Erkrankungen bestimmter Hirnregionen, welche *nachgewiesener* Massen Ursprungskerne oder Verbindungsfäden einzelner oder mehrerer Nervenstämme einschliessen, einmal *ohne*, das andere Mal *mit* Functionsbehinderungen in diesem oder jenem Gebiete einhergehen; umgekehrt aber, dass während des Lebens Functionsstörungen auftauchen, welche sich nachträglich aus der makroskopisch bestimmbaren Lage und Ausdehnung des Krankheitsherdes *nicht* erklären lassen. Dazu kömmt, dass die anatomische Vertheilung der centralen Nervenenden noch sehr unvollständig bekannt ist, man sich also leicht denken kann, dass in gar manchem Falle Nerven betroffen werden, welche nach dem gegenwärtigen Stande der Anatomie ihre Ursprungskerne und Verbindungsfäden *weit ab* von dem Herde liegen haben. Im Ganzen ist daher die Zeit noch nicht gekommen, um aus gewissen Symptomcomplexen mit einiger *Bestimmtheit* auf die Oertlichkeit und die Ausdehnung eines Gehirnleidens hinweisen zu können; es muss erst eine *anatomische Basis* geschaffen werden und bis dahin bleiben die diagnostischen Schlüssel *(Lancereaux)* in hohem Grade trügerisch, wie dies die neueren Zusammenstellungen langer Reihen von einschlägigen Fällen *(Lebert, Lancereaux, Ladame, Duchek)* sattsam erweisen.

Es liegt auf der Hand, dass krankhafte Processe in *jenen* Partien des Gehirnes, aus welchen der Sehnerve bekanntlich eine gewisse Anzahl von *Elementen bezieht*, oder welche von einzelnen centralen Faserbündeln desselben durchstrichen werden (S. 166), viel häufiger *directe* Veranlassung zu schwarzen Staaren geben müssen, als andere, welche den optischen Theilgebieten *ferne* liegen. Es werden nämlich die optischen Elemente leicht *unmittelbar* in den Process einbezogen; oder sie fallen in den *Reactionsgürtel;* oder werden auf *mechanische* Weise durch Verdrängung, also durch Druck, Dehnung, Zerrung zu Wucherungsprocessen angeregt; oder sie leiden in ihren Ernährungsverhältnissen unter den *Reflexen,* welche der Krankheitsherd auf die Nerven der nachbarlichen *Gefässverzweigungen* aus-

übt. Ist aber einmal in einem Ursprungskerne oder centralen Nervenbündel des Opticus graue Atrophie oder manifeste Entzündung eingeleitet, so *pflanzt* sich der Zustand erfahrungsmässig ausserordentlich gerne längs den betreffenden Faserzügen in *centrifugaler* Richtung fort, greift dabei auf die sich anlegenden, von *anderen* Ursprungskernen kommenden Fascikel über und erscheint an der eigentlichen *Wurzel* meistens schon über den ganzen *Querschnitt* verbreitet. Indem er dann gegen die *Peripherie* hin vordringt, macht er sich gewöhnlich auch *ophthalmoskopisch* bemerkbar, die Papillen zeigen die Charaktere des einfachen Schwundes oder der Neurodictyitis. Ist der centrale Krankheitsherd ein *einseitiger*, so betreffen die von ihm direct ausgehenden Gewebsveränderungen ursprünglich unzweifelhaft nur Elemente der *Einen* Wurzel; daher sich die Sehstörungen auch auf Theile der *gleichseitigen Hälfte* der *einen* oder *beider* Netzhäute beschränken müssen. In der Regel jedoch schreitet der Process über kurz oder lang auf das Gebiet des *anderen* Sehstreifens fort, da eben ausser den später zu erörternden Gelegenheiten für Diffusionen das Chiasma einen überaus günstigen Uebergangspunkt bietet.

Im Einklange mit der anatomischen Vertheilung der optischen Centraltheile und laut den casuistischen Sammlungen (*Lebert, Duchek, Ladame, Lancereaux*) sind Erkrankungen der *Vierhügel* fast constant und jene der *Sehhügel* sehr häufig mit Amaurose gepaart. Aehnliches gilt auch von *Geschwülsten der Hypophyse*. Pathologische Processe in den *Lappen des Gross- und Kleinhirnes* führen in einem relativ geringeren Procente der Fälle zu Functionsstörungen im lichtempfindenden Apparate, und wo dies geschieht, sind abgesehen von vasomotorischen Einflüssen gewöhnlich *mechanische* Verhältnisse, zumal vermehrter Hirndruck oder Verdrängung der Seh- und Vierhügel, anzuschuldigen. Endlich vergesellschaften sich *Rückenmarksleiden* nicht selten mit Amaurose, da bei fortschreitender Atrophie der Hinterstränge die dort gelegenen optischen Centra getroffen und in den Process einbezogen werden.

Es ist klar, dass mangelhafte *Entwickelung grösserer Hirnabschnitte*, in welchen Ursprungskerne des Opticus liegen, oder Entartungen derselben in Folge *fötaler* Erkrankungen *angeborne* schwarze Staare zu begründen vermögen. Man hat Fälle beschrieben, wo Gesicht, Gehör und Geruch von Geburt aus fehlten *(Sichel)*.

Die Vierhügel sind bei einem Amaurotischen völlig zerstört gefunden worden durch eine Bindegewebswucherung, welche sich bis in die Varolsbrücke erstreckte und zahlreiche Tuberkelherde eingesprengt enthielt *(W. Wagner)*. In einem anderen Falle bestand Neurodictyitis descendens neben einem grossen apoplektischen Herde des linken Mittellappens und kleineren Blutaustretungen in den Vierhügeln *(H. Jackson)*. In einem dritten Falle drang ein Tuberkel von dem linken Grosshirnschenkel aus in die Substanz der Corpora quadrigemina *(Mohr)*. Mehrmals hat man die letzteren von Geschwülsten der Hemisphären verdrängt und nebenbei atrophirt *(Jobert de Lamballe, Herrison)* oder erweicht *(Baimbridge)* oder, bei gleichzeitiger Verschiebung und Verflachung des Sehhügels, *theilweise* zerstört *(A. Weber)* getroffen. Sehr ausnahmsweise *fehlte* bei theilweisen tuberculosen Entartungen der fraglichen Region die Amaurose *(Henoch, Steffen)*. Insofern in den Vierhügeln ein Centrum liegt, welches die Reflexe von dem Opticus auf die pupillaren Zweige des Oculomotorius leitet *(Flourens, Budge)*, ist es wahrscheinlich, dass bei den hierher gehörigen Amblyopien die *Reaction der Pupille auf Licht* mehr weniger vollständig vernichtet ist.

Die Thalami optici erschienen einmal bei einem Erblindeten in einer gefässreichen Aftermasse gänzlich aufgegangen *(J. Hunter)*. In einem anderen Falle war Neurodictyitis descendens durch ein Sarcom angeregt worden, welches den linken

Sehhügel ganz einnahm und die Hirnwindungen, die Brücke und die intracraniellen Opticustheile sehr verflacht hatte *(Leyden)*. Einmal fand sich schwarzer Staar begründet durch eine apoplektische Narbenmasse, welche den rechten Sehhügel fast völlig ersetzte, während linkerseits ein kleiner frischer Bluterguss im Thalamus sass *(Quaglino)*. Auch sind Erweichungen beider Sehhügel mit Apoplexie als Ursache von Amaurosis gesehen worden *(Dufour)*. Dagegen sind genug Fälle bekannt, wo trotz ziemlich ausgedehnter Zerstörungen eines Sehhügels Amaurosis *fehlte (Ladame)*. Es ist besonders einer erwähnenswerth, wo der Thalamus opticus dexter bei weit gediehener Atrophie des anliegenden Streifenhügels sehr abgeflacht war, und im linken Sehhügel und den Vierhügeln mehrere apoplektische Herde bestanden, *ohne* dass eine Sehstörung nachgewiesen werden konnte *(H. Fischer)*. Anschliessend an diesen Fall möge hier die Bemerkung erlaubt sein, dass Erkrankungen des *Streifenhügels* gewöhnlich *ohne* Amaurose ablaufen, wenn sie eben nicht den nachbarlichen Thalamus etc. beirren *(Duchek)*; dagegen meistens mit einer Abweichung der *Blickrichtung beider Augen* nach der dem Sitze des Herdes entgegengesetzten Richtung gepaart sind, und wo diese Ablenkung sehr ausgesprochen ist, zuweilen auch mit einer deutlichen *Rotation des Kopfes* nach der nicht paralysirten Seite einhergehen, eine Erscheinung, welche als Beginn der bei Streifenhügelerkrankungen häufigen *Drehbewegungen (Manz)* gedeutet wird *(Prevost)*.

Geschwülste der Hypophyse und ihrer nächsten Umgebung verursachen in der Regel Amaurose dadurch, dass sie das *Chiasma* nach oben treiben und in seinen Ernährungsverhältnissen schädigen *(Lebert, Duchek, Ladame, Leber, Michel)*. Selbstverständlich ist hier die Sehstörung immer eine *doppelseitige* oder *wird* es bald, es sei denn, dass der Tumor sich ausschliesslich nach *Einer* Seite hin entwickelt *(Michel, Hjort, Ladame)*, wo dann gleichseitige *Hemiopie* oder gar *monolaterale* partielle Amblyopien das Resultat sein können. Manchmal drängen sich solche Aftergewächse *in die überlagernden Gehirntheile* hinein, schieben die Sehhügel und Vierhügel zur Seite und führen so zu krankhaften Veränderungen des *Hauptlagers* der optischen Centra *(Habershon, Hoffmann)*. Auch kann es geschehen, dass beide *Opticusstämme* kurz nach ihrem Austritte aus dem Chiasma von den darüber hinweglaufenden Arteriis corporis callosi förmlich *abgeschnürt* werden, da die Geschwulst sie nach oben gegen diese Schlagadern presst *(Türck)*. Ausnahmsweise waren durch Geschwülste der fraglichen Gegend bedingte Amaurosen *vorübergehend (Beck)*, verschwanden plötzlich wieder, vielleicht indem der Tumor eine Lagerveränderung erlitten hatte *(Michel)*, z. B. nach unten durchgebrochen war und das Chiasma entlastete; wenigstens sind derlei Perforationen in die Orbita u. s. w. nichts sehr seltenes. Bei *kleinen* Geschwülsten der Hypophyse kann die Amaurose übrigens auch *fehlen (Dahl, Ladame)*.

In den Lappen des Grosshirnes bestehen sehr oft umfangsreiche Krankheitsherde bei völliger *Integrität* des Sehvermögens *(Lebert, Lancereaux, Duchek, Ladame)*. Oft genug indessen stellen sich Amaurosen ein, welche sich nachträglich nicht aus den etwaigen *Neben-* und *Folge*zuständen erklären lassen, sondern in *unmittelbarem* Abhängigkeitsverhältnisse mit dem *Primärherde* gedacht, also auf materielle Veränderungen einzelner Ursprungskerne oder der zu- und abstreichenden Verbindungsfäden bezogen werden müssen. Insbesondere wichtig scheint in dieser Beziehung die obere äussere Umgebung des *Sehhügels*, da hier nachgewiesener Massen viele optische Centralfasern durchgehen *(Türck)*. Doch sind schwarze Staare auch nichts Ungewöhnliches, der Herd möge im Vorder-, Mittel- oder Hinterlappen, in deren Rinde *(Ladame)* oder im Marklager sitzen. Sie betreffen bei *Einseitigkeit* des Herdes in der Regel nur das Ausstrahlungsgebiet der *Einen* Wurzel und, wo sie gleich anfänglich *bilateral* auftreten oder gar in der *gegenseitigen* Hälfte des lichtempfindenden Apparates auftauchen *(Lancereaux)*, besteht kaum ein *unmittelbarer* Zusammenhang, vielmehr sind in der Regel vasomotorische Einflüsse, oder eine *Mehrzahl* von Herden, Meningitis, Hirndruck u. s. w. als *nächste* Quelle anzunehmen. Es ist ein solches Uebergreifen besonders häufig bei massigeren *Apoplexien* zu beobachten; die Amaurose erscheint anfänglich bilateral, löst sich aber mit fortschreitender Aufsaugung des Ergusses und Schrumpfung des Herdes in gleichseitige Hemiopie oder in symmetrische Unterbrechungen und partielle Einschränkungen beider Gesichtsfelder *(Graefe)*; ja bei wiederholten Ergüssen oder Reactionssteigerungen *wechselt* die Functionsstörung in Bezug auf Grad und Ausdehnung mehrmals. Bei *Erweichungen (Türck, Graefe)*, *Tuberkeln (Ladame)*, *Gewächsen (Graefe, Duchek, Ladame, Weickert)*, *Blasenwürmern* verschiedener Art *(Koster, Graefe, Griesinger)*,

kömmt dies seltener vor. Es liegt nahe, für die häufig beobachteten *centralen Unterbrechungen* des Gesichtsfeldes kleine umschriebene Krankheitsherde innerhalb des Gehirnes als Quelle anzunehmen, zumal in enge Grenzen eingeschränkte Circulationsstörungen, Entzündung, graue Atrophie *(Graefe)*; doch ist darüber nichts Positives bekannt.

Erkrankungen des Kleinhirnes (Duchek, Ladame, Benedikt) sind sehr häufig mit Amaurose vergesellschaftet und zwar meistens mit *beiderseitiger*, selten monolateraler, welche letztere einmal die *gegenständige* Wurzel betraf und mit Neurodictyitis apoplectica einherging *(Demme)*. Gewöhnlich findet sich dabei *Erweiterung der Pupille*, weniger oft Ablenkung beider oder Eines Auges *(Shearer, Leven, Ollivier, Duchek)*. Es waren in den einzelnen Fällen *Aftergewächse*, welche in dem einen Lappen *(Demme, A. Weber, Blessig, Leber)* sassen oder denselben von aussen her zusammendrückten *(Beronius)*, oder vom Wurm ausgehend in *beide* Lappen eindrangen *(H. Jackson)*; weiters Cysten des einen Lappens *(Marcé)*, mächtige Tuberkelablagerungen *(Collin)* mit Cystenbildung in beiden Hälften *(A. Weber)* u. s. w. Man glaubt, dass die Sehstörung unter solchen Umständen durch Betheiligung der *Vierhügel* zu Stande komme und durch den Einfluss zu erklären sei, welchen die *Reizung* gewisser Theile des Kleinhirnes auf die Ernährung der Sehnervencentra ausübt *(Duchek)*. Druck ist wenigstens sicherlich nicht die Ursache und eben so wenig lassen sich *Ursprungskerne* des Opticus im Kleinhirne vermuthen, da die Sehstörung bei krankhaften Zuständen desselben sehr häufig *mangelt (Duchek, Ladame, Mosler)*, ja Fälle bekannt sind, wo ein oder beide Lappen *vollständig* atrophirt waren *(Lallement, Fiedler)*, oder von *Geburt* aus fehlten *(Combette, Solly)*, ohne dass sich eine Sehstörung äusserte. Im Allgemeinen charakterisiren sich Fälle von Kleinhirntumoren hauptsächlich durch Kopfschmerzen, besonders im Hinterhaupte und *Motilitätsstörungen*, welche sich gemeiniglich in Form von Convulsionen und in Schwierigkeiten beim Gehen und Stehen äussern. Oft findet man daneben auch convergentes Schielen. Dagegen *fehlen* gewöhnlich Sensibilitäts- und Geistesstörungen *(Ladame)*.

In einzelnen Fällen ist Amaurose beobachtet worden bei Erkrankungen der *Varolsbrücke (Coindet, Boyer, Bright, Rosenthal)* und des *verlängerten Markes (Ladame, Biermer, Bright* u. A.). Es war dann der schwarze Staar höchst selten *einseitig (Mohr)*, meistens zeigte er sich gleich von vorneherein oder in kurzen Zwischenpausen bilateral, es mochte der Herd in der *Substanz* der genannten Organe selber sitzen, oder dieselben von aussen her *drücken*. Bei *Brückenleiden* findet sich nebenbei häufig *Verengerung der Pupille* und zwar ist dieselbe bei einseitiger Affection meistens monolateral und *gegenständig (Duchek)*. Es scheint, dass der pathogenetische Schlüssel dieser Sehstörungen in dem Durchzuge jener Nervenfäden gesucht werden müsse, welche die im Hirne und Rückenmarke liegenden optischen Centra miteinander verbinden.

Rückenmarksleiden, insbesondere *Tabes dorsualis*, sind seit Langem als Quellen schwarzer Staare, der sogenannten *Amaurosis spinalis*, bekannt. Es gehen den solchermassen begründeten Sehstörungen gewöhnlich Erscheinungen der Spinalerkrankung voraus, insbesondere Gefühlsparesen, zu welchen sich meistens bald auch Muskellähmungen in den Extremitäten gesellen. Oefters jedoch *eröffnen* Sehstörungen den Reigen und die Verblassung der Papille ist schon sehr merklich, wenn sich andere Zeichen der Tabes geltend machen. Es besteht dabei häufig eine sehr ausgesprochene Empfindlichkeit gegen *beliebige* äussere Reize, besonders gegen *Druck*, in der Gegend des *obersten Halswirbels*. Bisweilen konnte sogar durch Drücken, Kneipen etc. der *nachbarlichen Weichtheile* die *Sehstörung* vermehrt, umgekehrt aber durch *Blutentziehungen* an der empfindlichen Stelle des Rückenmarkes eine merkliche *Besserung* der Amblyopie erzielt werden (*Türck*). Bei der anatomischen Untersuchung findet sich progressive Atrophie der Hinterstränge des Rückenmarkes, welche sich nach oben hin bis in die Sehhügel verfolgen lässt und meistens schon sehr frühzeitig auf die Wurzeln, das Chiasma und die beiden Stämme des Sehnerven fortschreitet

(Romberg), demgemäss auch *ophthalmoskopisch* unter den Erscheinungen des grauen Opticusschwundes zu Tage tritt. Es ist in Bezug auf die Pathogenese der Amaurosis tabetica von grosser Wichtigkeit, dass die anatomischen Veränderungen im Bereiche des Opticus vollkommen übereinstimmen mit denen, welche in den tabetischen Partien des Rückenmarkes gefunden werden *(Leber)*. In den späteren Stadien zeigt sich die Pupille häufig sehr verengt *(Arlt)*; doch ist dies kein constantes Symptom.

Oftmals wird das Hirnleiden, ähnlich basilaren Geschwülsten, nicht sowohl unmittelbar zur Quelle von Amaurosen, als *durch Anregung einer Meningitis* (S. 251), welche sich rasch diffundirt und auf die intracraniellen Theile des Opticus übergeht, oder gar den Entzündungsreiz auf deren Centra überträgt.

In neuerer Zeit sind einzelne Fälle veröffentlicht worden, wo coenurusartige Blasenwürmer, welche sich in dem Hirne entwickelt hatten, und andere, wo Hirnerweichung oder Hirntumoren auf diesem Wege zu Neurodictyitis descendens geführt hatten *(Grvefe, Koster)*.

Viel häufiger indessen werden Encephalopathien durch *vermehrten Hirndruck* und damit gesetzte Ernährungshindernisse zur *mittelbaren* Veranlassung von schwarzen Staaren. Es resultirt die Steigerung des Hirndruckes in vielen Fällen *direct* aus der Massenzunahme des Schädelinhaltes und aus der Erhöhung des intravascularen Druckes. Die Wirkung dieses mechanischen Momentes kann eine *locale* bleiben, so dass blos die *nächst gelegenen* verdrängten Theile leiden, zumal solche, welchen ein entsprechendes Nachgeben durch die Nähe des knöchernen Schädelgehäuses unmöglich gemacht ist *(Türck)*. Gewöhnlicher jedoch ist sie eine *allgemeinere*, es zeigen sich sämmtliche Hirnwindungen verstrichen und eine grössere Anzahl der an der Basis des Schädels verlaufenden Nervenstämme, insonderheit die massigen und weithin über den knöchernen Schädelgrund hinziehenden Optici, abgeflacht und atrophirt *(Türck, Koster)*.

In anderen Fällen ist die Vermehrung des Hirndruckes durch *Hydrocephalus* veranlasst. Derselbe gesellt sich gelegentlich zu den *verschiedenartigsten* Hirnkrankheiten, diese mögen sich an diesem oder jenem Orte ausgebildet haben; kann aber auch *primär* auftreten und ein wie das andere Mal der eigentliche Grund des schwarzen Staares, oder genauer gesagt, einer durch mechanische Beengung begründeten Atrophie der intracraniellen Opticustheile werden. Es kömmt hierbei noch insbesondere in Betracht, dass durch *beträchtlichere* Wasseransammlungen in den Ventrikeln die Innenflächen der beiden *Sehhügel* aus einander gedrückt, damit aber die *Grosshirnschenkel* mehr divergent gemacht und die an ihrer unteren Fläche streichenden *Sehnervenstreifen* gezerrt werden können. Ausserdem wird gar oft das *Chiasma* durch den nach *abwärts* gedrängten Boden der *dritten Gehirnkammer* und durch blasige Hervortreibung des *Tuber cinereum* platt *gedrückt*, bisweilen sogar die obere Wand der *Keilbeinshöhle* und die *Sattellehne* durch *Usur* angegriffen. Endlich liegt noch ein weiteres Moment in der *Einschnürung* der beiden Sehstreifen durch die unter ihnen hinweglaufenden beiden *Arteriae communicantes posteriores*, welche Einschnürung zuweilen so weit geht, dass tiefe Querlinien, ja nahezu völlige *Unterbrechungen*, im Nervenmarke resultiren *(Türck)*.

Die Ausgänge sind zunächst natürlich von der Art, dem Sitze und der Ausdehnung des *Grundleidens* abhängig. Ist dies ein *unheilbares* oder

gar unaufhaltsam *fortschreitendes* und sind intracranielle Theile des lichtempfindenden Apparates in dem Processe bereits völlig *aufgegangen*, so kann eine Wiederherstellung des am Sehvermögen verloren Gegangenen *nicht* mehr angehofft werden, vielmehr wird meistens eine weitere *Zunahme* der Störung in sichere Aussicht zu nehmen sein. Anders gestaltet sich jedoch die Sache, wenn die Amaurose nur im *mittelbaren* pathogenetischen Zusammenhange mit einem solchen Krankheitsherde steht und *zunächst* begründet wird durch local oder allgemein gesteigerten *Hirndruck*, durch reactionäre *Gewebswucherungen*, oder durch *Kreislaufsbeirrungen*, welche ihre Quelle in den vom Primärherde auf die vasomotorischen Nerven der Nachbarschaft *reflectirten* Reizen finden, allgemein gesprochen, wenn die Functionsbehinderung des lichtempfindenden Apparates auf Rechnung von *Secundärzuständen* zu schreiben ist, welche der *Rückbildung fähig* oder gar nur *vorübergehend* sind. Da ist eine theilweise oder gänzliche *Aufhellung* der verdunkelten Stellen des Gesichtsfeldes in der That *nichts Ungewöhnliches*. Wird sie doch, wenn auch selten, selbst bei krankhaften *Geschwülsten* des Gehirnes und der Schädelbasis beobachtet. Bei *apoplektischen* Ergüssen ist sie schon *recht häufig*. Die solchermassen begründeten schwarzen Staare erstrecken sich anfänglich in der Regel über das gesammte Ausstrahlungsgebiet einer oder beider Sehnervenwurzeln, treten aber mit fortschreitender Aufsaugung des Extravasates und Schrumpfung des Herdes in engere Grenzen zurück, beschränken sich allmälig auf die Eine Hälfte beider oder Einer Netzhaut, oder gar nur auf *Theile* derselben und *verschwinden* schliesslich auch wohl gänzlich. Am öftesten jedoch ist ein solcher erfreulicher Ausgang selbstverständlich dann zu verzeichnen, wenn die *primäre* Krankheit an sich einem vollständigen *Ausgleiche günstige* Bedingungen bietet, z. B. eine *reine Entzündung* ist, welche entweder direct durch gewisse Schädlichkeiten angeregt, oder durch anderweitige krankhafte Verhältnisse mehr allgemeinen Charakters, durch Circulationsstörungen u. s. w. vorbereitet worden ist.

Es setzt ein derartiger Rückgang des schwarzen Staares indessen voraus, dass der lichtempfindende Apparat unter dem Einflusse des eigentlichen pathogenetischen Momentes nicht schon *zu sehr gelitten* hat, beziehungsweise in krankhafte Processe verwickelt worden ist, welche, einmal angeregt, sich gerne *selbstständig fortentwickeln*, auch wenn weitere Impulse von Seite des mittlerweile *regressiv* gewordenen primären Leidens fehlen.

Wäre der ganze pathologische Vorgang in allen seinen Theilen aus dem gegebenen Krankheitsbilde immer mit Sicherheit zu ermessen, so liesse sich begreiflicher Weise in jedem einzelnen Falle das *Kommende* mit demselben Grade von Wahrscheinlichkeit voraussehen, wie bei anderen manifesten Processen. Bei der Versteckheit intracranieller Leiden und der Vieldeutigkeit ihrer symptomatischen Aeusserungen stösst aber schon eine annäherungsweise Diagnose häufig auf unüberwindliche Schwierigkeiten und gewöhnlich ist es ganz unmöglich, den *näheren* pathogenetischen Verband des schwarzen Staares mit dem Primärherde auch nur vermuthungsweise zu ergründen. Man muss sich dann darauf beschränken, aus den vorhandenen und fehlenden Erscheinungen den dermaligen Zustand des lichtempfindenden Apparates zu erschliessen, um ein einigermassen treffendes Urtheil über die *Aussichten* fällen zu können, welche das dem Kranken peinlichste Symptom, *die Sehstörung*, für die Zukunft bietet.

Da ist denn das *Aussehen der Sehnervenpapille* von höchster Bedeutung. Zeigt sich hier bereits deutlich der *graue Schwund*, so müssen die Hoffnungen tief herabgestimmt werden, indem dieser Process eine sehr ausgesprochene Neigung zum *Weiterschreiten* hat und, falls er von *tief* gelegenen Theilen ausgeht, sehr häufig auf die Elememte der *zweiten* Sehnervenwurzel übergreift, so dass oft die Erblindung *beider* Augen zu befürchten steht, auch wenn vorderhand nur *Eines* Functionsstörungen nachweisen lässt. Jedoch darf hierbei nicht ausser Acht gesetzt werden, dass die *Fortpflanzung* einer bereits eingeleiteten reinen Atrophie keineswegs eine *Nothwendigkeit* ist, dass der Schwund unter günstigen Verhältnissen vielmehr in jedem Augenblicke *stille stehen* und für die *Dauer* begrenzt werden könne, daher nur *wiederholte* und in längeren Zwischenpausen vorgenommene ophthalmoskopische Untersuchungen in dieser Hinsicht genügende prognostische Grundlagen gewähren. Zudem ist wohl in Anschlag zu bringen, dass die *Sehstörung*, um welche es sich zunächst doch handelt, mit den objectiven Merkmalen der Atrophie nicht immer in geradem Verhältnisse wachse, dass überhaupt Verblassungen des Sehnerveneintrittes nicht nothwendig den *Schwund der Elemente* andeuten und auf zeitweiligen *spastischen Ischämien* der Nährgefässe des Opticus beruhen können (S. 241); dass im Einklange damit erfahrungsmässig der lichtempfindende Apparat trotz sehr weit gediehener *„Decoloratio papillae" (Ed. Jäger)* öfters in ziemlich befriedigendem Masse functionire und, falls er im höheren Grade amblyopisch wäre, einen Theil seiner Leistungsfähigkeit *wieder gewinne*, ja auch *erhalte*, ohne dass das Augenspiegelbild sich entsprechend verändert.

Ausserdem muss man sich auch vor *Missdeutungen* der *ophthalmoskopischen* Merkmale hüten. Nicht *jede* auffällige partielle Verblassung der Papille deutet auf Schwund; vielmehr zeigt sich auch im *Normalzustande* ein unregelmässiger peripherer Abschnitt des Sehnerveneintrittes gar oft hellweiss und sehnenartig glänzend. Die Unterscheidung einer solchen *physiologischen* Verblassung von einer krankhaften ist dann nicht selten recht schwer und nur durch längere Verfolgung des Uebels, d. i. durch den endlichen Nachweis einer allmäligen *Vergrösserung* der entfärbten Stelle ermöglicht. Häufig jedoch gibt gleich anfangs der Umstand einen guten Fingerzeig, dass die *atrophische* Entartung von der *Gefässpforte* ausgeht, diese gleichsam umgreift und sich in Gestalt eines Spitzbogens oder Zwickels bis zum Schläfenrande der Papille erstreckt, um weiterhin erst an Breite zu gewinnen (S. 232).

Manifeste Neurodictyitis ist im Ganzen wohl überaus bedenklich; doch lässt sie immerhin noch einen weit grösseren Spielraum für günstige Vorhersagen, als der unter ganz unscheinbaren Symptomen auftretende und fortschleichende graue Schwund, es wäre denn, dass sie sehr productiv ist, oder schon lange besteht, oder dass sich hinter der Trübung bereits der charakteristische Sehnenglanz und die helle Färbung des entartenden Gefüges geltend macht.

Verhältnissmässig am meisten darf man sich unter sonst *günstigen* Umständen versprechen, *wenn* und *so lange* objectiv *nachweisbare* materielle Veränderungen in der Papille *fehlen*.

Es fliessen übrigens sehr werthvolle prognostische Behelfe auch aus dem *jeweiligen functionellen Bestande*, so wie aus *der Art und Weise*, in welcher sich die Sehstörungen *entwickelt* haben *(Graefe)*. Im Allgemeinen darf man mit Rücksicht auf die pathogenetischen Momente sagen, dass *plötzlich* oder doch *sehr rasch* entstandene *totale* Erblindungen eines oder beider Augen keineswegs die schlimmste Bedeutung haben, indem sie gar

nicht selten vollständig oder doch theilweise wieder zurückgehen. Sehr übel jedoch ist es, wenn sich bereits die Zeichen der *grauen* Atrophie an einen oder beiden Papillen nebenbei bemerklich machen, obwohl auch dann noch nicht jede Hoffnung auf partielle Aufhellung des Gesichtsfeldes abgeschnitten ist. Am wenigsten Aussicht auf eine derartige zeitweilige oder gar dauernde Besserung des Zustandes gewähren natürlich völlige Erblindungen, welche sich unter den Symptomen progressiven reinen Sehnervenschwundes *ganz allmälig* entwickelt haben.

Auch Amblyopien mit *proportionaler* Abnahme der relativen Sehschärfe in den einzelnen Zonen des einen oder beider Gesichtsfelder lassen im Ganzen eine *günstigere* Prognose stellen und schliessen, selbst wenn sie mit *concentrischen* Einengungen sich paaren, noch keine unmittelbaren Gefahren in sich. Doch machen letztere die Sache schon bedenklicher, indem sie wohl allerdings häufig auf heilbaren Zuständen, z. B. blosser Anästhesie (Siehe diese) beruhen, oft genug indessen auch Vorläufer progressiven Schwundes sind, zumal bei fortwirkender Ursache, z. B. beim Gewohnheitssufe *(Graefe)*. Sicher steht dieser zu erwarten, wenn sich *unregelmässige seitliche* Einschränkungen des Gesichtsfeldes hinzugesellen.

Ueberhaupt sind *Unterbrechungen* und *seitliche Einengungen* des Gesichtsfeldes in hohem Grade misslich, nicht als ob sie immer *nothwendig* ein Weitergreifen der Sehstörung in Aussicht stellten, sondern auch vermöge ihrer überaus *geringen* Neigung zum *Rückgange*. Es gilt hier die allerdings nicht ausnahmslose Erfahrungsregel, dass *scharf* abgegrenzte Defecte viel weniger eine fernere Vergrösserung befürchten lassen, als solche mit *verwaschenen* Umrissen, dagegen aber auch in einem viel geringeren procentarischen Verhältnisse sich wieder theilweise oder gänzlich *aufhellen*. Es scheinen erstere eben häufiger auf *eng umschrieben* bleibenden Herden deletärer Processe, z. B. apoplektischen Zertrümmerungen des Gefüges, zu fussen; letztere aber gewöhnlicher in *diffusionsfähigen* Vorgängen ihre Quelle zu finden, welche dann entweder *vorübergehend* und *heilbar* sind, wie z. B. localer Druck, entzündliche Gewebswucherungen, Kreislaufstörungen, oder die nervosen Elemente von vorneherein sehr hart mitzunehmen und so eine Wiederherstellung der Norm *auszuschliessen* vermögen, wie z. B. Hirnerweichung.

Unterbrechungen, centrale und excentrische, wenn sie in einem sonst völlig *normalen* Gesichtsfelde auftauchen, beruhen nicht leicht auf progressivem Schwunde. Man kann letzteren sogar mit grösster Wahrscheinlichkeit *ausschliessen*, wenn sie schon *längere* Zeit in *gleicher* Ausdehnung bestehen. Es gilt dabei gleich, ob sie einseitig oder binocular sind und selbst eine *partielle* Verblassung der Papille ändert nichts an der Sache. Falls sie aber mit beträchtlicher Verminderung der relativen Sehschärfe in den übrigen Zonen des Gesichtsfeldes gepaart sind, zumal wenn die Herabsetzung der Function gegen die Peripherie hin in verschiedenen Richtungen sehr *ungleichmässig* steigt, oder sich gar seitliche *Einschränkungen* nebenbei zeigen: so handelt es sich fast immer um progressiven Schwund und darnach ist die Prognose einzurichten.

Die den schwarzen Staar begründenden Processe drohen übrigens dem Kranken noch *weitere Gefahren*. Diese gehören auf ein anderes Gebiet. Hier nur so viel, dass der Opticusschwund, gleichviel *wie* er angeregt wurde, allerdings in der Regel die *centrifugale* Richtung einschlägt, ausnahmsweise indessen auch *rückläufig* gegen einzelne abseits gelegene Ur-

sprungskerne sich fortsetzt und, indem sich hier der Process ausbreitet, Functionsstörungen in Nervengebieten veranlasst, welche zu dem Primärherde in keinem näheren Bezuge stehen. So erklärt man sich unter Anderem das bisweilige Auftreten von Psychosen, namentlich *paralytischen Blödsinnes*, oder von *Tabes dorsualis*, im späteren Verlaufe *progressiver Amaurosis*. Meistens gehen derlei Zustände indessen *voraus* und der schwarze Staar fliesst mit ihnen aus *gemeinsamer* Quelle.

Die Behandlung ist selbstverständlich *gegen das pathogenetische Moment* zu richten und das *Verfahren* nach der Eigenthümlichkeit des letzteren ein sehr *verschiedenes*. Genauer darauf einzugehen, ist hier wohl nicht am Platze, sondern Sache der *speciellen Therapie*. Nur soweit eine *Neuritis* oder *grauer Sehnervenschwund* in Frage kömmt, hat die Augenheilkunde mitzusprechen. Was die *erstere* anbelangt, sind die therapeutischen Regeln bereits erörtert worden (S. 203). Der *reinen Atrophie* gegenüber befindet sich der behandelnde Arzt in einer höchst misslichen Lage, da der Process allen *directen* Heilversuchen hartnäckig spottet, ja durch *kräftige* Eingriffe in die Vegetationsverhältnisse des Organismus mittelst Mercurialcuren, reichlicher methodischer Blutentziehungen etc. in vielen Fällen eher *gefördert* und die Schrumpfung *beschleunigt* werden dürfte. Es ist daher wohlgethan, wenn man dort, wo der Schwund *unabhängig* von einem *örtlichen* Grundleiden aufgetreten oder dieses bereits *getilgt* und wenigstens seiner *unmittelbaren* Einflussnahme auf das Sehnervenleiden entrückt ist, sich darauf beschränkt, alle erwiesenen und möglichen Schädlichkeiten vom lichtempfindenden Apparate ferne zu halten und denselben überhaupt unter die thunlichst günstigen Ernährungsbedingungen zu setzen. Besonders wichtig sind in dieser Beziehung: *entsprechende Augendiät*, also gänzliche Vermeidung jeder anstrengenden Bethätigung des Sehapparates durch Lesen, Schreiben, Nähen u. s. w., Fernhaltung starker Erleuchtungsintensitäten des Gesichtsfeldes und zumal greller Lichtcontraste, versuchsweise anfänglich ein mehrtägiges Verweilen im verfinsterten Raume oder mit verbundenen Augen, später dauernder Aufenthalt an baumreichen, schattigen Orten u. s. w.; ferner *streng geregelte Lebensweise*, einfache Kost, genügender ruhiger Schlaf, viele aber nicht ermüdende Bewegung in freier frischer Luft, allenfalls kühle Bäder, möglichst erheiterte Gemüthsstimmung bei Vermeidung aufregender Affecte u. s. w. Sind *Congestivzustände* unzweifelhaft oder doch wahrscheinlich im Spiele, so würden eine entsprechende Wahl und Beschränkung der Nahrungsmittel, nöthigen Falles methodische Blutentziehungen durch natürliche oder künstliche Blutegel, nach Umständen abführende Trinkkuren Günstiges leisten können und mindestens nichts verderben. Haarseile, welche bedauerlicher Weise in der Neuzeit wieder empfohlen werden (*Graefe*), sind sicherlich ganz entbehrlich und bereiten dem Kranken nur unnöthige Qualen. Wo man Grund hat, *gestörte Transpirationsverhältnisse* in Beziehung zu dem Sehnervenleiden zu bringen, will man durch römische Bäder und, wo diese fehlen, durch frühmorgendliche Verabreichung gewärmten Zittmannischen Decoctes, sowie durch stundenweise Einhüllung des Kranken in wollene Decken, den Ausgleich fördern (*Graefe*). Wo hingegen der *Ernährungszustand* des Kranken durch schwere Leiden, ausschweifendes Leben etc. *tief gesunken* ist, erscheint ein *kräftigendes* Heilverfahren dringend geboten. Im Ganzen kann nicht genug vor dem *Zuviel-*

thun gewarnt werden, es ist vielleicht dem Arzte, keineswegs aber dem Kranken zuträglich.

Bei der durch *übermässigen Genuss von Alcohol und Tabak* begründeten oder doch wenigstens geförderten Form des Sehnervenleidens wird als *unerlässliche* Bedingung zu einer möglichen Heilung neben *strengster Augendiät gänzliche* Enthaltung von jenen Genussmitteln und, wo dies nicht thunlich ist, jedenfalls grösste Einschränkung ihres Gebrauches bezeichnet. Dabei legt man das grösste Gewicht auf *Regelung der Lebensweise*, daher es oft für erspriesslich gehalten wird, den Kranken seinen häuslichen Verhältnissen zu entrücken, und eine Zeit lang im Spitale zu verpflegen. Bei *aufgeregten* Patienten wird absolute Ruhe im Bette, bei hoher Pulsfrequenz Digitalis und bei Schlaflosigkeit Morphium empfohlen, letzteres um Schlaf zu erzeugen, welcher die an Spirituosa gewohnten Kranken bei eintretender Abstinenz häufig flieht und wiederkehrend für ein günstiges prognostisches Zeichen gehalten wird, auch wenn die Sehstörung noch keine Aenderung ergäbe. Ausserdem sollen behufs starken Schwitzens alle Tage des Morgens Einwickelungen in nasse Leintücher und warme Decken bei Verabreichung reichlicher warmer Getränke vorgenommen werden, besonders bei ataktischen Potatoren mit schwachem Puls und starker Ernährungsstörung. Wo *Fussschweisse* ausblieben, sollen die Füsse und Unterschenkel in nasse Tücher oder Strümpfe gehüllt und so zum Schwitzen gebracht werden. Auch glaubt man durch Verabreichung von Senna- und Sassaparillaabgüssen die günstige Wirkung der Cur zu fördern. Bei Plethora soll nebenbei durch den Heurteloup'schen Blutegel in Zwischenräumen von vier bis sechs Tagen wiederholt eine örtliche Blutentleerung vorgenommen werden, besonders wenn der Opticuseintritt Zeichen von Hyperaemie erkennen lässt u. s. w. Die Erfolge dieser Behandlungsweise werden im Ganzen als sehr zufriedenstellend geschildert *(Erismann)*.

Als empirisches Mittel ist bei Spinalparalysen und der davon abhängigen Amaurose auch der *innerliche* Gebrauch des *Silbersalpeters* zu erwähnen. Man glaubt in einzelnen Fällen damit Gutes erzielt zu haben *(Wunderlich, Herschel)*. Aehnliches wird auch von hypodermatischen Einspritzungen einer *Strychninlösung* in die Supraorbitalgegend behauptet *(Saemann, Späth, Talko, Lacerda)*. Doch sind die betreffenden Fälle pathogenetisch ganz unklar. Man thut wohl, sehr wenig von derlei Behandlungen zu erwarten.

Der *galvanische Strom* möge in geeigneten Fällen mit Hinsicht auf die, allerdings noch sehr spärlichen Erfolge *(Benedikt)* versucht werden, und wo *vasomotorische* Einflüsse im Spiele zu sein scheinen, besonders auf den *Halssympathicus* gelenkt werden.

Quellen: *Rokitansky*, Lehrbuch der path. Anatomie. Wien, 1856. II. S. 432, 435, 463, 488, 499. — *Türck*, Sitzungsberichte der Wiener k. Akad. IX. S. 229; Zeitschrift der Wiener Aerzte. 1852. II. S. 301; 1855. II. S. 521. — *Wedl*, Atlas, Opticus-Retina; Sitzungsberichte der Wiener kais. Akad. 48. Bd. S. 384, 386, 388. — *Virchow*, dessen Archiv. VI. S. 268. — *Klebs*, ibid. 19. Bd. S. 336; 21. Bd. S. 171; A. f. O. XI. 2. S. 244. — *Stellwag*, Ophth. II. S. 583, 591, 632, 686. Nota 73; Wiener med. Wochenschrift 1864. Nro. 11. S. 163. — *H. Müller*, Würzburger med. Zeitschrift III. S. 252; kl. Monatbl. 1863. S. 318; Verhandlungen der Würzb. phys. med. Gesellschaft 1856. S. 46; 1858. S. 52; 1859. S. 449; A. f. O. III. 1. S. 96; IV. 1. S. 363, 370, 375, 379, 383; IV. 2. S. 1, 12, 13, 15. — *Graefe*, A. f. O. I. 1. S. 367, 381, 403; II. 1. S. 266, 271; II. 2. S. 258 u. f. 288, 319; III. 2. S. 444; IV. 2. S. 153; VIII. 2. S. 285; XII. 2. S. 122; kl. Monatbl. 1863. S. 617; 1865, S. 131—154. — *Ammon*, A. f. O. VI. 1. S. 15, 17, 33; kl. Darstellungen. Berlin, 1847. S. 59. Taf. 19. — *Ed. Jaeger*, Einstellungen des dioptr. Apparates. Wien, 1861. S. 39, 42; Handatlas, Fig. 45—51, 73, 74. — *Quaglino*, Congres int. d'ophth. Compte rendu. Paris, 1863. S. 229; Schmid's Jahrb. 142. Bd. S. 322. — *Pagenstecher*, Würzburger med. Zeitschrift. III. S. 399; kl. Beobachtungen. II. Wiesbaden, 1862. S. 76, 82; III. S. 73; A. f. O. VII. 1. S. 94, 96. — *Bolling Pope*, Würzb. med. Zeitschrift III. S. 244; klin. Monatbl. 1863. S. 317. — *Sämisch*, Beiträge zur norm. u. path. Anat. d. Auges. Leipzig, 1862. S. 18, 24; kl. Monatbl. 1865. S. 51. — *Donders*, A. f. O. III. 1. S. 139; Verhandlungen der Augenärzte in Heidelberg. Berlin, 1860. S. 10. — *Junge*, A. f. O. V. 1. S. 49, 58. — *Schiess-Gemuseus*, ibid. IX. 3. S. 175; XI. 2. S. 62, 76. — *Schweigger*, ibid. V. 1. S. 96; V. 2. S. 221; IX. 1. S. 203, 206; Vorlesungen über den Gebrauch des Augenspiegels. Berlin, 1864. S. 113, 146; klin.

Monatbl. 1864. S. 400. — *Mooren*, kl. Monatbl. 1863. S. 93, 104; Ophth. Beiträge. S. 260, 290; Ueber sympath. Ophthalmie S. 94. — *Liebreich*, kl. Monatbl. 1864. S. 229, 230, 397, 401. — *Coccius*, Ueber die Anwendung des Augenspiegels. Leipzig, 1853. S. 110, 125. — *Masson* n. Helmholtz, Karsten's Encyklop. IX. S. 314. — *Schelske*, A. f. O. XI. 1. S. 171; Deutsche Klinik. 1865. S. 115. — *Foerster*, Die Hemeralopie. Breslau, 1857. S. 3; Congres ophth. 1868. S. 125, 127, 130. — *Joy Jeffries*, Boston med. a. surg. journ. 1868. I. S. 195. — *Wecker*, Congres ophth. 1868. S. 64. — *Houdin*, ibid. S. 70. — *Welz*, *Javal*, ibid. S. 123, 124. — *Galezowski*, ibid. S. 164. — *Berthold*, kl. Monatbl. 1869. S. 300. — *Moeser*, Das Perimeter etc. Diss. Breslau, 1869. — *Berlin*, A. f. O. XIV. 2. S. 280. — *Nagel*, kl. Monatbl. 1869. S. 151. — *Chisholm*, Ophth. Hosp. Rep. 1869. VI. S. 124. — *Serres d'Uzes*, *Remak*, nach Graefe, kl. Monatbl. 1865. S. 140. — *Hirschmann*, kl. Monatbl. 1866. S. 39, 40. — *Heymann*, ibid. 1864. S. 127; 1868. S. 415. — *Alf. Graefe*, ibid. 1867. S. 53, 57. — *Wittich*, A. f. O. IX. 3. S. 1, 6, 12, 22, 24, 33, 35, 37. — *Zehender*, ibid. X. 1. S. 152. — *Tetzer*, Wien. med. Jahrb. 1864. 5. S. 155 u. f. — *Leber*, A. f. O. XIV. 2. S. 210, 333, 356, 367; XV. 3. S. 26, 30, 37, 39, 46, 51, 55, 60, 65, 71; kl. Monatbl. 1868. S. 302, 312. — *Mauthner*, Lehrb. d. Ophthscop. S. 282, 283, 294, 397. — *Rudnew*, Virchow's Archiv. 48. Bd. S. 494, 498. — *Benedikt*, A. f. O. X. 2. S. 185; Electrotherapie. S. 249, 251, 254. — *D. E. Müller*, A. f. O. VIII. 1. S. 160. — *Loewegren*, Virchow's Jahresber. 1868. II. S. 499. — *Remak*, Deutsche Klinik. 1865. S. 115. — *Zagorski*, kl. Monatbl. 1867. S. 322. — *Alexander*, ibid. S. 88. — *Hjort*, ibid. S. 166. — *Testelin*, ibid. S. 331. — *Oglesby*, Lancet. 1868. II. S. 8; Ophth. Hosp. Rep. VI. 3. S. 190

Amaurosis idiopathica: *Himly*, Krankheiten und Missbildungen. II. S. 411. — *Beer*, Lehre v. d. Aug. Krankheiten. II. S. 443. — *Graefe*, A. f. O. IV. 2. S. 266; kl. Monatbl. 1865. S. 260. — *Mooren*, ophth. Beobacht. S. 309. — *Mackenzie*, Traité des mal. d. yeux. Trad. p. Warlomont et Testelin. II. Paris 1857. S. 811, 814. — *Law*, *Stevenson*, ibid. S. 813. — *Andreae*, Zeitschr. f. Ophth. I. S. 409. — *Beck*, ibid. V. S. 447. — *Stellwag*, Ophth. II. S. 696. Nota 133. — *Steffan*, *Hübsch*, *Chassaignac*, kl. Monatbl. 1865. S. 167—170.

A. congestiva: Beer, l. c. II. S. 444, 563, 572. — *Mackenzie*, l. c. II. S. 807, 824, 826, 827, 834. — *Himly*, l. c. II. S. 412, 422. — *Arlt*, l. c. III. S. 152, 159, 173. — *Graefe*, kl. Monatbl. 1865. S. 193. — *Spengler*, *Deval*, A. f. O. I. 2. S 330, 332. — *Zehender*, Seitz Handb. S. 632, 634. — *Nagel*, A. f. O. VI. 1. S. 231. — *L. Kraus*, Allg. Wien. med. Zeitg. 1861. S. 387. — *Schreder*, ibid. S. 76. — *Lawson*, nach Seitz l. c. S. 632; kl. Monatbl. 1864. S. 38. — *Ringlaud* u. A. Ann. d'oc. XIX. S. 123. — *Stellwag*, Ophth. II. S. 694. Nota 129, 130, 131. — *Seidel*, nach Seitz l. c. S. 634. — *Sichel*, Gaz. d. hopit. 1861. Nro. 64. — *Ullersperger*, kl. Monatbl. 1867. S. 183. — *Zehender*, ibid. S. 233. — *Testelin*, ibid. S. 331. — *Mooren*, ophth. Beob. S. 310. — *Erismann*, über Amaurosis intoxicativa. Diss. Zürich. 1867. S. 12, 47.

A. anaemica: Mackenzie, l. c. II. S. 840. — *Himly*, Krankheiten u. Missbildungen etc. II. Berlin, 1843. S. 426. — *Cunier*, Ann. d'oc. II. S. 178. — *Arlt*, Krankheiten d. Auges. III. Prag 1856. S. 175. — *Rittmann*, Aerztl. Bericht. Brünn 1865, S. 18. — *Fikentscher*, A. f. O. VIII. 1. S. 209. — *Sellheim*, kl. Monatbl. 1866. S. 52. — *Seegen*, Wien. med. Wochenschr. 1866. Nro. 23. — *Galezowski*, Congres intern. d'ophth. Paris 1863. S. 110. — *Nagel*, A. f. O. VI. 1. S. 231. — *Luys*, *Tardieu*, nach Duchek, Wien. Med. Jahrb. 1862. 4. Jahresber. S. 10. — *Mooren*, ophth. Beob. S. 310. — *Jacobs*, kl. Monatbl. 1868. S. 90. — *Colsmann*, ibid. 1869. S. 11. — *Graefe*, A. f. O. IV. 2. S. 230; VII. 2. S. 143; XII. 2. S. 149. — *Hutchinson*, Ophth. Hosp. Rep. VI. S. 218. — *Ed. Jaeger*, Staar- und Staaroperationen. Wien. 1854. S. 104. — *Benedikt*, Electrotherapie. S. 475.

A. intoxicativa: Beer, Lehre v. d. Augenkrankheiten. II. Wien, 1817. S. 445, 499. — *Rau*, A. f. O. I. 2. S. 205, 208. — *Stellwag*, Ophth. II. S. 674. — *Danjoy*, Arch. gén. de med. 1864. 3. S. 402, 407, 409, 415—419, 422. — *Desmarres*, *Lancereaux*, *Lecorché*, *Follin* ibid. S. 417, 418. — *Hirschler*, Wien. med. Wochenschr. 1866, S. 7, 8. — *Himly*, l. c. II. S. 428. — *Mackenzie*, l. c. II. S. 828, 830, 844. — *Arlt*, l. c. III. S. 174. — *Graefe*, A. f. O. III. 2. S. 396, 399; kl. Monatbl. 1865. S. 145, 151. — *Sichel*, Mélanges ophth. Bruxelles 1865. S. 1, 10, 12, 16; kl. Monatbl. 1866. S. 46. — *Loureiro*, kl. Monatbl. 1865. S. 394. — *Hutchinson*, Ophth. Hosp. Report. 1864. I. S. 33; Schmidt's Jahrb. 133. Bd. S. 114. — *Richardson*, *Ygonin*, Ann. d'hygiène publ. 1867. Janv. S. 217, 219. — *Wordsworth*, kl. Monatbl.

1863. S. 364. — *Zehender*, Lehrb. S. 635, 636. — *Pagenstecher*, kl. Beobachtgn. I. S. 57. — *Rosenstein*, Virchow's Archiv. 39. Bd. S. 1, 12, 13, 174. — *Desbois, Tanquerel, Bouillaud, Traube*, ibid. — *Jackson*, kl. Monatbl. 1867. S. 92. — *Haase*, ibid. S. 225. — *Mooren*, ophth. Beob. S. 276. — *Thielesen, Loureiro*, Congrès ophth. 1868. S. 168, 170. — *Ed. Meyer*, Virchow's Jahresber. 1868. II. S. 496. — *Erismann*, über Amaurosis. intox. — *Leber*, A. f. O. XV. 3. S. 60, 85.

A. nach Typhus u. s. w.: *Ebert*, kl. Monatbl. 1868. S. 91. — *Betke*, ibid. 1869. S. 201. — *Graefe*, ibid. 1868. S. 93; A. f. O. XII. 2. S. 135.

A. embolica, ischaemica: Steffan, A. f. O. XII. 1. S. 34, 39, 41, 43, 47, 53, 55, 58, 59. — *Fano*, ibid. S. 34, 43; Annal. d'oc. LII. S. 239. — *Sämisch, Hirschmann*, kl. Monatbl 1866. S. 32, 37. — *Just*, ibid. 1863. S. 265. — *Schweigger*, Vorlesungen etc. S. 138, 140. — *Ed. Jaeger*, Staar und Staaroperat. Wien, 1854. S. 104—109; Wien. med. Presse. 1868. Nro. 44; Handatlas. Fig. 70. — *Liebreich*, A. f. O. V. 2. S. 261, 263; deutsche Klinik 1861. Nro 50; Atlas der Ophth. Berlin 1863. Taf. 8, 11. — *Graefe*, A. f. O. IV. 2. S. 230—234; V. 1. S. 136, 141, 142, 144, 146, 148, 150, 154, 156; VII. 2. S. 143, 144, 146, 148; XII. 2. S. 143, 144, 149, 207. — *Blessig*, A. f. O. VIII. 1. S. 216, 223, 225. — *Schneller*, ibid. VII. 1. S. 90; VIII. 1. S. 271, 278. — *Zehender*, Seitz Handbuch der ges. Augenheilkde. 1866. S. 568, 617, 619, 631. — *Leber*, A. f. O. XI. 1. S. 7. 11, 12. — *Alf. Graefe*, ibid. VIII. 1. S. 143, 144, 149, 153, 156. — *Hedäus*, kl. Monatbl. 1865. S. 285. — *Rothmund*, ibid. 1866. S. 106, 108. — *Secondi*, Clinica etc. S. 40, 72, 74, 75, 77, 84, 138; Caso di amaurosi per ischemia etc. Torino 1864. — *H. Jackson*, nach Seitz Handb. S. 619; kl. Monatbl. 1864, S. 42, 156—158; Ophth. Hosp. Rep. IV. 1. S. 14; VI. 2. S. 131. — *Geissler*, Schmidt's Jahrb. 139. Bd. S. 76. — *Wecker*, ibid., Virchow's Jahresbericht. 1868. II. 497. — *Schirmer*, kl. Monatbl. 1868. S. 38. — *Jwanoff*, ibid. S. 349. — *Knapp*, A. f. O. XIV. 1. S. 207, 209, 237; Arch. f. Aug. u. Ohrenheilk. I. S. 29, 33. — *Landesberg*, A. f. O. XV. 1. S. 214. — *Pagenstecher*, ibid. S. 223, 236. — *Mauthner*, Lehrb. d. Ophthscop. S. 336, 342, 347, 350. — *Quaglino*, An. d'ocul. LVI. S. 159. — *Berthold*, Wien. med. Presse. 1867. S. 467. — *Bauer*, Centralbl. 1866. S. 577.

A. cerebralis: Türck, Zeitschr. d. Wien Aerzte. 1852. II. S. 299; 1853. I. S. 214, 216, 1855. 517—522, 531; Sitzungsber. d. Wien. k. Akad. d. Wissensch. IX. S. 229—234; 36. Bd. S. 191, 194, 196, 197; Oesterr. Wochenschr. 1843. Nro. 44. — *Beer*, l. c. II. S. 443, 539, 576, 580, 582. — *Graefe*, A. f. O. VII. 2. S. 24, 33, 58—71; XII. 2. S. 100, 114, 116—120, 123, 124, 126, 127, 129, 130, 133, 135; kl. Monatbl. 1863. S. 3, 4, 6; 1865. S. 201. — *L. Meyer*, Centralbl. f. m. Wiss. 1867. Nro. 8, 9, 10. — *Quaglino*, Congres intern. d'ophth. Paris 1863. S. 229. — *Stellwag*, Ophth. II. S. 660, 661, 697—702. Nota 135. — *A. Weber*, kl. Monatbl. 1863, S. 406—412. — *H. Jackson*, ibid. 1864. S. 44. 143, 146, 149, 150—158, 254; 1866. S. 48; nach Duchek Wien. med. Jahrb. 1864. 4. Jahresber. S. 47, 54. — *Alexander*, kl. Monatbl. 1867. S. 88. — *Laqueur*, ibid. 1864. S. 275, 279. — *Pagenstecher*, kl. Beobachtgn. I. Wiesbaden 1861. S. 57. — *Fronmüller*, kl. Monatbl. 1863. S. 229. — *Horner*, ibid. 1863. S. 71, 74, 77. — *Mackenzie*, l. c. II. S. 803, 807. — *Salter, Brück, Pollock*, kl. Monatbl. 1863. S. 180, 182. — *Jüngken*, Lehre v. d. Augenkrankheiten. Berlin 1832. S. 841. — *Hutchinson*, A clin. memoir. etc. London 1863. S. 161—174. — *Griesinger*, nach Duchek. Wien med. Jahrb. 1862. 4. Jahresbericht. S. 15. — *D. E. Müller*, A. f. O. VIII. 1. S. 160, 163, 164. — *Sämisch*, kl. Monatbl. 1865. S. 51, 53, 54. — *Ladame*, Symptomatologie u. Diagn. d. Hirngeschwülste. Würzburg 1865. S. 17, 43, 48, 56, 62, 94, 106, 122, 137, 144, 149, 167, 174, 186, 197, 211, 217, 226, 236. — *Lebert*, Virchow's Archiv. III. S. 463, 473—477, 488, 492, 503, 508, 511, 520—552. 560—569. — *Lancereaux*, Arch. gen. de med. 1864. III. S. 47, 64, 66, 67, 68, 190, 196—205. — *Duchek*, Wien. med. Jahrb. Jahresbericht 1862. 1. S. 19, 21, 27, 28, 31; 1862. 4. S. 6, 11, 13. 14, 15; 1864. 4. S. 17, 21, 24, 27, 30, 32, 38, 41, 44—56; 1865. 1. Text S. 99, 114. — *Cruveilhier*, nach Mackenzie, l. c. II. S. 807. — *Spurgin*, ibid. S. 815. — *Stilling*, Zeitschrift f. Ophth. III. S. 465. — *Blessig*, nach Graefe A. f. O. XII. 2. S. 123, 127; Centralbl. 1866. S. 341. — *Weickert*, Arch. f. Heilkunde. VIII. S. 97, 100, 101. — *Koster*, Zesde Jaarl. Verslag. Utrecht 1865. S. 1, 2, 8, 18, 22. — *K. Fischer*, kl. Monatbl. 1866. S. 164, 167. — *Sichel*, Melanges ophth. Bruxelles 1865. S. 16—24. — *W. Wagner*, kl. Monatbl. 1865. S. 159, 160, 163. — *Henoch, Steffen*, nach Ladame l. c. S. 57. — *Mohr*, ibid. S. 108, 137. — *Baimbrigde, Jobert de Lamballe, Herrison*, nach Lancereaux. l. c. S. 199. — *Hunter, Quaglino, Dufour* u. A. ibid.

S. 199, 201, 202. — *Leyden*, Virchow's Archiv 29. Bd. S. 202; kl. Monatbl. 1865. S. 121. — *H. Fischer*, nach Duchek l. c. 1864. 4. S. 24. — *Michel*, ibid. 1862. 1. S. 27. — *Habershon*, kl. Monatbl. 1865. S. 57. — *Hoffmann*, *Dahl* u. A., nach Duchek l. c. 1864. 4. S. 27. — *Beck*, nach Ladame l. c. S. 145. — *Shearer*, *Leven*, *Ollivier*, nach Duchek l. c. 1864. 4. S. 49–56. — *Demme*, ibid. S. 45 u. 1862. 4. S. 14. — *Colin*, ibid. 1862. 4. S. 14. — *Beronius*, *Marcé* ibid. 1864. 4. S. 45. — *Lallement*, *Duguet*, ibid. S. 46. — *Fiedler*, ibid. 1862. 1. S. 34. — *Combette*, ibid. 1864. 4. S. 54. — *Solly*, Canstatts Jahresber. 1864. III. S. 146. — *Rosenthal*, nach Duchek l. c. 1864. 4. S. 32, 44. — *Coindet*, *Bright*, *Boyer*, nach Ladame l. c. S. 106, 110. — *Biermer*, *Bright* u. A. ibid. S. 143, 147. — *Romberg*, nach Arlt l. c. III. S. 168. — *Arlt*, kl. Monatbl. 1869. S. 92. — *Hjort*, ibid. 1867. S. 166. — *Giraudet*, ibid. 1868. S. 101. — *Arcoleo*, Congres ophth. 1868; S. 183. — *Zagorski*, kl. Monatbl. 1867. S 322, 325. — *Testelin*, ibid. S. 331. — *Magnan*, Gaz. med. de Paris. 1868. S. 510. — *Leber*, A. f. O. XIV. 2. S. 165, 333, 339, 363; kl. Monatbl. 1868. S. 302. — *Benedikt*, Electrotherapie. S. 250, 252, 256. — *Buzer*, Centralbl. 1868. S. 399. — *Prevost*, ibid. 1866. S. 125; A. f. O. XII. 1. S. 6. — *Manz*, A. f. O. XII. 1. S. 1, 5. — *Mosler*, Virchow's Archiv, 43. Bd. S. 220. — *Flourens*, nach *Budge*, Ueber d. Bewegung der Iris. S. 130.

Ausgänge, *Behandlung: Graefe*, A. f. O. II. 2. S. 296; VII. 2. S. 96; klin. Monatbl. 1863. S. 9; 1865. S. 131, 132, 133, 136, 141, 144, 148, 150, 152, 155, 194—201, 203, 205, 208, 211, 220, 224, 260, 273. — *Wunderlich*, nach Duchek l. c. 1862. 1. S. 33. — *Herschel*, Bulletin gén. de Therap. 30. Oct. 1862. — *Sämann*, kl. Monatbl. 1865. S. 118. — *Späth*, ibid. S. 248. — *Talko*, kl. Monatbl. 1868. S. 79. — *Lacerda*, ibid. 1867. S. 239. — *Erismann*, Ueber Intox. Amaurosen. S. 32. — *Benedikt*, Electrotherapie. S. 254.

Die typische Pigmententartung.

Krankheitsbild. *Objectiv* ist diese ganz eigenthümliche Netzhautaffection, welche man als *Retinitis pigmentosa* oder *getiegerte Netzhaut* zu beschreiben pflegt und vielseitig mit dem *trüben* Schwunde zusammenwirft, ausgezeichnet durch das Auftreten zahlreicher schwarzer Pigmenthäufchen, welche bald rundlichen oder eckigen Körnern gleichen, bald ovale oder langgestreckte Flecke mit zackigem Rande oder mit zarten ästigen Fortsätzen bilden und in ihren Umrissen sehr an Knochenkörperchen erinnern. Es sitzen dieselben hauptsächlich in der *peripheren* Zone der Netzhaut und sind besonders anfänglich sehr zerstreut, so dass sie leicht übersehen werden können. Später häufen sie sich in der Regel dicht zusammen und bilden in ihrer Gesammtheit ein vielfach unterbrochenes Netzwerk, welches gürtelartig am vorderen Umfange der Netzhaut sich ausbreitet (Fig. *M*). Sehr selten findet man solche Pigmenthäufchen *nesterartig* auf einzelne Stellen der Netzhaut vertheilt *(Ed. Jaeger)*. Das *Netzhautgefüge* selbst und der *Sehnerveneintritt* bieten im Uebrigen gewöhnlich die Charaktere des *reinen* Schwundes dar. Die Stämme und grossen Aeste der *Centralgefässe* sind frühzeitig hell gesäumt wegen Verdickung ihrer Wandungen, späterhin oft schon in auffallender Weise *verdünnt* und werden bisweilen ganz *unsichtbar* oder auf zarte weisse Stränge reducirt. Sie erscheinen häufig streckenweise von Pigment gedeckt oder eingerahmt und setzen sich gerne in verzweigte Pigmentstreifen fort. Die *Aderhaut* zeigt in *reinen* Fällen älteren Datums das der *Senescenz* eigenthümliche getäfelte Aussehen, indem das Tapet völlig zu Grunde gegangen ist. Nur ausnahmsweise stösst man auf Stellen, wo neben dem Pigmentepithel auch das *Chorioidalgefüge*

atrophirt ist, so dass Flecke zum Vorschein kommen, welche denen nach Retinitis disseminata ähneln und auch wie diese gewöhnlich von massiger angehäuftem Pigmente theilweise umsäumt sind. Mitunter macht sich auch eine sehr auffällige helle Tüpfelung der Chorioidaloberfläche geltend *(Schweigger)*. Im *Glaskörper* finden sich mitunter *flockige Trübungen* und sehr häufig die sogenannte *Cataracta polaris* (*Mooren*).

Subjectiv charakterisirt sich das Leiden von seinem *Beginne* an durch die Erscheinungen des *Nachtnebels*, durch eine *ganz allmälig*, aber *unaufhaltsam* von der Peripherie gegen das Centrum vorrückende, *kreisförmige Einschränkung* des Gesichtsfeldes und durch eine *relativ geringe* Abnahme der *centralen Sehschärfe*.

In einzelnen Fällen wurde eine *concentrisch* gegen die Mitte vorschreitende *zonenförmige Unterbrechung* des Gesichtsfeldes mit verhältnissmässig guter centraler und peripherer Sehschärfe nachgewiesen *(Graefe)*.

Die *concentrische* Verkleinerung des Gesichtsfeldes und die im Allgemeinen *geringe* Einbusse der centralen Sehschärfe unterscheidet die mit *typischer* Pigmententartung einhergehende Sehstörung wesentlich von jenen Amblyopien, welche ihre Quelle in dem *grauen* oder *trüben* Netzhaut- und Opticusschwunde finden. Bei *diesen* ist die Einschränkung des Sehfeldes nämlich meistens eine *seitliche* und sehr *unregelmässige* und reducirt das letztere schliesslich auf einen horizontal gelegenen *Schlitz*.

Die concentrische Einengung des Gesichtsfeldes macht die häufigen *Complicationen* des fraglichen Leidens mit *Cataracta polaris* und mit *Myopie* im hohen Grade misslich. Beim *Polarstaar* fällt nämlich die Beschattung des Netzhautcentrums ins Gewicht, bei der *Myopie* aber der Umstand, dass die absolute Erweiterung des Gesichtsfeldes bei Fixation *fernerer* Objecte durch den Refractionsfehler unnutzbar wird.

In einem Falle wurde statt Hemeralopie *Nyctalopie* mit Erweiterung des Sehfelds im Dunklen beobachtet *(Haase)*.

Ursachen. Die typische Pigmententartung hat sich in einer Reihe von Fällen als *erblich* erwiesen *(Alf. Graefe, Mooren, Graefe, Picard)*. Statistische Zusammenstellungen ergeben, dass sie bei Kindern *blutverwandter* Eltern häufiger als im gegentheiligen Falle vorkomme *(Liebreich)*. Da sie übrigens auffallend oft mit Schwerhörigkeit, mit mangelhafter Entwickelung der geistigen Fähigkeiten, mit Mikrophthalmie, mit Verkümmerung oder Ueberzahl einzelner Finger etc. vorkommt, so darf für die Mehrzahl der Fälle an dem Vorhandensein einer *angeborenen Anlage* kaum gezweifelt werden.

Auch *Syphilis* wird von manchen als eine Quelle des Leidens bezeichnet *(Galezowski, Mannhardt)*. Doch scheint es, dass hier die typische Pigmententartung mit dem nach Neurodictyitis exsudativa sich entwickelnden und bisweilen mit massenhafter Ausbildung ganz ähnlicher Pigmenthäufchen einhergehenden trüben Netzhautschwunde (S. 231) verwechselt wird. Vielleicht gilt dasselbe auch von den Fällen, in welchen sich die typische Pigmententartung erst in *späteren Jahren* entwickelt haben soll. In der That hat man bisweilen Gelegenheit, chronisch verlaufende Netzhautentzündungen zu beobachten, welche anfänglich ganz das Bild einer diffusen Form darbieten, allmälig aber zum trüben Netzhautschwunde führen, und dann im Verlaufe der Zeit an Zahl stetig zunehmende Massen der charakteristischen Pigmenthäufchen an der Peripherie der Netzhaut entwickeln, während die Trübheit des Gefüges mehr und mehr abnimmt, so dass der Augenspiegelbefund am Ende dem der typischen Pigmententartung täuschend ähnlich wird.

Verlauf und Ausgänge. Ausnahmsweise kömmt die typische Pigmententartung mit *völliger Amaurosis gepaart angeboren* vor. In der Regel jedoch entwickelt sich der eigenthümliche Zustand erst später. Die *Anfänge* des Leidens datiren immer aus der ersten Kindheit und machen sich schon

während dieser Periode durch auffällige Verschlechterung des Gesichtes bei abnehmenden Erleuchtungsintensitäten bemerklich. Ueberhaupt scheint die charakteristische Sehstörung der Pigmentbildung um ein Bedeutendes *voranzuschreiten*, wenigstens *fehlt* die letztere oft noch bei Kindern, welche schon an der ersteren kranken und tritt erst gegen die Pubertätsperiode hervor. Im Ganzen steht die Masse des neugebildeten Pigmentes keineswegs immer im geraden Verhältnisse zur Entwickelung der *subjectiven* Erscheinungen oder zum *Alter* des Individuums und der *Dauer* der Krankheit. Es beginnt die *Pigmentirung* meistens an der *Nasenseite* der Netzhaut nahe dem Aequator und schreitet in der Gleicherzone, gleichzeitig aber auch in *meridionaler* Richtung vor und rückwärts weiter. Der Gürtel vervollständigt sich in solcher Weise mehr und mehr, ohne dass er sich jedoch an der Schläfenseite immer nothwendig *schlösse*, und gewinnt an Breite. Ausnahmsweise hat man die charakteristischen Häufchen sogar auf der *Papillenfläche* gesehen (*Secondi*, *Mooren*). Mit dem Pigment geht in der Regel auch die Sehstörung weiter, und meistens ist die concentrische Einengung zur *vollen Amaurose* gediehen, ehe die sichtbaren Veränderungen sich bis zum gelben Netzhautflecke fortgepflanzt haben.

Im Allgemeinen ist der *Verlauf* ein sehr langsamer, die Krankheit führt gewöhnlich erst im *reifen Mannesalter* zur vollständigen Blindheit, ja man hat einen 81jährigen Greis beobachtet, bei welchem das aus der Kindheit herrührende Leiden auf dem einen Auge noch einiges Sehvermögen übrig gelassen hatte *(Secondi)*.

In der Regel ist die Krankheit *binocular* und schreitet beiderseits ziemlich gleichmässig vorwärts, aber so, dass in dem einen Auge die Einschränkung des Gesichtsfeldes und die Abnahme der centralen Sehschärfe stets etwas weiter gediehen ist *(Mooren)*. Doch ist die typische Pigmententartung auch auf *Ein* Auge beschränkt gefunden worden (*Pedraglia*, *Mooren*).

Pathogenese. Die anatomische Untersuchung eines hierher gehörigen Falles hat Adhärenz der Netzhaut an den Glaskörper; *Atrophie der nervösen Elemente* der Retina, vollständiger in den äusseren Lagen, geringer in der Faserschichte, vom Centrum nach der Peripherie hin allmählig zunehmend; *Hyperplasie des bindegewebigen Stützwerkes* mit Auftreten einer neugebildeten Bindegewebslage an der Innenfläche der Faserschichte, *Verdickung und Sclerose der Gefässwandungen*, *netzförmige Pigmentirung in allen Schichten* der Retina, hauptsächlich den Gefässen folgend; theilweisen *Untergang des Aderhauttapets*, theilweisen Verlust seines Pigmentgehaltes und streckenweisen Ersatz durch offenbar neoplastische Zellen ergeben, welche in mehreren Schichten übereinanderlagernd in das Gefüge der Netzhaut hineinragten und mit dem daselbst befindlichen netzförmig angeordneten Pigmentzellenhaufen entschieden zusammenhiengen. Dabei zeigte sich die Lamina *elastica chorioideae* mächtig verdickt und an ihrer Oberfläche dicht besäet von *choloiden Drusen*, welche in die hinteren Schichten der Retina eingriffen. Ausserdem fanden sich, ophthalmoskopisch nachgewiesenen helleren Flecken des Augengrundes entsprechend, *fettig degenerirte Exsudate* zwischen Chorioidea und Retina, während die darunter gelegene Partie der Aderhaut von kleinen Zellen entzündlichen Ursprunges dicht durchsetzt war *(Leber)*.

Auf Grundlage dieses Befundes dürfte man kaum zweifeln, dass das Leiden *entzündlichen* Ursprunges und den Exsudativformen der Retinitis sehr verwandt sei, was sich übrigens auch in der formellen Aehnlichkeit des objectiven Krankheitsbildes mit dem des trüben und mit starker Pigmententwickelung einhergehenden Netzhautschwundes beurkundet. In dem betreffenden Falle aber war der Zustand *angeboren* und von vorneherein mit *vollständiger* Amaurosis gepaart. Es frägt sich, ob derselbe zusammengeworfen werden dürfe mit der Mehrzahl der *übrigen* Fälle,

in welchen sich das Leiden sehr *allmälig* entwickelte, die höchst charakteristischen subjectiven Merkmale zur Schau trug, und während dem ganzen Verlaufe *niemals* eine Spur *entzündlicher* Zufälle erkennen liess?

Quellen: *Graefe*, A. f. O. II. 2. S. 282; IV. 2. S. 250; XV. 3. S. 5. — *Alf. Graefe*, ibid. IV. 2. S. 252. — *Liebreich*, ibid. V. 1. S. 110; Deutsche Klinik. 1861. Nro. 6; Atlas der Ophth. Berlin, 1863. Taf. 6. — *Mooren*, klin. Monatbl. 1863. S. 93, 97, 104; Ophth. Beobachtg. S. 261. — *Höring*, kl. Monatbl. 1864. S. 233; 1865. S. 236. — *Pedraglia*, ibid. 1865. S. 144. — *Stör*, kl. Monatbl. 1865. S. 23. — *Pagenstecher* und *Sämisch*, klin. Beobachtungen. Wiesbaden, 1861. I. S. 53; II. S. 26. — *Schweigger*, Vorles. über den Gebrauch des Augenspiegels. Berlin, 1864. S. 112, 116. — *Secondi*, Clinica oc. di Genova. Torino. 1865. S. 60. — *Haase*, kl. Monatbl. 1867. S. 228. — *Picard*, Gaz. med. de Paris. 1868. S. 332. — *Joy Jeffries*, Boston med. and surg. Journ. 1868. I. S. 193. — *Galezowski*, Congrès ophth. 1868. S. 162. — *Mannhardt*, A. f. O. XIV. 3. S. 48. — *Ed. Jaeger*, Handatlas, Fig. 76—78. — *Mauthner*, Lehrb. d. Ophthscop. S. 383. — *Leber*, A. f. O. XV. 3. S. 1, 7, 17.

FÜNFTER ABSCHNITT.

Entzündung der Regenbogenhaut, Iritis.

Anatomie. Die *Regenbogenhaut*, *Iris* oder *Blendung* (Fig. 2. *g* S. 54), hat die Bedeutung eines Diaphragma, dessen Oeffnung, *die Pupille*, *Sehe* oder das *Sehloch*, um ein Geringes vom Centrum nach innen abweicht und durch Muskelwirkung verengert und erweitert wird. Der periphere oder *ciliare Rand* hängt durch das Ligamentum pectinatum (Fig. 2 *h*) mit dem Randfasernetze der Descemet'schen Membran (S. 56) zusammen und setzt sich unmittelbar fort in das Stroma des Ciliarmuskels und der Strahlenfortsätze, deren Köpfen die Regenbogenhaut von vorneher auflagert. Der *Pupillarrand* ragt bei maximal erweitertem Sehloche *frei* in den Kammerraum hinein; bei *mittlerem* Durchmesser aber *berührt* er die über die Ursprungsebene der Iris hervorgewölbte Vorderkapsel *m* und schliesst die hintere Kammer von der vorderen ab. Bei zunehmender Verengerung rückt er an der Convexität der Kapsel hinauf, es kömmt eine *breitere* Zone der Iris mit der Vorderfläche des Krystallkörpers in Contact und die Regenbogenhaut selbst erscheint *kuppelig* nach vorne gebaucht. Die *hintere Kammer* besteht als *gesonderter* Raum also nur unter bestimmten Verhältnissen und stellt dann einen engen, im senkrechten Durchschnitte dreieckigen Kanal vor, welcher kreisförmig um den Linsenaequator herumläuft. Das den Kammerraum erfüllende *Kammerwasser*, der *Humor aqueus*, ist eine pellucide Flüssigkeit, welche nur Spuren von Eiweiss nachweisen lässt und als verdünntes Blutserum zu betrachten ist.

Die *vordere Fläche* der Iris ist von netzförmig verzweigten vorspringenden Leistchen und dazwischen liegenden seichten Grübchen uneben. Ihre Oberfläche deckt eine Lage kleiner granulirter unregelmässiger Zellen, welche sich über das Ligamentum pectinatum hinaus in das Epithel der Descemeti fortsetzt *(Rollet, Iwanoff)*.

Die *hintere* Regenbogenhautfläche hingegen ist mit einem *dicken* Stratum kleiner rundlicher, von dunklen Pigmentmolekülen dicht erfüllter Zellen belegt. Die *Summe* dieser Zellen wird allgemein als *Pigmentschichte* oder *Tapet der Iris i* beschrieben und ist eine Fortsetzung des die Chorioidea und die Ciliarfortsätze überkleidenden Pigmentstratums. Das *Tapet* ragt am Pupillarrande etwas hervor und säumt denselben gleichsam ein.

Die *Grundsubstanz* ist schön lockig wellig gestreiftes *Bindegewebe*, dessen Bündel in theils radiärem, theils circularem Verlaufe sich vielfach durchflechten und ähnlich dem Stroma der Aderhaut von zahlreichen, meistens spindel- oder sternförmigen, seltener rundlichen Kernzellen durchstreut sind, deren Ausläufer sich netzförmig untereinander verbinden. In der *vordersten* Schichte ist das Gefüge viel dichter gewebt, so dass es als eine eigene Lage, als *vordere Begrenzungsschichte* der Iris, beschrieben werden kann *(Henle)*.

Die *radiären Faserzüge* der letzteren neigen sich am Rande der Schichte mehr gegeneinander und concentriren sich zu dichteren Balken, welche an der äussersten Peripherie hakenförmig nach vorn umbiegen und fächerartig verbreitert am Rande der Descemeti sich festsetzen. Die Gesammtheit dieser Balken, deren Gefüge von dem fibrillären Bindegewebe merklich abweicht, stellt das *Aufhängeband der Iris* dar. Es präsentirt sich dasselbe, wenn man die Iris straff spannt, unter der Form vorspringender Zähne, deren Zwischenräume von minder dichtem Balkengewebe ausgefüllt und gleich den dichteren Faserbündeln von einer continuirlichen Lage Epithel überkleidet werden, so dass die Vorderkammer am Rande völlig abgeschlossen erscheint. Nach hinten und aussen hin löst sich das Ligamentum pectinatum in ein grobes Maschenwerk von kernlosen verzweigten und anastomosirenden Balken auf, welches den Zwischenraum zwischen der Peripherie der Iris und Sclera ausfüllt, mit dem bindegewebigen Stroma des Ciliarkörpers zusammenhängt und ein Rudiment des bei Thieren oftmals wohl entwickelten *Fontana'schen Canales* darstellt *(Iwanoff, Rollet)*.

Die *mittlere*, *mächtigste* Schichte der Iris ist ausnehmend locker, schwammartig und weitmaschig. In ihr lagern die *Gefässe*, welche die *Hauptmasse* der Iris ausmachen. Dieselben streichen, in 2—3 Reihen übereinander geschichtet, mit radiärem Zuge gestreckt und bei *weiter* Pupille im Zickzack oder in korkzieherartigen Windungen. Sie verzweigen sich in spitzen Winkeln und zeichnen sich durch ganz enorme Mächtigkeit der Adventitia sowie durch deren Zusammensetzung aus. Es ist dieselbe nämlich verdichtetes *Irisstroma* und führt statt längsovalen Kernen die dem letzteren zukommenden, ästig verzweigten Kernzellen zwischen den der Gefässaxe parallel verlaufenden Bindegewebsbündeln. Es sind die Irisgefässe durch die Cornea hindurch sichtbar und veranlassen die schönen *strahligen Zeichnungen*, welche besonders an *hellen* Augen sehr deutlich ausgeprägt sind.

Blaue Regenbogenhäute zeigen sich in ihrem Gefüge oft ganz *pigmentlos*, ihre Farbe ist ein *Interferenzphänomen*, eine Wirkung der parallelen Anordnung sehr feiner, an sich farbloser Fasern in der vorderen Begrenzungsschichte *(Henle)*. Häufig jedoch finden sich, namentlich in der *Pupillarzone*, auch unregelmässig zerstreute, gelbbräunliche Flecken und Streifen, die von der Ansammlung eines goldgelben, rostrothen oder bräunlichen, körnigen Pigmentes in den verästelten Zellen und in den Lücken des

Gefüges herrühren. In *braunen* und *schwarzen* Regenbogenhäuten sind diese Zellen mit dunklem Pigmente dicht angefüllt und eine ansehnliche Menge desselben lagert auch *frei* in dem Stroma.

Eingehüllt in die Grundsubstanz streichen Bündel *glatter Muskelfasern* mit theils *kreisbogenförmigem* theils *radiärem* Verlaufe. Die *ersteren* sammeln sich grösstentheils um den Rand der Pupille und bilden daselbst einen sehr auffälligen *Sphincter* oder *Schliessmuskel*. Die *radiären* Fasern, deren Gesammtheit den *Erweiterer* oder *Dilatator pupillae* darstellt, vereinigen sich zu Bündeln, welche strahlenförmig vom Ciliarrande der Iris gegen den Pupillarrand hinstreichen, sich auf diesem Wege durch spitzwinkelig abzweigende Faserzüge vielfach unter einander verbinden, nach dem Pupillarrande hin unter Arcadenbildung sich in eine Art Netzwerk auflösen und schliesslich in den Sphincter pupillae übergehen *(Kölliker, Merkel, Dogiel)*. Es bilden diese radiären Fasern im Vereine mit anderen *concentrisch* verlaufenden, welche die ersteren unter fast rechtem Winkel schneiden und mit ihnen vielfach verwebt sind, eine eigene dünne Schichte, *die hintere Begrenzungsschichte (Henle)*, welche zwischen die lockere Mittelschichte und die Pigmentlage eingeschoben ist und vielfach als ein der Limitans chorioideae verwandtes Gebilde aufgefasst wurde.

Die *Schlagadern* kommen sämmtlich aus dem *grossen Gefässkreise der Iris*, welcher noch innerhalb des Ciliarmuskels, hart an der Regenbogenhautgrenze, liegt und sich aus den beiden *langen hinteren* und aus Aesten der *vorderen Ciliararterien* zusammensetzt. Sie streichen unter mehrmaliger Theilung und gegenseitiger Verbindung bis zum *Pupillarrande* hin, wo sie in die *Venen* umbiegen. Sie geben auf diesem Wege kleinere Aeste ab, die sich in dem Gefüge der Iris und des Schliessmuskels in feine Capillarnetze auflösen. In der Nähe des Pupillarrandes bilden einige ihrer Aeste, welche unter nahezu *rechten Winkeln* von den Stämmchen abgehen, durch gegenseitige Anastomosen einen zweiten, sehr oberflächlich gelagerten Gefässkreis, den *Circulus arteriosus iridis minor (Leber)*.

Die Venen der Iris haben einen ganz ähnlichen Verlauf, liegen jedoch der *hinteren* Oberfläche näher als der vorderen. Sie stehen durch die Blutadern des Ciliarmuskels mit den *vorderen Ciliarvenen* in Verbindung, die *Hauptmasse* ihres Blutgehaltes gelangt jedoch durch büschelförmig angeordnete Stämmchen, welche vielfach unter einander communiciren, zur *inneren Oberfläche der Strahlenfortsätze*, deren dichte Venennetze sich unmittelbar in die Wirbelgefässe der Aderhaut fortsetzen, um sich weiterhin in den *hinteren Ciliarvenen* zu sammeln *(Leber)*.

Die *Nerven* der Iris und des Ciliarmuskels sind Zweige des *Trigeminus*, des *Oculomotorius* und des *Sympathicus* (S. 8).

Sie treten zumeist als *Nervi ciliares breves* aus dem Ganglion ciliare zum hinteren Umfange der Sclerotica, um diese zu durchbohren und in der sogenannten Lamina fusca der Aderhaut, wo sie eine Reihe von kleinen Ganglien durchlaufen (S. 9), nach vorne zu ziehen. Nur ein, gewöhnlich aber zwei Stämmchen, von welchen das eine in der Regel noch einen Nervenzweig von dem Ganglion ciliare aufnimmt, gehen direct von dem Nasenaugennerven ab und dringen an der inneren Seite des Sehnerven durch die Lederhaut, nachdem sie sich in mehrere Aestchen gespalten haben. Man nennt sie *Nervi ciliares longi*. Aus den langen und kurzen Ciliarnerven zweigen im Bereiche des Ciliarmuskels die *Hornhautnerven* ab. Der Rest derselben löst sich in ein reiches und dichtes Geflecht auf, aus welchem theils der Muskel selbst, theils die Iris mit Nervenfäden versorgt wird. Die *eigentlichen Irisnerven* verlaufen im Allgemeinen radiär, theilen sich aber vielfach und

anastomosiren unter einander, so dass zahlreiche Bögen mit nach dem Pupillarrande gerichteter Convexität und Maschennetze gebildet werden, welche sich bis an den äussersten Rand der Iris fortsetzen.

Nosologie. Der *Ausgangspunkt* und der *vornehmliche Sitz* der Entzündung ist das *bindegewebige Stroma*, doch nehmen auch die *musculösen Faserzellen* sowie das *Tapet* an dem Processe thätigen Antheil.

So weit die bisherigen Untersuchungen reichen, wiederholen sich bei der Iritis nur jene Vorgänge, welche die Entzündung in anderen Organen mit *bindegewebiger* Grundlage kennzeichnen. Es machen sich vorerst im Stroma wechselnde Mengen *neoplastischer*, wahrscheinlich eingewanderter Zellen bemerkbar. Sie sind öfters in *Reihen* geordnet, welche dem Laufe der Gefässe zu folgen pflegen; in anderen Fällen häufen sie sich in *Nesterform* zusammen oder erscheinen in der Intercellularsubstanz regellos *zerstreut*. Ihre *Form* und ferneres *Verhalten* wechseln ausnehmend je nach dem Charakter und dem Stadium der Entzündung. Gewöhnlich sind es *junge Kernzellen*, welche zum Theil in Prolification und in den verschiedensten Phasen der Höhergestaltung begriffen sind. Oft jedoch gelangen die neugebildeten Elemente gar nicht zu höheren Entwicklungsformen, sie gehen vielmehr rasch in *Verfettigung* über und bilden mit einer mehr minder reichlichen Menge flüssiger fetthaltiger Intercellularsubstanz *eitrige Producte*. In den *pigmentirten* Stromazellen ist der Vorgang oftmals wenig markirt; der Umstand, dass diese Zellen sehr lange ihr normales Aussehen bewahren, könnte sogar die Vermuthung stützen, dass sich dieselben gar nicht oder doch nur in sehr untergeordneter Weise betheiligen. Doch hat man häufig genug sehr auffällige Veränderungen in Farbe und Menge des Pigmentes, Verfettigungen des Zelleninhaltes, selbst ein Auswachsen und förmliche Prolification, andererseits aber auch ein partielles Zugrundegehen dieser Zellen zu beobachten Gelegenheit. Die *Intercellularsubstanz* wird wegen der mehr minder massigen *Infiltration* mit einer serösen oder gelatinösen, fein moleculirten oder mit Fettkörnchen durchstreuten, mitunter auch durch gelöstes Hämatin röthlich gefärbten Substanz aufgelockert und schwillt an.

Mitunter ist die *Production* eine *sehr spärliche*, sie liefert keine Neubildungen, welche sich von dem eigentlichen Gefüge der Regenbogenhaut deutlich abheben, sondern äussert sich blos in *Verfärbung* und *Schwellung der Iris*. Man hat diese Form der Iritis mit dem Namen der *„serösen"* belegt. Weitaus in der Mehrzahl der Fälle führt die entzündliche Gewebswucherung jedoch zur Entwickelung von Neoplasien, welche mit *freiem* Auge wahrgenommen werden können.

4. Es sind diese letzteren meistens *bindegewebiger Natur*. Ihre Form ist ausserordentlich wandelbar. Am häufigsten sind es:

a. Papillöse Auswüchse, welche nahe dem Pupillarrande diffus im eigentlichen Irisstroma wurzeln, die vordere oder die hintere Begrenzungsschichte durchbrechen und, mit der vorderen Kapsel in Berührung kommend, dieser rasch ankleben, eine sogenannte *hintere Synechie* bedingen. Sie sind ursprünglich warzen- oder kolbenförmig, werden nach ihrer Verbindung mit der Kapsel aber oft zu Fäden ausgesponnen. Stehen sie dicht aneinander, so fliessen sie gerne zusammen und bilden so mehr minder breite *Säume*, welche vom Pupillarrande zur Kapsel hin streichen. Bei massenhafter Entwickelung solcher Producte im *ganzen* Umfange des Pupillarrandes wird das Sehloch meistens vollständig *geschlossen*, die papillosen Auswüchse vereinigen sich zu einem *Pseudohäutchen*, welches die Kapselmitte deckt und ihr entweder anklebt oder, was selten der Fall ist, sich frei abheben lässt. Ausnahmsweise hat diese Neubildung vermöge ihrer unverhältnissmässigen Dicke mehr Anspruch auf den Namen eines *Pfropfes* als einer Haut.

Es bestehen die *papillosen Auswüchse* in der Regel aus einer structurlosen feinkörnigen oder radial gestreiften Grundsubstanz, in welcher nicht selten einzelne neoplastische Gefässe, immer aber wechselnde Mengen *zelliger* Gebilde lagern. Es sind diese letzteren zumeist stark pigmentirt, bald ganz unregelmässig gestaltet und theilweise ramificirt, kleiner und grösser; bald den normalen Stromazellen ganz ähnlich, lang gestreckt und mit zahlreichen verzweigten Fortsätzen versehen. Ausserdem finden sich in untergeordnetem Massenverhältnisse pigmentlose Kernzellen in den verschiedensten Entwickelungsstadien, freie Kerne, Haufen freien Pigmentes etc. eingesprengt. Wo solche Auswüchse sich zu breiten *Säumen* oder zu einer die Pupille verschliessenden *Membran* vereinigt haben, sieht man in deren Gefüge nicht selten eine Anzahl von Faserbündeln, welche in radiärer Richtung gegen das Centrum der Pupille hin streichen und sich dort zu einem ganz unregelmässigen Netzwerke verstricken, am Pupillarrande der Iris aber aus der Pseudohaut heraustreten und in Gestalt isolirter Stränge zur vorderen oder hinteren Fläche der Pupillarzone der Regenbogenhaut laufen, um sich dort in das Stroma einzusenken *(Wedl)*.

b. Granulationen. Am häufigsten und schönsten entwickelt findet man dieselben an *vorgefallenen* Iristheilen, welche dadurch nicht selten ganz das Ansehen einer schön granulirenden Wundfläche gewinnen. Wo aber die *Hornhaut ihre Continuität bewahrt hat*, erheben sich eigentliche Granulationen nur selten *über* die Oberfläche, in der Regel lockert sich die Iris in Folge üppiger bindegewebiger Wucherung blos auf und schwillt, mitunter nach Art eines Schwammes, an. Relativ am öftesten werden wahre Granulationen an der *Vorderfläche* der Iris gesehen. An der *hinteren* Irisfläche sind sie eine Seltenheit, kommen daselbst jedoch bestimmt vor, in einzelnen Fällen als *continuirliche* Schichte, welche die ganze Iris von hinten her überzieht und die Pupille schliesst. Sie wurzeln im eigentlichen *Stroma* der Iris und heben sich von demselben in keiner Weise ab.

Die granulirende Iris erscheint ihrer *ganzen Dicke* nach dicht durchstreut von neoplastischen Kernen und Zellen, welche theilweise in Reihen geordnet das Stroma verdrängen und die mannigfaltig veränderten Kernzellen desselben scheinbar ganz unregelmässig durcheinander werfen, *selbst* aber je nach Zeit und Umständen die verschiedensten Grade der Entwickelung und Höhergestaltung darbieten, hier spindelig auswachsen und sich zu Strängen an einanderlegen, um Gefässe zu bilden, dort Fortsätze treiben und den Bindegewebskörpern ähnlich werden, oft auch durch reichliche Production von Pigment sich zu dunklen Stromazellen umwandeln, und eine grössere oder geringere Menge von Intercellularsubstanz ausscheiden, welche häufig durch deutliche Faserstreifung das Bild neoplastischen gefässhältigen und pigmentirten Bindegewebes vollendet. Die *hintere Begrenzungsschichte* und das *Tapet* nehmen lebhaften Antheil an dem Processe und gehen in der Wucherung wohl auch völlig auf.

c. Gummen. Es sind dieses *knotenartige* Productanhäufungen von sehr wandelbarem Umfange, welche *tief* im Stroma der Iris wurzeln, und über die *vordere* Fläche der Regenbogenhaut hervorragen, sich auch wohl zu *grösseren Geschwülsten* vereinigen, dann ansehnliche Portionen der Iris decken und die Vorderkammer zum Theile füllen. Sie führen wechselnde Mengen von Pigment und Gefässen.

Die *gummöse* Natur der bei Iritis *syphilitica* aufschiessenden Knoten wurde schon früher *vermuthet (Virchow)*. In neuerer Zeit haben genaue Untersuchungen in der That den Bau solcher Geschwülste übereinstimmend mit jenem wahrhaft syphilitischer Gummen herausgestellt. Es erwies sich ein linsengrosser Tumor dieser Art zusammengesetzt aus dichtgedrängten jungen Bindegewebszellen mit stark lichtbrechenden Kernen, die in Prolification begriffen waren; aus spindeligen Zellen mit deutlicher Zellenwand, welche meistens in bestimmten Zügen angeordnet waren und auf beginnende Gefässneubildung hindeuteten; aus in Vermehrung begriffenen Stromazellen und zerstreuten Pigmenthaufen. Die organischen Muskel-

fasern waren im Bereiche der Geschwulst untergegangen. Dabei waren die Irisgefässe im Tumor sehr ausgedehnt und durch *neugebildete* vermehrt, die Geschwulst also sehr blutreich *(Colberg)*. Anderseits werden auch Fälle beobachtet, wo die Elemente durch die Trübung und den Fettgehalt des Zelleninhaltes den beginnenden *Zerfall* deutlich bekunden *(Hippel, Neumann)* oder wohl gar schon zum Theile in fettigen Detritus aufgelöst worden sind. Jedenfalls ist das Verhalten dieser Geschwülste nach Zeit und Umständen variabel, wie die verschiedenen *Ausgänge* derselben lehren. Auch ist das Auftreten ganz analoger Knoten durchaus nicht an das Vorhandensein einer secundären Syphilis gebunden, während umgekehrt wahre Gummen auch bei unzweifelhaft *syphilitischer* Grundlage „*nichts* darbieten, wodurch sie über das Gebiet *einfach entzündlicher* Producte hinausreichten" *(Virchow)*.

2. In einer anderen Reihe von Fällen tragen die Producte der Gewebswucherung gleich von vorneherein *den Charakter des Eiters*.

In einzelnen Fällen hat man Eiterzellen, nach dem Verlaufe der Gefässe in Zügen zusammengereiht, im Gefüge der Iris gefunden. Ausnahmsweise kommen wohl auch kleine Eiterherde, *wahre Abscesse*, vor. Sie brechen mitunter nach vorne durch und hinterlassen einen *geschwürähnlichen Substanzverlust* oder ein *förmliches Loch* mit eitrig infiltrirten fetzigen Rändern. Unter gewissen Umständen kann sogar *die Iris als Ganzes in einen Eiterstock verwandelt werden* und durch eitrige Schmelzung, *Phthise*, zu Grunde gehen.

In der Regel jedoch tritt die *Hauptmasse* des Eiters an der *Oberfläche* der von neoplastischen Zellen dicht durchsetzten Iris zu Tage. Es findet sich daselbst eine mehr minder mächtige Lage von verfettigenden Kernen und Zellen, welche sich fort und fort abstossen und damit die Quelle des am Boden der Kammer sich sammelnden *Hypopyum* liefern.

Das *Hypopyum* besteht öfters durchwegs aus *flüssigem* Eiter, welcher mit jeder Bewegung des Auges seine Lage wechselt. Oft jedoch enthält der Hypopyumeiter *dichtere placentaähnliche Gerinnungen*, welche nicht beweglich sind, erstens wegen ihrer Schwere, zweitens aber wegen ihrer Neigung, mit den Kammerwänden zu verkleben. Bisweilen wiegen diese Gerinnungen geradezu an Masse vor und stellen eine Art *Fachwerk* dar, in welchem der flüssige Eiter gleichsam abgesackt ist, so dass er bei Lageveränderungen des Auges seinen Sitz in keiner Weise ändert. Der Eiter erscheint von *extravasirtem Blute* manchmal roth gestriemt oder auch gleichmässig geröthet.

Es steht nunmehr fest, dass seine Quelle nicht immer ausschliesslich in der Iris zu suchen, sondern öfters, wenigstens theilweise, aus dem *Ligg. pectinatum (Iwanoff)* und möglicher Weise auch *aus dem Epithellager der Descemeti* sowie aus dem mitergriffenen *Ciliarmuskel* abzuleiten sei *(Hasner, Roser, Graefe)*.

Complicationen. Ausser dem *Ciliarmuskel*, dessen Mitleidenschaft wahrscheinlich zur Regel gehört, nimmt öfters auch der *Strahlenkranz* Antheil an der Entzündung der Iris, im welchem Falle der Process den Namen *Iridokyklitis* führt. Wird aber der Ciliarkörper in den Process hineingezogen, so geschieht es nicht gar selten, dass auch die entsprechende Portion der *Lederhaut* in einen entzündlichen Wucherungsprocess geräth, dass selbst der *Vordertheil des Glaskörpers* participirt und bindegewebige oder eiterige Producte in seinem Gefüge zu Tage fördert. Auch *Iridochorioiditides* kommen häufig vor; sie erscheinen immer mit *Netzhautentzündung* und mit *Hyalitis* gepaart. Nicht selten ist die Iritis sogar nur die Theilerscheinung einer *Panophthalmitis* des mannigfaltigsten Charakters. Am häufigsten jedoch ist die Complication der Iritis mit Hornhautentzün-

dung, die sogenannte *Keratoiritis*, und die Complication mit Capsulitis, die *Iridocapsulitis*. Selten wird nebenbei eine Entzündung der *gesammten Linsenrinde* beobachtet.

Krankheitsbild. *Charakteristisch sind neben den Erscheinungen einer mehr weniger lebhaften Ciliarreizung: die eigenthümliche Verfärbung der Iris, die Verschwommenheit ihrer normalen Zeichnungen und die Trägheit oder Unbeweglichkeit der meistens stark verengerten Pupille. Dazu kommen in der Mehrzahl der Fälle Symptome, welche durch die dem freien Auge wahrnehmbaren, nach Masse und Qualität wechselnden Producte bedingt werden.*

1. Die von der Entzündung abhängige Schwellung und Trübung des Gefüges macht, dass die arcadenförmigen Gefässverzweigungen weniger deutlich durchscheinen, dass also die in der Norm so schön gezeichnete Oberfläche der Iris ein *mehr gleichmässiges, sammtähnliches, mattglänzendes Ansehen* bekömmt. Dabei *wechselt die Farbe selbst*. Blaue und graue Regenbogenhäute verfärben sich in ein schmutziges Schiefergrau oder Gelbgrün; schwarze oder braune Irides aber ins Ockergelbe, Zimmtbraune, Rostrothe bis Braunrothe.

Um diese Symptome in jedem Falle mit Sicherheit zu constatiren, ist eine *Vergleichung beider Regenbogenhäute* unerlässlich nothwendig. Ohne diese Vorsicht werden selbst *bedeutende* Verfärbungen häufig übersehen. Uebrigens muss hervorgehoben werden, dass *nicht überall*, wo die Iris verfärbt und ihre Zeichnung verschwommen erscheint, auch eine *Iritis* vorliege. Es gehören diese Erscheinungen nämlich auch in die Symptomatologie von mancherlei *ständigen Ausgängen der Iritis*. Ausserdem aber sind selbst sehr auffällige Verfärbungen und Verschwommenheiten der Zeichnung häufig *blos scheinbar* und kommen bei völliger *Integrität* der Regenbogenhaut vor, gehören einzig und allein auf Rechnung einer gleichmässigen entzündlichen Trübung der *Hornhaut* oder des *Kammerwassers*. Nur die genaueste Berücksichtigung aller übrigen Symptome, insonderheit aber die Probe auf die *Beweglichkeit der Pupille*, kann hier vor Irrthum in der Diagnose bewahren.

2. Eine weitere *nothwendige* Folge der Entzündung ist die Unfähigkeit der Iris, auf Lichtwechsel zu reagiren, also *Trägheit oder völlige Unbeweglichkeit der Pupille*. Wo die Beweglichkeit der Iris *wenig* gelitten hat, kann in der That von einer Entzündung der Regenbogenhaut nicht die Rede sein; denn selbst in dem Falle, als die musculösen Elemente ihre Integrität bewahrt hätten, müssten sie an dem durch Prolification der Elemente und durch seröse Infiltration geschwellten Stroma sowie an dem blutüberfüllten Gefässnetze der Iris eine sehr bedeutende Wirkungshemmung finden. Grosse Trägheit oder völlige Unbeweglichkeit der Pupille ist also eine unerlässliche Bedingung, um die Diagnose auf Iritis stellen zu können. Doch ist hierbei in Anschlag zu bringen, das die Iritis bisweilen und namentlich im *Beginne* des Processes sich auf *Theile* der Regenbogenhaut beschränkt und demnach auch die Functionsstörung eine *partielle* sein könne.

Bei der Erörterung dieses Symptomes ist grösste Vorsicht nothwendig, will man sich vor Täuschungen bewahren. Um die Iris des kranken Auges auf ihre Reactionsfähigkeit zu prüfen, muss der Kranke so gestellt werden, dass mässig starkes, am besten gewöhnliches Tageslicht *nur von Einer Seite schief* auf das kranke Auge falle. Das *gesunde* Auge muss geschlossen und nicht blos mit der Hand, sondern mit einem zusammengefalteten Tuche bedeckt werden, so dass mit Sicherheit jede Spur von Licht von demselben abgehalten wird. Der Untersuchende stellt sich dabei so vor den Kranken, dass er, während er mit der einen Hand einen Kernschatten auf das unbedeckte Auge wirft, dessen Pupille neben der deckenden Hand *in Sicht behält*. Während er nun den Rand der Pupille fixirt,

wird durch Entfernung der Hand helles Licht auf das Auge geleitet, das Auge abermals beschattet u. s. f. Ein zwei- oder dreimaliges Wechseln mit Schatten und Licht wird in der Regel über die Reactionsfähigkeit der Iris Aufschluss geben und bei gehöriger Befolgung aller Vorsichtsmassregeln wird auch selbst die leiseste Kräuselung des Pupillarrandes zur Wahrnehmung kommen. Die Bedeckung des gesunden Auges mit einem gefalteten Tuche ist nothwendig, weil die blosse Schliessung der Lider oder die Bedeckung mit der Hand nicht ausreicht, um alles Licht abzuhalten, ein auf das *gesunde* Auge wirkendes Licht aber auch die Pupille des *kranken* Auges verengt und den Contrast zwischen dem auf letzteres wirkenden Lichte und Schatten mächtig abschwächt, so dass bei geringerer Reactionsfähigkeit die Iris im kranken Auge fest gebannt erscheinen kann, obwohl sie noch beweglich ist. Ein *stärkeres* Licht und ein *Kernschatten* ist erforderlich, um einen genügenden *Contrast* und dadurch eine möglichst *starke Reaction* zu erzielen. Der Pupillarrand muss sowohl während der Beschattung als bei der Beleuchtung in Sicht behalten werden, weil widrigenfalls bei der Entfernung der beschattenden Hand die Contraction des Pupillarrandes in der Regel schon *vorüber* ist, ehe das untersuchende Auge den letzteren scharf fixirt hat, so dass selbst bedeutende Zusammenziehungen der Beobachtung entgehen können.

Wo trotz aller dieser Vorsichten bei wiederholtem Licht- und Schattenwechsel keine Bewegung des Pupillarrandes wahrgenommen wird, kann man mit Wahrscheinlichkeit auf Reaction*sunfähigkeit* der Iris schliessen. In *zweifelhaften* Fällen gewährt übrigens eine *Lösung von Atropin* das Mittel, um sich sicher zu stellen. Wo sich auf dessen Anwendung die Pupille stark und gleichmässig erweitert, ist eine *höhergradige totale* Iritis bestimmt *nicht* vorhanden. Bei *partiellen* Regenbogenhautentzündungen steht einer *theilweisen* Erweiterung der Pupille durch Atropin oder durch Beschattung natürlich nichts im Wege. Umgekehrt darf nicht übersehen werden, dass ein *Ausbleiben der Atropinwirkung* nicht *nothwendig* auf Iritis hindeutet, da die Unbeweglichkeit der Regenbogenhaut auch in mannigfaltigen *anderen* Zuständen ihren Grund finden kann, in hinteren Synechien, Paralysen, Atrophie u. s. w. Auch ist wohl darauf zu achten, dass sehr *heftige Reizzustände des ciliaren Nervensystems*, wie selbe nicht selten die *Keratitis* etc. begleiten, den Effect des Atropins sowohl in Bezug auf Grösse als auf Dauer sehr vermindern, oder wohl gar auf *Null* setzen.

3. Aus der entzündlichen Gewebswucherung und der damit einhergehenden Hyperämie und serösen Durchfeuchtung des Gefüges resultirt ferner auch eine *Anschwellung*. Diese macht sich sowohl durch *Dickenzunahme*, als durch Verbreiterung der Iris, d. i. durch *Verengerung der Pupille*, bemerklich. Die *Verdickung* ist meisthin eine sehr wenig auffällige. Allerdings zeigt sich die entzündete Iris oft aufgelockert und auch wohl etwas hervorgetrieben, so dass die Kammer verengt erscheint. Dieses letztere Symptom ist aber gewöhnlich mehr die Folge einer Abnahme des Humor aqueus. *Die Verengerung* der starren Pupille jedoch ist meistens deutlich nachweisbar, obwohl *kein ganz constantes* Symptom, denn die Iris kann bei jeder möglichen Weite des Sehloches entzündet sein.

Man hat die Verengerung der Pupille vielfach als *ledige* Folge einer verstärkten Zusammenziehung des Schliessmuskels aufgefasst. Allein sie macht sich oft erst in Stadien der Iritis geltend, in welchen man allen Grund hat, eine völlige Functionsuntüchtigkeit des Sphincters vorauszusetzen. Uebrigens liegt der Beweis für die Abhängigkeit des Phänomens von der *Schwellung* in dem Umstande, dass selbst bei veralteter Lähmung oder gänzlicher Verbildung der Iris, wie selbe, z. B. bei inveterirten Glaucomen vorkömmt, eine sich rasch entwickelnde Iritis bisweilen ein winkeliges Vorspringen einzelner Theile des Pupillarrandes mit sich bringt, und dass überhaupt nach erfolgter Anheftung zweier Punkte des Pupillarrandes der zwischengelegene Bogen des letzteren sich nicht nothwendig darauf beschränkt, in die *gerade* Linie vorzurücken, sondern über diese hinaus mit einer deutlichen *Convexität* dem Centrum der Kapsel zurückt, ein Vorgang, welcher der Muskelwirkung gerade entgegen ist. Es geht daraus hervor, dass die Muskelwirkung bei der entzündlichen Verengerung der Pupille nicht in Rechnung komme, oder doch nur als ein *beihelfendes* Moment aufgefasst werden könne.

4. *Hyperämien* können vermöge der Mächtigkeit der Gefässwände *in der Iris* nicht leicht zur Wahrnehmung kommen, auch wenn sie bestehen. Dass übrigens die *hämodynamischen* Verhältnisse des Binnenraumes einer *hochgradigen* Entwickelung derselben *nicht günstig* sind, wurde bereits erwähnt (S. 3).

Wirklich findet man nur *sehr ausnahmsweise*, dass ein oder mehrere stark erweiterte, offenbar *venöse* Gefässstämmchen an der Oberfläche in einer kurzen Strecke ihres sehr unregelmässigen Verlaufes heraustreten. Namentlich ist dieses bisweilen der Fall in den späteren Stadien *chronischer* Iritis, wenn das Gefüge der Regenbogenhaut schon sehr gelitten hat und im *Schwunde* weit vorgeschritten ist.

Blutextravasate, als mittelbare Folgen der Circulationsstörung, machen sich daselbst jedoch nicht gar selten bemerklich. Sie erscheinen als blutfarbige verwaschene Flecke in dem Parenchyme der Regenbogenhaut; mitunter äussern sie sich durch blutige Färbung iritischer Producte oder als freie Ergüsse in den Kammerraum, als sogenannter *Hämophthalmus* oder *Hypohäma*.

So wenig deutlich indessen die Hyperämie im Bereiche der Iris selbst hervortritt, so auffällig macht sich dieselbe an den *vorderen Ciliargefässen* und deren collateralen Aesten durch die Entwickelung eines äusserst feinmaschigen und dünnaderigen Gefässnetzes *in der vorderen Episcleralzone*. Es ist dieses eines der *constantesten* Symptome der Iritis, ja es findet sich selbst schon bei einfachen *Reizungen* der Regenbogenhaut und gehört überhaupt zu den ersten *Vorboten* der fraglichen Entzündung. Das injicirte Episcleralgefüge ist dabei meistens *serös infiltrirt*. Oefters nimmt wohl auch das darüber gelegene *Bindehautgefüge* an der Hyperämie und ödematösen Schwellung Antheil und erhebt sich in Form eines breiten niederen Wulstes, eines sogenannten *Gefässkranzes* rings um die Hornhaut.

Die hyperämische Röthe der *episcleralen* Gefässnetze ist in der Regel eine sehr helle, offenbar *arterielle* und spielt wegen der tiefen Lage der Netze mehr weniger ins Rosenfarbene oder ins *Lila*. Bisweilen zeigt die Röthe eine ganz entschiedene Beimengung von *Braun*. Der *conjunctivale* Gefässkranz wechselt in seiner Farbe vom hellen Blutroth zum bläulichen Roth, den *mehr arteriellen* oder *venösen Charakter* der Circulationsstörung andeutend.

Man hat früher den *verschiedenen Tönen der episcleralen Injectionsröthe* einen ungebührlichen diagnostischen Werth beigelegt. Man glaubte aus der braunen Nuance auf ein syphilitisches Grundleiden, aus der mehr bläulichen Farbe auf Begründung der Iritis durch Gicht, aus der hellen Rosenröthe auf Rheuma u. s. w. schliessen zu können. Es ist dieses entschieden unrichtig. Die bräunliche Nuance ist ihrer Entstehung nach durchaus nicht aufgeklärt. Die mehr helle oder mehr bläuliche Färbung resultirt aus dem Ueberwiegen der Störung in den arteriellen oder venösen Gefässen; weiter deutet sie nichts an.

Wichtig ist noch zu bemerken, dass ausnahmsweise sehr intensive Iritiden verlaufen können, *ohne dass es zu einer auffälligen Hyperämie des Episcleralgefüges kömmt*. Im Verlaufe des Puerperium, des Typhus, der Pyämie u. s. w. hat man öfters Gelegenheit, derartige Regenbogenhautentzündungen zu beobachten.

Umgekehrt beschränkt sich die Hyperämie häufig nicht auf den Gefässkranz; die *Bindehaut ihrer ganzen Ausdehnung nach* und selbst *die Lider* erscheinen stark geröthet und geschwollen. Besonders *der obere Lidrand* ist oft deutlich gewulstet und auffällig roth, seine äussere Decke gespannt, glänzend und empfindlich.

5. Das inconstanteste Symptom der Iritis sind die *Schmerzen*. Es *fehlen* dieselben nicht selten ganz oder sind *so gering*, dass sie kaum die Aufmerksamkeit des Kranken erregen. In anderen Fällen erscheinen sie schon unter den Vorboten und steigern sich allmälig zu den *heftigsten* Graden.

Ihrer *Qualität* nach werden sie von verschiedenen Kranken als reissend, bohrend, stechend, drückend u. s. w. beschrieben. Jede das Auge treffende äussere oder innere Schädlichkeit vermehrt sie. Sehr oft vergesellschaften sie sich mit *Lichtscheu* in wechselnder Proportion. Bald *stetig*, bald mit *Remissionen* und *Exacerbationen* alternirend, bald intermittirend und in Form von *Paroxysmen* zu unregelmässigen oder bestimmten Tageszeiten wiederkehrend, schattiren sie das Krankheitsbild in der mannigfaltigsten Weise. Dazu kömmt noch, dass sie sehr oft nicht auf den Augapfel beschränkt bleiben, sondern nach verschiedenen Richtungen, am häufigsten *nach dem Verlaufe des Stirnnerven*, seltener nach der Verzweigung des Nervus infraorbitalis oder inframaxillaris *ausstrahlen*.

Auch das *Gehirn* äussert sehr oft seine Mitleidenschaft durch mehr weniger heftige Cephalalgie. Durch dessen Vermittlung participirt öfters der *Darmtract* an dem krankhaften Processe. Appetitlosigkeit, Belegtheit der Zunge, Verstimmung der Geschmacksnerven, Neigung zum Erbrechen oder wirkliches Erbrechen verrathen diese Theilnahme. Selbst der *gesammte Organismus* reagirt nicht selten unter der Form von *Fieber*.

6. Niemals fehlen bei der Iritis beträchtliche *Störungen des Gesichtes*. Sie sind bisweilen die einzigen Symptome, welche den Kranken auf das Vorhandensein eines Augenleidens aufmerksam machen. Sie resultiren einerseits aus der durch die Gewebswucherung bedingten Lähmung des Muskelsystems, also aus der Aufhebung des Accommodationsvermögens und der Fähigkeit, das Auge nach Bedarf zu blenden; andererseits sind sie eine Folge der im Bereiche der Pupille abgelagerten Producte (Siehe Kapselstaar.)

7. *Die papillösen Auswüchse am Pupillarrande* sind häufig so überaus klein und so sparsam zerstreut, dass sie, so lange die Iritis besteht und die Pupille unbeweglich bleibt, nur sehr schwer mit *freiem* Auge wahrgenommen werden können, um so mehr, als sie wegen ihres reichlichen Gehaltes an Pigment sich nur wenig von der schwarzen Pupille abheben. Man muss sehr genau sehen und oft auch noch die *schiefe Beleuchtung* zu Hilfe nehmen, um sie als winzige braune oder schwarze Erhabenheiten zu erkennen.

Mit der Massenzunahme der Neubildung wächst natürlich die Auffälligkeit derselben. Aus der Verschmelzung von dicht gedrängten Auswüchsen hervorgegangene *Säume* lassen sich bei einiger Aufmerksamkeit kaum übersehen. Sie sind hellbraun bis dunkelbraun und selbst matt schwarz, oft bis zu einer Viertellinie breit, umkränzen einen grösseren oder kleineren Bogen des Pupillarrandes, allen seinen Ausbuchtungen folgend, oder fassen das Sehloch seinem ganzen Umfange nach ein und zeigen auf der Vorderkapsel eine zackigkerbige oder verwaschene Grenze. Gar nicht selten ist an ihnen noch eine schmale centrale *pigmentarme* und darum grauweisse Zone mit wolkig verschwommenem inneren Rande zu unterscheiden, in welcher sich nur bei schiefer Beleuchtung Haufen von Pigment nachweisen lassen.

Oft erscheint bei Vorhandensein ausgebreiteter hinterer Synechien *die Pupille zum grossen Theile oder ihrer ganzen Ausdehnung nach getrübt*. Meistens beurkundet sich dadurch nur eine neben der Iritis einhergehende *Capsulitis*. Die von Pigment gefärbten neoplastischen Säume des Pupillarrandes verwaschen sich dann gegen das Centrum der Kapsel hin in ein reines oder gelbliches Weiss, welches, unregelmässig vertheilt, fleckig streifige Zeichnungen bedingt, zwischen denen der Augengrund bläulich durchscheint. Oefters jedoch ist diese Trübung wirklich *durch iritische Producte* veranlasst und wird allenfalls durch eine complicirende Capsulitis

nur auffälliger gemacht. Die unter solchen Verhältnissen gegebenen Auflagerungen auf die Vorderwand der Kapsel lassen, wenigstens bei schiefer Beleuchtung und bewaffnetem Auge, *stets* den Gehalt an braunem oder schwarzem *Pigment* nachweisen. Gewöhnlich ist der Farbestoff schon dem freien Auge bemerklich.

Vermöge seiner *ungleichmässigen* Vertheilung bildet er in der trüben Pupille bräunliche bis schwarze Flecken, welche oft Früchten ähnlich auf baumartig verzweigten, gleichartig gefärbten Streifen sitzen; oder es zeigt sich in der Sehe ein Netzwerk unter einander verflochtener pigmentirter Fäden, welche mit dem pigmentirten Exsudatsaume des Pupillarrandes zusammenhängen und in ihren Maschen den Augengrund durchschimmern lassen.

Bisweilen ist das Pigment aber auch mehr *gleichmässig* vertheilt und so dicht eingestreut in die die Pupille schliessende hautartige Neubildung, dass das Sehloch bei flüchtiger Betrachtung die normale Schwärze beibehalten zu haben scheint und dass erst bei genauerer Untersuchung die dunkelbraune oder selbst matt dintenschwarze Neoplasie erkannt wird.

8. Die *Gummen und Granulationen* sind schon ihrer Grösse halber sehr auffällig und kaum zu verkennen. Die eigentlichen *Gummen* sind meistens mohn- bis hirsekorngross und stellen Knoten mit kegeliger Spitze vor; mitunter jedoch sind sie mehr kolbig oder warzenähnlich mit rundlichem Kopfe. Sie ragen deutlich über die *Vorderfläche* der Iris hervor. Oft stehen sie einzeln. Mitunter findet man sie zu einem warzigen Kranze verbunden, welcher die Pupillarzone der Iris theilweise oder ganz deckt. Ihre *Farbe* ist in *lichten* Regenbogenhäuten meistens gelblich grau oder von reichlichem Gefässgehalte röthlich, bisweilen wohl auch zimmtbraun; in *dunklen* Augen aber lohbraun bis dunkelbraun.

Die grösseren Auswüchse, es mögen nun *Gummen* oder einfache *Fleischwärzchen* sein, pflegen mehr ein kohlblumenähnliches Aussehen darzubieten. Ihre Oberfläche ist in der Regel sehr rauh, drusig warzig, es wäre denn, dass sie bis an die Descemeti reichen, wo sich die Oberfläche dann aus mechanischen Gründen glättet. Sie zeigen oft eine schmutzige Fleischfarbe. Nicht selten jedoch wird die Röthe durch den Pigmentgehalt des Gefüges ins Bräunliche und selbst entschieden Braune umgewandelt, namentlich bei dunklen Regenbogenhäuten und nach längerem Bestande der Excrescenzen. Bisweilen veranlassen sie wiederholt *Blutungen (Secondi)*. Auswüchse, welche vermöge ihrer Zusammensetzung mehr zur Eiterung neigen, reflectiren meistens ein mehr schmutziges Gelb, das bisweilen von dunklerem Pigment gesprenkelt ist.

9. *Bei der Iritis mit eitrigem Producte* erscheint die Regenbogenhaut öfters nur von einem dünnen florähnlichen trüben Beschlage überkleidet, der Eiter stösst sich rasch los, mischt sich mit dem *Kammerwasser*, trübt dasselbe und gibt ihm das Ansehen einer trüben Molke. Nicht selten zeigen sich darin auch lichtere Flocken, welche sich allenthalben an den Wänden der Kammer, unter andern auch an der hinteren Wand *der Descemeti* niederschlagen und bei reichlicher Entwickelung sich am Boden des Kammerraumes in Gestalt eines *Hypopyum sammeln.*

In anderen Fällen findet man die Iris stellenweise oder ihrer ganzen Ausdehnung nach von *gelblichen schmierigen rahmähnlichen Massen überkleidet*, welche von ihrem Gehalt an Pigment und extravasirtem Blute öfters fleckig oder gestriemt erscheinen und *secundär* durch ihre *Schmelzung* das Hypopyum erzeugen. Sie lagern häufig in Form eines ganz *gleichmässig dicken* Stratum

von grösserer oder geringerer Mächtigkeit der Iris und Kapselmitte auf. Nicht selten jedoch ist die Auflagerung auch eine sehr *ungleichmässige*, ja öfters sieht man blos hier und da *einzelne Fladen* mit wolkigen oder streifigen Rändern.

Am häufigsten erscheinen solche Massen auf den *Pupillartheil beschränkt*. Sie bilden daselbst oft *mächtige Pfröpfe*, welche die Pupille völlig verlegen und mit strahligen Ausläufern sich über den centralen Theil der Regenbogenhaut hinüber erstrecken.

10. *Der eitrige Niederschlag, das Hypopyum*, erhebt sich oft kaum über die Höhe des Limbus conjunctivalis und wird nur bei sorgfältiger Untersuchung in Gestalt eines schmalen eitergelben Streifens an der unteren Cornealgrenze gefunden. In anderen Fällen reicht das Hypopyum bis zum unteren Rande der Pupille, seltener über das Sehloch hinaus, oder es erfüllt ausnahmsweise die Kammer völlig. Meistens ist es *nach oben flächenartig begrenzt*, namentlich, wenn der *flüssige* Eiter an Masse überwiegt, wo die mit jeder Lage des Bulbus ihre Lage wechselnde obere Grenzfläche eine Ebene ist. Falls aber die *placentaähnlichen* Gerinnungen überwiegen, kann die obere Grenze des Hypopyum auch eine sehr *unebene* sein.

Abgesehen davon, dass das Hypopyum häufig aus der Zerfällniss *fester*, der Iris anhaftender Producte hervorgeht, wird nämlich auch bei *primären* Hypopyen der *flüssige* Eiter oft binnen kurzem zum grossen Theile aufgesaugt, während die festeren Gerinnungen der Resorption widerstehen und sich allmälig über das Niveau des Hypopyum erheben. Man findet die letzteren dann meistens in Gestalt von Klumpen, welche der Irisvorderfläche auflagern oder die Pupille pfropfartig schliessen. Es ist unter solchen Umständen oft schwer zu entscheiden, ob das Hypopyum das Primäre war, oder aus der theilweisen Schmelzung jener solideren Massen hervorgegangen ist. Verwechslungen mit dem *Onyx* sind in der Regel nicht schwer zu meiden (S. 85).

Ursachen. Die Aetiologie der Iritis ist ungemein reich, indem 1. fast *jede erheblichere Schädlichkeit, welche das Auge trifft*, direct oder indirect zur Regenbogenhautentzündung führen kann. *a)* Zu den *mechanischen Schädlichkeiten*, welche am häufigsten eine Iritis anregen, gehören: fremde Körper, welche längere Zeit im Conjunctivalsacke haften oder in der Cornea stecken; Dehnungen, Zerrungen und wirkliche Zusammenhangstrennungen der Iris, sie mögen nun zufällig oder auf operativem Wege gesetzt worden sein; die mechanische Einwirkung eines in die vordere Kammer gelangten fremden Körpers (*Horner*) oder losgelösten Staarstückes, einer vorgefallenen Linse; Bloslegungen der Regenbogenhaut in Folge durchdringender Substanzverluste oder ausgedehnter Zerstörungen der Cornea. *b)* Als *chemische* Schädlichkeiten sind aufzufassen: die Einwirkung scharfer ätzender Stoffe auf das Auge, namentlich unzweckmässige Anwendung reizender Salben, Augenwässer Aetzmittel u. s. w. *c)* Unter den *physikalischen* Schädlichkeiten spielt wahrscheinlich rascher Wechsel sehr verschiedener Temperaturgrade und deren nächste Folge, Erhitzung und Verkühlung, eine Rolle. Ueberdies ist auch die Einwirkung sehr hoher Lichtgrade und in specie greller Lichtcontraste auf das Auge zu den möglichen Veranlassungen der Iritis zu zählen. *d)* Unter den *functionellen* Schädlichkeiten stehen übermässige Anstrengungen des Auges behufs deutlichen Sehens in erster Reihe.

2. Häufig ist die Regenbogenhautentzündung eine *secundäre*, die Folge der *Fortpflanzung* des Processes auf die Iris von Organen, welche mit dieser

in *anatomischem* oder *functionellem* Verbande stehen. Die Chorioiditis paart sich in solcher Weise sehr oft mit Iritis, am häufigsten aber die Keratitis.

Die Fähigkeit, sich gegenseitig Reizzustände mitzutheilen und so Entzündungen anzuregen, ist übrigens nicht blos auf die einzelnen Organe *eines und desselben* Augapfels beschränkt. Viele in neuerer Zeit gemachte Beobachtungen sprechen dafür, dass Entzündungen des einen Bulbus, namentlich die Iritis und die Iridochorioiditis, unter gewissen *ausnahmsweisen* Verhältnissen durch Vermittelung des *Nervensystems auf sympathischem Wege den anderen Bulbus* in Mitleidenschaft zu ziehen und daselbst wieder eine Iritis zu erzeugen im Stande sind (Siehe Iridochorioiditis).

3. Endlich sind noch *gewisse Allgemeinleiden* als mögliche Veranlassung von entzündlichen Processen zu nennen, welche sich bald auf die Iris beschränken, bald aber auch in der Form einer *Panophthalmitis suppurativa* (siehe diese) sich geltend machen.

So soll Iritis mit Hypopyumbildung in *intermittirender* Form als Ausdruck einer durch *Malaria* bedingten *vasomotorischen Infectionsneurose* vorkommen und gleich anderen larvirten Wechselfiebern durch Chinin heilbar sein *(Staub, Eulenburg)*.

Am häufigsten unter allen sogenannten Dyscrasien führt *die Syphilis* zur Regenbogenhautentzündung; ja man kann sagen, ein ansehnliches Procent aller vorkommenden Iritiden ruhe auf syphilitischer Basis. In der Regel tritt unter solchen Verhältnissen die Iritis auf, *ohne dass* eine nachweisbare *äussere* Schädlichkeit auf das Auge gewirkt hätte. Bisweilen jedoch gibt eine der vorgenannten *Gelegenheitsursachen* den eigentlichen Anstoss. Meistens kömmt es zur Iritis erst nach längerem Bestande und mannigfachen anderweitigen Localisationen der allgemeinen Syphilis. Doch kann auch das Gegentheil stattfinden, die Iris unter den *erstergriffenen* Organen sein, oder geradezu den Reigen der örtlichen secundär syphilitischen Leiden eröffnen.

Besonders häufig ist die Combination der Iritis syphilitica mit *papulösen Hautsyphiliden*. Man hat darum auch vielseitig einen besonderen Causalnexus zwischen diesen beiden Affectionen angenommen, um so mehr, als eben die Iritis gar nicht selten gerade während der Eruption eines solchen Syphilides zu Stande kömmt. Es lässt sich das Zusammentreffen der Iritis und der Papula syphilitica indessen viel leichter daraus erklären, dass dieses Syphilid überhaupt eine der häufigsten Kundgebungen des Allgemeinleidens ist. Uebrigens stösst man oft genug auf unabweisbar syphilitische Regenbogenhautentzündungen, neben welchen sich keine Spur eines vorhandenen oder abgelaufenen *Hautsyphilides* entdecken, oder auch nur anamnestisch nachweisen lässt; der syphilitische Charakter des Augenleidens verräth sich aber durch die Anwesenheit von *syphilitischen Geschwüren* im Rachen u. s. w.; oder bei Abgang aller anderen eigenthümlichen Localaffectionen durch die der allgemeinen Syphilis fast durchwegs *zukommenden Anschwellungen der Lymphdrüsen* in der Nacken-, Achsel-, Cubital- oder wenigstens in der Leistengegend und durch die Nachweisbarkeit einer Schankernarbe.

Wo die secundäre Syphilis sich durch keine der ihr eigenthümlichen Localaffectionen, selbst nicht durch die Anschwellung der Lymphdrüsen, äusserlich kund gibt, dort *fehlt jeder Anhaltspunkt*, um eine vorhandene Iritis durch Syphilis begründet zu erachten, selbst wenn ein *primäres* syphilitisches Geschwür vorhanden oder vorausgegangen wäre. Es kann dann allerdings die Iritis noch den syphilitischen Charakter tragen und man wird Grund haben, dieses in der Therapie zu berücksichtigen, wenn sie *ohne entsprechende äussere Veranlassung während dem Bestande* des primären Geschwüres *oder kurze Zeit nach dessen Verheilung* hervortritt; eben so gut kann aber unter solchen Umständen die Iritis auch eine *genuine* im eigentlichsten Wortsinne sein. Die Entscheidung ist dann gewöhnlich erst auf Grundlage *der therapeutischen Resultate fällbar;* die syphilitische Natur ergibt sich

aus der Unzulänglichkeit der einfachen Antiphlogose und der Nothwendigkeit und Wirksamkeit antisyphilitischer Mittel.

Man hat vielfach behauptet, *die Syphilis drücke der Regenbogenhautentzündung ganz besondere, keiner anderen ätiologischen Form der Iritis zukommende Merkmale auf*, und man könne sohin aus dem Krankheitsbilde der Iritis als solchem allein und mit Bestimmtheit den syphilitischen oder nicht syphilitischen Charakter des Leidens erkennen. Dies ist jedoch entschieden ein *Irrthum*, wie zum Theile schon daraus hervorgeht, dass verschiedene Augenärzte der Iritis syphilitica ganz *verschiedene* Symptome beimessen. *Es gibt kein locales Symptom und keine Combination von localen Krankheitserscheinungen, welche eine gegebene Iritis zur syphilitischen stempeln liessen* und umgekehrt kann *jede* Iritis, welches auch ihr specielles Krankheitsbild wäre, durch Syphilis bedingt sein, folglich eine antisyphilitische Behandlung erheischen.

Der syphilitische Charakter einer Iritis kann nur erschlossen werden aus dem bestimmten Nachweis einer allgemeinen Syphilis. Dazu bedarf es gewisser Veränderungen *am übrigen Körper*, des Vorhandenseins von Hautsyphiliden, Rachengeschwüren etc. oder mindestens der eigenthümlichen Anschwellungen der Lymphdrüsen. Im Allgemeinen kann man sagen, dass dort, wo die Lues universalis durch derartige Localisationen *dargethan ist*, der syphilitische Charakter einer gleichzeitig gegebenen Iritis *mehr als wahrscheinlich* sei; dass im gegentheiligen Falle aber aus der Anamnese *bisweilen* wohl *Verdachtsgründe* sich ergeben, *niemals* aber Prämissen für ein *bestimmtes Urtheil*.

Vorkommen. Die Iritis kömmt *in jedem Lebensalter* vor. Es vereitelt dieselbe gar oft den günstigen Erfolg von Staaroperationen *im höchsten Greisenalter* und wird auch während den *ersten Lebenstagen* an Neugeborenen beobachtet, ja es liegen sogar Erfahrungen vor, welche die Möglichkeit einer Iritis *während des Fötallebens* annehmbar machen (*Himly, Pagenstecher*). Jedenfalls liefert *die mittlere Lebensperiode* vom 21. bis zum 40. oder 50. Jahre das grösste Contingent, ein Verhältniss, welchem die grössere Häufigkeit traumatischer Einflüsse und der allgemeinen Syphilis in diesem Alter nicht fremd sein dürfte. *Das Geschlecht* scheint keinen besonderen Einfluss auf das leichtere oder schwierigere Zustandekommen der Iritis auszuüben. Ob *dunkle* Irides und die *linke* Regenbogenhaut besonders disponiren, wie Manche glauben, ist dermalen noch nicht genügend aufgeklärt.

Eine specielle Erwähnung verdient das Vorkommen *syphilitischer* Iritiden bei Kindern in den *ersten Lebensmonaten*. Sie werden leicht übersehen, da sie unter wenig auffälligen äusseren Erscheinungen sehr heimtückisch zu verlaufen pflegen. Die gewöhnlichen Begleiter solcher Iritiden: syphilitische Hautausschläge, Aphthen, Condylome am After u. s. w. lassen die Syphilis unschwer ermitteln. Es stammen derlei Kinder in der Regel von Müttern, welche in einer der Geburtsperiode nicht fernen Zeit syphilitisch geworden waren. Gut genährte Kinder sollen mehr disponiren, als verkümmerte *(Hutchinson)*.

Verlauf. Man spricht fast allgemein von *acuten und chronischen Regenbogenhautentzündungen*. In der That kommen häufig Iritiden vor, welche *binnen wenigen Tagen* ihren Gipfelpunkt erreichen, rasch Producte setzen und ebenso schnell wieder zurückgehen: während in anderen Fällen der Process nur sehr *allmälig* Producte liefert und, bald remittirend bald exacerbirend, *Wochen und Monate dahinschleicht*, ehe er sich seinen Ausgängen zuwendet. Es sind dieses indessen blos *Extreme*, die durch eine unendliche Zahl unmittelbarer mit einander zusammenhängender Zwischenglieder gegenseitig verbunden werden und in der Praxis häufig insoferne ihre Bedeu-

tung verlieren, als *acute* Iritiden nicht selten in den *chronischen* Verlauf einlenken, umgekehrt aber *exquisit chronische* Processe zeitweilig exacerbiren und alle Charaktere der *acutesten* Entzündung darbieten können.

Das *ätiologische* Moment hat jedenfalls Einfluss auf das raschere oder langsamere Ablaufen des Processes. Regenbogenhautentzündungen, welche durch *äussere reizende Schädlichkeiten* veranlasst werden, neigen immer mehr zum *acuten* Verlaufe und dieser pflegt um so rascher zu sein, je bedeutender die durch die Schädlichkeit unmittelbar gesetzte Störung gewesen ist. Die *syphilitische* Iritis ist auch in *dieser* Beziehung ein Proteus, bald acut, bald chronisch in der ausgedehntesten Bedeutung des Wortes. Die *secundären* Iritiden pflegen sich rücksichtlich des Verlaufes nach dem primären Leiden zu richten. Wo *passive Hyperämie oder Sympathie* den vorwaltenden Grund abgegeben haben, ist der Verlauf meistens ein *chronischer*.

Mit *vorderer* Synechie gepaarte *ectatische Hornhautnarben* sowie *totale oder nahezu totale hintere Synechien des Pupillarrandes* pflegen die sie bedingende Iritis Wochen und Monate lang zu unterhalten und jedenfalls eine so bedeutende Neigung zu *Recidiven* zu begründen, dass die geringste *Schädlichkeit* hinreicht, um den Process von Neuem wieder anzufachen. In der That kommen solche Fälle ziemlich häufig vor, in welchen der Kranke mit kürzeren oder längeren Unterbrechungen *Jahre lang* von chronischen Regenbogenhautentzündungen geplagt wird. Meistens gesellt sich früher oder später Chorioiditis und Netzhautentzündung hinzu, wenn diese nicht schon von *vorneherein* die Iritis begleiteten oder ihr *vorausgingen*, und dann ist gewöhnlich Atrophie des *ganzen* Bulbus das Endresultat (Siehe Iridochorioiditis).

Ausgänge. Das procentarische Verhältniss der *Heilungen* ist bei der Iritis im Allgemeinen ein *günstiges*. Oft genug jedoch hinterlässt die Entzündung auch *Folgezustände*, welche die Functionsfähigkeit des Auges mehr weniger in Frage stellen oder ganz vernichten. In Betreff dieser letzteren muss man unterscheiden zwischen Veränderungen, welche *die constituirenden Elemente der Iris selber* erleiden und zwischen Alterationen, welche ihren Grund in den weiteren Wandlungen der oben erwähnten, von der Iris sich deutlich abhebenden, *entzündlichen Neubildungen* finden. Häufig genug sind freilich krankhafte Zustände *beider Arten* in der mannigfaltigsten Mischung das Endergebniss des Processes. Oefter jedoch kehrt *das Regenbogenhautgefüge als solches* zur Norm zurück, während *Neubildungen*, in ständige Formen übergehend, den Functionen des Auges hinderlich in den Weg treten. Am seltensten büsst *das Irisgefüge* seine normalen Charaktere ein, während die Gewebswucherung nicht reichlich genug war, um *Neubildungen* zu Stande zu bringen.

1. *Das entzündete Irisgewebe* erlangt begreiflicher Weise seine *Integrität* um so leichter wieder, je weniger es durch die Wucherung bereits alterirt worden ist. *Kurzer Bestand* und *geringe Intensität* des Processes im Vereine mit leichter Entfernbarkeit der die Entzündung unterhaltenden Momente sind der Wiederherstellung der Norm besonders günstig. Im Gegentheile aber gewähren *längerer Bestand* der Iritis trotz geringerer Intensität derselben, sowie *grosse Intensität* des Processes und massenhafte Entwickelung neuer Elemente trotz *kurzem* Bestande des Leidens weniger Aussicht auf *vollständige* Heilung, besonders wenn die Beseitigung des

ätiologischen Momentes Schwierigkeiten bietet. Unter solchen Umständen ist *Atrophie* ein sehr gewöhnlicher Ausgang. Am *schlimmsten* aber gestaltet sich die Vorhersage, wenn die Iritis *mit Chorioiditis* einhergeht, denn dann werden die Ernährungsverhältnisse des *gesammten* Augapfels in hohem Grade gefährdet (Siehe Iridochorioiditis).

Der Schwund als solcher lässt sich bald als ein *Zerfallen der Elemente in resorptionsfähige Stoffe* mit nachträglicher Abfuhr derselben durch die Gefässe definiren; bald ist er eine Verwandlung des wuchernden Gefüges in derbe narbenähnliche Massen, eine Art *Schrumpfung*, *Obsolescenz*. Häufig finden sich *beide* Formen der Atrophie *neben* einander. Sie beschränken sich bisweilen auf *Theile* der Iris, namentlich wenn dieselben einer *Zerrung* durch Synechien ausgesetzt sind. In der Regel aber atrophirt die Regenbogenhaut *ihrer Totalität nach*.

Die Atrophie beurkundet sich in *lichten* Regenbogenhäuten durch *Verfärbung* derselben in sehr schmutzige Töne des Schiefergrauen bis Graphitfarbenen; während *braune* Irides ein schmutzig rost- oder lohfarbenes, mitunter selbst fahles erdfarbenes Colorit annehmen. Die normale *Zeichnung* der Iris ist verschwunden, die mannigfaltig verzweigten, arcadenförmig verbundenen Gefässe sind grösstentheils oder ganz zu Grunde gegangen. An deren Statt findet man häufig ganz unregelmässig vertheilte, theils geradlinige, theils baum- und netzartig verzweigte, *sehnenähnliche Streifen*, bisweilen untermischt mit eben solchen *Flecken*, deren Grenzen wolkig verschwommen oder gefranst erscheinen. Diese sehnenähnlichen Neubildungen stechen durch ihre weisse oder bläulich graue, bisweilen auch ziemlich lebhaft gelbe Färbung und den seidenähnlichen Glanz sehr deutlich von dem matten dunkelfarbigen Grunde ab und modificiren je nach ihrer grösseren oder geringeren Masse wesentlich das ganze Ansehen der Regenbogenhaut. Sie sind sehr fest und zähe. Wo sie in *reichlicher* Menge entwickelt wurden, erscheint die *Consistenz* der Iris *vermehrt*, oft in dem Grade, dass letztere nur schwer einreisst und dabei ein knatterndes Geräusch verursacht. Wo sie hingegen nur *spärlich* ausgebildet wurden oder *ganz fehlen*, findet man die Regenbogenhaut gewöhnlich *matsch*, *leicht zerreisslich*, ja selbst zunderähnlich morsch, so dass sie beim geringsten Eingriffe schon in Fetzen zerfährt. Dabei ist die Iris meistens *verdünnt*, selten schwammartig *aufgebläht*. Die Verdünnung geht bisweilen so weit, dass die Regenbogenhaut nur mehr ein florähnliches, äusserst zartes, *durchscheinendes* Häutchen darstellt. Es ist diese Entartung in der Regel mit *Schwartenbildung an der hinteren Iriswand* verknüpft und wird nicht leicht bei einer *einfachen* Iritis gefunden, sondern ist fast constant ein Ausgang von *Iridokyklitis* oder *Iridochorioiditis*.

Die schmutzig graue graphitähnliche Färbung der dünnsten Stellen ist eben nur der Ausdruck für diese Durchscheinbarkeit, sie ist im Wesentlichen nichts anderes, als das Durchschlagen des schwarzen Augengrundes durch das rarificirte Irisgewebe. Dieses hat eine ganz structurlose moleculirte Grundlage, in welcher nur hier und da Züge oder förmliche Netzwerke von Bindegewebe gefunden werden, und welche freies Pigment, höchst mannigfaltig gestaltete, zum Theile im fettigen Zerfall begriffene Pigmentzellen, Fettkörner, freie Kerne, Choloidkugeln etc. in wechselnden Mengen enthält. *Die sehnenähnlichen Streifen und Flecke*, welche sich mitunter als feine *Pseudohäutchen* über die *Oberfläche* der Regenbogenhaut hinziehen, gewöhnlich aber *tief* in deren Substanz eingreifen oder die Iris ihrer *ganzen Dicke* nach durchsetzen, tragen gleich den an der *Hinterwand* befindlichen Schwarten *(Schiess-Gemuseus)* den Charakter pigmentführenden *verödenden Bindegewebes*.

An der *Oberfläche ausgebreiteter* neoplastischer Schwarten zeigt sich das Gefüge bisweilen durchscheinend, überaus derb, unbestimmt faserstreifig oder völlig structurlos und ähnelt sehr dem der *Glashäute*. Manche sehen darin wirklich *neugebildete Glashäute*, welche durch schichtweise Aussonderung eines eigenthümlichen erstarrenden Productes an der Oberfläche der Schwarten zu Stande gekommen sind *(Donders, Coccius)*. Es scheint jedoch, dass diese Erklärung nur für jene Fälle Platz greifen könne, in welchen wegen völliger Aufhebung der Vorderkammer die sehnenähnlichen Neoplasien in *unmittelbare* Berührung mit der Descemeti gelangt oder mit dieser gar *verklebt* sind *(Graefe)*, wo sonach eine Ausscheidung von Seite *dieser Membran* annehmbar wird. Wo aber die Kammer als *Raum* noch besteht, die Descemeti also ausser Spiel bleibt, hat jene Ableitung jedenfalls etwas gezwungenes und kann gegenüber dem *directen* Nachweise des Hervorgehens jener structurlosen Schichte aus den obsolescirenden oberflächlichsten Lagen der neoplastischen Schwarten *(Junge)* kaum aufrecht erhalten werden. Die *musculösen Faserzellen des Schliessmuskels* findet man entweder in Verfettigung begriffen, oder sie sind bereits völlig geschwunden. Statt ihrer erscheint dann ein plattes Bündel zarter bindegewebiger Ringfasern mit zwischengestreutem fettigen Detritus und Pigment. Auch die *Nerven* atrophiren gewöhnlich rasch und gehen ganz unter. Von den *Gefässen* findet man häufig zahlreiche Reste in atheromatosem Zustande oder völlig obliterirt und in regressiver Metamorphose weit vorgeschritten. Mitunter stellen solche Gefässüberbleibsel die Hauptmasse einzelner Irispartien dar. Dazwischen streichen nicht selten andere *noch gangbare* Gefässe, welche dann oft enorm ausgedehnt sind, so dass sie sogar mit freiem Auge und am Lebenden als ganz unregelmässig hin und hergebogene Stämme venösen Ansehens an der Oberfläche der Iris wahrgenommen werden können. Diese Alterationen der Gefässe erklären die bei Verletzungen der atrophirten Iris vorkommenden sehr profusen Blutungen. *Die hintere Begrenzungsschichte* ist fast immer in den schrumpfenden Schwarten aufgegangen.

Es versteht sich von selbst, dass unter solchen Verhältnissen die *Functionen* der Iris immer vollständig darnieder liegen. Es bekundet sich dieses einerseits durch *völlige Unbeweglichkeit der Pupille* und *Aufhebung des Accommodationsvermögens*, andererseits aber auch oft durch auffällige *Lageveränderungen* und durch *Verlust der normalen Spannung der Iris.*

2. *a) Papillöse Auswüchse am Pupillarrande bilden sich* häufig wieder vollständig *zurück*, so dass die durch sie bedingten hinteren Synechien zu bestehen aufhören. Sie reissen unter der Wirkung der wiedererwachenden Muskelthätigkeit der Iris ein, oft nachdem sie zu dünnen Fäden ausgezogen worden sind. Ihre *Ueberbleibsel* werden leicht durch die *Aufsaugung* entfernt oder *schrumpfen*, so dass sie dem freien Auge unmerkbar werden. Doch geschieht es auch nicht gerade selten, dass *an der Vorderkapsel* als Merkzeichen vorhanden gewesener derartiger Synechien stark pigmentirte kleine *Flecke* zurückbleiben, welche bei der Untersuchung mit dem Augenspiegel oder mit schiefer Beleuchtung sehr deutlich hervortreten.

Oft indessen werden solche papillöse Excrescenzen in ihrer *ursprünglichen* Form, oder zu mehr weniger langen *Fäden* ausgesponnen, *ständig*. Sie äussern sich durch *bleibende Verziehungen der Pupille* und, bei einiger Erweiterung der letzteren, durch sehr scharf vorspringende Winkel, welche der Pupillarrand an seinen Anheftungsstellen bildet. Bei stärker contrahirtem Sphincter, also besonders bei heller Beleuchtung des Auges und kräftigen Accommodationsanstrengungen, *entziehen sich* kleinere Auswüchse gerne der Wahrnehmung. Da sie nämlich zumeist an der Randfläche selbst sitzen, geschieht es nicht selten, dass der nach Ablauf der Entzündung wieder vollkommen tüchtig gewordene Schliessmuskel bei entsprechenden Anregungen sich *über die Anheftungen hinweg* dem Centrum des Sehloches nähert, dass sonach die hinteren Synechien durch die mitgezerrte Pupillarzone der Iris völlig *gedeckt* werden und die Sehe ganz rund erscheint,

trotzdem ihr Rand an vielen Stellen, und zwar in verschiedenen Abständen von dem Mittelpunkte, an der Kapsel festhängt. Es muss dann der Sphincter durch Mydriatica *gelähmt* werden, um die Synechien und die dadurch bedingte Unregelmässigkeit der Pupille zur Wahrnehmung zu bringen.

Wenn unter solchen Verhältnissen die *Iritis recidivirt*, so kann es leicht geschehen, dass Theile aus der *Breite* der Iris mit der Kapsel verlöthen und die Verbindungsmassen, zu Strängen ausgedehnt, wie Brücken über den Pupillarrand hinüberziehen (S. 274). Es scheint, dass solche Gebilde es sind, welche in neuerer Zeit mehrfach als *Reste der Pupillarmembran* beschrieben worden sind *(H. Cohn, Keyser, Korn, O. Becker)*. Jedenfalls lassen sich dieselben mit den anatomischen Verhältnissen der Pupillarmembran *(Ammon, Schoeler)* schwer zusammenreimen.

Ausnahmsweise indessen wird allerdings selbst *eine totale hintere Synechie* durch Muskelwirkung der Iris *wieder gelöst*. War dabei die Pupille enge gewesen und die Kapsel in deren Bereich von einer iritischen Neubildung überdeckt worden, so bleibt diese nach Befreiung des Pupillarrandes bisweilen als ein kleiner, scharf begrenzter Fleck am Centrum der Kapsel zurück, einen sogenannten *Centralkapselstaar* darstellend, welcher durch cataractöse Umwandlung der hintergelegenen Theile der Linse und deren weitere Verkalkung an Dicke mächtig wachsen und selbst in einen *Pyramidenstaar* übergehen kann.

b) *Massenhaftere iritische Producte im Bereiche der Pupille werden immer ständig*. Sie schrumpfen dabei wohl etwas, behalten trotzdem aber nicht selten eine ganz ansehnliche Dicke. Man pflegt diese neugebildeten Pfröpfe als *„falsche Staare“* zu beschreiben, ein Name, welcher durch die fast constante Combination des fraglichen Zustandes mit Linsencataracta einigermassen gerechtfertigt erscheint. Falsche Staare sind demnach dasselbe, was *durch iritische Auflagerungen bedingte Kapselstaare*, nur die *Massenhaftigkeit* der Neoplasie unterscheidet erstere von den letzteren.

Man belegt die falschen Staare mit verschiedenen Specialnamen, welche sich auf die anatomischen Charaktere der Neubildung beziehen. So spricht man von einem *Lymphstaare*, wenn die ständig gewordene Neubildung ihrer äusseren Erscheinung nach *sehnigem* Gefüge gleicht oder doch zum grössten Theile daraus zusammengesetzt erscheint. Es ändert übrigens nichts an dem Namen, wenn eine *theilweise Verkreidung oder Verknöcherung* aus den Symptomen wahrscheinlich wird. Ist der Pfropf aber durch *hämorrhagisches Extravasat* blutig gefärbt oder gar der Hauptmasse nach das Ueberbleibsel eines *Blutcoagulums* und wandelt sich dann der Cruor in *Pigment* um, so führt die Neubildung den Namen *Blutstaar, Cataracta spuria cruenta oder grummosa*. Als *Pigmentstaar, Cataracta chorioidalis*, wird gewöhnlich eine ständige, die Pupille schliessende, nicht sehr massenhafte Neubildung beschrieben, welche sehr reich an neoplastischem Pigmente ist und darum sehr dunkle, baumartig verzweigte oder netzförmige Streifen, oder wohl auch eine gleichmässige braune bis dintenschwarze Färbung wahrnehmen lässt.

c) Damit man von einem mit hinterer Synechie gepaarten Kapselstaare oder falschen Staare in der eben bezeichneten Bedeutung des Wortes sprechen könne, wird vorausgesetzt, dass die Pupille als solche einen *nicht ganz unbedeutenden Durchmesser* behalten habe. Es geschieht nun aber nicht gar selten, dass die Sehe bis auf Nadelkopfgrösse zusammengezogen, oder aber auf einen engen, meist zackig verlaufenden Spalt reducirt wird und in dieser Form bleibend verharrt, indem eben durch neugebildetes Gefüge eine *Verwachsung des Pupillarrandes* zu Stande gebracht wird. Diesen der

spontanen Heilung unfähigen Zustand nennt man *Atresia pupillae, Verschliessung des Sehloches.* Die Atresie kömmt oft schon *während* dem eigentlich entzündlichen Stadium zu Stande, eben so oft jedoch wird sie erst *nach dem Ablaufe der Iritis* vollendet, indem das in das Sehloch ergossene und in die Pupillarzone der Regenbogenhaut infiltrirte Product schrumpft und so die Sehe mehr und mehr verengt.

Wo die Linse sammt Kapsel besteht, ist der Pupillarrand durch die das Sehloch schliessende Neubildung immer mit dem Krystallkörper verwachsen und darum auch gewöhnlich ein *Kapselstaar* gegeben. Es treten aber auch öfters *nach völligem Verluste der Linse* Atresien der Pupille auf. Dann *schwankt* die Iris entweder im Kammerraume, oder sie ist *trichterförmig nach hinten* gezogen, indem der Pfropf, welcher die Pupille schliesst, mit dem gewöhnlich schon in bindegewebiger Entartung und Schrumpfung begriffenen *Glaskörper* in organischer Verbindung steht.

3. *Gummen* können auf den Ciliarkörper und die Chorioidea übergehen, ja sich über *sämmtliche* Gebilde des Augapfels verbreiten *(Hippel).* In der Regel bleiben sie auf die *Iris beschränkt* und werden häufig rasch wieder *resorbirt.* Sie können jedoch auch *ständig werden,* indem sie *veröden.* Die *kleineren* schrumpfen dann in härtliche, mehr weniger pigmentirte *Knötchen* zusammen, welche oft viel Fett und Kalk führen. Die *grösseren Auswüchse* und die ihnen verwandten *Granulationen* hingegen verwandeln sich, wenn sie veröden, in derbe sehnenähnliche pigmentirte *Narbenmassen*, welche der Oberfläche der Iris entweder blos auflagern, oder in die Dicke derselben eingesprengt erscheinen.

Auch *Eiterung* ist kein ganz ungewöhnlicher Ausgang. Bei *kleinen* Knoten kommt es freilich nur selten zur Eiterung und sohin zu *geschwürähnlichen* Substanzverlusten, welche eine kleine strahlige Narbe zu hinterlassen pflegen; *grössere Gummen* und *fleischwärzchenähnliche* Auswüchse hingegen werden *öfter* durch Suppuration beseitigt. Namentlich neigen jene Excrescenzen zur Eiterung, welche gleich von vorneherein eine mehr gelbliche käseähnliche Färbung zeigen. Das Resultat ist dann gewöhnlich ein massiges *Hypopyum.*

4. *Das Hypopyum* als solches, es möge nun ein *primäres* oder ein *secundäres*, d. i. aus der Schmelzung von entzündlichen Geschwülsten hervorgegangenes sein, bietet der *Aufsaugung* in der Regel keine besonderen Schwierigkeiten. Diese sind um so geringer, je *kleiner* die in der Kammer angesammelte Eitermasse ist und ein je geringeres Procent von *festen* placentaähnlichen Gerinnungen sie enthält, je beweglicher sie also ist. In der That reichen bisweilen wenige *Stunden* hin, um selbst ansehnliche Hypopyen verschwinden zu machen; während in anderen Fällen Tage und auch Wochen dazu erforderlich sind. Uebrigens ist die Aufsaugung keineswegs immer eine *stetig fortschreitende*, öfters macht sich ein abwechselndes Steigen und Fallen des Hypopyum bemerklich, ja nicht selten verschwindet dieses im Laufe einer Iritis mehrmals, um immer wieder hervorzutreten, bis endlich der Process zum Abschlusse gelangt.

Häufig genug indessen führt die mit Hypopyum einhergehende Iritis *zu krankhaften Zuständen*, welche die Functionstüchtigkeit des Auges sehr beeinträchtigen. Einerseits nämlich sind in derartigen Fällen reichliche Entwickelungen *papillöser Auswüchse* am Pupillarrande Regel, und überdies *degenerative Atrophien der Iris* nach so intensiven Processen etwas sehr häufiges; andererseits aber ist die *Aufsaugung* des Hypopyum nicht immer eine *voll-*

ständige, es bleiben Theile desselben im Inneren des Auges zurück. Namentlich bei *massenhafteren* Eiteransammlungen in der Kammer gehört ein *völliges* Verschwinden zu den *selteneren* Ereignissen, obgleich nicht zu läugnen ist, dass mitunter selbst Hypopyen rasch und völlig resorbirt werden, welche den *ganzen* Kammerraum ausfüllen. Es sind vorzüglich die *placentaartigen* Gerinnungen im Hypopyum, welche gerne *ständige Formen* eingehen. Ein Theil derselben wandelt sich nämlich zu derben *sehnigen* Massen um, während der Rest *verkalkt* und *verfettiget*.

Am häufigsten finden sich solche Neubildungen nach Hypopyum an der *tiefsten* Stelle des Kammerraumes. Sie füllen hier die falzähnliche Peripherie der Kammer in wechselnder Höhe aus und setzen sich in Gestalt wolkig streifiger Flecken auf die Descemeti und Irisvorderfläche fort, diese in grösserer oder geringerer Ausdehnung überkleidend. Nach sehr umfangreichen Hypopyen bleibt wohl auch die *ganze hintere und vordere Wand der Kammer* von derartigen Auflagerungen gedeckt. *Im Bereiche der Pupille* pflegen die letzteren dann besonders massenreich zu sein und einen mächtigen Pfropf zu bilden, der das Sehloch völlig verlegt und eine *Cataracta lymphatica spuria* darstellt.

Es setzen diese Zustände voraus, dass *die Cornea ihre Integrität zu bewahren* im Stande war, was häufig der Fall nicht ist. Oft nämlich entwickeln sich suppurative Iritiden gleich von *vorneherein* in Gesellschaft von *eiteriger Keratitis*, oder aber es pflanzt sich im *Verlaufe* der Regenbogenhautentzündung der Process von der Iris auf die Cornea fort, diese wird theilweise geschwürig zerstört, durchbrochen und so *dem Hypopyumeiter ein Abzugsweg* eröffnet. Nicht gar selten findet damit der Process sein Ziel, die Iritis geht zurück und zu deren Folgezuständen gesellen sich jene eines perforirenden Hornhautgeschwüres. Oefter hingegen *schreitet der Process noch weiter*, der *Augapfel* geht durch *Atrophie* oder durch *Phthise* zu Grunde, indem auch die *tiefer* gelegenen Binnenorgane des Bulbus in den Process verwickelt werden. Bei *sehr grossen* Eiteransammlungen in der Kammer ist ein solcher Uebergang der Iritis in *Panophthalmitis suppurativa* sogar ziemlich gewöhnlich und erfolgt entweder *vor* dem eitrigen Durchbruche der Cornea oder um so sicherer *nachträglich*. (Siehe Chorioiditis suppurativa).

Behandlung. *Die Aufgaben der Therapie sind: Entfernung des* etwa noch fortwirkenden *ätiologischen Momentes* und *Abhaltung aller Schädlichkeiten*, welche den Entzündungsprocess unterhalten oder gar steigern könnten; *Beschränkung und Unterdrückung der Gewebswucherung*, Herabsetzung des quantitativ gesteigerten Ernährungsprocesses auf das normale Mass; *Verhütung der* durch iritische Neubildungen möglicher Weise zu begründenden *Schäden* und, falls dieses nicht gelingt, *directe Beseitigung* derselben oder *Verminderung der* durch sie gesetzten *Functionsstörungen des Auges.*

1. *Um der Causalindication zu genügen,* werden *a)* nicht gar selten *operative* Eingriffe nothwendig. *Wo fremde Körper*, welche in der Bindehaut, in der Cornea oder im Inneren der Augapfelhöhle stecken, den nächsten Grund der Iritis abgeben, ist deren operative Entfernung dringende Pflicht des behandelnden Arztes, da widrigenfalls der Bulbus in der Regel völlig zu Grunde geht oder doch functionsuntüchtig wird. Aehnliches gilt auch von jenen Fällen, in welchen *die Linse in die Vorderkammer gefallen ist*,

oder Staarstücke sich losgelöst haben und in der Vorderkammer lagernd *die Iris reizen*, oder wo eine *zerstückelte Linse sich mächtig aufbläht* und die Regenbogenhaut auf mechanischem Wege dehnt oder zerrt. Die Extraction wird dann von Vielen als dringend anerkannt und so rasch als möglich ausgeführt. Doch können später zu erörternde Gründe *die Iridectomie* oder gar das *Zuwarten* als zweckentsprechender erscheinen lassen. Wo Grund vorhanden ist, eine gegebene Iritis durch *Mitleidenschaft* an einem entzündlichen Processe *des anderen Auges* begründet zu erachten, kann an letzterem *die Anlegung einer künstlichen Pupille* geboten, unter Umständen sogar die *Enucleation des Bulbus* räthlich erscheinen. *Bei chronischen*, immerfort recidivirenden *Regenbogenhautentzündungen*, die *durch vorhandene Synechien des Pupillarrandes unterhalten oder doch begünstigt werden*, säume man nicht mit der Coremorphose, da bei deren Hinausschiebung die gegen die Entzündung gerichtete Therapie einen nur zeitweiligen Erfolg zu haben pflegt, überdies aber mit jeder Recidive die Gefahr des Schwundes wächst und die Aussicht auf Herstellung eines gewissen Grades von Sehvermögen abnimmt. Man benützt zur Durchführung der Operation am besten die erste *bedeutendere Remission*. So lange die Entzündungserscheinungen noch einigermassen *erheblich* sind, pflegt der Eingriff *sehr schmerzhaft* zu sein; oft kömmt es auch zu reichlichen *Blutergüssen* und in weiterer Folge zur *Wiederverschliessung* der neu eröffneten Pupille; überhaupt aber ist die Gefahr einer starken Reaction eine grosse und die Aussicht auf einen vollen Erfolg daher eine geringere.

b) Im Uebrigen fordert die Iritis *ein strenges diätetisches Verhalten*. Bei der hohen Gefahr, welche jeder Regenbogenhautentzündung anklebt, selbst wenn sie unter unscheinbaren Symptomen verläuft, kann die Wachsamkeit des Arztes und die Sorge um thunlichste *Abhaltung aller möglichen Schädlichkeiten vom Auge* nicht gross genug sein. Grösste körperliche und geistige Ruhe des Kranken, Aufenthalt desselben in einem dunklen Zimmer, Bettlage, Vermeidung jeder, auch der geringsten Anstrengung der Augen, Beseitigung aller Gelegenheiten zu Blutwallungen und Blutstockungen etc. sind geradezu unerlässlich.

c) Ganz besondere *causale* Indicationen fliessen *aus der dyscratischen Begründung* vieler Regenbogenhautentzündungen.

Bei der *Iritis syphilitica* kömmt insbesondere die *Schnelligkeit* in Betracht, mit welcher der Process Zustände begründen kann, die, einmal gesetzt, nur schwer wieder beseitigt werden oder jedem therapeutischen Verfahren widerstehen und die Functionen des Auges dauernd beirren oder aufheben. Es handelt sich also darum, das Grundleiden mit Mitteln anzugreifen, welche *in der kürzesten Zeit möglichst kräftig und sicher wirken*, dabei aber den Gesammtorganismus nicht leicht schädigen, also nur ausnahmsweise Nebenwirkungen entfalten, welche die Unterbrechung der Kur gebieterisch fordern könnten zu einer Zeit, in welcher die Iritis noch nicht behoben ist und das Grundleiden als solches fortbesteht. Am besten entspricht erfahrungsmässig allen diesen Anforderungen eine gut geleitete *Schmierkur* (S. 31), daher denn auch in einschlägigen Fällen *sogleich* mit ihr zu beginnen ist, es wäre denn, dass die *Unverträglichkeit* derselben bereits festgestellt ist. Das Herumtändeln mit den übrigen Mercurialien und anderen unverlässlichen Mittelchen straft sich oft bitter.

2. *Die Indicatio morbi* und die ihr entsprechende *Behandlung der Iritis als solchen* richtet sich im Wesentlichen *nach der Intensität* des Processes und der denselben begleitenden *Gefäss- und Nervenstörungen.* Im Ganzen genommen gelten hier dieselben Regeln, welche bei der *directen* Behandlung der Keratitis und jeder anderweitigen Entzündung zu beachten sind, der Process ist allenthalben derselbe, nur das Substrat ist ein verschiedenes (S. 66. 1).

Eine Reihe höchst wichtiger und *vom Anbeginne der Iritis* urgirender *Indicationen fliesst aus dem so häufigen Auftreten gewisser Neubildungen* und zielt auf die Verhütung functionsstörender ständiger *Ausgänge.*

a) Die hervorragendste Rolle spielen in dieser Beziehung *die papillösen Auswüchse des Pupillarrandes* und die dadurch bedingten *Anheftungen der Iris* an die vordere Kapsel. Es gibt nämlich kaum eine Iritis, bei welcher nicht eine oder die andere papillöse Excrescenz zu Stande käme oder wenigstens die Gefahr einer theilweisen Verklebung des Pupillarrandes mit der Kapsel drohte. Es ergibt sich daraus die Nothwendigkeit, *von vorneherein* die auf Beschränkung und Unterdrückung der krankhaften Gewebswucherung zielende Therapie mit täglich ein bis zwei Mal wiederholten *Einträufelungen starker Lösungen* von *neutralem schwefelsauren Atropin* zu verknüpfen, um frisch entstandenen hinteren Synechien so rasch als möglich entgegenzutreten.

Allerdings macht sich bei einer *wahren* und *totalen Iritis* die Wirkung der Mydriatica nicht gleich auffallend geltend, es erfolgt eine Erweiterung der Pupille, erst wenn der Process als solcher seinen Culminationspunkt überschritten hat und die Muskelfasern unter Rückbildung der neu gebildeten Elemente wieder functionstüchtig geworden sind. Allein es ist nicht möglich, den Eintritt dieser Verhältnisse der Zeit nach genau zu bestimmen und jedes Versäumniss straft sich durch zunehmende Festigkeit der Adhäsionen und Erschwerung der Lösung. Die *vorzeitige* Anwendung des Mydriaticums bezweckt, abgesehen von der *antiphlogistischen* Wirkung (S. 38), eben nur, der Erweiterung der Pupille den Weg zu bahnen, um sie in dem Augenblicke, als die Muskelfasern die dazu erforderliche Freiheit gewinnen, ins Werk zu setzen.

b) Weit seltener, aber um so entschiedener, treten *Eiteransammlungen im Kammerraume* mit speciellen Anforderungen an die Therapie heran. Der alte Glaube an die „schmelzende" Kraft der Mercurialien und der Jodpräparate hat sich in letzterer Zeit sehr gemindert; dafür aber gewinnt die directe Entleerung der Kammer durch *die Paracentese der Hornhaut* immer mehr Freunde. Die Natur des Leidens bringt es mit sich, dass diese Operation nicht stets von dem besten Erfolg gekrönt sein kann; immerhin darf man behaupten, dass die Paracentesis bei dem Hypopyum die anderen Mittel an Wirksamkeit *übertreffe* und wo das Hypopyum eine *bedeutende* Grösse erreicht hat, thut man gut mit der Entleerung nicht zu zaudern und im Nothfalle dieselbe auch zu wiederholen. Je massenhafter der angehäufte Eiter, je heftiger der Reizungszustand, je intensiver die Circulationsstörung und die Nervenaufregung ist, um so dringender wird die Anzeige, um so gefährlicher die Aufschiebung der Operation. Wo bereits die tieferen Theile des Auges mitleiden, wo sich eine starke Spannung der Bulbuskapsel bemerklich macht oder gar schon die Hornhaut ergriffen ist und einen spontanen Durchbruch befürchten lässt, da ist die Gefahr auf das Höchste gestiegen und die *sofortige* Paracentese der Hornhaut in der Regel die Indicatio vitae für das betreffende Auge.

Die günstigen Resultate und die relative Gefahrlosigkeit der Paracentese haben begreiflicherweise zu Erweiterungen der Indicationsgrenzen geführt. In neuerer Zeit ist man bereits dahin gekommen, die fragliche Operation als eine bei Eiterablagerungen *absolut angezeigte* zu erklären und auf deren rasche Ausführung bei den *kleinsten* Hypopyen, ja selbst bei blossen *Trübungen des Kammerwassers*, zu dringen. Es ist dies Verfahren *nicht zu billigen*, da bekanntlich *kleine* Hypopyen sehr oft in kürzester Zeit *spontan* schwinden, ohne üble Folgen zu hinterlassen.

Die Paracentese wirkt einerseits dadurch günstig, dass sie *den Eiter direct aus der Kammer entleert* und so verhindert, dass sich die der Resorption widerstrebenden placentaartigen Gerinnungen an den Kammerwänden niederschlagen und daselbst consolidiren; andererseits ist aber auch die Annullirung *des intraocularen Druckes* nicht gering anzuschlagen.

4. *Die Nachbehandlung* erfordert kaum weniger Sorgfalt, als die Behandlung der Iritis selbst, und ist vorerst auf die Fernhaltung aller das Auge möglicherweise treffenden Schädlichkeiten gerichtet. Der Kranke darf daher nur allmälig den gewohnten äusseren Einflüssen ausgesetzt werden.

Ein höchst wichtiger Theil der Nachbehandlung zielt darauf hin, gewisse *ständige Ausgänge* der Iritis, zumal die so häufig zu Stande kommenden *Verwachsungen des Pupillarrandes mit der Vorderkapsel*, *zu beseitigen* oder doch ihres verderblichen Einflusses auf das Sehvermögen und auf die ferneren Vegetationsverhältnisse des Auges zu berauben. *Die Mittel*, um diesen Anzeigen zu genügen, liegen vornehmlich in der Anwendung *kräftiger Mydriatica* und in der Durchführung gewisser Operationen.

In den Fällen, in welchen der äusserlich wahrnehmbare Zustand des Irisgewebes den Fortbestand *functionsfähiger Muskelfasern* vermuthen lässt, soll die Behandlung hinterer Synechien stets mit der Application starker *pupillenerweiternder* Mittel begonnen und fortgesetzt werden, bis der Pupillarrand frei geworden ist oder das Mittel sich als unzulänglich erwiesen hat. Meistens bedarf es einer *längeren* Zeit, um zum Ziele zu gelangen. Darum darf man sich von der Erfolglosigkeit der ersten Applicationen nicht gleich abhalten lassen, die Versuche zu wiederholen. Bei *peripherer* Anlöthung der Iris können die *Calabarpräparate* ausnahmsweise von Nutzen sein *(O. Becker)*.

In neuester Zeit empfiehlt man hintere Synechien, welche sich in misslicher Weise geltend machen und in der vorerwähnten Weise nicht beheben lassen, auf *operativem* Wege zu lösen und dann die *Pupille* durch kräftige Mydriatica *längere* Zeit thunlichst *erweitert* zu halten, um die getrennten Theile von einander zu entfernen und an der Wiederverwachsung zu hindern *(Streatfield)*. Man rühmt sehr die glänzenden Erfolge und die gänzliche Ungefährlichkeit des darauf berechneten Verfahrens, welches man *Corelyse* genannt hat *(A. Weber, Hasner, Passavant)*.

Die Nothwendigkeit einer *starken* und *längere Zeit* andauernden Mydriase, um den Erfolg zu *sichern*, schliesst es schon in sich, dass die Corelyse nur dort am Platze sein könne, wo das *Muskelsystem der Iris* seine Functionstüchtigkeit bewahrt hat und der Pupillarrand, wenigstens zum *grossen* Theile, *leicht ausdehnbar* ist; dass die Corelyse demnach vornehmlich bei *partiellen* hinteren Synechien Gutes erwarten lasse, es mögen diese durch *zahlreiche zerstreute papillose* Auswüchse, oder durch *zarte schmale saumartige* Neoplasien vermittelt werden. So lange noch *Reizzustände* in der Iris oder deren Nachbarorganen vorhanden sind, erscheint die Corelyse *widerräthlich*, da abgesehen von der Möglichkeit einer stärkeren Reaction die Muskeln der Regenbogenhaut in ihrer Function sehr beirrt sind und daher die Wirkung des Atropins ungenügend ausfällt. Ebenso passt wegen der Unmöglichkeit, eine *ausgiebige* Dilatation der Pupille zu erzielen, *die Corelyse nicht*, wo der Pupillarrand *ringsum* oder seiner *grössten* Ausdehnung nach durch *massigere* Producte mit der Kapsel verwachsen, oder auch nur auf *grössere* Strecken in seinem

Gefüge deutlich alterirt ist, oder wo die *Iris* im Ganzen *atrophirt* erscheint. Wo die Pupille nebstbei ihrer *ganzen* Ausdehnung nach von iritischen Ablagerungen oder von Producten einer Capsulitis gedeckt ist, kann die Lösung des Pupillarrandes selbstverständlich nicht zureichen, um ein nur einigermassen befriedigendes Sehvermögen herzustellen; die Corelyse könnte in einem solchen Falle also höchstens dazu dienen, um die *Verlagerung der Pupille* möglich und nutzbringend zu machen. Im Allgemeinen gilt also noch dermalen wie früher der Grundsatz:

Wo bei Bestand einer *totalen* oder *nahezu totalen hinteren Synechie die Mydriatica entschieden ihre Dienste versagen*, oder wo vermöge dem Zustande des Irisgefüges eine kräftige Zusammenziehung der Muskeln von vorneherein als *unmöglich* erkannt wird: ist die *Anlegung einer künstlichen Pupille geboten* und soll auch *nicht lange aufgeschoben* werden, da es sich dabei nach dem früheren nicht blos um Herstellung eines Weges für Lichtstrahlen und Verbesserung des Sehvermögens, sondern auch um die Verhütung der aus jenem Zustande nicht selten resultirenden höchst misslichen Folgen handelt. Mit jeder nachkommenden Recidive wird nämlich das *Irisgefüge mehr alterirt* und dem endlichen Schwunde genähert, die *Auflagerung auf die Vorderkapsel verstärkt* und so der mögliche Erfolg einer späteren Operation geschmälert. Die Hauptgefahr der Hinausschiebung der Coremorphose liegt aber in der erfahrungsmässigen *Neigung der Aderhaut, an solchen Recidiven Theil zu nehmen*. Ausserdem kömmt noch in Betracht, dass bei längerem Bestande des fraglichen Zustandes sehr häufig auch der *Linsenkern leidet* und so eine totale *Cataracta* entwickelt wird, deren Beseitigung wesentlichen Schwierigkeiten unterliegt, während bei zeitiger Coremorphose ansehnliche *Aufhellungen vorhandener Kapseltrübungen* mit einigem Grunde gehofft werden können.

Es ergibt sich hieraus zur Genüge, dass die *Ausdehnung und Dichtigkeit der vorhandenen Kapseltrübungen* die Indication zur Coremorphose nur in *zweiter* Reihe beeinflussen und dass die Operation in Fällen, in welchen sich *Anfälle von Entzündung und Ciliarneurose* öfters wiederholen oder gar ein Uebergreifen des Processes auf die tieferen Gebilde des Augapfels befürchten lassen, auch dann räthlich erscheine, wenn *das Sehvermögen relativ wenig beeinträchtigt* ist. Die Störungen, welche das Gesicht *durch die künstliche Pupille* allenfalls erleiden könnte, werden leicht auf ein Minimum dadurch beschränkt, dass die Pupille nach oben angelegt wird.

Quellen: *Kölliker*, Mikr. Anatomie. Leipzig II. 2. 1854. S. 637. — *Henle*, Handbuch der Anatomie. 1866. II. S. 628, 685. — *Brücke*, Beschreib. des m. Augapfels. Berlin, 1847. S. 12. — *Arlt*, A. f. O. III. 2. S. 87, 97. — *Cramer*, Het Accommodatievermogen. Haarlem, 1853. S. 61. — *Stellwag*, Zeitschrift der Wiener Aerzte 1850. S. 125, 129; Cramer's Phys. Abhandl. über das Accommodationsvermögen der Augen, übersetzt von Doden. Leer, 1855. S. 89. — *J. Arnold*, Virchow's Archiv. 27. Bd. S. 345, 366. — *Grünhagen*, ibid. 30. Bd. S. 481; XXXI. S. 403, 406; XXXVI. S. 40, 45. — *Dogiel*, Centralbl. 1869. S. 337. — *Merkel*, Zeitschrift f. rat. Med. XXXI. S. 136, 139, 142; XXXIV. S. 83. — *Haase*, A. f. O. XIV. 1. S. 47. — *Iwanoff*, *Rollet*, ibid. XV. 1 S. 38, 42, 45, 49, 50; XV. 2. S. 8. — *Hippel, Neumann*, ibid. XIII. 1. S. 64, 70. — *Wittich*, A. f. O. II. 1. S. 131. — *Rosow*, A. f. O. IX. 3. S. 63, 65. — *Leber*, Denkschriften der Wiener k. Akad. d. Wiss. 24. Bd. S. 287, 305, 307, 311; A. f. O. XI. 1. S. 1. — *Wedl*, Atlas, Iris-Chorioidea. — *Alf. Graefe* u. *Colberg*, A. f. O. VIII. 1. S. 288. — *Virchow*, dessen Archiv XV. S. 217, 305, 321, 326; die krankh. Geschwülste. II. Berlin, 1864. S. 462. — *Graefe* und *Schweigger*, A. f. O. VI. 1. S. 143, 151, 152, 161; VI. 2. S. 267, 272. — *Hasner*, Entwurf einer anat. Begründung der Augenkrankheiten. Prag, 1847. S. 110; klin. Vorträge. Prag, 1860. S. 165; Prager Vierteljahrschrift. 76. Bd. S. 137; Congres intern. d'ophth. Compte rendu. Paris, 1863.

S. 75. — *Roser*, A. f. O. II. 2. S. 151. — *Junge*, ibid. V. 2. S. 200; med. Centralzeitung 27. Jahrg. S. 301. — *C. Ritter*, A. f. O. VIII. 1. S. 63. — *Schiess-Gemuseus*, ibid. IX. 3. S. 174, 183, 193; XIV. 1. S. 90. — *Passavant*, ibid. XV. 1. S. 258. — *Horner*, kl. Monatbl. 1863. S. 395, 396, 400. — *Sämisch*, ibid. 1865. S. 46. — *Zander* und *Geissler*, die Verletzungen des Auges. Leipzig u. Heidelb. 1864. S. 160, 169, 177, 181. — *Graefe*, A. f. O. II. 2. S. 202, 204, 206, 210, 227, 229, 231, 330, 333; III. 2. S. 387; IX. 3. S. 127; XII. 2. S. 151. — *Himly*, Krankheiten u. Missbildungen des Auges. Berlin, 1843. S. 100. — *Pagenstecher* u. *Sämisch*, kl. Beobachtungen. Wiesbaden, 1861. I. S. 17; II. S. 9. — *Schön*, Beiträge zur prakt. Augenheilkunde. Hamburg, 1861. S. 88, 123. — *Hutchinson*, A clinical memoir etc. London, 1863. S. 1, 25, 192. — *Secondi*, Clinica oc. di Genova. Riassunto. Torino, 1865. S. 28. — *Donders*, A. f. O. III. 1. S. 150. — *Businelli*, Zeitschrift der Wien. Aerzte. 1859. S. 108, 137, 155, 217. — *Coccius*, Ueber die Neubildung von Glashäuten. Festrede. Leipzig, 1858. S. 9, 12. — *M. Langenbeck*, Die Insolation des m. Auges. Hannover, 1859. S. 18. — *O. Becker*, Wiener med. Jahrbücher. 1866. 4. S. 37. — *Streatfield*, Ophth. Hosp. Rep. 1857. Oct. — *A. Weber*, A. f. O. VII. 1. S. 1; VIII. 1. S. 354. — *Schirmer*, kl. Monatbl. 1867. S. 107. — *Wecker*, ibid. S. 243. — *H. Cohn*, ibid. S. 62, 119. — *Keyser*, ibid. S. 217. — *Korn*, ibid. 219. — *Dobrowolsky*, ibid. 1868. S. 239. — *Ammon*, A. f. O. IV. 1. S. 149. — *Heymann*, Ophthalmologisches, 1868. S. 23. — *Schoeler*, De oculi evolutione, Mitau, 1849. S. 33. — *Staub*, *Eulenburg*, Wien. med. Wochenschrift. 1867. S. 1140.

Die Operation der künstlichen Pupillenbildung, Coremorphosis.

Anzeigen. Die Coremorphosis ist unstreitig die am häufigsten zur Ausführung kommende Augenoperation. Sie dient nämlich nicht blos dazu, den objectiven Lichtstrahlen einen *neuen Weg* zu eröffnen oder das krankhaft verengte oder verlegte Sehloch zu *erweitern:* sondern auch den normwidrig gesteigerten *intraocularen Druck herabzusetzen*, so wie einer rigid gewordenen Bulbuskapsel durch Einschaltung einer elastisch dehnbaren Narbe einen gewissen Grad von *Nachgiebigkeit* zurückzuerstatten und damit etwaige Störungen in der Blutströmung und in den vegetativen Verhältnissen der Binnenorgane dauernd zu begleichen.

Im Allgemeinen erscheint die Anlegung einer künstlichen Pupille *geboten* oder wird wenigstens mehrseitig *empfohlen*: 1. *Bei dichten unaufhellbaren Hornhauttrübungen*, welche einen grossen Theil der Pupille oder das ganze Sehloch verdecken, sie mögen mit vorderen Synechien der Iris gepaart sein oder nicht. 2. *Bei Atresia pupillae, falschen Staaren*, namentlich *bei totaler oder nahezu totaler hinterer Synechie des Pupillarrandes* mit oder ohne gleichzeitiger Kapseltrübung und davon abhängiger chronischer Iritis, Iridochorioiditis, Panophthalmitis, sowie bei sympathischer Mitleidenschaft des anderen Auges. 3. *Bei Verschwärungsprocessen in der Hornhaut*, welche die Entspannung der Cornea durch Paracentesis verlangen, ihrer Lage und Ausdehnung nach aber eine Hornhauttrübung gewärtigen lassen, die ihrerseits späterhin die Anlegung einer künstlichen Pupille nothwendig machen würde. 4. *Bei den verschiedenen Formen der Hornhaut- und Scleralectasie.* 5. *Bei dem Glaucome.* 6. *Bei Seitenverschiebungen der Linse*, wenn ein Theil des durchsichtigen Krystalles die Pupille verlegt und dadurch Ursache von Sehstörungen wird. 7. *Bei partiellen Linsen- und Kapseltrübungen*, welche das Gesicht im hohen Grade beeinträchtigen, dabei aber

entweder stationär sind oder doch nur äusserst langsam fortschreiten und daher die Reife des Staares erst nach langer Zeit gewärtigen lassen, übrigens nur unter namhaften Gefahren direct beseitigt werden können, so lange der cataractöse Process nicht weiter gediehen ist. 8. *Bei Aufblähungen der in cataractöser Metamorphose begriffenen Linse*, wenn die Kapsel durch ein Trauma oder auf operativem Wege eröffnet worden ist, die Entleerung des Magmas durch die Paracentesis der Cornea aber nicht gelingt, und wenn die Staarmassen die Iris nach vorne drängen oder, in der Pupille oder Kammer lagernd, die Iris mechanisch reizen und eine Schliessung der Pupille auf entzündlichem Wege drohen. 9. Als Nebenbehelf bei den verschiedenen *Staaroperationen*. 10. *Bei der Extraction fremder Körper*, welche in der Kammer lagern oder in der Iris stecken und sich nicht ohne Zerrung oder Verletzung der Regenbogenhaut entfernen lassen. 11. *Bei hartnäckiger Myose*.

Verfahren. Man hat bisher eine ganz unglaubliche Menge von mehr weniger abweichenden Methoden ersonnen (*Himly*). Was Sicherheit des Erfolges und Gefahrlosigkeit betrifft, steht jedoch die sogenannte *Iridectomie, die Ausschneidung eines Irisstückes (Beer)* obenan; daher denn auch die anderen Verfahrungsweisen fast ganz verlassen wurden und zwar mit um so mehr Recht, als die Iridectomie sich fast *unter allen Umständen* leichter, und mit nur ganz geringen Modificationen auch erfolgreich, ausführen lässt.

Die erforderlichen *Instrumente* sind ein *gerades* oder, falls die künstliche Pupille nach *innen* oder *oben* angelegt werden soll, ein *nach der Fläche winkelig gebogenes Lanzenmesser;* eine zarte *gerade Haken-* oder leicht gekrümmte *Fischer'sche Irispincette* und eine *kleine Louis'sche Schere*.

Statt der Pincette ist vielseitig das *Irishäkchen* im Gebrauche. Seine Handhabung ist jedoch weit schwieriger, als jene der Pincette, gefährdet leicht die Integrität der *Kapsel* und erlaubt weniger, die Grösse der neu anzulegenden Pupille mit Bestimmtheit zu bemessen. Wer sich übrigens desselben bedienen will, wählt am besten ein Häkchen mit *biegsamem Halse (Himly)*. Es ist nämlich häufig nothwendig, das Häkchen zu krümmen, um über die Nase u. s. w. eingehen zu können.

In neuerer Zeit glaubt man den Linearschnitt besser mittelst dem schmalen *Staarmesser Graefe's* durchführen zu können *(Wecker, Le Gad)*. Besondere Vortheile verspricht man sich davon, wo bei ausgebreiteten Hornhautnarben nur ein sehr kleiner peripherer Theil der Cornea durchsichtig geblieben ist, bei Geschwüren der Hornhaut mit eitriger Iritis oder Iridokyklitis, bei Iritis mit Hypopyum und Glaskörperleiden, bei Schwartenbildung an der hinteren Wand der Iris, behufs der Entfernung eines Cysticercus oder fremder Körper aus dem Glaskörper u. s. w. Beim *Glaucom* scheint dies Verfahren gefährlich wegen leichter Berstung der Zonula, Einheilung der Iris, cystoider Vernarbung *(Graefe)*.

Sogenannte *Ophthalmostaten*, d. i. Instrumente, um den Augapfel in einer gewissen Stellung *ruhig* zu erhalten, sind besonders für den Fall zu empfehlen, als man die künstliche Pupille *nach oben* anzulegen Grund hat. Es flieht nämlich selbst bei sehr ruhigen Kranken das Auge gerne nach oben und verbirgt das Operationsfeld unter dem oberen Lide; ausserdem aber werden durch das Ausweichen des Auges nach oben *Verletzungen der Kapsel* trotz aller Vorsicht sehr leicht veranlasst. Man ist wirklich beim *Hornhautstiche* nicht immer im Stande, rasch genug das Messer zu neigen, wenn das Auge nach oben flieht, daher die Spitze des Instrumentes in die Kapsel dringt; beim *Herausziehen* des Messers aus der Kammer aber muss man, wenn das Auge gewaltsam nach oben gewendet wird, die Spitze stark nach hinten wenden und reisst so die Kapsel leicht ein. Am besten entspricht als Ophthalmostat eine *federnde Zahnpincette*, mit welcher die Conjunctiva bulbi nahe der Cornea gefasst wird. *Sperrpincetten* haben den Nachtheil, dass

man ihr Schloss nicht immer rasch genug öffnen und das Instrument beseitigen kann, wenn der Kranke unverhofft abwehrende Bewegungen macht. Das Ansetzen der Pincette in *grösserer Entfernung* von der Hornhaut und das *Mitfassen eines geraden Augenmuskels* hindert zwar das Ausreissen der Bindehaut, veranlasst aber gerne *rollende* Bewegungen des Auges, welche die Operation ebenfalls sehr erschweren. Bei sehr *unruhigen Kranken* und namentlich bei *Kindern* genügt die Fixation überhaupt nicht, da sie schmerzhaft ist und der Kranke sich um so mehr zur Wehre setzt oder doch die Muskeln übermässig spannt. Da ist die *Narcose* unumgänglich nothwendig.

Eine besondere *Vorbereitung zur Operation* ist überflüssig. Doch ist darauf zu sehen, dass die Operation weder bei ganz leerem Magen, noch nach einer ausgiebigen Mahlzeit vorgenommen werde. Der Kranke kann dabei sitzen, oder was vorzuziehen ist, *liegen*. Ein Gehilfe hat die Lider bei weit geöffneter Spalte zu fixiren, während das andere Auge durch einen Schutzverband gedeckt wird.

Die Pupille durch Calabarwirkung *(Graefe)* zu verengern, wenn selbe vorläufig durch Mydriatica oder in Folge krankhafter Vorgänge, z. B. beim Glaucom, sehr erweitert worden war, ist zwar unschädlich, aber auch von keinem besonderen Nutzen, da dort, wo die reactive Fähigkeit der Irismuskeln noch besteht, der Abfluss des Kammerwassers nach dem Hornhautschnitte genügt, um den Pupillarrand zu kräftigen Contractionen anzuregen.

Die Operation setzt sich aus zwei wesentlich verschiedenen Theilen zusammen. Der erste besteht in der *Eröffnung der Hornhaut* durch einen 2‴ bis 2·5‴ langen *linearen* Schnitt oder Einstich, der zweite in der *Hervorziehung und Abschneidung des zu entfernenden Stückes der Iris.*

Die Schnittwunde in der Hornhaut muss immer *senkrecht auf den Meridian* des auszuschneidenden Irisstückes angelegt werden. Wo die Coremorphose den Zweck hat, den Lichtstrahlen einen Durchgang zu ermöglichen und eine mehr *centrale* Pupille herstellbar ist, soll der Einstich etwas ausserhalb der Mitte des *Meridians* der Hornhautkrümmung fallen. Wo man sich aber mit einer mehr *excentrischen* Pupille begnügen muss, ist es am besten, eine Viertellinie vom Rande entfernt in die Hornhaut einzustechen, damit die dann stehen bleibenden peripheren Theile der Iris die äussersten Randstrahlen abblenden. Wo nur an der Cornealgrenze ein kleiner Raum für die Pupille übrig ist, muss man etwa eine halbe Linie vom Hornhautrande entfernt *in die Sclerotica* einschneiden und das Messer so führen, dass es genau an dem Ursprungskreise der Iris in die vordere Kammer eindringt. Von *grösster Wichtigkeit* ist die strenge Einhaltung *dieser* Regel in jenen Fällen, in welchen die Coremorphose den Zweck hat, die *Druck-, Circulations- und Vegetationsverhältnisse* im Inneren des Auges in heilbringender Weise zu beeinflussen; wird unter solchen Umständen *in oder innerhalb der Cornealgrenze* eingestochen, so ist die Operation erfahrungsmässig stets *fruchtlos.*

Dem entsprechend ist das Lanzenmesser, wenn in die *Sclerotica* eingestochen wird, *schief aufzusetzen:* fällt aber der Schnitt in die *Cornea*, so muss das Instrument *nahezu senkrecht* durch die Hornhaut gestossen und, sobald es in die Kammer gedrungen ist, sogleich gewendet und dessen Spitze zwischen Iris und Descemeti so weit vorgeschoben werden, dass die Schnittwunde die gehörige Länge erhalte.

Das *Zurückziehen des Messers* soll *langsam* geschehen, damit das Kammerwasser sich nicht zu rasch entleere. Sonst kann die urplötzliche Entspannung des Bulbus leicht die Ursache *intraocularer Blutungen* mit allen deren üblen Zufällen

werden, zumal wenn krankhafte Processe in der Uvea und Netzhaut deren Gefässe bedeutend alterirt haben. Unter solchen Verhältnissen ist es auch gut, schon *während des Ausziehens des Messers* durch einen leichten Fingerdruck die Bulbuswandungen zu spannen und bis zur Anlegung des Verbandes gespannt zu erhalten. *(Graefe).*

Der zweite Theil der Coremorphose erfordert immer *beide* Hände des Operateurs. Die eine Hand hat die *Pincette*, die andere aber die *Schere* zu führen. Die Pincette muss sehr leicht gehalten und mit gegen den Augapfel gekehrter Convexität vorsichtig durch die Cornealwunde bis nahe an den *Pupillarrand* des auszuschneidenden Irisstückes vorgeschoben werden. Nun erst ist sie zu öffnen und zwar so weit, als es die beabsichtigte Breite der künstlichen Pupille erfordert. Nachdem hierauf das betreffende Stück der Regenbogenhaut *nahe dem Pupillarrande sicher* gefasst worden ist, wird dieser unter sanftem und allmäligem Zuge von seinen etwaigen Verbindungen getrennt und (Fig. 35) mit der Pincette *langsam* nach aussen gezogen. *Während dem* wird die Louis'sche Schere mit der Convexität ihrer Blätter flach auf den Bulbus aufgelegt und, sobald eine genügende Portion der Iris hervorgezogen scheint, diese rasch und knapp an den Rändern der Hornhautwunde abgetragen. Es muss dabei die grösste Sorgfalt verwendet werden, dass *nichts von der Iris im Wundkanale zurückbleibe*, was besonders gern an den *Winkeln* der Fall ist, damit die mit der Einheilung verknüpfte Reizung und weiterhin die sich in misslichster Weise geltend machenden Zerrungen der Regenbogenhaut vermieden werden. Zieht sich daher der etwa eingeklemmte Theil der Iris in Folge leiser Reibungen der geschlossenen Augenlider nicht zurück, so muss der Daviel'sche Löffel aushelfen.

Fig. 35.

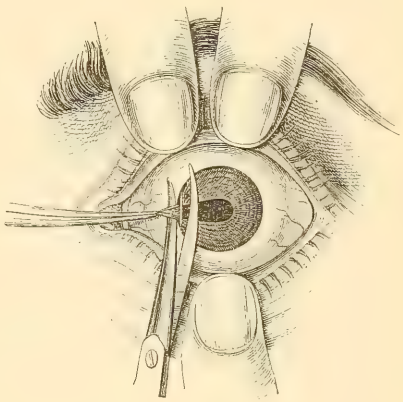

Wo die künstliche Pupille den Zweck hat, den Lichtstrahlen einen *neuen* Weg durch die dioptrischen Medien des Auges zu bahnen oder den natürlichen nach einer Seite hin zu *erweitern*, genügt ein Ausschnitt von 1‴ Breite, ja *weitere* Pupillen pflegen das Sehvermögen bedeutend zu beeinträchtigen, indem sie bei grösseren Erleuchtungsintensitäten des Gesichtsfeldes gerne Veranlassung von sehr lästigen *Blendungserscheinungen* werden, überdies auch den aus dem Mangel des Accommodationsvermögens resultirenden Zerstreuungskreisen der Netzhautbilder zu grosse Durchmesser geben. Dieser Umstand lässt es dort, wo die Operation bei *reiner* Hornhaut wegen ausgebreiteten oder totalen *hinteren Synechien* ausgeführt wird, und der Centraltheil der *Kapsel* noch durchsichtig genug ist, um ziemlich deutliche Wahrnehmungen zu ermöglichen, räthlich erscheinen, die Pupille *nach oben* anzulegen. Bei *centralen Hornhauttrübungen* soll, wo es nur immer thunlich ist, der *innere untere* Regenbogenhautquadrant ausgeschnitten werden (S. 130). In jedem Falle sind *stark getrübte oder narbige Theile der Cornea zu vermeiden,* damit nicht eine *Narbenkeratitis* angeregt werde (S. 125).

Wo man Grund hat, dicke *Schwarten* an der hinteren Wand der Iris zu vermuthen, welche sich schwer in Falten legen und fassen lassen, muss man die Pincette *sehr steil* aufsetzen. Einer besonders construirten Pincette *(Liebreich)*, deren Zähne sicherer fassen, wird man kaum bedürfen. Da die Schwarten oft sehr pigmentreich und nach Entfernung der darüber liegenden Irisschichten häufig überaus schwer wahrnehmbar sind, ist es dringend nothwendig, sich bei der Operation dieser Fälle der *schiefen Beleuchtung* zu bedienen *(Knapp)*.

Wo es sich darum handelt, dem üblen Einflusse zu begegnen, welchen eine *starre unnachgiebige Bulbuskapsel* auf die Höhe *des intraocularen Druckes* durch Störung der Circulations- und Vegetationsverhältnisse des Auges ausübt, ist es unbedingt nothwendig, dem Lederhautstiche eine Länge von *mehr* als 2‴ zu geben. Oefters kömmt man auch *damit nicht* aus, die Lederhaut spannt sich binnen Kurzem wieder und die misslichen Folgen treten abermals hervor. Die Operation muss dann *wiederholt*, an der dem ersten Einstiche *entgegengesetzten* Seite, oder besser in dem darauf *senkrechten* Meridiane ein zweiter Einschnitt gemacht und der betreffende Regenbogenhauttheil entfernt werden, will man das Ziel erreichen.

Ist *ein fremder* Körper aus der Kammer oder aus der Iris zu entfernen, so muss der Einstichspunkt in dem *entsprechenden* Meridiane des Lederhautrandes gewählt werden. Man thut dabei wohl, die Spitze des Lanzenmessers *nicht gerade* gegen das Centrum der Pupille zu lenken, sondern *neben* dem fremden Körper vorbei in *schiefer* Richtung vorzuschieben und sich damit möglichst nahe der hinteren *Hornhautwand* zu halten, um den Eindringling nicht aus seiner Lage zu bringen und etwa an Orte zu stossen, welche von der Wunde aus schwer mit Instrumenten zu erreichen sind. Haben sich ringsum vielleicht schon Granulationen oder überhaupt *vascularisirende* Exsudate gebildet, so ist eine solche Lostrennung des Splitters oft mit starken *Blutungen* verknüpft, welche das Operationsfeld völlig verhüllen und die Ausziehung ausserordentlich erschweren oder ganz unmöglich machen. Diese Umstände lassen auch den Versuch, den fremden Körper *allein zu fassen* und zu extrahiren, gewagt erscheinen. Es gelingt dies nämlich selten, ohne den Splitter mehrfach zu wenden und, hat er scharfe Ecken oder Kanten, so veranlasst er gewöhnlich arge Verletzungen der Iris oder auch wohl der Linsenkapsel, um so mehr, als nach Abfluss des Humor aqueus die genannten Theile von Seite des Glaskörpers nach vorne gedrängt werden, der Splitter also gleichsam eingeklemmt ist. Es erscheint daher klug, die Pincette mit *geöffneten* Armen so in die Kammer einzuführen, dass der fremde Körper ruhig *zwischen* letzteren liegen bleibt, sie bis zum Pupillarrande vorzustossen, dann noch etwas weiter auseinander federn zu lassen und endlich zu schliessen. Dieselbe fasst solchermassen die seitlich vom Splitter liegenden *Irisportionen*, da diese von dem nach vorne andrängenden Krystalle zwischen die Branchen gezwängt werden und der Splitter wird gleichsam in einer schützenden *Hülle* nach Aussen gefördert *(Horner)*. Bisweilen kann man sich die Extraction des fremden Körpers dadurch *erleichtern*, dass man nach vollendetem Einstiche das Messer *rasch* entfernt und damit einen *schnellen* Abfluss des Kammerwassers erzielt. Es wird dann nämlich nicht selten die betreffende Portion der Regenbogenhaut mit dem daran haftenden Splitter durch die Wunde nach Aussen getrieben und man hat blos den *Vorfall abzutragen*, nachdem man ihn sammt dem fremden Körper mit der

Pincette gefasst hat. Uebrigens fordern besondere *Verhältnisse* auch besondere *Massnahmen* und *Handgriffe.*

Es ist nicht unwichtig, zu bemerken, dass die künstliche Pupille *unmittelbar nach der Operation* selten ihre *wahre* Grösse und Gestalt zeigt, da die nachbarlichen Portionen der Regenbogenhaut von der Pincette gegen die Wundöffnung gezerrt und daselbst von der an die Descemeti angepressten Linse festgehalten werden. Dieselben kommen erst in ihre natürliche Lage, wenn der Einstich verklebt und das Kammerwasser wieder angesammelt ist.

Nach Beendigung der Operation ist ein binocularer Schutzverband anzulegen. Nebstbei die Lidspalten durch zarte Streifen von englischem Pflaster zu verkleben, ist nur bei *unzuverlässlichen* Kranken räthlich, welche sich leicht zu vorzeitigen Sehproben veranlasst finden oder aus Nachlässigkeit und Unverstand die Binde verschieben könnten. Wo die Gefahr einer intraocularen Blutung besteht, ist der Druckverband *fester anzuziehen* und erst nach Ablauf einiger Stunden etwas zu lockern. Der Verband muss mehrere Tage liegen; doch soll der Charpiebausch öfters *gewechselt* werden.

Mittlerweile muss der Kranke zu unbedingter körperlicher und geistiger Ruhe angehalten werden. Am erspriesslichsten ist die *Rückenlage* im Bette. Wo diese indessen sehr beschwerlich fällt, ist es von Vortheil, den Kranken auf der *nicht operirten* Seite liegen oder gar in einem Lehnsessel aufsitzen zu lassen. Die *Diät* ist in den ersten Tagen nach der Operation auf Suppe, leichtes Gemüse, gedünstetes Obst u. s. w. zu beschränken. Das laute Sprechen, sowie überhaupt jede stärkere Bethätigung der Kau- und Respirationsmuskeln des Gesichtes ist strengstens zu untersagen.

Treten Erscheinungen eines Reizzustandes oder einer Entzündung im Bulbus auf, so ist mit doppelter Strenge an diesen Regeln zu halten und ein entsprechendes antiphlogistisches Verfahren einzuleiten. Im gegentheiligen Falle kann nach 4—5 Tagen der Verband abgenommen und der Kranke allmälig in die gewohnten Lebensverhältnisse zurückversetzt werden.

Ueble Zufälle. 1. *Ein zu schiefer Einstich.* Dringt das Lanzenmesser sehr schief durch die Dicke der Hornhaut, so dass der Ein- und Ausstichspunkt weit von einander entfernt sind, so kann es wegen der Durchsichtigkeit der Cornea leicht geschehen, dass man mit der Pincette statt der Iris die hintere Wundlefze der Cornea fasst, quetscht, zerrt und so Veranlassung zu heftigen Entzündungen, zu Trübungen der betreffenden Hornhautportion, zu Vereiterungen derselben und sogar zur Atrophie des gesammten Bulbus gibt. Dieselbe Gefahr droht dann übrigens auch, wenn man wirklich die Iris fasst, da diese der Pincette ohne Umstülpung und Zerrung der hinteren Wundlefze nicht folgen kann. Reisst die Iris nicht aus, was in der Regel geschieht, und folgt sie dem Zuge, so kann es geschehen, dass ihre Verbindung mit dem Rande der Descemeti und dem Ciliarkörper getrennt wird, oder dass die Iris eine übermässige Dehnung erleidet und dass trotzdem die Pupille einen ganz ungenügenden Durchmesser erhält, da ein grosser Theil des hervorgezogenen Stückes innerhalb der Cornealwunde lagert und sich daher der Schere nicht Preis gibt. Es droht dieser Uebelstand besonders, wenn mit dem nach der Fläche gekrümmten Lanzenmesser ohne Berücksichtigung des Umstandes operirt wird, dass, um mit diesem Instrumente senkrecht durch die Cornea zu dringen, dessen Stiel etwas gegen die dem Einstiche entgegengesetzte Seite des Auges hin geneigt sein muss.

2. *Ausreissen des mit der Pincette gefassten Irisstückes.* Bei dem Gebrauche der Pincette ist dieser Zufall weniger zu fürchten, als bei der Anwendung des Häkchens. Er droht besonders bei hochgradiger Atrophie der Iris, wo deren Gewebe nicht selten ganz welk und morsch wird.

Das *successive Hervorholen kleiner Fetzen* behufs der *Erweiterung* des künstlichen Sehloches ist meistens sehr schwierig, besonders wenn sich Hämorrhagien einstellen und das Blut alles verdeckt. Gewöhnlich führt es zu heftigen Reizzuständen. Wo die Iris ihrem äusseren Aussehen nach sehr verändert ist, muss daher die Pincette *weit* geöffnet und ein *breites* Stück gefasst werden, um, falls auch die Iris einrisse, eine hinlänglich grosse Pupille zu erzielen.

3. *Das Zurückbleiben der Pupillarzone der Iris.* Wo der Pupillarrand fest an die Kapsel gelöthet ist, bleibt er trotz langsamem Zuge mit der Pincette öfters sitzen. Es hat dieses nicht viel auf sich, wo wegen totaler hinterer Synechie operirt wird. Eine gewaltsame Trennung mittelst des Häkchens würde übrigens in der Regel zu Verletzungen der Kapsel und weit übleren Folgen führen, daher man gut thut, jeden weiteren Trennungsversuch zu unterlassen. Wo aber der betreffende Theil des Pupillarrandes *frei* ist, muss, um die Brücke zu trennen, das Häkchen eingeführt und die *doppelte* Pupille sofort in eine *einfache* verwandelt werden.

4. *Das Zurückbleiben häutiger Neubildungen im Bereiche der künstlichen Pupille.* Es geschieht bisweilen, dass das faserige Gefüge der Iris in genügendem Umfange entfernt wird und die Pupille unmittelbar nach der Operation schwarz erscheint. Nach Entfernung des Verbandes und erfolgter Aufsaugung des etwa in die Kammer ergossenen Blutes aber zeigt es sich, dass das neueröffnete Sehloch von einer mit Pigment reichlich durchsetzten hautartigen Neubildung verlegt ist. Es ergibt sich dann die Nothwendigkeit, die Operation mit Hilfe *künstlicher Beleuchtung* und *steil* aufgesetzter Pincette (S. 298) zu *wiederholen.*

5. *Das Abreissen der Iris vom Ciliarbande.* Rasches Anziehen mit der Pincette, besonders aber Unruhe des Kranken, während die geschlossene Pincette nach aussen geführt wird, können dazu Veranlassung geben, dass die Iris in grossem Umfange oder gänzlich von dem Ciliarbande getrennt wird. Um dem auszuweichen, ist es unbedingt nothwendig, die Pincette sehr leicht zu halten, um in jedem Augenblicke loslassen zu können, den Bewegungen des Auges rasch zu folgen und besonders den Kopf des Kranken gehörig zu fixiren. Ist dennoch das Unglück geschehen, so muss das abgetrennte Irisstück hervorgeholt und entfernt werden.

6. *Starke Blutungen.* Wo das Irisgefüge nicht bedeutend durch vorangehende Entzündungen verändert worden ist, sind die Blutungen kaum jemals erheblich und von um so geringerer Bedeutung, als das Extravasat in der Regel sehr bald aufgesaugt wird. Ist die Regenbogenhaut im Schwunde weit vorgeschritten, vielleicht gar *schwammig aufgelockert* oder von *ausgedehnten* Gefässen durchflochten, so werden die Blutergüsse oft schon *während der Operation* hinderlich, saugen sich übrigens auch sehr schwer auf, werden leicht Veranlassung von Reizzuständen und vereiteln nicht selten den Erfolg der Operation, indem ihre Coagula in Verbindung mit iritischen Producten die künstliche Pupille pfropfartig schliessen. Mitunter geht sogar der Bulbus seiner Totalität nach atrophisch zu Grunde. Wo der Bulbus *nicht sehr* gelitten hat, kann man das Extravasat öfters *dauernd* beseitigen, indem man nach Vollendung der Operation einen Daviel'schen Löffel in die Wunde einführt und durch sanftes Niederdrücken der hinteren Wundlefze dem Blute den Austritt gestattet, unmittelbar hierauf aber einen Druckverband anlegt. Wo die Iris aber *morsch, zerreisslich, schwammig* aufgelockert, oder gar der Augapfel

schon atrophirt und darum weicher anzufühlen ist, nützt das Auslassen des Blutes nichts, da das Entleerte sich immer wieder durch neue Nachschübe ersetzt. Da ist ein sicher anliegender Druckverband das einzige Mittel, um übermässigen Extravasationen zu begegnen und auch die nicht seltenen *Wiederholungen* derselben zu verhindern. In solchen Fällen thut man mitunter wohl, das *Abschneiden* des mit der Pincette hervorgeholten Regenbogenhautstückes *ganz zu vermeiden*, letzteres also einfach in der Wunde liegen zu lassen, damit es hier einheile. Es ist dies Verfahren besonders zu empfehlen, wenn bei einer *vorausgegangenen* Iridectomie der Abtrennung des Prolapsus eine starke Blutung gefolgt ist, welche den Erfolg der Operation zu nichte und eine Wiederholung derselben nothwendig machte. Mehrere Fälle haben diese Vorsicht durch überaus günstige Resultate gelohnt.

7. *Austritt des verflüssigten Glaskörpers.* Es ist dieser Zufall besonders zu fürchten, wenn die Uvea und Netzhaut durch vorausgegangene Entzündungen stark mitgenommen worden sind, oder wenn die Linse fehlt, oder doch aus ihren normalen Verbindungen gerissen ist. Entleert sich dann eine *grössere* Quantität Glaskörper, was besonders bei unruhigen Kranken, welche die Augenmuskeln stark contrahiren, leicht geschieht, so faltet sich der Bulbus, die Hornhaut sinkt ein, die Iris weicht zurück und es ist oft kaum möglich, letztere mit der Pincette zu fassen.

8. *Wiederverwachsung der Pupille oder übermässige Verengerung derselben.* Dieses Ereigniss droht besonders dort, wo die Iris durch vorausgegangene Entzündungen atrophisch geworden, namentlich aber schwammig aufgelockert worden ist und wo bei der Operation noch eine chronische Iritis oder Iridochorioiditis im Gange ist oder starke Blutungen eingetreten sind. Da ziehen sich bisweilen Pupillen von ganz ansehnlicher Breite wieder völlig zusammen. Man muss hier daher gleich von vorneherein auf eine grössere Pupille antragen. Ist die Verschliessung aber dennoch erfolgt, so muss, so wie dort, wo die Pupille vermöge ihrer Kleinheit dem Zwecke nicht entspricht, die Operation wiederholt werden, indem man unmittelbar neben der ersten Stichwunde der Hornhaut eine zweite anlegt.

9. *Aderhauthämorrhagien, Netzhautapoplexien* und *Abhebungen der Retina* von der Chorioidea durch subretinale Ergüsse. Sie setzen schon bedeutende Alterationen der genannten Gebilde voraus. Verhinderung eines raschen Abflusses des Humor aqueus und ein Druckverband sind die besten Vorbauungsmittel.

10. *Heftige entzündliche Reactionen.* Diese sind äusserst selten bei der Iridectomie, kommen jedoch vor und können möglicher Weise trotz scheinbar *günstigen* Verhältnissen den Bulbus zur *Vereiterung* führen *(Rothmund)*. Um sie zu bekämpfen dient kräftiges antiphlogistisches Verfahren.

11. *Trübungen der Hornhaut* in der Umgebung der Einstichstelle. Sie sind nach der Iridectomie ziemlich häufig, besonders in Fällen, in welchen die Cornea durch vorhergehende krankhafte Processe sehr gelitten hat, also vorzüglich, wo wegen partiellen Obscurationen die Coremorphose vorgenommen werden musste. Sie gewinnen bisweilen eine so bedeutende Ausdehnung, dass der Erfolg der Operation dadurch wesentlich gefährdet wird, indem sie einen Theil der künstlichen Pupille wieder überdecken. Sie stellen sich natürlich am häufigsten dann ein, wenn auf die Operation stärkere entzündliche Reizungen folgen. Doch trifft man sie

bisweilen auch, wo die Reaction eine ganz unbedeutende war oder scheinbar fehlte.

Ersatzmethoden. Sie haben zum Theil den Zweck, *Uebelstände* zu vermeiden oder zu verkleinern, welche der *künstlichen Pupille als solcher ankleben;* zum Theile zielen sie darauf hin, gewisse *Hindernisse*, welche *der Ausführung* der Iridectomie bisweilen *im Wege stehen*, zu umgehen und so den Erfolg zu sichern und zu vergrössern.

1. *Die Corelysis, oder die operative Loslösung des mit der Kapsel verwachsenen Pupillarrandes (Streatfield, A. Weber)* kann etwas leisten bei *zahlreichen zerstreuten* und bei *ausgedehnten partiellen hinteren Synechien*, wenn die Irismuskeln nach dem operativen Eingriffe frei zu wirken in der Lage sind und das Kapselcentrum in grösserer Ausdehnung durchsichtig geblieben ist (S. 292). Der Operation müssen wiederholte Applicationen starker *Atropinlösung vorausgeschickt* werden, um die Irismuskeln für eine möglichst ausgiebige Mydriase vorzubereiten und alle *freien* Stellen des Pupillarrandes thunlichst zu retrahiren. Die *Operation* selbst zerfällt in zwei Momente, in die *Eröffnung der Kammer* durch einen linearen Hornhautschnitt und in die *instrumentale Trennung* der Verwachsungen. Sie wird unter denselben Cautelen wie die Iridectomie ausgeführt, fordert jedoch immer die *Fixirung des Bulbus* und bei sehr unruhigen Kranken die Narkose. Der Hornhautschnitt wird immer *nach Aussen*, etwa in der *Mitte* des horizontalen Meridianes der Cornea, mittelst eines Lanzenmessers geführt. Hierauf wird ein eigenthümlicher *Haken* in die Kammer eingeführt, welcher einem stärkeren Irishäkchen nicht unähnlich ist, jedoch insoferne abweicht, als er der Fläche nach breitgeschlagen, aber nicht schneidend ist; als weiters der freie, bei 3 Mill. lange Schenkel zum Schafte in einen *Winkel* von weniger als 45° gestellt und die Umbiegungsstelle nach vorne und hinten *abgerundet* ist. Mittelst dieses Hakens werden die Verwachsungen, am besten von einer *freien* Stelle aus, leicht getrennt, indem man die Neubildungen von der Kapsel mittelst der Convexität *losstösst*, oder mit dem freien Schenkel *losreisst*. Es ist dabei von hohem Belange, dass die Neoplasien nicht einfach *zerrissen*, sondern unter vorsichtiger Manipulation von der Kapsel *losgeschält* werden, da die Rückbleibsel derselben häufig für immer auf der Kapsel haften bleiben und das Sehen trüben. Auch ist es von grösster Wichtigkeit, dass die Axe des Instrumentes immer *in der Ebene der Pupille* bleibe und dass die Breitseite des Hakens stets *flach* auf der Kapsel aufliege, diese also niemals mit einer Kante treffe; daher der Haken, im Falle eine *Wendung* seines freien Endes nothwendig ist, in der Hornhautwunde *zurückgeschoben* und nach der Wendung erst wieder eingeführt werden muss. Unmittelbar nach der Trennung der vorhandenen Synechien wird das Auge mehrere Minuten lang unter eine starke Atropinlösung gesetzt, hierauf mittelst eines Lappens verdeckt, das Zimmer *vollständig* verdunkelt und der Kranke zu ruhiger Rückenlage angewiesen. Nach etwa 2 Stunden wird die Einträufelung eines starken Mydriaticum wiederholt und das Auge untersucht. Ist die Pupille *nicht erweitert*, so wird in kurzen Zwischenpausen noch öfter Atropin applicirt, sodann aber ein leichter *binocularer Schutzverband* angelegt. Im Uebrigen ist die Nachbehandlung gleich der bei der Iridectomie. Doch ist völlige Finsterniss, grösste Körperruhe und die Vermeidung kalter Ueberschläge dringend geboten und vom 3.—4. Tage an soll noch durch längere Zeit je nach Bedarf täglich 1—2 Mal ein Mydriaticum applicirt werden.

In neuester Zeit empfiehlt man, den Haken ganz wegzulassen und durch eine *stumpfe Hakenpincette* zu ersetzen, mit welcher man den angewachsenen Theil der Iris einfach fasst und losreisst. Es soll diese Methode bei *einfachen vorderen* und *hinteren* Synechien ganz gefahrlos durchführbar sein und ganz vorzügliche Resultate liefern *(Passavant)*. Immerhin dürfte sich bei der grossen Empfindlichkeit, welche die Iris selbst leisen *Quetschungen* gegenüber durch heftige und oft auch verderbliche Entzündungen geltend macht, grösste Vorsicht empfehlen.

2. *Die Verlagerung der ganzen Pupille durch künstliche Erzeugung eines Prolapsus iridis* hat den Zweck, die Pupille unbeschadet ihrer Beweglichkeit aus dem Bereiche *stark verkrümmter* oder *getrübter* Theile der Cornea oder Linse zu bringen und so die dadurch bedingten Sehstörungen

aufzuheben oder wenigstens auf ein Kleines zu reduciren. Sie findet ihre specielle Anzeige bei gewissen Fällen von *Schichtstaar*, bei *Ectopia lentis;* hauptsächlich bei *Keratoconus*, *Ectasia corneae*, bei *partiellen Verkrümmungen und Trübungen der Hornhaut*, wenn der Pupillarrand frei ist (S. 129). Auch wird sie bisweilen mit Vortheil *der Iridectomie substituirt*, wenn die *Ausschneidung* der Regenbogenhaut starke Blutungen befürchten lässt (S. 301).

Die Verlagerung des Sehloches ist nicht denkbar ohne eine *Zerrung* des Pupillarrandes und vornehmlich der dem künstlichen Prolapsus gegenüber liegenden Irisportion. Soll nämlich die Operation dem Zwecke voll genügen, so darf man sich nicht darauf beschränken, einen Theil des Pupillarrandes der *inneren* Wundöffnung zu *nähern* (*Critchett*), sondern derselbe muss durch den Stichkanal *herausgezogen* werden *(Pagenstecher, Berlin)*. Die Dehnung ist dann so gross, dass die Iris bei einem raschen unvorsichtigen Zuge bisweilen theilweise von ihren ciliaren Verbindungen *losgetrennt* wird (*Alf. Graefe*). Im Ganzen wird sie ziemlich *gut vertragen*, höchstens *atrophirt* die am meisten gespannte Partie der Regenbogenhaut und es zeigen sich dann im weiteren Verlaufe einzelne sehnenähnliche graue pigmentlose Streifen oder Flecke in das Gefüge eingeschaltet. Nicht ganz selten werden jedoch auch *Entzündungen angeregt*, ja man hat in einzelnen Fällen sogar *deletäre Iridochorioiditis* und Schwartenbildung an der hinteren Wand der Iris und des Strahlenkörpers mit gänzlicher Erblindung des Auges und *sympathische* Gefährdung des *zweiten* Auges *(Mooren)* beobachtet (*Alf. Graefe, Steffan, Höring, Worlitschek, Secondi*).

In Anbetracht dessen wurde schon vor Langem die Nothwendigkeit hervorgehoben, den gespannten Iristheil einige Zeit nach der Verlagerung *einzuschneiden* (*Himly*). Neuerer Zeit empfiehlt man im drohenden Falle die *Iridectomie* nachzuschicken *(Alf. Graefe)*. Es liegt jedoch auf der Hand, dass durch diese *Nachoperation* der eigentliche *Zweck* der Verlagerung, die Abblendung getrübter oder verkrümmter Partien der dioptrischen Trennungsflächen, vereitelt wird. Es hat daher die Verlagerung der Pupille neuerer Zeit sehr viel *an Ruf verloren* und die Meisten ziehen es mit gutem Grunde vor, *ihr durchwegs die Iridectomie zu substituiren.*

Die Gefahr besteht ganz besonders, wenn eine *vordere Synechie* gegeben oder wenn *ein Theil des Sehlochrandes an die Kapsel geheftet* ist und man nicht mit Sicherheit darauf rechnen kann, denselben unter dem Zuge der Pincette loszureissen. Es kann sich dann nämlich die Dehnung nicht über die *gesammte* Iris vertheilen, dieselbe betrifft hauptsächlich die zwischen der krankhaften Anheftung und dem künstlichen Vorfalle gelegenen Portionen. Vorzugsweise aber leidet der *Pupillarrand*, da die der Schnittwunde gegenüberstehenden Theile der Iris nicht *nachrücken* können. Derselbe verträgt die übermässige Zerrung aber um so weniger, als er oft in weiten Strecken *narbig* degenerirt oder doch von schrumpfenden Wucherungsproducten durchsetzt und darum minder nachgiebig geworden ist. Es werden daher auch *vordere* und *unlösbare hintere Synechien* fast allgemein als *Gegenanzeigen* der Verlagerung anerkannt.

Manche empfehlen, bei *hinteren* Synechien der Verlagerung der Pupille die *Corelysis vorauszuschicken (Ad. Weber)*. Damit wird aber der *Zerrung* des Pupillarrandes nicht genügend gesteuert, indem sich eben die mit hinteren Synechien verknüpfte narbige Rigidität der Pupillarzone nicht beseitigen lässt.

Die Verlagerung der Pupille *nach zwei Seiten* durch Erzeugung eines künstlichen Vorfalles an *jedem* Ende eines Cornealdurchmessers *(Bowman)* ist in Anbetracht der vorerwähnten Gefahren einer übermässigen Zerrung *nicht zu empfehlen.*

Die Operation wird von den Augenärzten in sehr verschiedener Weise durchgeführt. Im Allgemeinen sind *zwei* Hauptmethoden zu unterscheiden, *die Iridodesis (Critchett, Pagenstecher)*, bei welcher der künstliche Prolapsus durch einen *umschlungenen Faden* fixirt wird, und die *Iridenkleisis (Himly, Wecker)*, bei welcher auf die *Einklemmung* des Vorfalls von Seite des *Wundcanales* gerechnet wird.

Behufs der Iridodesis wird an dem für die Pupillenverlagerung geeigneten Bogentheile des Cornealrandes mittelst einer zarten krummen Nadel ein feiner Seiden- oder Zwirnsfaden durch den *Limbus conjunctivalis* geführt und dessen Enden einstweilen über die Stirne und Wange gelegt. Nun wird knapp neben dem im Bindehautsaume lagernden Fadenstücke der *Hornhautstich* gleichwie bei der *Iridectomie* gemacht. Hierauf schürzt man den Faden zu einer *Schlinge* und geht *durch diese hindurch* mit der Fischer'schen Pincette in die Kammer ein, fasst die Iris nahe am Pupillarrande und zieht einen Theil derselben aus der Wunde (Fig. 36), worauf die Schlinge *zugeschnürt* und der Prolapsus sonach fixirt wird. Die Fadenenden werden dann selbstverständlich mit der Schere abgeschnitten *(Snellen)*. Die Operation wird am besten während der *Narkose*, jedenfalls bei *sicher fixirtem* Augapfel ausgeführt. Der eine Assistent hat hierbei eines der beiden Lider abgezogen zu erhalten und mit der anderen Hand das eine Fadenende anzuziehen, wenn die Schlinge zugeschnürt werden soll. Der Operateur kann, während eine Hand die Pincette führt, mit dem Ring- und Mittelfinger der *anderen* Hand das zweite Lid fixiren, gleichzeitig aber mit dem Zeigefinger und Daumen der letzteren das zweite Fadenende anziehen. Zur Fixation des Bulbus gehört ein *zweiter* Assistent.

Fig. 36.

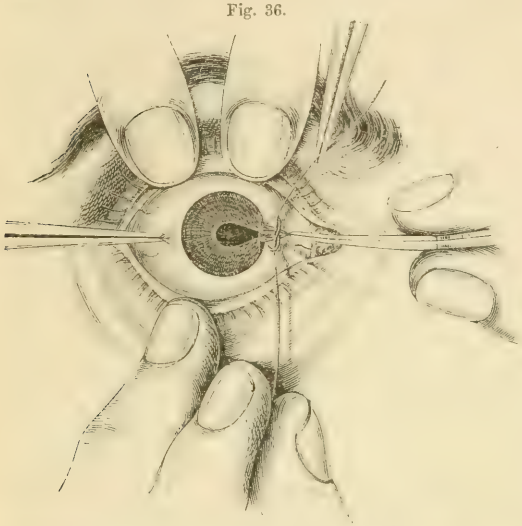

Die *Nachbehandlung* ist der bei Iridectomie vollkommen analog. Schon nach 24 Stunden fällt gewöhnlich die Schlinge ab. Mitunter jedoch bleibt sie auch hängen und muss dann nach mehreren Tagen künstlich entfernt werden. Die *Reaction* ist meistens eine sehr geringe und bedingt kaum eine Gefahr.

Die Durchführung des Fadens durch den Limbus conjunctivalis erleichtert wesentlich die *richtige Anlegung* der Ligatur und macht die verschiedenen *Schlingenschnürer (Schuft, Förster)* entbehrlich, welche man erfunden hat, um die Schwierigkeiten bei der Anlegung der Schlinge mit freier Hand zu umgehen.

Leider gewährt die Knotenschlinge *keine Garantie* gegen ein theilweises *Zurückziehen* des künstlich erzeugten Irisvorfalles, vielmehr wird der Erfolg der Operation durch ein solches Ereigniss gar nicht selten gefährdet. Es fällt eben die Schlinge, besonders wenn sie etwas kräftiger zugeschnürt wurde, häufig zu rasch ab, als dass die betreffende Irisportion in dem relativ *kurzen* Wundkanale sich schon hinlänglich befestigt haben könnte, um dem Zuge der übrigen Regenbogenhauttheile zu widerstehen. Der Umstand, dass die prolabirte Irisportion knapp an der äusseren Wundöffnung in ein schmales *Bündel* zusammengedrückt wird, welches den Wundkanal nur zum *kleinen Theile* ausfüllt und der Verwachsung blos *schmale* Flächen bietet; weiters der Umstand, dass der verhältnissmässig *weite* Wundkanal zur Zeit des Schlingenabfalles kaum immer schon fest genug verklebt ist: sind einem solchen theilweisen Zurückziehen des Prolapsus jedenfalls sehr günstig.

Es ergiebt sich hieraus die Mahnung, den Wundkanal möglichst *lange und enge* zu machen. Geschieht dieses aber, so ist nach einer Reihe von einschlägigen Versuchen die Umschlingung des Prolapsus mit einem Faden ganz *überflüssig*, der Vorfall heilt rasch und jedenfalls *sicherer* als bei der Iridodesis ein. Das Resultat ist übrigens dem einer *gelungenen Iridodesis* vollkommen entsprechend und *dauernd*.

Behufs der Iridenkleisis, oder der Einklemmung eines künstlich erzeugten Prolapsus iridis in einen langen und engen Wundkanal, wird ganz so vorgegangen wie bei der Iridectomie. Doch wird der Einstich etwa $^3/_4$‴ von der Cornealgrenze *in der Lederhaut* gewählt und das Lanzenmesser *sehr schief* und nur *so weit* vorgeschoben, dass die innere Wundöffnung wenig mehr als 1‴ Länge bekömmt. Hierauf wird mit der *Irispincette* die Regenbogenhaut nach Bedarf aus der Wunde hervorgezogen (Fig. 37), der Prolapsus aber einfach liegen gelassen. Die *Nachbehandlung* ist der nach Iridectomie gleich. Der Vorfall stösst sich nach mehreren Tagen ab; falls er längere Zeit fortbesteht und am Ende lästig wird, kann er einfach *abgetragen* werden. *Reaction* folgt in der Regel keine.

Fig. 37

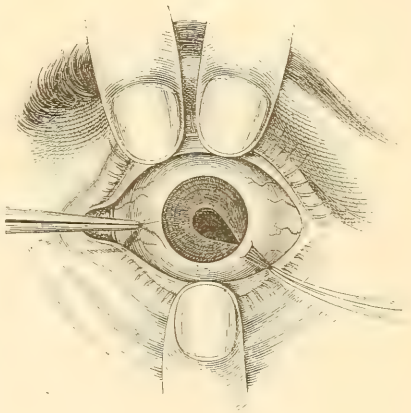

3. *Die intraoculare Myotomie* oder *Durchschneidung des Ciliarmuskels (Hancock, Solomon)* soll eben so sicher und dauernd eine *Entspannung der Bulbuswände* nach sich ziehen, als die Iridectomie, also überall, wo es sich um Verminderung des intraocularen Druckes handelt, der Coremorphose substituirt werden können und den Vortheil haben, dass sie bei gleicher Leistung gar keiner Nachbehandlung bedarf und *ambulatorisch* vorgenommen werden kann *(Birkbeck)* und dass das Auge weniger entstellt wird, als durch die künstliche Pupille. Insbesondere wird sie mehrseitig empfohlen bei *Glaucom*, bei *Sclerochorioidalstaphylomen*, bei *Staphyloma posticum sclerae*, ja selbst als Mittel, um *Asthenopie* und *fortschreitende Bathymorphie* zu bekämpfen. Sie wird ausgeführt, indem man ein Staarmesser am unteren äusseren Rande der Cornea mit nach hinten und unten gerichteter Spitze einsticht und an dem Linsenrande vorbei bis in den Glaskörper vordringen macht. Nach Einigen soll die *Fläche* des Messers bei der Schnittführung *in der Ebene des Meridianes* stehen, so dass eine etwa $1^1/_2$‴ lange meridionale Wunde in der *Scleralvorderzone* resultirt *(Hancock)*. Andere stellen die Klingenflächen *senkrecht auf den Meridian*, so dass die eine nach der Sclera, die andere nach dem Linsenrande sieht, können also auch ein *Lanzenmesser* benützen. Das Messer soll in letzterem Falle so tief eingesenkt werden, dass eine 2‴—$2^1/_2$‴ lange Wunde gebildet wird *(Solomon)*. Auch muss es langsam ein- und ausgeführt werden. Es entleert sich in der Regel Glaskörpersubstanz. Die Operation soll schmerzlos sein und keine starke Reaction im Gefolge haben.

4. *Die Iridectomie durch den peripheren Linearschnitt mit Extraction der Linse (Graefe)* ist in Fällen am Platze, in welchen *derbe sehnige Neubildungen die hintere Fläche der Iris überkleiden*, die Pupille völlig obliteriren und mit der Kapsel in weiterem Umkreise verlöthen. Wo man solche Pseudomembranen an der Hinterwand vermuthet, oder von deren Vorhandensein durch eine *frühere misslungene* Iridectomie Kenntniss gewonnen hat, muss mittelst eines Staarmessers an der oberen Grenze der Cornea

ein *Linearschnitt*, wie behufs einer Staarextraction, geführt werden, wobei jedoch das Messer *sogleich durch die Iris* gestossen und gegen die Contrapunctionsstelle geführt wird. Selbstverständlich ist dann die Kapselhöhle in der Regel eröffnet und es quillt bereits etwas Linsenmasse aus der Wunde heraus. Es wird nun mit einer scharf fassenden, quer gerifften Pincette so eingegangen, dass der eine Arm derselben *vor*, der andere *hinter* der Iris zu liegen kömmt. Der gefasste Theil wird etwas vorgezogen und davon mit einer feinen *geraden* oder besser vielleicht stark nach der *Fläche gekrümmten* Schere ein möglichst grosser Zwickel ausgeschnitten, worauf die Linse durch das bei der Linearextraction gewöhnliche Manöver entfernt wird *(Graefe)*. Hierauf wird ein Schutzverband angelegt und die Nachbehandlung gleich wie nach einer einfachen Staarextraction geleitet.

Im Ganzen ist diese Operation eine *gefährliche*, weil sie fast immer mit *grösstentheiliger* Entleerung des verflüssigten Glaskörpers verknüpft ist, also einen Collapsus bulbi mit allen dessen Gefahren, Gefässberstungen, Netzhautablösungen u. s. w. zur unmittelbaren Folge hat. Sie ist aber auch nur ein letztes Mittel in verzweifelten Fällen, bei welchen nicht viel zu verlieren ist.

5. Die *Iridotomie* oder einfache *Einschneidung* der Iris wird neuerer Zeit bei verzweifelter *Iridokyklitis* mit Abflachung des vorderen Augenabschnittes und retroiritischen Schwarten nach *Staaroperationen*, überhaupt bei *Aphakie*, als ein vorzügliches Verfahren gerühmt *(Horner)*. Sie kann ebensowohl mit einem sichelförmigen als mit einem Lanzenmesser ausgeführt werden, indem dieses steil durch die Hornhaut und die Iris in den Glaskörperraum eingesenkt und sofort zurückgezogen wird. Die Gebilde sind meistens retractil genug, um mit Hilfe des in den Spalt sich vordrängenden Glaskörpers eine bleibende Oeffnung zu bilden, welche den Lichteinfall gestattet. Die geringere Verletzung, die unbedeutende Blutung u. s. w. machen auch die Reaction und die Neigung zur Wiederverschliessung der Wunde geringer, als dies bei *forcirten Ausschneidungen* eines Irisstückes der Fall zu sein pflegt.

Quellen. *Beer*, Lehre von den Augenkrankheiten. II. Wien. 1817. S. 200. — *Himly*, Krankheiten u. Missbildungen d. m. Auges. II. Berlin. 1843. S. 127, 156, 160. — *Graefe*, A. f. O. II. 2. S. 177, 202, 227, 239, 241, 244, 246, 247, 248, 251; III. 2. S. 548; IV. 2. S. 271; VI. 2. S. 150; VIII. 2. S. 261, 262; IX. 3. S. 126; XII. 2. S. 159; XIV. 3. S. 139, 141, 147. — *Hasner*, Kl. Vorträge. Prag. 1860. S. 153, 291; Prager Vierteljahrschft. 76. Bd. S. 137. Congres intern. d'ophth. Paris. 1863. S. 75. — *Knapp*, klin. Monatbl. 1863. S. 165, 167; A. f. O. XIV. 1. S. 262. — *Businelli*, Zeitschrift d. Wiener Aerzte. 1859. S. 250. — *Froebelius*, A. f. O. VII. 2. S. 118; Congres intern. d'ophth. Paris. 1863. S. 222. — *Horner*, kl. Monatbl. 1863. S. 395, 396, 402; 1868. S. 325; 1869. S. 431. — *Heymann*, ibid. 1864. S. 365. — *Rothmund*, Deutsche Klinik. 1865. S. 170. — *Streatfield*, Ophth. Hosp. Rep. 1857. Nro. 11. — *Bowman*, ibid. 1859. Nro. 9. S. 154. — *Critchett*, ibid. 1859. Nro. 9. S. 145; klin. Monatbl. 1863. S. 466. — *A. Sichel*, Les indicat. de l'iridectomie etc. Paris. 1866. — *A. Weber*, A. f. O. VII. 1. S. 1, 30, 35, 37, 42; VIII. 1. S. 354; klin. Monatbl. 1863. S. 86. — *Donders*, A. f. O. VII. 1. S. 196. — *Berlin*, ibid. VI. 2. S. 73, 78, 88, 92, 95. — *Pagenstecher*, ibid. VIII. 1. S. 192. — *Pagenstecher* und *Sämisch*, kl. Beobachtungen. Wiesbaden. 1860. I. S. 19. 39. — *Warlomont*, Ann. d'oc. 1864. S. 1. — *Alf. Graefe*, A. f. O. IX. 3. S. 199, 205, 207. — *Steffan*, ibid. X. 1. S. 123, 130. — *Krüger*, klin. Monatbl. 1865. S. 33, 35, 40. — *Höring*, ibid. 1865. S. 42, 45. — *Rydel*, Wien. med. Jahrb. 1866. 4. S. 39. — *Schuft*, nach Krüger l. c. S. 35 und Seitz, Handbuch der Augenheilkunde. Erlangen. 1855. S. 480. — *Förster*, nach Krüger l. c. S. 36. — *Snellen*, Derde Jaarslijksch Verslag. Utrecht. 1862. S. 280; Congres intern. d'ophth. Paris. 1863. S. 235. — *Wecker*, kl. Monatbl. 1863. S. 114, 117, 278; 1869. S. 125. — *Le Gad*, ibid. S. 126. — *Stellwag*, Wien. med. Wochenschrift. 1865. Nro. 29. — *Hancock*, The Lancet. 1860.

— *Solomon* James Vose, Med. times and gaz. 1861. Jan. March; British med. journ. 1862. Jan. 11; kl. Monatbl. 1866. S. 118. — *Liebreich*, ibid. 1868. S. 324; Arch. f. Augen- und Ohrenheilkd. I. S. 66. — *Mooren*, Ueber sympath. Ophth. S. 47. — *Worlitschek*, Centralbl. 1866. S. 383. — *Passavant*, A. f. O. XV. 1. S. 259. — *Birkbeck*, Schmidt's Jahrbücher. 140. Bd. S. 310. — *Secondi*, Sulla cura del cheratocono. S. 8, 16, 26.

SECHSTER ABSCHNITT.

Entzündung der Aderhaut und des Strahlenkörpers, Chorioiditis und Kyklitis.

Anatomie. Die *Aderhaut*, *Chorioidea*, liegt der Innenwand der Sclerotica enge an und ist lose mit derselben verwachsen. An ihrem *hinteren* Umfange lässt sie durch das runde *Foramen opticum chorioideae* den Sehnerven durchtreten und hängt daselbst durch elastisch-bindegewebiges Gefüge, welches in concentrischen Faserzügen den Lochrand umgibt und einen förmlichen Ring, den sogenannten *Faserring*, bildet, mit der Lamina cribrosa und dem Neurilem des Sehnerven innig zusammen. Nach *vorne* findet die Aderhaut eine imaginäre Grenze an der Ora serrata, allwo sie auch mit der Netzhaut fest verwachsen ist. Das Uvealgefüge setzt sich jedoch über diese Grenze fort und bildet die als *Ciliarfortsätze* bekannten Anschwellungen, deren Summe als *Strahlenkörper* beschrieben wird.

Man unterscheidet an der Aderhaut eine Anzahl von *Schichten*, welche der Reihe nach von aussen nach innen gezählt als *äussere Pigmentschichte* oder *Lamina fusca*, als *eigentliche Gefässlage* oder *Tunica vasculosa*, als *Membrana choriocapillaris* oder *Ruischiana*, als *Lamina elastica* oder *Grenzhaut* und als *Stratum pigmenti* oder *Tapet* aufgeführt werden.

Die *Lamina fusca* oder *Suprachorioidea* ist ein lockeres flockiges bräunliches bis schwarzes Gewebe, welches die zwischen Aderhaut und Sclera ziehenden *langen* Ciliargefässe und Nerven umhüllt und, indem es aus der äusseren Oberfläche der Aderhaut hervorgeht und theilweise in das innerste Stratum der Sclerotica eindringt, diese beiden Häute mit einander verbindet. Es besteht aus einem elastischen Fasernetze *(Henle)* und einer dessen Lücken ausfüllenden structurlosen hyalinen Intercellularsubstanz. Eingebettet in dieses Gefüge findet sich eine grosse Anzahl wahrscheinlich eingewanderter *Lymphkörner (Czerny, Haase)* und höchst mannigfaltig gestalteter, zum Theile sternförmiger, ganz farbloser oder mehr weniger pigmentirter *kernhaltiger Zellen*, welche mit längeren und kürzeren, meist sehr zarten, bisweilen anastomosirenden Fortsätzen versehen sind.

Nach neueren Untersuchungen ist zwischen der Chorioidea und der Sclera ein mit dem charakteristischen Endothel überkleideter *Lymphraum* gelegen. Es communicirt derselbe durch Lymphwege, welche an den Wirbelvenen nach aussen gehen, mit dem Lymphraume der Tenon'schen Kapselhöhle, ist aber sonst völlig abgeschlossen und steht in *keiner* Verbindung mit den Kammern, welche gleichfalls als ein Lymphraum betrachtet werden *(Schwalbe)*.

Die stets minder gefärbte *eigentliche Gefässlage* und die farblose zarte *Choriocapillaris* stellen den eigentlichen Körper der Aderhaut vor. Das Stroma derselben ist dem der Lamina fusca ähnlich. Doch drängen sich die Zellen in der Tunica vasculosa schon mehr zusammen, werden grossentheils farblos, haben nur kurze Ausläufer und gehen nach innen hin allmälig in ein *ganz homogenes* oder leicht

streifiges, zum Theile noch kernhaltiges Gewebe über, welches von gewissen elastischen Lamellen der innersten Gefässhaut nicht mehr zu unterscheiden ist. Auf der *inneren Oberfläche* dieses Stratums, etwas eingesenkt in dasselbe, liegt das ungemein dichte *Capillarnetz*, welches der fraglichen Schichte seinen Namen gegeben hat. Die Gefässe desselben haben ein sehr gleichmässiges Caliber und ordnen sich theilweise sternförmig um einzelne Knotenpunkte, meistens aber bilden sie ein feines Strickwerk ohne deutliche Mittelpunkte.

Die Lamina elastica oder *Grenzhaut der Chorioidea* ist ein zartes, vollkommen hyalines, structurloses, mit einzelnen sehr hellen Kernen belegtes Häutchen, welches in seinem Verhalten den Glashäuten ganz analog erscheint. Es überzieht die innere Oberfläche der Choriocapillaris ihrer ganzen Ausdehnung nach, hängt mit derselben innig zusammen, lässt sich aber, besonders in macerirten Aderhäuten, leicht in grossen Fetzen abziehen.

Es trägt auf seiner Innenwand das *Stratum pigmenti*, das aus regelmässig sechsseitigen, dicht an einander gedrängten, äusserst dünnwandigen Zellen besteht, welche braunschwarze Pigmentkörner in grosser Menge, theils suspendirt im flüssigen Zelleninhalte, theils angelagert an die gegen die Netzhaut sehende Wand, enthalten; daher der Kern meisthin nur als ein heller Fleck erscheint. Die Pigmentkörner sollen an frischen Thieraugen die Gestalt länglicher scharfkantiger Krystalle haben und ihre Axe senkrecht auf die Oberfläche der Netzhaut kehren (*Frisch*). Die Pigmentzellen werden durch eine feste zähe homogene Bindesubstanz zusammengehalten. In der Gegend der Macula lutea stehen sie dichter, ändern ihre Form, werden höher als breit und umhüllen zum Theil die Elemente der Stabschichte der Netzhaut. Die Pigmentkörner dieser Zellen sind grösser und mehr länglich als in den übrigen Theilen der Ader- und Regenbogenhaut (*Henle, Rosow*). Durch Chlor lassen sie sich bleichen (*Wittich, Rosow*). Vom Standpunkte der *Entwickelungsgeschichte* aus erscheint das Aderhauttapet als ein Theil der *Netzhaut (C. Ritter, Babuchin)*.

Der Strahlenkörper (Fig. 2. *k*, S. 54) ist eine unmittelbare Fortsetzung der Chorioidea, als deren *Ciliartheil* er betrachtet werden kann. Von hinten besehen, erscheint er zusammengesetzt aus etlichen und siebenzig innig mit einander verschmolzenen, meridionaliter gelagerten keulenförmigen Anschwellungen, welche in die von der Zonula gebildeten Faltenthäler eingebettet sind und dieselben bis auf geringe Distanz vom Linsenrande ausfüllen. Ihre Köpfe berühren letzteren unter *keinen* Umständen (*Arlt, O. Becker*). Es sind diese Anschwellungen, *die Ciliarfortsätze*, eigentlich nur Falten, in deren vordere Concavität sich der Ciliarmuskel einsenkt. Die *freie* Oberfläche derselben trägt einen der Grenzhaut der Chorioidea analogen Ueberzug, auf dem ein Stratum *pigmentirten Epithels* ruht, welches mit dem *Ciliartheile der Retina* ziemlich fest verklebt ist und beim Abziehen des Kranzes auf der Zonula haften bleibt.

Die *Structur* der Strahlenfortsätze ist jener der Aderhaut sehr analog. Es lassen sich in ihnen *dieselben* Schichten nachweisen, mit Ausnahme der *Choriocapillaris*, welche an der Ora serrata endet und durch meridional ziehende, verhältnissmässig sparsam verzweigte Gefässe ersetzt wird. Die *Grundlage* der Ciliarfortsätze bildet ein sehr gefässreiches, lockig welliges *Bindegewebe*, das in feine parallele, in meridionaler Richtung streichende Bündel geordnet ist. Von der inneren Fläche dieser Bindegewebshaut erheben sich schon in der Nähe der Ora schmale und niedrige Leistchen, die sich vielfach unter einander kreuzen und ein nach vorne hin immer feiner und enger werdendes Gitterwerk, das *Reticulum* des Strahlenkranzes, darstellen. Ueber dieses Maschennetz hinweg, allen Vertiefungen und Erhabenheiten sich anschmiegend, streicht die structurlose *Grenzhaut*, welche ihrerseits wieder von der *Pigmentschichte* gedeckt wird. Die Zellen der letzteren füllen die Gruben des Reticulum aus und lassen die Oberfläche der Processus glatt und eben erscheinen. Die Pigmentkörner sind hier rund *(Rosow)*.

Eingebettet in die vordere Concavität der Strahlenfortsätze lagert der *Ciliarmuskel (Todd-Bowman)* oder *Aderhautspanner (Brücke*, Fig. 2, *l*, *o*),

welcher früher als *Ligamentum ciliare* beschrieben wurde. Es stellt sich derselbe als ein ziemlich dicker und breiter, im senkrechten Durchschnitte dreiseitig prismatischer Ring von weissgrauer Farbe dar. Er besteht aus *glatten Muskelfaserbündeln*, welche theils eine *meridionale* Richtung haben, theils aber *kreisförmig* verlaufen. Sämmtliche Faserzüge *entspringen* in Form eines dreikantigen Muskelringes von der Cornealgrenze. Der Ansatz wird durch *Bindegewebe* vermittelt, welches sich in derbe Platten ordnet. Nur ein sehr kleiner Theil dieser Platten steht mit der Descemeti in Verbindung, die *Hauptmasse* geht unmittelbar in die Hornhautsubstanz und eine andere untergeordnete Portion in die vordere Scleralgrenze über. In dem dreikantigen Muskelringe laufen alle Faserbündel *meridional*, die vordersten oder äussersten Bündel *behalten* diese Richtung und schliessen enge aneinander, eine dichte, mehr weniger mächtige Lage von *Längsfasern l* bildend, welche sich an der *Chorioidea* festsetzt und von der Lederhaut blos durch eine dünne Schichte lockeren, oft noch pigmentirten Bindegewebes, einer Fortsetzung der Fusca, getrennt wird. Nach innen hin lösen sich von dieser Platte meridionaler Faserzüge die einzelnen Bündel immer mehr ab, ziehen mehr gerade nach *hinten* oder nach *hinten innen*, in ihrer Richtung der freien Oberfläche der Ciliarfortsätze sich zuwendend, treten fächerförmig auseinander, verflechten sich und bilden ein grobes Maschenwerk, dessen Lücken vom Bindegewebe ausgefüllt werden. Bei dieser Verflechtung wechselt auch allmälig die *Richtung* der Fasern, geht aus der meridionalen in die *circuläre* über. Sie wird in den *vordersten* Zügen des Muskels und in jenen, welche den Muskel der Fläche nach von dem Gefüge der Ciliarfortsätze abgrenzen, eine *rein circuläre*; die Fasern streichen hier in der *Breite* und vereinigen sich wieder zu einer stärkeren Muskelfaserlage, welche den Körper des ganzen Muskels gleich den Catheten eines rechtwinkeligen Dreieckes nach vorne innen und nach hinten innen abgrenzt. Dazu kommen dann die *Müller'schen Kreisfasern o*, welche *ausserhalb* des Muskelkörpers, vor der vorderen inneren schmalen Faserplatte mehr isolirt lagern, und netzförmig sowohl unter sich als mit dem Hauptmuskelkörper verbunden sind. Die *meridionalen* Fasern der *äusseren vorderen* Platte ziehen die vordere Chorioidalgrenze nach vorne, erschlaffen also die Zonula; die *Kreisfasern* wirken gleich einem Sphincter und ziehen die Theile *gerade nach innen*, die Abspannung der Zonula erhöhend (*F. E. Schultze, Iwanoff, Rollet*).

Die eigentliche *Chorioidea* wird vornehmlich von den *kurzen hinteren Ciliararterien* versorgt; der *Ciliarmuskel*, der *Strahlenkörper* und die Iris aber von den *langen hinteren* und den *vorderen* Ciliararterien. Der grösste Theil des *venösen* Blutes passirt die *Wirbelgefässe* der Aderhaut und gelangt durch die *hinteren Ciliarvenen* zu den orbitalen Geflechten; ein *kleiner* Theil desselben, und zwar besonders der aus dem *Ciliarmuskel* rückströmende, hat einen *eigenen* Abfluss durch die *vorderen Ciliarvenen*.

Die *hinteren Ciliararterien* treten in Gestalt kleiner verästelter Stämmchen, welche unmittelbar von der *Augenschlagader* kommen, an den Bulbus heran. Die *kurzen* durchbohren die Lederhaut an ihrem hinteren Umfange in ziemlich senkrechter Richtung. Die zahlreichsten und stärksten dringen in der Gegend des gelben Fleckes ein. An der inneren Oberfläche angelangt, streichen sie eine Strecke weit an der Aderhaut hin, zertheilen sich mehr und mehr, senken sich allmälig zwischen die Wirbelgefässe der Vasculosa und lösen sich endlich in der Choriocapillaris zu einem feinen Netze auf. Die hintersten derselben anastomosiren

reichlich mit dem hinteren Gefässkranze der Sclera und den Nährgefässen des Nervenkopfes, stehen also mit den Netzhautgefässen in Verbindung. Die mehr nach vorne gelegenen Stämmchen reichen mit ihren Verzweigungen bis zur Ora serrata, ja einzelne gehen über diese hinaus und vereinigen sich mit dem arteriellen Gezweige des Ciliarmuskels und der Strahlenfortsätze. Die zwei *hinteren langen* Ciliararterien dringen etwas weiter nach vorne in die Sclera ein, durchsetzen dieselbe in *sehr schiefer* Richtung, ohne Zweige abzugeben, und laufen im horizontalen Augendurchmesser, je eine auf jeder Seite, an der äusseren Aderhautfläche gerade nach vorne. Im *Ciliarmuskel* spalten sie sich gablig und gehen seitlich abbiegend zur vorderen Grenze des Muskels, um hier den *grossen Gefässkranz der Iris* zu bilden. *Die vorderen Ciliararterien* kommen aus den Bäuchen der vier geraden Augenmuskeln, durchbohren deren Sehnen und verästeln sich in der vordersten Zone des Episcleralgewebes. Eine Anzahl von Zweigen tritt dann in ziemlich *gerader* Richtung durch die Lederhaut hindurch. Im Ciliarmuskel zerfahren sie in kleinere und kleinere Reiser und lösen sich endlich in ein Capillarnetz auf, welches den Aderhautspanner durchstrickt. Ein Theil der Aestchen verbindet sich mit solchen der *langen hinteren* Ciliararterien und vervollständigt den Circulus arteriosus major iridis. Ein anderer Theil bildet weiter nach hinten und zwar ungefähr in der *Mitte* der Muskelbreite einen *zweiten*, oder unvollständigen *Gefässkranz*, zu welchem gleichfalls das Gezweige der hinteren langen Ciliararterien beiträgt. Ein dritter Theil endlich geht *rückläufig* zur Chorioidea, anastomosirt hier mit Endästen der hinteren *kurzen* Ciliararterien und speiset die *vordere* Zone der Choriocapillaris mit arteriellem Blute *(Leber)*.

Die Venen streichen in der Vasculosa der Aderhaut *strahlig*, doch mit vorwaltend *meridionalem* Zuge, gegen gewisse Punkte hin und bilden solchermassen die bekannten *Wirbel*, von welchen man 5—6 grosse und 1—6 kleinere zählt. Die Stämmchen, in welchen sich die einzelnen Vortices sammeln, durchbrechen die Sclera in *sehr schiefer* Richtung, vereinigen sich innerhalb der Emissarien mit anderen nachbarlichen Stämmchen und treten endlich, etwa 6 an der Zahl, *am Augengleicher* in die Orbita heraus, um in die beiden *Venae ophthalmicae* zu münden. Selten communiciren sie *direct* mit dem *Sinus cavernosus*, stehen dann aber sowohl unter sich als mit den beiden vorgenannten Blutadern in Verbindung *(Sesemann)*. Die zarten Venen, welche aus dem *hinteren* Umfange der Lederhaut herauskommen, gehören lediglich *dieser* an und haben *keine* Zuflüsse aus der Chorioidea. Sie entsprechen also *nicht* den hinteren kurzen Ciliararterien. In gleicher Weise *fehlen lange hintere Ciliarvenen*. *Alles* durch die Wirbelgefässe strömende Blut ist *durch Capillaren* gegangen; ein *unmittelbares* Umbiegen von Arterien in Venen *(Brücke)* findet im Bereiche der Uvea *nicht* statt. Die Hauptquelle für die fraglichen Adersterne ist selbstverständlich die Choriocapillaris. Doch liefern auch die Regenbogenhaut, die Strahlenfortsätze und der Ciliarmuskel *sehr erhebliche* Zuflüsse. Von der *Iris* geht *kein* Venenblut *direct* durch die vorderen Ciliarvenen, vielmehr verflechten sich deren abführende Gefässe *sämmtlich* mit jenen der Strahlenfortsätze zu einem groben Netze, das unterhalb des Muskels zur Aderhaut hinzieht und sich hier mit den vorderen Strahlen der Wirbelgefässe verknüpft. Es nimmt dieses Netz jedoch auch Venenäste aus dem *Ciliarmuskel* auf, dessen Blutadergeflechte den *grössten* Theil ihres Inhaltes auf *directem* Wege durch die Vorderzone der Sclera nach aussen senden. Es treten nämlich aus dem Muskel zahlreiche Stämmchen in die Lederhaut und verbinden sich innerhalb derselben theilweise zu dem *Plexus ciliaris venosus p* (fälschlich *Canalis Schlemmi* genannt), theilweise aber durchsetzen sie die weisse Augenhaut in *gerader* Richtung durch *selbstständige* Emissarien. Die sämmtlichen an der vorderen Bulbuszone heraustretenden Blutäderchen werden als *vordere Ciliarvenen* beschrieben. Sie stehen mit den vorderen *Scleralgefässen*, so wie mit den Geflechten der *Conjunctiva* und *Cornea* in Verbindung. Unter *normalen* Verhältnissen entleeren die vorderen Ciliarvenen also in überwiegendem Masse blos Venenblut aus dem *Aderhautspanner*, aus den *übrigen* Theilen vermitteln sie nur dann einen *beträchtlicheren* Abfluss, wenn der Strom in den Stämmen der *Wirbelgefässe gestaut ist (Leber)*. Der jüngst sehr hervorgehobene Zusammenhang der Venae vorticosae mit den Venen der Cornea *(Winther)* ist jedenfalls ein sehr entfernter, mittelbarer.

Die *arteriellen* Gefässe der Aderhaut führen eine verhältnissmässig mächtige *Ringmuskelschichte*. Ausserdem ist ihre *Adventitia* von Bündeln *muscularer Faserzellen* gesäumt. An den langen hinteren Ciliararterien stehen diese Bündel in

directem Zusammenhange mit dem Aderhautspanner. Im hinteren Theile der Chorioidea anastomosiren sie gegenseitig netzartig *(H. Müller)*. Neuerer Zeit wird das Vorkommen chorioidaler Muskelfasern wieder stark bezweifelt *(F. E. Schultze, Hippel, Grünhagen)*.

Die *Ciliarnerven* (S. 9) verzweigen sich in ihrem Laufe durch die Lamina fusca sehr stark und geben selbst *rückwärts* streichende Aestchen ab, welche theils dunkelrandige, theils blasse Primitivfasern enthalten. Sie hängen mit einem Netze blasser Fasern zusammen, welches vorzugsweise in der hinteren Hälfte der äusseren Pigmentschichte lagert und dessen feinste Aeste sich in den Arterien zu verlieren scheinen. In diesem Netze, sowie in den Stämmen der Ciliarnerven finden sich zahlreiche kleine *Ganglien* eingestreut *(H. Müller, Schweigger)*.

Ophthalmoskopische Erscheinungen. Die Aderhaut bestimmt vermöge ihres reichen Gehaltes an Blut und dunklem Pigmente die *Farbe* des Augengrundes im ophthalmoskopischen Bilde. Es ist diese in der Regel ein *helles Gelbroth* (Fig. *A*) mit einer mehr oder weniger auffälligen Beimischung von Braun. Die *gelbrothe* Farbe ist Reflex des in den Gefässen der Vasculosa und Choriocapillaris circulirenden Blutes, die *bräunliche* Beimischung aber rührt von dem Stratum pigmenti und zum Theile auch von dem Farbestoff der eigentlichen Chorioidea her. Sie macht sich um so deutlicher bemerkbar, je reicher der Pigmentgehalt der Chorioidea ist. Während der Augengrund bei *Hellblonden* sehr licht gelbroth erscheint, zeigt er bei *dunkelhaarigen* Individuen mit brauner oder schwarzer Iris meistens einen hell braunrothen Ton. Die *Art der Beleuchtung* und die *Qualität des verwendeten Lichtes* ist dabei von grösstem Einflusse. Im *umgekehrten* Bilde erscheint die Farbe *dunkler*, als im *aufrechten* und am *hellsten*, wenn *Tageslicht* benützt wird.

Das Pigmentstratum erweiset sich sohin als *diaphan*, was sich daraus erklärt, dass die Pigmentmoleküle innerhalb der Zellen nicht dicht gehäuft sind und dass die Pigmentzellen durch eine, wenn auch sehr sparsame pellucide Intercellularsubstanz von einander getrennt werden, somit Zwischenräume bestehen, durch welche das Licht in jeder beliebigen Richtung zu passiren vermag. Je *dichter* die Pigmentkörner in der Zellenhöhle an einander gedrängt sind, je grösser ihr Massenverhältniss gegenüber dem flüssigen Zelleninhalte ist, um so mehr muss natürlich die Durchscheinbarkeit des Tapetes sinken und dessen Farbe im ophthalmoskopischen Bilde zur Geltung kommen. In der That zeigt sich der Augengrund bisweilen fast *schwarz* mit einem darüber schwebenden bläulichen Hauche, welcher von der Netzhaut herrührt. Bei *Negern* ist dies besonders auffällig *(Liebreich)*.

Sehr häufig trifft man bei schwarzhaarigen Individuen mit dunkler Hautfarbe den Augengrund *getäfelt* (Fig. *G*, *R*, *S*). Es rührt dieses von stärkerer Pigmentirung des *Aderhautstroma's* und *vermindertem* Farbstoffgehalte des *Tapetes* her (*Mauthner*). Indem nämlich das pigmentführende Aderhautstroma nur in den Maschen der grösseren Gefässe in reichlicher Menge vertreten ist, zeigt sich der Augengrund als ein Gitterwerk von breiten verschlungenen rothen Bändern, dessen Lücken von *eckigen Flecken* mit körniger Grenze ausgefüllt werden. Diese Flecke wechseln in ihrer Farbe von *hellem Braun* bis zum *dunkelsten Schwarz*. In der Gegend der Macula lutea sind sie kleiner, mehr rundlich eckig, gegen die *Vordergrenze* der Aderhaut hin jedoch wächst ihr Umfang und sie werden *gestreckt* mit meridionaler Längsaxe. Die *regelmässige* Anordnung dieser Flecke und deren genaue Einfügung in die Maschen des Venengezweiges lassen Verwechselungen mit *krankhaften* Zerwerfungen des Pigmentes nicht leicht aufkommen.

Uebrigens gehört es nicht zu den Seltenheiten, dass unter ganz *normalen* Verhältnissen an den verschiedensten Stellen des Augengrundes, namentlich um

den Sehnervencintritt herum, sich die Stromazellen häufen und einzelne *unregelmässige*, körnig begrenzte dunkle Flecke bilden. Die Gegend der *Macula lutea* ist in der Regel etwas tiefer gefärbt und mitunter sogar sehr auffällig ins Braune schattirt.

Senile Veränderungen treten, gleichwie in anderen Körpertheilen, so auch in der Aderhaut bei verschiedenen Individuen bald früher bald später ein, erreichen in *gleichen* Altersperioden bald niedere bald höhere Grade der Ausbildung und kommen fast vollständig überein mit *einfacher Atrophie*, wie selbe so häufig durch krankhafte Processe begründet wird.

Das *Gefüge der Aderhaut und der Strahlenfortsätze* wird dabei steifer, brüchiger, trockener; einzelne der *grösseren Gefässstämme* werden oft atheromatös entartet und auch völlig obliterirt; die *Capillarnetze veröden* häufig, namentlich in der Choriocapillaris, streckenweise; die *Grenzhaut* erscheint an einzelnen Stellen oder im ganzen Umfang der Chorioidea verdickt, von choloiden Auflagerungen rauh und trübe, und in merklichem Grade spröde. Am auffälligsten leidet aber das *Pigment*. Es ändert dasselbe allmälig seine Farbe, *bleicht* und geht theilweise zu Grunde. Das *Tapet* wird solchermassen durchscheinender, daher denn auch das oben erwähnte *Getäfel* des Aderhautstroma in senilen und atrophirenden Augen ganz besonders deutlich hervorzutreten pflegt. Vermöge der Wandlungen und theilweisen Auflösung der Farbestoffkörner zeigt es sich häufig in lichten Schattirungen des Braun. Bei weiter gediehener Involution geht es in den Zellen des Stroma und des Tapetes wohl grösstentheils unter und man findet die Aderhaut auf grösseren oder geringeren Strecken gleichmässig schmutzig grauweiss gefärbt und so diaphan, dass die unterliegende Lederhaut bloszuliegen scheint *(Wedl, H. Müller)*. Es machen sich diese Veränderungen im *Augenspiegelbilde* selbstverständlich geltend und modificiren dasselbe in der mannigfaltigsten Weise.

Die *Stromazellen* erhalten sich gewöhnlich sehr lange. Doch erscheint ihr Inhalt oft getrübt und von Fettmolekülen durchsetzt. Der Farbstoff ist dann meistens sehr verblasst oder fehlt gänzlich. Zwischen den Zellen zeigen sich häufig ausgebreitete Lager freier Fettkörnchen, ausnahmsweise wohl auch zerstreute Choloidkugeln. Die *atheromatösen Gefässe* werden oft schon mit freiem Auge als dicke verzweigte rigide weisse Stränge erkannt. Sie laufen bisweilen in atheromatöse *Netze* aus, *fehlen* jedoch nicht selten ganz. Ihre Wandungen erscheinen sehr verdickt, faserig und mit Fett und Kalksalzen, oft auch mit Pigment durchsetzt.

Die *Choriocapillaris* ist oft auf weite Strecken blutleer. Die Capillaren erscheinen in ihr häufig zusammengefallen und auf ein ganz schwach markirtes unregelmässiges Netzwerk reducirt, welches sich kaum abhebt von der zwischengelagerten feinkörnigen structurlosen und oft fetthältigen Molecularmasse. In anderen Fällen treten die unwegsamen Gefässreste noch sehr deutlich heraus als ein zartes nettes Balkenwerk, welches bald das Ansehen hat, als wäre es aus Bindegewebe geflochten, bald aber jeder Structur entbehrt und aus Strängen einer homogenen, das Licht stark brechenden Substanz gewoben scheint. Immer hängen diese Netze sammt der molecularen Zwischensubstanz der Elastica fest an.

Die Verdickung der Grenzhaut erweiset sich als die Folge einer abnormen Auflagerung hyaliner Massen, welche ursprünglich weich sind, aber allmälig erstarren und dann in ihrem ganzen Verhalten mit der Grenzhaut selber, mit welcher sie ein Continuum bilden, übereinkommen. Es sind diese Auflagerungen bald mehr diffus, mit welliger Oberfläche, bald formiren sie kugelsegmentähnliche, mehr weniger dicht gedrängte Drusen oder selbst gestielte stalaktitenähnliche Auswüchse, welche dem freien Auge den Eindruck von feinen Sandkörnern machen, meistens durchscheinend sind, oft aber auch Kalkkörnchen und Pigmentmoleküle enthalten, welche sie bedeutend trüben. Sie heben die überlagernden Pigmentzellen empor und schieben sie zur Seite, so dass ihr Fuss oft wallartig von Pigment umsäumt

erscheint und das Pigmentstratum ein reticulirtes Aussehen gewinnt. Sehr oft macht sich diese Alteration im ganzen Umfange der Grenzhaut bemerklich. In anderen Fällen ist sie auf einzelne Partien derselben beschränkt. In vielen Fällen erscheint sie an den Lauf der Gefässe gebunden, indem sie besonders mächtig in den Zwischenräumen der Stämme der Vasculosa hervortritt. Sie veranlasst so im Verein mit der Pigmentmetamorphose die auffälligen reticulirten Figuren an der inneren Aderhautoberfläche. An dem elastischen Ringe des Foramen opticum chorioideae und ebenso am Reticulum des Strahlenkörpers pflegt sie sehr deutlich ausgesprochen zu sein und namentlich letzterem ein ganz drusig-warziges Aussehen zu geben *(Wedl, Donders, H. Müller)*. Bisweilen kann man die rundlichen Lücken, welche diese kugeligen Auflagerungen auf die Grenzhaut durch Verdrängung des Pigmentes verursachen, auch ophthalmoskopisch erkennen. Bei sehr reichlicher Entwickelung stellen sie eine fein reticulirte Zeichnung mit rundlichen Maschen dar *(Liebreich)*.

Die *Zellen des Tapetes* sind mehr weniger weit in der Verfettigung vorgeschritten. Ihr Pigment ist an den helleren Stellen schon auffällig vermindert und überdies ins Lichtbraune, Lohfarbige, Rostgelbe etc. verfärbt. Zwischen den Pigmentmolekülen treten dann die Fettkörnchen des Zelleninhaltes deutlich heraus. Streckenweise fehlt in den Zellen das Pigment ganz und wird von Fett ersetzt. An einzelnen Zellengruppen sind bisweilen schon die polygonalen Begrenzungen der Zellen, vielleicht durch Berstung, verloren gegangen. An anderen Gruppen fehlt der Zellenkörper und der Kern, die Umrisse der Zellen aber haben sich als ein zartes polygonales Netzwerk erhalten, welches der Grenzhaut fest anhängt. Auf weiten Strecken ist wohl auch die letzte Spur der Zellenwandungen beseitigt, die Grenzhaut *liegt blos*, oder ist nur mehr von *freien* Pigmentkörnern oder von Fettkügelchen bestreut.

Im Bereiche der *Strahlenfortsätze* und des *Ciliarmuskels* werden ganz analoge Veränderungen beobachtet.

Auch hier ist die *Verfettigung* der Stroma- und muscularen Faserzellen, die Rarefication und Verblassung des Pigmentes, die atheromatose Entartung der Gefässe, die Ablagerung choloider Massen in das Gefüge sehr deutlich. Dazu kömmt eine sehr auffällige Verdichtung und Massenzunahme des *Reticulum*, dessen Leistchen an Höhe und Dicke beträchtlich wachsen und der Innenwand des Strahlenkörpers oft ein drusig warziges Aussehen geben. Häufig kommt es auch zur Ein- und Auflagerung von *Kalksalzen*, bisweilen in solchem Masse, dass dadurch die Maschen der Leistchen ganz ausgefüllt werden *(H. Müller, Wedl)*.

Nosologie. Die *Chorioiditis* und *Kyklitis* sind fast immer blos Theile eines über *grössere Abschnitte* oder über den *gesammten Bulbus* ausgebreiteten Processes. Am auffälligsten pflegt sich die entzündliche Mitleidenschaft des *Glaskörpers* und der *Retina* zu offenbaren, häufig tritt auch jene der *Iris* und der *Linse* sehr deutlich heraus, weniger oft aber jene der *Lederhaut*. Gemeiniglich schlagen die entzündlichen Veränderungen der *Nachbarorgane* in dem Masse vor, dass sie für das Gesammtbild der Krankheit geradezu bestimmend werden. Die *älteren* Augenärzte pflegten darum nicht sowohl von Chorioiditis und Kyklitis, als vielmehr von *inneren Ophthalmien* zu sprechen und selbe je nach dem vorwiegenden Sitze und nach ihrer Ausdehnung in *vordere*, *hintere* und *allgemeine* zu unterscheiden. Die *modernen* Namen *Iridokyklitis, Iridochorioiditis, Chorioiditis* und *Panophthalmitis* sind in ihrer durch Uebereinkommen festgestellten Bedeutung jenen Bezeichnungen nahezu *gleichwerthig*.

Das constante Hinausgreifen des entzündlichen Vorganges über die Grenzen der Aderhaut und des Strahlenkranzes ist zum Theile in dem innigen *anatomischen* Verbande begründet, in welchem das Gefüge und die Gefässe der Uvea mit jenen der Nachbarorgane stehen. Zum anderen Theile aber ist es eine natürliche Folge der *Störungen des regulatorischen*

Einflusses S. 3), welchen die Aderhaut und der Strahlenkörper auf die gesammte *Blutströmung* und mittelbar durch diese auf die *Ernährungsverhältnisse* im Inneren des Augapfels ausüben.

A. Die Gewebswucherung ist im Inneren der entzündeten Chorioidea und des Strahlenkranzes *meisthin* eine *sehr wenig productive*, so zwar, dass deren Ergebnisse nur mit dem Mikroskope ersichtlich gemacht werden können. Man hat solchen Entzündungen einen *vorwiegend secretorischen* Charakter beigemessen und sie *seröse* genannt, indem man annahm, dass ein seröses oder gelatinoses Product durch die Netzhaut in den Glaskörper übertrete.

Die *Stromazellen* zeigen sich hierbei in der Regel wenig verändert, höchstens findet man sie streckenweise etwas aufgebläht; ihr flüssiger Inhalt erscheint getrübt oder gar mit Fettkügelchen durchsetzt, während der Farbstoff abgenommen hat und verblasst ist. Nur ausnahmsweise hat man in ihnen eine Mehrheit von sprossenden und sich theilenden Kernen gesehen. In einzelnen Fällen jedoch wachsen sie gruppenweise aus und werden durch Vermehrung ihres Pigmentgehaltes dunkler gefärbt, oder sie gehen im Gegentheile zu Grunde. Daneben hat man häufig Gruppen von wahrscheinlich eingewanderten, zum Theil prolificirenden Lymphkörpern beobachtet, die haufenweise im Parenchyme lagerten oder in Züge geordnet den ausgedehnten und oft theilweise atheromatösen Gefässen folgten. Sie sind manchmal stark pigmentirt. In der *Choriocapillaris* sind die Capillaren gewöhnlich stark erweitert, zum Theile sackartig ausgedehnt. Die Zwischensubstanz erscheint von Lymphkörpern und Fettmolekulen durchstreut. Die *Grenzhaut* ist meistens verdickt, trüb, mit Choloidmassen überkleidet. Die *Tapetzellen* verfettigen öfters und büssen theilweise ihren Farbestoffgehalt ein, oder derselbe *bleicht*, wird ins Hellbraune oder Gelbe verfärbt. In Folge der Zerstörung ihrer Wände sieht man in *späteren* Perioden häufig Gruppen *freier* Kerne so wie freier Farbestoffkörner an der Oberfläche der Lamina elastica. Es nehmen übrigens die Tapetzellen gar nicht selten, wenigstens streckenweise, *directen* Antheil an dem Wucherungsprocesse *(Lubinski)*. Sie wachsen unter mehr weniger üppiger Kerntheilung aus und vermehren sich unter Beihilfe der Einwanderung bisweilen sehr beträchtlich. Die *jungen* Zellen pflegen sich dann an einzelnen Orten zu häufen, während sich die alten ringsum in den verschiedensten Phasen der Prolification befinden. Sie erscheinen kleiner, sind meistens oval, seltener rund oder eckig. Ihr Pigmentgehalt wechselt ausnehmend, ist bald sehr reichlich, bald spärlich, bald fehlt er ganz. Die Farbestoffkörner sind in Gestalt und Grösse sehr wandelbar *(Rosow)*. Im *Strahlenkranze* bedingt die Wucherung der bindegewebigen Grundlage ausserdem eine sehr auffällige Entwickelung des *Reticulum*. Am *Ciliarmuskel* äussert sich der Process durch Kerntheilung und Fettablagerung in den Faserzellen, sowie durch mehr minder massenhafte Einwanderung von Lymphkörpern in die bindegewebige Intercellularsubstanz und durch deren seröse oder gelatinose Infiltration. Die darin streichenden *Ciliarnerven* zeigen gewöhnlich in ihrer Neuroglia mehr weniger massenhaft angehäuft junge Zellen. Oft ist ihre Markscheide schon zu Grunde gegangen, in Tropfenform oder als molekulare Masse neben den nackten Axencylindern zu sehen *(Wedl, Schweigger, Iwanoff)*.

Die *weitere* Gestaltung des Processes hängt zumeist von den *Circulationsverhältnissen* im Binnenstromgebiete ab. Ist der *venöse Rückfluss* in irgend einer Weise *beengt* oder auch nur die *Beschleunigung* desselben bei eintretendem Bedarfe *gehindert*, so muss mit jeder arteriellen Pulswelle das Quantum des im Inneren des Bulbus kreisenden Blutes um ein Kleines wachsen und der *Binnendruck* sich einem gewissen Maximum nähern, auf welchem er dem *effectiven* Seitendrucke des Schlagaderblutes während der *Arteriendiastole* entspricht. Es gewinnt dann der Process ein eigenthümliches Gepräge, indem schliesslich *sämmtliche* Gebilde des Augapfels in Mitleidenschaft gezogen werden, er trägt fortan den *glaucomatösen Charakter*.

Der auf den Ciliarnerven lastende höhere Druck und vielleicht auch eine abnorme Spannung derselben bedingt nämlich *Leitungshemmungen*, welche in der verminderten Functionstüchtigkeit der betreffenden Theile, insbesondere in der *Anästhesie der Hornhaut* und bisweilen selbst *in neuroparalytischen Verschwärungen* derselben zum Ausdrucke kommen. Mit der Zunahme der Kapselspannung sinkt weiters die *disponible* Quote der elastischen Dehnbarkeit und der regulatorische Einfluss, welchen Cornea und Sclera auf die Binnenströme ausüben, es wird der Blutlauf *ungleichmässig* und bekundet dieses durch das Auftreten oder wenigstens die Neigung zu *Pulsphänomenen*. Die vermehrten *Widerstände*, welche der *arterielle* Blutstrom findet, bedingen eine Verlangsamung des *Blutwechsels* in den feinsten Capillaren und damit eine *weitere* Herabsetzung der *functionellen* Energien, schliesslich aber auch die Neigung zum *Schwunde*. Die *Venenstauung* begünstigt eine Steigerung der *Filtration* und die vermehrte Auswanderung weisser Blutkörperchen; es trüben sich die dioptrischen Medien und in den bluthältigen Organen sammeln sich streckenweise entzündliche Producte. Dabei nimmt der *Glaskörper* entsprechend dem überwiegenden Gefässgehalte der Aderhaut merklich an Masse zu, während das *Kammerwasser* in Folge vermehrter Transfusion durch die Hornhaut (S. 5) vermindert, der Kammerraum also verengert wird.

Uebersteigt der intraoculäre Druck eine gewisse Höhe, so wird auch der am *wenigsten* widerstandskräftige Theil der Bulbuskapsel, die *Siebhaut*, nach hinten gedrückt, ausgedehnt und die nachbarliche hinterste Zone der *inneren* Scleralschichten nachgezerrt, es entwickelt sich die charakteristische *glaucomatöse Excavation* und der dazu gehörige, aus der Dehnung und schliesslichen Atrophie des hintersten Aderhautgürtels zu erklärende sogenannte *Bindegewebsring*.

Die *Excavation der Sehnervenpapille* ist anfänglich oft eine *partielle*, begründet durch das Zurückweichen eines kleineren oder grösseren *Abschnittes* der Peripherie des Sehnerveneintrittes. Bei *völliger* Entwickelung ist sie immer eine *totale*, wodurch sie sich wesentlich von den *angeborenen* Excavationen unterscheidet. Der Sehnerveneintritt ist nämlich seiner *ganzen* Fläche nach zurückgedrängt und *präsentirt sich* als eine mehr weniger tiefe Grube (Fig. 38, nach *Ed. Jaeger*) mit muldenförmig ausgehöhltem Grunde und *steilen*, mitunter selbst überhängenden Rändern *a*, die unter einem sehr ausgeprägten abgerundeten Winkel in die concave Fläche des Augengrundes einbiegen. *Die Wandung* dieser Grube wird durch die ansehnlich ausgedehnte und nach hinten gedrängte *Lamina cribrosa* gebildet. *Ueber* dieser finden sich als ein dünner Belag *b* bisweilen stellenweise Züge von *Nervenfasern*, welche in die Retina übergehen; in der Regel aber sind daselbst die Sehnervenfasern ganz untergegangen und werden durch eine zarte Schichte von *Bindegewebe* ersetzt, welches dem Boden und den Wän-

Fig. 38.

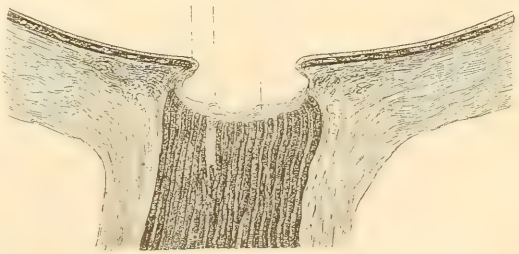

den der Grube fest anhaftet und mit den atrophirten Vorderschichten der Netzhaut im Zusammenhange steht. In diesem Bindegewebe ziehen die Aeste der *Centralgefässe c* und werden an die Wandungen der Excavation festgelöthet, daher sie in ihrem Verlaufe *eine doppelte Knickung* erleiden. *Einzelne* dieser Aeste werden im späteren Verlaufe des Processes gerne in der vorhin geschilderten Weise *verändert* oder *verschwinden* ganz, ja es kommt vor, dass *alle* Hauptstämme im Bereiche des Sehnerveneintrittes *untergehen*. Als *Ersatz* findet sich in letzterem dann gewöhnlich eine wandelbare Anzahl von Gefässen, welche durch ihre abnorme Lage und Verlaufsrichtung sich als *Collateralen* ergeben, die in Folge der Unwegsamkeit der normalen Hauptäste sich bedeutend erweitert haben.

Die *Kesselform* der Excavation hängt davon ab, dass das vordere Ende des Nerven *kegelig* zuläuft, nach hinten also *breiter* wird. Oefters soll nebst der Siebmembran auch noch der *Porus opticus* ausgehöhlt werden, so dass der Boden der Excavation trichterförmig und die *Gefässe* gegen die Nasenseite gedrängt erscheinen *(Schweigger)*.

B. Der *serosen* Aderhautentzündung stehen Formen von Uveitis gegenüber, bei welchen die Producte nicht nur *deutlich wahrnehmbar*, sondern für die ganze *äussere* Gestaltung des Processes geradezu *bestimmend* sind.

1. Von einer dieser Formen, der *Retinochorioiditis exsudativa*, war schon die Rede (S. 187).

2. Eine andere Form kennzeichnet sich durch mehr minder massige *organisirbare Producte*, welche von Seite der *vorderen Uvealtheile* zu Tage gefördert werden, während die *eigentliche Aderhaut* entweder ganz *unverändert* scheint *(Iridokyklitis)*, oder unter den Erscheinungen der *Chorioiditis serosa* an dem Processe Antheil nimmt, oder endlich gleichfalls entzündliche Producte in grösserer Menge nachweisen lässt *(Iridochorioiditis)*.

So findet man bisweilen sowohl in der *Fusca* als in der *Vasculosa* ziemlich beträchtliche Anhäufungen pigmentloser rundlicher junger Zellen, besonders in nächster Nähe der Gefässe, deren Adventitia öfters in den Zellenmassen völlig untergegangen scheint. An den Wirbelvenen schreitet die Wucherung nicht selten auf die *Sclera*, ja selbst auf die *Fascia bulbi* fort. Nicht minder birgt zuweilen die *Choriocapillaris* grosse Mengen junger Zellen und manchmal ist das sonst stark erweiterte capillare Netz derselben in der Neubildung fast unkenntlich geworden. Es ist dann die *Elastica* über solchen Nestern öfters durchbrochen, so dass die bald vascularisirende Zellenmasse in die Netzhaut hineinwuchert, während das umliegende *Tapet* theils zu Grunde geht, theils durch Proliferation sich vermehrt *(Czerny)*.

Im Bereiche der *Iris* bringt sich die Wucherung vornehmlich durch *papillose Auswüchse* zur Geltung, welche den Pupillarrand in grösserem Umfange oder ringsum an die Vorderkapsel anlöthen *(Pupillarabschluss)*, häufig aber auch in Gestalt eines Kapsel- oder falschen Staares das Sehloch völlig ausfüllen *(Pupillarverschluss)*. Nebenbei finden sich bisweilen auch *Gummen*, *Granulationen* oder *Hypopyen*. In der Regel jedoch zeigt sich die Regenbogenhaut blos entzündlich *aufgelockert* und verfällt bald dem *Schwunde* (S. 285), wird theilweise *sehnig* entartet, theilweise zunderähnlich *morsch* und *zerreisslich*. Nicht selten auch schwillt sie nach Art eines Schwammes an und wird ganz *matsch*, während deren *Gefässe* völlig degeneriren, sich mächtig ausdehnen und nach Art der Krampfadern an der Oberfläche der Membran hervortreten. An der *hinteren Wand* der Iris kömmt es dann in der Regel zur Bildung derber, zäher *sehnenähnlicher Schwarten*. Dieselben zeigen grosse Neigung zur Schrumpfung, zur Obso-

lescenz. Ihre *Dicke* wechselt sehr. Die *dünneren* sind öfters in dem Grade pigmentreich, dass sie fast gleichmässig dintenschwarz erscheinen. Die *dickeren* verhalten sich ganz wie Sehnengewebe und haben gewöhnlich eine graue, dunkel gefleckte Färbung. Sie hängen oft nur lose an der atrophirten Iris an, oder vielmehr die zunderähnlich morschen Reste der *vorderen* Regenbogenhautschichten lassen sich in grossen Fetzen oder im Zusammenhange von den sehnig verdichteten obsoleten Ueberresten der *hinteren* Strata leicht trennen. In anderen Fällen jedoch greifen die sehnigen Massen durch die ganze Dicke der Iris durch, die Pseudohaut ist nur *stellenweise* mit kurzfaserigen morschen Rudimenten von *lockerem* atrophirten Stroma überkleidet. Es stehen diese Membranen immer in *directem* Zusammenhange mit den die Pupille schliessenden Neubildungen, stellen gleichsam nur eine *Fortsetzung* derselben dar. Sie hängen der Vorderkapsel bisweilen bis nahe zum Rande an; häufiger jedoch ist ihr *peripherer* Theil durch Flüssigkeit von der Kapsel getrennt, die Verwachsung beschränkt sich auf die *Pupillarregion*.

Im Bereiche des *Strahlenkranzes* wiederholen sich ganz ähnliche Verhältnisse. Der Wucherungsprocess äussert sich hier vornehmlich durch Auflockerung des *Reticulum* oder vielmehr jener *dichten Lage* von Bindegewebe, welche die hintere Wand des Ciliarkörpers bildet. Es wachsen aus derselben zahlreiche halbkugelige oder eliptische, oft auch gestielte kolbige *Papillomata* hervor, welche dem Organe ein sehr rauhes, drusig warziges Aussehen geben. Gewöhnlich aber ist die Prolification eine weit üppigere und die Neubildungen gestalten sich unter allmäliger Verdichtung und Schrumpfung zu pigmentirten *mächtigen Schwarten*, welche mit jenen der Iris zusammenhängen und nach hinten hin sich in ein *zottiges Balkenwerk* auflösen, das in den mitwuchernden getrübten *Vordertheil des Glaskörpers* hineinwächst (S. 157). Die Schrumpfung dieser Massen bedingt nicht selten streckenweise *Ablösungen des Ciliarkörpers* von der Sclerotica und Füllung des so entstandenen Zwischenraumes durch ein plastisches Exsudat, welches sich theilweise in ein bindegewebiges Maschenwerk organisirt *(Iwanoff, Knapp, Hirschberg)*.

Es bestehen diese Schwarten aus einer mehr weniger deutlich faserigen, von Molecularmasse und Fettkörnern in wechselndem Grade getrübten und von freiem Pigmente durchstreuten *bindegewebigen Grundlage*, welche in grösserer oder geringerer Menge theils auswachsende und in Kerntheilung begriffene, theils *junge* runde oder ovale Kernzellen und freie Kerne in sich schliesst. Dieselben sind zumeist *pigmentlos*, führen hier und da jedoch auch beträchtliche Quantitäten von Farbestoff und stellen dann ganz eigenthümliche sparrige Gebilde dar. Die *pigmentlosen* Formelemente häufen sich an manchen Orten an, bilden förmliche Lager, an anderen Orten ordnen sie sich zu Strängen, welche oft schon hohl sind und meist mit blindem, kolbig angeschwollenem Ende absetzen. Es sind dies die Anfänge der sich *neubildenden Gefässe*, welche sich allmälig mit Blut füllen, weiter sprossend sich verzweigen und in den Glaskörper hinein verlängern *(Wedl, Schiess-Gemuseus, Iwanoff.)*

In dem bindegewebigen *Stroma des Ciliarmuskels* und an den Wandungen der daselbst streichenden Gefässe weiset die Vermehrung der Kerne und die Infiltration mit einer serösen oder gelatinosen, oft stark getrübten und fetthaltigen Substanz auf die entzündliche Mitleidenschaft hin. Bisweilen kömmt es hier auch zu *massenhaften* Ansammlungen neoplastischer Zellen und zu reichlicher *Gefässentwicklung*. Die *Faserzellen* des Muskels widerstehen oft lange, schliesslich werden sie in den Process einbezogen, getrübt und verfettigt. In den *Ciliarnerven* hat man bald gar *keine* Veränderungen *(Schiess-Gemuseus, Hirschberg)*, bald sehr auffällige

Verdickungen der Schwann'schen Membran mit mehr minder deutlicher Massenzunahme der Kerne, Zerfall der Markscheiden *(Iwanoff)*, und schliesslich Atrophie der Fasern gesehen.

Die Degeneration des Strahlenkörpers und der Iris macht alsbald den *Humor aqueus versiegen*, so dass die *vordere Kammer* sich mehr und mehr verengert. Dafür wird aber öfters ein ziemlich stark klebriges gelbliches, an Eiweiss reiches, gerinnbares Fluidum in den abgeschlossenen *hinteren Kammerraum* ergossen und die Iris dadurch in Form eines *Kreiswulstes* nach vorne gestaut, oder bei *ungleicher* Resistenz ihres Gefüges stellenweise zu *kropfigen Buckeln* ausgedehnt.

3) Ein nicht ganz seltenes Vorkommniss sind *Abhebungen der Aderhaut. Anatomisch* sind sie bereits vor langer Zeit nachgewiesen worden *(Ammon)*; doch hat man ihnen eine grössere Aufmerksamkeit erst zugewendet, seitdem sie ophthalmoskopisch beobachtet wurden *(Graefe, Liebreich)*. Sie haben manche Analogien mit *Netzhaut*abhebungen, mit welchen sie auch öfter *combinirt* vorkommen. Es ist nämlich ein *seröses* oder *sulzähnliches* eiweissreiches Exsudat welches, von dem Aderhautgefüge ausgeschieden, sich vornehmlich in der *äusseren Pigmentschichte* ansammelt, deren Elemente auseinander zerrt, endlich durchreisst und die Chorioidea mehr und mehr von der Lederhaut trennt. Es hat meistens eine gelbliche *Farbe* und setzt kleine *Gerinnsel* an den Wänden der selbstgebildeten Höhle ab. In den festeren Massen zeigen sich *zellige Gebilde* mannigfaltiger Art, untermischt mit pigmentirten Resten der Fusca und freiem Farbstoffe. Das Gefüge der *Aderhaut* trägt dabei nach den bisherigen anatomischen Untersuchungen die Charaktere eines mehr minder üppigen *Wucherungsprocesses*, ist bisweilen sogar beträchtlich *hypertrophirt* und von einem ähnlichen Producte *aufgequollen*. Man hat solche Abhebungen unter den *Ausgängen* der *Iridochorioiditis*, neben vorgeschrittenem *Augapfelschwund* und neben *Sclerochorioidalstaphylomen*, so wie in Gesellschaft von *Aderhautgeschwülsten*, von *orbitalen Tumoren (Hirschberg)* und in Folge grosser *Glaskörperverluste (Gouvea)* gesehen. Sie erreichen bisweilen eine bedeutende Höhe und Ausdehnung, ja es kann geschehen, dass die Aderhaut ihrer ganzen Fläche nach von der Sclera losgetrennt und nach innen hin gedrängt wird, so dass die Verbindung nur mehr von einzelnen Gefässen hergestellt wird *(Iwanoff)*. Mitunter entwickeln sie sich jedoch auch *primär* und *sehr rasch*. Sie sind dann *beschränkteren* Umfanges und stellen sich als *kugelsegmentähnliche* Erhebungen von wechselnder Höhe und Fläche dar, deren Wände *straff* gespannt und jeder flottirenden Bewegung unfähig sind. Die Netzhaut läuft *glatt* über die Blase hinweg oder erscheint blos an deren Fusse etwas abgehoben. Bei richtiger Einstellung des Augenspiegels sieht man die Netzhautgefässe an dem Tumor emporklimmen und an der entgegengesetzten Wand wieder herabsteigen. *Unmittelbar dahinter aber gewahrt man in dem röthlichen Grunde das Gezweige der Wirbelgefässe deutlich durchschimmern.* Damit ist denn auch die Diagnose eines wässerigen oder sulzigen Ergusses unter die Aderhaut gesichert und eine Verwechslung mit *Blutextravasaten* oder mit *geformten Neubildungen*, welche die Chorioidea in ähnlicher Weise nach vorne bauchen können, ausgeschlossen *(Liebreich)*. Als *Nebensymptome* sind Blutextravasate in der Netzhaut und Aderhaut etwas gewöhnliches. *Subjectiv* äussert sich der Process durch starke Herabsetzung des Sehvermögens bis zur *vollen Erblindung*.

4. Eine *vierte* Form der Aderhautentzündung endlich, die *Chorioiditis suppurativa*, charakterisirt sich durch *eiteriges Product*. Sie lagert dasselbe theils *in das Aderhautgefüge selbst* ab, theils scheidet sie es *an die freie Oberfläche* der Chorioidea aus. Es zeigt sich der Eiter gewöhnlich *zuerst an den Gefässen* der Vasculosa und Fusca, seine Elemente sind massenhaft in dem die Gefässe begleitenden Bindegewebe zusammengedrängt und erfüllen nicht selten auch *die Lichtung des Rohres*, so dass einzelne Stammtheile auf weite Strecken hin schon mit *freiem* Auge als verzweigte eitergelbe Stränge verfolgt werden können. Bei *fortschreitendem* Processe aber wird auch bald *das Stroma* von Eiter durchsetzt und dieser entweder *gleichmässig* im Gefüge diffundirt, oder stellenweise in *so grosser Menge*

angesammelt, dass der Herd *buckelförmig* in den hinteren Augenraum hervorspringt. Der Eiter ist übrigens bald *von vorneherein flüssig oder rahmartig,* bald ist das Product anfänglich derb und schmiltzt erst *später.* Sehr oft ist es durch ausgetretenes *Blut* gleichmässig verfärbt oder gestriemt.

Ist der Eiter *flüssig, so geht das Stroma* der Aderhaut im Bereiche grösserer Herde meistens alsbald bis auf wenige pigmentirte fetzige Reste *völlig unter* und selbst die *Gefässe* widerstehen nicht lange dem Schmelzungsprocesse. Ist der Eiter aber *consistenter,* so kann man die Elemente des Stroma öfters noch deutlich erkennen. Die *pigmentirten Stromazellen* sind ganz unregelmässig durch einander geworfen und auseinander gedrängt von Massen neoplastischer Elemente, welche den Charakter der *Eiterkörperchen* tragen und in einer trüben fettreichen, mehr minder consistenten, fibrinösen *Zwischensubstanz* lagern, die oft in *überaus reichlicher* Menge das Gefüge durchdringt und aufquellen macht. Die *Pigmentzellen* als solche erscheinen dabei oft ganz *unverändert* oder blos etwas *blässer,* ihres Farbestoffes theilweise beraubt; oft aber auch bis in ihre Ausläufer von *Fett erfüllt;* seltener in *Kernwucherung* begriffen. Die *pigmentlosen Stromazellen* hingegen sind bei der Wucherung in *vorwaltendem* Masse betheiligt. Streckenweise, namentlich in den inneren Stratis der Vasculosa, *fehlen sie oft ganz,* indem sie in dem Prolificationsprocesse völlig vernichtet worden sind, bis auf ihre *Fortsätze,* welche als ein zartes feines Netzwerk die neoplastischen Elemente umspinnen. Wo sie noch *vorhanden* sind, erscheinen sie sehr aufgetrieben, spindelig ausgewachsen und enthalten *zwei oder mehrere* trübe Kerne, die später unter Zerstörung der Zellenhülle frei werden und sich in wahre Eiterkörper umwandeln. Die *Gefässe* der Vasculosa gehen hierbei gewöhnlich zum grossen Theile völlig unter, werden von den in ihrer Adventitia und in den Intravascularräumen angehäuften neoplastischen Massen *comprimirt,* einzelne streckenweise auch *thrombosirt,* oder wenigstens von weissen Blutkörperchen erfüllt *(Iwanoff)* und endlich ganz zerstört. Die *Choriocapillaris* behauptet mitunter ziemlich lange ihre Integrität, eben so die *Elastica* und das *Tapet.* Doch früher oder später verfallen im Bereiche grösserer Herde auch *diese* Strata fast immer der Zerstörung. Die *Choriocapillaris* wird dann in dem eitrigen Producte ganz unkenntlich, die *Elastica* theilweise durchbrochen und aufgelöst. Indem der Eiter nach innen vordringt, wird das *Tapet* theilweise verschoben, seine Elemente über- und durcheinander geworfen und zum Theile nach innen geschwemmt. Ein Theil der Zellen löst sich auch durch *Verfettung* auf, während ein anderer wuchert und zur Ausbildung grösserer Pigmenthaufen Veranlassung gibt, oder etwa bei der Entwickelung der an der freien Aderhautfläche vorkommenden Eiterablagerungen mitwirkt *(Wedl, Schweigger, C. Ritter, Schiess, Knapp, Berlin).*

Oefters *beschränkt sich die Eiterbildung auf eine oder die andere Portion der Aderhaut,* der *Rest* dieser Membran so wie der Strahlenkranz bieten die Erscheinungen einer einfach *serösen* Entzündung dar, sind dabei stark hyperämirt, ecchymosirt, sehr saftreich, aufgequollen, von einer trüblichen Flüssigkeit durchtränkt. In anderen Fällen ist bereits *der grösste Theil der Aderhaut* in umfangsreichen Eiterherden zu Grunde gegangen; zwischen diesen finden sich nur einzelne Stellen, an welchen die Aderhaut als solche noch besteht, aber ihres Pigmentes theilweise verlustig geworden ist, stark hyperämirt, ecchymosirt, serös infiltrirt und überdies von kleinen Eitertröpfchen und bisweilen von eitererfüllten Gefässen durchsetzt erscheint. Endlich trifft man nicht selten Fälle, in welchen *die Chorioidea ihrem ganzen Umfange nach* zerstört worden ist und gleichsam ersetzt wird von einem mehr weniger dicken, mitunter zu mächtigen Knoten anschwellenden Stratum eiteriger ecchymotischer und von pigmentirtem Fetzenwerk durchstreuter Masse.

Sowie die übrigen Formen der Aderhautentzündung ist auch *die Chorioiditis suppurativa niemals rein, immer leiden die anderen Bulbusorgane* in sehr auffälliger Weise mit, und zwar sehr oft in dem Grade und in der Ausdehnung, dass der Process die Bedeutung *einer suppurativen Panophthalmitis* gewinnt.

Die *Netzhaut* erscheint in Folge der entzündlichen Theilnahme stark getrübt, ecchymosirt und oft auch von ausgesprochen eitrigem Infiltrate verdickt oder gar zu käseähnlichen Knollen aufgetrieben. Gemeiniglich wird sie hierbei in Folge reichlichen Ergusses einer fettig trüben, dünn eitrigen Flüssigkeit ihrem ganzen Umfange nach *von der Aderhaut abgehoben* und zusammengefaltet. Streckenweise *schmilzt* sie, so dass ihre Ueberreste in Gestalt fetziger Lappen im Glaskörperraume flottiren oder, falls die Schmelzung vornehmlich den *hinteren* Theil beträfe, sich an der hinteren Krystallwand zu einer dichten Masse zusammenballen *(Schweigger)*. In den *späteren* Stadien des Processes geht die Netzhaut in der Eiterung wohl auch *völlig unter*. In der *Pars ciliaris retinae* kommt es sehr gewöhnlich zu einer sehr reichlichen Ablagerung neoplastischer Elemente, welche die Ciliarfortsätze in Form eines mächtigen Eiterlagers von der Zonula abtrennen. Der *Glaskörper* zeigt sich immer schon im *ersten* Beginne stark getrübt, indem *seine* zelligen Elemente in einen überaus üppigen Wucherungsprocess verwickelt werden und ein massenhaftes Einwandern von Eiterelementen aus den membranösen Umgebungen stattfindet *(Ritter, Schiess-Gemuseus)*. Dann und wann trifft man ihn streckenweise von *compacteren* Eitermassen durchsetzt oder zu einer von eitrigen Flocken geschwängerten trüben Flüssigkeit *geschmolzen*. In einzelnen Fällen wird der *ganze Vordertheil* des Corpus vitreum in einen *Eiterstock* verwandelt, die Vitrina daselbst völlig verdrängt von einer käsigen Eitermasse. Diese letztere erfüllt dann gewöhnlich auch den Petit'schen Canal. *Im Strahlenkranze und der Iris* lagern meistens sehr beträchtliche Eitermassen, die mitunter zu kleinen *Abscessen* sich häufen und in Folge der Schmelzung *Substanzlücken* begründen, oder das Gefüge *gleichmässig* durchsetzen und die genannten Organe durch Suppuration *völlig* zerstören können. Nebenher gehen immer *massige Hypopyen*, ja dieselben füllen die Kammer gar nicht selten vollständig aus. Auch die *Hornhaut* ist gewöhnlich schon frühzeitig von eitrigem Producte infiltrirt und abscedirt. Sehr häufig verwandelt sie sich ihrer *ganzen* Ausdehnung nach in einen Eiterstock und schmilzt oder geht durch Brand zu Grunde. Selbst die *Lederhaut* infiltrirt sich öfters unter auffälliger Vermehrung ihrer zelligen Elemente mit einem fettigen trüben Producte, erweicht und wird ausgedehnt oder schwillt zu ganz erstaunlichen Dicken an. Oft *verschwärt* sie theilweise und gestattet dem intraocularen Eiter den Ausgang. Bisweilen wird sogar das den Bulbus umgebende *Orbitalgewebe* in einen Eiterstock verwandelt.

6) Die *Tuberculose* localisirt sich in der Aderhaut theils in Form mehr *diffuser* starrer und schliesslich schmelzender *Infiltrate*, theils in Gestalt *discreter* oder knollig zusammengehäufter *Knoten*.

Die *erste* Form ist sehr selten und bisher immer nur in den *letzten* Stadien der allgemeinen Phthisis tuberculosa beobachtet worden. Sie tritt gewöhnlich auf *ein* Auge beschränkt als *Panophthalmitis* mit geringen Reizerscheinungen auf, entwickelt sich ziemlich schnell, wird aber in ihrem weiteren Verlaufe gemeiniglich durch den eintretenden Tod unterbrochen. Es erscheinen *sämmtliche* Organe des Augapfels infiltrirt, der letztere ist seiner *Totalität* nach bald in einen käsigen Tuberkelstock verwandelt, in welchem die einzelnen Bulbusbestandtheile öfters nur schwer auseinanderzuhalten sind. Nach kurzem Bestande beginnt die Masse an einzelnen *zerstreuten* Orten zu verfettigen und zu einem schmierigen Eiterbrei zu schmelzen. Es entstehen so rundliche Höhlungen, innerhalb welchen die einzelnen Organe, wo sie noch zu erkennen sind, völlig zerstört und mit scharfen zerfressenen Rändern abgesetzt erscheinen. Namentlich in der *Hornhaut* und in der *Aderhaut*

zeigen sich öfters wie mit einem Locheisen geschlagene rundliche Substanzverluste mit stark infiltrirten steilen Rändern. Die einzelnen Höhlungen fliessen stellenweise bald ineinander und entleeren, wenn durch die Bulbuskapsel bereits ein Ausgang eröffnet ist, einen Theil ihres Inhaltes; doch fällt dann der Augapfel wegen der Massenhaftigkeit und Starrheit der noch vorhandenen Producte nicht zusammen, sondern bleibt einige Zeit annähernd in seiner Form, während die Oeffnung in der Bulbuskapsel weit klafft und in eine tiefe unregelmässige Höhle blicken lässt, aus welcher sich verhältnissmässig geringe Mengen schmierigen und unter dem Einflusse der atmosphärischen Luft ranzig gewordenen, nach Buttersäure penetrant stinkenden Eiters entleert. Schliesslich bleibt, wenn der Kranke nicht früher stirbt, von dem Augapfel nur die auf das Mehrfache verdickte *Sclerotica* übrig. In einem Falle war auch die Sclerotica bis auf ihre hinterste Zone zerstört worden und diese bildete im Verein mit dem Opticus eine Art Präsentirteller mit ganz unregelmässig zackigen Rändern, in dessen Oeffnung ein etwa haselnussgrosser Knollen von Tuberkelmasse lagerte. Die Oberfläche dieses starren und mit der Sclerotica fest zusammenhängenden Knollens war drusig warzig, stellenweise angefressen und reichlich mit Pigment von der völlig unkenntlich gewordenen Aderhaut durchstreut. Die Zweifel, welche gegen die wahrhaft *tuberculöse* Natur dieser Producte mehrseitig erhoben werden *(Graefe, Leber)*, sind ungerechtfertigt und lassen sich durch eine einfache Musterung der vorhandenen Präparate sowie durch die Berücksichtigung der Krankheitsgeschichten leicht zerstreuen.

Der *discrete Tuberkel* ist bei der *chronischen* allgemeinen Tuberculose selten *(Ed. Jaeger, Cohnheim, Arcoleo, Vernon)*, dagegen häufig, aber durchaus nicht constant, bei der acuten *Miliartuberculose (Manz, Cohnheim u. A.)* im Bereiche der Aderhaut beobachtet worden. Er entwickelt sich unter solchen Verhältnissen bald sehr frühzeitig, bald erst wenige Tage vor dem Tode des Kranken und kann, wo er auftritt, als ein sehr werthvolles ja *entscheidendes Zeichen* der bisweilen überaus schwer zu diagnosticirenden Allgemeinkrankheit betrachtet werden, wogegen sein *Fehlen* nach dem Mitgetheilten das Vorhandensein der letzteren keineswegs ausschliesst *(Steffen)*. Im *Augenspiegelbilde* präsentirt sich der discrete Tuberkel in der Form ziemlich regelmässig rundlicher Flecke von sehr variabler Grösse. Die *kleineren* derselben erscheinen als gelbliche oder gelbröthliche Verblassungen des Augengrundes, die grösseren hingegen als deutlich *prominente* helle Knötchen, welche von einer mehr weniger saturirten bräunlichen Zone umgeben sind. Nur die *grössten*, stark hervorragenden Knoten haben ausnahmsweise einen dunkler pigmentirten Saum. Uebrigens wechselt das ophthalmoskopische Bild einigermassen mit den Nachschüben *(Graefe, Leber, Coccius)*. *Sehstörungen* erheblicher Art scheinen nach den bisherigen Erfahrungen durch den Process *nicht* veranlasst zu werden, auch wenn die einzelnen Knoten sich zu verhältnissmässig beträchtlichem Umfange entwickeln *(Fränkel)*.

Nach den *anatomischen* Untersuchungen sind meistens *beide* Augen befallen. Man findet bald *einen*, bald *mehrere* Knoten und diese im letzteren Falle bald zerstreut, bald gruppirt. Ihr *Lieblingssitz* ist die Umgebung der Papille und des gelben Fleckes, doch kommen sie auch peripher vor *(Steffen)*. Sie sind meistens *sehr klein* und dann durchscheinend; erreichen sie ein grösseres Volumen, so werden sie käseähnlich. Sie gehen immer von der *Choriocapillaris* aus *(Busch, Cohnheim)* und wachsen erst, wenn sie sich vergrössern, in die anderen Schichten der Aderhaut hinein. Anfangs bedingen sie *keine* Hervorwölbung der Elastica, später ist dies aber der Fall und dann wird das Pigment der überlagernden Tapetzellen *rareficirt*, während letztere selbst *keine* Veränderung erleiden. Nur bei *grossen* Knoten erscheint das Pigment am Umfange gehäuft. Es entwickeln sich die Tuberkel durch Wucherung und wahrscheinlich durch massenhafte *Einwanderung* der kleinen rundlichen, auch in der Norm vorhandenen Zellen; die *fixen* Stromazellen werden dabei primär wenig oder gar *nicht* afficirt *(Cohnheim)*.

7. Eine specielle Erwähnung verdienen die nicht ganz selten vorkommenden Fälle von *Aderhautberstung. Anatomisch* hat man derlei Rupturen bei unverletzter Lederhaut und Netzhaut erst einmal nachgewiesen *(Ammon)*, doch liegen bereits eine Reihe von *ophthalmoskopischen* Beobachtungen vor. Die *Veranlassung* ist stets ein Schlag, Stoss, Wurf u. s. w., welcher das Auge mit *grosser* Gewalt trifft und zu einer plötzlichen Formänderung mit Dehnung der Bulbuskapsel zwingt. Kurz darnach finden sich im Hintertheile des Binnenraumes *Blutergüsse*, welche sich gewöhnlich alsbald mit *Trübung des Glaskörpers* vergesellschaften und den Augengrund verhüllen. Weiterhin saugen sich aber die Extravasate auf und hinterlassen oft zerstreute Fladen von dunkelgefärbten Gerinnseln, welche der *Aderhaut* auflagern und sich allmälig, wenigstens theilweise, in Haufen schwarzbraunen körnigen *Pigmentes* umwandeln. Sie treten, indem sich auch die dioptrischen Medien mehr und mehr aufhellen, am Ende *klar* hervor und daneben zeigen sich im Augenspiegelbilde die *Aderhautrisse* in ihrer höchst eigenthümlichen und kaum zu verwechselnden Form. Sie erscheinen nämlich als *schmale lange helle Streifen*, welche von dem umgebenden, meistens *wenig veränderten* Augengrunde sehr stark abstechen. Sie liegen mit seltenen Ausnahmen *(Saemisch)* in der *hinteren Hälfte* der Aderhaut und zwar fast immer an der *äusseren* Seite der Papille, in verschiedenem Abstande von derselben. Ihre *Axe* steht gewöhnlich fast *senkrecht* oder doch in *grossem* Winkel zur Richtung der Meridiane und ist oft merklich *gekrümmt*, bildet einen dem Rande des Sehnerveneintrittes concentrischen Bogen. Nur sehr selten laufen sie *schräg* oder gar *horizontal (Ed. Jaeger, Mauthner)*. In einem Falle war, in Folge des Anspringens eines Eisenstückes an den inneren Umfang des rechten Bulbus, in der Aequatorialgegend nach *innen* von dem Sehnerveneintritte ein *zweischenkeliger* Riss in der Aderhaut zu Stande gekommen, dessen längerer Schenkel zwei- bis drei Papillendurchmesser lang war und *vertical* verlief, während der kurze, etwa einen Papillendurchmesser lange Schenkel *horizontal* strich und mit dem oberen Ende des ersteren einen fast rechten Winkel bildete. Die Wundränder der Aderhaut waren rauh und stark pigmentirt. In einigem Abstande davon zeigten sich die wulstigen glänzenden fettweissen Ränder der ganz unregelmässig durchrissenen Netzhaut, den rothen Augengrund eine Strecke weit verhüllend. Jenseits des äusseren Rissrandes bis nach vorne zur Ora serrata war die Netzhaut in Form einer faltigen Blase *abgehoben*. Der Glaskörper schien dabei leicht getrübt. *Subjectiv* bekundete sich das Leiden durch eine sehr beträchtliche Herabsetzung der Sehschärfe und durch eine ausgedehnte Einschränkung der *äusseren* Peripherie des Gesichtsfeldes.

Die *Grundfarbe* der Streifen ist das helle Sehnenweiss der hier *blosliegenden* Lederhaut. Darauf sieht man schmutzig gelbliche oder bräunliche Zeichnungen mit wolkig verschwommenen Grenzen, unregelmässige Haufen dunklen Pigmentes, dann und wann auch ein Aderhautgefäss, welches aus der Sclera hervortritt und sogleich in den Rissrand der Chorioidea übergeht, oder quer über die ganze Breite des Streifens hinwegstreicht. Die *Ränder der Ruptur* sind streckenweise scharf, bisweilen etwas aufgeworfen, häufig stark pigmentirt. Streckenweise jedoch erscheinen sie oft fetzig rauh oder roth verwaschen. Die Risse *theilen sich* manchmal in zwei oder drei Schenkel oder Zacken, welche jedoch im Allgemeinen die Richtung des Hauptheiles ziemlich beibehalten. Die *einzelnen Enden* laufen bald spitz zu und bewahren ihre scharfen Grenzen, bald verlieren sie sich ganz allmälig in dem normalen Augengrunde, setzen sich als hellrothe, wolkig gezeichnete Bänder eine Strecke weit fort. Bald berstet die Aderhaut an einer *einzigen* Stelle *(Ammon, Graefe, Saemisch, Schweigger, Knapp, Mauthner, Fig. 39)*; bald sind *zwei* Rupturen vorhanden *(Hirschler, Frank, Streatfield, Knapp, Saemisch, Wilson)*. Nicht minder kommen Fälle vor, wo die Chorioidea an *drei (Haase, Saemisch, Ed. Jaeger, Stavenhagen)* und mehr Stellen (Fig. 40) eingerissen ist. Die *Netzhautgefässe* streichen mit seltenen Ausnahmen *(Graefe)* ohne Unterbrechung oder Ablenkung quer über die hellen Streifen hinüber, vorausgesetzt, dass die Netzhaut nicht ebenfalls geborsten ist *(Saemisch)*. Die Retina nimmt im Uebrigen gerne unter der Form von *Neuroditytitis* an dem Processe thätigen Antheil. Diese geht jedoch häufig bald wieder zurück und hinterlässt dann oftmals *keine* auffälligen krankhaften Veränderungen. Selbst die *Functionsstörung* ist in solchen Fällen zuweilen eine verhältnissmässig geringe; ja es kann sich die centrale Sehschärfe fast wieder zur Norm heben *(Saemisch, Knapp)*. In der Regel jedoch bleibt die Functionstüchtigkeit der Netzhaut in hohem Grade geschädigt. Das Sehvermögen, welches unmittelbar nach der Schädlichkeitseinwirkung durch die Blutergüsse und die nachfolgende entzündliche

Reaction gewöhnlich auf *quantitative* Lichtempfindung herabgedrückt ist, hebt sich mit dem Fortschreiten der Resorption nur wenig, das Gesichtsfeld bleibt in Nebel

Fig. 39.

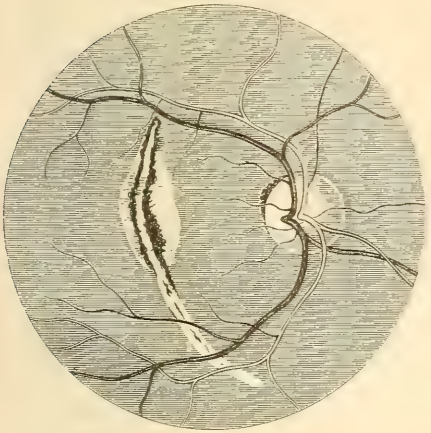

Fig. 40.

oder Rauch gehüllt und nicht selten lassen sich in ihm ausgebreitete periphere *Einschränkungen (Hirschler)* oder Unterbrechungen *(Talko)* nachweisen. Als *spätere* Consequenzen des Leidens hat man abgesehen von den Folgen der *Iridochorioiditis* wiederholt *Netzhautabhebungen (Saemisch)*, einmal progressiven *Sehnervenschwund (Frank)* und einmal *Glaucom (Streatfield)* beobachtet. Die häufig vorhandene *Trägheit*, Erweiterung und unregelmässige Gestalt der *Pupille* kann möglicherweise von einer Dehnung oder Berstung der in der Fusca streichenden *Ciliarnerven* abhängig sein (*Ammon, Hirschler*).

Der Grund, warum bei einwirkenden stumpfen Gewalten gerade der *hintere* Theil der Aderhaut zu Berstungen neigt, ist nicht hinlänglich aufgeklärt. Es scheint, dass die straffere Verbindung mit der Lederhaut dabei eine Rolle spiele. Jedenfalls hindert dieselbe eine *rasche Vertheilung* der Zugwirkung, welche bei einer gewaltsamen Dehnung der Bulbuskapsel nothwendig auf die innen anliegenden Membranen ausgeübt werden muss. In dem *lose* anhaftenden *vorderen* Aderhautgürtel und in der blos leicht angeklebten Netzhaut ist eine rasche Vertheilung der Spannung viel leichter möglich. Anfänglich scheinen die Rissränder *nicht zu klaffen (Ammon)*, sondern erst später, möglicher Weise in Folge von *Schrumpfung*, aus einander zu weichen. Die *hellrothen* Streifen und die verwaschenen *röthlichen Enden* der sehnigweissen Rissstellen dürften nicht sowohl auf wirkliche Substanzlücken, als vielmehr auf *Schwund des Gefüges*, veranlasst durch starke Dehnung, zu beziehen sein. In einem Falle wurde eine Anzahl weisser gestreifter *Narbenbänder* beobachtet, welche sich über die sichelförmige Fläche der Ruptur ausstreckten, sehr deutlich einige der Netzhautgefässe einhüllten und unverkennbar etwas über das Narbengewebe hervorragten *(Knapp)*.

8. Von nicht minderem Interesse sind einfache *Gefässberstungen* im Aderhautgefüge und dadurch bedingte *hämorrhagische Extravasate*. Es stellen sich dieselben bisweilen *spontan*, oder in Folge plötzlicher *Circulationsstörungen* durch heftiges Niessen, Husten, Erbrechen, überhängende Kopflage u. s. w. ein; setzen dann aber wohl immer *Erkrankungen der Gefässwände* durch atheromatose Processe oder entzündliche Auflockerung etc. voraus. Oefter jedoch sind sie *traumatischen Ursprunges*, oder aus einer *Aufhebung des intraocularen Druckes* in Folge *pathologischer* Verhältnisse oder wegen theilweiser *Entleerung* der dioptrischen Medien durch eine Oeffnung der Horn- oder Lederhaut abzuleiten. Wo der *Bulbusinhalt* sich vermöge eingetretener Atrophie der Theile oder wegen einfachem Abflusse durch eine Substanzlücke der Kapsel *vermindert* hat, können die Extravasate überaus *massenhaft* werden, die Grenzhaut der Chorioidea durchbrechen und die Netzhaut vor sich treiben oder zerreissen und in den Glaskörper austreten (S. 159), bei durchbohrenden Hornhaut-

wunden auch wohl den Ciliarmuskel absprengen und bedenkliche *Blutverluste* begründen. Wo jedoch die Bulbuskapsel *unverletzt* und der intraoculare Druck nicht weit unter das Normale gesunken ist, sind reichlichere Ergüsse und dadurch gesetzte Berstungen der Grenzhaut und der Netzhaut *Ausnahmen;* die *hämostatischen* Verhältnisse des Binnenraumes lassen dieselben schwer zu (S. 3), es seien denn die Bedingungen einer raschen *Aufsaugung des Glaskörpers* günstig, wo allerdings Blut in dem Masse nachrücken kann, als der normale Inhalt des Augapfels sich vermindert. Es *sitzen* die Extravasate in der Regel *zwischen der Aderhaut und Sclera*, oder theilweise in der eigentlichen *Gefässschichte*, äusserst selten zwischen der *Grenzhaut und Vasculosa*, sind bisweilen recht *zahlreich* und pflegen sich in nicht langer Zeit bis auf kleine Pigmenthaufen aufzusaugen. *Ophthalmoskopisch* stellen sie sich im *frischen* oder doch nicht veralteten Zustande als dunkel blutrothe Flecke mit unregelmässigen, bisweilen verwaschenen Umrissen dar. Sie unterscheiden sich von *Netzhauthämorrhagien* dadurch, dass die retinalen *Gefässe* in ihrem Bereiche ganz deutlich mit ihren scharfen Grenzen wahrgenommen werden, also nicht wie bei letzteren in den Extravasaten verschwinden. Wo aber *kein* solches Gefäss über den Erguss hinwegläuft, gibt die *tiefere* Lage und der Umstand einen diagnostischen Anhaltspunkt, dass die Netzhauthämorrhagien an ihren Rändern oft *gestrichelt* erscheinen, indem sie sich in den Lücken zwischen den Nervenfasern auszubreiten pflegen. Selten schimmern grössere Aderhautextravasate *durch die Lederhaut* durch und lassen sich so direct erkennen. *Sehstörungen* werden durch *einfache* Aderhautblutungen nicht leicht unmittelbar begründet. Wo sich solche geltend machen, sind meistens die nebenhergehenden Verletzungen oder die nachfolgende, wenn auch geringe, entzündliche Gegenwirkung der nächste Grund. Selbst in dem Falle, als wegen grösserer Massenhaftigkeit des Ergusses die *Netzhaut hervorgestaut* würde, kann sich die damit gesetzte Functionsbeirrung nicht offenbaren, weil ein solches Ereigniss tiefe krankhafte Veränderungen voraussetzt und die damit verknüpften Hemmungen des Wahrnehmungsvermögens jene völlig verhüllen.

Quellen: *Kölliker*, mikr. Anatomie II. Leipzig, 1854. S. 628. — *Henle*, Handbuch der Anat. II. Braunschweig, 1866. S. 611. — *H. Müller*, Würzburger Verhandlungen der phys. med. Gesellschaft. X. S. 179; Würzb. naturwiss. Zeitg. II. S. 221; A. f. O. II. 2. S. 35; III. 1. S. 1; IV. 2. S. 277. — *Rosow*, A. f. O. IX. 3. S. 63, 65. — *Wittich*, ibid. II. 1. S. 124. — *C. Ritter*, ibid. X. 1. S. 67; X. 2. S. 148. — *Babuchin*, Würzb. naturw. Zeitg. IV. S. 70, 81. — *Arlt*, A. f. O. III. 2. S. 87, 102, 103, 110. — *O. Becker*, Wiener med. Jahrbücher, 1863. S. 159, 170, 175. — *v. Recken*, Ontleedkundig onderzoog v. d. Toestel v. acc. Utrecht, 1855. S. 37, 46. — *Cramer*, Het acc. vermogen etc. Harlem, 1853. S. 68. — *Helmholtz*, A. f. O. I. 2. S. 65. — *Henke*, ibid. VI. 2. S. 53, 57. — *Klebs*, Virchow's Archiv. 21. Bd. S. 176. — *Todd-Bowman*, Phys. nat. 1847. II. S 27; nach Kölliker l. c. S. 635. — *Brücke*, Med. Zeitg. des Vereins f. Heilk. in Preussen. 1846. S. 130; Anat. Beschreib. des m. Augapfels, Berlin, 1847. S. 12, 17, 20. — *Mannhardt*, A. f. O. IV. 1. S. 269. — *G. Meyer*, Virchow's Archiv. 34. Bd. S. 380. — *Leber*, Denkschriften der Wiener k. Akad. der Wiss. 24. Bd. S. 299, 305, 308, 312; A. f. O. XI. 1. S. 1. — *Winther*, Experimental-Studien über die Path. des Flügelfeldes. Erlangen, 1866. S. 5, 8—13. — *Kugel*, A. f. O. IX. 3. S. 128. — *Schweigger*, A. f. O. V. 2. S. 216; VI. 2. S. 320; IX. 1. S. 200; Vorles. über den Gebrauch des Augenspiegels. Berlin, 1864. S. 63. — *Sämisch*, Beiträge zur norm. und path. Anat. des Auges. Leipzig, 1862. S. 26. — *Coccius*, Ueber die Anwendung des Augenspiegels. Leipzig, 1853. S. 53; der Mechanismus der Accommodation, S. 29. — *Liebreich*, A. f. O. IV. 2. S. 286. — *F. E. Schultze*, Arch. f. mikr. Anat. III. S. 477, 487. — *M. Schultze*, ibid. S. 376. — *Flemming*, ibid. IV. S. 353. — *Schwalbe*, ibid. VI. S. 1, 3, 28; Centralbl. 1868. S. 849. — *Haase*, A. f. O. XIV. 1. S. 57, 64, 66. — *Iwanoff*, *Rollet*, ibid. XV. 1. S. 43, 46, 51, 54. — *Hippel*, *Grünhagen*, ibid. XIV. 3. S. 237. — *Czerny*, Wien. Augenklinik, Ber. S. 183. — *A. Frisch*, Sitzungsber. d. Wien. k. Akad. LVIII. 2. — *Sesemann*, Arch. f. Anat. u. Phys. 1869. S. 154, 169. — *Mauthner*, Lehrb. d. Ophthscop. S. 407, 411.

Senile Veränderungen, *Nosologie: Weil*, Grundzüge der pathol. Histologie. Wien, 1854. S. 330; Sitzungsberichte der Wiener k. Akad. der Wiss. 48. Bd. S. 384, 385, 386, 388; Atlas, Cornea-Sclera, Retina-Opticus, Iris-Chorioidea. — *Donders*, A. f. O. I. 2. S. 106; IX. 2. S. 215, 217; kl. Monatbl. 1863. S. 503; 1864. S. 433. — *H. Müller*, Verhandlungen der Würzb. phys. med. Ges. 1855. 28. April; 1856, 8. März, 27. Dec.; 1859. 28. Mai; A. f. O. II. 2. S. 1, 13, 28, 32, 40, 64; IV. 1. S. 363, 366; IV. 2. S. 1, 18, 20, 23, 30, 39. — *Schweigger*, Congres intern. d'ophth. Paris, 1864.

S. 70; A. f. O. V. 2. S. 216, 219, 223, 227, 231, 233, 234; VI. 1. S. 143, 150, 151, 163; VI. 2. S. 258, 261, 265, 271, 274; IX. 1. S. 192, 202; Vorlesungen über den Gebrauch des Augenspiegels. Berlin, 1864. S. 95, 126, 127, 144. — *Rosow*, A. f. O. IX. 3. S. 63, 75, 82; Centralbl. 1867. S. 488. — *Iwanoff*, A. f. O. XI. 1. S. 191, 193, 198; XV. 2. S. 7, 16, 22, 24, 43, 49; Ueber symp. Ophth. v. Mooren, S. 161 u. f. — *Mayrhofer*, Zeitschrift der Wiener Aerzte. 1860. Nro. 47. — *Liebreich*, kl. Monatbl. 1863. S. 488; Traité prat. des mal. d. yeux par Mackenzie. Bruxelles, 1857. II. S. LIII; A. f. O. V. 2. S. 259. — *Graefe*, A. f. O. I. 1. S. 371, 378, 380, 402; II. 1. S. 210; III. 2. S. 457, 461, 464, 475, 479, 481, 484, 487, 551, 554; IV. 2. S. 143, 146; VIII. 2. S. 271, 276, 279, 284, 286; kl. Monatbl. 1864. S. 435; Congrès ophth. 1867. S. 174. — *Graefe*, *Leber*, Berl. klin. Wochenschr. 1867. S. 324; A. f. O. XIV. 1. S. 183, 184; kl. Monatbl. 1867. S. 299. — *Haffmans*, A. f. O. VIII. 2. S. 124, 143, 157, 176. — *Ed. Jaeger*, Zeitschrift der Wiener Aerzte. 1858. S. 465, 470, 484, 488; Oesterr. Zeitschrift f. prakt. Heilkunde. 1855. Nro. 4; Handatlas. Fig. 121. — *Coccius*, Ueber Glaucom, Entzündung etc. Leipzig, 1859. S. 9, 12, 44; A. f. O. IX. 1. S. 1, 13, 16, 19; de apparatu optico. 1868. S. 14. — *G. Braun*, A. f. O. IX. 2. S. 222, 225. — *Mackenzie*, Prakt. Abhandlung über die Krankheiten des Auges, Weimar, 1832, S. 685. — *Galezowski*, kl. Monatbl. 1865. S. 58; 1868. S. 61; Arch. gen. de med. 1867. II. S. 266. — *Klebs*, Virchow's Archiv. 19. Bd. S. 337; A. f. O. XI. 2. S. 242. — *Schiess-Gemuseus*, IX. 1. S. 22, 24, 33, 38, 39; IX. 3. S. 170, 175, 181, 184, 186, 193, 195. — *Pagenstecher und Sämisch*, klin. Beobachtungen. Wiesbaden, 1861. II. S. 74, 77, 83, 90. — *Ammon*, Zeitschrift f. Ophth. II. S. 247; A. f. O. I. 2. S. 124. — *Wardrop*, Essays on the morb. anat. etc. London, 1818. II. S. 64. — *Stellwag*, Ophth. I. S. 383, Nota 165; II. S. 98, 146, 150, 151, 427, 429, 432, 451; der intraoc. Druck. S. 34. — *C. Ritter*, A. f. O. VIII. 1. S. 1, 30, 52, 55, 60, 65. — *Heymann*, ibid. VII. 1. S. 127, 130. — *Manz*, ibid. IV. 2. S. 120, 124; IX. 3. S. 133, 135, 139, 140, 142; kl. Monatbl. 1863. S. 450. — *Laqueur*, Centralbl. 1869. S. 362. — *Rydl*, Wien. Augenklin. Ber. S. 136. — *Czerny*, ibid. S. 178, 181. — *Hirschberg*, kl. Monatbl. 1868. S. 153; 1869. S. 66, 67, 299, 300. — *Gouvea*, A. f. O. XV. 1. S. 257. — *Berlin*, ibid. XIII. 2. S. 297; XIV. 2. S. 283, 287, 291, 296, 314. — *Knapp*, ibid. XIII. 1. S. 127, 138, 146, 156, 163, 167; kl. Monatbl. 1868. S. 320; Arch. f. Aug. u. Ohrenheilkd. I. S. 12, 17, 21, 28. — *Mauthner*, Lehrb. d. Ophthscop. S. 441, 443, 449. — *Cohnheim*, Virchow's Archiv. 39. Bd. S. 49. — *Busch*, ibid. 36. Bd. S. 448. — *Bouchut*, Gaz. med. de Paris. 1868. S. 644; Compt. rend. 67. Bd. S. 940. — *Arcoleo*, Congrès ophth. 1867. S. 189. — *Clifford*, Lancet. 1869. I. S. 638. — *Fraenkl*, kl. Monatbl. 1869. S. 123; Jahrb. f. Kinderkrankh. 1869. S. 113. — *Steffen*, ibid. S. 315, 319. — *Vernon*, Schmidt's Jahrb. 140. Bd. S. 310. — *Hirschler*, Wien. med. Wochenschr. 1865. Nro. 91, 92. — *Saemisch*, kl. Monatbl. 1866. S. 111; 1867. S. 31. — *Haase*, ibid. 1866. S. 255. — *Schroetter*, ibid. S. 255. — *Talko*, ibid. 1868. S. 269. — *Soelberg Wels*, ibid. S. 221. — *Dohmen*, ibid. 1867. S. 160. — *Stavenhagen*, klin. Beobacht. Riga, 1868. S. 91. — *Streatfield*, Ophth. Hosp. Rep. II. S. 241. — *Frank*, ibid. III. S. 84. — *Wilson*, nach Knapp, Arch. f. Aug. und Ohrenheilkunde I. S. 10.

1. Iridokyklitis, Iridochorioiditis.

Krankheitsbild. *Charakteristisch sind neben den Erscheinungen der exsudativen Iritis unverhältnissmässig hohe Grade von Sehstörung und entzündliche Trübungen des Glaskörpers.*

1. Das *Bild der Regenbogenhautentzündung* wechselt je nach der Intensität des Processes und nach dem Verlaufsstadium sehr bedeutend. *Stetig* ist nur die meistens ziemlich vollständige *Verlöthung des Pupillarrandes* mit der Vorderkapsel. In den *ersten* Perioden zeigen sich nebenbei bisweilen *Hypopyen*, *gummöse* Knoten u. s. w.; *späterhin* jedoch *fehlen* derlei Productanhäufungen fast immer, indem die vorderen Uvealpartien rasch

dem *Schwunde* zu verfallen pflegen und so das Schaffungsvermögen theilweise einbüssen. Wo die Krankheit einige Zeit besteht, findet man daher gewöhnlich die Symptome der *Entzündung* mit jenen des *Schwundes* (S. 285) gepaart. Dazu kommen bei den *bösartigeren* Formen die Merkmale *tiefer Gefässentartung*. Es treten einzelne mächtig ausgedehnte Stammtheile an der Oberfläche der Regenbogenhaut hervor, verlaufen daselbst eine Strecke weit, verzweigen sich und verschwinden wieder in der Tiefe. Auf ihre Rechnung sind die nicht seltenen, zeitweilig sich wiederholenden *Blutergüsse* zu setzen, welche im Kammerraume beobachtet werden. Mit der Atrophie im Zusammenhange steht eine beträchtliche Verminderung der *wässerigen Feuchtigkeit*, die Kammer wird immer enger, bis die Iris am Ende der Wasserhaut anliegt. Die sehr verfärbte und stellenweise schnig entartete Regenbogenhaut erscheint dann oft in flacher Wölbung *straff gespannt*. In anderen Fällen ist sie von einer im hinteren Kammerraume gesammelten gelblichen eiweissreichen klebrigen Flüssigkeit an einzelnen Orten *buckelig vorgebaucht*; oder sie tritt ihrer Gesammtheit nach in Gestalt eines *Ringwulstes* an die Cornea heran, dessen centrale Wand gegen die Verschlussmasse des engen, meist zackigen Sehloches *steil* abfällt, während die äussere Wand sich *flach* gegen die Peripherie hin abdacht. Mitunter ist die ins Schiefergraue oder Fahlbraune entfärbte Regenbogenhaut sichtlich *gelockert* oder hat ein kropfig *geblähtes* Aussehen, ihre Oberfläche ist voll von drusigen Erhabenheiten und einspringenden Furchen, sammtähnlich rauh oder bisweilen auch von einem missfärbigen schimmelartigen *Belege* überkleidet.

2. Rings um die Hornhaut macht sich immer eine mehr minder starke *episclerale Gefässeinspritzung* bemerkbar. Oft nimmt auch der vordere Gürtel der *Augapfelbindehaut* an der Congestion Antheil und bedingt die Entwickelung eines mächtigen *Gefässkranzes*, ja mitunter geht *entzündliches Oedem* der Conjunctiva bulbi und selbst der Lider nebenher. Die Hyperämie ist nur selten und dann immer blos anfänglich *vorwiegend arteriel*, in der Regel trägt sie entschieden den *venösen Charakter*. Oefters und namentlich in den *späteren* Stadien des Processes sieht man eine auffallend grosse Zahl stark ausgedehnter, von dunklem Blute strotzender Zweige aus der Vorderzone der Lederhaut hervortreten, sich zu groben Netzen verschlingen und dann, zu grösseren Stämmen vereinigt, geschlängelten Laufes am Augapfel nach hinten streichen. Es weiset diese Ueberfüllung der vorderen Ciliarvenen auf Strömungshindernisse in den *Wirbelgefässen* hin, hat eine ausgesprochen *collaterale* Bedeutung und ist von den Veränderungen im Bereiche der eigentlichen *Aderhaut* abhängig.

3. *Die Spannung der Bulbuskapsel* ist in den ersten Perioden des Leidens häufig etwas *vermehrt*, *wechselt* aber dem Grade nach im Einzelnfalle innerhalb kurzer Zeiträume, bringt also Veränderungen in den *Binnendruckverhältnissen* zur objectiven Wahrnehmung. In dem späteren Verlaufe wird der Augapfel in der Regel *auffallend weich* und deutet damit auf eine Abnahme des *Bulbusinhaltes*, also auf tief greifende Störungen der osmotischen Verhältnisse hin, welche ihrerseits häufig schon die Folge vorschreitenden *Schwundes* der Binnenorgane sind.

4. *Ophthalmoskopisch* verräth sich der Process, falls das Sehloch für directes Licht noch durchgängig ist, nur durch starke *Trübung des Glas-*

körpers, da diese den Augengrund völlig verhüllt. Die Trübung ist gemeiniglich *diffus*, nur hier und da zu unbestimmt begrenzten strang- oder blattartigen Zügen verdichtet. Seltener erscheint sie *figurirt*, man sieht in dem dichten Nebel hinter der Pupille verzweigte Zotten oder grobe Balkennetze mit zwischengestreuten flockigen Massen. Sie ist meistens über den *ganzen* Glaskörper verbreitet, concentrirt sich jedoch bisweilen an einzelnen Stellen, besonders in der Nähe des Strahlenkörpers. Hellt sie sich im weiteren Verlaufe so weit auf, dass man mit dem Spiegellichte durchzudringen vermag, so zeigt sich ausser einer auffällig starken *Röthung der Papille*, welche aus dem Zusammenhange der Aderhautgefässe mit jenen der Nährgefässe des Opticus zu erklären ist, in der Regel *keine* weitere erhebliche Veränderung am Augengrunde.

5. *Die Sehschärfe* ist stets *tief* gesunken, viel tiefer, als dass sich der Verlust lediglich aus den Exsudationen im Bereiche des Sehloches und selbst aus der Trübung der dioptrischen Medien überhaupt erklären liesse, das Auge ist im eigentlichen Wortsinne *amblyopisch* geworden und offenbart so die Mitleidenschaft des *lichtempfindenden* Apparates. Es lagert sich, so klagen die Kranken, über das Gesichtsfeld ein dichter Nebel oder Rauch, welcher anfänglich heller zu sein pflegt und auch wohl dem Grade nach stark wechselt, mit der Zeit aber immer dunkler wird und das Erkennen von Gegenständen mehr und mehr erschwert, wenn nicht ganz unmöglich macht. Bei genauerer Untersuchung erkennt man oft schon ganz deutlich *Einschränkungen des Gesichtsfeldes*, welche von einer peripherischen Stelle beginnend sich allmälig ausbreiten, endlich über das Centrum hinwegschreiten und das Sehvermögen auf *quantitative* Lichtempfindung zurückführen oder gänzlich *vernichten*. Es handelt sich dann meistens nicht mehr blos um eine einfache *entzündliche* Mitleidenschaft der Retina und des Opticus, sondern um viel tiefere Vegetationsstörungen, welche den Process namentlich in den späteren Verlaufsstadien zu begleiten pflegen, um *progressiven Nervenschwund*, um *Netzhautabhebung*, um eine *Excavation der Papille*. Der *Ort* und die *Umrisse* der Gesichtsfeldbeschränkung lassen den einen oder den anderen der genannten Zustände manchmal mit Wahrscheinlichkeit diagnosticiren.

6. Mit der Abnahme des Sehvermögens stellen sich oft *subjective Lichterscheinungen* ein, farbige oder weisse Punkte, Sterne, Räder, Flammen, Blitze u. s. w. Sie treten vorzugsweise im *Dunklen* hervor und steigern sich bei circulatorischen oder nervösen Aufregungen des Kranken.

7. *Spontane Schmerzen* sind oft vorhanden und wechseln ausnehmend dem Grade und der Art nach. Sie sitzen bald im Auge selber, bald strahlen sie nach den einzelnen Zweigen des fünften Nerven aus. Sie machen gerne *paroxysmenartige* Anfälle, welche typisch oder zu unregelmässigen Zeiten wiederkehren und mehr weniger vollständige Remissionen zwischen sich haben. Sie finden sich gewöhnlich nur so lange, als die Consistenz des Bulbus *vermehrt* ist. Es zeigt sich dabei öfters eine *geringe* Empfindlichkeit gegen *Druck* auf die Ciliargegend, was man aus der stärkeren Spannung der Nerven und der damit verknüpften Leitungsbehinderung peripherer Eindrücke erklären will. In den *späteren* Stadien, wo der Bulbus bereits *weicher* geworden ist, pflegen die spontanen Schmerzen *geringer* zu sein oder ganz zu *fehlen;* wogegen sich die Ciliargegend häufig

ausserordentlich *empfindlich gegen jeden äusseren Druck*, wenigstens an einzelnen Stellen, erweiset, was man mit der besseren Leitungsfähigkeit der *entspannten* Nerven in Zusammenhang bringen zu dürfen glaubt *(Graefe)*.

Bisweilen beobachtet man ausserdem einige *Verstimmung der Magennerven*, welche sich durch Appetitlosigkeit, Uebelkeiten, Erbrechen beurkundet. *Fieberbewegungen* sind bei acuten Fällen etwas Gewöhnliches.

8. Häufig erscheint die Iridochorioiditis combinirt mit *Keratitis punctata*, mit den Erscheinungen der *Hydromeningitis*, der *Capsulitis* und manchmal auch mit jenen der *Phakeitis*. Auch sind in den späteren Stadien der *Polar-* und *Glaskörperstaar* nichts ganz Ungewöhnliches. Es werden eben bei Entzündungen der Uvea fast *sämmtliche* Organe des Auges in Mitleidenschaft gezogen und bringen dies mehr oder weniger deutlich zur objectiven Wahrnehmung.

Ursachen. Die Aetiologie der Iridochorioiditis fällt grossen Theiles mit jener der *einfachen* Regenbogenhautentzündung zusammen. In der That können *dieselben* Schädlichkeiten, welche als gewöhnliche Anlässe der *Iritis* aufgeführt werden (S. 281), unter Umständen auch den Strahlenkranz und die Aderhaut zur entzündlichen Wucherung anregen.

Mitunter ist die *In- und Extensität der Reizwirkung* der Grund, dass sich der Process nicht auf die Iris beschränkt, sondern sich rasch über den *ganzen Uvealtract* ausbreitet, oder gleich von vorneherein die Bedeutung einer *Iridochorioiditis* gewinnt. Am häufigsten geschieht dies in Folge starker *Erschütterungen* des Auges; in Folge *durchdringender Wunden*, besonders wenn sie mit Zerrung, mit Quetschung der Theile, mit Verlust sehr beträchtlicher Mengen von Glaskörperflüssigkeit verbunden sind; wenn ein *fremder* Körper in den *Vordertheil des Augapfels* eindringt und einige Zeit daselbst verweilt, oder wenn massenhaft *Blut* in den Binnenraum ergossen wird; wenn der *Krystallkörper dislocirt* wird und auf gefäss- und nervenreiche Organe drückt, wenn die *Kapsel verletzt* wurde, die Linse sich nachträglich aufbläht und die Eingeweide des Bulbus mechanisch reizt u. s. w. Es spielen darum auch *Staaroperationen* eine wichtige Rolle in der Aetiologie der Iridochorioiditis, namentlich solche, bei welchen mächtige Trümmer oder der ganze Krystall im Auge zurückbleiben, oder behufs der Herausbeförderung eines grossen Kernes eine ausgedehnte Wunde gesetzt werden muss, der operative Vorgang ein sehr schwieriger, an Hindernissen reicher, oder roher gewaltsamer ist.

Auch die *Oertlichkeit der Reizeinwirkung* ist nicht ohne Einfluss, Verletzungen der *Ciliargegend*, selbst ganz unscheinbare, sind erfahrungsmässig weit gefährlicher, führen viel öfters zur Iridochorioiditis, als analoge Verwundungen der Regenbogen- oder Aderhaut. Es scheint, dass der sehr grosse Nervengehalt des Strahlenkranzes in dieser Beziehung von hoher Bedeutung ist.

Häufiger indessen, als die In- und Extensität so wie der Ort der Schädlichkeitseinwirkung, ist die *Dauer des Reizes* der Grund, dass der entzündliche Process von der Iris aus sich allmälig auf den Strahlenkranz und die Aderhaut fortpflanzt. Wo nach Ausbruch der Regenbogenhautentzündung das *ätiologische Moment* oder *andere Irritamente* in ihrem verderblichen Einflusse *beharren*, gewinnt der Process in der That gar bald die Bedeutung einer *Iridochorioiditis*. Diese trägt darum auch häufig den

syphilitischen Charakter, ist eine Folge der Vernachlässigung oder unzweckmässigen Behandlung einer specifischen Iritis.

Uebrigens liegt in den *Verlöthungen des Pupillarrandes* mit der Vorderkapsel, wie selbe durch Iritiden so häufig begründet werden, ein *überaus wirksamer* Factor für fortdauernde Reizzustände, folgerecht also für allmälige Ausbreitung des entzündlichen Vorganges über den *gesammten* Uvealtractus und damit auch über den ganzen Augapfel *(Graefe)*. *Theilweise* und *zerstreute* hintere Synechien sind in dieser Beziehung laut täglicher Erfahrung *weniger bedrohlich*, wohl aber *totale* oder *nahezu totale*. Wo ein solcher *Abschluss* oder *Verschluss* des Sehloches besteht, wiederholen sich in der Regel fort und fort Anfälle von Iritis und bald nehmen auch die tieferen Bulbusorgane Antheil, es gesellen sich zu den Erscheinungen der Regenbogenhautentzündung jene der Kyklitis und Chorioiditis, ja sehr oft wird auf *sympathischem* Wege auch der *andere Augapfel* in entzündliche Mitleidenschaft gezogen. Jedenfalls sind derlei hintere Synechien ein überaus kräftiges *disponirendes Moment*, welches macht, dass *geringfügige* äussere oder innere Reize, welche sonst ohne allen Schaden leicht vertragen werden, die vorhandenen Störungen zu einem manifesten Wucherungsprocesse anfachen. Doch bedarf es dann zur Anregung der Recidiven wahrscheinlich nicht immer eines *äusseren* Anstosses; die Zerrung und Dehnung, welcher die verwachsene Iris ausgesetzt ist, genügen möglicher Weise an sich, um heftige Reizzustände und weiterhin Entzündungen zu veranlassen. Der Umstand, dass *Hebung* der Spannung durch theilweise Ausschneidung der Regenbogenhaut die Neigung zu Recidiven vermindert oder tilgt, spricht sehr für eine solche Annahme. Andererseits werden erwiesener Massen auch *vordere Synechien* gerne die Ursache recidivirender Iritiden, wenn durch *Vorbauchung eines narbigen Theiles der Cornea* die eingewachsene Partie der Regenbogenhaut einer höhergradigen Spannung ausgesetzt wird. Diese Iritiden nehmen auch einen ganz ähnlichen Verlauf und machen ganz gleiche Ausgänge, wie die durch *hintere* Synechien vorbereiteten oder direct begründeten *(Graefe)*.

Die Iridochorioiditis ist ausserdem oft insoferne eine *secundäre*, als der Uvealtract erst in *zweiter* Linie ergriffen wird, oder *ursprünglich* in einer *anderen* Form erkrankt war. Ihr Auftreten bildet sehr oft die *Schlussscene* mannigfaltiger anderer Processe, der Netzhautabhebung, der exsudativen Retinochorioiditis, des Glaucoms, ectatischer Vorgänge in der Lederhaut u. s. f.

Ein unmittelbarer Zusammenhang mit Scrophulose *(Arlt)*, Rheumatismus, Gicht etc. besteht *nicht*, wohl aber mit der sogenannten *Febris typhosa recurrens*, deren Hauptursache in Hungersnoth und Elend gesucht wird *(Mackenzie, Blessig, Estlander)*.

Es scheint die Ophthalmie nicht bei allen Epidemien dieser Krankheit gleich häufig aufzutreten. Sie macht sich meistens erst mehrere Wochen oder gar Monate *nach dem letzten* Fieberanfalle, also nachdem der Kranke bereits *reconvalescirt* scheint, selten früher geltend, befällt am häufigsten Individuen zwischen 10 und 30 Jahren, ist gewöhnlich auf *Ein* Auge beschränkt und *charakterisirt* sich durch starke Glaskörpertrübungen und die Symptome einer mehr weniger heftigen Iritis. Die *Glaskörpertrübungen* sind anfänglich *diffus*, figuriren sich jedoch bald zu Flocken und dichteren Haufen, ja in einzelnen Fällen verdichten sie sich zu eiterähnlichen oder weissen, das Licht stark reflectirenden Massen, welche am Boden des Augengrundes lagern. Sie gehen mit sehr beträchtlichen *Sehstörungen* einher,

welche sich anfänglich in der Form von Nebel- und Flockensehen äussern, bei weiterem Fortschreiten der Krankheit aber bis zu gänzlicher Erblindung steigen und die Mitleidenschaft des lichtempfindenden Apparates unzweideutig bekunden. Die *Iritis* entwickelt sich in manchen Fällen erst spät nach dem Auftreten der Glaskörpertrübungen, oder bleibt ganz aus *(Estlander)*; in anderen Fällen ist sie schon vom Beginne der Ophthalmie an deutlich ausgesprochen *(Mackenzie, Blessig)*. Sie trägt im Allgemeinen keinen malignen Charakter, sondern beschränkt sich auf theilweise Anlöthungen des Pupillarrandes, führt selten zu völligem Abschlusse des Sehloches, öfter aber zu *Hypopyum*. Im letzteren Falle kann es ausnahmsweise zu *Phthisis bulbi* kommen; sonst geht das Leiden in der Regel, ohne sonderliche Schäden zu hinterlassen, wieder völlig zurück, indem die hinteren Synechien durch Atropinisirung des Auges sich beheben lassen und die Glaskörpertrübungen bald zu zerfallen und sich allmälig aufzulösen beginnen. Nur die dichten eiterähnlichen Massen bleiben gewöhnlich eine unbestimmte Zeit lang im Glaskörper zurück und machen sich durch Sehstörungen geltend. Im Ganzen verläuft die Krankheit *subacut*, mit *Schwankungen des intraocularen Druckes*, indem der letztere öfters deutlich *vermindert*, kaum jemals aber erhöht erscheint. Die *Dauer der Krankheit* wechselt zwischen 2 und 3 Monaten. Sie pflegt bei Kindern kürzer zu sein, wo sich aber die hinteren Synechien durch Atropin *nicht* lösen lassen, sich über diesen Termin hinaus zu erstrecken. Eine specielle *Localbehandlung* soll im Ganzen überflüssig, weil ohne Einfluss auf den Verlauf sein *(Estlander)*. Doch wird auf energische Anwendung des *Atropins* behufs der Lösung der Synechien gedrungen.

Das Bindeglied zwischen der *Ophthalmia postfebrilis (Mackenzie, Blessig)* und dem recurrirenden Fieber ist unbekannt. Die Annahme, dass Veränderungen des Blutes, namentlich reichlicher Gehalt desselben an *weissen* Zellen, die nächste Ursache abgeben, wird dadurch in ihrer Glaubwürdigkeit sehr geschädigt, dass die Ophthalmie gewöhnlich erst lange nach dem letzten Fieberanfalle, also nachdem das Blut sicherlich seine krankhafte Beschaffenheit wesentlich gebessert hat, zum Vorschein kommt.

Liesse sich jedoch diese Hypothese *(Estlander)* erweisen, so würde sich die Ophthalmia postfebrilis mit den bei *Leucaemie* vorkommenden Erkrankungen der tieferen Bulbusorgane (S. 189) in eine Klasse zusammenstellen lassen. Thatsächlich ist bei letzteren eine Mitleidenschaft des *Uvealtractes* beobachtet worden *(Sämisch)*.

Verlauf. Entwickelt sich die Iridochorioiditis in Folge einer *das Auge treffenden intensiven reizenden Schädlichkeit*, so ist ihr Auftreten meistens ein acutes, sie trägt den *sthenischen* Charakter, steigt binnen kurzem unter sehr heftigen Schmerzen und den Erscheinungen einer intensiven localen Blutwallung zu ihrem Höhepunkte und führt ebenso rasch zu ständigen Ausgängen; oder lenkt allmälig in den *chronischen* Verlauf ein und schleicht dann unter zeitweisen Exacerbationen und Remissionen sowie unter merklichen Schwankungen der fühlbaren Bulbushärte Wochen, Monate und Jahre lang fort, bis endlich ein Stillstand eintritt, oder die völlige Atrophie der Bulbusorgane der Entzündung wenig Boden mehr bietet.

In den *übrigen* Fällen und namentlich bei den *secundären* Formen stellt sich die Iridochorioiditis oft in *subacuter* Weise ein, neigt aber gleich von vorneherein schon zum *chronischen* Decurse, in welchen sie alsbald übergeht, um dann nur zeitweilig, spontan oder in Folge von Schädlichkeitseinwirkungen, wieder aufzuflackern. Oft jedoch treten diese Erscheinungen der Iridochorioiditis nur *ganz allmälig* hervor, gesellen sich beziehungsweise zu jenen der primären Krankheit. Besonders ist dies bei den höchst bösartigen *degenerativen* Formen der Fall.

Hier geschieht es öfters, dass die Kranken anfänglich über einen auffällig raschen *Verfall des Sehvermögens* an einem oder dem anderen Auge klagen; es lagert sich, so sagen sie, ein dicker Nebel oder Rauch über das ganze Gesichtsfeld und nimmt von Tag zu Tag zu. *Schmerzen* pflegen zu fehlen oder doch unerheblich zu sein; dann und wann geht einige *Lichtscheu* nebenher. *Objectiv* zeigt sich eine meist sehr geringe *episclerale* Gefässeinspritzung, welche überdies oft auf einzelne *Bogentheile* des vorderen Lederhautgürtels beschränkt ist. Dagegen

erscheint der *Humor aqueus* gewöhnlich deutlich und mitunter flockig getrübt; öfters ist nebstbei das *Cornealepithel* merklich gelockert oder gar gestippt, während die eigentliche *Hornhautsubstanz* ihre Durchsichtigkeit vermindert und ein sulzähnliches Ansehen gewonnen hat. In einzelnen Fällen kommen auch schon die charakteristischen Exsudathäufchen der *Keratitis punctata*, einer *häufigen* Begleiterin der *späteren* Processstadien, zum Vorschein. Die *Regenbogenhaut* ist an einer oder der anderen Stelle, der Episcleraleinspritzung entsprechend, sichtlich aufgequollen, im hohen Grade entfärbt und nicht selten von einem fahlen schimmelähnlichen Belage überkleidet, dabei überaus träge beweglich, die Pupille selbst durch Atropin nur wenig erweiterbar und ihr Rand fast immer schon durch einzelne papillose Auswüchse an die Vorderkapsel geheftet. Alsbald entwickeln sich im Bereiche der missfärbigen Irispartie einzelne mächtig ausgedehnte, von dunklem Blute gefüllte Gefässe, welche sich an der Oberfläche verzweigen und gerne Blutergüsse in die Kammer veranlassen. Der *Glaskörper*, soweit er dem Augenspiegel zugänglich ist, zeigt sich diffus getrübt. Einmal an diesen Punkt angelangt, schreitet der Process entweder in *gleichmässigem* Tempo weiter, oder unter zeitweiligen auffälligen *Verschlimmerungen*, während welchen die Injection der Ciliargegend zunimmt, oft auch der vielleicht schon merklich *herabgesetzte*, im Ganzen aber noch *wandelbare* intraoculare Druck wieder erheblich steigt und, besonders wegen merklicher Verdichtung der Glaskörpertrübung, die Sehstörung wächst. Dabei breitet sich der ursprüngliche Herd in der Iris mehr und mehr aus, die an seiner Oberfläche hervortretenden Blutadern kriechen gleichsam weiter, oder es bilden sich *neue* Herde und fliessen nach und nach zusammen. Die Aufquellung des Regenbogenhautgefüges wird dabei immer deutlicher, so dass die Iris am Ende in Gestalt unregelmässiger kropfähnlicher Buckeln in die Kammer vorspringt, ein schwammähnlich aufgelockertes Ansehen gewinnt. Mittlerweile vermehren sich auch die *Anheftungen* des Pupillarrandes an die Vorderkapsel, das Sehloch wird enger und unregelmässiger, bis es endlich nur mehr als ein kleiner zackiger Sehnenpfropf in der Mitte der aufgeblähten und nach vorne getriebenen Regenbogenhaut zur Wahrnehmung kömmt. Von hier aus beginnt nun das Irisgefüge *sehnig* zu entarten, es schrumpft *stellenweise* zu derben grauen Streifen und Fladen, wobei die ausgedehnten Gefässe wieder verschwinden; an der Hinterwand der Iris und des Ciliarkörpers ziehen sich die mächtigen Schwarten immer mehr zusammen, und machen die Peripherie der Regenbogenhaut nach hinten rücken; das Sehvermögen sinkt mehr und mehr auf quantitative Lichtempfindung; in der vorderen Episcleralzone zeigen sich mächtig ausgedehnte, unter einander verschlungene Venenstämme und die *stetige* Abnahme der Bulbusresistenz lässt keinen Zweifel mehr, dass der *ganze Augapfel* bereits im *Schwunde* begriffen sei.

In anderen Fällen hebt die Krankheit mit einer starken *Gefässeinspritzung* der vorderen Episcleralzone und einer mehr oder minder heftigen *Ciliarneurose* an. Die *Iris* erscheint dabei etwas entfärbt, besonders wenn gleichzeitig das Kammerwasser getrübt ist, bewegt sich aber noch ziemlich gut und lässt nur spärliche papillose Auswüchse, wenn überhaupt, am Pupillarrande erkennen; oder es bilden sich unter den genannten Erscheinungen von Zeit zu Zeit *Hypopyen*, welche rasch wieder verschwinden oder doch in ihrer Grösse sehr wechseln. Die auffällige Röthung und die Empfindlichkeit der Ciliargegend beim Betasten, zusammengehalten mit den nachträglich erweisbaren flockigen Trübungen der *vorderen Randtheile* des Glaskörpers und der davon abhängigen unverhältnissmässigen Abnahme der *peripheren* Sehschärfe, sprechen für ein *vorzugsweises* Ergriffensein des *Strahlenkranzes* und daher hat man denn auch diese Fälle in neuerer Zeit als *reine* und beziehungsweise als *eitrige Kyklitis* beschrieben *(Graefe)*. Der Process geht häufig wieder *zurück*, obgleich er sich bei der *letzteren* Form oft recht hartnäckig erweiset. Oft jedoch und zwar vornehmlich bei der *zweiten* Form greift er weiter, die Betheiligung der *Regenbogenhaut* wird immer deutlicher und endlich treten die auf *Chorioiditis* zu beziehenden Erscheinungen hinzu, die Krankheit verläuft fürder als *Iridochorioiditis* in der oben beschriebenen Art.

Das Leiden ist anfänglich in der Regel auf *Ein* Auge beschränkt und *bleibt es auch öfters*. Häufiger jedoch wird über kurz oder lang das *zweite* Auge in Mitleidenschaft gezogen. Unzweifelhaft liegt in vielen dieser Fälle der Erkrankung des zweiten Auges das Walten *gleicher* pathogene-

tischer Bedingungen und der *gleichen* Ursache zu Grunde. Oefter jedoch lässt sich der *sympathische* Ursprung, d. i. die Ueberpflanzung der Entzündung durch *Vermittelung der Ciliarnerven*, namentlich durch Reflexe, welche von den sensitiven Zweigen des Ciliargebietes auf die *vasomotorischen* Aeste des zweiten Auges geworfen werden, nur schwer abweisen.

Gewöhnlich geben *materielle Veränderungen der Ciliarnerven*, manifeste Entzündungen des Neurilems *(Iwanoff)*, Verkalkungen u. s. w. den Erklärungsgrund für die nervösen Reizzustände ab. Bisweilen jedoch finden sich in den einschlägigen Fällen die Ciliarnerven vollkommen *unverändert (Schiess-Gemuseus, Czerny)* und man muss von Aussen her auf die *Nervenenden* wirkende Reize als die Quelle des Leidens betrachten.

Der Uebergang auf das zweite Auge erfolgt nicht selten schon sehr *frühzeitig*, *bevor* der Process am erstergriffenen Auge die Regenbogenhaut überschritten hat. Gewöhnlich aber geschieht dies erst, wenn der krankhafte Vorgang im ersten Auge sich zur Bedeutung einer *Iridochorioiditis* emporgeschwungen hat. Es trägt dann die Ophthalmie des *zweiten* Auges meisthin einen *gutartigen* Charakter und erschöpft sich häufig in der Entwicklung mehr weniger zahlreicher hinterer Synechien, welche allerdings die Neigung zu ferneren Recidiven mit sich bringen.

Viel mehr bedroht ist das zweite Auge, wenn das Leiden des ersten ein *vorwiegendes Ergriffensein des Strahlenkörpers* annehmen lässt, vornehmlich wenn es mit massiger *Anhäufung* entzündlicher organisirender Producte an der *Hinterwand der Iris und der Ciliarfortsätze* einhergeht; indem dann die *sympathische* Ophthalmie sehr oft, wenn auch nicht immer, gleichfalls die Bedeutung einer *hyperplastischen Kyklitis* hat und durch die nachträgliche Schrumpfung der Schwarten gewöhnlich auch den Ruin des zweiten Auges anbahnt. Die sympathische Ophthalmie kann dann schon während des *ersten Sturmes* zum Ausbruche kommen, zumal wenn das Schädlichkeitsmoment, welches das erste Auge betroffen hat, einen heftigen Reiz auf die sensitiven Ciliarnerven auszuüben und zu unterhalten im Stande ist, wie dies z. B. bei in den Strahlenkörper eingedrungenen fremden Körpern, bei Risswunden der Ciliargegend, bei dislocirten Staaren u. s, w. häufig der Fall ist. Im Ganzen jedoch scheinen die *acuten* Formen der hyperplastischen Iridochorioiditis von *minderer* pathogenetischer Bedeutung für die sympathische Mitleidenschaft des zweiten Auges zu sein. Thatsache ist, dass die letztere sich viel seltener zur Geltung bringt, so lange der Process am erstergriffenen Auge unter den Zeichen einer sthenischen Entzündung, unter wüthenden Schmerzen und vielleicht merklicher Spannungszunahme des Bulbus einhergeht; dass sie hingegen sehr häufig sich in den *späteren* Stadien einstellt, namentlich wenn der Bulbus unter dem Fortschreiten des degenerativen Processes bereits zu *schrumpfen* beginnt und dies durch stetige Abnahme seiner Consistenz bekundet, während die *anhaltende* und auffällige Empfindlichkeit der Ciliargegend *beim Betasten* auf das Gegebensein einer chronischen schleichenden *Kyklitis* hindeutet *(Graefe)*. Es wird diese Kyklitis in vielen Fällen unzweifelhaft durch die *mechanische Zerrung* unterhalten, welcher der Ciliarkörper und vielleicht auch die Nerven von Seite der schrumpfenden Schwarten ausgesetzt sind und welche öfters bis zur völligen Ablösung des Strahlenkranzes von der Sclerotica gedeihet. In anderen Fällen jedoch ist der Bulbus bereits zur Ruhe gelangt und die Kyklitis wird durch eine *neue äussere* Schädlichkeit,

z. B. durch das Tragen eines künstlichen Auges *(Mooren, Lawson)*, durch intraoculare Blutungen *(Critchett)* etc., oder durch Verkalkung der im Gefüge des Strahlenkörpers oder gar im Neurilem der Ciliarnerven *(Schiess-Gemuseus)* abgelagerten Producte wieder angefacht.

Am meisten gefährdet ist der zweite Augapfel bei den *eigentlichen degenerativen Formen der Iridochorioiditis* (S. 331). Wahrscheinlich ist auch hier die Schrumpfung der mächtigen Schwarten der *gewöhnliche* Motor des sympathischen Leidens. Doch tritt nicht selten die Erkrankung des zweiten Auges zu einer Zeit auf, wo von einer Verödung der Schwarten und dadurch bedingten Zerrung der Ciliarfortsätze *noch lange nicht* die Rede sein kann. Nicht minder *fehlen* gar oft spontane Schmerzen und das eigenthümliche Wehe bei Betastung der Ciliargegend, welches auf degenerative Kyklitis gedeutet wird; daher kein Grund vorliegt, *manifeste* Reizungen der Ciliarnerven als *ausschliessliche* Quelle der Sympathie in diesen Fällen anzunehmen.

Ueberhaupt ist in der Lehre von der Ophthalmia sympathica noch gar Vieles dunkel und einigermassen sonderbar, dass sowohl acute als mehr schleichende *Eiterungsprocesse* im Binnenraume nur äusserst selten, wenn überhaupt jemals, das zweite Auge auf sympathischem Wege gefährden, obgleich sie öfters mit sehr auffälligen Reizzuständen der Ciliarnerven verknüpft sind.

Dem eigentlichen *Ausbruche* der sympathischen Iridochorioiditis gehen sehr häufig *prodromale Erscheinungen* voraus. Das zweite Auge bekundet seine Mitleidenschaft *vorerst* eine Zeit lang durch *grosse Empfindlichkeit* und Unverträglichkeit gegen helleres Licht und gegen jedwede Anstrengung des Accommodationsapparates, durch zeitweilige *Umnebelungen des Gesichtsfeldes*, durch lästige Gefühle von Druck und Spannung; weiterhin durch öftere Anfälle von über den Kopf ausstrahlenden Schmerzen und *episclerale Congestionen*, oder gar durch vorübergehende auffällige *Verfärbungen der Iris* bei vollständiger Erweiterbarkeit der Pupille durch Atropin *(Mooren)*, schliesslich nach öfterer Wiederholung dieser Anfälle durch Entwickelung *wahrer Iritiden* mit Synechienbildung.

Nicht immer jedoch führt die sympathische Erregung der Nerven zur exsudativen Iritis und schliesslich zur Iridochorioiditis mit deren weiteren Folgen. In manchen Fällen offenbart sich die Theilnahme des zweiten Auges eine lange Zeit blos durch die *heftigste Lichtscheu* und *vollständige Gebrauchsunfähigkeit (Donders, Maats)*, oder durch *Photophobie* mit rhythmisch-periodischen *Verdunkelungen des Gesichtsfeldes* während einer halben bis ganzen Minute *(Liebreich)*, oder durch *Amblyopien* mit concentrischer Einschränkung des Gesichtsfeldes *(Mooren)*. Auch kommen Fälle vor, in welchen sich eine rasch zunehmende *Amblyopie* unter Entwickelung einer glaucomatösen *Sehnervenexcavation* ausbildet *(Graefe, Horner)*. Der letztgenannte Zustand findet sich relativ am öftesten bei *älteren* Individuen und ist stets an eine merkbare *Härtezunahme* des Augapfels geknüpft. Es liegt nahe anzunehmen, dass die *Rigidität der Lederhaut* es sei, welche den Process in die abweichende Form eines *einfachen Glaucoms* gedrängt hat (S. 314). In einzelnen Fällen soll am zweiten Auge auf sympathischem Wege *Netzhautentzündung* veranlasst worden sein *(Graefe)*. Endlich will man sogar *epileptoide Anfälle* aus den Reflexen erklären, welche von dem erkrankten Bulbus auf die vasomotorischen Nerven des Gehirnes geworfen werden können *(Mooren)*.

Ausgänge. Die Iridochorioiditis kann durch zweckmässige Therapie *geheilt* werden, möglicher Weise wohl auch *spontan heilen*. Eine *völlige* Herstellung des Normalzustandes setzt aber voraus, dass die constituirenden Elemente des Uvealtractes und vornehmlich jene der Netzhaut noch nicht sehr gelitten haben, lässt sich also nur bei *frischen* Fällen mit Grund erwarten. Wo die Iridochorioiditis schon *längere* Zeit besteht und überdies vielleicht gar in *secundärer* Weise aufgetreten, durch *materielle* Veränderungen

wichtiger Augapfeltheile vorbereitet worden ist, sind die Aussichten auf vollständige *Heilung* und beziehungsweise selbst auf *Besserungen* des Functionsvermögens des Auges nur sehr geringe, der Process führt vielmehr in der Regel zu *ständigen Verbildungen.*

Ein häufiger Ausgang sind *Sclerochorioidalstaphylome.* Sie kommen besonders gerne bei *jugendlichen* Individuen zu Stande, obwohl sie auch bei Leuten des *reiferen* Alters nichts ganz Ungewöhnliches sind. Sie können sich in *jedem Stadium* des Processes entwickeln, so lange der intraoculare Druck nicht *unter* das normale Mass gesunken ist. Oft treten sie schon in dem *ersten* Beginne der Iridochorioiditis hervor, häufiger jedoch in den *späteren* Stadien und dann meistens während den entzündlichen Exacerbationen.

Der gewöhnlichste Ausgang ist der *Schwund des gesammten Augapfels.* Es vermindert sich hierbei vorerst das Kammerwasser und die Vitrina, der Bulbus wird weicher, schlaff und faltet sich wohl auch unter dem Zuge und Drucke der Augenmuskeln, während sein Umfang sich verkleinert. Im *Glaskörper* entwickeln sich in Folge fortschreitender Gewebswucherung bindegewebige Balken und Häute (S. 162), welche allmälig schrumpfen; das Corpus vitreum (Fig. 41 *a*) zieht sich daher auf ein kleineres Volumen zusammen. *Die Netzhaut b*, welche mit dem metamorphosirten Glaskörper strekkenweise fest verwachsen ist, folgt dem letzteren, wird von der Aderhant abgehoben, faltet sich und legt sich in Gestalt eines Trichters zusammen. In dem Zwischenraume, welcher durch die Abhebung der Retina zwischen dieser und der Aderhaut erzeugt wird, sammelt sich eine wässerige oder mehr sulzähnliche, gelbliche röthliche oder braune Flüssigkeit, ein sogenannter *Hydrops subretinalis* (S. 216). Gleichzeitig, oder im späteren Verlaufe der Krankheit setzen sich *faserstoffähnliche Producte an der Oberfläche der Chorioidea ab.* Besonders häufig kommen dieselben *in der Umgebung des Sehnerveneintrittes* vor und bilden dann mehr weniger ausgebreitete Schwarten mit zugeschärften, oft wolkig verschwommenen Rändern. Gar nicht selten überziehen sie in Gestalt einer continuirlichen Schichte von wechselnder Dicke den *grössten Theil der inneren Aderhautfläche*, oder diese *ihrem ganzen Umfange* nach. Ihr *Gefüge* trägt stets den Charakter mehr minder entwickelten *Bindegewebes*, führt eine wechselnde Menge von *Gefässen*, die grösstentheils mit den Gefässen der wuchernden oder bereits atrophirten *Aderhaut* zusammenhängen, und pflegt frühzeitig zu *verknöchern.*

Fig. 41.

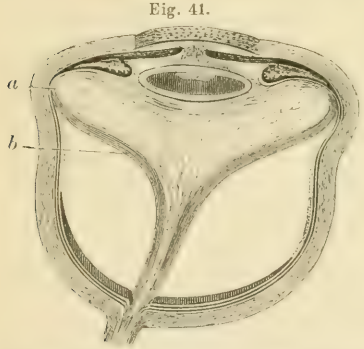

Die Aderhaut selber erscheint, so lange der Process noch *im Gange* ist, hyperämirt und bietet alle Charaktere einer üppigen *Gewebswucherung* (S. 314) dar. In den *späteren* Stadien findet man sie sehr gewöhnlich *hypertrophirt*, sie stellt ein gefässreiches lockeres, streckenweise aber auch verdichtetes Bindegewebsstratum dar, in welchem meistens noch sehr reichliche Mengen wuchernder Kernzellen, ausserdem aber freie Kerne, freies Pigment, Fett, choloide Kugeln und Kalksalzdrusen, selten auch neugebildete Knochensplitter *(Pagenstecher)* lagern. Die *Gefässwandungen* sind theilweise sehr verdickt und enthalten oft in sehr grosser Menge choloide Massen oder sind verkalkt *(Wedl)*. Die Oberfläche der Chorioidea,

so weit sie nicht Schwarten trägt, ist von der sehr verdickten *Lamina elastica* überkleidet, auf deren innerer Wand sehr häufig nebst spärlichen Resten des Tapetes zahllose choloide Kugeln (S. 312) sitzen. Dieselben erreichen bisweilen einen ganz erstaunlichen Entwicklungsgrad, so dass es das Ansehen gewinnt, als wäre die Aderhaut mit kleinen trüben glasigen Körnern dicht übersäet. Diese glasähnlichen Körner sind dann mitunter so hart, dass sie unter einem darauf hingleitenden harten Körper rauschen. Man fand sie in einzelnen Fällen *gestielt*, im Inneren geschichtet und zum Theile auch von Pigmentkörnern, Kalksalzen und eckigen Krystallen, wahrscheinlich fettiger Art, durchstreuet *(Klebs)*.

Der *Ciliarkörper* und die *Iris* erweisen sich unter solchen Verhältnissen in der Regel *hochgradig atrophirt*. Ihre hintere Fläche ist in den meisten Fällen von dichten sehnigen, zum Theile schon kalkhältigen oder gar von Knochenschüppchen durchsetzten *Schwarten* bedeckt, welche gewöhnlich mit jenen der Aderhaut im Zusammenhange stehen und nach vorne hin sich bis zu dem das Sehloch schliessenden Pfropfe fortsetzen, mit ihm in Verbindung treten. Von der inneren Wand dieser Schwarten treten immer zahllose bindegewebige Flocken und Balken in den sehnig entarteten Glaskörper ein, oder die Schwarten gehen unmittelbar über in eine dicke sehnige *Scheibe*, welche dem Krystalle von hinten her auflagert und aus der Verdichtung des sehnig degenerirten Corpus vitreum resultirt.

Der *Ciliarmuskel* ist meistens bis auf wenige in Verfettigung begriffene Faserzellen im Schwunde aufgegangen, oder stellt blos mehr eine Lage von obsolescirendem *Bindegewebe* dar, das mit geschrumpften Kernbildungen, Fett und Kalk durchstreut ist. Die Gefässe desselben verhalten sich ähnlich jenen der Aderhaut; die *Nerven* sind ihres Markes beraubt oder gänzlich zerstört, unkennbar geworden. In einem Falle hat man *Ablagerungen von Kalksalzen im Neurilem* gefunden, die theils zu spindeligen Auftreibungen der Nerven, theils zu excentrisch gelegenen Anhängseln derselben Veranlassung gaben *(Schiess-Gemuseus)*.

Die *Schwarten* folgen, falls der schrumpfende Bulbus schon gefaltet ist, allen Unebenheiten der inneren Scleralwand und gewinnen ganz das Ansehen, als hätten sie sich erst *nach der Runzelung der Sclerotica* aus der Flüssigkeit, welche den Zwischenraum zwischen Aderhaut und Netzhaut ausfüllt, durch faserstoffige Niederschläge gebildet. An der Stelle des Sehnerveneintrittes sind sie immer *durchbohrt*, um die Netzhaut durchtreten zu lassen. Anfänglich erscheinen dieselben ziemlich *weich*, werden aber bald derb und gleichen dann äusserlich ganz *gekochtem Eiweisse* oder einem *Knorpel*. Sie wachsen, nachdem sie einmal zur Entwickelung gekommen sind, in der Regel fort, sowohl nach der Fläche, als auch nach der Dicke und erreichen nicht selten eine sehr bedeutende Mächtigkeit, von 1 und selbst 2 Linien. Auf senkrechten Durchschnitten macht sich gewöhnlich eine *Schichtung* bemerklich, welche darauf hinzudeuten scheint, dass *ein Stratum nach dem andern* neu angebildet wird; was übrigens auch schon darum wahrscheinlich ist, weil die gegen die subretinale Flüssigkeit sehenden Schichten als die *jüngsten* in der Regel bedeutend weicher, als die tieferen, und oft noch ganz sulzähnlich gefunden werden.

Die *Verknöcherung* dieser Neubildungen beginnt *von den äusseren Lagen aus*, während sich an der *inneren* Oberfläche *neue* bindegewebige Schichten (Fig. 42 *a*) ansetzen. Sie erfolgt bald von *einem*, bald von *mehreren* Punkten aus; bald verknöchern die äusseren Strata *ihrem ganzen Umfange nach gleichzeitig und gleichmässig*.

Fig. 42.

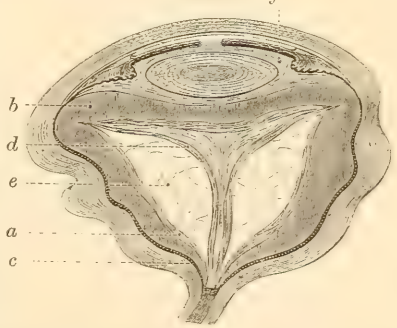

In Fällen, in welchen die Knochenschale bis nach vorne an die Ciliarfortsätze reicht, *verknöchert bisweilen auch der an der Hinterfläche der Linse anliegende scheibenförmige Theil b des bindegewebig umgewandelten Glaskörpers* und dessen Peripherie tritt mit den Rändern der knochigen *Aderhautschale* in Verbindung. Das Resultat ist *eine geschlossene Kapsel*, welche nach aussen von der Aderhaut *c* überkleidet wird, mit ihrer Vorderwand an die Ciliarfortsätze und die Hinterkapsel stösst, nach hinten aber im Bereiche des Sehnerveneintrittes ein kleines Loch besitzt, durch welches die Netzhaut in die Höhlung der Kapsel eindringt. Diese

Höhlung ist, was ihre Räumlichkeit betrifft, je nach dem Umfange des Bulbus und je nach der bisweilen sehr bedeutenden Dicke der Neubildung sehr wandelbar. Sie wird immer von der oben geschilderten Flüssigkeit erfüllt. Umspült von der letzteren findet man in der Axe des Kapselraumes die trichter- oder strangförmig zusammengedrängte Netzhaut *d*, welche nach vorne hin sich flächenartig ausbreitet und so die hintere Fläche der vorderen Knochenkapselwand überkleidet.

Von dem sehnigen Belage der inneren Oberfläche der knochigen Kapselwandungen erheben sich bisweilen *zottenähnliche trübe weissgraue Auswüchse*, welche frei in dem Hohlraume flottiren. Mitunter findet man wohl auch ein förmliches Balkenwerk *e* von Fäden und Häuten bindegewebigen Aussehens, welche von der Innenwand der Knochenkapsel zur äusseren Oberfläche der Netzhaut ziehen und den Zwischenraum zwischen beiden nach den verschiedensten Richtungen hin durchkreuzen. Dieselben sind meistens structurlos, lassen öfters jedoch schon eine deutliche Streifung und Kernbildungen erkennen.

Ganz ähnlich verhält sich auch die bisweilen nachweisbare *gallertähnliche innerste Schichte der Knochenschalen* selbst. Die darunter gelagerten *sehnen- oder knorpelähnlichen Strata* treten mitunter stellenweise auseinander und bilden *meniscoide Räume*, welche mit einem Fluidum gefüllt sind, das jenem des Hydrops subretinalis völlig gleicht. Die *einzelnen Schichten* sind zum Theile structurlos, zum Theile aber schon deutlich gestreift und zerfahren dann an den Rändern der Präparate in Faserbündel. In dieser Masse erscheinen oft ganz deutliche *Bindegewebskörper* neben wechselnden Mengen dunkler Moleküle, Pigmentkörnern, Fettkugeln, Kalksalzdrusen und metamorphosirten Blutkörperchen. In einzelnen Fällen finden sich hier und da auch *Blutgefässe*, bisweilen in so reichlicher Menge, dass die Schwarten schon dem freien Auge lebhaft geröthet erscheinen.

Die knochigen Lagen sind gewöhnlich sehr compact und bestehen dann aus einer festen, anscheinend structurlosen oder deutlich faserstreifigen Grundlage, in welcher *Kalksalzdrusen* und *Knochenkörperchen* von verschiedenen Entwickelungsgraden ordnungslos unter einander geworfen sind. In anderen Fällen, namentlich wenn sie sehr bedeutende Dicken erreichen, erscheinen sie ganz nach Art der Diploë oder der Wirbelkörper *porös*, zusammengesetzt aus einer Unzahl *knochiger Balken und Blätter*, welche sich in den verschiedensten Richtungen durchkreuzen und aus einer structurlosen oder streifigen bindegewebigen Grundlage und zahllosen eingestreuten Knochenkörperchen bestehen. Bisweilen findet man in diesen Neubildungen eine deutliche *concentrische Schichtung* mikroskopischer Lamellen mit Andeutungen *Havers'scher Kanäle (Wedl)*. Oft enthält die organische Grundsubstanz *Pigment*. Es sitzt das Knochenstratum in der Regel *unmittelbar auf der Chorioidea auf*. Selten erscheint *zwischen Knochen und Aderhaut eine sehnige Schichte* zwischengeschoben. Ebenso selten ist der Knochen *an beiden Oberflächen des sehnigen Ueberzuges bar*. Die *innere* Oberfläche pflegt dann sehr rauh zu sein, ja mitunter erscheinen sogar *zackige Auswüchse* auf derselben. Unter dem *Polarisationsmikroskope* verhalten sich diese Neubildungen ganz wie gewöhnliche Knochensubstanz *(Klebs)*. Die *Gefässe* derselben stehen zumeist in Verbindung mit jenen der Aderhaut *(Pagenstecher)*. Die *Fettzellenbildung* ist im Knochen bisweilen eine sehr reichliche *(Pagenstecher)*.

Die Veränderungen der *Netzhaut* und des *Glaskörpers* sind schon anderwärts (S. 162, 229) beschrieben worden.

Derlei Stümpfe bestehen oft *zeitlebens* fort, *ohne* den Kranken irgendwie zu *belästigen*. Sie sind oft sogar in hohem Grade *unempfindlich*, vertragen z. B. ohne den mindesten Schaden das Tragen eines passenden *künstlichen* Auges. In anderen Fällen jedoch bleibt der Stumpf *sehr reizbar*, es kömmt sehr oft zu heftigen entzündlichen Anfällen, welche schliesslich nicht selten zur Vereiterung und zum Durchbruche führen, häufig auch das andere Auge auf sympathischem Wege gefährden.

Bisweilen stellen sich in atrophischen Augen mit *Kalkschwarten* und *Netzhautablösung* überaus heftige *Licht-* und *Feuererscheinungen* ein, welche lange Zeit anhalten und den Kranken in dem Masse quälen, dass man die subcutane *Durchschneidung des Opticus* für gerechtfertigt hält *(Graefe)*.

Behandlung. Die therapeutischen *Indicationen* zielen theils auf die *Beseitigung der den Process vorbereitenden und unterhaltenden krankhaften Zustände*, theils auf die *directe Bekämpfung des entzündlichen Vorganges* und der nebenhergehenden *Circulations- und Nervenstörungen*. Ihre specielle Aufzählung wäre nur eine Wiederholung dessen, was bei Gelegenheit der *Regenbogenhautentzündung*, der gewöhnlichen Vorläuferin der Iridochorioiditis (S. 289), gesagt wurde. Es soll deshalb nur darauf hingewiesen werden, dass dort, wo neben einem Abschlusse oder Verschlusse des Sehloches sich bereits die Zeichen einer Mitleidenschaft der *tieferen* Bulbusorgane geltend machen oder gar eine *Steigerung des intraoculären* Druckes offenbar wird, die Anzeige zu Iridectomie als eine *drängende* zu erachten ist.

In der That genügen dann der antiphlogistische Apparat und die Mydriatica nicht mehr, um die Krankheit zu einem *befriedigenden Abschlusse* zu bringen, sie können nur als *Nothbehelfe* dienen, um *Exacerbationen* des Processes zu beschwichtigen und so den Augapfel zur Operation *vorzubereiten*. *Während* eines heftigeren entzündlichen Anfalles zu operiren, ist nämlich aus bereits (S. 290) angeführten Gründen *nicht rathsam*. Man will bei Ausserachtlassung dieser Vorsicht wiederholt sogar *Kyklitis* und später selbst sympathische Erkrankung des zweiten Auges als die missliche Folge der Iridectomie beobachtet haben *(Mooren)*. Nur wenn ein fremder Körper, eine dislocirte Linse etc. einen intensiven Reizzustand anregen und unterhalten, wird in Anbetracht der *dringenden* Gefahr bisweilen jede Rücksicht bei Seite gestellt und die *Entfernung* des Irritamentes angestrebt werden müssen, wobei man gut thut, die Iridectomie damit gleich zu verbinden.

Oben an steht unter den entzündungswidrigen Mitteln eine *gut geleitete Schmierkur*, besonders wenn sie mit dem systematischen Tragen eines *Schutzverbandes* combinirt und überhaupt nach den bei der Neurodictyitis angegebenen Regeln (S. 203) *strenge* durchgeführt wird. Sie empfiehlt sich ganz vorzüglich bei sehr dichten *Glaskörpertrübungen*, indem diese unter ihrem Einflusse rasch zurückzugehen pflegen. In Anbetracht dessen findet sie auch häufig *nach der Iridectomie* eine sehr wirksame Verwendung, wenn die Aufhellung der dioptrischen Medien eine *unvollkommene* geblieben ist. Wo *Syphilis* dem Processe zu Grunde liegt, erscheint es klug, sie der Operation in *jedem* Falle *vorauszuschicken*.

Wo die Iris durch *dichte sehnige Neubildungen, welche ihrer hinteren Fläche anlagern*, straff gespannt, sehr stark desorganisirt, entfärbt und von dicken Gefässen durchzogen erscheint, erweiset sich die Iridectomie meistens überaus schwierig, ja sie ist nicht selten ganz *unausführbar*, indem die eingeführte Pincette nichts zu fassen vermag oder die Iris fetzenweise abreisst, während jene Neubildungen stehen bleiben. In manchen Fällen kann man sich dadurch helfen, dass man die Kammer peripher durch das Linearmesser eröffnet und sich so die Möglichkeit schafft, eine gut fassende Pincette *steil* aufzusetzen. In *aphakischen Augen* fährt man auch bisweilen gut mit der einfachen *Iridotomie (Horner*, S. 306). Wo aber der Krystall noch im Auge vorhanden ist, genügt es häufig nicht, in jene neoplastische Membranen und in die Iris eine Oeffnung zu machen, indem die *Linse* häufig schon cataractös entartet ist oder es binnen nicht langer Zeit wird und indem überdies in manchen Fällen die vordere Zone des *Glaskörpers*

von bindegewebigen Häuten durchsetzt erscheint. Es ist daher räthlich, die Iridectomie in solchen Fällen gleich *mit der Extraction der Linse zu combiniren* (S. 305) und, wenn sich nach der Entfernung des Krystalles neoplastische Membranen im Glaskörper durch die schiefe Beleuchtung nachweisen lassen, diese mittelst eines starken Sichelmessers nach verschiedenen Richtungen durchzuschneiden, um der dahinter lagernden Vitrina Gelegenheit zu geben, in die Oeffnungen einzudringen und selbe klaffend zu erhalten. Es liegt auf der Hand, dass ein solcher Eingriff nicht ohne die Gefahr einer heftigen entzündlichen Gegenwirkung durchzuführen ist, um so weniger, als die *Linse* häufig nur *unvollständig* entleert werden kann und die in der Kapselhöhle zurückbleibenden Reste eine Quelle sehr verderblicher Reizzustände abgeben. Das Verfahren eignet sich daher *nicht*, wo es sich darum handelt, einer *sympathischen Ophthalmie* des zweiten Auges *vorzubauen. Droht* diese vielleicht gar schon, so muss vor der fraglichen Methode dringend *gewarnt* werden. Sie lohnt sich eben am besten, wenn seit längerer Zeit gar *keine Reizzustände* mehr bestehen und die *ganze* Aufgabe sich in der Herstellung eines mässigen Grades von *Sehvermögen* concentrirt.

Wo die Symptome einer *an Schwartenbildung geknüpften Kyklitis* in einem Auge deutlich hervorstechen, da wird überhaupt die *Rücksicht für das zweite Auge* in Bezug auf das fernere therapeutische Verfahren massgebend, besonders wenn der erstergriffene Bulbus bereits *unheilbar erblindet* ist und wenn sich vielleicht gar schon die *Prodromen* der sympathischen Mitleidenschaft am anderen Auge manifestiren. Man geht dann relativ am sichersten, wenn man alsbald zur *Enucleation* schreitet, vorausgesetzt dass der gegebene entzündliche Process nicht einen mehr *sthenischen* Charakter bekundet, oder überhaupt unter heftigen Gefäss- und Nervensymptomen verläuft. In einem *solchen* Falle thut man besser, sich vorerst auf ein rein antiphlogistisches Verfahren zu beschränken und vielleicht die von manchen Seiten sehr empfohlenen warmen Cataplasmen mit narcotischen Abgüssen *(Mooren)* zu versuchen, um vorerst die Intensität des Processes zu brechen. Erfahrungsmässig wird die Enucleation nämlich mit der relativ *grössten* Aussicht auf Erfolg während einer *ausgiebigen Remission* des entzündlichen Processes durchgeführt *(Critchett)*.

Die *Iridectomie* am erstergriffenen Auge ist in derlei Fällen sicherlich *unzureichend*, um das sympathische Leiden des anderen Auges zu bannen, ja man läuft Gefahr, *dieses* durch Anfachung des kyklitischen Processes am operirten Auge herauszufordern oder wenigstens zu begünstigen. Dagegen kann die Iridectomie am *zweiten* Auge von Nutzen sein, wenn sich bereits die Prodromen der sympathischen Affection daselbst geltend machen, indem sie vielleicht dazu beiträgt, den Process in *milderen* Formen zu erhalten. Man wird dabei gut thun, den Hornhautschnitt möglichst *peripher* und die künstliche Pupille *recht breit* anzulegen, um die nachträgliche Zusammenziehung derselben nicht leicht zu einem völligen Verschlusse gedeihen zu lassen. Sollte indessen der Process am *zweiten* Auge nur unter einigermassen *heftigeren* Gefäss- und Nervensymptomen einherschreiten, so ist die Iridectomie *gefährlich* und jedenfalls zu verschieben, bis es durch entsprechendes antiphlogistisches Verfahren gelungen ist, den Process zu tilgen oder wenigstens eine ausgiebige *Remission* zu erzielen.

In neuerer Zeit wurde als Ersatz der Enucleation die *Durchschneidung der Ciliarnerven* innerhalb des Binnenraumes angeregt *(Graefe)*. Dieselbe kann sowohl

intraocular mittelst eines feinen Neurotoms, als dadurch ausgeführt werden, dass man die *sämmtlichen* Formhäute des Bulbus in dessen Aequatorialgegend von aussen her mittelst eines feinen Messers eine Strecke weit *quer* durchtrennt. Diese Operation ist bereits wiederholt mit günstigem Erfolge durchgeführt worden *(Ed. Meyer, Laurence, Secondi)*, ist aber *wenig verlässlich (Critchett, Mooren)*, führt in der Hälfte der Fälle zur Phthisis bulbi *(Ed. Meyer)* und kann überdies nur in jenen Fällen einen vernünftigen Zweck haben, in welchen ein oder das andere Bündel der Ciliarnerven in einem manifesten Reizzustande betroffen wird, welchen es auf das andere Auge überträgt; sie muss aber ihr Ziel verfehlen, wo der Strahlenkörper *als Ganzes* in den kyklitischen Process verwickelt ist und dies durch die Empfindlichkeit gegen Betastung an *jedem einzelnen* Punkte der vorderen Scleralzone bekundet.

Noch weniger lassen sich *wiederholte Paracentesen* der Kammer *(Dobrowolsky)* empfehlen. Gleiches dürfte von der *künstlichen Vereiterung des Auges (Graefe)* gelten, denn obgleich suppurative Processe sympathische Affectionen des zweiten Auges nicht leicht im Gefolge haben, so muss doch die Steigerung eines *bereits vorhandenen* und das zweite Auge schon bedrohenden kyklitischen Processes im hohen Grade bedenklich erachtet werden.

Soll indessen die Enucleation ihr Möglichstes leisten, so wird man gut thun, die Vorzeichen der sympathischen Ophthalmie nicht erst abzuwarten, sondern *prophylaktisch* mit der Operation vorzugehen, wo die chronisch schleichende Kyklitis sich an einem Auge bereits durch das eigenthümliche Wehegefühl beim Betasten, durch beginnende Weichheit des Bulbus und die übrigen Symptome unzweideutig zu erkennen gibt.

Jedenfalls kömmt man mit der Operation *zu spät*, wenn auf dem zweiten Auge das sympathische Leiden bereits *im vollen Zuge ist;* denn da hat erfahrungsmässig die Enucleation nur wenig oder keinen Einfluss mehr auf den kyklitischen Process am zweiten Auge, dieser schreitet *selbstständig* vorwärts und der Erfolg beschränkt sich lediglich auf die Beschwichtigung etwa vorhandener *Hyperästhesien* im sensitiven Theile des Ciliargebietes *(Critchett, Graefe)*.

Man soll sich übrigens jedesmal, ehe man diese für den Kranken höchst peinliche und kosmetisch verderbliche Operation in Vorschlag bringt, sehr wohl vor Augen halten, dass ihr Erfolg durchaus *kein völlig gesicherter* sei, auch wenn sie unter den scheinbar günstigsten Verhältnissen vorgenommen wird; dass mitunter die sympathische Ophthalmie am zweiten Auge trotz der *rechtzeitig* ausgeführten Enucleation zum *Ausbruche* kommt und unaufhaltsam weiter schreitet *(Mooren, Sichel, Ainsiaux, Testelin);* dass umgekehrt aber das sympathische Leiden des zweiten Auges *trotz Unterlassung* der Operation lange *nicht in jedem* Falle sich entwickelt, auch wenn dieser alle Bedingungen dazu darzubieten scheint und dass, wenn es geschieht, die Ophthalmie öfters in der *mildesten* Form auftritt und sich in der Ausbildung hinterer Synechien erschöpft. Ueberhaupt soll man nicht ausser Acht lassen, dass die Lehre von der sympathischen Ophthalmie noch vieles Dunkle enthält und ganz *scharfe* Indicationen aufzustellen kaum gestattet.

Am schlimmsten steht es um die Formulirung bestimmter Heilregeln bei den *eigentlich degenerativen Formen der Iridokyklitis* (S. 330). Hier darf man an dem Nutzen der Enucleation billig zweifeln. Jedenfalls ist die Ausschälung des erstergriffenen Auges von sehr geringem Nutzen, wenn das zweite Auge bereits deutlich in den Process verwickelt ist. Dies participirt aber in der Regel *sehr frühzeitig* und meistens lange bevor der Process am ersten Auge bis zur vollständigen und unheilbaren Er-

blindung gediehen ist, also dessen operative Entfernung rechtfertigt. Man kann dann den zweiten Bulbus im Beginne seiner Affection vielleicht besser durch alsogleiche Anlegung einer *peripheren* und *sehr breiten künstlichen Pupille* schützen *(Graefe)*. Doch ist in solchen Fällen die Iridectomie eine nichts weniger als gefahrlose Operation. Die Entartung der Gefässe begünstigt ausnehmend starke *Blutungen*, welche rasch die ganze Kammer füllen und, so oft das Blut entleert wird, immer wiederkehren, indem die Gefässe sich nicht zurückziehen können.

Es haben diese Ergüsse stets einen ausgeprägt *venösen Charakter*. Sie saugen sich sehr schwer auf, da in dem Masse, als das *Blutserum* abgeführt wird, immer neues Blut aus den degenerirten, der Zurückziehung ganz unfähig gewordenen, durchrissenen oder durchschnittenen Gefässenden nachrückt. Stillt sich am Ende aber auch die Hämorrhagie, so bleiben *massenhafte Coagula* zurück, welche vereint mit den Producten der *entzündlichen Reaction* zu derben, stark pigmentirten Pfröpfen werden und allemal die Pupille wieder verschliessen, auch wenn sie *gross* ausgefallen wäre, was bei der ausserordentlichen Morschheit des Gefüges selten gelingt. Das Endresultat ist also gewöhnlich Null, ja gar oft eine *Verschlimmerung* des Zustandes. Jeder neue Versuch steigert die Gefahren, bis endlich der Schwund des Augapfels sich unzweifelhaft kund gibt und dann auch unaufhaltsam weiter schreitet.

Im Ganzen scheint man in solchen Fällen von *degenerativer Iridochorioiditis* nicht schlechter zu fahren, wenn man sich auf ein entsprechendes *antiphlogistisches* Verfahren beschränkt und geduldig die Ausgänge abwartet, um dann den Umständen gemäss *operativ* vorzugehen. Es ist kaum klug, die Operation zu wagen *bevor* die Producte sich vollständig consolidirt haben. So lange sie nämlich noch weich und stark vascularisirt sind, ist wohl eine Zertrümmerung derselben, aber keineswegs die Bildung einer weiten und *dauernden* Oeffnung leicht möglich, abgesehen davon, dass durch den operativen Eingriff an sich die Entzündung wieder mächtig angefacht und durch die jenen begleitenden *Blutungen* in ihren verderblichen Wirkungen wesentlich unterstützt wird.

Quellen. *Graefe*, A. f. O. II. 2. S. 203 u. f.; III. 2. S. 337, 353, 442, 453; IV. 2. S. 150, 152; IX. 2. S. 105, 109; XII. 2. S. 149, 152, 156, 162, 168, 171; XIV. 3. S. 139; klin. Monatbl. 1863. S. 447, 449; Congrès ophth. 1867. S. 59. — *Graefe* und *Schweigger*, A. f. O. VI. 1. S. 116, 123, 129, 134, 150, 154. — *Secondi*, Clinica oc. di Genova. 1865. S. 29; Di una neurosi simp. Torino. 1868. — *Stellwag*, Ophth. II. S. 143, 164, 247, 427, 432. — *Knapp*, Arch. f. Aug. u. Ohrenheilkd. I. S. 13. — *Arlt*, Krankh. des Auges. Prag. 1853. II. S. 71; Zeitschrift der Wien. Aerzte. 1859. S. 149, 151. — *Businelli*, ibid. S. 203, 264. — *Tetzer*, *Rydl*, ibid. Jahrb. 1866. 4. S. 27, 30, 31. — *Critchett*, kl. Monatbl. 1863. S. 440, 442, 445, 446; Congrès ophth. 1868. S. 138. — *Testelin*, *Sichel*, *Ainsiaux*, ibid. S. 139, 141. — *Blessig*, ibid. S. 114. — *Donders*, kl. Monatbl. 1863. S. 448. — *Liebreich*, ibid. S. 450. — *Horner*, ibid.; 1869. S. 431. — *Pagenstecher*, kl. Beobachtungen. Wiesbaden. 1861. I. S. 21; II. S. 44, 47—51, 78, 80, 94. — *H. Müller*, A. f. O. IV. 1. S. 364, 367, 368, 378, 384; Verhdlgen. der Würzburger phys. med. Gesell. 1858. 8. Mai. *d.* — *Pagenstecher*, A. f. O. VII. 1. S. 99, 102, 105, 108, 111, 113, 115. — *Klebs*, ibid. XI. 2. S. 235, 237, 240. — *Wedl*, Atlas, Iris-Chor.; Sitzungsberichte der Wiener k. Akad. d. Wiss. 48. Bd. S. 384, 386, 388. — *Maats*, Zesde Jaarlijksch Verslag. Utrecht. 1865. S. 25, 35, 43, 47, 51, 56, 66, 74, 78, 81, 89. — *Saemisch*, klin. Monatbl. 1869. S. 309. — *Dobrowolsky*, ibid. 1868. S. 239. — *Hirschberg*, ibid. 1869. S. 297. — *Rudnew*, Virchow's Arch. 45. Bd. S. 197. — *Haynes Walton*, Lancet. 1868. II. S. 13, 16. — *Laurence*, ibid. S. 633. — *Schiess-Gemuseus*, A. f. O. XIV. 1. S. 85, 92; Mooren's symp. Ophth. S. 131. — *Mackenzie*, ibid. S. 5; Traité d. mal. d. yeux. II. S. 102. — *Estlander*, A. f. O. XV. 2. S. 108. — *Berlin*, A. f. O. XIII. 2. S. 308. — *Czerny*, Wien. Augenkl. Ber. S. 178. — *Lawson*, Ophth. Hosp. Rep. VI. S. 123. — *Iwanoff*, Mooren's symp. Ophth. S. 164, 166; A. f. O.

XV. 2. S. 8, 9, 26. — *Colsmann*, kl. Monatbl. 1869. S. 149. — *Ed. Meyr*, ibid. 1868. S. 380; Virchow's Jahresber. 1868. S. 493; Congrès ophth. 1867. S. 135. — *Mooren*, klin. Monatbl. 1868. S. 393; Ophth. Beob. S. 141 u. f.; Ueber symp. Ophth. Berlin. S. 12, 24, 36, 59, 143 u. f.

2. Das Glaucom.

Das Krankheitsbild *setzt sich zusammen aus der fühlbaren Härtezunahme des Auges, aus den ophthalmoskopischen Erscheinungen der Sehnervenexcavation, aus den Symptomen der Blutstauung und der Entzündung, so wie aus mannigfaltigen Sehstörungen.*

1. *Die Härte des Augapfels* wird am besten durch das *Tastgefühl* ermittelt, indem man die Zeigefinger der *beiden* Hände an die innere und äussere Seite der vorderen Bulbushälfte bei geschlossener Lidspalte aufsetzt und einen leichten Druck gegen das Centrum des Augapfels wirken lässt. Die zu gleichem Behufe erdachten *Spannungsmesser, Ophthalmotonometer*, entsprechen nämlich durchaus nicht den Anforderungen, welche man billiger Weise an sie stellen kann (S. 2).

In der Mehrzahl der Fälle ist die Resistenzvermehrung des Auges eine *überaus auffällige*, ja oftmals fühlt sich der Bulbus geradezu wie Bein oder Holz an. Von diesem Extreme wechselt die Härte in den verschiedensten Abstufungen bis zu Graden herab, welche nicht selten auch an *normal* functionirenden Augen getroffen werden. Häufig schwankt sie sogar in *einem und demselben* Falle innerhalb weiter Grenzen, steigt bald, bald sinkt sie wieder. Ihr *Mass* wird nämlich ebensowohl von der Grösse des Widerstandes bestimmt, welchen die *Bulbuskapsel* einer Dehnung entgegenstellt (S. 4), als von der Höhe des *intraocularen* Druckes (S. 1), und der *letztere* ist beim Glaucome ein *sehr wandelbarer*, indem er wesentlich abhängt von dem im Binnenstromgebiete herrschenden *Seitendrucke* und von der Grösse der vorhandenen *Venenstauung* (S. 4), also von Momenten, welche wie anderwärts so auch hier von den mannigfaltigsten Verhältnissen beeinflusst werden.

Wo das eine Auge noch *völlig normal* functionirt, ergibt der *Unterschied* unmittelbar, *wie viel* von der Härte im kranken Auge auf die Zunahme des intraocularen Druckes zu schreiben ist, denn es ist wohl mehr als wahrscheinlich, dass der *andere* Factor der Bulbusresistenz, die Starrheit der Kapsel, *beiderseits* zu einem *gleichen* Grade gediehen sei. Wo jedoch auch der *zweite* Augapfel glaucomatös oder anderweitig erkrankt ist, lässt eine solche vergleichende Prüfung die Grösse der *Binnendrucksteigerung* nicht mehr leicht abschätzen, ja es wäre oft unmöglich, eine Vermehrung des intraocularen Druckes überhaupt zu erweisen, wenn an sie nicht gewisse Erscheinungen geknüpft wären, welche des Charakteristischen genug haben, um Rückschlüsse zu erlauben. Hierher gehören: *sehr ausgesprochene Pulsationen* in den Centralstücken der Netzhautgefässe, *Verengerung des Kammerraumes*, *Erweiterung* und *Trägheit* oder völlige *Starrheit der Pupille*, *Verminderung der Accommodationsbreite* und oft auch des *Refractionswerthes* des dioptrischen Apparates, endlich *Anaesthesie der Cornea*.

Der *Puls* zeigt sich vornehmlich in den *Venen* (S. 4) und zwar ist es immer nur einer oder der andere Hauptstamm, welcher nächst der Gefässpforte den eigenthümlichen rhythmischen Füllungswechsel erkennen lässt (S. 172). Bei den *acuten* und *subacuten* Formen des Glaucomes ist er gewöhnlich auch in einzelnen *Arterien* nachzuweisen, während bei dem einfachen *nicht entzündlichen* Glaucome der *spontane* Arterienpuls meistens *fehlt* und nur durch einen von Aussen her auf den Bulbus wirkenden Druck hervorgerufen werden kann.

Die *Verengerung der Kammer* bringt unmittelbar die Vermehrung der Glaskörperflüssigkeit zur Anschauung, welche bei der Drucksteigerung eine wichtige Rolle spielt (S. 5). In den *Anfangsstadien* der Krankheit ist sie allerdings nicht immer deutlich, bei *fortschreitendem* Processe jedoch rücken Iris und Linse stets nach vorne und endlich wird die Kammer wohl auch fast gänzlich aufgehoben, indem mit dem Schwunde der vorderen Uvealtheile die Quellen des Humor aqueus versiegen.

Nicht minder spricht sich die Vermehrung des Binnendruckes in den *Motilitätsstörungen der Iris* aus, die Pupille wird etwas weiter und reagirt sehr träge oder gar nicht auf Lichtwechsel. Es ist diese Mydriase anfänglich zum Theile unzweifelhaft ein *compensatorisches* Phänomen, welches die Blutüberfüllung des hinteren Uvealtractes equilibrirt (S. 3). In den *vorgerückteren* Stadien des Processes wird sie meistens eine höchstgradige, die Iris erscheint auf ein schmales Säumchen reducirt und bekundet auch gewöhnlich schon vorgeschrittenen *Schwund.* Die Erweiterung der Pupille fehlt natürlich, wenn sich im Verlaufe des Glaucoms oder schon früher eine Iritis entwickelt und zu *Anheftungen des Pupillarrandes* geführt hat.

Die *Verminderung des Brechzustandes* im dioptrischen Apparate ist eine nothwendige Folge der *Abflachung der Hornhaut* und diese wieder das Resultat des mit wachsender Spannung eintretenden Strebens der Bulbuskapsel, sich der *Kugelform* zu nähern. Bei sehr beträchtlichen Steigerungen des Binnendruckes lässt sich die Wirkung dieses mechanischen Momentes sehr oft unmittelbar an der *Verstreichung der Rinne* erkennen, welche der Hornhautrand mit der vorderen Scleralgrenze bildet. Die *Einschränkung der Accommodationsbreite* erklärt sich aus dem Drucke und vielleicht auch aus der Zerrung, welche die Ciliarnerven im Inneren des Augapfels unter den fraglichen Verhältnissen erleiden müssen. Es können jedoch nur *rasche Abnahmen* dieser Werthe auf Vermehrungen des intraocularen Druckes bezogen werden, indem *allmälige* Verkleinerungen des Refractionszustandes und der Accommodationsbreite sehr häufig dem Glaucome schon *vorangehen* und der symptomatische Ausdruck für die *senile Involution* sind, welche den ganzen Process gleichsam *vorbereitet* und im *Krystallkörper* den anerkannt günstigsten Boden findet *(Schelske, Haffmans).*

Die *Cornealanaesthesie* findet sich in der Regel nur bei *sehr beträchtlichen* Steigerungen des intraocularen Druckes vor. Sie ist nicht immer ganz *gleichmässig* entwickelt in den verschiedenen Sectoren der Hornhaut und variirt dem *Grade* nach sehr bedeutend. Oft ist die Unempfindlichkeit der Cornea bei *völlig ausgebildetem* Glaucom so gross, dass die Berührung des Organes durch den Finger, einen Federbart u. s. w. kaum wahrgenommen wird. Gleich den *Motilitätsstörungen* der Iris und des Accommodationsmuskels ist sie zum grossen Theile aus dem *auf die Nerven wirkenden Drucke*

abzuleiten. Sie führt nicht ganz selten zu *Verschwärungen*, welche den *neuroparalytischen* Charakter (S. 10) tragen *(Graefe)*.

2. *Die glaucomatöse Excavation* bekundet sich im Augenspiegelbilde vornehmlich durch das *Umbiegen der Netzhautgefässstämme* am *äussersten* Rande des Sehnervencintrittes, durch *Seitwärtsrückung der Gefässpforte* und durch *Umsäumung* der Papille von einem breiten hellen *Ringe (Ed. Jaeger)*.

Bei *partiellen Excavationen* bemerkt man blos an jenen Gefässstämmen, welche über den *ausgehöhlten* Theil der Papille hinwegstreichen, eine Verlaufsabweichung. Sie überschreiten die betreffende Randportion in einem scharfen *Bogen* oder erscheinen daselbst förmlich *geknickt* (Fig. *P*). Die *übrigen* Stämme streichen in *gerader* Richtung über den Rand der Papille hinweg der *Gefässpforte* zu, welche oft schon deutlich *verrückt*, gegen die *innere* Grenze des Sehnervencintrittes gewichen ist.

Ist die Excavation bereits eine *totale* geworden, aber in ihrer Entwickelung noch *nicht weit* gediehen, so findet man *sämmtliche* Netzhautgefässstämme am Rande des Sehnervencintrittes nach hinten *umgebogen*, aber noch *nicht unterbrochen*, man kann sie *allesammt* ihrer *ganzen* Länge nach bis zur seitlich verrückten Gefässpforte übersehen.

Bei völlig entwickelten ampullenförmigen Excavationen (Fig. *Q*) hingegen scheinen die Gefässe am äussersten Rande der Papille scharf *abgesetzt* zu sein und, falls sie ihn in *schiefer* Richtung überschreiten, sieht man ihr Ende schnabelförmig umgebogen. Da das umgebogene Ende seiner Längsaxe nach in Sicht kömmt, erscheint es meistens dunkler blutroth. Bestehen noch die zugehörigen, im Bereiche der Papille gelegenen centralen Gefässstücke, so zeigen sich diese bei der Betrachtung von der Seite her in der Regel gegen die am Rande der Excavation umgebogenen Aeste *verschoben*. Wird der Spiegel aber so gewendet, dass der betreffende Theil der *Seitenwand der Excavation* zum Vorschein kömmt, so erkennt man oft leicht das an dieser Seite herablaufende und bei der Betrachtung von vorne durch den überhängenden Rand gedeckte Verbindungsstück.

Die Centralstücke der Gefässe präsentiren sich, besonders in den *ersten* Stadien des Processes, oft in ganz *klaren* und *reinen* Bildern. Die *Arterien* sind von normalem Durchmesser oder etwas *verengt*, die *Venen* wegen Abplattung merklich *breiter* und mitunter von einem Netze oder Convolute kleiner, vielfach unter einander anastomosirender *Nebenzweige* umsponnen. Im *weiteren* Verlaufe hingegen werden *einzelne* oder *alle* Centralstücke allmälig *blässer*, *undeutlich begrenzt*, sie zeigen sich von einem trüben graulichen Gefüge mehr minder stark *verschleiert*. Am Ende *verschwinden* einzelne Centralstücke wohl auch ganz, man findet im Bereiche der Excavation nur mehr einen oder mehrere Gefässstämme, welche ihrer abnormen Richtung nach überdies oft als *Collateralen* betrachtet werden können und meistens *venös* sind. Oefters ziehen sich *alle Gefässe* von der zur Seite gerückten Gefässpforte zurück, der ausgehöhlte Sehnerveneintritt erscheint *völlig gefässlos*, *sämmtliche* Netzhautgefässe zeigen sich am Rande der Papille *scharf abgesetzt*.

Die Excavation selbst macht bei völliger Ausbildung, in Folge einer von der Lichtbrechung abhängigen Sinnestäuschung, im Spiegelbilde bisweilen den Eindruck eines nach vorne *vorspringenden Hügels (Ad. Weber)*. Doch erkennt man ihre *Concavität* leicht an der Form des Schattens, dessen grösste Breite und Dunkelheit immer an jene Seite fällt, von welcher das Licht kömmt, somit nach

der Lage des Spiegels zum Auge seine Stelle wechselt. Es ist dieser *Schatten* ringförmig, mehr weniger breit, und umschliesst die meistens sehr auffällig nach innen gerückte Gefässpforte in einem grösseren oder kleineren Abstande. An seinem centralen Rande ist er immer verwaschen, gegen die Peripherie der Excavation aber scharf begrenzt.

Wo sich die *glaucomatöse* Excavation an einer Papille entwickelt, welche eine *angeborene* Excavation trägt, kann man anfänglich oft *beide Formen* neben einander unterscheiden. Man gewahrt ganz deutlich die *doppelte* Einsenkung des Sehnerveneintrittes, insbesondere die *doppelte* Knickung und Verschiebung der Gefässe. Späterhin verwischt sich die *angeborene* Excavation mehr und mehr und geht in der *totalen* Aushöhlung verloren *(Ed. Jaeger)*.

Die Farbe des Sehnerveneintrittes neigt anfänglich wegen der vorhandenen venösen Stauungen stark ins *Rothe*, oder ist in Folge reichlicher Extravasationen stellenweise gar eine *blutrothe*. *Späterhin* spielt die Farbe wegen fortschreitender *Atrophie* der Opticuselemente ins Graue oder Graubläuliche, bisweilen, namentlich im *aufrechten* Bilde, ganz entschieden ins Grüne, oder auch ins Sehnigweisse. Manchmal ist der Boden der Excavation schmutzig graugelb gefleckt oder gewölkt.

Sehr charakteristisch ist auch ein *heller gelblichweisser Bogen oder Ring* (Fig. *P*, *Q*), welcher den excavirten Sehnerveneintritt *umsäumt* (*Ed. Jaeger*). Es ist derselbe um so deutlicher ausgesprochen und um so breiter, je mehr die Excavation ausgebildet und der Schwund der Theile vorgeschritten ist. Er bringt den Schwund der hintersten *Aderhautzone (Schweigger)* zum Ausdrucke, welcher durch die Dehnung der mit der Siebhaut ein Ganzes bildenden inneren Scleralschichten begründet wird.

3. *Die Blutstauung* im Binnenstromgebiete offenbart sich durch starke Erweiterung einzelner der *vorderen Ciliarvenenstämme*. Man sieht eine grössere Anzahl dunkler strotzender Gefässe am vorderen Umfange des Bulbus plötzlich aus der Lederhaut hervorbrechen und unter gegenseitigen Anastomosen geschlängelten Laufes den Aequator bulbi überschreiten. *Steigerungen* des abnormen Spannungsgrades *vermehren* die Zahl und das Caliber der ausgedehnten Blutadern. Besonders auffällig aber ist die Hyperämie während den *entzündlichen Anfällen*. Es tritt dann zwischenbei ein feinmaschiges *Gefässnetz* hervor und bildet ringsum die Cornea eine Art von *Gefässkranz*, welcher durch seine bläuliche oder bräunliche Färbung deutlich den *venösen* Charakter verräth und nicht selten auch von *ödematöser Schwellung* des umgebenden Gefüges und der Bindehaut begleitet wird. *In den späteren Stadien* des Glaucoms, wo die *Degeneration* in den Binnenorganen des Bulbus und in den Gefässwänden schon weit vorgeschritten ist, überwiegen gewöhnlich die *collateralen* Aeste, das Episcleralgefüge erscheint *allenthalben* durchzogen von sehr erweiterten Venenzweigen, welche zum Theile direct aus den Emissarien der vorderen Scleralzone hervortreten, sich zu *weiten Maschen und unregelmässigen Bögen* verschlingen, nach hinten hin in mächtig erweiterte Stämme zusammenfliessen und in den *verschiedensten* Richtungen gegen den Augapfelgleicher streichen.

4. Die *glaucomatöse Entzündung* verräth sich, abgesehen von den nebenhergehenden *Episcleralhyperämien*, hauptsächlich durch eine mehr weniger beträchtliche, gelbgraue oder graue, diffuse *Trübung des Glaskörpers*, der *Cornea* und des *Kammerwassers*. Bei *grösserer Intensität* des Entzündungsprocesses ist dieselbe sehr oft so bedeutend, dass schon die Iris in

einen dichten Nebel gehüllt erscheint und die Untersuchung des Augengrundes ganz zur Unmöglichkeit wird. Beim *Zurücktreten* der Entzündung jedoch pflegt auch die Trübung sich beträchtlich zu vermindern; der über dem Augengrunde schwebende Nebel wird dünner und dünner, lässt am Ende die Umrisse der einzelnen Theile durchschimmern oder verschwindet auch wohl völlig, so dass man ganz *klare* Augenspiegelbilder gewinnt. *Besondere*, auf die serose *Aderhautentzündung* hindeutende ophthalmoskopische Erscheinungen sucht man aber *vergebens*.

Die Trübung der dioptrischen Medien im Vereine mit der Erweiterung der Pupille bedingt *einen eigenthümlichen graubläulichen, graugelblichen oder graugrünlichen Reflex des Augengrundes*. Es wurde dieser aus der Tiefe des Bulbus kommende Reflex früher als das Hauptsymptom des Leidens betrachtet und nach ihm der Process „*Glaucom, grüner Staar*“ benannt. Er kann jedoch *fehlen* und ist im Ganzen nur *dann* auffällig, wenn es bereits zu ansehnlicher *Erweiterung der Pupille* gekommen ist, kann daher nicht als pathognomonisches Zeichen anerkannt werden.

Er ist überhaupt nur eine *Verstärkung des bei Mydriasis, Irideremie* u. s. w. wahrnehmbaren Widerscheines und diese Verstärkung resultirt eben aus der Trübung der dioptrischen Medien. Es sind hierbei Trübungen des *Kammerwassers* von wesentlichem Einflusse, wie die Resultate der Cornealparacentese mit Sicherheit darthun. Durch die *senile* Vergilbung des *Linsenkernes* wird die bläuliche Trübung des Augengrundes in eine graugrünliche umgewandelt. Doch trägt die nicht seltene gelbe oder bräunliche Färbung des Glaskörpers jedenfalls dazu bei, dass das Reflexphänomen oft in vorwaltend *gelbem* oder *grünlichem* Lichte zur Wahrnehmung kömmt.

5. *Sehstörungen* gehören recht eigentlich zum Begriffe des Glaucoms. Sie sind in der Regel *vom Anfang an* sehr auffällig. Bei der *acuten entzündlichen* Form des Glaucoms geschieht es sogar nicht selten, dass das Sehvermögen innerhalb weniger Tage oder Stunden bis auf *quantitative Lichtempfindung* herabgedrückt wird. In der grössten Mehrzahl der Fälle jedoch wird eine *allmälige Abnahme* des Sehvermögens beobachtet. Anfangs klagen dann die Kranken oft nur über eine sehr störende *Undeutlichkeit* ihrer Gesichtseindrücke, namentlich wenn es sich um kleinere Objecte, Schrift u. s. w. handelt, eine Undeutlichkeit, welche sich durch Neutralisation der vorhandenen Accommodations- oder Refractionsanomalien nicht völlig beheben lässt, wohl aber durch stärkere und zweckmässigere *Beleuchtung* der Gegenstände sowie durch beträchtliche *Annäherung* derselben an das Auge, also durch *Vergrösserung der Gesichtswinkel*, einigermassen vermindert wird. Zeitweilig nimmt die Undeutlichkeit der Wahrnehmungen beträchtlich zu, bei gewöhnlichem *Tageslichte* lagert sich ein mehr minder dichter *Nebel* über das Gesichtsfeld; bei *künstlicher* Beleuchtung aber zeigen sich die im dunklen Raume aufgestellten Flammen von einem *Lichtscheine* umgeben, welcher oft in *Regenbogenfarben* spielt und zwar so, dass an der *äusseren* Seite das Grünblau, an der *inneren* das Roth vorherrscht *(Haffmans)*. Ab und zu *verdichtet* sich der Nebel, so dass er die Objecte förmlich verhüllt; oder es *verdunkelt sich* wohl gar das Gesichtsfeld in dem Grade, dass die *Selbstführung* unmöglich wird, ja die *qualitative* Lichtempfindung völlig aufhört.

Ehe es so weit kömmt, macht sich häufig schon eine *Einschränkung des Gesichtsfeldes* geltend. Diese betrifft beim *chronischen* und *subacuten* Glaucome meistens die *ganze* Peripherie, wenn auch mit Lücken. Später schreitet sie gegen das Centrum vor und dies zwar besonders rasch an

der *inneren* Seite des Gesichtsfeldes, öfters aber auch an der *unteren*, selten ausschliesslich an der *äusseren*. Ist sie im ersteren Falle von innen her dem Centrum *F* nahe gekommen, so wird ihr Fortschritt gewöhnlich eine Zeit lang unterbrochen. Die Einschränkung setzt daselbst dann mit scharfer Grenze ab, während sie von Oben und Unten her sich immer mehr dem blinden Flecke *M* nähert und dabei einspringende Winkel bildet (*Förster*, Fig. 43). Schliesslich wird das Gesichtsfeld auf ein kleines Ellipsoid eingeengt, dessen Längsaxe fast immer eine *diagonale* ist, und in welcher noch mehr weniger deutliche Wahrnehmungen ermöglichet sind. Früher oder später *schwindet* weiterhin auch *dieser Rest* von Netzhautsensibilität, es kömmt zur *absoluten Amaurose*.

Fig. 43.

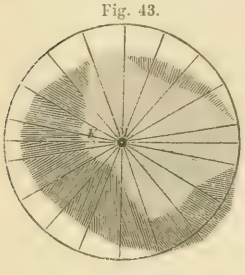

Oft genug jedoch *fehlen* Einschränkungen des Gesichtsfeldes gänzlich (*Laqueur*), die Abnahme der Sehschärfe ist *allenthalben* eine ziemlich proportionale; oder es machen sich *ganz unregelmässige*, mehr weniger scharf abgegrenzte Defecte im Sehfelde geltend (*Graefe*, *Landesberg*).

Das Nebelsehen steht ohne Zweifel im innigen Causalnexus mit den *Trübungen der dioptrischen Medien*, denn es pflegt mit den letzteren *im Verhältnisse* zu steigen und zu fallen und auch wohl zu verschwinden. Eben so kömmt der *Lichtschein*, welcher um Flammen im dunklen Raume wahrgenommen wird, den *Trübungen* auf Rechnung, er ist ein rein *physikalisches* Phänomen, das wahrscheinlich auf *Interferenz* der Strahlen beruht. Schon die *Anordnung* der verschiedenen Farben deutet darauf hin. Insoferne der Farbenring verschwindet, wenn die Pupille sich verengert oder der Kranke durch ein enges Loch sieht, ist anzunehmen, dass bei der Interferenz vornehmlich die durch die *peripheren* Theile der Medien gehenden, am stärksten abgelenkten Strahlen betheiligt sind (*Haffmans*).

Die Wahrnehmung *rauchähnlicher Verdüsterungen* des Gesichtsfeldes und besonders *förmliche Verdunkelungen* des letzteren sind hingegen immer schon der Ausdruck einer wirklichen *Functionsstörung des lichtempfindenden Apparates*. Sie kommen zum Theile auf Rechnung der *materiellen* Veränderungen des Sehnerven- und Netzhautgefüges. Zum anderen Theile aber sind sie durch *Steigerungen des intraocularen Druckes* zu erklären. Es steht nämlich fest, dass derlei Verdunkelungen auch im *normalen* Zustande *künstlich* hervorgerufen werden, wenn die Spannung der Lederhaut durch einen *äusseren* Druck bis zu dem Grade erhöht wird, dass die *Arterien* zu *pulsiren* beginnen (S. 172). Anderseits spricht dafür der Einfluss, welchen die *Entspannung der Kapsel* auf die Sehstörungen nimmt. Es scheint, dass die Vermehrung der Widerstände, welche das *arterielle* Blut beim Eintritte in den Binnenraum findet, den nächsten Grund abgebe, insofern damit nothwendig eine Verlangsamung des capillaren Blutstromes, also auch des Nahrungsstoffwechsels, gesetzt wird. Es dürften solche auf *mechanische* Weise begründete Störungen insbesondere den, oft überaus rasch oder gar plötzlich zu Stande kommenden, fast völligen Erblindungen bei *acutem* Glaucome zu Grunde liegen; denn hier lassen sich in den *Anfangsstadien* des Processes weder eine Excavation, noch andere materielle Veränderungen nachweisen, aus welchen die absolute Functionsuntüchtigkeit des lichtempfindenden Apparates abgeleitet werden könnte.

Die *Einschränkungen des Gesichtsfeldes* sind zum Theile gewiss eine Folge der Zerrung und Knickung der Nervenfasern im Bereiche der Excavation. Namentlich lassen sich die *regulären* Einschränkungen aus dem Umstande erklären, dass die in grossen Bögen zur *Peripherie* der Netzhaut gehenden Nervenfasern die Siebmembran in der *Milte*, also gerade an jenem Theile zu passiren scheinen, welcher bei der Excavation die *grösste* Verschiebung und Dehnung erfährt, während die zur *Macula lutea* streichenden Fasern, wenigstens in der Nähe des Auges, wahrscheinlich an der äussersten Peripherie des *Nervenstammes* gelegen sind und daher beim Zurückweichen der Membrana cribrosa verhältnissmässig wenig leiden

(Leber). Für die vielen *Abweichungen* in der Gestalt und Lage der Einschränkungen reicht diese Hypothese jedoch nicht aus, es müssen hier noch *andere* Umstände mitwirken. Insbesondere gilt dies von den ganz *unregelmässigen*, scharf abgesetzten *Unterbrechungen*. Neueren Untersuchungen zufolge scheint es, dass mit der Venenstauung im Zusammenhange stehende *herdweise Productablagerungen*, welche die Stabschichte von den überliegenden Netzhautstratis abheben und mit der Aderhaut verkleben, also an die *Exsudativformen der Retinitis* erinnern, bei der Begründung jener Defecte eine wichtige Rolle spielen *(Graefe, Leber)*.

Die *schliesslich* aus dem Processe hervorgehende *vollständige* und *unheilbare Amaurosis* hat ihren Grund in der *Atrophie* der Netzhaut und des Sehnerven.

Merkwürdiger Weise wird bei bereits ausgebildeter Amaurose der Kranke öfters durch *subjective Erhellung des Gesichtsfeldes* über den Zustand seines Auges getäuscht. Er sieht zu gewissen Tageszeiten oder an gewissen typisch wiederkehrenden Tagen das ganze Gesichtsfeld in hellem weissgelblichen oder bläulichen Lichte glänzen und ist nur zu geneigt, dieser Wahrnehmung Objectivität unterzubreiten. Es ist diese Sinnestäuschung der Ausdruck für die entzündliche Erregung, in welcher die Elemente des Sehnerven durch den an ihnen in centripetaler Richtung allmälig fortschreitenden glaucomatösen Process erhalten werden. Indem dieses Fortschreiten in der Regel ein langsames ist, zählt der Kranke häufig noch seine hellen und dunklen Tage, nachdem der Bulbus längst dem Schwunde anheimgefallen ist.

6. Nebenerscheinungen beim Glaucome sind: *Chromopsie*, *Photopsie*, *Schmerzen*. Es sind diese Symptome sehr inconstant und können in allen möglichen Intensitätsgraden variiren. Das Funken- und Farbensehen steht theilweise mit den Circulationsstörungen im Zusammenhange und wird durch temporäre Steigerungen der letzteren bedeutend verstärkt. Die Schmerzen können während dem ganzen Verlaufe fehlen. Beim *entzündlichen Glaucome* sind sie indessen oft auch sehr heftig, ja zeitweilig geradezu *exorbitant*. Oft irradiiren sie dann nach verschiedenen Richtungen. Besonders sind wüthende Kopfschmerzen gewöhnliche Begleiter. Auch Verstimmung der Magennerven kömmt oft vor und in einzelnen Fällen ist Brechneigung bis zur Hyperemesis beobachtet worden.

Ursachen. Das *reine* Glaucom entwickelt sich in der Regel nur in Augen mit *starrer*, *rigider Sclerotica*. Es bietet eine solche *unnachgiebige* Bulbuskapsel nämlich den günstigsten Boden für *Stauungen* im Binnenstromgebiete und diese sind als Bedingung für intraoculare Drucksteigerungen eben der eigentliche *Kern* des Leidens. Eine *starre* Bulbuskapsel übt einerseits einen viel *geringeren regulatorischen* Einfluss auf die Circulationsverhältnisse im Binnenraume aus, anderseits *erschwert* sie die Erweiterung der Emissarien, wenn eine Steigerung des *effectiven arteriellen Seitendruckes* die *beschleunigte Abfuhr des Venenblutes* verlangt (S. 2, 4). Dazu kömmt, dass allem Anscheine nach die Rigidität *nicht an allen* Theilen der Sclerotica sich gleichmässig entwickelt, sondern sich in den *äusseren* Schichten derselben concentrirt. In der That lässt sich an glaucomatösen Augen, welche lange Zeit hindurch eine beinartige Härte bewahrten, nicht die mindeste Vermehrung des Umfanges nachweisen; vielmehr wollen einzelne sogar eine *Verkleinerung* der Durchmesser erkannt haben und auf die Schrumpfung der Sclerotica als Folge fettiger Entartung zurückführen *(Coccius, Cusco)*. Dagegen offenbart sich in der *Excavation* eine überaus starke Dehnung der *Siebmembran* und in der Entwickelung des *Bindegewebsringes* eine beträchtliche Zerrung und Verschiebung der mit der Membrana cribrosa in unmittelbarem Zusammenhange stehenden *hinteren Zonen der inneren Sclerallagen*. Die mächtige Ausdehnung der *Siebmembran* setzt nothwendiger Weise eine

theilweise *Verengerung* ihrer Lücken und damit eine Zusammenschnürung einzelner Hauptstämme der *retinalen* Venen, während ihre Hineinstülpung in den Raum des Nervenkopfes leicht zur Compression jener *Nährgefässe* führt, welche mit dem Chorioidalstromgebiete unmittelbar zusammenhängen. Auch ist es leicht denkbar, dass die Zerrung und Verschiebung, welche die hinteren Zonen der *inneren* Scleralschichten erleiden, eine Verengerung der sehr schief durch den Lederhautäquator hindurchtretenden *Wirbelgefässe* zu veranlassen im Stande ist. Es liegt also eine Quelle der Venenstauung in der *Excavation* selbst und damit ist ein *fehlerhafter Kreis* gegeben, in welchem Ursache und Wirkung sich gegenseitig unterhalten und steigern. Besteht aber die Stauung *längere* Zeit, so kommt es mit oder ohne Beihilfe entzündlicher Infiltrationen leicht zur Verstopfung und dauernden *Verödung* einzelner Emissarien, was um so schwerer ins Gewicht fällt, als die Zahl der letzteren eine sehr *beschränkte* ist. Die Stauung wird dann eine *ständige*, es stellen sich die natürlichen Abzugswege nicht mehr her, das venöse Blut fährt fort auf den *collateralen* Bahnen abzufliessen, auch wenn die *ursprünglichen* Stauungsursachen längst beseitigt sind und der Augapfel dem Schwunde verfallen, welk und weich geworden ist.

Die *Rigidität der Bulbuskapsel* findet sich nicht selten *habituel* und ist in manchen Familien, ja Stämmen, z. B. dem jüdischen, als *ererbter* Zustand sogar ziemlich häufig. Sie ist meistens nur in ihrer *Anlage* angeboren, pflegt sich mit wachsendem Alter aber sehr rasch auszubilden. Auf ihre Rechnung kömmt das öftere sehr *frühzeitige* Auftreten des Glaucoms, dessen Entwickelung zwischen dem 20. und 30. Lebensjahre oder gar im *kindlichen* Alter. In der Regel jedoch ist der Verlust an elastischer Dehnbarkeit auf die *senile Involution* der Bulbuskapsel zu beziehen und dem entsprechend ist denn auch das Glaucom *vorzugsweise eine Krankheit des höheren Alters*, sein Auftreten fällt meistens hinter das 50. Lebensjahr. Die innigen Beziehungen, welche sich überaus häufig zwischen der Rigidität der Lederhaut und *atheromatösen Processen* in den Wandungen der ab- und zuführenden Gefässe nachweisen lassen, erklären die hervorragende ätiologische Bedeutung, welche der *Gicht* von Alters her beigemessen worden ist.

Wo die Starrheit der Lederhaut als *habitueller* Zustand auftritt, dürften bestimmt *nachweisbare* materielle Veränderungen des Lederhautgefüges *fehlen*. Im anderen Falle mögen ihr *ähnliche* Vorgänge zu Grunde liegen, wie beim *Greisenbogen* und bei der atheromatosen Entartung des *Gefässsystemes*, um so mehr, als derartige Zustände *fast constante* Begleiter sind. Das Mikroskop hat *Verfettung* der Sclera als nächsten Grund erkennen lassen *(Coccius)*. Es scheint jedoch nach mikrochemischen Untersuchungen, dass es sich mehr um *Kalkablagerungen*, als um Fettbildung handle *(Donders)*.

Statistischen Ausweisen zu Folge sind die vom Glaucome heimgesuchten Augen in *überwiegendem* procentarischen Verhältnisse *hypermetropisch*, kaum ein Viertel in *niederem* Grade *myopisch* und nur sehr ausnahmsweise, wenn je *stark kurzsichtig (Laqueur, Rydl)*. Es scheint, dass bei hypermetropischem Bau des Auges die grössere *Dicke* der Sclerotica deren Unnachgiebigkeit steigere; auch kann der Umstand von Belang sein, dass in Augen von *kleinerem* Umfange ein gleicher effectiver totaler Seitendruck sich auf eine *kleinere* Anzahl von Masseinheiten vertheilt, die Spannung bei gleichem Binnendrucke also eine grössere wird als in Augen von bedeutenderem Umfange.

Ist die Rigidität der Bulbuskapsel zu einer gewissen Höhe gediehen, so reicht erfahrungsmässig schon der kleinste Anstoss hin, um das Glau-

com zum Ausbruche zu bringen. Es ist daher etwas sehr Gewöhnliches, dass die Gelegenheitsursache von dem Kranken ganz unbeachtet bleibt und das Leiden *scheinbar spontan* sich entwickelt.

In vielen Fällen mögen *allgemeine* Circulationsstörungen, z. B. zeitweilige Steigerungen des Herzdruckes oder leichte Stauungen im Gebiete der oberen Hohlvene die nächste Veranlassung abgeben, indem sie auf die Binnengefässe sich fortpflanzen, hier aber wegen der abnormen Verhältnisse nicht rasch genug ausgeglichen werden können, sondern sich im fehlerhaften Zirkel vergrössern und ständig machen.

In anderen Fällen jedoch sind es gewiss *rein locale* Kreislaufstörungen, welche sich innerhalb der starren Bulbuskapsel zum Glaucome gestalten. Es lassen sich gar mannigfaltige *Ursachen* derselben denken. Ist doch die geringfügige compensatorische Füllungszunahme der Aderhautgefässe nach kräftiger Einwirkung eines *Mydriaticums* bisweilen genügend, um in disponirten Augen den glaucomatösen Process einzuleiten *(Graefe, Hasket Derby)*.

Am gewöhnlichsten jedoch dürften *Gefässlähmungen* in Rechnung kommen, welche auf *reflectorischem* Wege von den *sensitiven* Ciliarnerven im Binnenstromgebiete angeregt werden und vermöge der Erweiterung der Gefässlichtungen sowohl eine Steigerung des effectiven Seitendruckes in den *Arterien*, als eine Verlangsamung des *venösen* Rückflusses zu verursachen im Stande sind.

Jedenfalls spielen *Reizzustände des Trigeminusgebietes* und insonderheit der *sensitiven Ciliarnerven* eine hervorragende Rolle in der Aetiologie des Glaucoms. Einerseits sind nämlich *Neuralgien des Quintus* bereits wiederholt als die nächste Veranlassung zum Ausbruche eines Glaucoms nachgewiesen worden *(Wegner, Hutchinson, Hippel, Grünhagen)*; andererseits aber fungiren als *evidente* Gelegenheitsursachen des Leidens erfahrungsmässig am *gewöhnlichsten* äussere Schädlichkeiten und Entzündungen der mannigfaltigsten Art, welche ein starkes Irritament für die Ciliarnerven abzugeben geeignet sind. Ueberdies ist es eine unbestrittene Thatsache, dass *Traumen* und Entzündungen, welche *an sich* oder durch ihre *Folgen* Reizzustände im Ciliarsysteme zu erregen und *lange Zeit zu unterhalten* vermögen, auch in vorläufig nicht disponirten Augen ziemlich häufig zu intraocularen Drucksteigerungen und zur Excavation des Sehnerveneintrittes, überhaupt zu Zuständen führen, welche mit dem wahren Glaucome viel Gemeinsames haben und darum mit Rücksicht auf ihren Ursprung als *secundäre Glaucome* in das System eingereiht werden.

Man hat diesen Einfluss, welchen die sensitiven Ciliarnerven unter krankhaften Verhältnissen auf den Binnendruck auszuüben im Stande sind, als einen Beweisgrund für die *secretorische* Natur der glaucomatösen Drucksteigerung auszubeuten gesucht. Ausser den bereits erwähnten Einwänden (S. 5) und den Ergebnissen neuer, mit verbesserten Instrumenten angestellter physiologischer Versuche *(Adamük)* lässt sich jedoch gegen die Abhängigkeit des Glaucoms von einer Art Secretionsneurose der Umstand geltend machen, dass die Spannungsvermehrung bei der genannten Krankheit Monate und Jahre anhält, also ein eben so lange wirkendes pathogenetisches Moment voraussetzt. Als ein solches kann aber wohl eine *Venenstauung* im Vereine mit dem continuirlich wirkenden Blutdrucke, kaum aber ein Nervenreiz gelten.

Unter den pathologischen Zuständen, welche sich am häufigsten mit glaucomatösen Drucksteigerungen und mit Excavation des Sehnerven-

eintrittes combiniren, sind zu nennen: ausgebreitete oder mehrfache *Einklemmungen der Iris* in Hornhautdurchbrüche: *veralteter Pannus* so wie dichte umfangsreiche und tiefgreifende *Cornealnarben*, besonders wenn sie Neigung zu *progressiver Ectasie* zeigen: ferner zahlreiche und breite *hintere Synechien*, insbesondere aber völliger *Abschluss der Pupille; Schiefstellungen der Linse* wegen theilweiser Anheftung der Kapsel an ectatische Hornhautnarben, wegen ungleichmässiger Dehnung des Strahlenblättchens bei Staphylombildung in der vorderen Bulbushälfte, oder wegen partieller Berstung der Zonula, in den letzteren beiden Fällen vorzugsweise, wenn dem Krystallsysteme die Gelegenheit zu *Schwankungen* und folgerecht zu mechanischen Beleidigungen der hinteren Fläche der Iris und des Strahlenkörpers geboten wird; *Verletzungen der Linsenkapsel*, insoferne sie ein Aufquellen der Krystallmasse, ein Hervortreten derselben aus der Kapselwunde und dadurch ein Vordrängen der Iris veranlassen.

Es bestehen diese Verhältnisse allerdings in der Regel sehr lange Zeit, besonders wenn sie *jugendliche* Individuen betreffen, *ohne dass* sich irgend welche Zeichen des secundären Glaucoms bemerklich machen. *Je älter* indessen das Individuum wird und je rascher sich die senile Involution der Sclerotica entwickelt, um so grösser wird die Disposition, um so *leichtere* Anstösse genügen, auf dass im fehlerhaften Kreise *ständige* Venenstauungen erzeugt werden. Uebrigens tritt das glaucomatöse Leiden unter solchen Umständen bisweilen auch in Individuen auf, wo von der *senilen Involution* füglich nicht die Rede sein kann und wo die *normale* Härte des zweiten Auges eine *habituel starre* Lederhaut verauszusetzen nicht gestattet. Man muss also annehmen, dass entweder in der *Gefässlähmung* selbst Bedingungen für *ständige* Venenstauungen liegen, oder dass secundäre *Veränderungen der Sclerotica* den Boden für den glaucomatosen Process vorbereiten.

Wirklich deutet das eigenthümliche porcellanartige Aussehen der weissen Augenhaut in nicht wenigen Fällen von secundärem Glaucome auf *Sclerose der Lederhaut* hin und diese lässt sich folgerichtig aus den häufig wiederkehrenden und hartnäckigen Anfällen von *intraoculären Entzündungen* ableiten, zu welchen die oben genannten Zustände durchwegs in hohem Grade disponiren. In anderen Fällen führen die entzündlichen Insulte *primär* allerdings zur *Lockerung* des Scleralgefüges so wie der Siebmembran, weiterhin jedoch zu *staphylomatösen Ausdehnungen* der Lederhaut und zur *Excavation* des Sehnerveneintrittes. Gerade in diesen Ectasien liegt aber unter Umständen eine Quelle für ständige Verengerungen oder gänzliche Unwegsamkeit einzelner Emissarien, welche dann um so leichter Venenstauungen zu Stande bringen, als sie ausserdem noch öfters durch die nachträgliche *Sclerose* des atrophirenden Lederhautgefüges begünstigt werden. In solcher Weise mag das *ausnahmsweise* Vorkommen der glaucomatösen Drucksteigerung und Excavation bei *hinteren Scleralstaphylomen*, besonders solchen, welche sich mit ausgebreiteter *Sclerochorioiditis* combinirt haben, zu erklären sein, ohne dass jedoch gewisse *habituelle* Dispositionen ausgeschlossen werden können, indem derlei Zustände in manchen Familien *erblich* gefunden worden sind *(Graefe)*. Endlich liegt es auf der Hand, dass Entzündungen mit *massigerem Exsudate* gleich *Aftergebilden der Chorioidea* die Gelegenheit zur mechanischen Verschliessung einzelner Hauptvenen bieten, vornehmlich wenn die Producte in grösserer Menge das *Scleralgefüge* infiltriren, ohne seinen Widerstand dem intraoculären Drucke gegenüber zu vernichten.

Ein ätiologisches Moment von hervorragender Wichtigkeit sind *spontane Netzhauthämorrhagien*, wie selbe bisweilen bei *greisen*, zu Gehirnapoplexien geneigten Individuen vorkommen. Dieselben stellen sich gewöhnlich in

grosser Menge in der Umgebung der Papille und Macula ein, bilden meistens kleine Herde und combiniren sich sehr bald mit Erscheinungen von Netzhautentzündung, welche durch die starke Trübung und durch herdweise Exsudatanhäufung öfters das Bild einer *nephritischen* Neuroretinitis *(O. Becker)* täuschend vorspiegeln, gewöhnlich aber sehr bald von den Symptomen des hinzutretenden acuten oder subacuten Glaucoms völlig gedeckt werden. Es ist diese Art des Glaucoms, welche als *hämorrhagische* oder *apoplectische* bezeichnet wird, ganz abgesehen von den die Kranken bedrohenden tödtlichen Gehirnblutungen, insofern von der *übelsten prognostischen* Bedeutung, als die ausgebreiteten Gefässerkrankungen, welche ihr zu Grunde liegen, fast in der Hälfte der Fälle dem *zweiten* Auge binnen Kurzem ein gleiches Schicksal bereiten, und als das einzige therapeutische Hilfsmittel, die *Iridectomie*, mit wenigen Ausnahmen *(Coccius, Laqueur)* das Ziel zu verfehlen pflegt. Die Operation führt nämlich gerne zu *massenhaften retinalen Blutergüssen*, welche den endlichen Schwund des Augapfels beschleunigen *(Graefe)*. In anderen Fällen beseitiget die Iridectomie wohl die bisweilen höchst intensiven Schmerzen, doch stellen sich binnen Kurzem *neue Anfälle* mit gesteigerter Heftigkeit ein, gegen welche die Operation nichts mehr vermag, so dass in mehreren Fällen zur *Enucleation* geschritten werden musste *(Pagenstecher, Horner)*.

Verlauf. Das Glaucom bietet in der Art seines *Auftretens*, in seiner *Entwickelung* und dem ganzen *Verlaufe* sehr grosse Differenzen dar, welche von der höchsten praktischen Bedeutung sind, so zwar, dass man sie fast allgemein als *Eintheilungsgrund* benützt und nach ihnen eine Reihe *verschiedener Formen* unterscheidet, die allerdings vielfach mit einander *zusammenhängen* und oft auch in einander *übergehen*.

A. In einer gewissen Anzahl von Fällen tritt das Glaucom *gleich von vorneherein als solches hervor, ohne* dass ihm eigentliche *Vorboten* vorangingen.

1. Die *Entwickelung* des Glaucoms ist unter solchen Umständen oft eine ganz *unmerkliche, schleichende*, so dass der Kranke seinen Zustand leicht übersieht und häufig erst beunruhigt wird, wenn das Leiden ziemlich weit vorgeschritten ist. Gewöhnlich klagen die Patienten über eine rasche Abnahme ihrer Sehkraft auf einem oder beiden Augen, welche zeitweilig und vorübergehend besonders auffällig ist, sich sowohl beim Fernsehen als ganz vorzüglich beim Nahesehen, beim Lesen, Schreiben u. s. w. fühlbar macht und bei genauerer Untersuchung sich auf eine beträchtliche Abnahme der *Accommodationsbreite* und des *Refractionswerthes* des dioptrischen Apparates, häufig auch auf eine gewisse *Stumpfheit der Netzhaut* zurückführen lässt. Oft fühlt sich auch das schwächer gewordene Auge etwas *härter* an und deutet damit auf eine Steigerung des intraocularen Druckes. Die *Pupille* ist gewöhnlich, aber nicht immer, etwas erweitert und in ihren Bewegungen träger: die dioptrischen *Medien* jedoch sind ohne alle erkennbare Veränderung. Im *Spiegelbilde* erscheint eine *partielle* oder gar schon *totale*, wenn auch noch nicht völlig ausgebildete, glaucomatöse *Excavation* mit oder ohne merkliche Verrückung der Gefässpforte, starker Verbreiterung der Venenstämme und der Möglichkeit, durch einen verhältnissmässig geringen Druck des Fingers den Arterienpuls hervorzurufen. Es handelt sich in diesen Fällen vorerst *blos um Venenstauungen* und die davon abhängige

Drucksteigerung, während *entzündliche* Vorgänge entweder noch ganz fehlen, oder doch nur die Bedeutung jener Reizzustände haben, welche dem reinen Schwunde vorangehen und denselben begründen. Man pflegt unter solchen Umständen daher von einem *nicht entzündlichen einfachen Glaucome* zu sprechen.

In diesem Zustande kann das Glaucom viele Monate, ja noch länger verharren, ohne dass das Krankheitsbild sehr wesentlich verändert würde und namentlich, ohne dass die Sehstörungen eine beträchtliche Zunahme erführen; nur die *Excavation* pflegt sich mehr und mehr auszubilden. *In der Regel* jedoch macht sich alsbald eine *sehr fühlbare* Steigerung aller Symptome geltend, die Krankheit schreitet ganz *allmälig*, oder mit zeitweiligen *Exacerbationen* und *Re- oder Intermissionen* vorwärts; der Bulbus wird immer härter, die Stauungen treten deutlicher und deutlicher hervor, die Cornea wird minder empfindlich, die Kammer enger, die Pupille weiter und träger oder ganz starr, die excavirte Papille bekömmt die eigenthümliche blasse Färbung des Schwundes, die Einschränkung des Gesichtsfeldes nimmt überhand, während gleichzeitig auch die centrale Sehschärfe mehr und mehr sinkt und endlich völlige Amaurosis gegeben ist.

Nicht selten gelangen alle diese Symptome zur *maximalen Entwickelung*, der vollkommen erblindete Augapfel wird beinhart, die Cornea anästhetisch, die Kammer fast Null, die sonst unveränderte Iris auf ein schmales Säumchen reducirt, die tief excavirte Papille hochgradig atrophirt, *ohne dass jemals Merkmale einer Entzündung deutlich hervorgetreten wären.* Mitunter *erhält* sich der geschilderte Zustand sogar *längere Zeit*, mehrere Jahre, bis endlich das Krankheitsbild unter allen Erscheinungen der *Phlogose* wechselt.

Weit häufiger indessen stellen sich schon viel *früher manifeste Entzündungen* ein, das Leiden gewinnt den Charakter des *inflammatorischen Glaucoms.* Es geschieht dieses entweder *plötzlich* unter der Form eines *heftigen acuten* Entzündungsanfalles; oder aber *successive* und dann gewöhnlich *schubweise*, d. i. unter dem Wechsel von leichteren und rasch vorübergehenden *Insulten* und mehr minder vollständigen *Intermissionen.* Die *Anfälle* bekunden sich unter solchen Umständen durch rasches Sinken der Sehkraft und häufig auch durch Ciliarneurose; *objectiv* durch rasche Steigerung des intraocularen Druckes, durch starke Erweiterung und Starrheit der Pupille, sowie durch Verfärbung der Iris, durch Blutüberfüllung der Episcleralgefässe und Bildung eines Gefässkranzes, hauptsächlich aber durch *Trübung der Augenmedien.* Es sind diese Symptome je nach der *Intensität* des jeweiligen Anfalles mehr minder deutlich ausgesprochen und *wechseln* dem Grade nach oft innerhalb weniger Stunden. Im Allgemeinen sind die Anfälle anfänglich *gelinder*, steigern sich aber nach und nach, wenn auch nicht regelmässig, in Bezug auf Intensität, Dauer und *Frequenz*, bis endlich die Krankheit *dauernd* den *entzündlichen Charakter* zur Schau trägt und nur mehr *remittirt.*

2. In gewissen Fällen tritt das Glaucom *gleich von vorneherein, ohne dass* irgend welche *Vorboten* vorausgegangen wären, unter der Form einer mehr minder heftigen *acuten Entzündung* auf und entwickelt sich innerhalb kurzer Zeit ganz vollständig.

Ausnahmsweise wird das Sehvermögen ganz normal functionirender Augen sogar *plötzlich in der acutesten Weise*, innerhalb weniger Stunden,

ja innerhalb einer *einzigen halben* Stunde, *völlig* oder bis auf undeutliche Spuren von Lichtempfindung vernichtet *(Fulminirendes Glaucom)*. *Objectiv* ist dann manchmal nichts anderes als eine sehr beträchtliche *Trübung* der dioptrischen Medien und, soweit möglich, eine Ueberfüllung der Netzhautvenen zu constatiren; die Drucksteigerung wird erst *nachträglich* auffällig, nimmt aber *rasch* überhand, während sich eine mehr minder starke *Ciliarneurose* und *Congestionserscheinungen* in der Episclera ausbilden. Eben so oft jedoch ist die Erblindung gleich von *vorneherein* mit den letzterwähnten Symptomen *gepaart*, das fulminirende Glaucom trägt von *Anfang* an den Charakter des *inflammatorischen* Glaucoms und unterscheidet sich von der gewöhnlichen acuten Form nur durch die *plötzliche* Erblindung und die *rapide* Entwickelung der anderen Erscheinungen, geht übrigens alsbald in die letztere Form über. Man hat das fulminirende Glaucom vornehmlich bei alten Leuten jenseits des 55. Lebensjahres beobachtet; es kömmt jedoch bei erblich disponirten Individuen auch in der *Mannesperiode* vor. Es führt *immer* innerhalb der *kürzesten* Zeit, innerhalb weniger Wochen oder Tage, zur glaucomatösen Excavation und zur degenerativen Atrophie der Binnenorgane des Bulbus *(Graefe)*.

B. In der grössten Mehrzahl der Fälle *gehen dem Glaucome* kürzere oder längere Zeit *Vorboten voraus*. Den Reigen eröffnet gemeiniglich das wiederholte Auftreten ganz exorbitanter *Kopfschmerzen*. Der Augapfel selbst erscheint etwas *gespannter* und meistens auch von einzelnen ausgedehnten episcleralen Venenstämmen übersponnen. Alsbald stellen sich dann mehr minder deutliche *entzündliche Anfälle* ein, welche sich *subjectiv* durch rasche und beträchtliche Abnahme der Accommodationsbreite und wohl auch des Refractionszustandes, durch Nebelsehen, den eigenthümlichen farbigen Lichtschein um Flammen, und oft auch durch wechselnde Grade von *Ciliarneurose* bekunden; *objectiv* aber durch ansehnliche Steigerung des intraocularen Druckes und der Stauungsphänomene, ferner durch Erweiterung und Starrheit der Pupille, oft auch durch Verengerung der Kammer, besonders aber durch mehr minder beträchtliche *Trübung* des Kammerwassers und des Glaskörpers zum Ausdrucke kommen. Bei *grösserer* Intensität der Ophthalmie lassen sich oft schon *Einschränkungen des Gesichtsfeldes*, mitunter auch der *Arterienpuls*, nachweisen.

Derlei Anfälle *wiederholen* sich häufiger oder seltener, mit oder ohne äussere Veranlassungen, in unregelmässigen Intervallen oder periodisch; gehen aber gewöhnlich wieder *vollständig* zurück, oder hinterlassen höchstens eine etwas vermehrte Spannung des Augapfels und eine auffällige Verminderung der Accommodationsbreite oder vielleicht auch des Refractionszustandes. Das *Prodromalstadium* kann sich solchermassen *geraume Zeit*, Jahre lang, hinausziehen. Gemeiniglich jedoch geht es *frühzeitig zu Ende*, ja nicht selten ist schon nach dem zweiten oder dritten Anfalle das Glaucom *entwickelt*, d. i. es kömmt *nicht* mehr zu einer förmlichen *Intermission*, sondern es *bleiben* gewisse dem Glaucome zugehörende Symptome *dauernd zurück*. In dieser Beziehung sind nun mehrfache wichtige Differenzen zu bemerken:

1. In manchen Fällen verschwinden nach einem oder dem anderen Anfalle wohl die *exquisit entzündlichen* Symptome, allein es bleibt der Bulbus beträchtlich härter, die Kammer enge, die Pupille weiter und träge oder

starr; es entwickelt sich ganz allmälig die charakteristische Excavation des Sehnerveneintrittes, während gleichzeitig neben zunehmender Accommodationsparese eine sehr störende Stumpfheit der Netzhaut und eine wachsende Einschränkung des Gesichtsfeldes zur Geltung kommen. Man hat es dann also mit einem *einfachen Glaucome* zu thun, welches entweder *als solches* längere Zeit fortbesteht und sich mehr und mehr entwickelt, oder aber durch *fernere manifeste entzündliche* Anfälle, die sich von Zeit zu Zeit wiederholen und wieder vollständig ausgleichen, *schubweise seiner Vollendung zugeführt wird.*

2. In anderen Fällen gehen nach mehreren Anfällen *auch die entzündlichen Erscheinungen* nicht mehr vollständig zurück, sie *remittiren* blos, um über kurz oder lang wieder einen *Aufschwung* zu nehmen. Sehr oft schwankt dann der Process in solcher Weise Monate und Jahre lang zwischen Exacerbationen und Remissionen, bis er endlich unter höchstgradiger Ausbildung der dem Glaucome zukommenden Merkmale zum *Abschlusse* gelangt. Man spricht in solchen Fällen von *chronischem entzündlichen Glaucome.*

3. Endlich kommt es vor, dass nach längerer oder kürzerer Dauer des Prodromalstadiums das Glaucom *mit einem Male* unter der Form eines *intensiven Entzündungsanfalles* zum Ausbruche gelangt. Es stellen sich plötzlich intensive Schmerzen im Kopfe, eine wüthende Ciliarneurose und oft auch subjective Lichterscheinungen ein; das Sehvermögen sinkt um ein Bedeutendes, oder es wird völlig aufgehoben: das Episcleralgewebe und die Conjunctiva zeigen sich dicht injicirt, letztere öfters bis zur förmlichen Chemose geschwollen; der Bulbus ist auffallend hart geworden, die Hornhaut rauchig, die Kammer verengt, der Humor aqueus trüb, die Iris stark verfärbt, die Pupille unbeweglich, weit und verzogen, der Glaskörper undurchsichtig, so dass die Untersuchung des Augengrundes zur Unmöglichkeit wird. Oft *genügen wenige Tage*, ja selbst *Stunden*, um das Bild des Glaucoms in allen diesen Zügen zu *vollenden*. Meistens ist es Eine qualvolle Nacht, welche die Krankheit in ihrer ganzen Grösse zur Entwickelung bringt. Man bezeichnet diese daher unter solchen Verhältnissen mit dem Namen des *acuten inflammatorischen Glaucoms*. Sie bleibt einige Tage oder Wochen mit mehr weniger deutlichen Remissionen auf dieser Höhe, oder steigert sich wohl auch noch. Nach Ablauf jenes Zeitraumes aber nehmen die entzündlichen Erscheinungen für die *Dauer* oder blos *zeitweilig* wieder ab; doch kehrt der Bulbus und seine Function nicht mehr zur Norm zurück, vielmehr schreitet der Process, nachdem er früher oder später in den *chronischen Verlauf* eingebogen hat, immer weiter, bis endlich jede Spur von Lichtempfindung geschwunden ist und in den einzelnen Theilen des Auges der *degenerative Schwund* mehr und mehr zu Tage tritt.

4. *Objectiv* charakterisirt sich *dieser* Zustand, welchen man als *abgelaufenes Glaucom (Gl. absolutum, consumatum)* bezeichnen kann, durch: Beinhärte des Augapfels; Entwickelung eines sehr groben venösen Gefässnetzes auf der vorderen Scleralhälfte; durch beträchtliche Rigidität, stellenweise Durchscheinbarkeit und ein eigenthümliches porcellanartiges Aussehen der atrophirenden Lederhaut; durch Verstreichung der zwischen ihr und dem Cornealrande einspringenden Rinne; durch rauchige Trübung der ganz anästhetischen Cornea; Annullirung der Kammer; Retraction der Iris

auf ein schmales Säumchen, das immer sehr stark entfärbt und stellenweise des Pigmentes völlig beraubt ist, so dass das bindegewebige Stroma in Gestalt eines bläulich weissen feinen Netzwerkes oder dichter sehnenähnlicher Flecke zu Tage liegt; durch Pigmentatrophie der Aderhaut und durch die Erscheinungen einer höchstgradig entwickelten glaucomatösen Excavation mit theilweisem oder gänzlichem Untergange der centralen Gefässstücke und Ersatz durch Collateralen, mit beträchtlicher Verengerung der pulsirenden Arterien und mit der der Atrophie eigenen Sehnenfarbe des Excavationsbodens.

Das *absolute Glaucom* besteht oft viele Monate und Jahre, ohne dass das Krankheitsbild eine wesentliche Veränderung erlitte, nur wird der Schwund in den einzelnen Bestandtheilen des Augapfels, insbesondere in der Iris, der Chorioidea und dem Sehnerveneintritte immer deutlicher und früher oder später kömmt es auch zur cataractösen Trübung der Linse, es entwickelt sich wegen der gestörten Ernährungsverhältnisse die sogenannte *Cataracta glaucomatosa*. Häufig indessen wechselt das Krankheitsbild insoferne, als sich von Zeit zu Zeit manifeste *Entzündungen* einstellen, welche gewöhnlich unter heftigen Kopfschmerzen, wüthender Ciliarneurose und subjectiven Lichterscheinungen verlaufen, oft lange Zeit anhalten und dann dem Kranken sein Leben geradezu zur Qual machen. Sie treten bald *spontan* auf, bald in Folge *äusserer* Veranlassungen und zwar genügt oft die geringste äussere Schädlichkeit, ein kleiner Diätfehler, um sie herauf zu beschwören.

C. *Das secundäre oder consecutive Glaucom* trägt im Allgemeinen den Charakter der acuten oder chronischen *entzündlichen* Form, verläuft gleich dieser und unterscheidet sich von derselben eben nur durch das Voraus- und Nebenhergehen der *primären* Krankheitsprocesse.

Es darf nicht verwechselt werden mit dem *Glaucoma complicatum*, d. i. mit dem Glaucome, welches sich bisweilen neben anderen pathologischen Processen im Auge entwickelt, *ohne* dass ein näherer *Causalnexus* zwischen beiden Vorgängen bestünde. So kömmt es manchmal zum Glaucome in Augen, deren Linse bereits *cataractös* geworden ist. Auch complicirt sich in einzelnen Fällen das Glaucom mit *Cerebralamaurose* oder umgekehrt. Die frühzeitige atrophische Verfärbung der sich aushöhlenden Papille und die Einschränkung des Gesichtsfeldes *von Aussen her* geben dann neben den Symptomen des Cerebralleidens die Mittel an die Hand, um den Zustand diagnostisch gehörig beurtheilen zu können.

D. *Das Glaucom entwickelt sich vorerst immer nur auf Einem Auge.* Es kann darauf zeitlebens beschränkt bleiben. Dieses ist jedoch wohl nur äusserst selten und dort der Fall, wo das Glaucom *secundär* aus anderen, *auf das betreffende Auge gebannten* Krankheiten hervorgegangen ist. Immerhin aber ist auch in solchen Fällen eine gewisse *Disposition des anderen Auges* gegeben, indem sehr oft ein etwas heftigerer Eingriff, eine Staaroperation, eine zufällige Verletzung u. s. w. den glaucomatösen Process hervorruft, was in der Praxis sehr wohl zu berücksichtigen ist. Das *primäre* Glaucom im Gegentheile bleibt *kaum jemals monocular*. Ist einmal das eine Auge ergriffen, so ist auch das zweite in höchster Gefahr. Allerdings braucht es manchmal Jahre, ehe der Process sich in diesem ankündigt. Sehr häufig jedoch machen sich daselbst schon sehr frühzeitig,

wenige Tage oder Wochen nach dem Ausbruche des Glaucoms auf dem anderen Auge, die Vorboten bemerklich und nicht lange währt es, so ist das Glaucom ein *binoculares*.

Ausgänge. Das Glaucom ist in seinen *ersten* Stadien unter Voraussetzung günstiger Verhältnisse und einer geeigneten Therapie *beschränkt heilbar*. Wird es aber *sich selbst überlassen* oder *unzulänglich* behandelt, so verfallen die einzelnen Bestandtheile des Augapfels allmälig dem *Schwunde* und werden unfähig, ihre Functionen wieder aufzunehmen. Die *Schlussscene* bilden gewöhnlich Anfälle von *Iridochorioiditis* mit mehr minder massigen Exsudationen im Bereiche des Sehloches und der Strahlenfortsätze, worauf der Bulbus weicher wird, sich faltet und schrumpft, während an der Innenwand der Aderhaut *verknöchernde* Schwarten abgelagert werden und die Netzhaut in Folge der bindegewebigen Entartung des Glaskörpers klöppelförmig zusammengezogen wird (S. 334).

Ausnahmsweise kommen in Folge heftiger oder oft wiederholter entzündlicher Anfälle *partielle oder totale Sclerochorioidalectasien* zu Stande. Sie entwickeln sich wegen der damit verknüpften Zerrung der Ciliarnerven oft unter *wüthenden Schmerzen*, besonders wenn die Lederhaut *frühzeitig* nachgibt, *bevor* die Nerven durch den glaucomatösen Process zu Grunde gegangen sind. Nebenher gehen gewöhnlich *ausgebreitete Gefässentartungen*. Dieselben verursachen öfters sehr beträchtliche *Blutergüsse* im Inneren des Augapfels. Mitunter scheinen sie sich bis auf das Gezweige an der *Schädelbasis* zu erstrecken, wenigstens deuten die Symptome der Cerebralhyperämie, besonders andauernde intensive Kopfschmerzen darauf hin. Die *Atrophie* der einzelnen Theile ist dann immer sehr ausgesprochen, die *Iris* und die *Bindehaut* werden oft ganz matsch, zunderähnlich zerreisslich. Man bezeichnet diesen Zustand mit dem Namen *„glaucomatöse Degeneration"*.

In einzelnen Fällen ist das Product der Wucherung *Eiter*. Man hat denselben in der *Aderhaut (Schweigger)* gefunden. Meistens jedoch beschränkt sich die Eiterung primär auf die *Hornhaut* und trägt den *neuroparalytischen* Charakter *(S. 10, Graefe)*. Die solchermassen gesetzten Geschwüre können wieder *zuheilen*. Oft aber brechen sie durch und enden dann mit *Phthisis bulbi*. Mitunter werden sie auch insofern gefährlich, als sie bei eintretender Perforation *excessive*, ja erschöpfende *Blutungen* aus den gefässhältigen Binnenorganen veranlassen *(Rydl)*.

Behandlung. *Die erste und wichtigste Aufgabe ist, den Verlust, welchen die Bulbuskapsel an elastischer Dehnbarkeit erlitten hat, einigermassen auszugleichen und damit die Circulationsbedingungen im Binnenstromgebiete möglichst normal zu gestalten.* Das Mittel dazu liegt in der Einschaltung einer lockeren bindegewebigen Narbenschichte in das sclerosirte Lederhautgefüge. Es wird dadurch den *äusseren* Faserlagen der Lederhaut nämlich die Möglichkeit geboten, bei eintretendem Bedarfe etwas nachzugeben und solchermassen der fehlerhafte Kreis gelöst, in welchem sich Venenstauungen und Binnendrucksteigerungen bei rigider Kapsel unterhalten und steigern. Es genügt zu diesem Behufe eine mehrere Linien lange und möglichst flach durch die vorderste Scleralzone geführte *Schnittwunde*, wie selbe eben bei der Iridectomie glaucomatöser Augen vorgeschrieben ist (S. 296). Die *Ausschneidung eines Regenbogenhautsectors* ist in Bezug auf die angestrebte Heilwirkung von ganz *untergeordneter* Bedeutung *(Wecker, Stilling, Hasner)*,

aber insoferne für alle Fälle *dringend zu empfehlen*, als die *einfache* Scleralparacentese sehr häufig schon im Momente der Operation, öfters jedoch auch erst später, zu *Vorfällen der Iris* Veranlassung gibt, welche, da sie meistens nicht zurückgebracht werden können, zu unliebsamen Reizzuständen führen können und überdies eine der durch Iridectomie gesetzten gleichwerthige Entstellung begründen.

Man hat für die Wirksamkeit *der Iridectomie als solchen* die Ergebnisse physiologischer Experimente an Thieren geltend zu machen gesucht *(Hippel)*. Doch können dieselben hier nicht massgebend sein, da die Messungen mit ganz unzuverlässigen Instrumenten, nämlich mit Manometern (S. 6), angestellt worden sind und da neuere Experimente mit verbesserten Instrumenten das Irrthümliche der auf jene basirten Schlüsse nachgewiesen haben *(Adamük)*. Auch steht damit die praktische Erfahrung im Widerspruche. Es wird nämlich allenthalben anerkannt, dass selbst *umfangsreiche* Irisausschnitte bei ungenügend langer Scleralwunde, oder wenn sie durch einen Cornealschnitt ausgeführt werden, gegen Glaucom *nichts* vermögen. Man hat weiters gefunden, dass mitunter *partielle Dialysen* und sogar *gänzliche Ausreissungen* der Iris einen Heilerfolg nicht erzielen *(Arlt)*. Ausserdem kömmt in Betracht, dass in England und vornehmlich in Amerika nicht wenige, gewiss in hohem Grade urtheilsfähige Augenärzte die *intraoculäre Myotomie* noch dermalen der Iridectomie vorziehen oder ihrer Heilwirkung nach wenigstens gleichstellen. Man kann nun aber nicht behaupten, dass bei der Letzteren die *Durchschneidung des Ciliarmuskels* das Wesentliche sei, da der Schnitt gewöhnlich *sehr flach* durch die Sclerotica gelegt wird und jener Muskel dann gewiss nur zum kleinen Theile in die Schnittebene fällt. Noch weniger aber darf man behaupten, dass bei der kunstgerecht ausgeführten *Iridectomie* der Ansatz des Ciliarmuskels irgendwie gelockert und so eine Entspannung der Binnenmuskeln bewerkstelligt wird, da die Schnittfläche anatomischen Untersuchungen zufolge ganz *ausser* den Bereich des Aderhautspanners zu liegen kömmt. Auch darf nicht vergessen werden, dass der Einfluss des Ciliarmuskels auf den Binnendruck *ohne Einfluss* ist (S. 14). Es kann aber auch nicht die *Paracentesis als solche*, d. i. die *Entleerung* eines Theiles der Binnenmedien als die eigentliche Quelle der Heilwirkung betrachtet werden, da sonst die Eröffnung der Kammer durch einen *Cornealschnitt* dasselbe leisten müsste, wogegen zahlreiche Erfahrungen mit aller Bestimmtheit dargethan haben, dass selbst öfters *wiederholte* Cornealparacentesen den intraoculären Druck nur sehr vorübergehend annulliren und eine dauernde Heilung des Glaucoms nicht zu bewerkstelligen vermögen *(Graefe, Coccius, Secondi, Nagel)*. Es bleibt nach allem dem nichts Anderes übrig, als die *Durchschneidung der vordersten Zone der äusseren Scleralschichten* als dasjenige Moment zu bezeichnen, welches bei Bekämpfung glaucomatöser Zustände wirksam ist. Ihr Einfluss auf pathologische Drucksteigerungen lässt sich im Einklange mit der über die Pathogenese des Glaucoms aufgestellten Theorie (S. 347) denn auch wirklich ungezwungen auf den Umstand zurückführen, dass *penetrirende Scleralwunden* niemals durch *directe* Adhäsion ihrer Ränder, sondern stets durch *Zwischenlagerung eines bindegewebigen Narbengewebes* heilen, welches von der Bindehaut und der Uvea ausgeht und sämmtliche durchschnittene Theile durchdringt *(Lubinski)*. Man darf übrigens gegen die Heilwirkung der einfachen Scleralparacentese nicht einwenden, dass *cystoide Vernarbungen* den Erfolg der Operation eher gefährden als verbürgen *(Arlt)*, denn damit wird das Streitgebiet völlig verrückt. Die Scleralparacentese kann nämlich so wenig wie die sie involvirende Iridectomie die bereits *eingeleiteten pathologischen Vorgänge* in *directer* Weise regressiv machen, sondern durch Wiederherstellung eines gewissen Elasticitätsgrades nur eine Quelle der Venenstauung stopfen und damit die *Bedingungen für den Ausgleich günstiger gestalten*. Dieser Aufgabe wird aber bei der cystoiden Vernarbung *im Uebermasse* entsprochen, denn die damit behafteten Augen fühlen sich in der Regel *weicher* an als normale. Wenn übrigens nach der Scleralparacentesis die Abnahme der pathologischen Bulbushärte öfters eine *unbefriedigende* bleibt, so trifft dieser Vorwurf in gleichem Masse auch die Iridectomie. Es muss eben hier in Anschlag gebracht werden, dass eine stärkere Resistenz des Augapfels nicht nothwendig eine Erhöhung des Binnendruckes in sich schliesst (S. 1); weiters dass *verschiedene* Grade krankhafter Scleralrigidität nicht wohl stets durch eine *gleich dosirte* Operation, also durch Einschaltung eines *gleichen* Quantums nachgie-

bigen Narbengewebes neutralisirt werden können, und dass durch kunstgerechte Scleralparacentesen oder Iridectomien in *zwei einander gegenüber stehenden* oder *nachbarlichen* Quadranten die druckvermindernde Wirkung der Operation nachgewiesener Massen *wesentlich verstärkt* und dem entsprechend in nicht wenigen Fällen ein Ausgleich angebahnt wird, in welchem die einfache Paracentesis oder Iridectomie sich bereits als ungenügend erwiesen hatte.

Die *Paracentesis sclerae* ist übrigens in Verbindung mit der Entleerung eines Theiles des Glaskörpers schon vor Langem als Mittel zur Verminderung der Bulbushärte empfohlen worden *(Mackenzie)*. Sie konnte jedoch, da die Technik der Operation *dauernde* Entspannungen der Sclerotica herbeizuführen *ungeeignet* war, nur vorübergehende und darum unbefriedigende Resultate erzielen. Ihre Verbindung mit der *Iridenkleisis (Critchett, Coccius)* hat theoretisch viel für sich, ist aber wegen der Begünstigung *cystoider* Narben und nachträglicher bedrohlicher Reizzustände zu meiden. Der Vorschlag, die Iris bei der Iridectomie stark anzuziehen, um die *Zonula zum Bersten zu bringen* und so eine Verbindung des Glaskörperraumes mit der Kammer herzustellen *(Coccius)*, dürfte in Anbetracht der Gefahren, welche den Vegetationsverhältnissen der Linse und selbst des ganzen Bulbus aus einer theilweisen Sprengung des Strahlenblättchens erwachsen können, wenig Freunde finden.

Es kleben der Iridectomie gewisse *Nachtheile* an. Doch stehen diese in gar keinem Verhältnisse zu den *segensreichen* Wirkungen, welche eine zeitlich genug und mit den nöthigen Vorsichten ausgeführte Operation zu entfalten pflegt; daher sie denn auch die Indicationsgrenzen keineswegs verrücken, sondern nur in *prognostischer* Beziehung genauer beachtet werden müssen.

a. So gibt die plötzliche Entspannung des Bulbus und die damit gesetzte momentane Blutüberfüllung seiner Binnenorgane beim *acuten* und namentlich beim *fulminirenden* Glaucome in der Regel zu *intraoculären Hämorrhagien* Veranlassung, und zwar kommen diese um so leichter zu Stande und werden um so massenhafter, je stärker die Trübung der Binnenmedien und je grösser die Spannung der Bulbuskapsel war. Es scheint, dass mit der Intensität des entzündlichen Processes die Brüchigkeit der Gefässe wachse, indem beim *subacuten* Glaucome viel seltener und beim *chronischen einfachen* Glaucome nur ausnahmsweise und zwar vornehmlich bei Leuten mit atheromatösen Gefässen *(Mauthner, Liebreich)* solche Blutungen zu Stande kommen, obgleich hier die fühlbare Bulbushärte gar oft eine excessive ist. In der Regel werden derlei Extravasate *rasch aufgesaugt*, besonders in der Netzhaut, und hinterlassen auch meistens *keine* functionellen Störungen. Bisweilen, vornehmlich wenn die Blutung etwas *reichlicher* war, geschieht dieses indessen doch und das Resultat sind dann *theilweise Verdunkelungen* des Gesichtsfeldes.

b. Wird die Iridectomie *beim acuten entzündlichen Glaucome in den früheren Perioden*, während oder nach einem der ersten manifesten Entzündungsanfälle ausgeführt: so *beschleunigt* sie in einem grossen Procent der Fälle *den Ausbruch* des Leidens auf dem *anderen* Auge, vornehmlich wenn dieses schon Prodromalzeichen nachweisen lässt, öfters aber auch in dem Falle, als dieses Auge noch ganz gesund ist. Während sonsten beim acuten entzündlichen Glaucome die ersten manifesten Entzündungsanfälle an dem einen und dem anderen Auge durch Intervalle von einigen Monaten und selbst Jahren getrennt zu sein pflegen, zeigen sich nach der Iridectomie häufig schon binnen *weniger Tage* die Prodromen am zweiten Auge, oder es bricht daselbst das Glaucom selbst in voller Entwicklung aus. Neueren Erfahrungen zufolge scheint am zweiten bis vierten

Tage nach der Operation die Neigung zur Erkrankung des zweiten Auges am stärksten zu sein *(Graefe)* und aus der Reizung erklärt werden zu müssen, welche die, von Seite des entzündlichen Processes ohnehin schon erregten Ciliarnerven durch den operativen Eingriff erfahren, und bei der völligen Entspannung der Bulbuskapsel leicht auf das andere Auge übertragen können *(Graefe, Mooren)*. Einzelne Autoren *bezweifeln* die Richtigkeit der fraglichen Beobachtungen *(Arlt, Laqueur)*, doch mit Unrecht. Nur beim *chronischen einfachen* Glaucome, wo die Entzündungserscheinungen fast gänzlich zurücktreten, ist eine solche Succession des Processes am zweiten Auge *nicht* zu fürchten. Der Nachtheil, welcher bei *acuten* Processen daraus erwächst, wird übrigens reichlich aufgewogen durch den Umstand, dass die Iridectomie gerade während den ersten Perioden des acuten Glaucoms die besten Erfolge erzielt und diese sowohl bei dem erstergriffenen als bei dem anderen Auge ausgenützt werden können; während jede Versäumniss, jeder Aufschub der Operation unter solchen Verhältnissen sich bitter straft. Selbstverständlich darf jedoch der behandelnde Arzt es nicht unterlassen, den Kranken vor der Operation auf die Möglichkeit aufmerksam zu machen, dass das zweite Auge binnen kurzem ergriffen werden und seinerseits die Operation erfordern könne.

c. Manche glauben, dass die Iridectomie öfters Veranlassung zur raschen *Ausbildung der Cataracta* an dem operirten Auge gebe. Es ist jedoch gar kein Zweifel, dass in der allergrössten Mehrzahl solcher Fälle eine *Verletzung* der Kapsel die nächste Ursache der Staarbildung geliefert habe. In einzelnen seltenen Fällen konnte indessen der rasche Abfluss des Kammerwassers eine *Berstung der Kapsel oder der Zonula* bedingt *(Coccius)* und damit den Grund des Staares gelegt haben *(Graefe)*.

d. Die „*cystoide Vernarbung*“ wird vornehmlich in jenen Fällen beobachtet, in welchen die Zeichen der intraocularen Drucksteigerung schon *vor* der Operation *stark* ausgeprägt waren. Es bleiben in solchen Fällen die beiden Wundflächen des linearen Einstichskanales öfters nicht in unmittelbarer Berührung, vielmehr baucht sich das verbindende neoplastische Gefüge in Gestalt eines zarten Wülstchens heraus, welches aus stärkeren sehnigen Fäden und zwischengelagerten, sehr dünnhäutigen, mehr prominenten blasenartigen Buckeln besteht. Gewöhnlich wird diese ectatische Zwischensubstanz von Zeit zu Zeit *durchbrochen* und das Kammerwasser tritt unter die Bindehaut, dieselbe nach vorne hervortreibend. Es *wiederholt* sich dieser Zufall oftmals noch viele Monate nach der Operation, ja es sind Fälle beobachtet worden, wo nach zwei und mehr Jahren noch derlei Durchbrüche statt fanden. Gemeiniglich bleibt unter solchen Umständen der Bulbus normwidrig *weich*, doch hat die Kammer ihre normale Weite. Bei *geringeren* Graden der cystoiden Vernarbung wird in der Regel etliche Monate nach der Operation das Gewebe zwischen den Narbensträngen dichter, die Ergüsse von Humor aqueus hören allmälig auf und es kömmt endlich zu einem ziemlich normalen Abschlusse der Wunde. Bei *höheren* Graden jedoch braucht die Verdichtung und Verflachung des blasigen Wulstes immer eine viel längere Zeit. Oefters besteht während der ganzen Periode eine starke *Conjunctivalinjection* und eine sehr beträchtliche *Reizbarkeit* gegenüber äusseren Schädlichkeiten. Mitunter kömmt es dann wohl auch zu fatalen *Entzündungen*, die sich bis zur *Eiterbildung* steigern und den Bulbus zu Grunde richten können *(Graefe)*.

Um solchen üblen Ereignissen *vorzubeugen*, ist es nothwendig, in Fällen, in welchen während den ersten Wochen nach der Operation sich eine Tendenz zu cystoider Vernarbung zeigt, ein besonders strenges diätetisches Verhalten anzuordnen, um äussere Schädlichkeiten thunlichst zu beseitigen, ausserdem aber den Bulbus periodisch mittelst eines leichten *Druckverbandes* zu comprimiren. Bei *höhergradiger* Ectasie des Zwischengewebes, wenn gleichzeitig ein starker Conjunctivalreiz besteht, ist es räthlich, die normale Wundheilung dadurch anzubahnen, dass man bei gut fixirtem Bulbus den Wulst mittelst eines Staarmessers an dem einen Rande *spaltet*, sodann die Blasenwand mit der Schere *abträgt* und nun nach Anlegung eines leichten Druckverbandes durch mehrere Tage strengste Ruhe bei Bettlage einhalten lässt, überhaupt wie nach schwereren Augenoperationen vorgeht. Für die Behandlung heftiger *Entzündungen* gelten die allgemeinen Regeln *(Graefe.)*

Im Allgemeinen kann man sagen, *die Iridectomie leiste beim Glaucom um so mehr, je früher sie ausgeführt wird und je weniger die Binnenorgane des Bulbus materielle Veränderungen erlitten haben.* Ihr Haupteffect besteht eben blos in der Herbeiführung günstigerer Circulations- und Nutritionsverhältnisse. Sie *erleichtert nur* den Ausgleich der vorhandenen Ernährungsstörung; sollen die Elemente wieder functionstüchtig werden, so müssen sie als solche noch bestehen. Es ergibt sich daraus als eine allgemeine *Regel, dass die Operation möglichst zeitig ausgeführt werden müsse.*

1. In den ersten Zeiten des *Prodromalstadiums*, bei geringer Entwickelung der Vorboten und langsamer Steigerung derselben, wird man allerdings keine grosse Gefahr laufen, wenn man das therapeutische Verfahren vorderhand auf Fernhaltung aller *Schädlichkeiten*, welche zur Gelegenheitsursache des glaucomatosen Processes werden könnten, so wie auf Verminderung und Beseitigung der *Circulationsstörungen* oder eines bereits vorhandenen *Reizzustandes* richtet.

In ersterer Beziehung kann nicht genug strenge das *allsogleiche Aufgeben jeder das Auge nur einigermassen anstrengenden Beschäftigung*, z. B. des Lesens, Schreibens, Nähens u. s. w. gefordert werden. Gleichzeitig muss der Kranke thunlichst vor der Einwirkung *intensiver Lichtgrade*, directen Sonnenlichtes, greller Reflexe, sowie starker Lichtcontraste, wie sie beispielweise *künstliche* Erleuchtungen bedingen, verwahrt werden, sei es durch Vermeidung der Gelegenheiten zu derartigen Einwirkungen, sei es im Falle der Noth durch Abschwächung dieser Schädlichkeiten mittelst zweckmässiger Anwendung schützender Apparate. Aber auch *Wind, Rauch, Staub, scharfe Dämpfe, starker Temperaturwechsel* u. dgl. können erfahrungsgemäss zur Gelegenheitsursache der ohnehin schon vorbereiteten Entzündung werden, oder wenigstens die vorhandene Hyperämie und Reizung der Theile, somit auch die Disposition zum Glaucome steigern. Sie müssen demnach bei der Vorschreibung des einzuhaltenden Regimens wohl berücksichtigt werden. Empfehlenswerth ist insoferne für die bessere Jahreszeit der Aufenthalt auf dem Lande, in einem nicht zu warmen Klima, mässige Bewegung im Freien, an wind- und staubfreien schattigen Orten und während der kühleren Tageszeit. Mit Rücksicht auf die gegebene *locale* Hyperämie sind körperliche und geistige *Aufregungen* thunlichst zu meiden. Auch die *Kost* ist von hohem Belange. Der Genuss ungewässerten Weines, des Bieres, starken schwarzen Kaffee's, starken Thee's, des Branntweines ist ganz zu untersagen. Kleine Dosen eines leichten gewässerten Weines, des Milchkaffee's, schwachen Thee's dürften jedoch kaum eine Gefahr mit sich bringen. Die Malzeiten sollen aus leicht verdaulichen, leicht kaubaren, nicht stark gewürzten, nicht blähenden, vornehmlich pflanzlichen Speisen zusammengesetzt werden. Ueberfüllung des Magens ist streng zu meiden; dafür können sich die Malzeiten öfter im Tage wiederholen. Des Abends bleibt der Kranke am besten

diät. Auch ist es von Wichtigkeit, dass derselbe nicht nach dem Mittagsmale schlafe. *Bei der nächtlichen Ruhe ist erhöhte Lage des Kopfes* und Vermeidung der Rückenlage zu empfehlen. Die Gründe dafür liegen auf der Hand. Es sind dieselben, welche eine *leichte bequeme Kleidung* nothwendig machen und beengende, namentlich den Hals einschnürende und zu warme Kleidung in hohem Grade gefährlich machen.

Unter den *directen Mitteln* ist die zeitweilige Application *kühler Ueberschläge* auf die Augen und den Vorderkopf hervorzuheben. Es ist die locale Wärmeentziehung jedoch nur am Platze, wenn die Erscheinungen der Hyperämie, namentlich örtlicher *Blutwallungen*, im Auge und Gehirne deutlicher hervortreten und mit erhöhter Temperatur vergesellschaftet sind. Das Vorhandensein von *Gicht* contraindicirt dann die kühlen Ueberschläge durchaus nicht. Immerhin jedoch fordert deren Anwendung Vorsicht und stete Rücksichtnahme auf die örtliche Temperatur. *Douchen* sind ihrer reizenden Wirkung halber zu meiden. *Auch kalte Bäder* bedingen nicht selten temporäre Blutwallungen und werden in solchem Falle am besten unterlassen. Sind *heftige Schmerzen* zu bekämpfen, so können *hypodermatische Einspritzungen* von Morphiumlösungen verwendet werden. *Mydriatica* sind zu vermeiden (S. 38).

Ueberdies verlangt das die örtlichen Hyperämien bedingende *Grundleiden* häufig eine eingehendere Behandlung. So wird z. B. bei *Unterleibsleiden* oft die systematische Anwendung leicht lösender Mittel, namentlich gewisser Mineralwässer, bei *Herzleiden* die Application der Digitalis u. s. w. erforderlich. Die Indicationen dafür zu stellen, ist Sache der speciellen Therapie. Doch muss hier erwähnt werden, dass der Gebrauch *warmer* Bade- und Trinkquellen eine überaus grosse Gefahr in sich schliesst; dass diese daher in Fällen, in welchen das Grundleiden auf ihren Gebrauch hinweist, stets durch *kühlere* und *möglichst wenig aufregende Quellen* zu ersetzen sind.

Rücken einmal die Anfälle von Verdunkelung des Gesichtsfeldes näher an einander, so ist es klug, die Operation *nicht länger mehr zu verschieben*, denn der *Ausbruch* des Glaucoms ist bald zu erwarten und es steht dahin, in welcher Form derselbe erfolgt und ob er nicht vielleicht rasch Veränderungen setzt, gegen welche die Iridectomie nur wenig mehr vermag. *Nach der Operation* bleiben die Anfälle in der Regel aus und die Functionstüchtigkeit der Netzhaut wird *meistens* auf den *früheren* Grad der Vollkommenheit gehoben, so dass die Kranken wieder ihren gewohnten Beschäftigungen nachzugehen vermögen. Nur ausnahmsweise geschieht es, dass trotz dauernder Verminderung der Bulbushärte doch ein glaucomatöses Sehnervenleiden und allmälig Atrophie der Papille mit mehr minder bedeutenden Sehstörungen zur Entwickelung kömmt, oder dass *neue Nachschübe* mit Druckvermehrung die *Wiederholung* der Operation verlangen.

2. *Ist der glaucomatöse Process in acuter Form zum Ausbruch gekommen*, so ist das Kuriren mit Antiphlogisticis, Narcoticis, Mydriaticis etc. meistens Zeitverlust; die Verzögerung der Operation verlängert das intensive Leiden des Kranken und vermindert die Möglichkeit einer Wiederherstellung, da sie den degenerativen Veränderungen Zeit zur Entwickelung gönnt. Namentlich beim *fulminirenden* Glaucom ist ein *allsogleiches* operatives Einschreiten *dringendes* Gebot, da hier oft schon *wenige* Tage hinreichen, um *unheilbare* Schäden zu setzen. Beim *gewöhnlichen acuten Glaucom* kann man eher noch einige Tage zuwarten, um den ärgsten Sturm in den localen Gefäss- und Nervenbahnen vorüber gehen zu lassen; ja in vielen Fällen hat sich sogar die *vorläufige Beschwichtigung* der heftigen Entzündung und der wüthenden Ciliarneurose dem Endeffecte *günstig* erwiesen. Doch ist erfahrungsmässig ein solches Zögern nur dann gestattet, wenn der

entzündliche Anfall keine allzugrosse Abnahme des Sehvermögens mit sich gebracht hat. Wo dieses im *raschen* Laufe bis auf *quantitative* Lichtempfindung gesunken ist, oder sich *Einschränkungen* des Gesichtsfeldes geltend machen, wäre es *gefährlich*, die Operation aufzuschieben, um mittlerweile die Intensität der Entzündung und Ciliarneurose durch Antiphlogistica und Narcotica zu bekämpfen. Zudem hat sich die Operation selbst als das *sicherste* und *kräftigste* antiphlogistische und schmerzstillende Mittel erwiesen.

In der That hören die bis dahin oft unerträglichen *Schmerzen* gewöhnlich *unmittelbar nach* der Operation fast gänzlich auf. Höchstens bleiben 1—2 Tage leichte Stirnschmerzen oder Empfindungen zurück, wie selbe nach jeder Operation vorkommen. *Auch die Entzündungserscheinungen* gehen meistens in der kürzesten Zeit zurück, oder werden in sehr erfreulicher Weise vermindert. Eben so nimmt auch das *Sehvermögen* unmittelbar nach der Operation zu, soweit nämlich die Störung desselben von der Trübung des nunmehr abgeflossenen Kammerwassers und von der Steigerung des intraocularen Druckes abhängig gewesen war. Das Zurückgehen der entzündlichen Alterationen und der in solchen Fällen sich fast immer einstellenden Netzhautecchymosen bedingt dann *weiters* eine *allmälige* Zunahme, welche sich besonders innerhalb der ersten 14 Tage deutlich nachweisen lässt, aber auch *nach* dieser Zeit noch fortzuschreiten pflegt, so dass in den meisten Fällen erst nach 6—8 *Wochen* der *Höhenpunkt* erreicht wird.

Ist zeitlich genug operirt worden, so gelingt es beim *acuten* Glaucome häufig, dem lichtempfindenden Apparate nahezu seine *frühere* Functionstüchtigkeit zurück zu geben und dieselbe auch *dauernd* zu erhalten. Erfahrungsmässig kann man beim gewöhnlichen acutentzündlichen Glaucome auf ein so glänzendes Resultat mit *Wahrscheinlichkeit* rechnen, wenn die Iridectomie in den ersten 14 Tagen nach dem *ersten* Anfalle zur Ausführung kömmt, und zwar ist die Hoffnung eine um so mehr gerechtfertigte, je *früher* innerhalb dieses Zeitraumes der Eingriff geschieht, immer *vorausgesetzt*, dass es sich um ein Auge handelt, welches vor dem Anfalle, in den Intervallen der prodromalen Insulte, *normal functionirte*, dass dermalen das Gesichtsfeld nicht bereits eine merkliche Einschränkung erlitten hat und dass die Lichtempfindung noch eine sehr prompte ist. In *minder frischen* Fällen und überhaupt, wo sich bereits eine *Einschränkung* des Gesichtsfeldes nachweisen lässt, allenfalls auch die Fähigkeit, *qualitative* Lichtunterschiede wahrzunehmen, verloren gegangen ist, wird ein so ausgezeichneter Erfolg nur *ausnahmsweise* erzielt, *erwarten* darf man ihn nie; in der Regel bleibt die *Sehschärfe* ansehnlich vermindert, das *Gesichtsfeld* erhält auch nicht mehr seine frühere Ausdehnung. Es sind unter solchen Umständen eben fast immer schon *degenerative* Veränderungen des lichtempfindenden Apparates im Spiele und diese werden durch die Iridectomie wenig berührt.

Diese Ohnmacht der Iridectomie gegenüber *degenerativen* Alterationen zeigt sich übrigens auch sehr auffällig an den *mehr oberflächlich gelegenen Organen*. Selbst in verhältnissmässig *frischen* Fällen stellt sich öfters die normale Empfindlichkeit der Cornea nicht mehr her, die Kammer bleibt sehr oft etwas verengt, die *Iris* erscheint constant nach wie vor der Operation etwas verfärbt, die *Pupille* etwas erweitert und träge beweglich oder ganz staar und die Functionsbeschränkung des *Accommodationsmuskels* äussert sich durch sehr auffälliges Fernstehen des Nahepunktes.

Uebrigens darf nicht verschwiegen werden, dass die Operation, trotzdem sie zeitlich genug, mit den gehörigen Vorsichten und unter scheinbar *günstigen* Auspicien vorgenommen wurde, auch *versagen könne*. Abgesehen

von dem *apoplectischen Glaucome*, bei welchem die Operation überhaupt von sehr zweifelhaftem Erfolge ist und dem Auge bisweilen geradezu *verderblich* wird (S. 351), kommen Fälle vor, in welchen nach der Operation sich *neue acute Entzündungsanfälle* mit mehr minder starker Ciliarneurose einstellen und dann nicht immer durch eine *wiederholte Iridectomie* beschwichtigt werden können, sondern *dauernde* Schäden setzen. Auch werden Fälle beobachtet, und diese sind nicht einmal gar so selten, in welchen nach der Iridectomie das Glaucom sich in der *chronisch inflammatorischen* oder *einfachen nicht entzündlichen Form* mehr und mehr ausbildet. Es ist dann dringend nothwendig, die Operation baldmöglichst an dem *nachbarlichen* oder *entgegengesetzten Quadranten zu wiederholen* und solchermassen die Nachgiebigkeit der Bulbuskapsel zu vergrössern.

3. *In den späteren Perioden des acuten Glaucoms* ist die Aussicht auf eine Herstellung der *vollen* Functionstüchtigkeit des lichtempfindenden Apparates und auf deren *dauernde* Erhaltung schon *sehr gesunken*. Allerdings führt der glaucomatöse Process nicht immer gleich rasch zu degenerativen Veränderungen im lichtempfindenden Apparate; vielmehr kommen bisweilen Fälle vor, wo *nach wiederholten acuten Anfällen* das Sehvermögen auf einige Zeit wieder *spontan* einen höheren Grad erreicht und auch eine Excavation nicht nachgewiesen werden kann. Unter solchen Verhältnissen vermag dann auch die Iridectomie *sehr viel* zu leisten, das Auge selbst *vollständig* zu rehabilitiren. Dieses sind jedoch *seltene* Ausnahmen; in der Regel findet man in den späteren Perioden des acuten Glaucoms schon das Gesichtsfeld eingeengt und die Papille auffällig ausgehöhlt. Eine *Zurückführung zur Norm* liegt dann bereits ausser den Grenzen der Möglichkeit. Doch gelingt es noch bisweilen, wenn die Excavation wenig entwickelt und die Einengung des Gesichtsfeldes eine geringe, namentlich concentrische ist, die *centrale Sehschärfe dauernd* um einiges zu erhöhen und auch wohl das Gesichtsfeld etwas zu erweitern. Man darf sich um so mehr dieser Hoffnung hingeben, je grösseren Antheil an der Sehstörung *die Trübung der dioptrischen Medien* und die *Steigerung des intraocularen Druckes* zu haben scheint. Wo das Gesichtsfeld jedoch beträchtlich, besonders von der einen Seite her, eingeengt oder wohl gar *excentrisch* geworden ist, oder wo die Lichtempfindung schon sehr undeutlich zu werden beginnt, so wie dort, wo die Excavation schon weit in ihrer Entwickelung gediehen ist; muss man sich in der Regel damit begnügen, *den Process zum Stillstande zu bringen*.

Uebrigens sind die mit der Iridectomie unter so bewandten Umständen erzielten günstigen Resultate *nicht immer von langem Bestande*. In vielen Fällen *beschränkt* sich das Gesichtsfeld über kurz oder lang unter Abnahme der centralen Sehschärfe wieder auffällig, reducirt sich wohl auch auf einen kleinen excentrischen Theil und am Ende schwindet nicht selten jede Spur von Lichtempfindung. Die dem freien Auge zugänglichen Symptome des Glaucoms können sich dabei allmälig weiter und weiter ausbilden, so dass die Krankheit später unter der Form des *einfachen nicht entzündlichen* oder *chronisch inflammatorischen* Glaucoms in die Erscheinung tritt. In anderen Fällen *verwischen* sich die charakteristischen Merkmale mehr und mehr; auch *verflacht* sich die gegebene *Excavation*, wenn sie frisch ist, nicht selten in sehr auffälligem Grade, sie wird muldenförmig; der degenerativen Atrophie der Elemente jedoch vermag die Operation nicht zu steuern, ein-

mal bis zu einem gewissen Grade vorgerückt, geht dieselbe in der Regel weiter und früher oder später verräth der Sehnerveneintritt durch seine schmigweisse Farbe und den leichten seidenähnlichen Glanz die bindegewebige Entartung der Papille.

Es ist hierbei wichtig zu bemerken, dass derlei *sehnige Verfärbungen der Papille* nach der Iridectomie bei Glaucom *fast regelmässig (Liebreich)* vorkommen, ohne dass damit nothwendig eine Gefahr für das *Sehvermögen* erwüchse. *Bedenklich* und wirklich auf *progressiven Schwund* zu beziehen sind sie nur, wenn damit eine *Abnahme der Sehschärfe* gleichen Schritt hält. Manchmal jedoch erfolgt der Verfall des Sehvermögens nach der Iridectomie überaus rapid und führt in der kürzesten Zeit zu völliger Erblindung des Auges *(Berlin, Mauthner)*.

4. *Bei dem chronisch inflammatorischen* und *bei dem einfachen nicht entzündlichen Glaucome* ist der Umstand sehr misslich, dass die Kranken meistens erst *spät* die ärztliche Hilfe ansuchen, zu einer Zeit, wo die *materiellen* Veränderungen der Binnenorgane des Auges schon weit vorgeschritten sind. Immerhin gelingt es auch hier nicht selten, *seit kurzem* bestehende *centrale Sehschwächen* und selbst *seitliche Einschränkungen aufzuhellen* oder doch um ein Bedeutendes zu *vermindern;* wenigstens kann man in der Mehrzahl der Fälle auf einen *Stillstand des Processes*, auf eine *dauernde Erhaltung* des noch bestehenden Grades des Sehvermögens und der materiellen Zustände der Binnenorgane hoffen. Im Ganzen hat man um so mehr Grund zu einer *günstigen* Vorhersage, je *früher* die Operation ausgeführt wird, je grösser die daraus resultirende *Entspannung* ist und je rascher sich nach der Operation *die Vorderkammer wieder füllt.*

Wo der Entspannung nach Ablauf des Kammerwassers eine *unvollständige* bleibt, da ist die Aussicht auf einen nur einigermassen günstigen Erfolg auf das Tiefste herabzustimmen; meistens stellt sich die Kammer gar nicht mehr her und die Bulbusorgane verlieren unter den fortdauernden misslichen Verhältnissen alsbald ihre Functionstüchtigkeit gänzlich *(Graefe, Mooren, Ed. Meyer)*. Es scheint, dass unter solchen Umständen die *Lederhautsclerose* schon sehr weit vorgeschritten sei und die einfache Iridectomie nicht mehr ausreiche, um der Bulbuskapsel einen genügenden Grad von Elasticität wiederzugeben. In einzelnen Fällen mag dann vielleicht die *wiederholte Iridectomie* am *nachbarlichen* oder *entgegengesetzten* Quadranten das Fehlende nachholen. In der Regel jedoch genügt diese Operation *nicht*, um die Degeneration aufzuhalten. Eine wichtige praktische Regel ist es, in diesen Fällen unmittelbar nach der Operation den *Druckverband* zu meiden, indem er geeignet ist, den im Inneren des Bulbus herrschenden Druck missliebig zu steigern. Auch wird in derlei Fällen dem künstlichen Blutegel Günstiges nachgerühmt *(Graefe)*.

Ausnahmsweise geschieht es auch wohl, dass *unmittelbar nach der Iridectomie* die Resistenz des Bulbus *bedeutend zunimmt*, ja der Bulbus steinhart wird. Es verlaufen solche Fälle nach den bisherigen Erfahrungen überaus *ungünstig (Liebreich)*. Nach einigen Beobachtungen zu urtheilen scheint die Resistenzzunahme auf *massigen Blutaustretungen* in den Glaskörper zu beruhen *(Nagel)*.

Nicht selten stellt sich nach der Iridectomie *die vordere Kammer nur langsam und unvollständig oder gar nicht her*, oder es verschwindet der mittlerweile angesammelte Humor aqueus nach Ablauf von Wochen und Tagen wieder und die Kammer *bleibt entleert*. Es sind solche Fälle von übler Bedeutung, da der Defect des Kammerwassers auf tief greifende Störungen in den osmotischen Verhältnissen der gefässreichen Binnenorgane und mittelbar auf weiter gediehene materielle Veränderungen derselben hindeutet. In der That gelangen derlei Augen nur selten zu einem befriedigenden Sehvermögen, obgleich diese Hoffnung nicht gänzlich ausgeschlossen ist *(Mauthner)*.

Im Allgemeinen treten beim chronischen einfachen Glaucome die günstigen Wirkungen der Iridectomie *weniger rasch* hervor, als bei der acuten Form, wo die Trübung der Medien, die zeitweiligen beträchtlichen Circulationsstörungen etc. bei der Sehstörung concurriren und in der Iridectomie ein *rasch wirkendes* Gegenmittel finden. Es braucht oft Monate und selbst länger, ehe die Besserung des Sehvermögens oder auch nur der Stillstand des früher stetig fortschreitenden Uebels mit *Gewissheit* nachgewiesen werden kann. Es ist nothwendig, auf diesen Umstand den Kranken aufmerksam zu machen, damit er von der Operation nicht zu viel erwarte.

5. Für das *secundäre Glaucom* gelten im Grunde genommen dieselben therapeutischen und prognostischen Regeln wie für das *primäre* und *reine* Glaucom, so weit es sich nämlich um das Glaucom als solches handelt. Auch hier ist es dringend nothwendig, die Drucksteigerung und die Excavation nicht zu weit in ihrer Ausbildung vorschreiten zu lassen oder abzuwarten, bis die Circulationsbedingungen im Inneren des Auges durch die *Sclerose* der Lederhaut sich für die *Dauer* minder günstig gestaltet haben. Am besten thäte man freilich, wenn man die Iridectomie gleich *prophylaktisch* in Ausführung brächte. Jedenfalls soll man nicht länger zaudern, wenn sich die Drucksteigerung deutlich kenntlich macht oder gar die Excavation der Papille beginnt. Ohnehin verlangt das *primäre* Leiden nicht selten die Operation, um zur Heilung oder doch zum Stillstande gebracht zu werden.

6. Gegen das *absolute Glaucom*, d. i. das Glaucom der älteren Schriftsteller, vermag die Iridectomie *nichts;* man wird daher besser thun, die Operation zu sparen, es wäre denn, dass häufige acute Anfälle, heftige Schmerzen, lästige Chromopsien, Photopsien etc. zu einem directen therapeutischen Einschreiten auffordern. Bleibt dann aber die Operation ohne Erfolg, so erscheint in dringenden Fällen die *Enucleatio bulbi* gerechtfertigt *(Graefe)*.

7. In Fällen *glaucomatöser Degeneration* verschlimmert die Iridectomie eher das Leiden, indem sie gemeiniglich zu reichlichen intraocularen *Blutungen* Veranlassung gibt. Wo fortwährend entzündliche Anfälle oder häufige Ciliarneurosen ein therapeutisches Einschreiten nothwendig machen, ist die *Enucleatio bulbi* bei weitem vorzuziehen. Mitunter ist diese Operation vom günstigsten Einflusse auf die Therapie des *anderen etwa noch heilungsfähigen Auges*, da sie eine ergiebige Quelle *sympathischer* Reizungen stopft. Wenn das zweite Auge *frei*, oder durch Iridectomie vor sympathischen Reizungen einigermassen sicher gestellt, oder ebenfalls schon erblindet ist, kann man statt der Ausschälung wohl auch die *künstliche Vereiterung* des Bulbus mittelst eines durchgezogenen Fadens *(Graefe)* in Ausführung bringen. (Siehe Therapie des Sclerochorioidalstaphyloms.)

Quellen: *Hamer*, *Donders*, kl. Monatbl. 1863. S. 502; A. f. O. IX. 2. S. 215. — *Dor*, kl. Monatbl. 1865. S. 351. — *Stellwag*, Ueber doppelte Brechung etc. Denkschriften der Wien. k. Akad. der Wiss. V. Wien, 1853. S. 62; der intraocul. Druck. Wien. 1868. S. 34, 44, 47, 52. — *Schelske*, A. f. O. X. 2. S. 1, 18, 26, 44. — *Jacobson*, ibid. X. 2. S. 54. — *Haffmans*, ibid VIII. 2. S. 124, 143, 147, 151, 153, 154, 156, 162, 165, 168, 171, 173. — *Ed. Jaeger*, Staar und Staaroperationen. Wien, 1854. S. 103, 104; Wien. med. Wochenschrift. 1854. S. 36; Zeitschrift der Wiener Aerzte. 1858. S. 465, 467, 486, 491; Einstellungen des diopt. Apparat. Wien, 1861. S. 37, 42; Fig. 12—17; Handatlas, Fig. 52—60. — *Graefe*,

A. f. O. I. 1. S. 371, 375; I. 2. S. 299; II. 2. S. 291; III. 2. S. 456; IV. 2. S. 127; VI. 2. S. 150, 254; VIII. 2. S. 242; IX. 2. S. 105, 110; XII. 2. S. 153; XIV. 2. S. 116; XIV. 3. S. 147; XV. 3. S. 108. — *A. Weber*, ibid. II. 1. S. 133, 141. — *Schreigger*, ibid. V. 2. S. 233; Vorlesungen über den Gebrauch des Augenspiegels. Berlin, 1864. S. 127, 130. — *Förster*, A. f. O. III. 2. S. 81; Congrès ophth. 1867. S. 128. — *Coccius*, der Mechanismus d. Accom. S. 92, 95, 98; A. f. O. IX. 1. S. 1, 8, 12; Ueber Glaucom, Entzündung etc. Leipzig, 1859. S. 11, 15, 16, 18. — *G. Braun*, A. f. O. IX. 2. S. 222, 225, 226. — *Alf. Graefe*, ibid. VII. 2. S. 113. — *Pagenstecher*, Klin. Beobachtungen. Wiesbaden, 1860. I. S. 26, 39; II. S. 13; kl. Monatbl. 1869. S. 392, 396. — *Mackenzie*, Prakt. Abhandl. etc. Weimar, 1832. S. 689. — *Rothmund*, Jahresbericht 186½. München, 1863. S. 10. — *Tetzer*, Wiener allg. med. Zeitschrift. 1862. S. 210. — *Bowman*, British med. journ. 1862. S. 377, 381; klin. Monatblätter. 1866. S. 267. — *Knapp*, Dritter Jahresbericht. Heidelberg, 1865. S. 19; Canstatt's Jahresbericht. 1864. III. S. 155. — *Critchett*, Ophth. Hosp. Rep. II. S. 59. — *Solomon*, kl. Monatbl. 1866. S. 116, 118. — *Secondi*, Clinica di Genova. Riassunto. Torino, 1865. S. 39, 51. — *Businelli*, Zeitschrift der Wien. Aerzte. 1859. S. 267, 269. — *Laqueur*, Centralbl. 1869. S. 361—363. — *Rydl*, kl. Monatbl. 1869. S. 395; Wien. Augenklinik. Bericht. S. 132, 142, 151, 153. — *O. Becker*, ibid. S. 29; kl. Monatbl. 1869. S. 397. — *Arlt*, Wien. Augenklinik Ber. S. 39; kl. Monatbl. 1869. S. 386. — *Mooren*, ophth. Beob. S. 96, 177, 187, 195; über symp. Ophth. S. 141, 145. — *Heymann*, kl. Monatbl. 1867. S. 147, 155. — *Wegner*, A. f. O. XII. 2. S. 1, 15, 18, 21. — *Hutchinson*, ibid. S. 1. — *Horner*, ibid; kl. Monatbl. 1869. S. 391, 396. — *Wecker*, ibid. S. 385, 387, 395. — *Nagel*, ibid. S. 388. 394. — *Meyer*, ibid. S. 390. — *Liebreich*, ibid. S. 393, 400, 403. — *Berlin*, ibid. S. 402. — *Reuss*, ibid. S. 400. — *Hippel*, ibid. S. 376. — *Adamük*, ibid. S. 380, 383; 1867. S. 327. — *Lubinski*, A. f. O. XIII. 2. S. 378. — *Arcoleo*, Conferenze clin. S. 8. — *Hasket Derby*, Transact. am. ophth. soc. 1869. S. 35. — *Cusco*, nach Coccius, der Mech. etc. S. 93. — *Leber*, A. f. O. XIV. 2. S. 216. — *Landesberg*, ibid. XV. 1. S. 204, 208. — *Mauthner*, kl. Monatbl. 1869. S. 392, 402; Lehrb. d. Ophthscop. S. 271 u. f. — *Stilling*, A. f. O. XIV. 3. S. 266. — *Hasner*, Prag. Vierteljahrschrift. 101. Bd. Lit. Anz. S. 21.

4. Chorioiditis (Panophthalmitis) suppurativa.

Krankheitsbild. *Charakteristisch ist ausser den Symptomen der Entzündung überhaupt, namentlich einer mehr weniger beträchtlichen ödematösen oder chemotischen Schwellung der Lider und Bindehaut, das Auftreten einer gesättigten eiterfarbigen Trübung in der Tiefe des Auges und die rasche völlige Erblindung des letzteren.*

1. Der *directe* Nachweis der *chorioidalen Eiterherde* ist wohl nur sehr ausnahmsweise gestattet, da die *dioptrischen Medien von Anbeginn an mitleiden* und vermöge ihrer Trübung die ophthalmoskopische Untersuchung des Augengrundes behindern. Ehe sich noch durch den Augenspiegel erkennbare Eiterherde *in der Aderhaut* bilden können, wird immer der *Glaskörper* in Folge entzündlicher Gewebswucherung seiner Durchsichtigkeit verlustig und beurkundet auch wohl eine merkliche Volumsvergrösserung. Man findet die entfärbte Iris sammt der Linse mehr weniger nach vorne gedrängt oder gar der Cornea anliegend, und *hinter* der starren und gewöhnlich auch beträchtlich erweiterten *Pupille eine diffuse*, an Dichtigkeit rasch zunehmende, meistens gelblich grünliche *Trübung*, welche oft von einem stärker reflectirenden Balken- oder Fachwerke durchzogen wird.

Doch ist auch dieses Symptom häufig unnachweisbar, indem neben der eitrigen Aderhautentzündung gerne *ähnliche Processe in den vorderen*

Theilen des Augapfels auftreten, die Kapsel sohin oft getrübt, die Pupille geschlossen oder verlegt, das Kammerwasser einfach getrübt oder von einem massigen Hypopyum verdrängt, die Cornea durch eitrige Infiltrate opak, theilweise vielleicht verschwärt oder gänzlich geschmolzen gefunden wird. Die Diagnose der Chorioiditis suppurativa stützt sich dann nur auf Symptome, welche in ihrer Gesammtheit *mittelbar* auf jenes Leiden hindeuten, es wäre denn, dass bereits eine Oeffnung in der Augenkapsel gegeben ist und das *Hervorquellen von Eiter* jeden Zweifel über das Vorhandensein eines Eiterstockes im hinteren Augenraume beseitigt.

2. Von diesen *mittelbar auf Chorioiditis suppurativa hindeutenden* Erscheinungen ist nur eines ganz constant, nämlich das *frühzeitige rasche Erlöschen der Lichtempfindung;* alle anderen Symptome sind wandelbar und machen das Bild der fraglichen Krankheit zu einem höchst wechselvollen.

So trägt die Chorioiditis suppurativa sehr oft den Charakter einer *sthenischen Entzündung* und schreitet mit *intensivem Fieber* und *heftiger localer Nervenreizung* einher. Die *Lider* erscheinen hoch aufgeschwollen, tief geröthet, gespannt, heiss und sehr empfindlich gegen jeden Druck. *Die Bindehaut* des Augapfels ist zu mächtigen bläulichrothen Wülsten aufgetrieben, welche zur Lidspalte herausragen und den Bulbus ganz verdecken. *Die Secretion der Conjunctiva stockt*, jene Wülste erscheinen daher trocken und von graulichen, oft zu Krusten verdorrten und von ausgetretenem Blute gefärbten Exsudatschwarten belegt. *Der Augapfel selbst* ist vermöge der entzündlichen Anschwellung des Orbitalgefüges um ein Bedeutendes aus der Augenhöhle *hervorgedrängt, unbeweglich und sehr empfindlich.* Im Falle die Cornea und Sclera ihre Continuität noch bewahrt haben, findet man ihn *enorm gespannt und hart;* oft auch schon ansehnlich *vergrössert.* Die *Hornhaut* ist trüb oder bereits in einen Eiterstock verwandelt. Der Kranke wird durch *Chromopsie* und *Photopsie* gepeinigt und leidet an fürchterlichen Schmerzen, welche nach dem Nervus frontalis und infraorbitalis ausstrahlen und während den entzündlichen Exacerbationen oft geradezu unerträglich werden.

In anderen Fällen sind trotz gleich rascher und massenhafter Eiterbildung *alle Erscheinungen weit milder.* Das *Fieber* ist schwach oder es fehlt ganz, die *Lider* und die *Bindehaut* sind nur leicht geröthet, *ödematös* angeschwollen, teigig weich. *Die Conjunctiva sondert* mehr weniger eiterigen *Schleim* ab. Der *Bulbus* ist, falls kein Durchbruch statt fand, *mässig gespannt*, nur wenig oder gar nicht hervorgetrieben, beweglich und etwas empfindlich gegen Druck. Die *subjectiven Lichterscheinungen* sind wenig intensiv und machen sich nur zeitweise bemerklich. Die *Schmerzen* fehlen bisweilen ganz oder beschränken sich auf ein Gefühl von Druck, Ziehen, Pochen etc. mit geringer, nur periodenweise sich steigernder Heftigkeit.

Endlich kommen ausnahmsweise Fälle vor, wo die *Lider* und die *Bindehaut* nur ganz *wenig injicirt* und geschwellt erscheinen, die Hyperämie im Episcleralgewebe unbedeutend ist, der *intraoculare Druck* kaum merklich zugenommen hat und die *subjectiven Reizerscheinungen* fast gänzlich mangeln, obgleich vielleicht der Glaskörper und das Kammerwasser bereits von Eiter völlig verdrängt sind.

Ursachen. 1. Als *Gelegenheitsursachen* fungiren häufig *in- und extensive, traumatische oder chemische Schädlichkeiten:* Erschütterungen, Schläge, Stösse, Hiebe, Prellschüsse etc. mit und ohne Continuitätstrennung der Bulbuswand; chemische Anätzungen, Verbrühungen, Verbrennungen; die mechanische Reizeinwirkung einer zufällig oder künstlich in die Vorderkammer getriebenen oder lose in dem Augapfelraume herumschweifenden Linse, eines intraocularen Cysticercus u. s. w.

Obenan stehen in dieser Beziehung jedoch *verunreinigte Wunden. Fremde Körper, welche an oder in dem Bulbus stecken geblieben sind,* führen der Regel nach zu ausgebreiteten *suppurativen* Entzündungen und schliesslich zur *Phthisis des Augapfels, wenn sie nicht zeitlich genug entfernt werden.* Falls der fremde Körper *in der Hornhaut* haftet, ist die Gefahr für den Bestand des Auges als Ganzen allerdings eine mehr *mittelbare,* insoferne die eitrige Entzündung sich häufig vorerst auf die Cornea beschränkt, der Eindringling unter fortgesetzter Schmelzung des ihn umgebenden Gefüges gerne losgestossen und solchermassen weiteren Zerstörungen vorgebeugt wird. Oft genug aber pflanzt sich der Wucherungsprocess fort auf die *tieferen* Organe, es kommt zur *Iritis, Iridochorioiditis* und weiterhin nicht selten auch zur *Phthise* des gesammten Auges. Ist der fremde Körper *in die Kammer gelangt* oder *in der Iris* stecken geblieben, so ist der Augapfel gleich von *vorneherein mehr* bedroht und geht am Ende *meistens* durch Eiterung zu Grunde; nur ausnahmsweise geschieht es, dass die Entzündung sich in der nächsten Umgebung des fremden Körpers abgrenzt und, indem sie blos *plastische organisirbare* Producte liefert, eine *Einkapselung* anbahnt. Haftet der fremde Körper *in der Linse,* so zerfällt diese gewöhnlich cataractös. Mitunter kömmt es dann wohl vor, dass jener, von secundär metamorphosirten Staarresten umhüllt, in der Kapselhöhle liegen bleibt und dauernd unschädlich gemacht wird; gewöhnlich aber wird er unter fortschreitender staariger Auflösung des Krystalles wieder *flott, senkt sich,* fällt in dem Kammerraume zu Boden und veranlasst die heftigsten Reactionen, welche gemeiniglich mit Vereiterung des Bulbus enden. Am *grössten* ist wegen der schwierigeren Entfernung die Gefahr, wenn der fremde Körper *in der Ciliargegend* festsitzt oder im *hinteren Binnenraume* des Augapfels (S. 158) lagert. Dann sind suppurative Processe in der Regel die *unmittelbare* Folge. Es beschränkt sich wohl bisweilen die Eiterablagerung auf den *Wundkanal* und die nächste *Umgebung des fremden Körpers.* Gewöhnlich aber werden über kurz oder lang auch die *übrigen* Bestandtheile des Augapfels in den Eiterungsprocess verwickelt. *Abkapselungen* bei *normalem* Fortbestande oder *geringfügiger* Betheiligung der *entfernteren* Partien des Bulbus kommen allerdings auch *hier* vor. Allein sie sind eben so *Ausnahmen,* als wenn der fremde Körper eine *längere* Zeit im Auge verharrt, *ohne* überhaupt eine auffällige entzündliche Gegenwirkung anzuregen und ohne von Exsudaten umhüllt zu werden, vielmehr *blosliegend* mit Hilfe des Spiegels im Augengrunde wahrgenommen werden kann *(Graefe, Jacobi).* Uebrigens haben solche Einkapselungen im hinteren Binnenraume, auch wo sie gelingen, nur *selten Bestand,* über kurz oder lang stellen sich wieder heftige Entzündungen ein, welche den Ausgang in *Phthise* nehmen. Am ersten noch ermöglichen *kleine Metallsplitter* und *rundliche Körper* ohne vorspringende Ecken und Kanten, z. B. Schrottkörner, eine *dauernde* Incapsulation durch

umschriebene Entzündung; bei *zackigen* Splittern ist dies kaum *jemals* zu gewärtigen; am *allerwenigsten* bei Trümmern von *Zündhütchen*, da bei diesen ausser dem mechanischen Reize auch der *chemische* der anhaftenden Stoffe verderblich wirkt *(Graefe)*. Zündhütchen sind aber gerade die weitaus *häufigsten* fremden Körper, welche in den Augapfel eindringen; die Zahl der durch sie gesetzten Verletzungen, besonders bei Kindern, überwiegt um ein *Vielfaches* jene *aller* übrigen verunreinigten Bulbuswunden zusammengenommen und ist auch *absolut* eine erstaunlich hohe *(Boissoneau, Cunier)*.

Ausserdem gehören zu den gewöhnlicheren Veranlassungen *operative Eingriffe*. Abgesehen von der grösseren oder geringeren *Reizwirkung* der Operation als solchen concurriren hierbei mannigfaltige Verhältnisse. Vorerst lässt sich eine gewisse *Disposition* nicht läugnen. Wichtiger ist die mit theilweiser Entleerung des Bulbusinhaltes verbundene und nach Umständen wohl auch einige Zeit *andauernde Herabsetzung des intraocularen Druckes* sammt deren unmittelbaren Folgen, *Circulationsstörungen*, *Blutaustretungen* u. s. w. Die *erste Rolle* aber spielt in dieser Beziehung die mechanische Reizwirkung von *Linsentheilen*, welche durch Wunden der Kapsel Gelegenheit finden, in den *Kammerraum* zu dringen und dort mit der *Iris* in Berührung kommen (Siehe Staaroperationen).

2. *Durch Herabsetzung des intraocularen Druckes* werden oft auch *geschwürige Durchbrüche der Cornea*, namentlich wenn sie mit Entleerung der Linse oder gar eines Theiles des Glaskörpers verknüpft sind, eine Quelle für suppurative Augapfelentzündungen. Die letzteren können dann in gewisser Beziehung als *secundäre* Affectionen aufgefasst werden, welche ihre Begründung in einer Keratitis ulcerativa und weiterhin in einer Ophthalmoblenorrhoe, Diphtheritis conjunctivae u. s. w. finden.

3. Es ist indessen kein Zweifel, dass die Chorioiditis suppurativa sich auch im wahren Sinne des Wortes *secundär*, *durch Fortpflanzung* des entzündlichen Processes von der Bindehaut, Hornhaut, Iris, vom Orbitalgefüge *(Biermann)* etc. auf die Aderhaut entwickeln könne. Bei der *epidemischen Cerebrospinalmeningitis* (S. 199), bei der *Encephalitis infantilis* (S. 87) und in manchen mit *Meningitis* einherschreitenden Fällen von *Typhus*, *Puerperium*, *Pyaemie* etc. scheint die Entzündung sogar von den *weichen Hirnhäuten* längs den Nervenscheiden auf die Binnenorgane des Bulbus übergehen und hier zu reichlichen Productausscheidungen Veranlassung geben zu können.

Jedenfalls sind die unter den *letztgenannten* Verhältnissen auftretenden Ophthalmien ihrer Pathogenese und dem Wesen nach nicht immer vollkommen gleich. In gewissen Fällen handelt es sich gewiss blos um *heftige Bindehautcatarrhe*, die sich weiterhin mit *Verschwärungen der Cornea* paaren und so möglicher Weise das Auge zu Grunde richten. Es dürften hier ähnliche Factoren zusammenwirken, wie bei der *neuroparalytischen Ophthalmie,* vorzüglich beim *Spedalsked* (S. 88), da die gefahrdrohenden Zustände immer erst dann zum Vorscheine kommen, wenn die Lider nicht mehr geschlossen werden, also die Nervenleitung eine sehr beschränkte geworden ist und mannigfaltige Schädlichkeiten auf den blosliegenden Bulbus ungehindert einwirken können *(Schirmer)*.

In anderen Fällen trägt jedoch die Ophthalmie von Anbeginn an den Charakter einer *suppurativen Iridochorioiditis*, entwickelt sich unter *heftigen* Entzündungssymptomen, unter starker Röthung, Schwellung der Lider und Bindehaut, führt stets rasch zur Verlöthung des Pupillarrandes mit der Vorderkapsel, und fördert *massenhaft* eiterähnliche Producte, welche theils als *Hypopyum* in die

Kammer ergossen werden *(Kreitmair)*, theils den *Glaskörper*, namentlich den *vorderen* Theil desselben infiltriren; während das tiefe Sinken oder völlige Verlöschen des Sehvermögens die innige Theilnahme des *lichtempfindenden* Apparates bekundet. Das Glaskörperinfiltrat verräth sich durch einen sehr auffälligen hellgelben Widerschein, welcher sichtlich von einer dichten geschlossenen concaven Trübung ausgeht, die unmittelbar der hinteren Linsenfläche anliegt und durch ihre Gefässlosigkeit sich deutlich von einer *abgehobenen*, und an den Krystall herangedrängten *Netzhaut*partie unterscheiden lässt *(Jacobi)*. Es ist dieser Reflex als *charakteristisch* anerkannt, da er *niemals fehlt*, es wäre denn, dass die *Linse* bereits in den Wucherungsprocess einbezogen und staarig getrübt ist, oder dass die Ophthalmie sich *nicht vollständig* entwickelt hat, sondern auf die *Iris beschränkt* bleibt, ohne auf die tieferen Bulbusorgane überzugehen. Man hat derlei suppurative Augenentzündungen im Gefolge von Meningitis in den *verschiedensten Stadien* des Grundleidens auftreten gesehen *(Jacobi)*. *Sie* sind es vornehmlich, welche man durch *Fortleitung* des Wucherungsprocesses längs der Nervenscheiden erklären zu müssen glaubt, um so mehr, als auch *anatomische* Untersuchungen für einen solchen Hergang sprechen *(Schirmer)*.

4. Nicht selten hat die suppurative Panophthalmitis die Bedeutung einer *Metastase*, sie ist durch *Thrombose* einzelner Binnengefässe begründet *(Virchow)*. Sie zeigt sich dann fast immer in Gesellschaft von Eiterherden ähnlichen Ursprunges in *anderen* Körpertheilen. In diese Categorie gehören die meisten Fälle jener suppurativen Ophthalmien, welche sich im Verlaufe von *pyämischen* und *puerperalen* Processen, von anomal verlaufenden *Blattern*, *Masern*, *Scharlach*, von *Typhus*, der *Rotzkrankheit (Graefe)* u. s. w., überhaupt dann entwickeln, wenn die obwaltenden Verhältnisse eine Aufnahme deletärer, insbesondere eitriger und jauchiger Stoffe in und durch das Blut ermöglichen und begünstigen.

Manche Epidemien der genannten *acuten Exantheme* sind durch die Häufigkeit solcher eiteriger Augapfelentzündungen und sonstiger Eiterablagerungen überaus verheerend. Dann und wann dürfte auch die im Gefolge der *epidemischen Cerebrospinalmeningitis* auftretende Ophthalmie den Charakter einer Metastase tragen. *Manche* halten dies auf Grundlage einzelner beobachteter Epidemien sogar für die *Regel* und stützen sich dabei auf den Umstand, dass auch hier wie bei Pyaemie etc. eitrig seröse Ergüsse in die Gelenkshöhlen, Pneumonie, Pleuritis u. s. w. häufige Complicationen sind *(Jacobi)*.

6. Endlich kömmt die Chorioiditis suppurativa als Folge eitriger Schmelzung *intraocularer Geschwülste*, so wie als Ausgang *tuberculoser Localisationen* (S. 320) vor.

Der Verlauf bis zur Acme ist fast immer ein *sehr acuter;* nur sehr ausnahmsweise bedarf die Krankheit mehrerer Wochen, um ihren *Höhenpunkt* zu erreichen und von da ab in *subacuter* oder *chronischer* Weise ihren Ausgängen zuzuschreiten. Die hauptsächlichsten Differenzen, welche sich im Verlaufe der Chorioiditis suppurativa geltend machen, betreffen den *Charakter* des Processes und hängen mit diesem grösstentheils ab von dem *ätiologischen* Momente.

1. So ist die durch intensive *traumatische* oder *chemische* Schädlichkeiten hervorgerufene suppurative Aderhautentzündung *in der Regel* durch *sthenischen* oder gar *hypersthenischen* Charakter ausgezeichnet. Doch gibt es von hier ab eine Menge von *Gradabstufungen* und es kann sogar geschehen, dass die *traumatische* Chorioiditis suppurativa unter *relativ unscheinbaren* Symptomen abläuft.

Bei Staaroperationen wird man dadurch in der That bisweilen über den Zustand des Auges getäuscht. Die Lider schwellen blos ödematös an, sind wenig geröthet, die Bindehaut sondert schleimigen Eiter ab, die Schmerzen sind gering

oder nur zeitweise lästig, die subjectiven Lichterscheinungen sehr wenig auffällig, das Fieber Null; eröffnet man aber die Lidspalte, so findet man alle Zeichen einer bereits *weit vorgeschrittenen eiterigen* Aderhautentzündung.

Steckt ein fremder Körper im Auge, so wechseln gewöhnlich Anfälle der heftigsten Entzündung und oft auch wüthender Schmerzen mit mehr minder beträchtlichen Nachlässen und selbst gänzlichen Unterbrechungen; weniger oft nimmt der Process einen mehr chronischen Verlauf, sein Charakter schwankt Monate lang zwischen dem einer subacuten Iridochorioiditis mit vorwaltend *organisirbaren* schrumpfenden Producten und zeitweiligen Exacerbationen mit reichlicheren *Eiterausscheidungen*, bis der Augapfel in Folge eitrigen Durchbruches und der Entleerung des Eindringlings oder in Folge der Umhüllung des letzteren von mächtigen neoplastischen Schwarten, wenigstens zeitweilig, zur Ruhe gelangt.

2. Die Chorioiditis suppurativa, welche sich *nach geschwürigen Durchbrüchen der Hornhaut* entwickelt, bietet *selten* den *sthenischen* Charakter dar, meistens sind die Reizerscheinungen viel milder und namentlich die *subjectiven* Symptome von geringerer Intensität. Der Verlauf ist gewöhnlich ein *subacuter.*

3. Die *metastatische Form* entwickelt sich öfters unter ähnlichen *stürmischen* Erscheinungen, wie die traumatische. Oft aber stehen die begleitenden Erscheinungen ihrer Intensität nach in gar keinem Verhältnisse zu den Leistungen des Processes. Häufig kommt es sogar vor, dass die Schwellung und Röthung der äusseren Hüllen des Bulbus unbedeutend zu nennen sind und dass erst die rasche oder fast plötzliche *Erblindung* des Auges den Arzt aufmerksam macht und ihn bestimmt, den Alterationen in den Binnenorganen nachzuspüren, welche dann gewöhnlich schon *weit vorgeschritten* sind und oft den Augapfel im Laufe weniger Tage durch Eiterung zerstören.

Diese Form der suppurativen Chorioiditis ist gleich der von epidemischer Cerebrospinalmeningitis abhängigen häufig *binoculär*, indem entweder gleich *ursprünglich beide* Augen ergriffen werden, oder indem der Process sich erst nach Verlauf einiger Tage auf das andere Auge fortsetzt. Die übrigen Arten der Chorioiditis suppurativa bleiben in der Regel *auf ein Auge* beschränkt.

Ausgänge. *Eine Heilung im engeren Wortsinne* ist wohl nur in höchst seltenen Ausnahmsfällen und dann möglich, wenn die Gelegenheit zum Ausgleiche der Störungen *im ersten Beginne* der Krankheit, ehe diese noch bedeutende Alterationen gesetzt hat, geboten wird. Im Allgemeinen wird man sich zufrieden stellen müssen, wenn es gelingt, *den Process in seinen Anfängen zu ersticken*, und wenn der erblindete Augapfel seine *Form behält*, oder in Folge eintretenden Schwundes nur wenig an Volumen einbüsst. In den allermeisten Fällen schrumpft der Bulbus auf ein kleines missstaltetes Knöpfchen zusammen und dieses zwar in Folge *einfacher Atrophie* durch entsprechende Verkleinerung sämmtlicher Formbestandtheile, oder in Folge *wahrer Phthise*, d. i. eitriger *Schmelzung* und theilweiser *Entleerung* des Inhaltes des Augapfels.

Möglicherweise kann es unter ungünstigen Verhältnissen zur *Aufnahme von Eiterpartikeln in das Blut* und zu deren höchst gefährlichen Folgen kommen. In einzelnen Fällen hat man auch *eine Fortpflanzung* des Suppurationsprocesses *auf die Gehirnhäute* mit meist *tödtlichem* Ausgange beobachtet *(Graefe).*

Am schlechtesten ist die Prognose bei der *metastatischen* und ganz besonders bei der *tuberculosen* Form. Gewöhnlich *geht der Kranke* in Folge des Allgemeinleidens *früher zu Grunde*, als der *Localprocess* im Auge bei seinen Ausgängen angelangt ist. Kömmt der Patient mit dem Leben durch, so wird der Bulbus meistens phthisisch oder atrophisch; selten, ja ausnahmsweise nur und bei sehr geringer Eiterproduction im Bulbus, wird dieser bis zu einem gewissen Grade wieder functionstüchtig.

Bei der durch *epidemische Cerebrospinalmeningitis* begründeten Form ist *Schwund* der *reguläre* Ausgang und macht sich oft schon *frühzeitig* durch sehr auffällige Weichheit des Augapfels geltend. Doch wird mitunter auch eitriger *Durchbruch* und in weiterer Folge *Phthise* des Bulbus beobachtet *(Lindström)*.

Die phthisische Zerstörung des Bulbus wird nicht immer auf dieselbe Weise eingeleitet. Meistens *infiltrirt sich die Hornhaut* ihrer grössten Ausdehnung nach, wird in einen Eiterstock verwandelt und schmilzt, worauf sich *der Inhalt des Bulbus* zum grossen Theile *entleert* und der Rest der intraocularen Gebilde unter fortgesetzter Eiterung consumirt und ausgestossen wird. Oefters geschieht dieses erst, *nachdem die Sclerotica sich* unter der Wirkung des gesteigerten intraocularen Druckes theilweise oder dem ganzen Umfange nach beträchtlich *ausgedehnt hat*. Deren Spannung ist dann bisweilen so gross, dass die Berstung der Cornea unter einem hörbaren Knalle erfolgt und der Inhalt des Augapfels auf eine grössere Distanz herausgeschleudert wird. Auch kömmt es vor, dass in Folge dieser abnormen Druckverhältnisse die Circulation und Nutrition eine wesentliche Störung erleiden, *die Cornea mit oder ohne einem Theile der Sclerotica brandig abstirbt* und so ein Ausweg für den eiterigen und theilweise vielleicht schon nekrotischen Inhalt des Augapfels geschaffen wird. Nicht minder werden auch Fälle beobachtet, wo der intraoculare *Eiter sich durch ein erweitertes Emissarium der Lederhaut eine Bahn bricht,* oder wo die Sclerotica in grösserem oder geringerem Umfange durch Eiterung förmlich *aufgelöst* wird und so die Entleerung der Augapfelhöhle ermöglichet.

Nach dem Durchbruche dauert die Eiterung immer noch eine Zeit lang fort. Doch pflegen die *entzündlichen Reizerscheinungen* rasch und stetig abzunehmen; die vordem oft unerträglichen *Schmerzen* sind häufig sogar wie abgeschnitten. Immerhin kommen oft Fälle genug vor, in welchen während der Dauer der intraocularen Eiterung eine beträchtliche Schwellung und Röthung der Bindehaut und Lider fortbesteht und sich übrigens auch eine sehr grosse Empfindlichkeit geltend macht, ja wo zeitweilig wohl auch heftige Schmerzen auftreten. Es geschieht dieses bisweilen *trotz freiem Abflusse* des Eiters. *Verlegt* sich die Ausgangsöffnung oder verwächst sie gar, so steigern sich die entzündlichen Erscheinungen um so sicherer bis zum *neuerlichen* Durchbruche. Manchmal *wiederholt* sich der *ganze Vorgang* sogar öfters, besonders wenn ein fremder Körper im Auge steckt. Mitunter bringt der Durchbruch auch *gar keine* oder doch nur eine *sehr vorübergehende Erleichterung* des Kranken mit sich, die Schwellung, Röthung etc. der Augengegend bleibt eine sehr bedeutende, die Schmerzen bestehen ungeschwächt fort oder *potenziren* sich wohl gar, wüthen Tag und Nacht mit geringen Remissionen fort, strahlen über den ganzen Kopf aus, rauben dem Kranken den Schlaf und bringen ihn um so mehr her-

unter, als das qualvolle Leiden unter solchen Umständen sich oft *Wochen,* ja selbst *Monate* hinauszieht und überdies gerne mit *Fieber* einhergeht. Zu allem dem kommt dann noch, dass bei Bestand einer heftigen Ciliarneurose und vornehmlich bei Vorhandensein eines fremden Körpers im Binnenraume nicht gar selten der *andere* Bulbus in Mitleidenschaft gezogen und durch Iridochorioiditis dem Ruine zugeführt wird. Am Ende *schrumpft der Bulbus* mehr und mehr zusammen, die entzündlichen Reizerscheinungen treten zurück, der Eiterausfluss hört auf und die Durchbruchsöffnung schliesst sich.

Der *atrophische* oder *phthisische Stumpf* zeigt sich als ein erbsen- bis haselnussgrosses Knöpfchen mit glatter oder runzeliger Oberfläche, welches meistens tief in die Orbita eingesunken erscheint. Die Lider sind dem entsprechend nach hinten gezogen, unbeweglich und geschlossen. Bei jugendlichen Individuen *verengt sich* mit der Zeit auch *die Orbita,* selbst bis zu einem so hohen Grade, dass das ganze Gesichtsskelet eine auffällige Difformität erlangt.

Bei der Untersuchung phthisischer Stümpfe (Fig. 44) findet man die *Sclerotica* meistens sehr verdickt, indem sich die Elemente derselben bei der Schrumpfung gleichsam über einander schieben. Die vordere Oeffnung der Sclera ist mit einem kleinen Scheibchen *a* neoplastischen Gefüges geschlossen, das sich nur durch seine Trübheit und durch seinen Gehalt an Pigment — aus der Iris — von der normalen Hornhautsubstanz unterscheidet. Es wird oberflächlich sehr oft von einem Stratum lockeren Bindegewebes, scheinbar einer Fortsetzung der Bindehaut, überkleidet. In der Höhle *b* des geschrumpften Bulbus findet man fetzige Reste der pigmentirten *Uvea,* gemischt mit neugebildeten sehnigen Balken und Häuten, mit Klumpen organischer amorpher kernhaltiger, von Fett und Kalkmolekülen durchsetzter Masse. Auch wahre *Knochenconcremente c* kommen darin bisweilen vor. Aus dem atrophischen Sehnerven tritt meistens ein Büschel bindegewebiger Stränge hervor, welche sich in der pigmentirten Ausfüllungsmasse des Bulbus verlieren und die Ueberreste der untergegangenen *Netzhaut* darstellen.

Fig. 44.

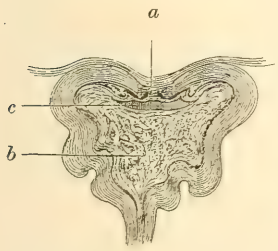

Stümpfe nach *diffusen eitrigen* Entzündungen verhalten sich meistens viel indifferenter, als solche, welche aus *chronischer Iridochorioiditis* mit Schwarten- und Knochenbildung hervorgegangen sind. Doch kommen aus gleichen Ursachen wie bei diesen (S. 334) mitunter auch bei *jenen* heftige Entzündungen vor, welche dann zu neuerlichen Durchbrüchen führen und dem zweiten Auge auf *sympathischem* Wege gefährlich werden können. Am meisten zu fürchten sind solche Ereignisse, wenn der Stumpf einen *fremden Körper* in sich birgt. Da bleibt der geschrumpfte Augapfel auch wohl *zeitlebens* sehr reizbar.

Behandlung. Die hauptsächlichsten therapeutischen Aufgaben zielen natürlich auf Behinderung und Unterdrückung des rapid fortschreitenden Wucherungsprocesses, somit *auf Entfernung* alles dessen, was *die Eiterung anregen und unterhalten könnte,* weiters auf *directe Bekämpfung der Entzündung* und auf Herbeiführung von für den Ausgleich der bereits vorhandenen Störungen möglichst günstigen Verhältnissen.

1. *Die Causalindication* fordert häufig schon im *prophylactischen* Interesse, eine sich aufblähende Cataracta zu extrahiren oder durch Iridectomie unschädlich zu machen, wegen eines massigen Hypopyums oder eines

Cornealabscesses die Hornhaut zu paracentesiren, einen Orbitalabscess zu eröffnen etc. Von der *allergrössten Wichtigkeit* und *niemals zu vernachlässigen* ist die schleunigste und möglichst schonende *Entfernung eines etwa eingedrungenen fremden Körpers.*

Das hierzu dienliche *Verfahren* wechselt selbstverständlich je nach dem Sitze des Eindringlings. Lagert dieser *in der Kammer* oder ragt er fassbar in selbe hinein, so ist die *Ausziehung* durch einen linearen Hornhautschnitt zu bewerkstelligen und in der Regel mit der *Iridectomie* zu verbinden (S. 298). Haftet er *in der Linse oder Kapsel*, so empfiehlt man die Extraction des Krystalles durch den *Lappenschnitt* unter gleichzeitiger Ausschneidung eines Irisstückes. *Letztere* erscheint insbesondere *nothwendig*, wenn der staarige Zerfall noch nicht weit vorgeschritten ist und wegen drohendem *Flottwerden* des Splitters auch nicht abgewartet werden darf. Ist der fremde Körper in das *Corpus ciliare* eingedrungen und sitzt er daselbst fest, was sich, abgesehen von dem *Wundorte*, öfters direct durch die Sonde ermitteln oder aus der Empfindlichkeit der betreffenden Stelle gegen leisen Druck errathen lässt, so muss unmittelbar *darauf eingeschnitten* und der Schnitt nach Richtung und Länge dem Zwecke der Extraction möglichst genau angepasst werden.

Steckt der fremde Körper *im Hintertheile des Binnenraumes*, so kömmt es vorerst darauf an, sich über seine *Lage* thunlichst zu orientiren. *Anfänglich* kann er öfters noch mit dem *Augenspiegel* wahrgenommen werden, oder man erkennt seinen Sitz aus einer dichten umschriebenen klumpigen Glaskörpertrübung. *Später* ist diese oft schon sehr ausgebreitet, diffus und verhüllt alles vollständig. Ein *Sondiren* der Eingangswunde ist dann sehr gefährlich, weil der vielleicht unmittelbar dahinter liegende Splitter leicht losgestossen und tiefer in den Binnenraum hineingedrängt werden kann. Mitunter hilft wieder das *Betasten* der Sclera mit einem Sondenknopfe aus, indem sich der Sitz des fremden Körpers, falls er *nahe* an der *äusseren* Bulbuswand liegt, gerne durch eine auffällige Empfindlichkeit der bezüglichen Lederhautpartie andeutet. Bisweilen findet man diese *der Einschlagswunde gerade gegenüber* und erhält so einen Fingerzeig dafür, dass der Splitter durch den Glaskörper hindurch bis zum entgegengesetzten Theile der Bulbuskapsel vorgedrungen sein mag. In der Mehrzahl der Fälle jedoch lagert der fremde Körper am *Boden der Glaskörperhöhle* etwas vor dem Aequator (S. 158, *Berlin*). Ist die Lage des Eindringlings halbwegs festgestellt, so kann die *Lederhaut in nächster Nähe* desselben, am besten *parallel* dem Cornealrande, eingeschnitten werden, wobei man jedoch wegen dem Laufe der hinteren langen Ciliargefässe wohl thut, den *horizontalen* Meridian des Auges zu *meiden*. Es entleert sich hierauf ein Theil des Glaskörpers entweder von selbst oder unter einem leichten Drucke, welchen man mittelst eines an geeignetem Orte der Sclera aufgelegten Daviel'schen Löffels auf das Auge wirken lässt. Oft folgt auch schon der fremde Körper, oder legt sich nahe an die Schnittwunde, so dass er gefasst werden kann. Widrigenfalls bleibt freilich nichts übrig, als ihn mit den Armen der Zange zu suchen und hervorzuholen. Im Ganzen jedoch scheint man besser zu fahren, wenn man sich den Zugang zur Glaskörperhöhle durch die *lineare Extraction* der Linse beschafft *(Graefe, Berlin)*.

Es lässt sich nicht läugnen, dass nach einem solchen Eingriffe, namentlich wenn sich der Ausziehung grosse Schwierigkeiten in den Weg legen, wenn sehr viel Glaskörper herausfliesst, oder reichliche Blutungen eintreten, der Augapfel sehr häufig *ebenfalls durch Eiterung zu Grunde* geht. Immerhin gelingt es bisweilen, einen Theil der Functionstüchtigkeit oder wenigstens die Form des Auges zu erhalten und im *schlimmsten* Falle läuft der Entzündungsprocess *rascher* und unter weit *milderen* Erscheinungen ab, gefährdet nicht so leicht den zweiten Bulbus und setzt einen Stumpf, welcher weit weniger empfindlich und zu neuerlichen Entzündungen minder geneigt ist, als wenn der Splitter im Auge sitzen bleibt.

Im Falle der fremde Körper trotz aller Mühe *nicht gefunden und gefasst werden* konnte, gebietet die Rücksicht auf die bevorstehenden dauernden Leiden des Kranken und die Gefahr für das zweite Auge, den fruchtlosen Extractionsversuchen unverweilt die *Enucleation des Augapfels* nachfolgen zu lassen. Diese letztere Operation soll daher *von vorneherein* schon in *Aussicht* genommen und der Kranke auf die *eventuelle* Nothwendigkeit derselben aufmerksam gemacht werden.

Die *schlechteste* Politik ist jedenfalls, mit der Entfernung des fremden Körpers *zu zaudern* und sich etwa mit der Hoffnung auf die *Ausstossung* desselben durch Eiterung *(Tetzer)* oder auf eine *dauernde Einkapselung* zu tragen, da mit dem Fortschreiten der Entzündung, besonders bei der Neubildung dichterer Hüllen und deren Verwachsung mit den Binnenorganen, die Bedingungen für eine *Extraction* immer ungünstiger werden und diese am Ende ganz *unausführbar* wird; weiterhin aber die Leiden des Patienten und die Bedrohung des zweiten Auges schliesslich doch die *Ausschälung* des Bulbus zur *unabweisbaren Nothwendigkeit* machen können.

2. *Die directe Behandlung ist im Wesentlichen eine entzündungswidrige.* Das *Verfahren* richtet sich vornehmlich nach dem *jeweiligen Charakter* des Processes. Bei geringer Hyperämie, leichter ödematöser Schwellung der Umgebungen des Augapfels, bei schwacher oder ganz fehlender örtlicher Temperaturerhöhung genügt es, neben gewissenhafter Erfüllung der Causalindication den kranken Bulbus mit einem *trockenen Läppchen oder einem Schutzverbande zu bedecken.* Bei stärkerer Hyperämie und Schwellung der Theile und merklicher Temperatursteigerung sind *zeitweilig* und *nach Bedarf kalte Ueberschläge* zu appliciren. Diese können nöthigenfalls auch durch *örtliche Blutentziehungen* unterstützt werden. Wo indessen die *nervöse Reizung* vorwiegt, oder die *Ciliarneurose* gar ausser Verhältniss zu den übrigen Entzündungssymptomen ist, pflegen *laue Ueberschläge* besser zu bekommen. Wo sie nicht genügen, ist die Anwendung der *Narcotica* zu empfehlen. Bei wahrhaft *sthenischem* Charakter der Entzündung ist *continuirliche und energische Anwendung von Eisüberschlägen,* wiederholte Application von *Blutegeln,* Verabreichung innerlicher *kühlender Mittel,* absolute *antiphlogistische Diät,* mitunter auch wohl die Anwendung der *Narcotica* nothwendig.

3. Es reicht dieses Verfahren jedoch nur so lange aus, als der *intraoculare Druck keine beträchtliche Steigerung* erlitten hat und es auch zu *keiner massigen Eiteransammlung* oder zu *reichlichen Hämorrhagien* im Inneren des Auges gekommen ist.

Wo die Härte des Bulbus fühlbar zunimmt, oder sich ein *massigeres Hypopyum* in der Kammer zeigt, muss die *Cornea* ohne Zaudern *paracentesirt,*

und diese Operation nöthigenfalls mehrmals *wiederholt* werden, will man die gänzliche Zerstörung des Augapfels hindern und den Kranken von seinen oft wüthenden Schmerzen befreien.

Hat man Grund, einen nur einigermassen *umfangreicheren Eiterherd* oder *massenhafte Blutaustretungen im Bereiche des hinteren Augenraumes* zu vermuthen, *dehnt sich* vielleicht gar schon die *Sclerotica* stellenweise aus, so ist keine Zeit zu versäumen, sondern *allsogleich* ein *meridionaler*, mehrere Linien langer *Einstich in die Lederhaut zu machen*, und so unter Abspannung der äusseren Bulbuskapsel ein Ausweg für den Eiter zu schaffen.

4. *Steht dem Ausflusse des Eiters kein Hinderniss mehr im Wege*, so muss je nach der Intensität des noch vorhandenen Entzündungsprocesses entweder ein blosser *Druckverband* angelegt und ein entzündungswidriges Regimen eingehalten werden, oder es wird ein *eingreifenderes antiphlogistisches Verfahren* nothwendig.

In Fällen, in welchen die Eiterung schon *weiter gediehen* ist, so dass *die Phthise des Bulbus unvermeidlich scheint*, empfehlen sich ganz besonders *warme feuchte Ueberschläge*, *gleichviel welches der Charakter* des Processes *sei*. Sie sind dem Kranken oft angenehmer als kalte Fomente, fördern wohl auch die Eiterung und kürzen sonach die Dauer des Processes ab.

5. Sollte sich die *Eiterung sehr in die Länge ziehen* und vermöge einer *übermässigen* Production dem Kräftezustande des Kranken verderblich werden, oder ein andauerndes qualvolles Leiden begründen und damit etwa gar den *zweiten* Bulbus gefährden, so ist es vielleicht gerechtfertiget, wenn man zur *Ausschälung des Bulbus* schreitet. Die Vermuthung eines *fremden Körpers* im Binnenraume verschärft die Indication. Doch ist es immer klug, einen *Nachlass der heftigen* Entzündungserscheinungen abzuwarten, da die Operation, *während dem Höhestadium* des Processes vorgenommen, gerne übermässige Reactionen nach sich zieht und in einigen Fällen sogar den *Tod* des Kranken durch Fortpflanzung der Entzündung auf das retrobulbäre Zellgewebe und consecutive Meningitis herbeigeführt hat *(Graefe)*.

6. *Hat die Intensität des Entzündungsprocesses sehr abgenommen* und befindet sich der im Inneren des Bulbus abgesonderte Eiter bereits auf dem Wege der *Resorption*, oder ist die Eiterung unter allmäliger Schrumpfung des Augapfels bereits sparsam geworden, so genügt immer ein einfacher Druckverband. Er ist zu tragen, bis entweder Heilung eingetreten, oder der Augapfel atrophisch oder phthisisch zusammengeschrumpft ist. Er hält die äusseren Schädlichkeiten vom Auge fern, beschränkt einigermassen die Gewebswucherung, befördert die Resorption, verkleinert auch die eiternde Fläche und begünstigt gegenseitige Verwachsungen der sich berührenden entzündeten Theile. Nur wenn eine bedeutende Erschlaffung und krankhafte Secretion der Bindehaut zu bekämpfen sind, werden *nebenbei adstringirende* Mittel anzuwenden sein.

7. Ist der Augapfelstumpf *gegen Betastung der Ciliargegend sehr empfindlich*, gelangt er eigentlich nie zur völligen Ruhe, wiederholen sich öfters ohne äussere Veranlassungen Anfälle von heftiger *Ciliarneurose* oder *förmliche Entzündungen*, oder steht gar schon eine Betheiligung des *anderen* Auges in Aussicht, so ist die *Enucleation* des Stumpfes *dringend* anzurathen.

Entwickelt sich in einem solchen Stumpfe plötzlich ein unter lebhafter Gefäss- und Nervenreizung einhergehender Eiterungsprocess, welcher den gewöhnlichen antiphlogistischen Mitteln widersteht, so thut man vorerst am besten, durch einen *Einstich in den Bulbus* eine theilweise Entleerung des Inhaltes zu erzwingen. Die Leiden des Kranken werden solchermassen oft rasch beschwichtigt und die Entzündung geht unter Anwendung *lauer Ueberschläge* leicht zurück. Hat man Grund, Wiederholungen des Anfalles zu fürchten, so kann man dann immer noch die Entfernung des Stumpfes durch Enucleation bewerkstelligen, ohne die Gefahr einer übermässigen Reaction zu laufen.

Quellen: *Graefe* und *Schweigger*, A. f. O. VI. 1. S. 134, 144, 145, 154; VI. 2. S. 261, 267, 276. — *Graefe*, A. f. O. I. 1. S. 406, 408, 411; III. 2. S. 337, 353, 418; IX. 2. S. 79; XIV. 2. S. 120; 3. S. 146; kl. Monatbl. 1863. S 456; 1865. S. 384. — *Heymann*, A. f. O. VII. 1. S. 127. — *Ed. Jaeger*, Oesterr. Zeitschrft. f. prakt. Heilkd. 1857. Nr. 2. — *Schön*, Beiträge zur prakt. Augenheilkunde. Hamburg. 1861. S. 92, 107. — *Zander* und *Geissler*, Die Verletzungen des Auges. Leipzig und Heidelberg. 1864. S. 202, 211, 213. — *Boissonneau* und *Cunier*, nach Zander l. c. S. 18. — *Rothmund*, Jahresbericht 186½. München. S. 19. — *Schirmer*, kl. Mntbl. 1865. S. 275, 277. — *Kreitmair*, ibid. S. 384; Aerzt. Intelligenzbl. f. Baiern. 1865. Nr. 21, 22. — *Knapp*, kl. Monatbl. 1865. S. 378; Canstatt's Jahresbericht. 1864. III. S. 144; A. f. O. XIII. 1. S. 127, 173. — *Jacobi*, A. f. O. XI. 3. S. 156, 162, 165; XIV. 1. S. 138, 142. — *Lindström*, nach Jacobi l. c. — *Virchow*, dessen Archiv. X. S. 181. — *Nagel*, A. f. O. VI. 1. S. 220. — *Arlt*, Zeitschrift der Wien. Aerzte, 1859. S. 149. — *Critchett*, kl. Mntbl. 1863. S. 440, 442. — *Tetzer*, Wiener med. Jahrb. 1866. 4. S. 9, 11. — *Wecker*, kl. Monatbl. 1867. S. 36. — *Biermann*, ibid. 1869. S. 146. — *Berlin*, A. f. O. XIII. 2. S. 275, 298; XIV. 2. S. 275, 279, 319, 324; Arch. f. Aug. u. Ohrenheilkde. I. S. 150. — *Schiess-Gemuseus*, A. f. O. XIII. 2. S. 389. — *Wilson*, Prag. Vierteljahrschrift. 97. Bd. Ann. S. 66. — *Duchek*, Wien. med. Jahrb. 1868. 5. 6. S. 30, 31. — *Rudnew*, *Burzew*, Virch. Arch. 41. Bd. S. 73.

SIEBENTER ABSCHNITT.

Die Entzündung der Lederhaut, Scleritis.

Anatomie. Die *Lederhaut*, *Sclerotica*, *Sclera*, *weisse oder harte Haut* des Auges, bildet eine sehr zähe und feste, wenig dehnbare elastische Kapsel, welche allenthalben der Aderhaut und dem Ciliarkörper sehr enge anschliesst und mit diesen Gebilden in *organischer* Verbindung steht. Sie besteht aus *Bindegewebe*, dessen Elemente zu breiten Bändern vereinigt in der ganzen Dicke der Membran ziemlich regelmässig abwechselnd der Länge und Quere nach verlaufen und so auf senkrechten Durchschnitten eine Art *lamellösen Baues* hervortreten lassen, dessen einzelne Schichten jedoch vielfach mit einander zusammenhängen. Im Allgemeinen kann man sagen, dass die Streichung der Fasern in den *äusseren* Schichten vorwaltend *meridional*, in den *inneren* vorwaltend *aequatorial* sei. Eingewebt

darin findet sich ein feines und dichtes Netz *elastischer* Elemente, welches nach innen hin immer enger wird und die Lederhaut gegen die Chorioidea abschliesst *(Henle)*. Von ihm gehen zahlreiche elastische Fäden in die Aderhaut ein. Zwischendurch lagert in dem Gefüge allenthalben körniges *Pigment* in Klümpchen, die ihrer Gestalt nach an die Stromazellen der Uvea erinnern.

In einzelnen seltenen Fällen *häuft* sich das Pigment in der innersten und äussersten Schichte des Scleralgefüges, so dass das Weisse des Auges *fleckweise* ein dunkles, bläulichgraues oder schieferähnliches Colorit bekömmt *(Talko)*.

Am *vorderen Rande* gehen die Bindegewebsfasern der Sclera unmittelbar in jene der Hornhaut über, wandeln sich in *Cornealelemente* um. Sie haben daselbst einen fast ausschliesslich *aequatorialen* Verlauf und bilden so einen festen Reif, welcher den Rand der Hornhaut umfasst. Von dem elastischen Netze dieses Reifes gehen einzelne Fasern in Begleitung von Gefässen und Nerven in die Hornhautsubstanz ein. *Vor* dem Ringe, aber noch *innerhalb* des Lederhautgefüges und ganz nahe der inneren Fläche der Sclera, weichen die Bindegewebsbündel auseinander, um den *Plexus ciliaris venosus* aufzunehmen, welcher früher als *Schlemm'scher Kanal* (Fig. 2, S. 54 *p*) beschrieben wurde. Es setzt sich dieses Geflecht aus einer Anzahl feiner Venen zusammen, von welchen die eine in der Regel die anderen an Umfang übertrifft *(Iwanoff, Rollet)*. Es läuft dasselbe rings um die Peripherie der Cornea und steht einerseits mit den Venen des Ciliarmuskels, andererseits mit dem oberflächlichen Blutadernetze der Sclerotica in Verbindung *(Leber, Winther)*. Es wird von einer mehrschichtigen Lage einer feinfaserigen elastischen, der inneren Gefässhaut ähnlichen Membran begrenzt *(Henle)*.

Nach hinten hin, in unmittelbarer Nähe des Sehnerveneintrittes, ist die Lederhaut am dicksten, da sich hier die äussere Scheide des Opticus anlegt und in directen Verband mit dem Scleralgefüge tritt. *Innerhalb* dieser Lederhautpartie liegt, den Nervenkopf umkreisend, der *hintere Scleralgefässkranz (Ed. Jaeger)*. Er wird von zwei oder mehreren kleinen Gefässen gebildet, welche nahe dem von der Scheide des Nerven und der Sclera gebildeten Winkel in die Lederhaut eintreten und in ihrem Laufe um den Nervenkopf herum zahlreiche Aeste sowohl zu diesem, als auch zur Aderhaut abgeben, somit eine *directe* Verbindung des Ciliargefässsystems mit jenem der Netzhaut herstellen *(Leber)*. Ihre Verzweigung wechselt sehr und so kömmt es, dass der Kranz öfters sehr unvollständig oder gar nicht ausgebildet ist.

Ausserdem wird die Lederhaut von einer grossen Anzahl von *Kanälen* durchbohrt, welche den Gefässen und Nerven der *Uvea* (S. 309) den Ein- und Austritt gewähren und gleich dem Schlemm'schen von dichten Netzen elastischer Fasern umsponnen sind *(Henle)*. An der vorderen und hinteren Zone sind diese Emissarien besonders dicht an einander gedrängt, aber fein und ihre Richtung ist meistens ziemlich *senkrecht* auf die Oberfläche. Näher dem Aequator sind sie spärlicher, aber von grösserem Caliber und gehen *sehr schief* durch die Membran.

Die Sclerotica enthält viele *Nerven*, welche in Bündel geordnet und vielfach mit einander anastomosirend ein weitmaschiges Netz bilden. Die meisten dieser Nerven dringen, nachdem sie eine Strecke weit in der Lederhaut verlaufen sind, durch, um zu den *Binnenorganen* zu gelangen.

Eine Anzahl derselben jedoch endet im *Scleralgefüge selber,* nachdem sie ihre Markscheide verloren und sich in feinste Fasern zugeschärft haben *(Helfreich).* Nicht minder verzweigen sich in der Sclerotica zarte *Gefässe,* welche aus den Ciliargefässen stammen.

Die äussere Oberfläche der Sclera löst sich in ein Stratum flockigen Bindegewebes auf, welches am mittleren und hinteren Umfange der Lederhaut sparsamer, locker und zottenähnlich ist und die Verbindung mit der Scheidenhaut des Auges herstellt; am vorderen Ende aber kurzfaseriger, dichter erscheint und unmittelbar in das subconjunctivale Gewebe übergeht. Man kann diese Schichte *Episcleralgewebe* heissen. Sie enthält ein sehr feines und dichtes Adernetz, welches grossentheils aus den in diesem Gewebe streichenden *Ciliargefässstämmen* gespeiset wird. Am Umfange der Hornhaut ist das Episcleralgewebe sehr stark entwickelt und ganz besonders gefässreich, so zwar, dass es sich bei stärkeren Hyperämien wulstartig hervorwölbt und dann als *Gefässkranz* beschrieben wird.

Im *gesunden* Zustande und namentlich bei *jugendlichen* Individuen sieht man von diesen Gefässen meistens blos die *vorderen Ciliararterien,* welche gewöhnlich zu zweien von den Stämmen der 4 geraden Augenmuskeln ausgehen, sehr geschlängelten Laufes in der Richtung dieser Muskeln nach vorne ziehen und sich ein-, seltener zweimal theilen, um dann mit 12 oder 15 Aesten, $\frac{1}{2}$—3 Mill. von dem Cornealrande entfernt, in die Lederhaut einzutreten. Da sie von der Bindehaut bedeckt werden, erscheinen sie ziemlich dunkel gefärbt. Das ausserordentlich zarte *Netz,* durch welches sie unter einander anastomosiren, wird nur bei einer Reizung des Auges sichtbar. Ist eine solche Gelegenheit zu stärkerer Gefässeinspritzung gegeben, so treten meistens auch die sonst unsichtbaren *subconjunctivalen* oder *episcleralen Venen* heraus. Sie bilden ein zartes, durch bläuliche oder violette Farbe ausgezeichnetes Geflecht um die Hornhaut herum, in welchem sich deutlich stärkere Aeste unterscheiden lassen, die theils *bogenförmig* die Peripherie der Cornea umgreifen, theils *baumartig* verzweigt erscheinen, theils direct aus der Lederhaut hervortreten und *sämmtlich* in stärkere Stämme übergehen, welche unter zahlreichen gegenseitigen Anastomosen in wenig geschlängelter Richtung nach hinten ziehen, um dann in der Uebergangsfalte zu verschwinden. Es sind diese Gefässe, sowohl Blut- als Schlagadern, wegen der Straffheit des Gefüges, in welchem sie lagern, *wenig* oder *nicht verschieblich* und unterscheiden sich dadurch wesentlich von den überlagernden Gefässen der *Bindehaut,* mit denen sie jedoch theilweise in Verbindung stehen *(Leber, Donders).*

Senile Veränderungen. Die Greiseninvolution der Lederhaut äussert sich vornehmlich durch Verminderung der dem Gefüge eigenthümlichen elastischen Dehnbarkeit und wird so Veranlassung zu Aenderungen der haemostatischen Verhältnisse, welche bei Gegebensein krankmachender Ursachen gerne zu glaucomatosen Processen führen (S. 348). Der materielle Grund dieser Elasticitätsabnahme steht im Zusammenhange mit *Kalkablagerungen,* welche bei alten Leuten, namentlich im *hinteren* Theile der Lederhaut, niemals fehlen sollen *(Donders).*

Nosologie. Die Entzündung der Sclerotica charakterisirt sich durch Anhäufung junger Zellen, welche sich durch Theilung und Endogenese vervielfältigen, die Intercellularsubstanz mehr und mehr verdrängen und dann auf Durchschnitten in Gestalt von Nestern eingelagert erscheinen. Die *Intercellularsubstanz* scheint dabei wenig in ihrem Gefüge alterirt zu werden. Nur bei in- und extensiven Processen trübt sich dieselbe durch moleculare Niederschläge und mehr minder reichliche Ausscheidungen von körnigem Fette; auch wird dann eine gewisse Auflockerung, eine Art Aufquellung durch seröse Flüssigkeit mit daheriger Verminderung der

normalen Resistenz, und einige Vermehrung des Blutgehaltes auffällig. Am Lebenden wird das Vorhandensein einer Scleritis häufig übersehen oder doch erst in den Ausgängen, Ectasie oder Atrophie, erkannt.

Doch kommen allerdings auch Fälle vor, wo unter einem rapiden Wucherungsprocesse das eigenthümliche Gefüge der Sclerotica nach vorläufiger starker Auflockerung und molecularfettiger Trübung stellenweise fast ganz *untergeht*, und dann in eine matsche, in Fetzen zerreissliche, brüchige eitergelbe Masse verwandelt wird, welche entweder den Charakter des *Eiters* oder zerfliessenden *Tuberkels* (S. 320) trägt und von den eigentlichen Elementen der Sclerotica kaum mehr eine Spur erkennen lässt.

Es ist ungewiss, ob die Scleritis jemals *selbständig* aufzutreten vermöge: bisher ist sie nämlich stets nur *in Begleitung und Abhängigkeit von Entzündungen der nachbarlichen gefässreicheren Gebilde* nachgewiesen worden. *Neben* diesen Processen ist sie aber eine *ganz gewöhnliche* Erscheinung.

In der That scheint es, dass jede nur einigermassen heftigere Entzündung der *Horn-* und *Bindehaut* sich *constant* mit Scleritis vergesellschafte. Namentlich verläuft kaum eine Blenorrhöe, Diphtheritis, ohne dass es zu nachweisbaren Zellenhäufungen in dem vorderen Scleraltheile käme.

Ebenso ist auch der *Conjunctivalherpes* gar nicht selten von entzündlichen Infiltrationen des Scleralbindegewebes und namentlich der Episclera begleitet. In manchen Fällen entwickeln sich innerhalb dieser Herde dichtere umschriebene Knoten, welche unzweifelhaft die Bedeutung herpetischer Effloreszencen haben und mehr weniger tief in das derbe eigentliche Lederhautgefüge eingreifen. Es sind diese Knoten dann mannigfaltiger Ausgänge fähig. Oefters nämlich bilden sie sich einfach zurück. In anderen Fällen *obsolesciren* sie, werden sehnen- oder knorpelartig, oder verkalken förmlich. Manchmal *vereitern* sie, bilden kleine subconjunctivale Abcesse, welche sich rasch ausbreiten. In einzelnen Fällen endlich kömmt es zu tiefgreifenden *Verschwärungen*, welche zu partiellen Scleralectasien oder gar zu Vorfällen der Uvea führen können.

Es scheint, dass dieser Process es ist, welchen man mehrseitig als *Episcleritis* beschrieben hat *(Mooren, Mannhardt)*. Mehr Berechtigung zu diesem Namen scheint eine *andere*, viel seltenere Krankheitsform zu haben, welche sich durch ihren chronischen Verlauf, durch äusserste Hartnäckigkeit so wie durch Neigung zu Recidiven sehr lästig macht und durch ein mehr *diffuses gelbliches gelatinöses* Product auszeichnet. Es entwickelt sich das letztere unter den Erscheinungen leichter Ciliarreizung bei starker Injection des Episcleralgefüges und ödematöser Schwellung der Bindehaut. Es sammelt sich an einer oder mehreren Stellen zu grösseren Mengen und hebt daselbst die Conjunctiva bulbi empor *(Heymann)*.

In ganz ähnlicher Weise wird die Lederhaut auch bei entzündlichen Processen *der Aderhaut* und *des Ciliarkörpers* in Mitleidenschaft gezogen. Es tritt dann die entzündliche Gewebsalteration bisweilen sehr deutlich in der Lederhaut hervor und rechtfertigt die Bezeichnung des Processes als *Sclerochorioiditis*.

Die Scleritis, wenn sie nicht zur Vereiterung führt, *hinterlässt häufig keine Spur ihrer Existenz*. Mitunter führt sie zu einiger *Hypertrophie* des Gewebes oder wohl auch zu einer partiellen *Sclerose* desselben, sehr ausnahmsweise zu *Verkalkungen (Pagenstecher)*. Häufiger sind *theilweise Atrophien* der Endausgang, die Sclera wird an den betreffenden Stellen dünner und scheint darum blaugrau durch. Sehr oft ist die Scleritis auch der nächste

Grund von *Ausdehnungen der Lederhaut*, indem sie durch Auflockerung die Resistenz des Gefüges bedeutend vermindert und so dem intraocularen Drucke das Uebergewicht verschafft.

Die Unselbständigkeit der Scleritis macht eine genauere Erörterung der Symptome, der Ursachen, des Verlaufes und der Therapie an diesem Orte überflüssig.

Quellen: *Kölliker*, Mikr. Anat. Leipzig. 1852. II. S. 606. — *Henle*, Handbuch der Anat. Braunschweig. 1866. II. S. 588, 607. — *Helfreich*, Ueber die Nerven der Conj. und Sclera. Würzburg. 1870. S. 24. — *Pelechin*, A. f. O. XIII. 2. S. 423. — *Winther*, Experimentalstudien etc. Erlangen. 1866. S. 13. — *Rollet, Iwanoff*, A. f. O. XV. 1. S. 54. — *Leber*, Denkschriften der Wiener k. Akad. d. Wiss. 24. Bd. S. 318, 324; kl. Mntbl. 1864. S. 426; A. f. O. XI. 1. S. 35, 38, 42, 47. — *Ed. Jaeger*, Einstellungen des dioptr. Apparates. Wien. 1861. S. 52, 55. — *Donders*, Vijfde Jaarlijksch Verslag etc. Utrecht. 1864 S. 231, 260; kl. Monatbl. 1864. S. 422; A. f. O. IX. 3. S. 217. — *Schelske*, A. f. O. X. 2. S. 33. — *Wedl*, Atlas, Cornea-Sclera. — *Sichel*, A. f. O. III. 2. S. 226. — *Graefe*, ibid. S. 409. — *Pagenstecher*, ibid. VII. 1. S. 117. — *Talko*, kl. Monatbl. 1869. S. 204, 209. — *Biermann*, ibid. S. 91, 97. *Schiess-Gemuseus*, ibid. 1867. S. 83. — *Knapp*, A. f. O. XIII. 1. S. 136. — *Mannhardt*, ibid. XIV. 3. S. 26. — *Stavenhagen*, kl. Beob. Riga. 1868. S. 69, 77. — *Mooren*, Ophth. Beob. Berlin. 1867. S. 111. — *Heymann*, Ophthalmolog. 1868. S. 22.

Das Scleralstaphylom.

Nosologie. Die Entwickelung eines Scleralstaphyloms setzt erstens eine *Verminderung der normalen Resistenz* der Lederhaut, zweitens aber den *Fortbestand des normalen intraocularen Druckes* voraus (S. 1, 132). *Verstärkungen* dieses Druckes, wie selbe bisweilen durch Vermehrung des Bulbusinhaltes sowie durch kräftige gleichzeitige Zusammenziehungen der vier geraden Augenmuskeln bedingt werden, *begünstigen* wesentlich solche Ausdehnungen.

Es genügt bei entzündlicher Auflockerung der Bulbuskapsel schon der *normale* intraoculare Druck, um derlei Ectasien zu begründen. Nimmt nämlich die Resistenz der Bulbuskapsel und sohin auch der Widerstand ab, welchen der Seitendruck in den Binnengefässen findet, so muss bei *unverminderter Triebkraft* des Blutes das intraoculare Stromgebiet sich so lange erweitern, oder Flüssigkeiten in den Augapfelraum ausscheiden, als die Spannung der Bulbuskapsel mit dem intraocularen Drucke nicht ins Gleichgewicht gekommen ist, mit anderen Worten: es muss der Binnenraum so lange wachsen, bis die Cornea und Sclera der *weiteren* Dehnung einen Widerstand entgegensetzen, welcher dem intraocularen Drucke die Wagschale hält. Je *grösser* der letztere, um so mehr wird die Dehnung der Sclera vorgeschritten sein müssen, ehe jenes Aequilibrium herbeigeführt ist, um so *rascher* wird sich die Ectasie entwickeln und um so *beträchtlicher* wird sie sein.

Es sind diese Ectasien jedoch niemals auf die *Lederhaut* beschränkt; immer wird das entsprechende Stück der *Chorioidea* mit ausgedehnt, da Sclera und Aderhaut ihrer ganzen Fläche nach in innigem *organischen* Zusammenhange mit einander stehen; daher denn auch der Name *Sclerochorioidalstaphylom* ein mehr bezeichnender ist. Gewöhnlich indessen benützt man diesen Namen nur für jene Ectasien, welche ihren nächsten Grund in *entzündlichen Gewebslockerungen* der genannten Formhäute finden, oder doch *entzündlich alterirte Theile* zum Substrate haben, und stellt ihnen das sogenannte *Staphyloma posticum Scarpae* gegenüber, welches in seiner *Anlage angeboren* wird und bei welchem die partielle Resistenzverminderung der

Lederhaut auf einen ursprünglichen *Bildungsfehler*, auf eine mangelhafte *Entwickelung* des Bulbus zu beziehen ist.

I. Das Sclerochorioidalstaphylom.

Pathologie und **Krankheitsbild.** Die Leder- und Aderhaut wird bisweilen *ihrem ganzen Umfange nach* ausgedehnt. In anderen Fällen beschränkt sich die Ectasie auf einen oder den anderen *Theil* dieser Membranen. Man unterscheidet daher *totale* und *partielle Sclerochorioidalstaphylome* und theilt letztere je nach ihrem Sitze in *vordere, seitliche* und *hintere.*

a. Das totale Sclerochorioidalstaphylom.

Es charakterisirt sich durch bedeutende *Vergrösserung und Gestaltveränderung des ganzen Augapfels.* Gewöhnlich nimmt nämlich *die Cornea* oder eine die Hornhaut ersetzende Narbe unter der Form eines *Keratoglobus* (S. 133) oder beziehungsweise eines *Narbenstaphylomes* (S. 142) an der Ausdehnung Theil; daher man ein derartiges totales Sclerochorioidalstaphylom auch gerne mit dem Namen *„durchsichtiges oder narbiges Totalstaphylom des Bulbus“* (S. 133) belegt.

Der Augapfel erscheint unter solchen Verhältnissen bald eiförmig (Fig. 45), bald verkehrt eiförmig (Fig. 46), bald walzig, bald rundlich, bald ganz irregulär. Die *vordere Scleralöffnung* ist fast immer sehr stark erweitert, was eine beträchtliche Ausdehnung des Strahlenkranzes, der Iris

Fig. 45.

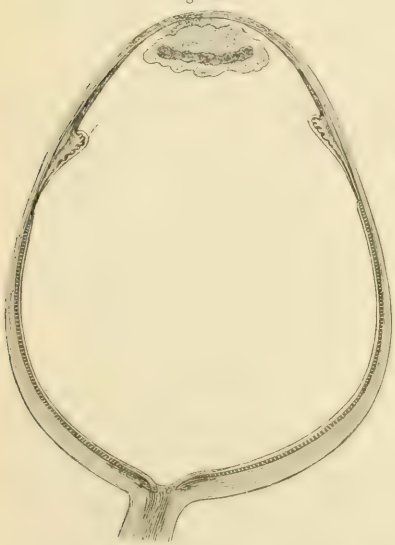

Fig. 46.

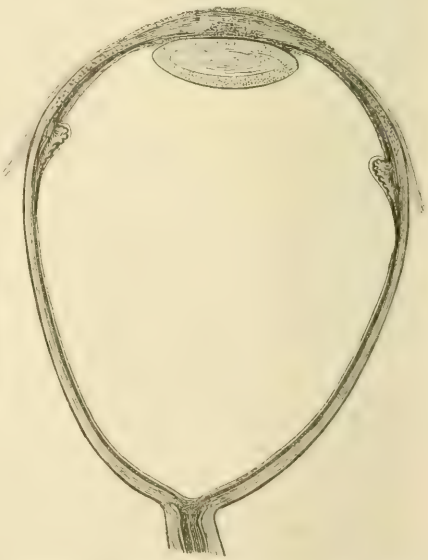

und Zonula mit sich bringt. Die *vordere Lederhautzone* stellt sich dabei in einen kleineren Winkel zur optischen Axe, oder wird dieser wohl auch

parallel, so dass die Sclerotica ohne Grenzfurche unmittelbar in die Peripherie der Cornea übergeht.

Vermöge der enormen Vergrösserung springt der Bulbus *aus der Orbita hervor,* baucht die Lider nach aussen und erschwert die Schliessung der Lidspalte. An seiner Oberfläche zeigen sich einzelne stark erweiterte *Ciliargefässstämme.* Die *Sclerotica* wird entsprechend ihrer Flächenzunahme verdünnt und bekömmt wegen dem Durchscheinen des dunklen Augengrundes einen bläulichen oder schiefergrauen Ton. Ist der dioptrische Apparat *durchsichtig* geblieben und die Stellung zur Lichtquelle eine günstige, so reflectirt der des Pigmentes grossentheils beraubte Augengrund gerne *rothes* Licht oder er *leuchtet* förmlich auf *(Amaurotisches Katzenauge).* Das *Sehvermögen* ist stets auf ein Kleinstes herabgesetzt, gewöhnlich fehlt sogar jede Lichtempfindung.

Beim *durchsichtigen Totalstaphylome* ist die mächtig vorgetriebene *Cornea* sehr verdünnt und hat oft einen leichten Stich ins Flaschengrüne. Der *Limbus conjunctivalis* ist sehr verbreitert, da er an der Ectasie Antheil nimmt. Die *vordere Kammer* zeigt sich in Tiefe und Umfang sehr vergrössert, von wasserklarem Humor aqueus ausgefüllt. Die *Regenbogenhaut* ist häufig missfärbig wegen vorgeschrittener Atrophie. Ihre Breite hat sehr zugenommen, indem ihr Ursprungskreis gewachsen ist, während die immer sehr träge oder ganz starre Pupille nur wenig grössere Durchmesser aufweiset. Nicht selten *flottirt* die Iris, da die *Linse* wegen Erweiterung der vorderen Scleralöffnung und der damit verbundenen Durchreissung der Zonula ihren Halt verloren hat und jene nicht mehr zu stützen vermag. Oft findet man die *Vorderkapsel* sehr getrübt von entzündlichen Auflagerungen, mit dem Pupillarrande verlöthet und die Linse bereits staarig entartet.

Beim *totalen Narbenstaphylome* besteht selbstverständlich *keine* Vorderkammer, die Iris ist in dem den Bulbus nach vorne abschliessenden ectatischen Narbengewebe aufgegangen (S. 143). Oft hängt der hinteren Narbenwand die fast durchwegs cataractöse und nicht selten schon verkalkte *Linse* an, ist demnach weit aus ihrem normalen Standorte herausgerückt, indem das Strahlenblättchen bei der allmäligen Ausdehnung der vorderen Augapfelhälfte durchrissen und der Krystall nach vorne gezogen wurde (Fig. 45, 46).

Die *weiter hinten gelegenen Binnenorgane* zeigen sich bei *beiden* Formen des Totalstaphylomes immer *weit vorgeschritten im Schwunde.* Dieser kömmt theils auf Rechnung der vorausgegangenen heftigen *Entzündungen,* theils ist er zweifellos aus der *Dehnung* und *Zerrung* der Häute zu erklären. Die Vernichtung des *Sehvermögens* ist hauptsächlich darin begründet.

Der Ciliarmuskel ist meistens auf ein dünnes kreisförmiges Band geschrumpft, das der musculären Faserzellen gänzlich entbehrt und lediglich den *bindegewebigen* Charakter trägt, oder durch *Obsolescenz* in eine starre hyaline, zart faserstreifige Masse übergegangen ist. Die *Strahlenfortsätze* sind in die Breite und Länge gezogen, aus einander gewichen, sehr abgeplattet und bei *ungleichmässiger* Dehnung der Bulbuskapsel wohl auch aus ihrer meridionalen Richtung gedrängt und mannigfaltig verkrümmt. Ihre innere Oberfläche ist öfters, doch bei weitem *nicht immer,* mit *kyklitischen Schwarten* (S. 317) überkleidet, welche dann mit zottenähnlichen Fortsätzen in den Vordertheil des Glaskörpers hineinwachsen. Die *Chorioidea* ist ausnahmsweise auf einzelnen Strecken noch *erhalten,* wenigstens kann man die Choriocapillaris und Vasculosa mit der Fusca noch wohl unterscheiden. In der Regel jedoch offenbart sich *allenthalben weit gediehene Atrophie,* die Gefässe der

Choriocapillaris und Vasculosa sind bis auf geringe Reste oder völlig untergegangen; die *Stromazellen* finden sich nur mehr spärlich und zumeist im Zustande der Verfettung; das Pigment ist verblasst und sehr vermindert, oder bis auf einzelne Häufchen von Körnern vollkommen verschwunden; als Grundlage fungirt ein zartes Fasernetz, welches von der elastischen Membran gedeckt wird und mehr minder fest der Sclera anhaftet. Mitunter ist die Chorioidea wohl auch auf eine dünne Lage hyaliner starrer trockener Substanz geschrumpft, in welcher sich blos eine undeutliche Faserstreifung wahrnehmen lässt und welche sich von der Lederhaut nur in kleinen Schuppen und Bröckeln abtrennen lässt. Doch stösst man manchmal auch auf Fälle, wo die Aderhaut in Folge vorausgegangener *üppiger Wucherungsprocesse* und späteren Schwundes sich als eine streckenweise ziemlich mächtige Schichte einer blassen krümlichen, von Kernbildungen durchstreuten Masse darstellt, die von einem zarten weitmaschigen Fasernetze, dem Ueberbleibsel des Aderhautstromas, zusammengehalten wird. Die *Lamina elastica* verhält sich oft ziemlich normal, eben so oft jedoch ist sie sehr verdickt und dann gewöhnlich mit zahlreichen choloiden Kugeln bedeckt. Das *Tapet* ist immer in sehr hohem Grade rareficirt, die einzelnen Epithelzellen sind auseinander gerückt und bilden oft grosse Lücken; einzelne erscheinen vergrössert, abgeplattet und mit ganz unregelmässigen Umrissen; ihr Farbstoff ist sehr verblasst, die einzelnen Körner desselben sind ohne Ordnung in der Zellenhöhle vertheilt und im Ganzen vermindert; stellenweise erscheinen die Tapetzellen ganz *pigmentlos*, geschrumpft und mit einem trüben Inhalte gefüllt, stellenweise jedoch kommen mitunter auch Gruppen von Zellen vor, welche von dunklem Pigmente *vollgepfropft* sind und ihrer massigen Anhäufung sowie der sehr wandelbaren Gestalt nach für *neugebildet* erklärt werden müssen. Die unter der Aderhaut ziehenden *Ciliarnerven* sind zum Theile marklos, hyalin und durchscheinend, zum Theile ganz untergegangen; daher denn auch *Abnahme der Sensibilität der Hornhaut* und *Iridoplegie zu den* gewöhnlichen Erscheinungen gehören. *Die Netzhaut* ist in der Regel auffällig trüb und gefässarm, merklich atrophirt und verdünnt, bisweilen gerade in nächster Nähe der Gefässe, so dass diese beiderseits von florähnlichen durchscheinenden Bändern eingefasst erscheinen *(Schiess)*. Die Limitans ist oft lückenhaft *(Wedl)*. Manchmal ist die Retina von der Chorioidea abgehoben. In anderen Fällen lassen sich von ihr nur mehr bindegewebige pigmentirte Reste nachweisen, welche der Aderhaut fest ankleben. Mitunter ist die Retina wohl auch gänzlich untergegangen, oder auf wenige fetzenähnliche Ueberbleibsel reducirt, welche, an dem Sehnerveneintritte haftend, in dem hinteren Augenraume flottiren. *Die Sehnervenpapille* ist, da der Nervus opticus in den meisten Fällen atrophirt, gewöhnlich stark verfärbt. In sehr vielen Fällen erscheint sie *ausgehöhlt*, ähnlich wie beim Glaucom. *Der Glaskörper* ist, wenigstens in seiner *hinteren* Hälfte, fast immer verflüssiget und das Fluidum flockig getrübt. Die *vordere* Hälfte des Corpus vitreum pflegt sich länger zu erhalten und zeigt nicht selten bindegewebige Neubildungen in ihrem Inneren *(Wedl, Schweigger, Schiess-Gemuseus)*.

b. Das partielle Sclerochorioidalstaphylom.

Dasselbe präsentirt sich als ein dünnwandiger, bläulichgrün bis dunkel schiefergrau gefärbter, durchscheinender also durchleuchtbarer Hügel, welcher sich mehr weniger über die Oberfläche der umgebenden Scleralpartien erhebt. Es tritt oft *steil* oder gar mit halsförmig eingeschnürtem Fusse hervor und stellt dann einen *scharf begrenzten* rundlichen blasenähnlichen Knopf von Hirsekorn- bis Bohnengrösse dar, dessen Oberfläche bald *glatt*, bald von einspringenden, kreuz und quer ziehenden Sehnenstreifen *gefurcht* ist und so das Aussehen einer Beerentraube gewinnt. In anderen Fällen stellt das Staphylom einen *flachen* Buckel mit *glatter* Oberfläche und ganz *undeutlichen Grenzen* dar, dessen Durchmesser oft kaum eine Linie erreichen, oft aber auch sehr bedeutende sind, indem die vordere oder hintere Hälfte eines Quadranten der Lederhaut, ja noch grössere Portionen

derselben, ectatisch werden. In manchen Fällen formirt das Staphylom einen langen und breiten, durch einspringende sehnige Balken in unregelmässige blasige Vorsprünge abgetheilten Wulst, welcher den Augapfel in kleinerem oder grösserem Bogen umgibt. Man findet solche Wülste in den verschiedensten Zonen der Lederhaut, z. B. in der *äquatorialen* (Fig. 47). Am häufigsten kommen sie aber *in der vordersten* Scleralzone vor (Fig. 48, *b*).

Fig. 47.

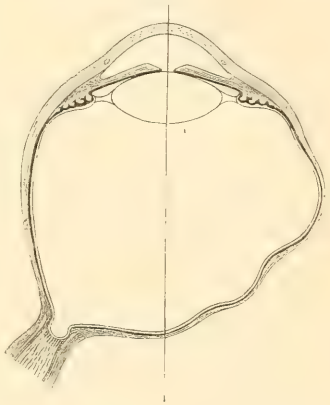

Die Wandung des Staphylomes besteht aus meistens *stark pigmentirtem* Lederhautgefüge, welches durch die vorausgängigen Entzündungen und die beträchtliche Dehnung mehr weniger gelitten hat. Es scheint gewöhnlich stark *getrübt* durch moleculäre Niederschläge und oft ist auch seine *Faserung* minder deutlich oder blos nach *gewissen* Richtungen scharf ausgeprägt. Die *innere* Oberfläche der Blase erscheint constant überkleidet von einem pigmentirten, bräunlich oder schwarz gefleckten, innig anhaftenden zarten Häutchen, dem Reste der mit der Sclera ausgedehnten *Uvealpartie*. Es lässt sich dieses Häutchen in der Regel kaum mehr trennen von der unterlagernden Sclerotica. Das Uvealgefüge ist in demselben bereits ganz unkennbar geworden, in eine unbestimmt faserstreifige, gefäss- und nervenlose Masse atrophirt, in welcher wechselnde Mengen von Pigmentzellen eingelagert sind, die zum Theile noch rundlich und reich an Farbestoff, zum Theile pigmentarm, eckig, sehr in die Länge gezogen oder gar zu spindeligen pigmentirten Fasern ausgesponnen erscheinen. Oft unterscheidet man noch deutlich die *Lamina elastica*, auf deren Innenwand das stark rareficirte *Tapet* sitzt. *Die Höhle des Staphyloms* ist selten mit *festen* entzündlichen Producten, fast immer mit *wässerigem* Fluidum gefüllt. *Die Netzhaut* zieht bisweilen frei über den Fuss des Staphyloms hinweg. Nicht selten aber zeigt sie daselbst eine entsprechende Ausbauchung, welche sackartig in die Concavität des Staphyloms hineinragt. Oefters ist die Netzhaut auch mit der Innenwand des Staphylomes *fest verwachsen*, sie *überzieht* die letztere als ein zartes florähnliches Häutchen, das aus netzförmig gewebten Bindegewebsfasern mit eingelagerter Molecularmasse besteht, keine Spur von *nervigen* Elementen und *Gefässen*, wohl aber wechselnde Mengen Pigment enthält und von der meistens lückenhaft gewordenen *Limitans* überkleidet wird *(Wedl, Schweigger, Schiess)*.

In der nächsten Umgebung des Staphyloms findet man die *Sclera* öfters stark hyperämirt, von einem trüben serösen Infiltrate aufgelockert und von entzündlich veränderten Bindegewebskörpern durchsetzt. Die *Aderhaut* pflegt im weiten Umkreise oder ihrer ganzen Ausdehnung nach die Charaktere des *entzündlichen Schwundes*, besonders durch starke *Pigmentrarefication*, zu verrathen. Doch kömmt es auch vor, dass trotz der Dehnung, welche die Aderhaut im Ganzen zu erleiden hat, die Vasculosa und Choriocapillaris *gut erhalten* ist, die Gefässe der letzteren wohl gar *erweitert* scheinen, und überdies die *Tapetzellen* bei auffälliger Kleinheit *dicht* aneinander gedrängt stehen, also offenbar auf eine reichliche *Neubildung* hinweisen *(Schweigger)*. Die *grösseren Gefässe* der Vasculosa brechen an dem Fusse des Staphyloms rasch ab, oder überschreiten denselben nur um ein geringes, um dann zu verschwinden. Dasselbe geschieht auch mit den in der Lamina fusca streichenden *Ciliarnerven*, daher bei einigem Umfange der Staphylomöffnung in der Regel eine Verminderung der Cornealsensibilität und Motilitätsstörungen der Iris bemerkt werden. Auch die *Netzhaut* ist oft in weitem Umfange oder der ganzen Ausdehnung nach atrophirt. Nicht selten *hängt sie* streckenweise *der Aderhaut an* und ist dann innerhalb dieser Bezirke immer auf ein zartes *bindegewebiges*, mit Pigment durchsetztes Häutchen geschwunden. Der *Sehnerveneintritt* erscheint häufig excavirt.

Im Ganzen zeigt die anatomische und ophthalmoskopische Untersuchung des Auges gewöhnlich *deutliche* Spuren einer abgelaufenen ausgebreiteten und intensiven *Entzündung* der Uvea und Netzhaut nebst Trübungen der dioptrischen Medien, Verflüssigung des Glaskörpers u. s. w. In Folge dieser Veränderungen ist das Auge meistens bis auf quantitative Lichtempfindung oder völlig *erblindet*. Doch kommen ausnahmsweise auch Fälle mit *vorderen* Sclerochorioidalstaphylomen vor, in welchen die *hinteren* Partien der *Netzhaut* noch *normal functioniren*, also blos *Einschränkungen* des Sehfeldes gegeben sind.

Falls Trübungen den Augengrund nicht decken, erkennt man derartige Staphylome *mit dem Augenspiegel* leicht an einem mehr weniger scharf begrenzten, oft ringsum stark pigmentirten, verschieden geformten, schmutzig grauweiss oder bräunlichgelb gefärbten und mit dunklem Pigmente ganz unregelmässig bestreuten Fleck, dessen Ausbauchung sich durch die Lage der darüberziehenden Netzhautgefässe, jedenfalls aber durch die nach der Richtung der Spiegelaxe wechselnden Schatten beurkundet. Bei sehr umfangreichen Staphylomen macht sich die Ectasie nicht selten schon dem freien Auge durch den *Reflex weissen* Lichtes bemerklich. Die Diagnose bedarf übrigens dieser Symptome kaum. Selbst *hintere* Staphylome werden nämlich leicht dadurch in Sicht gebracht, dass man das Auge möglichst stark nach einwärts oder auswärts richten lässt und dann die betreffende Lidcommissur stark zurückdrängt.

Ursachen. 1. Einige seltene Ausnahmsfälle abgerechnet, ist die fragliche Ectasie constant eine *Folge der Sclerochorioiditis*, genauer gesagt, der mit der Entzündung verbundenen Lockerung des Scleralgefüges und des intraocularen Druckes. *Totale* Sclerochorioidalstaphylome resultiren immer nur aus einer *totalen* Sclerochorioiditis. Das *partielle* Sclerochorioidalstaphylom hingegen kann ebensowohl aus einer *totalen* als *partiellen* Sclerochorioiditis hervorgehen.

a) Die durch Entzündung *allein* begründeten Ectasien können an jedem beliebigen Punkte der Lederhaut auftreten. *Charakteristisch* ist ihnen eine sehr geringe Convexität des Gipfels und grosse Flachheit der Seitenwandungen, welche letztere sich ganz allmälig, ohne deutlich markirte Grenze, in die nicht ausgedehnten Lederhautportionen verlieren. Es hängt dieses damit zusammen, dass die Entzündungsherde in der Regel nicht scharf begrenzt sind, dass also auch die Resistenz nur ganz allmälig gegen das Centrum des Herdes hin abnimmt.

b) In sehr vielen Fällen wirken *nebst der Entzündung passive Hyperämien der Ciliargefässstämme* bei der Entwickelung von Sclerochorioidalstaphylomen mit. Wo nämlich eine grössere Anzahl von Gefässen dicht an einander gedrängt die Sclerotica durchbohrt, ist das Gefüge der Lederhaut ohnehin sehr porös und somit weniger widerstandsfähig. Kömmt dann noch eine Ausdehnung dieser Gefässe und sohin auch ihrer Durchgangscanäle hinzu, so bedarf es nur einer geringen serösen Durchfeuchtung und entzündlichen Lockerung, um selbst dem *normalen* intraocularen Drucke das Uebergewicht zu verschaffen und die betreffende Stelle der Sclera zum Nachgeben zu zwingen. Die solchermassen entstandenen Ectasien sind in der Regel *scharf begrenzt* und steigen *steil*, oft mit halsförmig eingeschnürtem Fusse, aus der Sclerotica empor, stark convexe Blasen bildend. Entsprechend der anatomischen Vertheilung der Gefässcanäle finden sich derlei Staphylome auch vorwaltend an der *hinteren* und *vorderen Lederhautzone*, ausserdem aber im *Aequator* der Sclerotica.

Die an der *vorderen* Zone der Lederhaut vorkommenden Ectasien dieser Art, auch *Staphylomata corporis ciliaris* genannt *(Sichel)*, treten gewöhnlich *haufenweise* auf und bilden einen zusammenhängenden, mehr weniger breiten *Wulst*, welcher die Hornhaut in kleinerem oder grösserem Bogen umgürtet und darum auch mit dem Namen *Staphyloma annulare* belegt zu werden pflegt.

Bei der anatomischen Untersuchung im Entstehen begriffener Ectasien dieser letzteren Art findet man an der *inneren* Fläche der *vorderen* Lederhautzone eine Menge von Lücken in den *innersten* Scleralschichten, welche durch zwirnfadendicke bis $^1/_2$ Linien lange, meridional ziehende, den *innersten* Schichten zugehörige Balken von einander getrennt sind und in blinde taschenartige Räume führen, die von den ectatischen *äusseren* Scleralschichten gebildet und von aussenher als jene bläulich durchscheinenden Wülste gesehen werden.

c) Oft entwickelt sich das Staphyloma sclerochorioidale *anticum* oder *annulare* aber auf eine andere Weise. Wenn bei Vorhandensein einer Sclerochorioiditis die Lockerung des Gefüges noch durch Blutstauungen im Bereiche der Ciliargefässe erhöht wird, berstet bisweilen unter dem Einflusse des intraocularen Druckes die dünne Scleralschichte, welche den *venösen Ciliarplexus* von innenher überkleidet, worauf dann die mehr dehnbaren *äusseren* unverletzt gebliebenen Substanzlagen der Lederhaut ausgebaucht und hervorgetrieben werden.

Im ersten Beginne erscheint die *äussere* Oberfläche der betreffenden Scleralzone völlig unverändert. Bei der anatomischen Untersuchung findet man knapp hinter dem Rande der Descemeti, gedeckt von dem Ciliarmuskel, im Scleralgefüge eine mehr weniger lange, der Hornhautperipherie *concentrisch verlaufende flache Furche* (Fig. 48 *a*) mit etwas wulstigen burgzinnenähnlich gezackten Rändern, welche von den auf sich selbst zurückgezogenen Enden der geborstenen Faserlagen gebildet werden. Unter fortgesetzter Wirkung der mechanischen Verhältnisse wird die Furche immer breiter, indem die den Boden bildenden *äusseren* Scleralblätter mehr in meridionaler Richtung gedehnt werden und so auf Kosten ihrer Dicke sich verlängern. Am Ende werden sie durchscheinend und machen, dass ein bläulicher Bogen am vorderen Scleralrande äusserlich sichtbar wird. Während dieses geschieht, nimmt die Furche auch an *Länge* zu und schreitet an beiden Enden im Umkreise der Hornhaut fort.

Fig. 48.

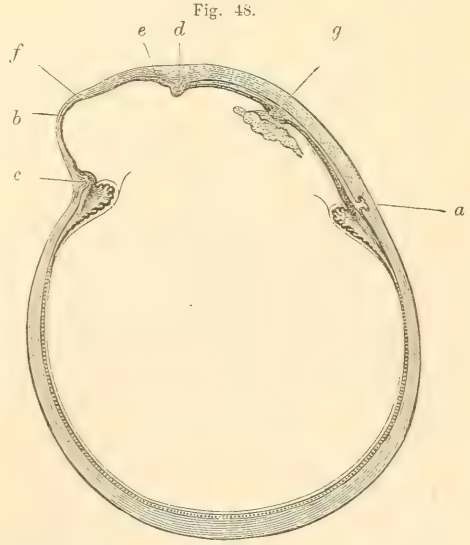

Weiterhin bauchen sich die solchermassen gespannten äusseren Schichtlagen der Lederhaut nach aussen in Form von bläulichen oder selbst schwärzlichen Längsbuckeln, welche, durch sehnige weissgraue von vorne nach hinten ziehende Fäden getrennt, eine abwechselnde Reihe von vorspringenden Längsriffen und einspringenden Zwischenthälern formiren und einen grösseren oder geringeren *Bogen* der Cornealperipherie, höchst selten dieselbe ihrem *ganzen* Umfange nach umsäumen.

Bisweilen geht die Ausdehnung stellenweise noch weiter, während die Furche sich um die Cornea herum fortsetzt und mehr und mehr verbreitert. Es verschwin-

den dann an der Aussenfläche die *regulären Längsriffe* und es tritt an dieser Stelle die Lederhaut in Gestalt eines schmutzigbläulichen, drusigen, beeren- oder traubenähnlichen, erbsen- bis nussgrossen *Tumors b* hervor, welcher sich in die Lidspalte drängt und deren Schliessung oft erschwert, jedenfalls aber die Axe des Auges schief stellt.

Diese enorme Flächenvergrösserung der vorderen Scleralzone ist nicht blos durch Dehnung der ursprünglich den Boden der Furche bildenden Theile der äusseren Lederhautschichten zu erklären, es findet auch *ein Zuzug von Scleralsubstanz* an die Wandung des Risses statt. Während nämlich die *durchrissenen inneren* Blätter der Sclera völlig entspannt sind und ihre Rissenden in Gestalt zweier *Wülstchen c* und *d* sich von der Furche zurückziehen, haben die *äusseren* Blätter die ganze Gewalt des intraocularen Druckes auszuhalten. Es dehnen sich demzufolge auch die *jenseits* der Grenzen der Furche gelegenen Theile derselben aus. Indem diese aber dem Zuge nachgeben, werden sie von den unterliegenden Schichten *abgetrennt* und deren Rissränder weichen immer mehr aus einander. Besonders deutlich wird dieses an der *vorderen* Grenze des Staphyloms. Es werden nämlich durch den Zug der äusseren Scleralblätter die *vorderen* Lamellen der *Cornea* gezerrt und nicht selten so bedeutend gedehnt, dass der *Limbus conjunctivalis* an der betreffenden Stelle das Drei- und Vierfache seiner normalen Breite erreicht; während die *hinteren* Cornealschichten ihre normalen Dimensionen behalten. Die *Grenzfläche* zwischen Cornea und Sclera wird so im Bereiche der Ectasie mächtig verbreitert und endlich trennen sich die *Cornealblätter* am Fusse des Staphyloms, ein Theil der Innenwand des Staphylomes *e* wird von den blosgelegten Randtheilen der oberflächlichen *Cornealblätter* gebildet und zeigt sich blätterigfetzig, uneben und durchscheinend.

Durch die Ausdehnung der vorderen Scleralzone leiden begreiflicher Weise auch die damit im innigsten Zusammenhange stehenden Theile, die Gefässe, Nerven und der Ciliarkörper. Die *Gefässe* und *Nerven* atrophiren im Bereiche der Ectasie, gehen völlig unter, oder werden wohl auch durchrissen. *Der Strahlenkörper* ist im Bereiche weitgediehener Ectasien bisweilen *quer durchrissen*, so dass die Köpfe der Ciliarfortsätze mit der Iris am *vorderen*, der Rest des Strahlenkörpers am *hinteren* Grenzwulste festhaften. Häufiger erfolgt die Trennung an der Grenze *zwischen Iris und dem Strahlenkranze*, so dass erstere an dem vorderen, letzterer an dem hinteren Grenzwülstchen hängen bleibt. Mitunter fällt indessen der Riss in die *vordere Aderhautzone*, so dass die Iris mit dem Corpus ciliare nach vorne gezogen erscheint. Mit Ausnahme dieser letzteren Fälle wird der *Ciliarmuskel* immer durchrissen. Die Rissränder der Uvea stehen mit einander stets durch ein feines pigmentirtes *Häutchen f* in Verbindung, welches die hintere Wand des Staphyloms überkleidet und aus ectatischen Resten der *Uvea* besteht.

2. In einzelnen seltenen Fällen sind *oberflächliche geschwürige Substanzverluste der Lederhaut* die Ursache partieller Sclerochorioidalstaphylome. Im Verhältnisse zur Dickenabnahme der betreffenden Scleralportion vermindert sich deren Resistenz, der Geschwürsboden sammt der unterlagernden Uvea wird ausgedehnt, blasenartig hervorgetrieben, es entwickelt sich eine Ectasie, welche, da der intraoculare Druck fortwirkt, der Gelegenheit entbehrt, sich zurückzubilden und darum ständig wird. Sind die umgebenden Scleralportionen entzündet, so geben sie auch nach, die *Grundfläche* des Staphyloms wird grösser, als das ursprüngliche Geschwür es war.

3. Bisweilen ist *ein Durchbruch der Lederhaut und Vorfall der Uvea* das pathogenetische Moment. Der Durchbruch kann *geschwürigen* Ursprunges sein. Häufiger ist er eine *penetrirende Wunde der Sclera*. Die dadurch blosgelegte Partie der Uvea wird unter dem Drucke der Augapfelcontenta nach aussen gedrängt, blasig ausgedehnt, sie beginnt zu wuchern, Fleischwärzchen anzubilden, welche sich allmälig in sehniges Gefüge umwandeln und die Staphylomwand am Ende als eine Fortsetzung der eigentlichen Lederhaut erscheinen lassen. Je nach der Form der Durchbruchsöffnung ist ein solches Staphylom bald rundlich, bald oval, bei linearen Zusammenhangstrennungen in der Regel wulstförmig. An seinem Fusse erscheint

es meisthin halsförmig eingeschnürt (*Traumatisches Sclerochorioidalstaphylom, Sichel*).

Nach der Lage des Durchbruches ist die vorgefallene Portion der Uvea bald ein Theil *der Aderhaut*, bald ein Theil *des Strahlenkranzes* oder *der Iris*. Es ist zu bemerken, dass auch bei ziemlich weit von der Cornealgrenze entfernt liegenden Scleraldurchbrüchen Portionen *der Iris* vorfallen können. *Die Pupille* erscheint dann colobomähnlich nach dem Durchbruche hin verzogen. Oft ist ein Theil der Iris seiner ganzen Breite nach sammt dem zugehörigen Stücke des Pupillarrandes in die Lederhautöffnung eingewachsen.

Verlauf. In Folge *acut* und mit grosser Intensität auftretender Processe entwickeln sich Sclerochorioidalstaphylome bisweilen *sehr rasch* und dann meistens unter sehr heftigen Schmerzen, nicht selten auch unter lebhaften subjectiven Lichterscheinungen. Innerhalb Monatsfrist erreicht die Ectasie unter solchen Umständen bisweilen eine ganz ansehnliche Grösse und bleibt dann, während das Grundleiden in den chronischen Decurs übergeht, stehen oder schreitet allmälig vorwärts.

In der Regel aber ist die Entstehung und Vergrösserung des Sclerochorioidalstaphyloms *eine langsame*. Oft geschieht es sogar, dass das entzündliche Grundleiden schon lange besteht oder scheinbar bereits zurückgetreten ist, wenn die Ectasie anfängt, sich bemerklich zu machen. Ist dieses geschehen, so vergehen oft Monate und Jahre, ehe eine Vergrösserung auffällig wird.

Die Zunahme ist bald eine *allmälige*, bald eine *ruckweise*. Letzteres ist besonders dann der Fall, wenn die zu Grunde liegende chronische Sclerochorioiditis öfters exacerbirt. Während solchen scheinbar acuten Anfällen pflegt die Ectasie unter sehr heftigen Schmerzen rasch zu wachsen, mit eintretender Remission aber wieder stehen zu bleiben, oder gar etwas zurückzugehen, um mit der nächsten Exacerbation wieder eine Zunahme zu erfahren.

Ausgänge. Eine *spontane wirkliche Heilung* ist wohl kaum zu erwarten. Nur *Vorfälle der Aderhaut*, so lange sie frisch sind, können wieder zurückgehen, indem das auf und in ihnen wuchernde neoplastische Gefüge schrumpft und sich zu einer *flachen* Narbe zusammenzieht. In der Regel muss man froh sein, wenn der Bulbus nach Jahre langem Leiden endlich zur Ruhe kömmt, die zu Grunde liegende Sclerochorioiditis zurückgeht, die entzündlichen Anfälle ausbleiben und die Ausdehnung nicht weiter fortschreitet, indem die intraocularen Gebilde durch ihren völligen *Schwund* die Neigung zur Entzündung verlieren.

Oft pflanzt sich der entzündliche Process *auf den Sehnerven fort* und veranlasst dann bisweilen ganz unerträgliche subjective Lichterscheinungen. Das Endresultat ist meistens *Schwund des Opticus*, häufig mit Excavation der Papille.

Nicht ganz selten kömmt es während heftigen entzündlichen Exacerbationen zur *Eiterung* und weiter zur *Phthise des Auges*. Häufig wird der Bulbus in Folge einer zwischenlaufenden Iridochorioiditis welk, weich und *schrumpft* späterhin.

Ausserdem liegt noch eine *Berstung der ectatischen Scleralpartien* im Bereiche der Möglichkeit. Man hat diese am öftesten bei *partiellen*

Staphylomen und nur ausnahmsweise bei *totalen* Ectasien beobachtet. Die gewöhnlichste Veranlassung ist eine momentane bedeutende Steigerung des intraocularen Druckes, z. B. durch einen Stoss, einen Schlag auf das Auge, durch eine kräftige Zusammenziehung der Augenmuskeln. Seltener erfolgt der Durchbruch *spontan. Nach der Berstung* entleert sich ein grosser Theil der Bulbuscontenta und in Folge der plötzlichen Herabsetzung des intraocularen Druckes kömmt es nicht selten zu *profusen Blutungen*, welche Stunden und Tage anhalten und den Kranken sogar tödten können, wenn ihnen nicht zeitlich genug Einhalt gethan wird. Gewöhnlich sind heftige Entzündungen, welche den Bulbus auf dem Wege der Eiterung oder Atrophie schrumpfen machen, das Endresultat einer solchen Berstung. Doch können die Wundränder auch wieder verheilen und das Staphylom kann neuerdings hervortreten, ja dieser Vorgang kann sich öfters wiederholen, ehe Eiterung oder Atrophie eintritt.

Jene Blutungen in Verbindung mit der bläulichen Farbe und der äusseren Form der partiellen Staphylome waren Veranlassung, dass man in diesen *ausgedehnte Venen*, *Varices*, zu sehen glaubte und den Zustand *Cirsophthalmus* nannte. *Krebsbildungen* gehören nicht zu den Ausgängen, wohl aber zu den *möglichen Veranlassungen* der Sclerochorioidalectasie.

Behandlung. Deren Hauptaufgaben sind *Bekämpfung der* die Gewebe lockernden *Entzündung* und *Herabsetzung des intraocularen Druckes* auf oder unter das normale Mass. Am meisten verspricht in dieser Beziehung die *Iridectomie* mit entsprechender Nachbehandlung.

1. Schon im *prophylactischen* Interesse sollte *die Anlegung einer künstlichen Pupille* nie unterlassen werden, wo bei Vorhandensein einer Chorioiditis der Bulbus auffällig härter erscheint, heftige Schmerzen auf Zerrung der Nerven deuten oder gar schon der Beginn einer Ectasie nachweisbar wird. *Paracentesen der Cornea*, selbst wiederholte, gewähren weit weniger Sicherheit des Erfolges, da ihre Wirkung eine mehr vorübergehende ist. In wie weit die *Durchschneidung des Ciliarmuskels* (S. 305) dem Zwecke genügt, müssen weitere Erfahrungen nachweisen.

Um bei *Durchbrüchen der Sclera* einen Vorfall der Uvea zu *verhüten*, wird man am besten thun, den Kranken im Bette zu halten, grösste Körperruhe zu empfehlen und nebstbei einen Schutzverband anzulegen oder, bei grosser Intensität der Entzündung, ein entsprechendes directes antiphlogistisches Verfahren einzuleiten. *Repositionsversuche* sind fast immer fruchtlos und wegen der mit ihnen verbundenen Reizwirkung oft auch gefährlich.

Bei sehr kleinen und ganz frischen Vorfällen gelingt es indessen bisweilen durch leichte Reibungen der Bulbusoberfläche mittelst eines über den geschlossenen Lidern hin und her bewegten Fingers den prolabirten Theil zur Retraction zu veranlassen. Uebrigens bringen derlei kleine Vorfälle, besonders wenn die Durchbruchsöffnung linear und kurz ist, wenig Gefahr, sie werden vielmehr häufig unter Schrumpfung der neoplastischen Hülle wieder abgeflacht.

Bei umfangsreicheren Durchbrüchen und Vorfällen ist deren *Abtragung* mittelst einer krummen Schere nach allenfälliger Spaltung der darüber streichenden unverletzten Bindehaut das sicherste, ja einzig zu empfehlende Mittel. Die Nachbehandlung besteht in dem Tragen eines Schutzverbandes und in Vermeidung von kräftigen Muskelcontractionen, anfänglich bei Bettlage. Sie ist bis zur Consolidirung der Narbe fortzusetzen.

Aetzungen des Prolapsus mit Höllenstein, Opiumtinctur etc. sind, abgesehen von ihrer Reizwirkung und Fähigkeit heftige Entzündungen anzuregen, gefährlich, da der mit ihnen verbundene Schmerz gerne kräftige Contractionen der Augenmuskeln hervorruft.

2. *Ist das Sclerochorioidalstaphylom einmal entwickelt*, so kann es nur auf *operativem* Wege entfernt werden.

a) Bei kleinen, nicht veralteten Sclerochorioidalstaphylomen genügt bisweilen die Iridectomie mit längerem Tragen eines Schutzverbandes, um die Ectasie völlig rückgängig zu machen. Oefters jedoch entwickelt sich nachträglich das Staphylom von neuem an der alten Stelle oder daneben. Etwas mehr Sicherheit gewährt *die Iridectomie mit einmaliger oder wiederholter Paracentese der ectatischen Lederhautportion;* doch auch diese Operation verhütet nicht immer Recidiven.

b) Bei veralteten umfangreicheren und besonders bei steil aufsteigenden Sclerochorioidalstaphylomen reicht die Iridectomie in Verbindung mit der Paracentese nicht mehr aus, es ist *neben der Iridectomie die Spaltung der ectatischen Portion, häufig sogar deren Abtragung nothwendig.*

Die Spaltung kann bei Staphylomen mit *flacher* Wölbung mittelst eines Staarmessers vorgenommen werden, welches in *meridionaler* Richtung die Wandung trennt; bei Staphylomen mit *steil* aufsteigenden Wänden lässt sie sich jedoch zweckmässiger mit einem Lanzenmesser ausführen, welches *flach* auf die Lederhaut aufgelegt und dann so vorgeschoben wird, dass seine Spitze knapp am Fusse des Staphyloms eindringt und an der entgegengesetzten Seite ausfährt.

Behufs *der Abtragung* dient am besten ein Staarmesser, welches geradeso wie bei der Excision eines Cornealnarbenstaphyloms flach durch die Staphylomwand hindurchgestossen wird, so dass ein Lappen entsteht, welcher nun mit der Pincette gefasst und mittelst einer Schere abgetragen wird. Es ist dabei nicht nothwendig, dass das *ganze* Staphylom exstirpirt wird, bei umfangreicheren Ectasien wäre dies sogar gefährlich; im Allgemeinen soll vielmehr die erzeugte Lochwunde den Umfang einer kleinen Erbse nicht übersteigen.

Fliesst während der Spaltung und Abtragung des Staphyloms nur *wenig* aus, so genügt ein *Schutzverband;* entleert sich aber eine grosse Menge des Bulbusinhaltes und sinkt dem zu Folge der Augapfel sehr zusammen, so muss der Verband *fester angezogen* werden, um den intraocularen Druck einigermassen zu ersetzen und massenhaften Blutaustretungen so wie heftigen Entzündungen möglichst zu steuern. Ganz ist diese Gefahr überhaupt nicht zu vermeiden, ja es ist nicht einmal ein *seltenes* Ereigniss, dass unmittelbar nach der Eröffnung der Bulbuswand grössere Gefässzweige unter dem plötzlichen Andrange des Blutes bersten und *Extravasate* setzen, welche einen grossen Theil des Augapfelraumes ausfüllen, indem sie sich zwischen Netz- und Aderhaut oder zwischen dieser und der Lederhaut sammeln und die nach innen gelegene Membran beutelförmig von der Bulbuswand abheben. In einzelnen Fällen *reisst* die das stetig wachsende Extravasat deckende Membran wohl auch, das Blut ergiesst sich in die Augapfelhöhle und dringt durch die Scleralöffnung nach Aussen, mitunter in erschreckender Menge. Es sind dann gewöhnlich alle Mittel, die erschöpfende Hämorrhagie zu stillen, fruchtlos; will man den Kranken nicht gefährden, so bleibt nichts übrig, als sogleich *den Bulbus zu enucleiren.* In anderen Fällen jedoch genügt die Resistenz der von dem Extravasate abgehobenen Ader- oder Netzhaut, um die Blutung *zu sistiren.* Das massenhafte Extravasat führt dann meistens zu *eitriger Zerstörung des Bulbus.*

Wesentliche Bedingung zu einem günstigen Verlaufe der Heilung ist ruhiges Verhalten des Kranken und namentlich Vermeidung von Muskelanstrengungen; daher für die ersten Tage Bettlage sehr zu empfehlen ist. Auch antiphlogistische Diät gebietet die Vorsicht, selbst wenn sich keine heftige Entzündung einstellt, welche zu kräftigen directen Eingriffen auffordert. Der Verband darf in keinem Falle früher abgelegt und der Kranke nicht den gewohnten Beschäftigungen zurückgegeben werden, bevor sich die Narbe consolidirt hat.

Bei der Spaltung geschieht es öfters, dass die Wundränder rasch verheilen und das Staphylom in seiner früheren Gestalt und Grösse wieder hervortritt. Es wird dann eine Wiederholung der Operation nothwendig. Einige Autoren empfehlen nach Ablauf der Reizung *Aetzungen der Staphylomwand*, um eine reichlichere Gewebswucherung und damit eine kräftigere Narbe zu erzeugen. Bei Mangel von Reactionserscheinungen kann eine wöchentlich 2—3mal wiederholte vorsichtige Aetzung der oberflächlichen Strata mit Höllenstein jedenfalls den Erfolg der Operation begünstigen.

Nach der Abtragung überzieht sich in günstigen Fällen die Scleralöffnung bald mit einer graulich trüben Haut, welche sich mehr und mehr verdickt und contrahirt. Bisweilen entwickeln sich Fleischwärzchen und so bildet sich eine *derbe und feste Narbe*, deren Umfang in der Regel kleiner ist, als es die Scleralöffnung war. Zögert diese Neubildung, so kann man sie bei Abhandensein von Reizerscheinungen durch Betupfen der Stelle mit Opiumtinctur oder Höllenstein fördern *(Sichel)*.

c) Bei Totalstaphylomen gelingt es bisweilen, *durch Iridectomie in Verbindung mit wiederholter Paracentese der Lederhaut* oder mit *Ausschneidung eines* kleinen lanzettförmigen *Lappens aus der Seitenwand der Sclera* dem Bulbus eine der Norm näherstehende Form und Grösse zurückzugeben. In der Regel aber bleibt diese Operation erfolglos, oder sie führt zu intraocularen Blutungen und heftigen Entzündungen, welche nach dem oben Erwähnten bedenkliche Folgen haben können.

Die Phthisis bulbi an sich ist nun freilich kein sonderlicher Verlust. Sie kann sogar als ein Gewinn betrachtet werden, wenn der Augapfel damit zur Ruhe gelangt und von den höchst peinlichen entzündlichen Recidiven befreit wird; um so mehr, als der Stumpf späterhin vielleicht die Einlegung eines künstlichen Auges gestattet und diesem einige Beweglichkeit ermöglichet.

In Anbetracht dessen empfiehlt man neuerer Zeit wieder, *die Vereiterung des Bulbus direct dadurch anzustreben*, dass man in der Ciliargegend einen Faden durch die Sclerotica und den Glaskörper zieht und ihn 1—4 Tage, d. i. so lange liegen lässt, bis Chemosis als das erste Zeichen einer beginnenden eitrigen Chorioiditis sich zu entwickeln beginnt *(Camper, Ford)*. Ein- und Ausstich sollen im Ciliarkreise liegen und etwa 3 Linien von einander entfernt sein *(Graefe)*.

Es ist dabei jedoch sehr wohl zu berücksichtigen, dass der Eiterungsprocess nicht immer ganz glatt abläuft. Abgesehen von der möglichen Gefahr einer Pyämie, zieht sich der Suppurationsprocess öfters unter höchst qualvollen Leiden des Kranken lange hinaus und kann *schwächlichen* Kranken durch übermässigen Säfteverlust gefährlich werden. Zu allem dem schliesst die Eiterung keineswegs die *Gewissheit* einer völligen Schrumpfung und Verhinderung weiterer Recidiven in sich.

d) Im Ganzen kann wegen der nicht gering anzuschlagenden Gefahr und der Zweifelhaftigkeit der Erfolge *nicht genug vor leichtsinniger Vor-*

nahme dieser Operationsmethoden gewarnt werden. Rechtfertigen lassen sich derlei operative Eingriffe nur, wo das kosmetische Interesse geradezu gebietend auftritt.

3. Wo fortwährende *Recidiven*, oder sich immer wiederholende Anfälle *heftiger Schmerzen*, oder subjective Lichterscheinungen den Zustand unerträglich machen, noch mehr aber, wo *die Gefahr einer sympathischen Affection des anderen Auges* besteht, oder diese schon vorhanden ist: erscheinen die fraglichen Operationsmethoden wegen der Unsicherheit ihres Erfolges und der Möglichkeit einer anhaltenden *Steigerung* des Reizzustandes sehr bedenklich oder geradezu verwerflich; da schwinden alle Rücksichten auf *kosmetische* Interessen und wird die *ungesäumte Enucleation des Bulbus zum dringenden Gebot.* Es bietet diese Operation den Vortheil, dass sie *sicher* und *rasch* zum Ziele führt, ohne sonderliche Gefahren heraufzubeschwören. Der *Haupteinwurf*, dass sich späterhin schwerer ein *künstliches Auge* einlegen lässt, hat nicht *allgemein*, sondern nur *dort* Giltigkeit, wo das Fettpolster der Orbita durch vorwaltende Ausdehnung der *hinteren* Augapfeltheile stark zusammengedrückt und zum Schwunde gebracht worden ist.

Quellen: *Ammon,* Klin. Darstellungen etc. I. Berlin. 1837. Taf. 3, 4, 7, 10. — *Stellwag,* Zeitschrift der Wiener Aerzte. 1852. II. S. 305; Wien. med. Wochenschrift. 1864. Nro. 11; Ophth. II. S. 711, 716, 718. — *Wedl,* Atlas, Cornea-Sclera, Iris-Chorioidea. — *Graefe,* A. f. O. II. 1. S. 242, 245, 249; IV. 2. S. 156; IX. 2. S. 105, 109; XII. 2. S. 151, 155; XV. 3. S. 136; kl. Monatbl. 1868. S. 165. — *Sichel,* A. f. O. III. 2. S. 211, 216, 223, 228, 232, 236, 240, 251, 254. — *H. Müller,* ibid. IV. 1. S. 364, 365. — *Schweigger,* ibid. V. 2. S. 219; IX. 1. S. 192, 197, 198. — *Graefe* und *Schweigger,* ibid. VI. 1. S. 156, 158, 160, 166. — *Althof,* ibid. VIII. 1. S. 114, 122. — *Schiess-Gemuseus,* Virchow's Archiv. 24. Bd. S. 561; A. f. O. IX. 3. S. 171, 175, 178, 184, 188, 192, 196; XI. 2. S. 47, 51, 57, 61, 68, 72, 75. — *Iwanoff,* ibid. XI. 1. S. 144, 145. — *Ed. Jaeger,* Zeitschrift der Wien. Aerzte. 1858. S. 487. — *Arlt,* ibid. 1859 S. 148. — *Pagenstecher* u. *Sämisch,* kl. Beobachtungen. Wiesbaden, 1861. II. S. 87, 89. — *Camper, Ford* nach Himly, Krankheiten und Missbildungen. II. Berlin. 1843. S. 194.

2. Das Staphyloma scleroticae posticum Scarpae.

Pathologie. Das Substrat dieser Ectasie ist ursprünglich jene schmale ringförmige Zone der *inneren* Lederhautfaserlage, welche den *Zwischenraum beider Nervenscheiden* (Fig. 28. S. 167) nach vorne zu abschliesst *(Ed. Jaeger).* Die Ausdehnung beginnt mit seltenen Ausnahmen an einem Punkte der *äusseren* Zonenhälfte und schreitet von hier aus an dem *Umfange* des Sehnerveneintrittes allmälig nach oben und unten fort. Der fragliche Zonenbogen wird dabei *breiter* und gewinnt Aehnlichkeit mit einer *Mondsichel,* welche sich mit ihrem inneren concaven Rande unmittelbar an den Bindegewebsring der Opticuspapille anschliesst, während der entsprechende Theil des *Scheidenzwischenraumes* eine äquivalente Ausweitung erfährt und *in meridionalem* Durchschnitte (Fig. 49 nach *Ed. Jaeger*)

Fig. 49

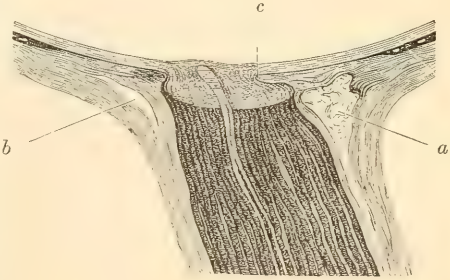

kolbig a oder *spaltähnlich b* erscheint. Bei *fernerem* Wachsthume der Ectasie nimmt die Mondsichel, auch *Conus* genannt, gewöhnlich die Gestalt eines abgerundeten *Spitzbogens* an, indem die Ausdehnung rascher in *meridionaler*, als in circularer Richtung vor sich geht. Mitunter jedoch wird der Flächenumriss des Conus mehr dem Abschnitte eines *Kreises* oder einer *Ellipse ähnlich*, oder erscheint ganz *unregelmässig* und selbst *buchtig*. Zugleich rückt die Wandung des Conus unter der Wirkung des intraocularen Druckes nach *hinten* und verengert so wieder den ausgeweiteten Grund des *Scheidenzwischenraumes*, ja am Ende kömmt die vordere und hintere Wand des horizontalen Spalttheiles theilweise wohl gar wieder in *Berührung*. Geht die Dehnung *noch weiter*, *so verschmelzen* die beiden Wände des horizontalen Spalttheiles auch völlig und werden unter fortgesetzter gemeinsamer Flächenvergrösserung und entsprechender Dickenabnahme *nach hinten ausgebaucht*.

Ist die Ectasie an dem *äusseren* Umfange des Sehnerveneintrittes bis zu einem gewissen Grade gediehen, so dass bereits die *äusseren* Lederhautfaserlagen in auffälligerer Weise Antheil an der Dehnung nehmen, so beginnt gar nicht selten auch die *innere* Zonenhälfte zu weichen, es entwickelt sich daselbst eine *zweite* Mondsichel. Es ist diese anfänglich sehr schmal und schwer vom Bindegewebsringe zu unterscheiden, verbreitert sich aber bald und schiebt ihre beiden Hörner immer weiter vor. Am Ende *fliessen* die letzteren mit denen der äusseren Mondsichel *zusammen* und das Staphylom stellt nun einen den Sehnerveneintritt vollständig einschliessenden *Ring* dar, welcher an seiner inneren *und* äusseren Hälfte ausgeweitet ist *(Ed. Jaeger)*.

Der *grösste Breitendurchmesser* des äusseren Conus fällt in der Regel etwas *unterhalb*, selten *in* oder gar *über* den horizontalen Meridian des Augapfels. Sind *zwei* Coni gegeben, so liegen diese fast immer einander *gerade gegenüber*, so dass ihre grössten Breitendurchmesser in *demselben* Meridiane zusammenfallen. Nur in sehr seltenen Fällen hat man einen Conus an der *inneren* Seite der Papille *für sich* bestehend gefunden. Noch seltener sind Coni am *oberen* und *unteren* Umfange des Sehnerveneintrittes *(Ed. Jaeger, Mauthner)*.

Die Flächenvergrösserung der betreffenden Zone bringt nothwendig eine *Gestaltveränderung der hinteren Bulbushälfte* mit sich. Diese ist indessen je nach den obwaltenden Verhältnissen eine überaus wandelbare; sie ist eine andere bei einfachen und bei doppelten, bei schmalen und bei breiten Conis. So sieht man bei *umfangsreichem einfachen* hinteren Scleralstaphylome den *Polartheil* der Lederhaut bald sehr *verflacht* (Fig. 50), bald läuft der Augapfel gegen den Opticus hin *spitz* zu (Fig. 51). Bei sehr mächtigeme *Doppelconus* erscheint das Hinterende des Bulbus wohl gar in Form einer ziemlich scharf abgegrenzten *Blase herausgebaucht* (Fig. 52). Jedenfalls resultirt, da der Ectasie eine wesentliche Vergrösserung des *aequatorialen* Durchmessers *nicht* parallel geht, eine *Verlängerung der optischen Axe*, wobei die dem gelben Flecke entsprechenden Theile der Formhäute nach hinten und auch etwas zur Seite rücken. Dabei erleidet die Lage der *Sehnervenscheibe* zur optischen Axe eine Veränderung, die Papille stellt sich in einen *Winkel* zur letzteren und tritt, falls der Conus ein *doppelter* ist, auch etwas *zurück*.

Das *Gewebe der Lederhaut* erscheint im Bereiche des Conus nicht wesentlich verändert, die faserigen Elemente lassen daselbst nur einige Streckung erkennen.

Fig. 50.

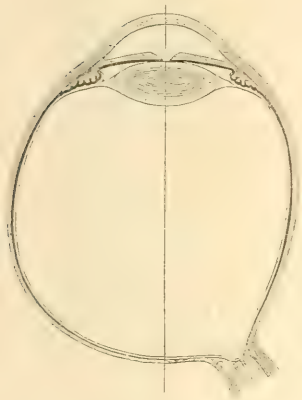

Fig. 51.

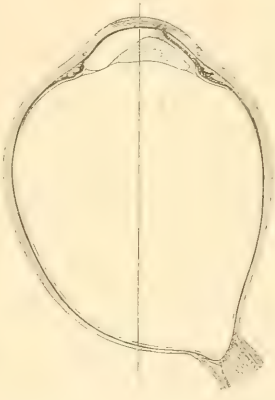

Fig. 52.

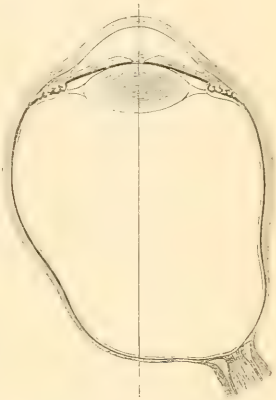

Anders verhält es sich mit der *Aderhaut*. Diese verfällt, so weit das Staphylom reicht, immer dem *Schwunde*. Da ihr *hinterer* Theil, besonders in der Gegend des *gelben Fleckes*, fester mit der inneren Scleralwand verwachsen ist, muss sie an der Ectasie *innigen Antheil* nehmen, ohne dass die damit gesetzte locale Dehnung durch *Zuzug* nachbarlicher Portionen gemildert und so ihr nutritionsstörender Effect theilweise beglichen werden könnte. Zuerst äussert sich die Atrophie in den Pigmentzellen des Tapetes. Ihr Farbestoff geht theilweise unter, wird chemisch umgewandelt, während die Zellen selbst grösser und flacher werden. Am Ende gehen letztere ganz unter und hinterlassen blos Haufen freien Pigmentes. Am *Umfange des Conus* vermehren sich dagegen bisweilen die Zellen, wenigstens nimmt ihr Pigmentgehalt zu und der Farbstoff wird dunkler, selbst tief schwarz. Die den Conus *deckende* stark gedehnte Portion der Aderhaut präsentirt sich dem zu Folge *anfänglich* als ein zartes, schmutzig bräunlichgraues und dunkler gewölktes oder getäfeltes Häutchen, welches noch die Gefässe der Vasculosa nebst Resten der Choriocapillaris-Netze erkennen lässt. Die *Stromazellen* bestehen öfters noch lange fort, doch wird ihr Farbstoff spärlicher und blässer, um schliesslich ganz zu verschwinden. *Schreitet jedoch die Entwickelung des Staphyloms weiter fort*, so ändert das ectatische Aderhautstück gänzlich seinen anatomischen Charakter, es wird auf ein höchst feines, *undeutlich faserstreifiges*, oft fast *homogenes* Häutchen reducirt, welches sich nur schwierig von der unterlagernden Sclera trennen lässt, hier und da Pigmenthäufchen nebst einzelnen in Caliber und Wandung verkümmerten Gefässen enthält und meistens von ectatischen Resten der Lamina elastica überkleidet wird. *Entzündliche Producte* und deren Derivate, welche hier und da im Bereiche des Conus gefunden werden *(H. Müller)*, gehören *nicht zum Wesen* der Krankheit, sondern auf Rechnung eines *complicirenden Wucherungsprocesses.*

Die *ausserhalb des Conus gelegenen* Theile der *Leder-* und *Aderhaut* bewahren bei *minder* hochgradiger und *langsam* entwickelter Sclerectasia

posterior in der Regel ihre Integrität, höchstens findet man in ihrem Bereiche Spuren einer *Chorioidalhyperämie*. Bei *rasch* entstandenem Staphyloma posticum, auch *niederen* Grades, lässt sich ein Congestivzustand der nachbarlichen Aderhautportionen *in der Regel* nachweisen. *Später* zeigt sich die Chorioidea an diesem Orte meistens *leicht atrophirt* und bei sehr grossen Ectasien ist der Schwund wohl auch in *weitem* Umkreise *sehr deutlich* ausgesprochen, wenigstens ist das Tapet verblasst und lückenhaft geworden. Es handelt sich dabei meistens um *einfache* Atrophie, die aus der Dehnung der Membran und vorzüglich aus den localen Circulationsstörungen abzuleiten ist, welche nothwendig durch das Auseinanderweichen der Lederhautelemente und durch die damit gesetzte Verschiebung und Verengerung der hinteren *Gefässdurchlässe* begründet werden. Mitunter, und zwar vorzüglich bei *raschem* Vorschreiten des Processes, gibt die Zerrung auch ein pathogenetisches Moment für *wahre Entzündungen* ab, die sich dann in der Form der *Sclerochorioiditis* geltend machen und gar nicht selten zu *complicirenden Sclerochorioidalstaphylomen* führen. In der Gegend des gelben Fleckes sind solche Ausweitungen in der That öfters Gegenstand der Beobachtung. Sie entwickeln sich bisweilen schon *sehr frühzeitig*, ehe noch der Conus einen erheblichen Umfang erreicht hat.

Aehnliches gilt auch von der *Netzhaut*. Entwickelt sich die Ectasie *langsam* und nur zu *niederen* Graden, so kann sich die mit der Vergrösserung der hinteren Bulbuswand verknüpfte Dehnung leichter *vertheilen* und die Elemente der Netzhaut haben Zeit, sich den neuen Verhältnissen anzupassen; daher denn auch der Vorgang *ohne* sonderlichen Nachtheil für die Ernährung und Function der Membran zu bleiben pflegt. Hat die Ectasie aber einen *grossen* Umfang erreicht, oder ist sie *schnell* entstanden, oder um ein Beträchtliches *gewachsen*, so leiden die *hinteren* Portionen der Retina fast immer und äussern dies durch sehr störende Herabsetzungen der Sehschärfe etc. Man hat die Radiärfasern an der Grenze des Conus wiederholt *schief gestellt*, mit ihren hinteren Enden nach vorne gezogen gefunden *(Horner, Iwanoff)*. In einzelnen excessiven Fällen ist die Atrophie *sehr auffällig*, es erscheint der über dem Conus gelegene Theil der Netzhaut schon dem *freien* Auge sehr verdünnt und unter dem Mikroskope auf ein zartes Bindegewebsnetz ohne Spur nervöser Elemente reducirt, welches von der bald verdickten *(Iwanoff)*, bald sehr verdünnten und stellenweise lückenhaft gewordenen Limitans überkleidet wird *(Wedl)*. Gar oft veranlasst die Zerrung auch *heftige Reizzustände* mit starker *Hyperaemie* und selbst mit zerstreuten *retinalen Blutextravasaten;* ja nicht selten kömmt es zu *manifesten Entzündungen*, welche dann gewöhnlich unter der *exsudativen* Form hervortreten, oder eine *Netzhautabhebung* veranlassen. Auch die *Entzündungen* betreffen zumeist die Gegend des gelben Fleckes und den zwischen diesem und der Papille gelegenen Abschnitt, da die Macula lutea fester an der Chorioidea anklebt, und sonach die Zerrung dieser Stellen um so grösser sein muss, als die Axe des Conus zumeist in diese Richtung fällt und ein ausgleichender *Zuzug* von der Nachbarschaft her schwieriger gemacht ist.

Im Uebrigen streicht die Netzhaut gewöhnlich *frei* über die ectatische Stelle des Augengrundes hinweg. Ist diese *ausgehöhlt*, so erscheint die Retina in ihrem Bereiche bisweilen leicht nach hinten gebaucht, ragt also

in die von wässeriger Flüssigkeit gefüllte Staphylomhöhle hinein. Ausnahmsweise findet man die Netzhaut auch durch Exsudate an den Rand der Ectasie *festgelöthet.*

Der Nervenkopf ist bei *frisch* entstandener und namentlich *rasch* entwickelter Ectasie oft stark *hyperämirt.* Sonst lässt er und seine bindegewebigen Hüllen nur bei *umfangreicheren* Staphylomen erhebliche Veränderungen erkennen. Die vorspringende Leiste, welche die innere Nervenscheide bei ihrem Uebergange in die vorderen Lederhautschichten bildet, und über welche sich die Opticusröhren im Bogen zur Netzhaut begeben, weicht sammt dem anhaftenden Bogentheile des Aderhautfaserringes an der Basis des Conus nach hinten, oder wird wohl gar in der Richtung der Axe des letzteren nach Aussen gezerrt. Die Folge davon ist, dass die dem Conus zulaufenden Opticusfasern gleich bei ihrem Austritte aus der Lamina cribrosa sich umlegen. In extremen Fällen wird sogar die ganze hintere Aderhautöffnung nach Seiten des Conus verrückt, so zwar, dass die dem letzteren abgewendeten Nervenröhren an dem Faserringe eine starke Knickung erleiden und die Gefässpforte an den Rand der Aderhautöffnung zu liegen kömmt (Fig. 49. S. 393 bei c. *Ed. Jaeger).*

Der Glaskörper ist bei höhergradigen Ectasien in seinen hinteren Portionen nicht selten getrübt und von der Netzhaut durch flüssiges serumähnliches Product *abgehoben.* Der Glaskörper nimmt eben *nicht* an Volum zu, wenn der hintere Augenhöhlenraum durch das Staphylom vergrössert wird, vielmehr wird die Lücke durch ein *wässeriges Transsudat* gefüllt, welches den Glaskörper von der *Limitans*, und diese nicht selten auch theilweise von der unterlagernden *Netzhaut ablöst*, in Form kleiner Buckel emporhebt *(Iwanoff).* Am *hinteren Pole der Linse* hat man öfters eine *staarige* Trübung bemerkt.

Krankheitsbild. Das Staphyloma posticum lässt sich unter allen Umständen am sichersten *durch den Augenspiegel* nachweisen. *Der erste*

Fig. 53.

Fig. 54.

Beginn desselben pflegt sich durch Anhäufungen von Pigment an dem betreffenden Bogentheile der hinteren Aderhautöffnung zu verrathen.

Dieser dunkle Saum spaltet sich dann in 2—3 concentrische Bogenstreifen, oder rückt einfach von dem Bindegewebsringe des Sehnerveneintrittes hinweg und es kömmt die ectatische Lederhautzone in Gestalt eines hellen schmalen Saumes zum Vorscheine, welcher sich allmälig verbreitert und eine *mondsichelähnliche* (Fig. *A*, *E*) oder ganz unregelmässige Gestalt annimmt. *Bei fortgesetzter staphylomatöser Dehnung* rückt der äussere Rand des Conus immer weiter weg vom Rande des Sehnerveneintrittes, der Conus gewinnt Aehnlichkeit mit einem *Spitzbogen* (Fig. *R*), oder mit dem Abschnitte eines *Ovals* (Fig. *G*), eines *Kreises*, oder er wird ganz *unregelmässig buchtig* (Fig. *S*). Gemeiniglich greifen so grosse Coni schon *über* den grössten Durchmesser des Sehnerveneintrittes hinaus, oder *umsäumen* letzteren nach Art eines *Ringes* (Fig. 53), ja nicht selten geschieht es, dass der dem Conus *diametral* entgegengesetzte Bogentheil des Ringes *ebenfalls ausgeweitet*, zu einer Mondsichel, einem Spitzbogen u. s. w. umgeformt wird, sonach ein *doppelter* Conus zur Wahrnehmung kömmt (Fig. 54).

Ganz frisch entstandene und rasch ausgebildete Coni heben sich von den umgebenden Theilen des Augengrundes meistens *nicht sehr deutlich* ab; die sehnigweisse Oberfläche der ectatischen Lederhautzone schimmert nur ganz matt durch die *noch pigment- und gefässhältige* verdünnte Aderhaut durch, sie erscheint überkleidet von einem mehr weniger dichten graubräunlichen oder bräunlichrothen Flor, in welchem sich dunklere wolkige Zeichnungen, öfters auch Haufen schwarzbraunen Pigmentes, ziemlich starke Gefässe aus der Vasculosa und bisweilen kleine Blutextravasate erkennen lassen. Es grenzt sich dieser im Schwunde begriffene Aderhauttheil auch nicht scharf gegen die *nachbarlichen* normalen Theile des Augengrundes ab, sondern bildet eine ganz unregelmässig zackige und verwaschene Zone, hinter welcher man den *Rand des Conus* mit Mühe erkennt.

Besteht das Staphylom schon länger und schreitet es nur *sehr langsam* in seiner Entwickelung vor, so erscheint der Conus wegen *weit gediehenem* Schwunde der überlagernden Chorioidalpartie *hell glänzend* und intensiv *bläulichweiss*, sticht also sehr stark von seinen Umgebungen ab (Fig. *G*), namentlich wenn sein Rand noch von Haufen dunklen Pigmentes besetzt ist. Doch ist die Farbe nicht immer eine *gleichmässige*, öfters ist der Conus stellenweise bräunlich oder grau gewölkt, von dunklen Pigmenthaufen besetzt, oder er zeigt das der Vasculosa eigenthümliche *Getäfel* (Fig. *E*, *R*, S. 54). Auch stärkere *Gefässästchen* werden bisweilen wahrgenommen, welche an irgend einem Punkte des Conus hervortreten und sich rasch seiner Grenze zuwenden, um daselbst in der Aderhaut zu verschwinden. (Fig. 54).

Bisweilen bemerkt man an der Oberfläche der hellen Figur ganz unregelmässig gestaltete *schattige Flecke*, welche durch Richtungsänderung des eingelassenen Spiegellichtes in Gestalt und Lage etwas modificirt werden. Sie deuten auf *grubige* Vertiefungen im Conus, sonach auf eine *hügelige* Aussenwand des Staphylomes. Häufiger fällt ein *mondsichelförmiger* Schatten auf, welcher dem *äusseren* Rande des Conus bald näher bald ferner liegt und gleichfalls von der Richtung des einfallenden Lichtes in Lage und Gestalt beeinflusst wird. Es ist ein Zeichen der *Ausbauchung* der Staphylomwand nach hinten. Es lässt sich diese Ausbauchung übrigens auch noch dadurch erkennen, dass bei ihrem Vorhandensein die *Netzhautgefässe* in einiger Distanz über die Oberfläche des Conus hinwegziehen oder, falls die Netzhaut eine *Ausbuchtung* erlitten hätte, einen Bogen nach hinten beschreiben und am Rande des Conus wieder in ihre normale Richtung einbiegen.

Die Sehnervenscheibe erscheint bei *umfangreichen* hinteren Scleralstaphylomen im Spiegelbilde gewöhnlich *oval* (Fig. *G*, *R*, 53). Ihr äusserer Rand ist dann nämlich beträchtlich nach hinten gerückt und ihre Fläche präsentirt sich dem speculirenden Auge unter einem grossen Winkel. Doch soll diese Formveränderung nicht blos eine *scheinbare* sein und durch die Projectionsverhältnisse bedingt werden, sondern *wirklich bestehen (Liebreich, Donders)*.

Ausserdem wird das ophthalmoskopische Bild natürlich durch krankhafte Veränderungen des *Glaskörpers*, der *Linse*, der das Staphylom umgebenden *Aderhauttheile* u. s. w. modificirt. Am häufigsten findet man ausgebreitete *Aderhautatrophien*, die Ausgänge einer Neurodictyitis exsudativa u. s. w. (Fig. *E*, *G*, *R*, *S*, 53). Bei *rasch wachsenden* Ectasien treten in den Umgebungen des Conus häufig die Gefässe der Vasculosa sehr scharf heraus, sind ansehnlich verbreitert, gestreckt und deuten gleich der meisthin sehr beträchtlichen Röthung der Papille auf *Congestivzustände* (Fig. *R*, 53, 54).

2. *Umfangreiche* hintere Scleralstaphylome können häufig auch *ohne* Zuhilfenahme des Augenspiegels diagnosticirt werden. Lässt man den Kranken das Auge möglichst stark nach *innen* wenden und drückt man dann die äussere Commissur der Lidspalte mit den nachbarlichen Theilen der Bindehaut nach hinten, so gewahrt man ganz deutlich die bläulich durchscheinende und bisweilen sogar wulstförmig vorspringende Zone an der Grenze des Sehnerveneintrittes. Bei *höchstgradig* entwickelter Sclerectasia posterior sind die Verlängerung und die damit gesetzte Hervortreibung des Auges, oft sogar auch die Schiefstellung und Motilitätsstörung desselben so bedeutend, dass sie schon von weitem auffallen und die Diagnose auf den ersten Blick stellen lassen.

3. Die Entwickelung des hinteren Scleralstaphyloms ist wegen dem dadurch veranlassten Zurückweichen des Netzhautcentrums immer mit einer *Vergrösserung des Refractionszustandes* verknüpft. *Höhergradig hypermetropische* Augen werden dadurch also im *minderen* Grade übersichtig, emmetropisch oder kurzsichtig; *emmetropische* Augen hingegen werden myopisch und in *myopischen steigt* der Grad der Kurzsichtigkeit.

4. Im *Uebrigen* wird die *Sehfunction* durch die Sclerectasia posterior weit weniger gestört, als man nach dem anatomischen und ophthalmoskopischen Befunde vermuthen sollte. *Niedergradige* Ectasien verrathen sich meistens durch *keinerlei subjective* Symptome und selbst *ziemlich breite* Staphylome, welche die Papille in mehr als der Hälfte ihres Umfanges umgreifen, sind *nicht nothwendig* mit darauf beziehbaren *auffälligen* Gesichtsfehlern verbunden. Im Allgemeinen gilt hierbei die Regel, dass *gleiche* Entwickelungsgrade des Staphyloms um so *leichter* und zu um so *bedeutenderen* Functionsstörungen des lichtempfindenden Apparates führen, je *rascher* sie zu Stande gekommen sind. Bei *plötzlich* entstandenen hinteren Scleralstaphylomen, auch wenn sie noch keinen *sehr beträchtlichen* Umfang erreicht haben, fehlen solche Störungen in der That kaum jemals, sondern machen sich im Gegentheile *meistens* in sehr beunruhigender Weise geltend. Sie sind sehr *verschiedener Art* und combiniren sich im speciellen Falle in sehr mannigfaltiger Weise.

Zum Theile sind es die bekannten Erscheinungen von *Congestivzuständen* in der Netz- und Aderhaut, oder Symptome einer mehr weniger weit gediehenen *Hyperästhesie* im Bereiche des lichtempfindenden Apparates und des Ciliarsystems.

Besonders *häufig* und im hohen Grade peinlich ist das Auftreten von *beweglichen* und *fixen Scotomen*, welche ihre *nächste* Veranlassung in *Wucherung der Glaskörperzellen*, ihren *ferneren* Grund aber gleich den erstenerwähnten krankhaften Zuständen in der Dehnung der Netz- und Aderhaut und in den damit gesetzten Circulationsstörungen und Nervenreizungen finden.

Zu den *Sehstörungen*, welche in *directem* Causalzusammenhange mit der Staphylombildung stehen, gehört vor allem anderen die *Vergrösserung des blinden Fleckes*. Sie resultirt *unmittelbar* aus den *materiellen* Veränderungen, welche die in den Bereich des Staphyloms fallenden Theile der hintersten *Netzhautzone* bei *rasch* entwickelten oder *weit* gediehenen Ectasien erleiden und welche sich anfänglich als ein Auseinanderrücken der lichtempfindenden Elemente, später aber als wirkliche *Atrophie* der nervigen Theile definiren lassen. Auch ist hierbei vielleicht das rasche Umbiegen der aus der Siebmembran hervortretenden Nervenröhren und die damit verbundene Verrückung der Stabschichtgrenze nach Seiten des Conus ein belangreiches Moment *(Ed. Jaeger)*. *Im Anfange* pflegt übrigens die Vergrösserung des blinden Fleckes nicht sonderlich ins Auge zu fallen; derselbe tritt nur bei darauf gerichteter Aufmerksamkeit hervor, wenn es sich um sehr scharfe und deutliche Wahrnehmungen handelt. Er zeigt sich dann öfters als ein höchst feiner *Nebel*, welcher die dem Fixirpunkte nach Aussen nahe liegenden Objecttheile überkleidet. Weiterhin jedoch verschwimmen die betreffenden Stellen im Gesichtsfelde immer mehr, es ist eine wirkliche *Unterbrechung* des Sehfeldes gegeben, welche den Kranken in Gestalt eines oder mehrerer kleiner leerer Flecke unaufhörlich verfolgt, das Lesen, Schreiben u. s. w. wesentlich beirrt, obgleich das *centrale Sehen* vielleicht noch nicht im Mindesten gestört ist.

Eine andere Folge der Staphylombildung ist in nicht ganz seltenen Fällen die *Metamorphopsie*. Die Kranken sehen Objecte oder Objecttheile, welche in gewissen Aichungen des Gesichtsfeldes nahe dem Centrum lagern, nach bestimmten Richtungen verkrümmt, verzerrt, mitunter auch unterbrochen und die einzelnen Theile gegen einander verschoben. Besonders an Linien und Liniensystemen ist diese Abweichung sehr auffällig. Es ist dieselbe auf *Lageveränderungen der Stäbe und Zapfen* zu beziehen und diese aus der unverhältnissmässigen Dehnung der einzelnen Netzhautabschnitte, besonders der an der Chorioidea fester haftenden Centraltheile, abzuleiten.

Bei *grösseren* Staphylomen macht sich die enorme Dehnung und die damit gesetzte Nutritionsstörung der Netzhaut gewöhnlich auch durch eine sehr auffällige *Verminderung der Sehschärfe im ganzen Gesichtsfelde* und nebenbei durch *Unterbrechungen* und *Einschränkungen* des letzteren geltend.

Ursachen. Die Anlage zum Staphyloma posticum ist wahrscheinlich *angeboren* und in einer geringeren Festigkeit der Raphe zu suchen, welche den *foetalen Augenspalt* schliesst. Es deutet darauf der Umstand hin, dass die Ectasie mit wenigen Ausnahmen am *äusseren unteren* Umfange der

Sehnervenscheibe, also an einem Punkte beginnt, welcher der Lage der foetalen Augenspalte und der sogenannten Protuberantia scleroticae *(Ammon)* entspricht. Auch lässt sich für diese Ansicht die exquisite und mit Unrecht angezweifelte *(H. Cohn) Vererblichkeit* des Uebels verwerthen.

Verlässliche Untersuchungen einer grossen Anzahl von Kindern haben nämlich ergeben, dass das Staphyloma posticum bei den Abkömmlingen kurzsichtiger Eltern unverhältnissmässig häufig ist, ja dass die Lage und die specielle Form der Ectasie bei Mutter und Kind, selbst bei den verschiedenen Geschwistern und an beiden Augen eines und desselben Individuums oft überraschend ähnlich oder gar völlig gleich sind *(Ed. Jaeger)*.

Es scheint, dass *langgebaute* Augen mehr disponiren; wenigstens findet sich bei solchen das Staphyloma posticum in einem auffallend hohen procentarischen Verhältnisse. Doch entwickelt sich die fragliche Ectasie gelegentlich in *jedem beliebig gebauten* Auge und wenn sie sich in der grössten Mehrzahl der Fälle an *Myopie* gebunden zeigt, so liegt der Grund darin, dass die damit gesetzte *Verlängerung* der Bulbusaxe eine *Erhöhung des Refractionszustandes* nach sich zieht. In der That stösst man gar nicht selten *(Dobrowolsky)* auf das Staphyloma posticum in entschieden *hypermetropischen* Augen; es ist hier die Verlängerung des Auges eben nicht gross genug gewesen, um den *stark plathymorphisch* gebauten Bulbus in einen emmetropischen oder myopischen zu verwandeln.

Das Staphyloma posticum wird in seiner Entwickelung unzweifelhaft durch *Congestivzustände* der hinteren Lederhautzone begünstigt und gefördert. Es sind die letzteren unter gewissen Umständen aus *Circulationsstörungen* im Verzweigungsgebiete der oberen Hohlvene abzuleiten. Ihre hauptsächlichste und gewöhnlichste Quelle jedoch finden sie in *dauernden* und *starken Accommodationsanstrengungen* der Augen. Es steht nämlich fest, dass das Staphyloma posticum in den *niederen* Bevölkerungsschichten, namentlich *halbcivilisirter* Länder, wo die Schulbildung auf einer sehr tiefen Stufe steht und überdies von der grössten Mehrzahl der Individuen gänzlich vernachlässigt wird, nur *äusserst selten* vorkömmt und selbst an hoch- und höchstgradig kurzsichtigen Augen *gewöhnlich fehlt;* dass hingegen laut genauen statistischen Untersuchungen *(H. Cohn)* die Häufigkeit und der Entwickelungsgrad des Staphyloma posticum mit der *Grösse* und der *Dauer* der Anstrengungen wachsen, zu welchen die Augen behufs der Erwerbung und Verwerthung der Schulbildung verhalten werden. Es ist aber auch bekannt, dass in solchen überbürdeten Augen fast constant eine beträchtliche *Hyperämie* des Sehnerveneintrittes besteht, welche sich unzweifelhaft durch die natürlichen Gefässverbindungen auf die hintere Scleralzone fortsetzt und hier zu einer transsudativen Lockerung der Theile um so leichter Gelegenheit geben kann, als das Gebiet des hinteren Scleralkranzes dem regulatorischen Einflusse der elastischen Bulbuskapsel entrückt ist.

In neuerer Zeit glaubt man dem *Zuge des Ciliarmuskels*, dessen meridionale Bündel in hochgradig kurzsichtigen Augen auffällig stark entwickelt zu sein pflegen, auf die hintere Ansatzlinie der Aderhaut eine hervorragende Rolle bei dem Zustandekommen des Staphyloma posticum zuweisen zu dürfen *(Horner, Iwanoff)*. Doch steht dieser Ansicht die Thatsache entgegen, dass die fragliche Ectasie sich *primär* mit seltenen Ausnahmen blos am äusseren Umfange der Papille, also gerade an jener Stelle entwickelt, auf welche der Ciliarmuskel am *wenigsten* einzuwirken vermag, da er hier am *weitesten* vom Sehnerveneintritte entfernt ist und sein Zug überdies durch die ziemlich feste Anheftung der Chorioidea an

die Sclerotica in der Gegend der Macula lutea unwirksam gemacht wird, auch wenn sich sonst der Effect seiner Zusammenziehung durch die sehr dehnbare Aderhaut bis auf den Rand der Papille fortzupflanzen im Stande wäre.

Die Beobachtung von Fällen, in welchen das fragliche Staphylom gleich von vorneherein mit den Erscheinungen einer laufenden intraocularen Entzündung oder ihrer Folgen, mit Trübungen der Netzhaut, des Glaskörpers, mit Sehnervenexcavation etc. zur Wahrnehmung kömmt, hat zu dem Irrthume geführt, als wäre eine Entzündung die Quelle des Staphyloma posticum *(Graefe, Heymann)*, ein Irrthum, welcher sich schon dadurch widerlegt, dass Wucherungsproducte und Entzündungserscheinungen bei der fraglichen Ectasie *in der Regel* fehlen und dass umgekehrt primäre eclatante Sclerochorioiditides nur sehr selten zu Staphyloma posticum Veranlassung geben.

Verlauf und **Ausgänge.** *Die ersten Anfänge* des Staphyloms zeigen sich oft schon beim *Neugeborenen (Ed. Jaeger).* Die *weitere Ausbildung nach der Geburt* ist in vielen Fällen eine *überaus langsame* und durch vielfache *Stillstände unterbrochene*, so dass sie viele Jahre in Anspruch nimmt. In anderen Fällen jedoch ist die *Entwickelung* eine *sehr rapide* und gedeiht dann binnen kurzer Zeit zu hohen Graden (Siehe Verlauf und Ausgänge der Myopie).

Das Staphylom kann *in jedem Stadium* der Entwickelung *stehen bleiben*, stationär werden. Gar nicht selten kommen Fälle vor, wo Staphylome von der ersten Jugend bis ins höchste Alter *völlig unverändert* fortbestehen. Ein *Zurückgehen* der einmal entwickelten Ectasie, selbst der *niedersten* Entwickelungsgrade, ist kaum anzuhoffen, wenigstens wurde es bisher nicht beobachtet. Wohl aber *bersten* bisweilen *höchstgradige* blasige Stapylome, das wässerige Contentum wird in die Orbita diffundirt, jedoch bald wieder aufgesaugt, während der *amaurotische Bulbus schrumpft* und dann unter das normale Grössenmass herabsinkt.

Die grössere Nachgiebigkeit der Sclerotica, welche im Staphyloma posticum zum Ausdrucke kömmt, ist intraocularen Drucksteigerungen im Ganzen ungünstig, daher denn auch *glaucomatöse Processe* in derlei Augen, besonders wenn sie *lang gebaut* sind, nur sehr selten beobachtet werden. Doch bietet das hintere Scleralstaphylom *keineswegs eine Bürgschaft* gegen nachträgliche Sclerose der Lederhaut und kann durch die Dehnung des hinteren Scleralgürtels zur Verstopfung einzelner Venenemissarien und damit zur Binnendrucksteigerung selbst Veranlassung geben (S. 350).

Am meisten zu fürchten ist die nicht seltene *Abhebung der Netzhaut*, da diese in der Regel *beiden* Augen verderblich wird und sie schliesslich der Atrophie überantwortet (S. 222).

Auch kommen nicht selten *Blutergüsse* in der Gegend des gelben Fleckes vor (Fig. *R*), besonders wenn die Ectasie *rasch* zunimmt. Sie gehören wohl meistens der *Vasculosa* an und sind Folge der mit übermässiger localer Zerrung verbundenen *Gefässzerreissung.* Doch berstet öfters auch die *Elastica*; das Blut ergiesst sich dann unter die Netzhaut und kann dieselbe bei *grosser* Massenhaftigkeit *beutelähnlich* emporheben; oder das Extravasat dringt ein in das retinale Gefüge, es zertrümmernd. Stets entwickeln sich im Bereiche der Hämorrhagie *Entzündungen* und die damit verknüpften Veränderungen des *Retinalgefüges* vernichten jede Hoffnung auf vollständige Herstellung der Functionstüchtigkeit, in der Regel bleibt zum mindesten eine *centrale Unterbrechung* des Gesichtsfeldes zurück.

Behandlung. Bei Augen mit stark myopischem Bau muss schon von *vorneherein* auf die dringende Gefahr der Scleralausdehnung Rücksicht

genommen und alles vermieden werden, was *Congestivzustände* mit sich bringen könnte (Siehe Therapie der Kurzsichtigkeit).

Zeigt sich schon die Ectasie und ist sie in fortschreitender Entwickelung begriffen, so ist die Einhaltung einer strengeren Augendiät bis zur völligen Stabilisirung des Zustandes natürlich um so dringlicher. *Ist die Entwickelung eine rapide,* oder macht sich das Leiden gar schon *durch Sehstörungen* geltend, so ist die Gefahr für die functionelle Integrität der Netzhaut so gestiegen, dass jede andere Rücksicht verschwindet und der Kranke unter Hinweisung auf die möglichen Folgen mit der ganzen Kraft des moralischen Einflusses zur *unbedingten Schonung der Augen* anzuhalten ist. Insbesondere muss auf die Beseitigung der gewohnten *Augengläser,* auf Vermeidung jeder *accommodativen* Thätigkeit und grellen Lichtes, so wie besonders stärkerer Lichtcontraste und auf die sorgfältigste Verhütung aller Gelegenheiten zu *localem Blutandrange* hingewirkt werden.

Zwischenlaufende Congestionszustände verstärken die Indication des geschilderten strengen Verhaltens und sind sorgfältigst nach den allgemein bekannten Grundsätzen zu behandeln.

Doch ist vor *wiederholten* und *reichlichen* örtlichen *Blutentziehungen* zu warnen. Ihr *Nutzen* ist mehr als problematisch, die damit verbundenen *Nachtheile* sind für den allgemeinen Gesundheitszustand des Kranken dagegen recht oft in hohem Grade bedauerlich. Dasselbe gilt von *Mercurialien.* Reizende Fussbäder und leicht abführende Mineralwässer, mässig angewendet, schaden wenigstens nicht, wenn davon auch nichts zu erwarten ist.

Die *Iridectomie* hat sich bereits als *unzureichend* erwiesen, um dem Fortschreiten der Ectasie *Einhalt* zu thun *(Graefe).* Sie ist jedoch am Orte, wenn unter einiger Vermehrung der Bulbushärte der Sehnervencintritt sich auszuhöhlen beginnt. *Wiederholte Paracentesen* der Cornea (S. 108) sind gefährlich *(Secondi)* und darum zu meiden. Die *Durchschneidung des Ciliarmuskels* (S. 305) leistet gewiss nicht mehr, als eine gehörig ausgeführte Iridectomie.

Quellen: *Scarpa,* Trattato d. princ. mal. d. occhi. Pavia. 1816. II. S. 146. — *Ammon,* Zeitschft. f. Ophth. I. S. 55; II. S. 248; Klin. Darstellungen etc. I. Berlin, 1837. Taf. 7; A. f. O. IV. 1. S. 40. — *Stellwag,* Ophth. II. S. 723; der intraoc. Druck. 1868. S. 58. — *Ed. Jaeger,* Einstellungen des dioptr. Apparates. Wien. 1861. S. 25, 33, 42, 46, 50, 54, 62, 70; Handatlas, Fig. 41—43, 59, 60, 109—128. — *Donders,* Die Anomalien der Refraction und Acc. Wien. 1866. S. 296, 302, 304, 306, 311, 313, 316, 318, 322, 324, 330, 332, 337. — *Graefe,* A. f. O. I. 1. S. 390, 394, 397, 399; I. 2. S. 307, 309, 310; II. 2. S. 241, 294; III. S. 394, 396; IV. 2. S. 153, 155; VIII. 2. S. 304, 306; XV. 3. S. 173. — *Heymann,* ibid. II. 2. S. 131, 134; Ophthalmologisches. 1868. S. 27. — *Sichel,* A. f. O. III. 2. S. 234, 243. — *Schweigger,* ibid. IX. 1. S. 194, 196; Vorlesgn. über den Gebrauch des Augenspiegels. Berlin, 1864. S. 81, 84. — *H. Müller,* Verhandlgn. der Würzb. phys. med. Gesellschft. 1858. 8. Mai. c. — *Wedl,* Atlas, Iris-Chorioidea, Retina-Opticus. — *Liebreich,* A. f. O. VII. 2. S. 124; Atlas der Ophth. Berlin, 1863. Taf. 3. — *Coccius,* Ueber Glaucom, Entzündg. etc. Leipzig. 1859. S. 40; der Mechan. d. Acc. Leipzig. 1868. S. 71, 84, 87. — *Secondi,* Clinica oc. di Genova. Riassunto. Torino. 1865. S. 49. — *H. Cohn,* Untersuchungen von 10060 Schulkindern. Leipzig. 1867. S. 60; Berlin. kl. Wochenschrift. 1867. No. 50; 1868. No. 50. — *Dobrowolsky,* kl. Monatbl. 1868. Beilage. S. 99, 193. — *Power,* Lancet. 1868. I. S. 16. — *Mauthner,* Lehrb. d. Ophthscop. Wien. 1868. S. 419—426. — *Iwanoff,* A. f. O. XV. 2. S. 31, 55, 58; XV. 3. S. 295. — *Horner,* ibid.

ACHTER ABSCHNITT.

Die Entzündung der Bindehaut, Syndesmitis.

Anatomie. Die Conjunctiva ist eine *Schleimhaut*. Sie beginnt als unmittelbare Fortsetzung der äusseren Haut am Rande der Lider und überzieht als *Lidbindehaut* oder *Conjunctiva palpebralis* die hintere Fläche der Augendeckel. Nahe dem Orbitalrande biegt sie von da ab und schlägt sich als *Uebergangstheil der Bindehaut* auf den Augapfel hinüber. Auf diesem angelangt, schmiegt sie sich der Lederhaut innig an und überzieht deren Vorderhälfte nahe vom Aequator an bis zum Rande der Hornhaut, den Namen *Augapfelbindehaut, Conjunctiva bulbi,* führend. Sie übergreift sogar den äussersten Rand der Sclera und tritt als ein schmaler Saum, *Limbus conjunctivalis*, auf die Cornea über, um mit dem Gefüge der letzteren völlig zu verschmelzen. Die dem inneren Lidspaltenwinkel entsprechende Portion des Uebergangstheiles tritt in Gestalt einer *mondsichelförmigen Falte*, der *Plica semilunaris*, hervor. Dem vorderen Blatte dieser Falte sitzt die *Thränenkarunkel* auf, welche ein durch Bindegewebe zusammengehaltenes Conglomerat von Haarfollikeln mit rosettenförmigen Talgdrüsen und zwischengelagerten Fettzellen darstellt. Es ist dieselbe durch ein Bündel sehniger Fasern mit der Scheidenhaut des Auges an der Stelle verbunden, an welcher die letztere von dem Musc. internus durchbohrt wird *(Luschka)*.

Die Bindehaut besteht aus *reticulirtem* Bindegewebe, dessen Hauptbestandtheile die sogenannten *Bindegewebskörper* und eine dazwischen gelagerte, lockig gefaserte *Intercellularsubstanz* sind. In der *ersten Kindesperiode* steht dieses Gefüge ziemlich *rein* da; *späterhin* aber erscheint es, namentlich im Tarsal- und Uebergangstheile, *reichlich durchsetzt von lymphoiden Zellen* und gewinnt dadurch einen *adenoiden* Charakter *(Henle)*. Nach vorne hin verdichtet sich das Gefüge zu einer dichten *Basalmembran*, welcher das mehrschichtige, im Allgemeinen *cylinderförmige Epithel* auflagert.

Die *Bindegewebskörper* sind spindelige oder sternförmige Kernzellen, von deren Wand eine Anzahl höchst feiner, baumartig verzweigter, schlauchähnlicher Fortsätze ausgeht, die mit ähnlichen Fortsätzen nachbarlicher Bindegewebskörper anastomosiren und so eine Art Netzwerk darstellen, als dessen Maschenknoten die Zellen selbst zu betrachten sind. Die *Intercellularsubstanz* ist durchsichtig, homogen, aber nach gewissen Richtungen spaltbar, wodurch sie das Ansehen gewinnt, als wäre sie aus verfilzten Bündeln höchst feiner, parallel neben einander ziehender, wellenartig geschlängelter Fasern zusammengesetzt. Gemischt mit diesen Elementen finden sich *elastische* Fasern in wandelbarer Menge. Das *Epithel* besteht in den untersten Lagen aus *runden* Zellen, in den oberflächlicheren aber aus Zellen, welche sich entschieden der *Cylinderform* nähern, doch etwas abgeflacht sind und so Uebergänge zu jenen des Pflasterepithels darstellen *(Wolfring)*. Im Bereiche der Conjunctiva palpebrarum sind darunter auch *Riff-* oder *Stachelzellen* nachgewiesen worden *(M. Schultze)*.

Jede der einzelnen namhaft gemachten Bindehautportionen hat ihre anatomischen Besonderheiten. Die *Lidbindehaut* besteht aus einer der Cutis

entsprechenden derben Bindegewebslage, welche sehr innig mit der hinteren Fläche des Lidknorpels zusammenhängt, indem von letzterer eine Anzahl kurzer straffer Fasern in das Conjunctivalgewebe pinselartig ausstrahlt *(Wolfring)*. Doch scheiden sich die beiden Organe an feinen Durchschnitten sehr deutlich durch die auffallend dunkle Färbung, welche die Conjunctiva durch die massenhaft eingelagerten lymphoiden Körper erhält. Die *Oberfläche* der Tarsalbindehaut wird von zahlreichen, nach allen Richtungen hin streichenden, sich vielfach durchkreuzenden, bald tieferen bald seichteren, bald gerade bald schief in die Tiefe dringenden, hie und da mit blinden Zipfeln endigenden *Furchen* oder *Einschnitten* durchsetzt, welche im Querschnitte viele Aehnlichkeit mit drüsenartigen Lücken haben und thatsächlich auch für solche gehalten worden sind. Bei *Kindern* sind diese Furchen und Einschnitte noch wenig entwickelt, bei Erwachsenen jedoch sind sie sehr scharf ausgeprägt *(Stieda, Wolfring)*. Nach dem *Augenlidrande* hin, wo die Bindehaut sehr dünn und mit dem Tarsus straff verbunden ist, erscheinen sie dichter, zahlreicher und sehr flach; nach dem *convexen* Rande des Tarsus hin werden sie weniger zahlreich, aber dafür tiefer; am Tarsalrande selbst, wo die Bindehaut dicker und nur noch locker am Tarsus angeheftet ist, beginnen sie unmittelbar in die tiefen Furchen überzugehen, welche die Falten im Uebergangstheile von einander abgrenzen und meist dem Rande des Tarsus parallel angeordnet sind. Demgemäss findet man auch die Conjunctiva unmittelbar am freien Lidrande noch ganz *glatt*, daneben sieht man die kleinsten *papillenartigen* Erhabenheiten, die selbst mit der Loupe kaum wahrzunehmen sind; weiterhin nach dem Uebergangstheile der Bindehaut und dem Augenwinkel hin werden sie allmälig grösser, bis sie zuletzt mit unbewaffnetem Auge schon wahrnehmbar werden und in die Falten der Schleimhaut am convexen Rande des Tarsus übergehen. Man pflegt diese Erhabenheiten als *Papillen* zu beschreiben; doch kommt ihnen streng genommen dieser Charakter *nicht* zu. Jedenfalls fehlen ihnen die *schlingenartigen* Gefässendigungen; vielmehr ist die Vertheilung der Gefässe allenthalben eine *mehr gleichmässige netzartige (Stieda, Wolfring)*.

Der *Uebergangstheil* der Bindehaut ist viel lockerer gewebt, von lymphoiden Zellen besonders reichlich durchsetzt *(Blumberg)*, dicker, und hängt durch ein sehr langfaseriges und grobmaschiges flockenähnliches Bindegewebe, welches eine bedeutende Verschiebbarkeit bedingt, mit dem Orbitalgefüge, namentlich mit den fascienähnlich verdichteten Theilen desselben zusammen. Statt den papillenartigen Erhabenheiten finden sich an seiner Oberfläche, wie schon erwähnt wurde, *tiefe Furchen*, deren grösste dem Tarsalrand ziemlich parallel laufen und den betreffenden Bindehauttheil quer gefaltet erscheinen lassen.

Innerhalb der Furchen des Tarsal- und Uebergangstheiles ist die Cylinderform der Epithelzellen im Allgemeinen etwas schärfer ausgeprägt als an der Oberfläche der Erhabenheiten, welche dem Liddrucke und der Abschürfung viel mehr ausgesetzt ist. Zwischen den Epithelzellen der Bindehaut finden sich oft äusserst zahlreiche rundliche Lücken von der Form einer stark ausgebauchten Flasche, welche mit sehr engem Halse frei an der Oberfläche münden, und mit der *Schleimabsonderung* in näheren Zusammenhang gebracht werden. Man pflegt sie als *Becherzellen* zu beschreiben *(Stieda, F. E. Schultze, Eimer, Fries)*. Dazu kömmt im Uebergangstheile eine Anzahl *zusammengesetzter traubenförmiger Drüsen*, die im Subconjunctivalgewebe lagern, mit langem Ausführungsgange schief an der Oberfläche münden und in ihrem ganzen Baue mit der Thränendrüse übereinstimmen, daher sie denn auch als *accessorische Thränendrüsen* beschrieben werden *(Krause)*.

Die Conjunctiva bulbi oder *sclerotica*e ist minder derb und dick, als jene der Lider, reich an elastischen Fasern und durch ein reichliches submucöses, mit Fettzellen in wechselnder Menge versehenes Bindegewebe locker und verschiebbar an die die vordere Lederhautzone deckende Scheidenhaut des Augapfels geheftet. Papillen und Drüsen fehlen an dieser Portion, dagegen ist das Epithel stark entwickelt. Es setzt sich dasselbe ununterbrochen auf die Hornhaut fort.

Die Gefässe sind in allen Theilen der Bindehaut reichlich vertreten, besonders an der Tarsalportion und am Limbus conjunctivalis. Dieselben sind in *vordere* und *hintere* zu sondern. Die *ersteren* versorgen den der Cornea nächsten Gürtel der Conjunctiva bulbi und stehen im innigsten Verbande mit den Episcleralgefässen (S. 379), sind in weiterer Instanz also Zweige der vorderen *Ciliaradern*. Die *hinteren Bindehautgefässe* speisen die hintere Zone der Conjunctiva bulbi, den Uebergangstheil und die Tarsalportion. Die *arteriellen* Zweige derselben stammen aus den Gefässen der Lider und der Thränendrüse, bekommen jedoch auch Zuwachs aus der Arteria angularis, temporalis und infraorbitalis. Die *Venen* gehen grössten Theils in die Vena angularis und in die Schläfenblutadern über, anastomosiren dabei aber auch mit den Orbitalvenen.

Die die *Lidbindehaut* versehenden *arteriellen* Zweige kommen grösstentheils von den an der Vorderfläche des Tarsus gelegenen Schlagaderbögen, *durchbohren* den Knorpel und streichen an dessen innerer Fläche den Drüsenschläuchen parallel, eine Menge Aestchen abgebend, welche theils rückwärts zu den Tarsaldrüsen gehen, theils in die papillenartigen Erhabenheiten der Conjunctiva eintreten. Die *Venen* dieses Gebietes nehmen einen ganz ähnlichen Verlauf *(Wolfring)*.

Die hinteren Bindehautgefässe stehen mit den vorderen und durch diese mit dem Ciliarsystem in Verbindung; ein *unmittelbarer* Zusammenhang mit dem letzteren besteht aber nicht, oder ist doch ein überaus spärlicher *(Leber)*. Es erklärt dieses anatomische Verhältniss das Zustandekommen des sogenannten *Gefässkranzes*, d. i. die dichte Einspritzung des *vordersten* Gürtels der Episclera und Conjunctiva bulbi bei Reizzuständen und Entzündungen im Bereiche der Cornea, Iris und des Strahlenkranzes.

Am *dichtesten* pflegt die Injection im *Limbus conjunctivalis* zu sein. Derselbe stellt sich dann als ein gleichmässig rothes, nach vorne scharf abgegrenztes Bändchen dar, welches dem Hornhautrande von vorneher auflagert. In dessen unmittelbarer Nähe gewinnt nämlich das episclerale Gefässsystem eine stärkere Entwickelung; eine grössere Anzahl der kleinen Arterien biegt seitlich um und läuft im Limbus, welcher des subconjunctivalen Gefüges entbehrt und demnach der Cornea unmittelbar aufliegt, an der Peripherie der Hornhaut hin, gibt dabei aber eine Menge feinerer Reiserchen ab, welche sich bogenförmig mit einander vereinigen. Aus diesen Bögen gehen feinere Zweigchen hervor, welche sich wieder durch Anastomosen verbinden und so ein überaus dichtes Netzwerk erzeugen, das bis auf den centralen Rand des Bindehautblättchens reicht und einerseits dem *Randschlingennetze der Cornea* zur Quelle dient, anderseits aber auch zahlreiche Aeste in die *Bindehaut* zurückschickt und durch deren Gezweige mit den *hinteren* Conjunctivalgefässen in Zusammenhang steht. Die feinsten Endschlingen des im Limbus gelegenen Netzes biegen in *Venen* um, sammeln sich zu feinen Aesten, die in ähnlicher Weise zu einem dichten Maschenwerk verstrickt sind und grösstentheils in die episcleralen Stämmchen der vorderen Ciliarvenen münden, ein verhältnissmässig sehr kleines Quantum Blutes jedoch auch in die peripheren Bindehautvenen gelangen lassen *(Leber)*.

Die *Lymphgefässe* sind in der Conjunctiva sehr zahlreich. Es scheint, dass sie *frei* in die Interstitien des Bindegewebes münden *(Billroth, Tomsa)*. Am Rande

der Cornea sollen sie ein dichtes Netz bilden, welches gegen die letztere hin in eine grosse Anzahl wenig gekrümmter Bögen übergeht. An seiner Peripherie sah man ein stärkeres lymphatisches Gefäss, welches den Hornhautrand in einem ziemlich regelmässigen Kreise umgibt. Von ihm sollen viele Aeste auf die Cornea übergehen, während anderseits eine Menge von Zweigen nach hinten ausläuft und in eigentlich lymphatische Stämme mündet, welche weiterhin mit den *Submaxillardrüsen* in Verbindung stehen *(W. Krause, Mauchle)*.

Auch an *Nerven* ist die Bindehaut reich, namentlich der Palpebraltheil und der Limbus conjunctivalis, weniger der Uebergangstheil. Sie gehören zum allergrössten Theile dem *Nervus quintus* an. Der Rest ist *sympathischen* Ursprunges (S. 9).

Dieselben treten in zwei starke Bündel zusammengedrängt nahe den beiden Augenwinkeln in den Hintertheil der Conjunctiva ein, verzweigen sich rasch baumartig und verbreiten sich über den gesammten Conjunctivalsack. In der vordersten Schichte bilden sie ein weitmaschiges Geflecht, welches theils unter theils über dem Capillarstratum lagert und eine grosse Anzahl von feinen marklosen Fäden abgehen lässt, welche unmittelbar unter dem Epithel grössere Strecken weit in leicht geschlängeltem Zuge horizontal verlaufen, einzelne Zweige absenden und schliesslich in der Regel *frei enden*, ohne in das Epithel selbst einzudringen *(Helfreich)*. In der Scleralbindehaut und in der halbmondförmigen Falte kommen, wenn auch spärlich, *Endkolben* vor *(Kölliker)*. In manchen papillenartigen Erhabenheiten sollen einzelne Nervenfäden in *Tastkörperchen* übergehen *(Krause)*.

Die *ungleiche Vertheilung* der Bindehautnerven macht, dass die *Palpebralportion* am empfindlichsten erscheint, während die *Uebergangsfalte* einen niederen Grad von Sensibilität beurkundet, so dass fremde Körper durch längere Zeit daselbst lagern können, ohne Schmerzen zu verursachen. Es stehen diese Nerven im innigsten *functionellen* Verbande mit den übrigen Zweigen des Nervus trigeminus, besonders mit den *Ciliarnerven* und durch diese mittelbar mit dem *lichtempfindenden* Apparate. Stärkere Irritationen der Bindehautnerven führen daher gerne zu Hyperästhesien im Bereiche des Ciliarsystems und des Opticus, während umgekehrt diese wieder gerne Erregungszustände der ersteren veranlassen.

Das Secret der Bindehaut ist nicht blos *Schleim*, sondern auch *Thränenflüssigkeit*. Man kann mit Recht sagen, dass ein grosser Theil der den Bindehautsack beständig überdeckenden Thränen seine Quelle in den Conjunctivalgefässen finde.

Die *Resorptionsfähigkeit* der Bindehaut ist vermöge dem Gefässreichthume des Conjunctivalgefüges eine überaus grosse.

Nosologie. *A.* Die Entzündung charakterisirt sich wie anderwärts so auch in der Bindehaut durch massenhafte Auswanderung weisser Blutkörperchen aus den Gefässen und durch Vermehrung derselben auf dem Wege der Prolification. Die jungen Zellen erscheinen dicht gehäuft an den Wandungen der Gefässe und bilden in den *tieferen* Schichten der Conjunctiva vielfach verzweigte, mehr weniger mächtige Züge, welche unter einander anastomosirend eine Art Netzwerk darstellen, dessen weite Maschen von dem serös infiltrirten und spärlicher mit eingewanderten Zellen durchstreuten Bindegewebe ausgefüllt werden. Nach *Vorne* hin werden die Maschen enger, das Gefüge der Bindehaut immer mehr verdrängt und *nahe der Oberfläche* völlig ersetzt durch eine an Mächtigkeit wechselnde Schichte von jungen Zellen, welche allen Erhabenheiten und Vertiefungen folgt und nur durch die Basalmembran von der überlagernden, stark aufgequollenen Oberhaut getrennt ist. Diese ist in ihren tieferen Schichten zum grossen Theile oder gänzlich aus jungen Zellen lymphoiden Charakters gebildet und nur die oberflächlichen Strata mahnen durch ihre eckige abgeplattete Form an Epithelialgebilde. Bei *höheren* Intensitätsgraden des

Processes jedoch verschwindet dieser Unterschied in den Oberhautlagen und oft geht auch streckenweise die Basalmembran zu Grunde, so dass das Infiltrat des Bindehautgefüges und die das Epithel ersetzende Zellenschichte ein *einheitliches zusammenhängendes* Stratum bilden, welches schon oft mit freiem Auge und auf einige Distanz als ein trüber Belag der Conjunctivaloberfläche wahrgenommen werden kann.

1. *Die äussersten Lagen* dieses Stratums *stossen sich fortwährend los*, und zwar ist diese Abscheidung neoplastischer Elemente eine um so massenhaftere, je rapider der Process verläuft, je üppiger die Gewebswucherung ist, je rascher also von der Tiefe her neue Elemente nachrücken.

Bei *niederen* Intensitätsgraden des Processes tragen die neugebildeten und sich abstossenden Zellen im Einklange mit dem oben Gesagten zumeist den Charakter junger *Epithelzellen*; theilweise indessen präsentiren sie sich unter dem Mikroskope in der Form von *Schleimkörpern*, kenntlich an dem trüben Inhalte und dem unverhältnissmässig kleinen Kerne. Bei *wachsender* Intensität des Processes entfernen sich die Elemente immer mehr von der epithelialen Form, sie wandeln sich *zumeist* in *Schleim- und Eiterkörper* um. Bei *hohen* Intensitätsgraden gewinnen die *Eiterkörper* weitaus die Oberhand und die epithelialen Zellenformen verschwinden ganz.

Gleichzeitig wird immer *Intercellularsubstanz abgeschieden*, welche gleichsam das Menstruum darstellt, in dem die geformten Elemente suspendirt sind. Auch diese Intercellularsubstanz wechselt ausserordentlich in Menge und Beschaffenheit je nach der jeweiligen Intensität des Processes und beeinflusst solchermassen in höchst auffälliger Weise die Qualität und Quantität des sogenannten *entzündlichen Secretes*, welches eben nichts Anderes ist, als die Mischung der Intercellularsubstanz mit den erwähnten, von der Oberfläche der Conjunctiva abgestossenen, geformten Elementen.

Bei den niedersten Intensitätsgraden des Processes ist die Absonderung der Intercellularsubstanz und der Zellen eine spärliche und jene zeigt alle Eigenschaften des *Schleimes*, das Secret als Ganzes ballt sich und mischt sich nicht mit den Thränen. Es ist der Schleim um so dichter und um so durchsichtiger, je langsamer der Process einhergeht. Bei rascherem Verlaufe und *grösserer Intensität* der Entzündung wird die schleimige Grundlage an sich trüber und das Secret wird von dem zunehmenden Gehalte abgestossener Schleim- und Eiterzellen wolkig streifig, oder von massenhafter Beimischung von Eiterkörpern völlig opak und gleichmässig weissgelb oder grünlichgrau gefärbt *(catarrhalisches Secret)*.

Bei *hohen Intensitätsgraden* des Processes wird nicht nur die Production von Eiterelementen, sondern auch die Abscheidung der Intercellularsubstanz eine massenhafte, die letztere verliert dabei aber an Consistenz, wird dünner, ohne jedoch die Fähigkeit des Fadenziehens zu verlieren und ohne mit den Thränen zusammenzufliessen. Das den Conjunctivalsack *in grosser Menge* überfluthende Secret erscheint dünnschleimig, gleichmässig trüb und graugelb, oder völlig opak und eitergelb *(blennorrhoisches Secret)*.

Bei den *höchsten Intensitätsgraden* endlich tritt der schleimige Charakter der stromweise hervorquellenden Intercellularsubstanz ganz zurück, diese wird dünnflüssig, von Molecularmasse und fettigem Detritus trüb und *mischt sich mit den Thränen*. Je nach dem grösseren oder geringeren Gehalte an geformten Eiterelementen zeigt sich dann das Secret bald als

ein rahmähnlicher dicklicher, in den Thränen zerfliessender *Eiter*, bald als ein grauweisses oder gelbliches, molken- oder fleischwasserähnliches Fluidum *(pyorrhoisches Secret)*.

2. So wie an der Oberfläche wird auch *in den tieferen Schichten* der entzündlichen Bindehaut neben geformten Elementen eine grössere oder geringere Menge neoplastischer Intercellularsubstanz producirt. Diese *schwitzt theilweise durch* und vermehrt die Masse der krankhaften Absonderung; zum anderen Theile aber *infiltrirt* sie sich in das Gefüge der Conjunctiva und bedingt im Vereine mit der Volumszunahme der Bindegewebskörper und mit der hyperämischen Ausdehnung der Gefässe eine auffällige *Schwellung des Organes.*

In der *Lidportion* kann vermöge der Straffheit des Conjunctival- und Subconjunctivalgewebes und vermöge dem Drucke, unter welchem das letztere steht, die Infiltration niemals eine sehr grosse sein; wohl aber in dem *Uebergangstheile* und in der *Augapfelbindehaut*, wo die Lockerheit der Textur und ein relativ viel geringerer äusserer Druck für Intumescenzen weit günstigere Bedingungen setzen. In der That findet man den Uebergangstheil sehr gewöhnlich stark angeschwollen; er tritt bei Abziehung oder Umstülpung der Lider in Gestalt eines breiten, oder *mehrerer* schmaler, parallel neben einander liegender Wülste hervor, und zwar bisweilen so weit, dass die Rückkehr der Lider in ihre normale Stellung erschwert wird. In gleicher Weise schwillt oft die *Conjunctiva bulbi* auf das Doppelte und Mehrfache an und drängt sich aus der Lidspalte hervor; nicht selten wird sie sogar zu mächtigen *Wülsten* aufgetrieben, welche die Schliessung der Lidspalte erschweren und die Hornhaut theilweise oder ganz überdecken.

Die Grösse der entzündlichen Schwellung pflegt eine um so bedeutendere zu sein, je heftiger die Entzündung in dem betreffenden Zeitraume ist. Bei *niederen* Intensitätsgraden des Leidens macht sie sich gewöhnlich nur im Uebergangstheile auffällig und ist auch da sehr oft nur eine geringe. Bei *hohen* und *höchsten* Intensitätsgraden jedoch ist sie in den meisten Fällen eine sehr grosse und beschränkt sich nicht auf die Conjunctiva und das Unterbindehautgewebe, sondern greift auch auf die *Augendeckel* und deren *Umgebungen* über. Ist dann die Geschwulst sehr prall, tief und gleichmässig geröthet, überdies auch sehr heiss und empfindlich, so nennt man den Zustand *Chemosis.*

Ausnahmsweise ist freilich auch bei *niederen* Intensitätsgraden des Processes die Schwellung der Bindehaut und ihrer Nachbarorgane eine sehr grosse. Bei Kindern und bei Erwachsenen mit *schlaffer welker* Haut kömmt dieses sehr häufig vor. Das Infiltrat trägt dann aber nicht sowohl den *entzündlichen* Charakter, es ist sehr arm an festen Bestandtheilen, es erweiset sich als *reines Serum,* der Zustand ist als ein *wahres Oedem* aufzufassen.

Die Geschwulst pflegt bis zur Acme des Processes zu steigen. Hat dieser den Höhepunkt überschritten, so nimmt in der Regel auch das Infiltrat an Masse ab, die Geschwulst sinkt, die Bindehaut faltet sich, wird welk, ihr Gefüge erschlafft, während die Gefässe erweitert und injicirt bleiben. Am Ende bilden sich die neoplastischen Elemente zurück, die Bindegewebskörper und ihre Ausläufer bekommen ihr normales Aussehen wieder, die Intercellularsubstanz wird unter völliger Absorption des Infiltrates auf das natürliche Volum reducirt, die Gefässe ziehen sich zusammen, das ober-

flächliche Zellenstratum verschmächtiget sich unter Abstossung des Ueberflüssigen und gewinnt unter Höhergestaltung der Zellen ganz den Charakter des normalen Epithels.

Die Absonderung wird bei beginnender Erschlaffung nicht nothwendig *sogleich* an Masse *bedeutend* verringert; im Gegentheile beobachtet man gar nicht selten eine vorübergehende ansehnliche *Steigerung* der Secretion, sei es weil unter Abnahme der Geschwulst und sohin auch des auf der Bindehaut lastenden Druckes die Circulation und damit die Zufuhr der Nutritionsstoffe erleichtert wird, oder dass die Erschlaffung des Gefüges an sich die Secretion fördert. *Bei weiterem Rückschreiten* des Processes wird die Absonderung jedoch immer spärlicher, die Eiterkörper verschwinden aus dem Secrete, sie werden durch Schleimkörper und grosskernige Zellen ersetzt; die schleimige Grundlage wird dichter, heller, durchsichtiger, bis zuletzt die Quantität und Qualität des Productes dem normalen Bindehautschleime entspricht.

3. Doch nicht immer kehrt die Bindehaut in der geschilderten Weise zu ihrem Normalzustande zurück. Im Gegentheile kömmt es sehr häufig vor, dass die neugebildeten Elemente in dem Masse, als die Gewebswucherung langsamer einherzuschreiten beginnt, sich vollständiger ausbilden, und dass in Folge dessen *die Bindehaut in allen ihren Theilen hypertrophirt.*

Ein ganz ähnliches Resultat kann der Gewebswucherungsprocess auch *von vorneherein* liefern, wenn seine Intensität einen gewissen Grad nicht überschreitet.

Am auffälligsten pflegt dann die Neubildung *in dem Tarsaltheile* der Bindehaut hervorzutreten. Es schwillt derselbe in Folge des Gewebswucherungsprocesses etwas an und aus seiner Oberfläche erheben sich *warzenähnliche Erhabenheiten,* welche das charakteristische Kennzeichen des sogenannten *Trachoms* oder *der Ophthalmia granulosa* abgeben. Sie ähneln bei niederen Entwickelungsgraden der Form nach sehr den normalen Papillen und sind in der That auch nichts anderes, als *hypertrophirte* Papillen, daher sie als *„papilläre Granulationen"* beschrieben werden. Bei höheren und höchsten Entwickelungsgraden gewinnen diese Auswüchse eine sehr grosse Aehnlichkeit mit den Fleischwärzchen auf eiternden Wunden, fliessen unter einander zusammen und können darum mit dem Namen *„diffuse Granulationen"* belegt werden.

Im Uebergangstheile kommen solche Auswüchse nicht vor, die Bindehaut zeigt sich daselbst blos zart sammtähnlich rauh und schwillt mehr weniger an. Diese Intumescenz ist aber *keine gleichmässige,* vielmehr erkennt man an der Oberfläche der geschwollenen Uebergangsfalte sehr leicht eine Anzahl hinter einander gelegener, nahezu parallel laufender, schmaler und niederer *Längswülste,* welche durch seichte *Querfurchen* gerifft erscheinen und so das Ansehen haben, als wären sie zusammengesetzt aus einer Anzahl von reihenweise neben einander liegenden *Körnern,* die nur mit dem Zenith aus der Bindehaut herausragen, mit ihrem Körper aber in das Parenchym eingebettet sind und daselbst ohne deutliche Grenzen unter einander und mit dem hypertrophirten Stroma der Conjunctiva verschmelzen. Man kann diese Erhabenheiten mit dem Namen *„trachomatöse Körner"* bezeichnen.

In der Conjunctiva bulbi entwickeln sich *weder* Granulationen *noch* rundliche Körner, die hypertrophische Massenzunahme ist daselbst immer eine *gleichmässige* und in der Regel auch eine unverhältnissmässig *geringe.*

Die Oberfläche der trachomatösen Bindehaut zeigt sich unter dem Mikroskope von einem mächtigen Lager junger Zellen überkleidet, welches allen Unebenheiten folgt und daher auf senkrechten Durchschnitten in ganz unregelmässige, tief in das Gefüge einschneidende Falten geworfen erscheint. Die Elemente der *äussersten* Schichte tragen, besonders in mehr *chronisch* verlaufenden älteren Fällen, den *epithelialen* Charakter. Jene des darauf folgenden Stratums entfernen sich vermöge ihrer Kleinheit und rundlichen Gestalt noch *wenig* von dem Typus der Bildungszellen jugendlichsten Alters. In der *innersten* Schichte wachsen die neoplastischen Zellen bereits aus, zeigen ovale und spindelige Formen, besitzen zum Theile schon Fortsätze, gruppiren sich in Züge, lassen überdies auch Spuren einer streifigen Intercellularsubstanz nachweisen und sind von einem dichten Netze neugebildeter Capillaren durchstrickt, bekunden also unzweideutig den Uebergang in *vascularisirtes Bindegewebe.* Es ist diese „*Granulationsschichte*" im Bereiche der *Tarsalconjunctiva* gewöhnlich am dicksten und treibt hier überdies nicht selten warzige, kolbige, bisweilen sogar blumenkohlähnliche Auswüchse, welche die Rauhigkeit daselbst um ein Beträchtliches vermehren. In der *Uebergangsfalte* tritt diese Schichte etwas mehr zurück und hat gemeiniglich eine ziemlich *gleichmässige* Dicke. Nach hinten hin setzt sie sich in Gestalt verzweigter Balken in das unterlagernde *adenoide Gewebe* der Conjunctiva fort. Die *lymphoiden* Zellen erscheinen in letzterem ansehnlich vermehrt und häufen sich in den mehr lockeren Theilen, besonders in den papillenartigen Erhabenheiten der Lidbindehaut und in den Falten der Uebergangsportion, zu *förmlichen Nestern (Wolfring, Blumberg).* Es sind diese Nester oft durch eine dünne Lage verdichteten Bindegewebes, auf welcher sich ein reiches *Gefässnetz* verzweigt, von der Umgebung *scharf* abgegrenzt und zeigen dann vermöge ihrer rundlichen Gestalt eine grosse Aehnlichkeit mit angeschwollenen Drüsenfollikeln, für welche sie wirklich lange Zeit gehalten worden sind. Doch ist ihre Grundlage nichts weiter, als ein gefässarmes bindegewebiges Maschenwerk, welches gleich der Hülle seine Gestalt lediglich der *Verdrängung* durch die aufgehäuften Zellen verdankt. Dazu kömmt, dass die Hülle häufig nur an der der Oberfläche zugekehrten Seite nachweisbar ist oder gänzlich *fehlt,* das Zellennest sich daher ohne deutliche Grenze im umliegenden Gewebe verliert. Im Inneren der Nester verzweigen sich *Lymphgefässe,* welche mit den in der Conjunctiva verlaufenden Stämmen im Zusammenhange stehen *(Wolfring).*

Die lymphoiden Zellenhaufen vergrössern im Bereiche der *Tarsalbindehaut* den Umfang der papillaren Excrescenzen nicht unbedeutend. Im *Uebergangstheile,* wo sie sich am mächtigsten zu entwickeln pflegen und die darüber liegende Granulationsschichte minder dick ist, bilden sie die eigentliche *Grundlage der trachomatösen Körner* und bestimmen deren Form und Grösse. In der Regel werden sie von der stark vascularisirten Granulationsschichte völlig gedeckt, die kranke Conjunctiva zeigt allenthalben ein ziemlich *gleichmässiges* Roth, welches durch die grössere oder geringere Dicke des überlagernden Epithelstratums mehr oder weniger mit Grau gedämpft wird. Nicht selten jedoch kömmt es *innerhalb* der lymphoiden Zellennester zur Ausscheidung grösserer Mengen einer *gelatinösen Intercellularsubstanz* oder einer *serösen Flüssigkeit.* Die trachomatösen Körner

nehmen dann selbstverständlich sehr bedeutend an Umfang zu und können die sie deckende Granulationsschichte wohl auch durch Druck verdünnen und zum Theile ihres Blutgehaltes berauben. Die Folge ist, dass die lymphoiden Zellennester nun als *blasse, senf- bis hanfkorngrosse halbkugelige, sulzartig oder lymphähnlich durchscheinende Körner,* welche die grösste Aehnlichkeit mit den Eiern des *Frosch-* oder *Fischlaiches* haben, sehr stark über die Oberfläche der Bindehaut hervorragen.

Es finden sich derartige froschlaichähnliche Körner *im Uebergangstheile* häufig einzeln, oder sparsam und zerstreut, *neben exquisitem Trachome der vorhin geschilderten Form.* Sie erscheinen dann gewöhnlich zwischengestreut zwischen die *opaken* Körner und man kann aus den zahlreichen Uebergangsformen sehr deutlich erkennen, dass die ersteren eigentlich nichts anderes als Modificationen der letzteren sind.

Mitunter *strotzt* aber auch der Uebergangstheil von einem solchen sulzigen Infiltrate und dessen Oberfläche ist so dicht mit froschlaichähnlichen Körnern besäet, dass dieselben sich an der Basis gegenseitig abplatten und dass die Zwischenräume ganz verschwinden. Die *übrigen* Portionen der Bindehaut können dabei in ganz ähnlicher Weise alterirt sein, wie bei der gewöhnlichen Form des Trachoms; oder es lässt die Tarsalbindehaut blos die Symptome eines leichten *Catarrhes* mit unbedeutender Schwellung der papillenartigen Erhabenheiten erkennen; oder endlich es ist die Conjunctiva bulbi und palpebrarum nur von einem ganz schütteren Gefässnetze durchstrickt und gleich der Uebergangsportion *gelatinös* oder *serös infiltrirt.*

Man hat *das reine froschlaichartige Trachom* als eine ganz besondere Art der Bindehautentzündung erklärt und als „*Trachom im engeren Wortsinne*“ den mit papillaren Granulationen einherschreitenden Formen, welche Manche auch mit dem Namen „*chronische Blennorrhoe*“ belegen *(Piringer, Arlt)*, gegenüber gestellt. Es lässt sich dagegen nicht viel einwenden, da die Grenzbestimmung der einzelnen Arten der Syndesmitis immer eine ziemlich *willkürliche* bleiben muss. Richtiger dürfte es indessen sein, in den beiden genannten Formen nur die *Endglieder Einer zusammenhängenden Kette von Modificationen eines und desselben Processes* zu erkennen. Es kommen nämlich die froschlaichartigen Körner im Uebergangstheile weitaus am häufigsten *neben exquisitem papillaren Trachome* der Tarsalbindehaut zur Entwickelung und machen unter Beibehaltung jenes Unterschiedes die Aufstellung einer Zwischenform, „*des gemischten Trachomes*,“ unbedingt nothwendig. Auch ist nicht zu übersehen, dass hochgradig entwickelte Fälle von *papillarem* und *gemischtem* Trachome, wenn sie veralten, unter Entwickelung froschlaichartiger Körner sehr gerne in *sulzartige Degeneration* des Conjunctivalgefüges übergehen.

Die Gewebswucherung ist bei höhergradigen Fällen keineswegs auf die Bindehaut im engeren Wortsinne beschränkt. Auch das lockere *Subconjunctivalgefüge* leidet in derselben Weise und wird ganz gewöhnlich durch sulzähnliches Infiltrat mächtig aufgetrieben. Ausserdem pflanzt sich die Entzündung gerne auf die *Hornhaut* fort, die Erscheinungen der Keratitis vasculosa bedingend. Auch greift sie häufig auf den *Lidknorpel* über, dessen Gefüge wird, besonders in der gefässreichen Umgebung der Drüsenfollikel, von lymphoiden Zellen reichlich durchsetzt *(Wolfring)*, die Intercellularsubstanz schwillt auf, wird lockerer, saftreicher und der Tarsus wird dadurch nicht selten so erweicht, dass er sich unter dem Drucke des Bindehauttumors nach allen Richtungen hin bedeutend ausdehnt.

4. In seltenen Fällen geräth die Bindehaut ihrer ganzen Ausdehnung nach in einen *chronisch schleichenden Wucherungsprocess*, sie lockert sich ihrer ganzen Dicke nach auf, verwandelt sich in ein leicht blutendes fleischwärzchenähnliches Gefüge, treibt aus ihrer sammtähnlich rauhen Oberfläche lockere gefässreiche oder blasse weissgrauliche Geschwülste von verschiedenem Umfange, welche rasch mit dem gegenüberliegenden Theile der Conjunctivaloberfläche verschmelzen und sich meistens auch bald auf die *Cornea* fortsetzen, nachdem diese vorläufig in ihrer Nachbarschaft infiltrirt und stellenweise an der Oberfläche exulcerirt worden ist. Der Process schreitet im Laufe von Wochen und Monaten *unaufhaltsam* weiter, ohne dass irgend welche Mittel einen sonderlichen Einfluss auf ihn nähmen. Am Ende *schrumpft* die Bindehaut zu einem derben sehnigen Gefüge und verkürzt sich oft so, dass die Lidspalte auf eine schmale Rinne zusammengezogen wird, welche von fibröser Masse ausgekleidet ist. Das Resultat ist also ein *Xerophthalmus*. Man kann den Process bis auf weiteres mit dem Namen *Syndesmitis degenerativa* bezeichnen.

Es scheint, dass man die Krankheit jüngst als *Lupus conjunctivae* beschrieben habe *(Arlt)*. Gegen die lupöse Natur spricht aber die scharfe Begrenzung am Lidrande. Wenn einmal lupöse Herde an der Gesichtshaut nebenher gingen, so kann dies wohl auch auf einem Zufalle beruhen.

5. Bei den bisher geschilderten Formen der Syndesmitis erscheint die *neben* und *aus* den wuchernden Zellen entwickelte Intercellularsubstanz *relativ arm an gerinnenden Bestandtheilen*. Sie wird theils *an die Oberfläche* der Conjunctiva ergossen und trägt dann den Charakter des Schleimes oder einer trüben Flüssigkeit *(secretorische Formen)*; theils wird sie *in das Gefüge* der Bindehaut selbst infiltrirt und verfällt entweder der Resorption, oder verdichtet sich allmälig und wird endlich in bindegewebiges Stroma umgewandelt *(hypertrophirende Formen)*. In gewissen Fällen nun wird bei Gegebensein eines intensiven Gewebswucherungsprocesses die neugebildete Intercellularsubstanz *überaus reich an plastischen Bestandtheilen*, sie gerinnt sehr rasch und stellt in Verbindung mit den neoplastischen Zellenelementen ein *derbes starres Product dar*.

a) Bisweilen kömmt es nur in den *oberflächlichen* gefässreicheren Schichten der Bindehaut zur Ausscheidung einer solchen starren Masse: in den *tieferen* Lagen der Conjunctiva wird ein an plastischen Bestandtheilen *ärmeres sulzähnliches* oder gar *serumartiges* Product ausgeschieden. Es hüllt jene starre, geronnenem Faserstoffe analoge Intercellularsubstanz die oberflächlichen wuchernden Zellenstrata ein und präsentirt sich unter der Gestalt *hautartiger Schwarten* von grösserer oder geringerer Mächtigkeit, welche der Bindehautoberfläche aufliegen und, indem aus ihrer Hinterfläche zahlreiche flockige Fortsätze in das Conjunctivalgefüge eindringen, mit diesem fest zusammenhängen, so dass eine Lostrennung nur unter Erregung parenchymatöser Blutungen möglich ist. Es sind diese Schwarten das charakteristische Merkmal der sogenannten *Syndesmitis membranosa*. Sie sind öfters über die *gesammte* Bindehautoberfläche ausgebreitet; häufiger jedoch erscheinen sie nur *stellenweise*, während an den übrigen Portionen der Bindehautoberfläche die Intercellularsubstanz unter der Form von Schleim zu Tage geht.

Es spricht sich darin die innige Verwandtschaft der Syndesmitis membranosa mit den *secretorischen* Formen der Bindehautentzündung aus, eine Verwandtschaft,

welche sich übrigens auch noch dadurch beurkundet, dass jene sich sehr oft *aus diesen* entwickelt und dass umgekehrt die Syndesmitis membranosa immer unter abnehmender Intensität des Gewebswucherungsprocesses in die secretorischen Formen der Bindehautentzündung übergeht, oder sich mittelbar in ein Trachom umwandelt.

b) In anderen ebenfalls ziemlich seltenen Fällen wird bei *höchstgradiger* Intensität des Entzündungsprocesses nicht nur an der Oberfläche starres Exsudat in Menge abgeschieden, sondern auch *das Gefüge* der Bindehaut und selbst das *Subconjunctivalgewebe* von einem rasch gerinnenden derben Producte in solchem Masse infiltrirt, dass es die Gefässe comprimirt, dass das Parenchym also blutleer, blass wird und aus Mangel an dem nöthigen Stoffwechsel nicht selten theilweise abstirbt. An der gefässreichen *Oberfläche* der Bindehaut, namentlich im *Papillarbezirke*, wird in der Regel am *meisten* producirt; es kömmt daselbst bisweilen zur Anbildung von dicken *Exsudatschwarten* und die Conjunctiva tarsi wird wie beim Trachome von warzigen Auswüchsen rauh *(Syndesmitis diphtherica)*.

Das diphtheritische Product stellt sich nach neueren Untersuchungen an der Kehlkopfschleimhaut u. s. w. mikroskopisch als ein helles glänzendes Netzwerk dar, dessen Fäden sehr verschiedene Dicke und Breite haben. Die Lücken dazwischen enthalten oft keine weiteren körperlichen Elemente; häufiger aber Lymph- oder Eiterkörperchen in verhältnissmässig grossen Höhlen und in sehr wechselnder Menge *(E. Wagner, Billroth)*.

c) In einer dritten Reihe von Fällen sammelt sich *starres* Entzündungsproduct *an einzelnen Stellen im Gefüge* der Bindehaut, zerfliesst aber alsbald und stellt solchermassen *Eiterherde* dar, welche je nach ihrer mehr oberflächlichen oder tiefen Lage, nach der Art ihrer Begrenzung u. s. w. mannigfaltige Formen darbieten.

α) Einmal sind es *Abscesse* von grösserer oder geringerer Ausbreitung, welche sich bisweilen im Subconjunctivalgefüge diffundiren, durchbrechen und verheilen, oder sich vorerst in ein *offenes*, seltener in ein *Hohlgeschwür* umwandeln.

β) Das andere Mal wird durch die Schmelzung eines *oberflächlichen* Productherdes gleich von vorneherein ein *offenes Geschwür* dargestellt.

γ) In sehr seltenen Fällen kömmt es während dem Verlaufe des *Blatternprocesses* oder bei Gegebensein eines *Eczemes* der Gesichtshaut zur Bildung von *Eiterpusteln*. Deren häufigster Sitz ist die dem Lidrande nächste Zone der Tarsalbindehaut und der Uebergangstheil. Die am letztgenannten Orte aufschiessenden Pusteln sind ihrer äusseren *Form* und dem *anatomischen* Verhalten nach den froschlaichartigen Trachomkörnern völlig gleich, der Unterschied wird allein durch die *eiterige* Beschaffenheit des Productes und durch die davon abhängige *Opacität* und eitergelbe Farbe der körnigen Erhabenheiten begründet.

δ) Ausnahmsweise hat man bei chronischem *Pemphigus* anderer Körpertheile in der Bindehaut das wiederholte Aufschiessen grösserer Blasen mit trübem Inhalte beobachtet. Die Blasen hinterliessen nach ihrer Berstung eine Excoriation mit trübem Secrete und führten später zur Schrumpfung und Xerose der Bindehaut *(White Cooper, Wecker)*.

ε) Ueberaus häufig kommen *herpetische Efflorescenzen* vor. Es sind rundliche, scharf umgrenzte, hirse- bis hanfkorngrosse *Knoten*, welche durch rasche Schmelzung ihrer vordersten Schichten und durch Abstossung des vorläufig in Bläschenform emporgebauchten Epithels in oberflächliche seichte, scharf contourirte *Geschwürchen* umgewandelt werden und ganz allmälig in die Tiefe greifen; bisweilen jedoch auch ihrer ganzen Masse nach auf einmal schmelzen und dann geschwürige Substanzlücken mit steil ab-

fallenden Rändern erzeugen, deren infiltrirter Boden sich öfters *unter* das Niveau der eigentlichen Bindehaut senkt.

B. Es kann nicht genug betont werden, dass sich in den geschilderten Differenzen *durchaus nicht essentiel verschiedene* krankhafte Vorgänge spiegeln, sondern dass darin nur *Modificationen eines und desselben Processes* gesucht werden dürfen, welche von mannigfaltigen, zum Theile *äusseren* Verhältnissen, von der Intensität und Qualität der Noxe, von der Dauer der Schädlichkeitseinwirkung, von dem Stadium des Processes, von dem Zustande der Gefässe, beziehungsweise selbst von der grösseren oder geringeren Betheiligung der Bindehautnerven etc. abhängig sind.

In der That lässt sich eine auf jene Unterschiede gegründete Eintheilung der verschiedenen Formen der Syndesmitis nur in der *Theorie* durchführen; in der *Wirklichkeit* schwimmen die einzelnen scheinbar streng gesonderten Formen der Bindehautentzündung durch zahlreiche Zwischenformen und Combinationen völlig in einander, so dass es häufig ganz allein von den *subjectiven* Anschauungsweisen des Arztes abhängt, ob er diese oder jene Form der Syndesmitis diagnosticiren will. Sehr gewöhnlich *wechselt* überdies *in einem und demselben Falle* mit der Intensität des Wucherungsprocesses *die Qualität und Quantität der Producte* sowie deren *Vertheilung.* Es scheint dann, als ob sich eine Form der Syndesmitis aus der anderen heraus entwickelte. Es tritt z. B. der Process als Blennorrhoe auf, geht in Diphtheritis über, um abermals zur Blennorrhoe zu werden und endlich durch den Katarrh der Heilung zuzuschreiten, oder aber durch Hypertrophie des Conjunctivalgefüges den Begriff des Trachoms zu erschöpfen. Ebenso häufig kommen *Mischformen* vor, z. B. Trachome mit blennorrhoischer Absonderung, mit fortwährend recidivirenden herpetischen Effloreseenzen; Katarrhe mit membranösen Fladen auf einzelnen Bindehautstellen; Herpetes, welche sich allmälig mit Katarrh, mit Trachom u. s. w. vergesellschaften u. s. w.

C. Der entzündliche Process verläuft in der Bindehaut immer unter einer mehr weniger auffälligen *Hyperämie* des Gefüges. Es steht diese im Allgemeinen im Verhältnisse zur Intensität des Processes und zur Grösse der Productivität der Entzündung. Im Besonderen sind jedoch manche Ausnahmen zu beobachten. Gerade bei der intensivsten Form der Syndesmitis, bei der Diphtheritis conjunctivae, wird die infiltrirte Bindehaut wegen Compression der Gefässe nicht selten im hohen Grade blutleer. Auch bei dem reinen froschlaichartigen Trachome ist aus ähnlichen Gründen die Hyperämie relativ wenig entwickelt.

Der Ton der Injectionsröthe variirt sehr. Er nähert sich bald dem hellen Roth des *arteriellen* Blutes, bald tritt mehr die bläuliche Farbe des *venösen* Blutes hervor. Es spiegelt sich darin einigermassen der mehr *arterielle oder venöse Charakter der Hyperämie.* Beim *Scorbut* verändert sich die Farbe auffällig ins Violette und Braune. Es hat übrigens auch der *Zustand des Epithelstratums* einen sehr bedeutenden Einfluss auf die Nuance. Indem die Oberhaut nämlich unter der entzündlichen Wucherung an Mächtigkeit gewinnt, theilt sie der Injectionsröthe der darunter gelegenen Conjunctiva einen Stich ins Graue oder Graugelbe mit, welcher um so deutlicher hervortritt, je grösser die Massenzunahme ist und je trüber die neugebildeten Elemente sind. Es nähert sich in Folge dessen die Farbe der Bindehaut mehr dem blassen Rosa oder Lila, oder einem schmutzigen Gelbroth. Ausserdem wird die Injectionsröthe der Conjunctiva öfters auch durch *imbibirtes Hämatin* ins helle Gelblichroth oder Bräunlichroth abgeändert.

Bei stärkerer Injection der Bindehaut kömmt es nicht selten zu *Blutextravasaten.* Es repräsentiren sich dieselben anfänglich meistens als ganz unregelmässige hellrothe Flecken, welche ihre Färbung später ins Bläulich- oder Bräunlichrothe umwandeln, bei massenhaften Ergüssen jedoch auch dunkel blut- oder purpurfarben, selbst schwarz erscheinen können. Besonders

charakteristisch ist ihnen die *Gleichmässigkeit* ihrer Färbung und die *Verwaschung ihrer Ränder* ins Hellrothe, Gelbliche oder Bräunliche.

D. Der Gewebswucherungsprocess verläuft in der Bindehaut wie anderwärts in der Regel unter einiger *Erhöhung der Temperatur*. Doch ist diese meistens nur bei *höheren* Intensitätsgraden des Processes, zumal bei Vorhandensein von Chemose, *objectiv* auffällig. Bei *niederen* Intensitätsgraden der Entzündung entgeht die locale Wärmezunahme meistens der Beobachtung, nur die *Thränen*, falls sie reichlicher fliessen, lassen einige Steigerung der Temperatur erkennen.

Quellen: *Kölliker*, mikrosk. Anat. II. Leipzig. 1854. S. 721. — *Henle*, Handb. der Anat. II. Braunschweig. 1866. S. 702—705. — *M. Schultze*, Centralblatt f. med. Wiss. 1864. Nro. 12, 17. — *Virchow*, ibid. Nro. 15, 19. — *W. Krause*, Etudes ophth. p. Wecker. I. Paris. 1863. S. 1; A. f. O. XII. 2. S. 296. — *Stieda*, Arch. f. mikr. Anat. III. S. 357 u. f. — *Wolfring*, kl. Monatbl. 1869, S. 116; A. f. O. XIV. 3. S. 159. u. f. — *Blumberg*, kl. Monatbl. 1868. S. 132; A. f. O. XV. 1. S. 129. — *Luschka*, A. f. O. XIII. 2. S. 408. — *F. E. Schultze*, Centralbl. 1866. S. 161; 1867. S. 389. — *Fries*, Virchow's Arch. 40. Bd. S. 519, 528. — *Eimer*, ibid. S. 282; 42. Bd. S. 490. — *Mauchle*, ibid. 41. Bd. S. 148, 154. — *Helfreich*, Ueber die Nerven der Conj. u. Sclera. Würzburg. 1870. S. 7—23. — *Billroth*, kl. Monatbl. 1868. S. 35; Wien. med. Jahrb. XVIII. 4. 5. S. 21, 27. — *Frey*, kl. Monatbl. 1863. S. 123. — *Manz*, Zeitschrift für rat. Medizin. 3. R. V. S. 126. — *Kleinschmidt*, A. f. O. IX. 3. S. 145. — *Leber*, Denkschriften der Wien. k. Akad. d. Wiss. 24. Bd. S. 319, 331; A. f. O. XI. 1. S. 34, 38, 42, 47. — *Donders*, kl. Monatbl. 1864. 425. — *Piringer*, Die Blennorhoe am Menschenauge. Graz. 1841. S. 5, 131, 141, 147, 154, 212, 222, 279. — *Eble*, Ueber den Bau und die Krankh. der Bindehaut. Wien. 1828. S. 9—73, 77—123, 132, 147, 150; Die sog. contag. oder egypt. Augenentzündung. Stuttgart. 1839. S. 103, 118, 129, 133. — *Loiseau*, Ann. d'oc. IV. S. 41. — *Arlt*, Die Krankh. des Auges. I. Prag. 1851. S. 23, 53, 63, 106; kl. Monatbl. 1864. S. 330. — *Roeser*, Congrès intern. d'ophth. Paris. 1863. S. 209. — *Stellwag*, Zeitschrift der Wiener Aerzte. 1851. II. S. 903; Ophth. II. S. 749, 801, 804. — *Wedl*, Zeitschrift der Wiener Aerzte. 1859. S. 41; Atlas, Conj. Sclera. — *Buhl*, Aerztl. Intelligenzbl. 1858. Nro. 27. — *Prosoroff*, A. f. O. XI. 2. S. 145. — *Jacobson*, Königsberg. med. Jahrb. III. S. 78, 79. — *Quadri*, De la granulation palp. Naples. 1863. — *E. Wagner*, Centralbl. 1867. S. 43. — *White Cooper*, *Wecker*, kl. Monatbl. 1868. S. 232.

1. Bindehautkatarrh.

Krankheitsbild. *Charakteristisch ist neben den Erscheinungen der Hyperämie und Schwellung die Absonderung eines trüb schleimigen oder eiterig schleimigen Productes in wechselnden, immer aber mässigen Quantitäten.*

1. *Die Hyperämie* ist in- und extensiv sehr wandelbar je nach dem Grade der katarrhalischen Affection. Sie kann sich auf den *Papillarbezirk* beschränken, häufiger aber greift sie selbst bei *niederen* Graden des Katarrhes auf die *Uebergangsportion*, einschliesslich der *halbmondförmigen Falte* und *Carunkel*, über. Bei *höheren* Graden erscheint neben der *gleichmässigen* Injectionsröthe des Lid- und Uebergangstheiles auch die *Augapfelbindehaut* netzförmig eingespritzt. Bei den *höchsten* Graden des Katarrhes ist die Bindehaut ihrer *ganzen Ausdehnung* nach *gleichmässig* geröthet. *Die Injectionsröthe* ist im Beginne, so lange die Reizerscheinungen vorwiegen, eine mehr helle; bei längerem Bestande des Katarrhes spielt sie mehr ins Bläuliche und wird durch die Massenzunahme der oberflächlichen Zellen-

schichte in sehr auffälliger Weise mit Grau gemischt, lila oder grau violett. *Blutextravasate* sind bei höhergradigen Katarrhen anfänglich nichts Seltenes.

2. *Die Schwellung des Gefüges* spricht sich bei *niederen* Graden des Katarrhes meisthin nur in der *halbmondförmigen Falte* und *Carunkel* etwas deutlicher aus. Bei *höheren* Graden erscheint auch der *Uebergangstheil* etwas gewulstet. Bei den *höchsten* Graden endlich findet man bisweilen eine der *Chemose* nahestehende Auftreibung der Conjunctiva. *In den ersten Stadien* ist die Geschwulst eine mehr pralle und darum die Oberfläche der infiltrirten Bindehautportionen eine glatte, spiegelnde. *Im weiteren Verlaufe* wird die Bindehaut unter Abnahme der Tumescenz schlaff, welk, sie wirft Falten und zeigt ganz unverkennbar eine schwammähnliche Auflockerung. Durch die Anschwellung der Papillen gewinnt der Tarsaltheil der Bindehaut gerne ein leicht sammtähnlich rauhes Aussehen.

Die Grösse der Geschwulst ist indessen keineswegs allein von der Intensität des Entzündungsprocesses abhängig, denn selbst *leichtgradige* Katarrhe combiniren sich nicht gerade selten mit *Oedem* der Bindehaut und der Lider. Diese Theile schwellen dann sehr bedeutend an, trotzdem die Injectionsröthe eine sehr blasse ist, ja es kommen Fälle vor, in welchen nur ein sehr schütteres Gefässnetz die zu mächtigen Wülsten aufgeblähte Conjunctiva durchwebt. Dieser Umstand, sowie die *teigige* Beschaffenheit lassen dann den Charakter der Geschwulst nicht leicht verkennen.

3. Eine merkliche *Temperaturerhöhung* findet man wohl nur bei *sehr hochgradigen Katarrhen* und auch da nimmt sie sogleich ab, wenn die katarrhalische Erschlaffung sich einzustellen beginnt.

4. Eben so wenig gehören heftigere *Schmerzen, Lichtscheu* etc. zu dem Krankheitsbilde des reinen Katarrhes. Dieser verläuft meistens schmerzlos, nur ein Gefühl von Brennen, Beissen, Jucken, oder als ob ein fremder Körper, Sand, in dem Auge wäre, macht sich bemerklich. Und selbst diese subjectiven Symptome belästigen den Kranken häufig nur *zu gewissen Zeiten*, beim Aufenthalt in unreiner oder heisser Luft, bei Einwirkung intensiveren Lichtes oder starker Lichtcontraste, besonders aber bei künstlicher Beleuchtung, nach und während stärkeren Anstrengungen der Augen behufs der Wahrnehmung kleiner Objecte, nach grösseren Bethätigungen der Kaumuskeln etc., wenn Wallungen oder Stauungen im Bereiche der oberen Hohlvene veranlasst werden, z. B. nach starken Mahlzeiten etc.

Heftigere Schmerzen, besonders wenn sie mit Lichtscheu und reichlichem Flusse wärmerer Thränen gepaart sind, deuten auf krankhafte Theilnahme der mit den *Ciliarnerven* in näherem Verbande stehenden Theile. In der Regel wird man die stärkere Injection des *episcleralen* Gefüges bei Vorhandensein jener Symptome nachweisen können, oft sogar schon die Anfänge herpetischer Efflorescenzen, einer Keratitis, oberflächliche Excoriationen des Cornealrandes u. s. w. vorfinden. Wo aber die gleichmässige Injection der Conjunctiva bulbi die Wahrnehmung der *episcleralen* Injection unmöglich macht, wird man selten fehlen, wenn man sie voraussetzt und darnach seine therapeutischen Massregeln trifft.

5. *Das katarrhalische Product* wechselt einigermassen in Bezug auf Qualität und Quantität je nach der jeweiligen Intensität des Processes. *Im ersten Beginne* der Krankheit, kurz nach der Einwirkung der Noxe, zeigt sich in der Regel nur eine gesteigerte Secretion von *Thränen;* diese erscheinen meistens etwas viscider, schäumen leicht, sind wohl auch gelblich oder röthlich gefärbt und führen sparsame kleine Flocken trüben zähen Schleimes. Während sich die Entzündung allmälig entwickelt, nimmt das schleimige Product an Masse zu, wird trüber und kann bei hochgradigen Fällen selbst die Farbe und die Opacität des reinen Eiters

annehmen; es unterscheidet sich von letzterem jedoch genugsam durch seine Consistenz und durch seine Unfähigkeit, sich in den Thränen aufzulösen. Hat der Entzündungsprocess seinen Höhenpunkt überschritten, macht sich mehr und mehr die *Erschlaffung* des Conjunctivalgefüges geltend: so *steigert* sich die Secretion des charakteristischen Productes und dieses wird nicht selten trüber, eiterähnlicher als zuvor. Dafür tritt aber die Thränenabsonderung mehr zurück, das katarrhalische Secret gewinnt allmälig die Oberhand. Weiterhin nimmt auch die Menge des letzteren ab; ausserdem wird es heller, durchscheinender; am Ende zeigt es nur mehr trübe Streifen und gewinnt so immer mehr Aehnlichkeit mit dem normalen Schleime der Bindehaut. Bei *alten chronischen* Katarrhen kann der reichlich abgesonderte Schleim sogar glasähnlich durchsichtig werden.

Die krankhafte Secretion wird übrigens durch alles beeinflusst, was den Reizzustand der Bindehaut und die Hyperämie der Gefässe vorübergehend zu steigern vermag. Blutwallungen und Blutstauungen, Einwirkung von Staub, unreiner Luft, höheren Wärmegraden, helles Licht, Anstrengungen der Augen u. s. w. vermehren auffällig die Quantität des Productes und dessen Trübheit; während die entgegengesetzten Verhältnisse, der Aufenthalt in kühler reiner frischer Luft, in mässig erleuchteten Orten, Ruhe der Augen u. s. w. die Absonderung vermindern und der Qualität nach dem Normalzustande mehr nähern. Am reichlichsten pflegt die Absonderung des Abends und besonders des Morgens während dem Halbschlafe zu sein. Während dem *nächtlichen* Schlafe tritt sie etwas zurück und wird bei geringgradigen, besonders bei veralteten chronischen Katarrhen, bisweilen so gering, dass der Kranke beim nächtlichen Erwachen aus dem Schlafe wegen dem Mangel der die Bindehaut feucht und schlüpferig erhaltenden Secrete platterdings ausser Stande ist, die Lidspalte zu öffnen. Er muss die Lider erst reiben oder mit Speichel befeuchten, ehe unter merklicher Zunahme der Hyperämie und darin begründeter Vermehrung der Absonderung die Beweglichkeit der Lider zurückkehrt. Oft klagen die Kranken hauptsächlich über diese *Trockenheit der Augen* beim nächtlichen Erwachen, sie ist das Lästigste und darum auffälligste Symptom.

Der objective Nachweis des katarrhalischen Secretes ist bei geringgradiger Entwickelung des Leidens und bei reinlichen Kranken nicht in jedem Augenblicke gleich leicht. Doch wird man in den meisten Fällen wenigstens *in der unteren Uebergangsfalte* einige Flöckchen vorfinden, wenn man das betreffende Lid abzieht und den Kranken nach aufwärts blicken lässt.

Ausserdem trifft man das Secret gewöhnlich *im inneren Lidwinkel,* entweder in frischem Zustande, oder zu gelblichen oder bräunlichen *Krusten* vertrocknet. Die in den Thränenbach gelangten Flocken werden durch den Lidschlag nämlich gegen den inneren Augenwinkel getrieben und da sie die Thränenpunkte nicht passiren können, sammeln sie sich daselbst und dorren unter dem Einflusse der atmosphärischen Luft ein.

Während des nächtlichen Schlafes, wo eine Bewegung der Lider nicht stattfindet, ist eine derartige Verschiebung der Secrete gegen den inneren Augenwinkel nicht möglich, es dringen die schleimigen Producte unter dem Drucke des Orbicularmuskels einfach in die Lidspalte vor, bleiben hier zwischen den Wimpern hängen, vertrocknen daselbst und *kleben die äusseren Lefzen der beiden Lidränder zusammen.* Bei höhergradigen Katarrhen bilden sich während der Nacht dicke Krusten an den Lidrändern und auch während des Tages wird man constant eine grössere Menge von katarrhalischen Producten im Bindehautsacke und der Lidspalte antreffen.

Ist der Kranke *unreinlich,* so häuft sich öfters das frische Secret und es entwickeln sich mächtige Krusten in grosser Menge, so dass man für den ersten

Augenblick an das Gegebensein einer *Blennorrhöe* denken könnte. Es genügt aber die Reinigung, um das wahre Quantum der Absonderung zu constatiren.

6. Der Bindehautkatarrh ist in der Regel mit *Gesichtsstörungen* verknüpft. Bei niederen Graden des Katarrhes bilden dieselben bisweilen den *Hauptklagepunkt* der Kranken, diese werden durch jene in ihren gewöhnlichen Beschäftigungen ausnehmend belästigt und oft sogar gehindert. Die in den Thränen suspendirten Flocken werden nämlich durch den Lidschlag mit den Thränen *über die Hornhautoberfläche hingeschmiert* und müssen vermöge ihrer optischen Ungleichartigkeit sich im Gesichtsfelde geltend machen, da sie die Objectbilder gerade so trüben, als ob der Kranke ein trübes Glas vor den Augen trüge.

Das Bild einer Flamme erscheint daher wie in einen Dunstkreis eingehüllt und nicht selten in Regenbogenfarben. Andere Objecte werden wie von einem Schleier oder Nebel bedeckt wahrgenommen, welcher sich um so mehr verdichtet, je mehr der Kranke sich anstrengt, jene deutlich zu sehen, da er damit den Reizzustand seiner Bindehaut vermehrt. Daher die Klage der Kranken: sie können beim Lesen, Schreiben etc. nicht ausdauern, indem alle Objecte verschwimmen und nur zeitweise rein erscheinen, wenn die Augen ausgewischt worden sind.

Blickt der Kranke auf eine hell erleuchtete weisse Wand oder auf das Firmament bei Tageslicht, so erscheint das Gesichtsfeld neblig streifig, von Myriaden dunkler und heller Punkte, Flecken, Ringe, Ketten etc. durchsäet, welche Figuren sämmtlich beweglich sind und eine auffällige constante Tendenz zum Abwärtssinken beurkunden *(Spectrum mucolacrymale)*. Es tritt dieses Phänomen besonders deutlich hervor, wenn man den Kranken durch ein feines Loch in einer Karte schauen lässt. Es sind jene Figuren die Schatten von dem auf der Hornhaut befindlichen Schleime und des in ihm enthaltenen Epitheldetritus, so wie der darin sich bildenden Luftbläschen (Siehe Scotome).

Ursachen. 1. Der Katarrh der Bindehaut entwickelt sich ziemlich häufig *in secundärer Weise* und ist dann in dem anatomischen oder functionellen Verbande begründet, in welchem die Bindehaut mit den Nachbarorganen steht. So verlaufen im *Ausstrahlungsbezirke des Ciliarnervensystems*, in der *Nasenschleimhaut*, in der *Thränensackgegend* und an den *Lidrändern* nur selten heftigere Entzündungen, ohne dass die Bindehaut in Mitleidenschaft gezogen würde. Nicht minder häufig pflanzt sich der Process von der *äusseren Gesichtshaut* auf die Conjunctiva fort. Wirklich geschieht es ganz gewöhnlich bei *Erysipelas faciei*, dass die Bindehaut sich injicirt und in Gestalt mächtiger Wülste hervorspringt, welche je nach dem Charakter des Erysipels bald mehr dem Oedeme, bald der wahren Chemose entsprechen, beim Rückgange des Erysipels zusammenfallen und die Bindehaut in wahrhaft katarrhalischem Zustande zurücklassen. Auch bei *Impetigo*, *Eczem*, *Herpes zoster* u. s. w. der Gesichtshaut participirt nicht selten die Conjunctiva unter der Form des Katarrhes.

2. Es leidet die Bindehaut weiters fast constant in sehr auffälliger Weise bei den acuten exanthematischen Processen, bei den *Blattern*, *Masern*, dem *Scharlach*. Ihre Affection macht sich schon im ersten Beginne des *Eruptionsstadiums* geltend und charakterisirt sich bald als einfache Reizung, bald als ein mehr minder heftiger Katarrh, ja es kann sich die Syndesmitis sogar bis zum Grade einer *Blennorrhöe* steigern. Die Bindehaut participirt hier *als ein Theil des allgemeinen Hautsystemes* an der Krankheit, daher denn auch die Bezeichnung dieser Form des Katarrhes als *Ophthalmia variolosa*, *morbillosa*, *scarlatinosa* eine vollkommen berechtigte ist.

Doch darf nicht vergessen werden, dass unter diesem Namen auch ganz *differente* Zustände beschrieben werden, die *Panophthalmitis metastatica* und *embolica* (S. 370) nämlich, welche im *Höhestadium* anomal verlaufender Processe bisweilen zur Entwickelung kömmt, und der *Herpes*, welcher im *Desiccationsstadium* jener Exantheme sehr gerne auf der Cornea und Bindehaut aufschiesst.

3. Weitaus in den meisten Fällen ist der Bindehautkatarrh *primär*, durch *Schädlichkeiten* bedingt, welche *die Conjunctiva direct getroffen haben. Traumatische Eingriffe*, fremde Körper und chemische Agentien, welche zufällig oder absichtlich in den Bindehautsack gelangten, nehmen unter diesen Schädlichkeiten wegen der Häufigkeit ihrer ätiologischen Wirksamkeit den ersten Platz ein. Besonders aber ist unreine, mit ammoniakalischen und überhaupt excrementitiellen Exhalationen, mit Rauch, Tabaksdampf, feinen Staubtheilen etc. geschwängerte Luft als ein höchst gewichtiger Factor in der Aetiologie der Bindehautentzündung hervorzuheben. Stark besuchte Wirths- und Kaffeehäuser, Ballsäle, Küchen und Bäckereien, Fabrikslocale, in welchen eine namhafte Anzahl von Arbeitern einen grossen Theil des Tages beisammen leben und sich allenfalls noch mit staubenden Körpern beschäftigen; überfüllte Schiffsräume, Wohn- und Schlafstuben; Gefangenhäuser, Erziehungsanstalten, Armenhäuser, Herbergen für Handwerksbursche und ähnliche Localitäten, vornehmlich aber Casernen, sind als wahre Brutorte für Ophthalmien allgemein anerkannt. Unter den *physikalischen Schädlichkeiten* ist besonders der Wind und die Zugluft hervorzuheben. Aber auch *längere Einwirkung* der atmosphärischen Luft auf Theile des Bindehautsackes, welche für gewöhnlich nicht im Bereiche der Lidspalte liegen, kann Ursache von Conjunctivalkatarrhen werden. *Ectropien*, *Verlust der Lider*, *Exophthalmus* u. s. w. sind in der Regel mit Bindehautkatarrhen complicirt. Zu den *functionellen Schädlichkeiten* zählen übermässige Anstrengungen der Augen behufs deutlichen Sehens, Beschäftigungen mit kleinen Objecten bei unzweckmässiger Beleuchtung u. s. w., besonders wenn das Accommodationsvermögen anfängt unzureichend zu werden. In der That sind katarrhalische Zustände der Bindehaut sehr gewöhnliche Begleiter *asthenopischer* Beschwerden und dann bisweilen ausserordentlich hartnäckig, besonders wenn die Correction des Accommodationsfehlers vernachlässigt wird. Es pflegen sich diese Bindehautaffectionen mehr durch lästige Gefühle und Röthung, als durch vermehrte Schleimabsonderung zu verrathen, daher man für sie einen eigenen Namen, nämlich „*Catarrhus siccus*“ vorgeschlagen hat *(Schirmer)*.

4. Endlich darf der wahrscheinlichen *Uebertragbarkeit des Catarrhes* von einem Individuum auf das andere durch das Secret nicht vergessen werden. Wenigstens in Bezug auf die mehr *eiterähnlichen* Producte ist die Ansteckungsfähigkeit kaum zu bezweifeln. Beim *chronischen* Katarrhe hingegen ist dieselbe laut directen Versuchen *(Piringer)* Null.

5. *Als disponirendes Moment* kömmt in Rechnung die *Erschlaffung* des Bindehautgefüges und der Gefässe, wie selbe besonders bei alten Leuten, ausserdem aber auch noch in Folge öfters überstandener oder lange dauernder Bindehautentzündungen häufig beobachtet wird.

Der Verlauf des Katarrhes ist im Allgemeinen um so langwieriger, je weniger das ergriffene Individuum den veranlassenden Schädlichkeiten sich entziehen kann. Ist dieses aber möglich geworden, so zeigt der Katarrh eine um so grössere Hartnäckigkeit, je länger er bereits bestand.

Frisch entstandene und durch *zufällige*, nur kurze Zeit einwirkende Schädlichkeiten veranlasste Affectionen gestatten demnach im Allgemeinen die günstigste Prognose; bei zweckmässigem Verhalten des Kranken und richtiger Therapie, ja wohl auch ohne alle Therapie, reichen oft wenige Tage, in schwereren Fällen 2—3 Wochen hin, um den Process seinem Ende zuzuführen. Bei Ectropien, Substanzverlusten der Lider u. s. w., wo die ätiologischen Momente *fortwirken*, so wie bei hochbetagten Leuten mit sehr schlaffem Gefüge wird der Katarrh wohl auch *habituel* und widersteht häufig allen Kurversuchen. Dieses gilt jedoch natürlich nur im Allgemeinen, im *concreten* Falle machen sich öfters Ausnahmen geltend.

Der Verlauf ist übrigens durchaus nicht immer ein *regulärer*, so dass der Process sich allmälig bis zu einem bestimmten Grade entwickelt und nach und nach der Heilung wieder zuschreitet; sehr oft machen sich *Schwankungen* bemerklich, indem bald die Reizerscheinungen mehr hervortreten, bald die katarrhalische Erschlaffung mit Vermehrung der Secretion. Besonders häufig wird der Verlauf modificirt durch *Complication* des Katarrhes mit Reizungen im Ciliarsysteme.

Ausgänge. Der reguläre Ausgang ist jener in *Heilung*. Unter ungünstigen Verhältnissen kann der Katarrh sich indessen auch *zur Blennorhöe etc. steigern* oder in *Trachom übergehen*.

Bei veralteten chronischen Katarrhen kommt es nicht selten zu merklicher *Verdickung und Wulstung der Bindehaut;* diese hypertrophirt und obsolescirt zuletzt wohl gar in grosser Ausdehnung, sehnige derbe Narbenflecke zurücklassend und Verkürzung der Uebergangsfalte, oft mit Einwärtskehrung der Lidrandfläche *(Entropium)* bedingend. Bei polnischen Juden ist ein solcher Ausgang nicht ganz selten Gegenstand der Beobachtung. Man pflegt ihn durch ein vorausgängiges *Trachom* zu erklären. Doch ist dies nicht für alle Fälle richtig, da manchmal während dem ganzen Verlaufe der Krankheit jede Spur der charakteristischen Granulationen und Körner *fehlt* und nur eine ganz *gleichmässige* Wulstung der Schleimhaut mit Schleimabsonderung nachzuweisen ist.

In anderen Fällen und zwar vorzüglich bei *Greisen* entwickeln sich im Gefolge chronischer Katarrhe *Ectropien*. Es leidet nämlich unter fortgesetzter katarrhalischer Entzündung der Bindehaut am Ende auch der *Lidknorpel*, wird allmälig *erweicht* und, indem seine Resistenz nicht mehr zureicht, um das untere Lid zu stützen, hebt sich dieses etwas vom Bulbus ab, *senkt sich*. Die damit verknüpfte *Auswärtskehrung der Thränenpunkte* verstärkt dann noch die Hindernisse, welche die Thränenleitung in der *falschen* Stellung des Lidrandes findet, es *träufeln* die Thränen fortwährend über die *Lid- und Wangenhaut*, excoriiren dieselbe, führen zu erythematösen Entzündungen und endlich zur *Schrumpfung* derselben, wodurch das *Ectropium vermehrt*, gleichzeitig aber auch wegen *Bloslegung* eines Theiles der Bindehaut deren Entzündung und das Leiden des Knorpels gesteigert und unterhalten wird.

Oefters führt der Katarrh, besonders wenn er lange dauert, zur *Blepharitis ciliaris*, indem die Entzündung sich unmittelbar von der Bindehaut auf die Umgebung der Liddrüsen fortsetzt oder aber, und dieses ist häufiger der Fall, indem die aus dem katarrhalischen Producte durch Vertrockung entstandenen Krusten in Folge ihrer Zusammenziehung das

Epithel des Lidrandes einreissen, Sprünge erzeugen und so die Einwirkung der Luft, der Thränen u. s. w. auf das blosgelegte Gefüge der Liddecke ermöglichen. Oft tragen die Kranken hierzu insoferne bei, als sie die Krusten *abreiben* und so *Abschürfungen* bedingen.

Behandlung. Deren *Aufgaben* sind ausser der Entfernung der etwa noch wirksamen Krankheitsursachen: *Beschränkung* und Unterdrückung des entzündlichen *Gewebswucherungsprocesses;* späterhin *Tilgung des Erschlaffungszustandes* in dem bindegewebigen Stroma und in den Gefässen; ausserdem aber auch *Verhütung* der mehr indirecten *Folgezustände* des Katarrhes, besonders *Verhinderung der Krustenbildung* an den Lidrändern.

1. *Wo die Reizerscheinungen vorwiegen,* sei es im Beginne der Krankheit, oder wenn während dem weiteren Verlaufe zufällig einwirkende äussere Schädlichkeiten die vorhandenen entzündlichen Störungen vergrössert haben; insbesondere aber, wenn gleichzeitig eine beträchtliche Injection des *Episcleralgewebes* hervortritt und die Irritation des Ciliarnervensystems sich durch lebhaftere Schmerzen, Lichtscheu und deren Attribute geltend macht: muss die Behandlung eine *reizwidrige, antiphlogistische* sein, alle irritirenden Mittel sind dann zu vermeiden.

Bei grösserer Intensität der *entzündlichen* Erscheinungen wird es gerathen sein, den Kranken im Zimmer zu halten und für eine strengere Augendiät zu sorgen. Als *directes* Mittel empfehlen sich besonders *kühle Umschläge* und, falls die *nervösen* Symptome sehr hervorstechen, *Atropineinträufelungen.*

Doch ist sehr zu warnen vor einer *übertrieben emsigen* Anwendung der Ueberschläge, da beim Katarrhe die locale Wärmeentwickelung eine zu geringe ist, als dass fortgesetzte Kälteeinwirkung vertragen würde. In der Regel genügt es vollkommen, mehrmals des Tages, besonders während etwaiger Exacerbationen, einige gut ausgedrückte Ueberschläge zu appliciren, die übrige Zeit aber exspectativ zu verfahren.

2. *Treten die Erscheinungen der entzündlichen Reizung mehr zurück,* wird die Bindehaut schon etwas blässer und zeigt dieselbe durch ihre Lockerheit, Aufwulstung und durch die Welkheit ihrer Falten bereits deutlich ihre *Erschlaffung,* fehlen zudem alle auf Irritation des Ciliarsystems hindeutenden Erscheinungen: so ist es an der Zeit, zu den *adstringirenden* Mitteln überzugehen; die reine Antiphlogose genügt nicht mehr, um den Process in möglichst kurzer Zeit zum Abschlusse zu bringen.

Bei weitem am meisten leisten Bestreichungen der Bindehaut mit einer *Lösung* von 1—5 Granen *Höllenstein* auf die Unze destillirten Wassers (S. 48). Wo immer *die Auflockerung* des Gefüges bei Conjunctivalkatarrh *etwas deutlicher* hervortritt und die Reizsymptome nicht entgegen sind, sollte die Kur mit diesem Mittel begonnen und fortgesetzt werden, bis die Auflockerung und die krankhafte Secretion der Bindehaut beseitigt sind.

Ist unter einer solchen Behandlung der krankhafte Zustand bis auf einige Hyperämie der Bindehaut getilgt worden, oder ist der Katarrh von vorneherein ein sehr unbedeutender und die Auflockerung des Gefüges wenig merkbar; oder ist der Kranke nicht in der Lage, den Arzt täglich consultiren und jene Bestreichungen vornehmen lassen zu können: so empfehlen sich die *adstringirenden Collyrien* (S. 46).

3. *Bei veralteten chronischen Katarrhen,* überhaupt wo die *Erschlaffung* der Bindehaut und ihrer Gefässe einen *sehr hohen Grad* erreicht hat,

insonderheit *bei dem habituellen Katarrhe alter Leute*, genügt das angeführte therapeutische Verfahren öfters nicht, um die gewünschten Erfolge zu erzielen. Dagegen pflegt unter solchen Verhältnissen die *täglich einmalige* Bestreichung des Tarsal- und Uebergangstheiles der Bindehaut mit der *glatten Fläche eines Kupfervitriolkrystalles* (S. 49) vorzügliches zu leisten. Ist der Kranke aber nicht in der Lage, täglich den Arzt zu besuchen, so kann man den Bestreichungen mit dem Krystalle eine *Salbe* aus gr. 5 Sulfat. Cupri ad drachm. 2 Ungt. comm. substituiren, welche der Patient sich mittelst eines *Pinsels* alle Tage einmal in den Bindehautsack einstreichen lässt oder selbst einstreicht.

Sollte jedoch die sehr erschlaffte und aufgelockerte Bindehaut *oberflächlich rauh*, sammtähnlich oder gar körnig sein, so thut man besser, wenn man vorerst durch einige Zeit die Bindehaut täglich einmal mit einer Lösung von 10 Gran *Höllenstein* auf die Unze Wasser bestreicht und damit fortfährt, bis die Conjunctiva *glatter* geworden ist, worauf dann das *schwefelsaure Kupferoxyd* in Krystall- oder Salbenform bis zum Ende der Krankheit fortzugebrauchen ist.

4. *Um der Krustenbildung an den Lidrändern und deren üblen Folgen vorzubeugen*, dient während dem *Wachsein* des Kranken die öftere Reinigung des Lidrandes mit nassen Leinwandläppchen. Während *des nächtlichen Schlafes* ist die Reinigung nicht leicht möglich. Da dient zu jenem Zwecke die *Bestreichung der Lidränder mit einem reinen frischen Fette*, mit Unguentum simplex oder Cremor coelestis.

Am besten ist es, das Fett *mittelst eines Pinsels* auf den Lidrand aufzutragen und dafür zu sorgen, dass dasselbe *zwischen die Wimpern* eindringe. Die Application geschieht bei *geschlossener* Lidspalte und der Kranke ist anzuweisen, nach der Application die Lidspalte nicht mehr zu öffnen, um den Bindehautsack vor der Einwirkung der Salbe zu sichern. Man hat sich dabei zu hüten, dass *nicht zu viel* Fett aufgeschmiert werde. Die Theile sollen nur von einer ganz dünnen Fettschichte überkleidet werden.

Haben sich trotz allen Vorsichten oder wegen unzureichenden therapeutischen Massregeln *dicke harte Krusten* an den Lidrändern gebildet, welche fest an den Wimpern und der Epidermis haften, so müssen dieselben *durch Bähungen* mittelst eines in laues Wasser getauchten feinen Badeschwammes oder Leinwandläppchens vorerst völlig aufgeweicht werden, ehe man sie durch Wischen entfernen darf, weil sonst leicht Excoriationen bedingt werden. Statt Wasser kann man auch laue Milch verwenden.

Quellen: *Eble*, Ueber den Bau und die Krankheiten der Bindehaut. Wien. 1828. S. 84. — *Piringer*, Die Blenn. am Menschenauge. Graz. 1841. S. 2, 4, 267, 271, 275. — *Arlt*, Die Krankheiten des Auges I. Prag. 1851. S. 8; kl. Monatbl. 1863. S. 182. — *Gulz*, Die sog. egypt. Augenentzündung. Wien. 1850. S. 22. — *Stilling*, kl. Monatbl. 1869. S. 189. — *Galezowski*, Gaz. d. hop. 1868. Nro. 108. — *Schirmer*, kl. Monatbl. 1867. S. 114.

2. Syndesmitis membranosa.

Krankheitsbild. *Charakteristisch ist ausser den Erscheinungen einer meistens ziemlich hochgradigen Hyperämie und Schwellung der Bindehaut die*

Entwickelung eines faserstoffigen, zu hautartigen Schollen gerinnenden, der Oberfläche der Bindehaut anhaftenden Productes.

Die *Hyperämie* ist gewöhnlich über die ganze Bindehaut, oft sogar auch über deren Umgebung, besonders die Lider, ausgebreitet. Sie beurkundet sich durch eine ganz gleichmässige, mehr weniger lebhafte, oft auch dunkle und ins Bräunliche spielende Injectionsröthe. Auch die *Schwellung* ist meisthin *sehr stark*, öfters sogar wirklich *chemotisch*. Oertliche *Temperaturerhöhung* sowie lebhafte *Schmerzen* im Auge und der entsprechenden Kopfhälfte fehlen, wenigstens im Beginne, selten. In manchen Fällen ist auch *Fieber* nachweisbar.

Das Product erscheint in Fällen niederen Grades öfters in Gestalt eines dünnen und zarten *flornähnlichen* netzartigen *Beschlages*. In anderen Fällen ist es *massenhafter* und präsentirt sich als eine dichte und in ihrer Dicke sehr wandelbare, bisweilen $^1/_2$‴ und darüber mächtige, *hautartige Gerinnung* von faserstoffähnlichem Aussehen und grösserer oder geringerer Consistenz, welche den Bindehautsack seiner ganzen Ausdehnung nach überzieht, im Umfange der Hornhaut durchbrochen ist und an der inneren Lidlefze meistens eine scharfe Grenze findet, manchmal jedoch auch auf den *Lidrand* übergreift, in seltenen Fällen sogar die beiden sich berührenden *Lidränder zusammenklebt* und so die Lidspalte schliesst. Das Product ist durchscheinend, graulich, bei grösserer Dicke der membranartigen Gerinnung aber völlig opak, schnigweiss oder gelblich. Es hat *geringe* Neigung zur Schmelzung und stösst sich daher fast immer in Form von *Fetzen* oder auch im *Zusammenhange* von der Bindehaut los. Wo das Product *schmilzt*, liegt nicht sowohl eine *reine* Syndesmitis membranosa, als vielmehr eine Uebergangsform zur Syndesmitis *diphtherica* vor.

Ueberhaupt kömmt die Syndesmitis membranosa nur *selten* in *reiner* Form zur Beobachtung. Abgesehen von den Uebergängen zur Syndesmitis diphtherica stösst man ziemlich häufig auf Fälle, in welchen die scholligen Gerinnungen nur *einzelne Theile* der Bindehaut, am gewöhnlichsten die Uebergangsportion und die Conjunctiva tarsi, decken, während der Rest der Bindehaut einfach *katarrhalische oder blennorrhoische* Producte liefert, die *nicht haften*.

Ursachen. *Die Aetiologie* fällt grösstentheils mit der des Katarrhes zusammen. Es ist auch sehr wahrscheinlich, dass die Syndesmitis membranosa sich durch *Ansteckung* fortpflanzen könne; dass hierzu jedoch durchaus nicht Secrete gerade *dieser* Krankheitsform nothwendig seien, sondern dass vielmehr katarrhalische, blennorrhoische, ja selbst trachomatöse Secrete die Veranlassung einer Syndesmitis *membranosa* werden können und dass umgekehrt die Secrete der *letzteren* durch Uebertragung einen Katarrh, eine Blennorrhoe, ein Trachom u. s. w. erzeugen können.

Immerhin ist die in Rede stehende Krankheit eine *selten vorkommende*. Zu Zeiten wird sie indessen häufiger beobachtet. Im Frühling und Sommer bei sehr heissem und anhaltend trockenem Wetter findet sich dieselbe öfters neben Fällen von acut auftretendem Trachom, Blennorrhoe u. s. w.

Verlauf. Wenn die Krankheit mehr selbständig auftritt, entwickelt sie sich gewöhnlich unter ziemlich stürmischen Erscheinungen und hat binnen wenigen Tagen ihre Höhe erreicht. In günstigen Fällen treten dann die entzündlichen Erscheinungen wieder zurück, die Geschwulst

sinkt unter Abnahme der örtlichen Temperatur und der Schmerzhaftigkeit sowie des Fiebers, wird weicher und schlaffer, es stellen sich *schleimige* Secrete ein, das Gerinnsel stösst sich fetzenweise oder im Zusammenhange ab und die Syndesmitis membranosa erscheint in einen Katarrh oder in eine Blennorrhoe umgewandelt. Es geschieht indessen auch nicht selten, dass nach einer solchen partiellen oder totalen Abstossung der Gerinnsel, oder nach einer künstlichen Abtrennung derselben, sich *neue* Exsudatschwarten erzeugen, und dass so das Krankheitsbild der Syndesmitis membranosa durch längere Zeit unverändert fortbesteht, ehe unter allmäliger Erschlaffung der Gewebe die Secretion ein mehr katarrhalisches oder blennorrhoisches Aussehen gewinnt.

In den meisten Fällen jedoch stellt die Syndesmitis membranosa gleichsam nur eine *Episode* in dem Decurse eines hochgradigen Katarrhes oder einer Blennorrhoe dar, indem sie sich durch den zeitweiligen Wechsel der Productqualität aus diesen herausbildet, um alsbald wieder in sie überzugehen.

Ausgänge. Die Syndesmitis membranosa endet, wie erwähnt, gewöhnlich nicht direct in *Heilung*, sondern geht der Regel nach in andere Formen der Bindehautentzündung, mit Vorliebe in Katarrh und Blennorrhoe sowie in Trachom, über. An und für sich ist sie bei gehöriger Behandlung nicht gerade sehr gefährlich. Immerhin jedoch kann sie missliche Zustände im Gefolge haben. So kömmt es ziemlich häufig vor, dass einzelne Theile der sich berührenden Flächen des Bindehautsackes durch das Product *verkleben* und, falls diese Verbindung nicht zeitig wieder aufgehoben wird, wirklich *verwachsen* und dann *förmlich obsolesciren*. Besonders in dem gewulsteten *Uebergangstheile* sind derartige Verklebungen der Conjunctivalfalten etwas sehr Gewöhnliches und können zur Verkürzung des Bindehautsackes *(Symblepharon posterius)* mit allen deren üblen Folgen, ja vielleicht selbst zum *Xerophthalmus* führen. Ausserdem ist bei hochgradiger Entwickelung der Entzündungserscheinungen auch noch die *Fortpflanzung des Processes auf die Hornhaut* zu fürchten. Das Resultat können unheilbare Trübungen sein. *Verschwärungen* der Cornea dürften weniger der Syndesmitis membranosa im engeren Wortsinne, als vielmehr den Combinationen derselben mit Blennorrhoe, insbesondere aber den Uebergangsformen der Syndesmitis diphtherica, auf Rechnung kommen.

Behandlung. Deren *Aufgaben* sind ausser der Beseitigung und weiteren Fernhaltung aller Schädlichkeiten, welche den Process unterhalten, steigern, oder dessen Ausbreitung auf bisher gesunde Theile begünstigen könnten: *Die Tilgung des Gewebswucherungsprocesses* als solchen und die Verhütung jener üblen Folgen, welche die starren hautähnlichen Producte durch *Verklebung* der einzelnen Bindehauttheile unter einander etc. zu bedingen vermögen.

1. Im *prophylaktischen* Interesse ist es bei *einseitiger* Erkrankung gerathen, das *gesunde* Auge durch einen hermetischen *Schutzverband* vor der Uebertragung des möglicherweise ansteckenden Productes auf seine Bindehaut zu bewahren. Es ist dieser Verband unter öfterer Erneuerung des Charpiebausches so lange zu tragen, als die Qualität des Krankheitsproductes eine Ansteckung befürchten lässt. Zeigen sich bereits die ersten Spuren der Affection an dem bisher gesunden Auge, so muss der Schutz-

verband sogleich entfernt und die *directe* Behandlung des zweitergriffenen Auges eingeleitet werden.

2. *Die directe Behandlung* muss, entsprechend dem Charakter der Entzündung, eine *streng antiphlogistische* sein und um so kräftiger gehandhabt werden, je acuter der Process sich entwickelt und vorwärts schreitet, je grösser die Circulationsstörung, je praller die Geschwulst, je bedeutender die locale Temperaturerhöhung und je heftiger die entzündlichen Schmerzen sind. In der Mehrzahl der Fälle werden *anfänglich kalte Ueberschläge* und vielleicht auch *Blutegel* am Orte sein. *Mercurialien* sind zum mindesten überflüssig.

3. *Mit dem Zurücktreten der entzündlichen Erscheinungen* muss auch die Antiphlogose beschränkt werden. Wird im weiteren Verlaufe die Injectionsröthe blässer, die Geschwulst weich und schlaff, die Bindehaut faltig, sinkt die örtliche Temperatur auf das normale Mass, stellt sich endlich eine mehr katarrhalische oder blennorrhoische Secretion ein, während die membranösen Producte sich fetzenweise abstossen, ohne sich wieder zu ersetzen: so ist es Zeit, *zu den adstringirenden Mitteln* überzugehen, die Behandlung des Katarrhes, der Blennorrhoe einzuleiten, oder einem etwa in Entwickelung begriffenen Trachome wirksam entgegenzutreten. Es muss dieses vorerst mit grosser Vorsicht geschehen. Sollte unter Anwendung der betreffenden Mittel die Entzündung wieder steigen, so ist zur einfachen *Antiphlogose* zurückzukehren und die Application der Adstringentien zu suspendiren, bis sich die Anzeigen für dieselben wieder dringender gestalten.

4. *Die häutigen Exsudate* müssen stets auf das Sorgfältigste beobachtet werden. So lange die Entzündung noch eine *höhergradige* ist und die Membranen ihrer ganzen Ausdehnung nach der Bindehaut fest anhaften, ist eine *künstliche Trennung* und Entfernung derselben kaum anzurathen, indem dadurch ein heftiger Reiz gesetzt und die Erzeugung neuer Exsudate gefördert wird. *Stossen sich die Membranen aber stellenweise los*, so ist eine Beseitigung derselben mittelst der Pincette oder mittelst eines Leinenläppchens, welches man darüber hinwischt, *nothwendig*, da dieselben bei jedem Lidschlage sich falten und als *fremde* Körper heftiger reizen, als dieses eine vorsichtige Ablösung befürchten lässt.

Besondere Aufmerksamkeit ist auf etwaige *Verklebungen* der sich berührenden Theile der Bindehaut zu lenken. Man verabsäume nie, ein- oder mehrmal des Tages unter Abziehung des einen und des anderen Lides die Uebergangsfalten auf das genaueste zu untersuchen, um derartige Verklebungen zu entdecken. Man wird dann öfters sehr seichte, der Uebergangsfalte parallel streichende Rinnen auf den vorspringenden Wülsten dieser Bindehautportion finden, und diese Rinnen werden sich als die Reste tief einspringender Falten ergeben, deren Wandungen völlig zusammengeklebt sind. Durch Streichen mit dem Finger, mit einem Federkiele oder mit dem vorderen Ende eines Schlüssels wird die Trennung leicht gelingen.

Oeleinträufelungen, Zwischenlegung eines Ei- oder Goldschlägerhäutchens etc. sind, da sie zu sehr reizen und ausserdem die Verwachsung nicht sicherer verhüten, verwerflich.

Quellen: *Arlt*, Die Krankheiten des Auges. I. Prag. 1851. S. 85. — *Gulz*, Die egypt. Augenentzündung. Wien. 1850. S. 34. — *Hulme*, kl. Monatbl. 1864. S. 44.

3. Die Blennorrhoe, der Schleimfluss der Bindehaut.

Krankheitsbild. *Sie charakterisirt sich durch die Erscheinungen einer wahren Chemose und durch massenhafte Ausscheidung schleimig eiteriger zu Flocken sich ballender, oder eiteriger in den Thränen zerfliessender Producte.*

1. *Die Hyperämie* ist auf die gesammte Bindehaut ausgebreitet, in der Regel sogar auch auf der äusseren *Lidhaut* und selbst in *grösserer* Ausdehnung bemerklich. Die *Injectionsröthe* ist eine völlig gleichmässige, meistens ziemlich dunkle mit einem Stiche ins Bläuliche, in den späteren Stadien oder bei minder hohen Graden der Krankheit wohl auch ins Gelbliche spielende. Wo bereits die *Erschlaffung* das Uebergewicht erlangt hat, neigt die Farbe wegen der Ansammlung eines dichten Stratums neugebildeter Zellen und eiteriger Producte auf der Oberfläche der Bindehaut mehr ins Graue, sie nähert sich einem schmutzigen Lila oder Violett.

Die Schwellung der Theile ist eine bedeutende. *Die Lider* springen in Gestalt dicker gerötheter Wülste hervor, sind fast unbeweglich, die Lidspalte ist geschlossen und das obere Lid häufig über den Rand des unteren Augendeckels hinübergeschoben. Wird die Lidspalte gewaltsam eröffnet, so drängt sich der mächtig gewulstete *Uebergangstheil* hervor und stülpt gerne das Lid um. Die *Conjunctiva bulbi* ist wallartig rings um die Cornea emporgetrieben und deckt deren Peripherie, ja häufig erscheint die Hornhaut in den Wülsten wie vergraben und nur das Centrum derselben sieht hinter den letzteren hervor. In den *ersten* Stadien ist die Geschwulst allenthalben mehr weniger *prall und elastisch;* späterhin werden die Wülste aber weich, welk, schlaff, lassen sich leicht zusammendrücken und verschieben, und wechseln vermöge ihrer eigenen Schwere je nach der Stellung des Kranken ihre Lage; die früher unbeweglichen *Lider* werden wieder, wenn auch im geringen Grade, beweglich und der fast starr gewesene *Bulbus* beginnt den Gesichtsobjecten leichter zu folgen.

Die *örtliche Temperatur* ist in den ersten Stadien immer merklich erhöht, sinkt mit dem Eintritte der Erschlaffung aber allmälig auf das normale Mass herab.

Auch *Schmerzen* pflegen nur die ersten Stadien, in welchen der sthenische Charakter der Entzündung vorschlägt, zu begleiten; sie können unter Ausstrahlung auf die ganze betreffende Kopfhälfte ziemlich hohe Intensitätsgrade erreichen, besonders wenn gleichzeitig ein heftiger Reizzustand im Bereiche des Ciliarsystems nebenher läuft. In den späteren Zeiten treten die Schmerzen meistens sehr zurück, oder schwinden ganz, vorausgesetzt, dass die Blennorrhoe rein dasteht. *Fieberbewegungen* sind während dem Beginne und dem Höhestadium der Entzündung häufige Erscheinungen.

Das Product entspricht seiner *Qualität* nach in *minder* heftigen Fällen ganz dem *katarrhalischen*, der Unterschied liegt nur in der *Massenhaftigkeit*, daher es denn auch recht oft ganz von der Willkür des Arztes abhängt, ob er einen *hochgradigen Katarrh* oder eine *Blennorrhoe* diagnosticiren will. Bei den *höheren* und *höchsten* Intensitätsstufen des Processes *schwindet* die *schleimige* Grundlage des Secretes, dasselbe wird *rein eitrig* und löst sich

gleichsam in den nebenher abgesonderten Thränen auf. In Folge dessen erscheint das Product je nach dem wechselnden Verhältnisse der sich mischenden Absonderungen bald wässerig trüb, dem Fleischwasser oder einer trüben Molke ähnlich; bald gleicht es mehr einer schlechten Milch; bald endlich ähnelt es einem gelben oder grünlichen dicken Rahme und ist völlig opak. Eigentliche Gerinnungen sind darin selten.

Strenge genommen sollte man die Fälle mit *schleimiger* Productbasis von jenen sondern, bei welchen das Product mehr den Charakter des *wahren Eiters* trägt und in den Thränen löslich ist. Für die ersteren würde der Name *Blennorrhoe*, für letztere *Pyorrhoe* passen. Es wäre eine solche Scheidung um so mehr gerechtfertigt, als die beiden Formen in Bezug auf ihre möglichen *Ausgänge* nicht ganz übereinstimmen und auch wohl eine etwas abweichende Therapie verlangen. Immerhin stellen sie nur *Gradunterschiede* dar und gehen in einander über, insoferne man häufig *neben* dem eigentlich pyorrhoischen Secrete und *in* demselben schwimmend die *schleimig eitrigen* Flocken der Blennorhoe findet.

Anfänglich ist die Secretion *weniger reichlich*, mehr *wässerig*, steigt aber bald an Menge und an Gehalt fester Producte. Sie wird dann oft so massenhaft, dass eine kurze Unterbrechung der Reinigung des Auges genügt, um alle Räume zwischen den Wülsten der Bindehaut zu füllen und die Lidspalte mit Secreten völlig zu überschwemmen. Bald überschreitet das Product auch die Lidränder und ergiesst sich in einem oder mehreren dicken Strömen über die Wange, dieselbe allenthalben mit Krusten überdeckend und Excoriationen veranlassend. Selbst während des nächtlichen Schlafes, wo die Secretion etwas zurücktritt, ist die Masse des Productes noch immer eine so reichliche, dass eine *völlige Verklebung* kaum stattfindet, indem die sich fortwährend nach aussen drängenden Ströme die mittlerweile gebildeten Krusten stets wieder durchbrechen.

Ursachen. Die Blennorrhoe entwickelt sich häufig in Folge der Einwirkung von Schädlichkeiten der mannigfaltigsten Art, wie selbe auch andere Formen der Bindehautentzündung, insbesondere den Katarrh (S. 420), zu veranlassen im Stande sind.

Ein *höchst wichtiges* ätiologisches Moment der Blennorrhoe ist ausserdem *die Ansteckung* in Folge der directen Uebertragung des blennorrhoischen Secretes von einer kranken *Bindehaut* auf die Conjunctiva eines anderen Auges. In der That ist die Contagiosität des blennorrhoischen Secretes eine überaus starke und zwar erwiesener Massen um so grössere, je intensiver die Blennorrhoe auftritt, je mehr der *Eiter* in dem Producte vorwiegt und je *frischer* und *reiner* dasselbe auf eine Bindehaut übertragen wird.

Während der *Zunahme* und im *Höhestadium* der Blennorrhoe ist die Ansteckungsfähigkeit des Secretes eine bedeutendere, als im Stadium der Abnahme und nachdem das Secret ein vorwiegend schleimiges Aussehen gewonnen hat. Durch *Vertrocknung* sowie durch wenigstens 40fache *Verdünnung* mit Wasser verliert das Product sehr an Contagiosität und haftet schwerer *(Piringer)*, obwohl die Gefahr der Ansteckung durch dasselbe immer noch besteht. Im Allgemeinen kann man wohl auch sagen, dass durch *mehrmalige* Uebertragung des Secretes seine Wirksamkeit als Ansteckungsstoff etwas abnimmt; denn es ist eine gewöhnliche Beobachtung, dass, wenn das zweite Auge durch das Secret des ersterkrankten angesteckt wird, der Process daselbst milder verläuft und weniger hohe Grade erreicht.

Es gilt dieses alles aber nur im *Allgemeinen*, im concreten Falle ergeben sich sehr viele Ausnahmen, welche in Anbetracht der Wichtigkeit der Sache die grösste Beachtung verdienen. Besondere Berücksichtigung erheischt der Umstand,

dass die *Intensität* und selbst die *specielle Form* der *durch Uebertragung eines solchen Secretes* veranlassten Entzündung durchaus nicht immer dem Processe entspricht, welcher den ansteckenden Stoff geliefert hat. Es kommen Fälle vor, wo die Uebertragung des Secretes von hochgradigen *Katarrhen*, von *leichten Blennorrhoen* und selbst von acuten *Trachomen höchstgradige* perniciöse *Pyorrhoen* veranlasst, während umgekehrt die secundäre Affection an Intensität der primären *nachstehen* kann.

Aehnlich wie das blennorrhoische Bindehautsecret wirkt auch der auf der Schleimhaut der Urethra und Vagina erzeugte *Tripperschleim* auf die Conjunctiva und kann wahre *Pyorrhoen* der letzteren veranlassen. Auch hier gilt als Grundsatz, dass die Intensität des auf der *Bindehaut* hervorgerufenen Processes nicht immer im Einklange steht mit dem Höhengrade des *Trippers*. Zahlreiche Beobachtungen stellen nämlich ausser allen Zweifel, dass in entschiedener *Abnahme* begriffene, ja selbst bereits zur *Chronicität* neigende Gonorrhoen Bindehauteiterflüsse der verderblichsten Art im Gefolge haben können, während das umgekehrte Verhältniss wohl freilich ausnehmend selten ist.

Es muss hervorgehoben werden, dass eine Ansteckung der Bindehaut von der Genitalienschleimhaut aus *ganz besonders günstige Verhältnisse voraussetze* und weit *seltener* vorkomme, als man zu glauben geneigt ist. Die Seltenheit der Ophthalmoblennorrhoe auf syphilitischen Abtheilungen und in der Privatpraxis, verglichen mit der Häufigkeit des Trippers und mit der geringen Vorsicht der Tripperafficirten, ist hierfür ein unumstösslicher Beweis. Man hat also wohl Grund zu der Behauptung, das Trippersecret habe *weniger Verwandtschaft zur Bindehaut*, als blennorrhoisches *Conjunctival*product und umgekehrt. Letzteres ergibt sich aus der seltenen Erkrankung der Genitalienschleimhaut bei primär aufgetretener Bindehautblennorrhoe.

Das *Incubationsstadium* nach erfolgter Uebertragung des Ansteckungsstoffes auf die Bindehaut wechselt zwischen einigen Stunden und Tagen. Der Ausbruch der Blennorrhoe erfolgt um so rascher, je günstiger die Verhältnisse der Ansteckung waren, je kräftiger das Secret also einzuwirken im Stande ist.

Für eine Uebertragbarkeit des Ansteckungsstoffes *durch die Luft* lassen sich durchaus keine schlagenden Gründe vorbringen und man hat alle Ursache, an der Richtigkeit dieser Hypothese zu zweifeln. Allerdings will man jüngst in der Atmosphäre von Augenkrankensälen *Epithelzellen* gefunden haben *(Frank, Eiselt)* und directe Versuche *(Marston)* deuten darauf hin, dass ein starker Luftstrom, welcher über einen mit *frischem Eiter* getränkten Lappen getrieben wird, Eiterkörperchen mit sich zu reissen vermöge. Allein von diesen Erfahrungen, auch wenn sie ganz richtig sind, bis zum *Nachweise* einer *durch die Luft* vermittelten Ansteckung ist ein weiter Weg, besonders wenn man die Experimente berücksichtigt, welche mit *verdünntem* und *vertrocknetem* Eiter angestellt worden sind *(Piringer)*. Immerhin liegt darin eine Aufforderung zur *grössten Vorsicht*, und man wird wohl thun, stets so zu verfahren, als wäre die Ansteckung durch die Luft eine vollendete *Thatsache*. Wenn man in einem Krankensale nach dem Auskehren beim directen Sonnenlichte, welches durch die Fenster scheint, die Myriaden von feinen Fasern, Staubkörnern u. s. w. sieht, welche die Luft verunreinigen, kann man sich wirklich des Gedankens nicht erwehren, dass darunter gar manche Partikelchen von Charpie, Leinwäsche u. s. w. sind, welche von dem Eiter verunreinigt zu Boden fielen und nun in der Luft herumwirbeln, nachdem sie vertrocknet sind. Dass *frische* Eiterelemente durch *Verdunstung* ihres Menstruums dem Secrete entführt und eine Zeit lang unter *gewöhnlichen* Umständen, bei *Ausschluss* eines starken Luftstromes, in der Atmosphäre schwebend erhalten werden können *(Arlt, Graefe)*, ist vor der Beibringung thatsächlicher Belege schwer zu glauben. Doch ist eines Umstandes zu erwähnen, welcher manche Ansteckung wohl zu erklären im Stande wäre. Das ziemlich klebrige Product wirft bei Lidbewegungen oder beim mechanischen Auseinanderzerren der Augendeckel nicht selten kleine *Blasen*, welche bersten und

dabei Theile ihrer Wandung auf ziemliche Entfernung spritzen. Bei einiger Aufmerksamkeit auf den Vorgang hat man oft Gelegenheit, dies zu beobachten. Es kann solchermassen nun leicht geschehen, dass kleine Mengen des Ansteckungsstoffes in das Auge eines mit dem Kranken Sprechenden oder denselben Untersuchenden gelangen, namentlich wenn derselbe sein Gesicht dem Patienten sehr nähert.

Verlauf. Die Blennorrhoe als solche verläuft immer *acut,* innerhalb wenigen Tagen bis höchstens 3 Wochen. Der Process im Ganzen kann sich freilich Monate lang hinausziehen: dann handelt es sich aber nicht um eine *reine* Blennorrhoe; sondern um *andere Formen* der Bindehautentzündung, welche entweder blos *zeitweilig* den Charakter einer Blennorrhoe angenommen, oder welche sich *aus* einer Blennorrhoe allmälig herausgebildet haben. In der That geschieht es häufig, dass ein Katarrh sich für einige Zeit durch Massenvermehrung des Secretes zu einer Blennorrhoe steigert, oder dass eine Syndesmitis membranosa oder diphtherica durch den Wechsel des Productes in eine Blennorhoe übergeht, welche dann ihrerseits, gleich *primär* entstandenen Schleimflüssen entweder *rasch* der Heilung zuschreitet, oder sich in einen Katarrh oder in ein Trachom umsetzt, und als solche einen mehr weniger *chronischen* Decurs nimmt. Andererseits kann der Process auch *dadurch ein chronischer* werden, dass in Folge der Mitleidenschaft *nachbarlicher* Gebilde, des Knorpels, der Cornea etc. Zustände gesetzt werden, welche zu ihrer Rückbildung oder Ausgleichung längere Zeit in Anspruch nehmen.

Sieht man von diesen Verhältnissen ab und fasst man die Blennorhoe nur in der oben festgestellten Bedeutung ins Auge, so kann *blos von einem acuten Verlaufe die Rede sein* und man kann sagen, dass dort, wo der Verlauf nicht durch widrige Verhältnisse *modificirt* wird, die Blennorrhoe sich *rasch* entwickele, innerhalb weniger Tage ihr Höhestadium erklimme, sodann binnen Kurzem unter sichtlicher Erschlaffung der Gewebe von ihrer Acme herabsteige und in einen einfachen Katarrh oder in Trachom übergehe, *als Blennorhoe* demnach ihr Ende erreiche.

Wo *neue* Schädlichkeiten auf die Bindehaut einwirken oder die alten fortbestehen, oder wo ein irrationelles Kurverfahren eingeschlagen wird, kömmt es jedoch oft auch vor, dass die Blennorrhoe, nachdem sie sichtlich in Abnahme begriffen war, wieder mit grösserer Intensität hervortritt und dass so *Exacerbationen mit Remissionen*, die Blennorrhoe mit Katarrh wechseln, ehe der Process zu seinem Ende geht.

Die Raschheit, mit welcher sich die Symptome entwickeln und steigern, lässt die Blennorrhoe gewöhnlich schon *im ersten Beginne* diagnosticiren, bevor noch die Erscheinungen der Entzündung und das Secret den Begriff des Schleimflusses erschöpfen. Bei der primär auftretenden Blennorrhoe findet man nämlich immer schon wenige Stunden nach dem Beginne der Krankheit die Conjunctiva tarsi und den Uebergangstheil stark gelockert und fast gleichmässig geröthet, die Conjunctiva bulbi, besonders im Lidspaltentheile, mit groben Gefässnetzen durchwebt, sulzig infiltrirt, oft schon stellenweise wulstig, während gelblich gefärbte viscide, mit Exsudatflocken gemischte Thränen in reichlicher Masse ausgeschieden werden. Am zweiten oder dritten Tage ist das Bild der Blennorrhoe meisthin schon völlig ausgeprägt.

Ausgänge. Die Blennorrhoe im *wahren* Wortsinne ist eine der *verderblichsten* Augenkrankheiten, da sie sehr häufig trotz sorgfältigster und anerkannt zweckmässiger Behandlung arge Schäden setzt oder das Auge durch Phthise völlig zu Grunde richtet.

1. Die *Hauptgefahr* liegt in der Möglichkeit der *Fortpflanzung des Entzündungsprocesses auf die Hornhaut* und in der dadurch begründbaren theilweisen oder gänzlichen Zerstörung der letzteren durch *Abscess- und Geschwürsbildung.*

Es kömmt wohl auch vor, dass während dem Verlaufe einer Blennorrhoe sich eine sogenannte *Keratitis vascularis* entwickelt und in *Pannus übergeht.* Dieses ist aber ein höchst seltener Ausgang. Er gehört mehr jenen Fällen zu, in welchen gleich beim Beginne des krankhaften Processes der Papillarkörper stark aufschwillt und wuchert, wo also die Blennorrhoe gleichsam in Combination mit dem Trachome sich entwickelt, oder besser gesagt, wo ein *Trachom* unter den Erscheinungen einer Blennorrhoe in höchst acuter Weise zu Stande kömmt.

Es kann jeder Theil der Hornhaut, das Centrum ebenso gut wie die Peripherie, den *Hauptsitz* des secundär angeregten Eiterungsprocesses abgeben. Man hat diesen Ausgang um so mehr zu fürchten, je höhergradig die entzündlichen Erscheinungen in der Bindehaut ausgeprägt sind, je lebhafter die Injectionsröthe, je grösser und praller der Conjunctivalwulst rings um die Hornhaut und je bedeutender die örtliche Temperaturzunahme ist. Insbesondere aber drohet jene Gefahr dann, wenn sich zu allen diesen Erscheinungen auffällige Symptome einer heftigen *Ciliarreizung*, intensive, über den Ausstrahlungsbezirk des Frontalnerven ausgebreitete, mit hochgradiger Lichtscheu, Thränenfluss und Lidkrampf gepaarte Schmerzen gesellen. Nicht selten schiessen dann an einer oder der anderen Stelle der Cornea, meistens aber am Limbus conjunctivalis, eine oder mehrere *herpetische Efflorescenzen* auf, welche sich rasch in *secundäre Geschwüre* von grösserer oder geringerer Ausbreitung umwandeln und arge Zerstörungen begründen. Häufiger aber trübt *sich gleich anfangs ein Theil der Hornhaut*, am gewöhnlichsten die *Oberfläche* zuerst, indem das Epithel sich auflockert, eine grauliche Farbe annimmt und durch Abstossung einzelner Zellenhäufchen ein rauhes Ansehen gewinnt. Alsbald greift dann die Trübung in die Tiefe, ihre Farbe weicht mehr ins Gelbe und binnen kurzem ist ein *Abcess* oder ein *Geschwür* zu Stande gebracht, welche rasch nach allen Richtungen hin sich vergrössern und in Bezug auf ihre misslichen Folgen ganz mit *primär* entwickelten, von Blennorrhoe also unabhängigen Abcessen und Geschwüren übereinkommen.

Bei den *höchsten Intensitätsgraden* des Processes mit *pyorrhoischem* Charakter des Productes droht übrigens noch eine *andere* Form der *Hornhautaffection* und zwar die allergefährlichste, da sie in der Regel unaufhaltsam zum Ruine der Cornea und damit auch des ganzen Auges führt. Sie kann *von jedem Punkte* der Hornhautoberfläche ausgehen. Meistens aber beginnt der entzündliche Zerstörungsprocess an einem Punkte der *unteren* Hornhautperipherie. Das Epithel trübt sich an jener Stelle und stösst sich ab, einen kleinen Substanzverlust setzend, der allmälig tiefer greift, während er an dem Rande der Hornhaut rasch fortschreitet und verhältnissmässig langsam gegen das Centrum der Hornhaut hin weiter greift. Es entsteht auf diese Weise *eine mondsichelförmige Vertiefung oder Rinne*, welche in grösserem oder kleinerem Bogen die Cornealperipherie umsäumt, an der Ursprungsstelle immer am tiefsten und breitesten ist, im senkrechten Durchschnitte eine *äussere* fast rechtwinkelig abfallende, und eine *innere* sehr allmälig in die Tiefe sich senkende, grubig buchtige oder treppenförmige

Wand darbietet, und deren Grund und Ränder mit einem an Detritus sehr reichen *eitrigen* Producte infiltrirt und bedeckt sind.

Es ist möglich, dass dieser Verschwärungsprocess in einem näheren causalen Bezuge zu *dem pyorrhoischen Secrete als solchem* stehe und durch eine Art *katalytischer Einwirkung* desselben auf die Hornhautsubstanz hervorgerufen oder wenigstens begünstiget werde.

Es spricht für eine solche Ansicht der Umstand, dass die *mondsichelförmigen* Geschwüre fast ausschliesslich *nur bei der Pyorrhoe* und der ihr am nächsten verwandten Diphtheritis, kaum jemals aber bei Blennorrhoen mit ausgesprochen *schleimiger* Productbasis beobachtet werden, obwohl bei letzteren bis auf die verschiedene *Qualität* der Secrete alle anderen Erscheinungen dieselben sind. Weiters lässt sich als ein stützender Grund anführen, dass die Zerstörung immer von der *Oberfläche* beginnt und allmälig in die Tiefe greift und dass der Process in der Regel von dem tiefstgelagerten Punkte jener Rinne ausgeht, welche durch die wallartig aufgetriebene Conjunctiva bulbi im Vereine mit der Hornhautperipherie gebildet wird, also von dem unteren, oder unteren und äusseren Umfange der Hornhaut, wo sich das Secret am leichtesten in grosser Menge sammeln und auf das Cornealgefüge einwirken kann.

Einmal begonnen, schreitet der Process meistens rasch vorwärts. Namentlich ist dieses dann zu fürchten, wenn der Hornhautrand gleich in den *ersten* Stadien der Krankheit zu leiden beginnt, und wenn die Pyorrhoe nach Entwickelung eines solchen Substanzverlustes nicht rasch ihren Charakter zum Guten wendet. Da wird meisthin der *grösste Theil* oder die *gesammte* Hornhaut zerstört. Beginnt die Verschwärung erst, nachdem der Process an Intensität bereits abgenommen hat, so kann man eher auf Erhaltung der Cornea rechnen.

Die weiteren Folgen der mondsichelförmigen Geschwüre sind ausgebreitete, bei stattgehabtem Durchbruche mit vorderen Synechien gepaarte *Narben*, welche das Sehvermögen mehr weniger beeinträchtigen oder wohl auch gänzlich vernichten. Es trägt hierzu nicht selten der Umstand wesentlich bei, dass die den Substanzverlust ersetzende Narbe unter allmäliger Schrumpfung den von ihr umschlossenen Hornhautlappen abflacht oder, indem sie dem intraocularen Drucke nachgibt und ausgedehnt wird, die Hornhautmitte hervortreten macht und ihr eine falsche Krümmung gibt (S. 145).

Erfolgt ein *Durchbruch der Cornea*, so entleert sich wohl auch die Linse und ein Theil des Glaskörpers. Das Resultat ist dann gewöhnlich *Phthisis bulbi*. Um so gewisser geschieht dieses, wenn, was ziemlich häufig der Fall ist, der bisher verschont gebliebene Cornealtheil sich *nachträglich infiltrirt* und verschwärt, oder der in weitem Bogen abgetrennte Hornhautlappen *brandig abstirbt*.

In seltenen Fällen, namentlich bei exquisit sthenischem Charakter der Entzündung und höchstgradiger Spannung der Theile, *stirbt die Hornhaut gleich von vorneherein ihrer ganzen Ausdehnung nach ab*, wird trübe und verwandelt sich in einen graulichen schmierigen Brei, welcher bisweilen eine Zeit lang der Iris auflagert, in der Regel aber unter dem Drucke der Bulbuscontenta und mit diesen ausgestossen wird, worauf der Augapfel phthisisch zu Grunde geht.

2. Weiters kömmt als ein sehr gewöhnlicher Ausgang der Blennorrhoe *das Trachom* in Betracht. Sehr oft lassen sich die dem Trachome charakteristischen Bindehautrauhigkeiten schon sehr frühzeitig, *im Höhestadium* des Schleimflusses, nachweisen, das Trachom entwickelt sich unter den Erscheinungen einer Blennorrhoe. In anderen Fällen jedoch wuchern jene

Granulationen erst in den *späteren* Stadien der Ophthalmie auffällig hervor, das Trachom lässt sich im eigentlichen Wortsinne als ein *Ausgang* der Blennorrhoe bezeichnen.

3. Ausserdem zählen zu den Ausgängen der Blennorrhoe noch *der Vorfall des oberen Lides* und das *Ectropium des unteren oder beider Augendeckel.*

Der Vorfall (Ptosis) des oberen Lides resultirt einerseits aus der Schwellung der oberen Uebergangsfalte, welche macht, dass das verdickte obere Lid nur schwer oder gar nicht zwischen das Orbitaldach und die Bulbusoberfläche emporgezogen werden kann. Andererseits ist die bedeutende Zunahme an Volum und Gewicht im Spiele, welche das Lid im Ganzen und in allen seinen constituirenden Theilen, ausschliesslich des Knorpels und der äusseren Decke, erleidet. Endlich liegt ein wichtiger Factor in dem Umstande, dass der Knorpel unter dem Drucke der von hinten andrängenden chemotischen Bindehautwülste und wegen der mit der Wucherung seiner Elemente einhergehenden Erweichung nach allen Richtungen stark *ausgedehnt* wird, und zwar oft in dem Grade, dass das Lid selbst nach dem Sinken der chemotischen Geschwulst sich nicht mehr dem Bulbus anschmiegen kann, sondern in Gestalt eines schlaffen Vorhanges an ihm herabhängt.

Die Ectropien entstehen nicht selten während dem Verlaufe der Blennorrhoe, lassen sich aber leicht wieder zurückbringen und werden so in der Regel gehindert, in die *ständige* Form überzugehen, was leicht geschieht, wenn die Rücklagerung des umgestülpten Lides versäumt wird. *Die Umstülpung* des Lides erfolgt meistens durch ungeschickte Hantirung des Kranken oder seiner Wärter, bisweilen aber auch selbständig. Indem die Conjunctiva bulbi und der Uebergangstheil mächtig aufschwellen, werden die Lider nach aussen hervorgetrieben und bedeutend gespannt. An den *Lidrändern* ist — wegen der Resistenz des Knorpels und der ihn nach innen und aussen an den Orbitalrand anheftenden Ligamente — der Widerstand am grössten, daher dieselben weniger hervorgebaucht werden, als die *Flächen* der beiden Augendeckel. Die Folge ist, dass die Lidgeschwulst durch die tief einschneidenden Tarsalränder in zwei mächtige ovale quergelagerte Wülste abgetheilt erscheint. Hat nun der übermässig geschwollene Uebergangstheil der Bindehaut einmal Gelegenheit zwischen den Bulbus und den einschneidenden Lidrand zu gelangen, so wird er leicht unter dem mächtigen, von aussen her auf ihn wirkenden Drucke aus der Lidspalte hervordringen und, indem er die am Knorpel festhaftende Lidbindehaut mitreisst, das Lid umstülpen. Nun wirkt der *vom Lidrande* ausgehende Druck auf die *Basis* der nach aussen gedrungenen Geschwulst, die in ihr ziehenden Gefässe werden comprimirt, sohin Stauungen des Blutes begründet und damit auch eine Vergrösserung der Geschwulst durch seröse Ausschwitzungen veranlasst. Die Reposition wird daher immer schwieriger und zuletzt wohl auch ganz unmöglich. Namentlich ist dieses der Fall, wenn der Tarsus selber in auffälligerem Grade mitleidet, erweicht und allmälig ausgedehnt wird. Dann kann das Lid auch nach Abnahme der Bindehautgeschwulst und nach künstlicher Reposition seine normale Stellung nicht mehr behaupten.

Die Behandlung hat *die Uebertragung des höchst ansteckenden Secretes* auf andere bisher gesunde Bindehäute zu verhüten; das bereits ergriffene Auge durch *Fernhaltung aller weiteren Schädlichkeiten* unter die möglichst günstigen Lebensbedingungen zu versetzen und so den Ausgleich der vorhandenen Nutritionsstörungen thunlichst zu erleichtern; *die Gewebswucherung direct zu bekämpfen* und so jenen Folgen vorzubeugen, welche die Blennorrhoe zu einer gefürchteten Krankheit des Auges machen.

1. *In prophylaktischem Interesse* muss *a.* bei *einseitiger* Erkrankung das *gesunde* Auge immer sorgfältigst durch einen vollkommen verlässlichen, hermetisch schliessenden Verband vor Ansteckung geschützt werden. Der gewöhnliche *Schutzverband* wird, namentlich bei unruhigen Kranken und während des nächtlichen Schlafes, zu leicht *verschoben* und ausserdem ist der Flanell und die Charpie für grössere Mengen dünnflüssiger Producte

zu leicht permeabel, als dass der Erfolg damit verbürgt sein könnte. Dagegen gewährt der sogenannte *hermetische* oder *Collodiumverband (Graefe)*, wenn er gut angelegt wird, volle Sicherheit und ist darum *dringend zu empfehlen.* Zu diesem Ende werden die geschlossenen Augendeckel mit kleinen lockeren Charpieballen dick belegt und die umgebenden Vertiefungen ausgefüllt, auf dieses Polster eine Wachstaffetdecke und hierüber noch eine doppelte Leinwand gelegt, welche vordem in ein Oval von entsprechenden Durchmessern zugeschnitten und, wo sie Falten wirft, vom Rande her eine Strecke weit gespalten worden ist. Passt alles gut, so sind die Ränder der Linnendecke mittelst Collodium auf mehrere Linien Breite *ringsum* sorgfältig an die äussere Haut der Stirne, Schläfe, Wange und der Nasenwand zu kleben, damit *nirgends* auch nur eine kleine Oeffnung bleibe, und endlich die *Oberfläche* des Verbandes mehrmals mit Collodium zu bestreichen, so dass ein steifer Panzer das Ganze abschliesst. Man kann diesen Verband täglich oder alle 2 Tage an der Seite lüften, um sich von dem Zustande des Auges zu überzeugen und, falls dieses seine Integrität bewahrt hat, wieder ankleben.

Der Rath, statt des Collodiumverbandes eine *gläserne*, genau anschliessende Schale über dem gesunden Auge zu befestigen und so neben vollem Schutze den *Gebrauch* des betreffenden Bulbus zu ermöglichen *(Snellen)*, ist kaum praktisch. Die reichlichen Dünste, welche der Bindehaut und Cutis entströmen, werden hier nämlich nicht wie beim Collodiumverbande durch Charpie aufgesaugt und können an sich dem Auge gefährlich werden, Katarrhe etc. erzeugen; während anderseits ein grosser Theil derselben sich an der inneren Wand der Schale niederschlägt und den Hauptvortheil der ganzen Methode, den Fortbestand eines gewissen Grades von Sehvermögen, zu nichte macht.

Als ein Ersatzmittel verdient die *Aqua Chlori* ihrer desinficirenden Eigenschaft wegen Erwähnung. Wo der hermetische Verband aus irgend einem Grunde nicht verwendbar ist, kann der Charpiebausch eines gewöhnlichen Schutzverbandes damit getränkt werden. Wo auch dieser nicht zulässig ist, z. B. bei kleinen Kindern und nachlässiger Wartung, gewähren *Ueberschläge* mit verdünnter Aqua Chlori doch *einigen* Schutz *(Graefe). Einträufelungen* in den Bindehautsack sind wegen der reizenden Wirkung des Mittels bei *gesundem* Auge kaum räthlich.

b. Die *Umgebung des Kranken* muss vor jeder unnöthigen Berührung des Kranken und der von ihm benützten Gegenstände gewarnt werden. Dem Wartpersonale ist an das Herz zu legen, dass es sich nach den erforderlichen Hilfeleistungen jedesmal die Hände auf das sorgfältigste mit Seife oder Aqua Chlori wasche und überhaupt jede Berührung der eigenen Augen vermeide. Die Wäsche des Kranken, besonders die Bettwäsche, die Handtücher, Schnupftücher etc. dürfen erst nach eingehender Reinigung durch Kochen mit Seife oder Lauge von Anderen und auch von dem Kranken wieder in Gebrauch gezogen werden.

c. Ist ein *Genitalientripper* vorhanden, so muss derselbe nach den dafür bestehenden Regeln möglichst schnell beseitigt werden. Der Kranke muss vor überflüssigen Berührungen seiner Geschlechtstheile gewarnt und angewiesen werden, nach jeder nothwendigen Hantirung an der genannten Stelle seine Hände sorgfältigst zu reinigen. Es ist dieses nothwendig, um *neuen* Ansteckungen vorzubeugen; denn nichts ist gefährlicher, als eine Recidive der Blennorrhoe und diese kann factisch durch neuerliche Uebertragungen des Trippercontagiums bedingt werden.

d. Ist durch Zufall blennorrhoisches Bindehautsecret oder Tripperproduct auf eine gesunde Conjunctiva übertragen worden, so müssen allsogleich einige

Tropfen einer Lösung von Höllenstein, von Sublimat, von Aqua Chlori, von wenig verdünntem Alkohol *(Gosselin)* etc. oder, falls nichts anderes augenblicklich vorhanden wäre, von Kochsalz in den Bindehautsack eingeträufelt und dafür gesorgt werden, dass das Collyrium mit *allen* Punkten der Bindehaut in Berührung komme (S. 47). Folgt die Einwirkung dieser Mittel *direct* oder doch in *kürzester* Zeit der Uebertragung des Contagiums, so kann man mit Grund hoffen, die Krankheit werde nicht zum Ausbruche kommen. *Später* ist die Aussicht auf Erfolg nur mehr gering oder Null.

e. So lange die Krankheit die *blennorrhoische* Form darbietet, darf der Patient nicht das Bett verlassen. Man sorge *in Spitälern* dafür, dass nicht zu viele Individuen beisammen in einem Zimmer und nicht zu nahe an einander liegen. Das Krankenlocal muss so rein als möglich gehalten, bestens gelüftet, wenig geheizt, durch Vorhänge und Lichtschirme vor grellem und ungleichmässigem Lichte geschützt werden. Der Kranke selbst muss körperlich und geistig möglichste Ruhe bewahren und überhaupt zur strengsten Augendiät angehalten werden.

2. *Die directe Behandlung* betreffend, ist wohl zu berücksichtigen, dass die Hauptgefahr der Blennorrhoe in einer *Fortpflanzung* der Entzündung von der Bindehaut auf die *Hornhaut* bestehe, und dass diese Fortpflanzung des Processes um so leichter erfolge, je grösser die Intensität des letzteren ist, dass die Theilnahmschaft der Cornea demnach auch durch alles begünstiget werde, was den entzündlichen Process auf einer gewissen Höhe zu erhalten oder darüber hinaus zu steigern im Stande ist. *So lange die Erschlaffung der Bindehaut nicht ganz entschieden nachzuweisen ist*, muss darum die Behandlung der Blennorrhoe eine überwiegend *antiphlogistische* sein und diese soll um so energischer gehandhabt werden, je mehr der *sthenische* Charakter der Entzündung hervortritt. Die vorzüglichsten Mittel hierzu liegen in *strenger antiphlogistischer Diät*, in *örtlicher Wärme- und Blutentziehung.*

a. Behufs der *örtlichen Wärmeentziehung* sind fleissig gewechselte *Eisüberschläge* allen anderen Mitteln vorzuziehen und nur im Nothfalle durch Ueberschläge von in kaltes *Wasser* getauchten Leinwandcompressen zu ersetzen. Bei sehr hohen Intensitätsgraden der Entzündung sind sie Tag und Nacht ununterbrochen fortzusetzen, bis die örtliche Temperatur der Augengegend auf das normale Mass herabgesunken ist. Bei weniger hohen Intensitätsgraden des Processes genügen *zeitweilige* Applicationen vollständig, ja eine übermässige Wärmeentziehung kann sogar Schaden bringen (S. 26).

b. Die örtlichen Blutentziehungen sind besonders vor und während den Exacerbationen des Processes von günstigem Erfolge und daher möglichst auf diese Zeiten zu sparen. Wo indessen die entzündliche Röthe eine sehr lebhafte, die Geschwulst sehr gross, hart und gespannt, überdies auch sehr heiss ist, wo die entzündlichen Schmerzen überaus heftig sind und die energische Anwendung der Kälte sich ungenügend erweiset, um jene Erscheinungen rasch in auffallender Weise zu mildern: wird man die Exacerbationen nicht abwarten dürfen, sondern in Berücksichtigung der Leiden des Kranken und der Gefahr, welche die Hornhaut läuft, *ohne weiters* zur Application einer ausgiebigen Zahl von Blutegeln schreiten und selbe nach Bedarf auch öfters wiederholen.

c. Erscheint die Gefahr sehr dringend, so thut man wohl, einen *horizontalen Schnitt in die äussere Lidcommissur* durch die äussere Decke, den Muskel und die Fascie hindurch zu führen, die *Bindehaut* aber zu *schonen*, um der Entstehung von Ectropien nicht gar zu günstige Bedingungen zu liefern (*Graefe*).

Indem durch einen solchen, mehrere Linien langen und tiefen Schnitt mehrere arterielle und venöse Aeste getroffen werden, ist die Blutung meistens eine sehr reichliche, kann indessen leicht nach Bedarf sistirt werden. Andererseits wird durch die Trennung der äusseren Commissur *der Druck* wesentlich vermindert, welchen die geschwollene Conjunctiva und zum Theil auch der Augapfel von Seite der vor Erweichung des Knorpels sehr wenig ausdehnbaren Lider und des Orbicularmuskels auszuhalten haben. Dass Erleichterung der Circulation durch directe Entleerung von Blut und durch Verminderung eines übermässigen äusseren Druckes die Lebensbedingungen kranker Theile namhaft bessert, sohin dem Ausgleiche vorhandener Störungen in sehr hohem Grade zu gute kömmt, ist männiglich bekannt und dürfte auch bei sehr intensiven Blennorrhoen mit praller Spannung der Theile ihre Wirkung nicht versagen.

Die früher sehr warm empfohlenen *Scarificationen* und *Ausschneidungen* der chemotischen Augapfelbindehaut sind in ihren Heilwirkungen zum mindesten sehr unzuverlässlich und haben den Uebelstand, dass sich an den Wundflächen nachträglich gerne *Granulationen* bilden, welche weiterhin zu *Narben* schrumpfen und damit eine grosse Neigung zu fortdauernden Reizzuständen des Auges begründen, oft sogar zu unheilbarem Pannus u. s. w. führen.

d. Sind schon *tiefgreifende Hornhautgeschwüre* da, welche den *Durchbruch* drohen oder bereits *perforirt* haben, so gelten dieselben therapeutischen Regeln, welche bei *primären* Cornealulcerationen zu beobachten sind. *Paracentesen* jedoch und *Iridectomien* müssen im Verlaufe blennorrhoischer Processe *gemieden* werden, weil die entzündliche Reaction im Bereiche der Wundränder leicht *ausgebreitete* Verschwärungen veranlassen kann. Ausserdem wird durch den operativen Eingriff die energische Anwendung der von dem Grundleiden oft *dringend gebotenen reizenden* Mittel bedenklich gemacht.

e) Innerliche Mittel kann man ohne alle Besorgniss bei Seite lassen. Leicht säuerliche Getränke, Tisanen mit Nitrum u. s. w. werden indessen bei stärkerem Fieber mit Vortheil angewendet. *Mercurialien* sind zu meiden. Selbst energische Schmierkuren haben laut mehrfachen Versuchen keinen merklichen Einfluss auf den Verlauf von Blennorrhoen. Bei vorhandener *Stuhlverstopfung* genügen Klystiere und Eccoprotica. *Narkotische* Mittel nützen in der Regel so lange nichts, als die Intensität der Entzündung durch den antiphlogistischen Apparat nicht gebrochen ist. Ist dieses aber der Fall, so finden sie wohl nur selten mehr eine Anzeige.

3. Eine der *wichtigsten* Aufgaben bei der Behandlung der Blennorrhoe ist die *sorgfältigste Entfernung der Secrete*. Was aus der Lidspalte hervortritt, wird am besten mittelst eines Bäuschchens von feiner Leinwandcharpie aufgetupft, wobei das *Wischen* strenge zu vermeiden ist, da es mit der Zeit leicht zu Excoriationen führt. *Der Bindehautsack* wird am schonendsten gereinigt, indem man bei horizontaler Lage des Kranken einen Strom kalten Wassers darauf leitet.

Laues Wasser verträgt der Kranke nicht, so lange man noch kalte Umschläge macht, wegen dem grellen Temperaturwechsel. Am besten ist es, den Strom durch einen nahe über dem Auge gehaltenen und durch Druck *allmälig* entleerten, mit reinem Wasser getränkten, reinen Badeschwamm zu erzeugen. Das *Aussprizen* des Bindehautsackes ist für den Manipulirenden sehr gefährlich, da leicht der Strom in dessen Auge zurückprallen kann. Uebrigens *reizt* es auch zu sehr.

Damit der Strom *alles* Secret entfernen könne, ist es nothwendig, die Uebergangsfalte durch Abziehen des einen und des anderen Lides und durch

jeweilige Richtung des Auges nach der entgegengesetzten Seite bloszulegen, d. h. um die untere Hälfte des Uebergangstheiles zu bespülen, muss das untere Lid abgezogen werden und der Kranke das Auge thunlichst nach oben kehren. Bei Vernachlässigung dieser Vorsicht bleibt die Reinigung stets eine unvollkommene.

Solche Ausspülungen dürfen indessen *nicht gar oft* vorgenommen werden, da zu vieles Manipuliren reizt und die Entzündung steigert. Es sind im Allgemeinen 5—6 Ausspülungen binnen 24 Stunden gerade das rechte Mass. Bei einem *emsigeren* Vorgehen vergrössern sich meistens die Wülste, werden praller, heisser und gegen jede Berührung überaus empfindlich, so dass die fernere Hantirung auf grosse Hindernisse stösst und oft auch der Zustand in augenscheinlicher Weise *verschlimmert* wird.

Haben sich in Folge von nachlässiger Wartung des Kranken *Krusten an den Lidern und Wangen* gebildet, so sind dieselben durch Umschläge von *kaltem* Wasser aufzuweichen, ehe sie abgetupft werden. Nur wenn man die kalten Umschläge bereits aufgegeben hat, kann hierzu *laues* Wasser benützt werden. Sind *Excoriationen* entstanden, so sind *Fetteinreibungen* dagegen anzuempfehlen.

Bei Blennorrhoen milderen Charakters mit ausgesprochen schleimiger Productbasis thut man während dem *Steigen* der Entzündung und im *Höhestadium* derselben gut, sich auf *strenge Antiphlogose*, wie sie oben vorgezeichnet wurde, und auf derlei *Ausspülungen mit Wasser zu beschränken.* Adstringirende, caustische und überhaupt alle *reizenden* Mittel finden unter solchen Umständen *keine* vernünftige Anzeige und sind weit eher schädlich als nützlich; sie lassen sich erst *dann* mit grossem Vortheile anwenden, wenn die entzündliche Bindehaut alle Zeichen der *Erschlaffung* darbietet.

Bei den eigentlichen Pyorrhoen jedoch, wo die *katalytische* Kraft des Productes möglicher Weise mit in Betracht kömmt, können Ausspülungen mit *Wasser* den schädlichen Einwirkungen des Secretes auf die Hornhaut nur dann wirksam vorbeugen, wenn sie in *sehr kurzen* Zwischenpausen Tag und Nacht wiederholt würden, was aber, wie schon erwähnt wurde, niemals vertragen wird, wenn es auch ausführbar wäre. Man ist also geradezu auf Mittel angewiesen, welche durch *chemische* Alteration der oberflächlichsten Zellenstrata die *Quelle* der pyorrhoischen Ausscheidung *eine Zeit lang* stopfen und dadurch dem Arzte Gelegenheit geben, in den Zwischenzeiten mit aller Energie der *Antiphlogose* obliegen zu können.

Als solche Mittel kann man ausser dem Höllensteine den *Sublimat*, den *Alaun*, den *Kupfer-* und *Zinkvitriol* etc. verwenden. Man zieht jedoch den Höllenstein allen übrigen Mitteln vor, da er eine grosse chemische Kraft besitzt und am wenigsten reizt, indem sich seine Wirkung auf die Oberfläche beschränkt.

Am meisten empfehlen sich *während und vor dem Höhestadium eigentlicher Pyorrhöen schwache Collyrien* von 1—3 Gran *Höllenstein* auf Eine Unze Wasser. Damit sie ihren Zweck erfüllen, müssen sie *jedesmal unmittelbar nach dem Ausspülen* des Conjunctivalsackes mit Sorgfalt *eingeträufelt* werden. Es soll dabei das in die geöffnete Lidspalte gebrachte Augenwasser unter starker Abziehung und Bewegung der Augendeckel in alle Falten der Bindehaut geleitet und so lange über dem Conjunctivalsacke stehend erhalten werden, bis seine Trübung nicht mehr zunimmt. Alsdann kann vorsorglich noch etwas von dem Collyrium nachgeschüttet werden. Trübt sich diese zweite Dosis nicht mehr, so lässt man die Lid-

spalte schliessen und kalte Ueberschläge anwenden, bis die Umstände eine Wiederholung des geschilderten Reinigungsverfahrens nothwendig machen. Als *beihelfendes* Mittel leisten leichte Compressen, welche mit 5—10gradigen Höllensteinlösungen getränkt sind und unter häufigem Wechsel Tag und Nacht die Augen decken, vortreffliche Dienste.

Thatsächlich lassen sich auch die Einträufelungen schwacher Höllensteinlösungen nicht von dem Vorwurfe gefährlicher Reizwirkung lossprechen. Es muss vielmehr zugestanden werden, dass diese Reizwirkung bei ausgesprochen sthenischem Charakter der Pyorrhoe sehr gewichtig in die Wagschale falle und in hohem Grade verderblich werden könne. Insbesondere scheint dabei die nur schwer zu vermeidende chemische Einwirkung des Mittels auf die Cornea in Betracht zu kommen, indem durch theilweise Zerstörung des Epithellagers die Hornhaut ihres natürlichen Schutzes beraubt wird und sowohl von dem pyorrhoischen Secrete, als von den späteren Einträufelungen der Höllensteinlösung empfindlicher getroffen werden muss.

In richtiger Würdigung dessen haben Viele die Höllensteinlösungen in der Form von *Collyrien* ganz verlassen. Statt deren *bestreichen* sie die pyorrhoische Bindehaut täglich 1—2mal mit *Nitras argenti in Substanz*, oder mit *mitigirtem Lapis infernalis;* oder sie *bepinseln* selbe mit *starken Höllensteinlösungen* nach der bei Trachom üblichen Weise. Es lässt sich nicht läugnen, dass bei solchem Verfahren unter Anwendung gehöriger Vorsicht die Hornhaut vor directer Beschädigung gesichert werden könne. Es steht aber auch fest, dass die enorme Geschwulst der Lider, die Unmöglichkeit ihrer Umstülpung sowie die Grösse und Prallheit der Conjunctivalwülste einer Bestreichung *sämmtlicher* Theile der Bindehautoberfläche öfters schwer zu bewältigende Hindernisse in den Weg legen; dass durch Bestreichung also das vorgesteckte Ziel nur *theilweise* erreicht werden könne. Es haben diese Aetzungen übrigens auch noch directe Nachtheile. Abgesehen davon, dass bei Verwendung des Lapis infernalis in Substanz vermöge dessen Zerfliesslichkeit die Einwirkung *in die Tiefe* nicht nach Wunsch beschränkt werden kann und dass durch eine zu starke Cauterisation leicht der Grund zur Entwickelung ausgedehnter Narben in der Bindehaut und damit zu schweren Folgeübeln gelegt wird, kömmt die *mechanische* Reizwirkung der durch stärkere Cauterisation gesetzten *Schorfe* in Betracht. Diese Schorfe sind um so dicker und steifer, sie entfalten daher eine um so grössere mechanische Reizwirkung, je kräftiger das Aetzmittel gehandhabt wurde. Es liegt nun aber auf der Hand, dass diese Reizwirkung in ihren Folgen desto bedenklicher sein müsse, je höhere Intensitätsgrade der entzündliche Process jeweilig beurkundet und dieses zwar ganz abgesehen davon, dass mit der Grösse der Geschwulst und der Spannung der Lider der von den Schorfen ausgeübte Druck und die Schwierigkeit wächst, die Schorfe durch Bewegungen der Augendeckel rasch abzustossen und die Dauer ihrer Einwirkung auf ein Kleines zu beschränken.

Wiederholt wurde der Versuch gemacht, den Höllenstein in *starken* Lösungen, von 10—30 Gran auf die Unze Wasser, bloss *von aussen her* auf die geschlossenen Lider wirken zu lassen, indem man bei Vernachlässigung von Eisumschlägen Charpiebäuschchen mit jenen Solutionen tränkte und diese unter 3—5maliger täglicher Erneuerung mittelst einer Flanellbinde über den Lidern befestigte. Es ist dieses ein Verfahren, welches schon vor einer Reihe von Jahren vielfach in Anwendung gezogen wurde und sich eines hohen Rufes erfreute.

4. *Treten die sthenischen Erscheinungen mehr zurück,* ist die entzündliche Röthe blässer geworden oder gar durch ein mächtiges Stratum trüber Zellen an der Oberfläche der Bindehaut ins Graue oder Graugelbliche nuancirt, ist die Geschwulst mehr weich, schlaff, ihre Temperatur nur wenig erhöht und die Secretion noch immer eine sehr reichliche: so ist die Zeit gekommen, zu den *caustischen Adstringentien* überzugehen. In der Regel fährt man da am besten mit täglich ein-, höchstens zweimal wiederholten *Bestreichungen der Bindehaut* mit einer Lösung von 5—10 Gran *Höllenstein* auf die Unze Wasser (S. 48). Im Anfange ist dabei grosse

Vorsicht nothwendig und namentlich auf das Sorgfältigste zu beobachten, ob in Folge des Mittels die Entzündung nicht wieder *steigt*. Ist dies der Fall, so muss vorläufig sogleich wieder zu dem *entzündungswidrigen* Verfahren zurückgekehrt werden.

5. *Hat sich ein Lid umgestülpt*, so muss es allsogleich reponirt werden. Meisthin wird es ein *unteres* Lid sein, *welches* die Zurückbringung in die normale Lage verlangt. Man fasst zu diesem Ende ein Büschel der Cilien, zieht den Lidrand weitmöglichst ab und stopft, während man denselben in die Höhe der Lidspalte emporhebt, mit dem Zeigefinger der anderen Hand den geschwulstähnlich hervortretenden Uebergangstheil über den Lidrand weg zwischen die Oberfläche des Bulbus und des Lidknorpels hinein. Ist die Geschwulst unter das Niveau des emporgehobenen und vom Bulbus abgezogenen Lidrandes getreten, so lässt man das Lid aus, es schnellt mit Leichtigkeit in seine normale Stellung und hält vermöge der Spannung des Lidrandes den Tumor von dem weiteren Vortreten ab.

Ist indessen der *Tarsus erweicht* und in horizontaler Richtung *verlängert*, so kann der Lidrand den gewulsteten Uebergangstheil nicht mehr zurückhalten, das Lid sinkt immer wieder in seine frühere abnorme Lage zurück. Dann muss mit aller Energie die *Behandlung der Blennorrhoe* fortgesetzt und das Lid einstweilen in seiner falschen Lage behalten werden, da alle Verbände behufs der Fixation des Lides zum Schaden ausschlagen würden. *Ist die Secretion aber zurückgetreten*, so muss man sogleich die *Reposition* vornehmen und durch einen geeigneten *Verband* das Lid fixiren. Verklebungen der Lidspalte durch lange und bei 2‴ breite Streifen englischen Pflasters reichen oft aus, um dem Lide seine normale Stellung zurückzugeben. *Sicherer* wird man indessen fahren, wenn man einen wulstförmigen Charpiebausch auf die Fläche des in die richtige Lage zurückgestülpten Lides auflegt, diesen Wulst und das andere Lid durch einen mehr flachen Bausch von Charpie deckt und Alles durch eine Flanellbinde fixirt. Bisweilen reichen wenige Tage hin, um unter der Anwendung des Druckverbandes das Lid in seine normale Stellung zurückkehren und den Bindehauttumor schwinden zu machen.

Immerhin jedoch bleibt gerne eine *beträchtliche Erschlaffung des Lides und der Bindehaut*, *häufig auch eine trachomatöse Aufwulstung* der letzteren, zurück. Um sie zu beseitigen, dienen tägliche Bestreichungen der Conjunctiva mit Kupfervitriol.

Quellen: *Eble*, Ueber den Bau und die Krankheiten der Bindehaut. Wien. 1828. S. 92, 164, 168, 170, 174, 186; die sog. contag. o. egypt. Augenentzündung. Stuttgart. 1839. S. 89. — *Piringer*, Die Blennorrhoe am Menschenauge. Graz. 1841, S. 7, 14, 40, 46, 57, 66, 74, 77, 82, 86, 89, 93, 110, 112, 159, 177, 198, 202, 230, 245, 288, 293, 297, 303, 312, 324, 350, 352, 354, 367, 380. — *Gulz*, die sog. egypt. Augenentzündung. Wien. 1850. S. 32, 49, 58, 62, 65, 74. — *Arlt*, Die Krankheiten des Auges I. Prag. 1851. S. 18, 40, 42, 43, 79, 83. — *Stellwag*, Ophth. II. S. 782, 784. — *Frank* und *Marston*, kl. Monatbl. 1863. S. 124. — *Eiselt*, Zeitschrift der Wien. Aerzte. 1861. Wochenblatt. S. 97. — *Graefe*, Deutsche Klinik. 1864. S. 79; A. f. O. I. 1. S. 168, 171, 199, 206, 212, 215, 219, 221, 226, 236; II. 2. S. 242; VI. 2. S. 123, 124, 127; IX. 2. S. 122; X. 2. S. 191, 192, 196. — *Snellen*, klin. Monatbl. 1864. S. 394. — *Welz*, ibid. 1863. S. 502. — *Niemetschek*, Prag. Vierteljahrschft. 101. Bd. S. 70. — *Gosselin*, Schmidt's Jahrb. 127. Bd. S. 204; 134. Bd. S. 75. — *Mooren*, Ophth. Beiträge. S. 71. — *Kämpf*, Virchow's Jahresber. 1868. II. S. 489.

4. Ophthalmoblennorrhoea infantum.

Vom *rein wissenschaftlichen* Standpunkte aus lässt sich der Augenschleimfluss der Kinder nicht wohl als eine *besondere* Form der Syndesmitis betrachten. Derselbe hat im concreten Falle nämlich bald die Bedeutung eines *Katarrhes*, bald die Bedeutung einer *reinen* oder zur *Diphtheritis* neigenden *Blennorrhoe*, bald charakterisirt er sich als ein unter der Form der Blennorrhoe auftretendes *Trachom*. *Im praktischen Interesse* jedoch ist eine Trennung der Ophthalmoblennorrhoea infantum erspriesslich, da die Eigenthümlichkeiten des kindlichen Organismus nicht nur die Symptomatologie, sondern auch den Verlauf und die Ausgänge, besonders aber die *Therapie*, wesentlich modificiren. Man kann *zwei verschiedene Formen* oder eigentlich *Grade* unterscheiden, die *katarrhalische* und die *blennorrhoische*. Es hängen dieselben jedoch durch zahlreiche Zwischenformen mit einander zusammen, es kommen in der Wirklichkeit häufig genug Fälle vor, welche sich sowohl dieser wie jener Form beizählen lassen.

Krankheitsbild. Das am meisten in die Augen springende Symptom ist die *Geschwulst der Theile*. Es ist dieselbe nur bei den niedersten Graden der Ophthalmie minder beträchtlich, in der Regel ist sie sehr gross, da die Zartheit und Lockerheit der kindlichen Gewebe *massenhaften* Ausschwitzungen sehr günstig ist. Die *Lider* treten daher selbst bei *leichteren* Fällen in Gestalt mächtiger Geschwülste über die Orbitalöffnung hervor, werden unbeweglich und die Lidspalte erscheint geschlossen. Oft schiebt sich sogar das *obere* Lid über das *untere* hinüber und deckt das letztere nahezu vollständig. Die *Lidbindehaut* zeigt sich meistens stark aufgequollen und gelockert. Der *Uebergangstheil* drängt sich beim Abziehen der Lider in Gestalt mächtiger Wülste aus der Lidspalte hervor und veranlasst daher gerne *Umstülpungen der Augendeckel* mit allen deren Folgen. *Die Augapfelbindehaut* ist sehr oft wallartig rings um die Cornea aufgetrieben, so dass diese in der Geschwulst gleichsam begraben erscheint.

Bei der *katarrhalischen Form* trägt die Geschwulst mehr den Charakter des *reinen* oder *congestiven Oedems*. Das *Secret* ist *minder reichlich* oder doch *nicht massenhaft* und enthält neben Flocken und Klumpen dicken trüben *Schleimes* in der Regel eine unverhältnissmässige Menge von *Eiterelementen*, daher es sich in seinem äusseren Ansehen stets dem *reinen Eiter* sehr nähert.

Bei der blennorrhoischen Form ist die Geschwulst *immer* im wahren Wortsinne eine *chemotische*, stark geröthet, hart und gespannt, daher oberflächlich glänzend, heiss und überaus empfindlich gegen Berührung. Sie entwickelt sich unter heftigen Schmerzen und hochgradiger Lichtscheu, in der Regel auch unter lebhaftem Fieber. Erst später verliert sie ihr erysipelartiges Aussehen, wird schlaff faltig weich, während ihre Farbe mehr ins Bläuliche neigt, die Temperatur etwas sinkt und die Empfindlichkeit abnimmt. *Die Secretion* ist sehr massenhaft, das Product entleert sich fortwährend aus dem Bindehautsacke und rinnt oft stromweise über die Wangen herab, deren äussere Decke excoriirend und so zu Ent-

zündungen Veranlassung gebend. Besonders bei gewaltsamer Eröffnung der meist krampfhaft geschlossenen Lidspalte drängt sich eine ansehnliche Menge des eigenthümlichen Secretes hervor. Es ist dieses in der Regel ein *ganz gleichmässiger,* aller Schleimflocken entbehrender und nur bisweilen festere *faserstoffige* Gerinnungen enthaltender, gelblicher oder grünlicher Eiter, der bald dick rahmartig, bald mehr dünnflüssig und selbst molkenähnlich erscheint, indem er stets mit Thränen innigst gemischt zu Tage kömmt.

Ursachen. Es ist mehr als wahrscheinlich, dass der *Einfluss grellen Lichtes* auf das Auge eines *Neugeborenen* im Stande sei, eine derartige Ophthalmie zu begründen. Gleiches gilt auch von *raschen Temperaturwechseln,* welche häufig als Veranlassung der Krankheit angeklagt werden. Unläugbar ist es, dass *unreine,* von excrementitiellen Exhalationen, von Rauch, Dunst oder beissenden Dämpfen erfüllte dumpfige feuchte *Zimmerluft, Unreinlichkeit der Wäsche* und *des Körpers* des Kindes, so wie *Unsauberkeit der pflegenden Hände* am häufigsten den nächsten Grund der Erkrankung abgeben. Darum werden auch die Kinder der niederen Volksklassen, besonders grosser Städte viel häufiger ergriffen, als die wohl gepflegten Kinder der in reinlicheren und comfortableren Wohnungen hausenden Bürgerklasse. Aus demselben Grunde aber ist auch in *Findelhäusern,* wo alle die genannten Schädlichkeiten nebst einer Unzahl ungenannter und unnennbarer verderblicher Einflüsse gleichsam im concentrirten Zustande auf die armen Kleinen wirken, das procentarische Verhältniss der Erkrankungen ein ungeheueres. *Sporadische* Fälle gehen daselbst fast niemals aus und sehr oft steigert sich ihre Zahl enorm, die Krankheit erscheint unter der Gestalt einer *Endemie,* an der nicht nur ganz junge Säuglinge, sondern auch Kinder von 1, 2 und mehr Jahren, ja auch Ammen und Wärterinnen Theil nehmen.

Das procentarische Verhältniss der Erkrankungen und die *relative Zahl der höheren und niederen Krankheitsgrade* ist in den verschiedenen Endemien eine verschiedene, ja selbst während einer und derselben Endemie sind oft Wechsel zu beobachten. Gewöhnlich jedoch ist die Zahl der *minder hochgradigen* Fälle die weithin überwiegende; eigentlich *blennorrhoische* Formen finden sich meistens nur in einem relativ geringen procentarischen Verhältnisse, selten übersteigen sie die Zahl der katarrhalischen Erkrankungen. Worin dieser Wechsel begründet sei, ist nicht genau bestimmt. Wahrscheinlich ist es, dass der Charakter der Endemien vorwiegend abhängig sei von der nach Zeit und Umständen verschiedengradigen Ungunst der Verhältnisse, unter welchen die Findlinge in den Anstalten leben und welche einerseits aus der Anhäufung der Kinder und Ammen in einzelnen Sälen, andererseits aus der von der Witterung abhängigen grösseren oder geringeren Leichtigkeit einer vollständigen Lüftung, einer genügenden Reinigung der Wäsche u. s. w. resultiren. Völlig erklärt ist damit aber keineswegs die Wandelbarkeit der Intensität und Ausbreitung der Endemien und es bleibt daher ein ziemlicher Spielraum für die Annahme eines wechselnden Genius epidemicus.

Man ist sehr geneigt, der *Constitution der ergriffenen Individuen* einen besonderen Einfluss auf die Intensität des Processes und die Qualität der Producte zuzuschreiben, sohin auch die Intensität der Endemien in einer mittelbaren Abhängigkeit von diesen Verhältnissen zu denken. Allein die Wandelbarkeit des Charakters der einzelnen Endemien, verglichen mit der grossen Stabilität, welche in Bezug auf das geringe materielle Gedeihen der Findlinge herrscht, lässt diesen Einfluss nur als einen sehr untergeordneten erscheinen. Uebrigens steht es fest, dass während einer und derselben Endemie oft starke und wohlgenährte Individuen an höchstgradigen Formen erkranken, während elende Geschöpfe mit einem geringfügigen Katarrhe davon kommen. Und wenn auch bei Endemien mit bösartigem Charakter schwächliche herabgekommene Kinder das grösste Contingent schwerer Fälle liefern, so

lässt sich dieses leicht daraus erklären, dass solche Kinder in Findelhäusern an Zahl weit überwiegen und ohne Zweifel öfter erkranken, als gesunde und wohlgenährte, weil eben das Gedeihen des kindlichen Organismus hauptsächlich von sorgsamer Pflege und genügender Nahrung abhängt, gesunde Kinder sohin gesunde und sorgsame Ammen voraussetzen, welche eine grosse Zahl der die Ophthalmie zunächst veranlassenden Schädlichkeiten von den ihnen anvertrauten Kindern abhalten.

Sicherlich kömmt indessen in Findelhäusern noch *die Ansteckung* in Betracht, und zwar als ein Factor von hoher Bedeutung, namentlich wenn die ungünstigen Verhältnisse bereits eine grössere Anzahl von Individuen an Blennorrhoe erkranken gemacht haben. Die bei der Pflege und Wartung nothwendigen Hantirungen bieten nämlich eine überaus reichliche Gelegenheit zur Uebertragung der ansteckenden Producte.

Dass eine solche Uebertragung blennorrhoischer Producte, sowohl von der *Bindehaut* als auch von der *Genitalienschleimhaut der Mütter und der Ammen*, öfters *sporadische* Fälle von Ophthalmia infantum veranlasst, versteht sich von selbst.

Man hat in dieser Beziehung besonders dem *Geburtsacte*, dem Durchgange des Kindskopfes durch eine blennorrhoisch erkrankte Scheide, viel Wichtigkeit beigemessen *(Mackenzie)*. Es ist diesem Momente jedoch sicherlich nur eine ganz untergeordnete Bedeutung zuzuschreiben, indem die Augen des Kindes während der Geburt geschlossen und überdies noch durch eine dicke Schichte von Hautschmeer überzogen sind, eine Ansteckung daher nicht leicht erfolgen kann. Uebrigens werden sehr oft auch die Kinder von Müttern ergriffen, welche an keinem krankhaften Scheidenausflusse leiden. Ausserdem lässt *die Zeit des Auftretens* der Ophthalmie öfters mit Grund auf eine Ansteckung in einer *späteren* Periode schliessen, zu welcher die nach der Geburt erforderlichen Manipulationen bei blennorrhoischen Erkrankungen und bei Unreinlichkeit der Mütter tausendfältige Gelegenheit bieten. Es wäre überhaupt auch wohl denkbar, dass die *Lochien*, besonders bei minder reinlichen Individuen, durch Uebertragung auf die Bindehaut als *reizende* Stoffe Veranlassung zur fraglichen Ophthalmie geben können. Es ist nämlich allerdings richtig, dass der Beginn der letzteren sehr häufig in die ersten Lebenstage fällt; es kann aber auch nicht geläugnet werden, dass die Krankheit in einer sehr grossen Anzahl von Fällen erst nach 2—4 Wochen und später zum Ausbruche kömmt.

Verlauf. Die Ophthalmie entwickelt sich fast immer zuerst an dem einen Auge, das andere wird *nachträglich* nach Verlauf von mehreren Tagen afficirt, wenn nicht besondere Vorsichten dieses verhindern. Es scheint nämlich die *Uebertragung* des Secretes von einem auf das zweite Auge den *gewöhnlichen* Grund der Affection des letzteren abzugeben.

Im Anfange herrschen meistens die *entzündlichen* Erscheinungen vor, die Secretion der charakteristischen Producte ist eine weniger reichliche. Beschränkt sich die Krankheit auf einen *niederen Grad*, so steigen die Hyperämie, die Geschwulst und die örtliche Wärme in der Regel langsamer, oft 5—8 Tage, ehe sie ihre Höhe erreicht haben. In *höher- und höchstgradigen* Fällen jedoch genügen oft ein oder zwei Tage, um die Chemose zur höchsten Entwickelung zu bringen. Auf der Acme verharrt der Process gewöhnlich einen oder mehrere Tage, während die Secretion zusehends sich mehrt und so die eigentliche Bedeutung des Processes als Katarrh oder Blennorrhoe ans Tageslicht bringt. Dann beginnen die geschwollenen Theile unter reichlicher Secretion mehr und mehr zu *erschlaffen*. In dieser Form nun besteht der Process gemeiniglich längere Zeit. Selten ist es möglich, ihn innerhalb 8—14 Tagen völlig zu tilgen, es sei denn, dass man es mit einem ganz niederen Grade zu thun hat.

Meistens dauert die Krankheit mehrere Wochen, ehe sie unter allmäliger Abnahme der Hyperämie und Geschwulst, so wie unter successiver Herstellung des normalen Tonus und unter Versiegung der Secretion, durch das Mittelglied eines einfachen Katarrhes, zur Norm überführt werden kann.

Doch ist der Verlauf keineswegs immer ein *regulärer*. Gleichwie bei der Blennorrhoe der Erwachsenen wechselt auch bei der fraglichen Ophthalmie in einem und demselben Falle öfters die Bedeutung des Processes, es wechselt die Intensität der Entzündungserscheinungen, die Qualität und Quantität der Secrete, was in Bezug auf die Therapie von höchster Bedeutung ist.

Ausgänge. Diese sind vorwaltend von der *Höhe*, bis zu welcher der Process im concreten Falle sich entwickelt, abhängig.

Die niederen Grade der Ophthalmie, bei welchen es nicht zu einer förmlichen Chemose kömmt, die Geschwulst vielmehr einen mehr ödematösen Charakter darbietet und das Secret vorwaltend schleimig ist, sind meistens ohne Gefahr, vorausgesetzt, dass die Krankheit sich im weiteren Verlaufe nicht noch steigert oder durch unzweckmässige Therapie gesteigert wird. Ihr Ausgang ist bei vernünftiger Behandlung in der Regel *völlige Heilung*. Selbst eine etwa zu Stande gekommene trachomatöse Wucherung des Tarsaltheiles hat wenig auf sich, da bei Kindern trachomatöse Granulationen leicht getilgt werden können.

Fälle, bei welchen die Entzünduug einen *sehr hohen Intensitätsgrad* beurkundet, die Chemosis also stark entwickelt, die entzündliche Röthe eine sehr tiefe und die örtliche Wärme namhaft gesteigert ist, sind schon weit gefährlicher, und dieses zwar trotz etwaiger Spärlichkeit und völlig unbedenklicher Qualität des Secretes. Sie sind weit gefährlicher, als hochgradige Blennorrhoen bei Erwachsenen, indem bei Kindern erfahrungsgemäss *die Fortpflanzung* der Entzündung von der Bindehaut auf die Cornea leichter erfolgt und sohin die Functionstüchtigkeit des Auges durch *Abscess- und Geschwürbildung* der Hornhaut häufiger in Frage gestellt wird, als in den späteren Altersperioden.

Beginnt die Hornhaut sich bereits an einzelnen Stellen *zu trüben*, so ist die Gefahr auf das Höchste gestiegen und es kömmt nun alles darauf an, wie weit die Zerstörung sich ausbreiten werde. *Abscesse und runde Geschwüre* sind im Allgemeinen günstiger, da sie selten die ganze Hornhaut vernichten. Sie lassen um so mehr Hoffnung auf Rettung eines Theiles des Sehvermögens oder auf geringe Beschädigung desselben, je mehr peripher sie sitzen und je rascher die Entzündung unter der Anwendung einer kräftigen Therapie sich vermindert. *Mondsichelförmige Geschwüre* der Peripherie hingegen sind stets von übelster Bedeutung, denn sie lassen sich nur selten aufhalten und führen oft zur vollständigen Consumtion der Cornea mit allen deren Folgen. Wo periphere Erweichung und centrale Abscedirung zusammenfallen, da wird nur selten ein kleiner Theil der Cornea gerettet.

Umstülpungen der Lider und daraus hervorgehende ständige *Ectropien* sowie die *Erschlaffung des oberen Augendeckels* sind im Ganzen von geringerem Belange, da sie sich unschwer durch eine zweckentsprechende Behandlung beseitigen lassen.

Behandlung. Die *Aufgaben* der Therapie sind selbstverständlich von denen nicht verschieden, welche dieselben Krankheitszustände bei *Erwachsenen* stellen.

1. Zuförderst ist *die Verhütung der Krankheit* anzustreben. Zu diesem Ende empfiehlt sich bei Neugeborenen und Säuglingen mehr düstere Beleuchtung des Kindszimmers, möglichste Abhaltung von Licht- und Wärmecontrasten, Sorge für reine Luft, für grösste Reinlichkeit des Körpers und der Wäsche des Kindes, sowie für stete Reinhaltung der Hände der *Pflegerinnen*, besonders der Mütter und Ammen, so lange sie an einem Lochialflusse leiden, noch mehr aber falls sie mit Vaginalblennorrhoe behaftet sind.

Ist die Ophthalmie einmal ausgebrochen, so müssen diese Vorsichtsmassregeln noch mehr verschärft werden. *In Findelhäusern und Kinderspitälern* ist überdies noch mit Strenge dahin zu wirken, dass augenkranke Kinder sogleich von den gesunden völlig getrennt werden, dass dieselbe Wärterin oder Amme neben den kranken Kindern nicht noch gesunde zu besorgen habe; dass die zum Baden und Waschen nöthigen Geräthschaften nicht zugleich von gesunden Kindern benützt werden; dass die Wäsche augenkranker Kinder nicht vor gehöriger Reinigung gesunden Kindern angelegt werde; dass die kranken Kinder in möglichst günstige Verhältnisse gebracht und bei Ausbruch einer Endemie nicht in einem oder mehreren Sälen zusammengedrängt werden.

Allerdings wird durch solche Massregeln der Kostenaufwand vermehrt, doch können sich kleine Seelen damit beruhigen, dass selbst eine kleine Zahl lebend aus den Findelhäusern hinauskommender *blinder* Kinder dem Staate weit mehr Lasten auferlegt, und dass so die Rechnung am Ende wohl ausgeglichen werden dürfte.

2. *Die directe Behandlung* wird wesentlich von dem jeweiligen Krankheitszustande bestimmt.

a. So lange die Krankheit sich auf *niedere Grade* beschränkt, hüthe man sich vornehmlich vor dem Zuvielthun, da dadurch sicherlich nur geschadet wird. Sind die Reizerscheinungen von vorne herein wenig entwickelt, namentlich die Geschwulst gering und das Secret sparsam, so thut man gut, sich einfach auf die *stete Beseitigung der Secrete* von den Lidrändern und Lidwinkeln durch zartes Abtupfen mit feinster Charpie, sowie auf möglichste Abhaltung aller reizenden Schädlichkeiten zu beschränken und nebenbei von Zeit zu Zeit *Umschläge von Aqua saturnina* zu geben. Wenn aber bereits die Reizsymptome sehr zurückgetreten sind und die Erschlaffung sehr deutlich hervortritt, übrigens die normwidrige Secretion sich in die Länge zieht und adstringirende *Ueberschläge* keinen Erfolg zeigen, so ist zu *stärkeren Adstringentien* überzugehen. Doch wähle man stets nur *milde* Mittel, Collyrien aus Rp. Aq. saturn., Aq. dest. simpl. aa unc. 1; die Aq. Opii; Lösungen von Tannini pur. gr. 10 ad unc. 1 Aq. dest. u. s. w., welche je nach Bedarf 2—3 Mal des Tages angewendet werden sollen. Besser noch wird man mit 1—3 graniger *Höllensteinlösung* fahren, welche täglich einmal, höchstens zweimal mittelst eines Pinsels aufgestrichen wird (S. 49).

b. Ist die entzündliche Schwellung sehr gross und zeigt die Ophthalmie überhaupt einen *höheren Entwickelungsgrad*, oder stellt sie sich als *Blennorrhoe* im engeren Wortsinne dar: so genügen jene Mittel kaum mehr, der

Process fordert ein energischeres Einschreiten. Es wird dieses, so lange die entzündlichen Erscheinungen einen ausgesprochen *sthenischen Charakter* widerspiegeln, vorwiegend auf kräftige *Antiphlogose* zu richten sein; *jenseits dem Höhenpunkte* aber, wenn die Geschwulst sinkt, weich, welk, minder heiss wird und die Absonderung eitriger Producte massenhaft bleibt, eine *adstringirende* Wirkung und beziehungsweise auch die *Zerstörung* der die Hornhaut auf katalytischem Wege gefährdenden Secrete anzustreben haben. Behufs der Verminderung und chemischen Umsetzung der krankhaften Ausscheidungen sind häufig gewechselte *Ueberschläge* oder *Bestreichungen* der Bindehaut mit Lösungen von 3—5 Gran Nitras Argenti auf 1 Unze Aq. dest. zu empfehlen. Die letzteren sollen täglich 1—2 Mal vorgenommen und in den Zwischenzeiten je nach Bedarf kalte Ueberschläge und wiederholte Reinigungen der Augen mit kühlem Wasser in Anwendung gebracht werden.

Das Vorhandensein von *Cornealgeschwüren* ändert im Allgemeinen nicht die auf die Blennorrhoe Bezug habenden Indicationen. Doch muss dann der *Stand des Pupillarrandes* wohl berücksichtigt werden, um Vorfällen desselben rechtzeitig vorzubeugen oder selbe möglichst unschädlich machen zu können (S. 106).

Quellen: *Mackenzie,* Prakt. Abhandlung über die Krankheiten des Auges. Weimar. 1832. S. 351, 354; Traduction par Warlomont et Testelin. I. Paris. 1856. S. 758. Nota. — *Piringer,* Die Blennorrhoe am Menschenauge. 1841. Graz. S. 23, 28, 48, 57, 98, 114, 145, 148, 207, 288, 409. — *Arlt,* Die Krankheiten des Auges. I. Prag. 1851. S. 51, 53, 58, 79, 82. — *Stellwag,* Wiener Jahrb. f. Kinderheilkde. II. 3. S. 126; III. S. 34. — *Alf. Graefe,* kl. Monatbl. 1865. S. 370; Berlin. klin. Wochenschrift. 1868. Nro. 6. — *Graefe,* A. f. O. I. 1. S. 168, 236, 237, 244. — *Delgado,* kl. Monatbl. 1866. S. 214. — *Stavenhagen,* kl. Beob. Riga. 1868. S. 38.

5. Der Bindehautcroup, Syndesmitis diphtherica.

Krankheitsbild. *Charakteristisch ist die Entwickelung eines gelblichen derben starren Productes, welches sich sowohl im Gefüge als an der freien Oberfläche der Bindehaut häuft und, indem es später schmilzt, ein dem pyorrhoischen ähnliches eiterartiges Secret darstellt.*

1. *Die entzündlichen Erscheinungen* sind dem Grade nach einigermassen wandelbar. *Bisweilen fehlen sie nahezu ganz,* die stellenweise von diphtheritischen Fladen bedeckte Bindehaut erscheint wachsähnlich blass, oder doch nur von einem schütteren Gefässnetze durchstrickt; sie ist kaum merklich geschwollen, oder sammt den Lidern durch seröses oder gelatinöses Infiltrat aufgetrieben, lässt aber keine Erhöhung der Temperatur wahrnehmen.

In der Regel ist *die Hyperämie,* die *örtliche Wärmezunahme* u. s. w. weit deutlicher ausgesprochen, ja in der *Mehrzahl* der Fälle findet man beim Bindehautcroup eine *höchstgradige Chemose* und das Krankheitsbild desselben gestaltet sich dem *der Blennorrhoe* ganz ähnlich. Es ist dann die *entzündliche Röthe* in der äusseren Lidhaut und in deren Umgebungen sehr auffällig, bald heller, bald dunkler und mehr ins Bläuliche spielend. *In der Bindehaut* jedoch pflegt sie nur *anfänglich* stärker entwickelt zu sein; *später* tritt sie, besonders am Tarsal- und Uebergangstheile, sehr zurück, oder geht wohl gar in eine mehr graugelbe Nuance über, indem massen-

hafte starre Entzündungsproducte in das Conjunctivalgefüge abgelagert werden und die Gefässe förmlich zusammendrücken, so dass nur ein grobmaschiges Netz an der Oberfläche sichtbar bleibt, dessen einzelne Zweige plötzlich aus der Tiefe hervortreten und nach kurzem Laufe sich sogleich wieder in das graugelbe, von kleinen *Blutextravasaten* gescheckte Parenchym der Bindehaut einsenken. *Die Geschwulst* der Conjunctiva und der Lider ist unter solchen Umständen meistens eine ausnehmend grosse und in Folge der Starrheit des Infiltrates durch eine höchst auffällige, oft holzähnliche *Härte* ausgezeichnet. Die *Oberfläche* der geschwollenen Bindehaut erscheint dabei meistens *glatt;* doch macht sich am Tarsaltheile öfters schon eine feine *Granulirung* geltend. Späterhin kömmt es an der Lidbindehaut nicht selten zur Entwickelung *massiger trachomähnlicher Granulationen* oder, in Folge partieller *brandiger* Absterbungen, zu *grubigen Substanzverlusten.* Die *Temperaturerhöhung* ist in solchen Fällen immer eine sehr bedeutende; öfters ist sie auch dem Kranken *subjectiv* durch das Gefühl brennender Hitze peinlich, ja sie kann sich bis zum *Calor mordax* steigern. Ausserdem sind die betroffenen Theile auch im höchsten Grade *schmerzhaft* und besonders gegen Berührung äusserst empfindlich. Gewöhnlich leidet der ganze Körper mit und beurkundet seine Theilnahme durch *Fieber* und nicht selten durch *analoge Veränderungen in anderen Schleimhauttracten (Graefe).*

2. Das an der Oberfläche der Bindehaut sich sammelnde *diphtheritische Product* stellt oft nur einen dünnen florähnlichen reticulirten *Beschlag* oder eine *zarte continuirliche Schichte* von graugelblicher, gelblichweisser oder eitergelber Farbe dar und lässt vermöge seiner Dünnheit die untergelegene infiltrirte Bindehaut durchscheinen. Eben so oft jedoch formirt es auch mehr minder *mächtige opake Schollen* von wechselnder Ausdehnung und ganz unregelmässiger Begrenzung, welche sich bisweilen in Gestalt von Zacken über die innere Lidlefze *auf die freie Lidrandfläche* fortsetzen, auf die letztere gleichsam übergreifen. Ausnahmsweise nur bilden die diphtheritischen Producte *einen hautartigen Ueberzug* von einiger Mächtigkeit, welcher die Bindehaut *ihrer ganzen Ausdehnung nach* überkleidet. Es *hängen* diese Producte *fest* mit der Conjunctiva *zusammen,* eine künstliche Abtrennung ist immer mit einer reichlichen parenchymatösen Blutung verknüpft.

3. Ausser diesem der Bindehaut *anhaftenden* Producte findet man im Conjunctivalsacke immer eine grössere oder geringere Menge *flüssigen Secretes,* welches zum Theile von der Schmelzung und Abstossung der diphtheritischen Auflagerungen herrührt. *Anfänglich* ist dieses Secret meistens wegen überwiegendem Gehalte an Thränen *dünnflüssig,* trüber Molke ähnlich, schmutzig graulich, durchscheinend und enthält eine Menge graulicher oder graugelblicher Fetzen und Flocken. *Später* wird es unter zunehmender Schmelzung der diphtheritischen Neubildung mehr *eiterähnlich,* gelblich, grünlich, es gewinnt mehr an Consistenz und erscheint bisweilen ganz rahmartig dicklich. Es ist öfters mit grösseren starren Schollen gemischt, welche hier und da sich von der Oberfläche der Bindehaut losgelöst haben, sich aber meistens rasch wieder ersetzen, bis der Process seinen Charakter gewechselt hat.

Ursachen. Die Diphtheritis conjunctivae ist öfters nur die Theilerscheinung eines *allgemeinen* Processes, welcher sich gleichzeitig auf *ver-*

schiedenen Schleimhäuten, besonders der Luftwege und des Kehlkopfes, localisirt, und häufig mit *exanthematischen* Processen, Masern, Blattern, Scharlach, im Zusammenhange steht. Die Krankheit trägt dann gewöhnlich einen *en-* oder *epidemischen* Charakter *(Graefe, Hirschberg)*. Im Uebrigen fällt die Aetiologie der Diphtheritis conjunctivae grösstentheils mit jener der übrigen Formen der Bindehautentzündung zusammen, indem *dieselben äusseren Schädlichkeiten*, welche eine Blennorrhoe u. s. w. zu veranlassen im Stande sind, auch die Ursache des diphtheritischen Processes werden können. Insbesondere jedoch muss als ein *wichtiges* ursächliches Moment die *übertriebene Anwendung starker Höllensteinlösungen* und des *Lapis infernalis mitigatus* hervorgehoben werden. Es unterliegt keinem Zweifel, dass nicht wenige der vorgekommenen Fälle von Croup aus einer *Steigerung* des Wucherungsprocesses in Folge unvorsichtigen Gebahrens mit caustischen Mitteln ihren Ursprung ableiten. Die Krankheit ist darum auch seltener, wo gewagte Behandlungsweisen nur im äussersten Nothfalle versucht werden.

Zweifelsohne gibt auch die *Ansteckung* ein gewichtiges ätiologisches Moment ab *(Horner)* und kann insbesondere die *Ausbreitung* einer En- oder Epidemie wesentlich begünstigen. Beobachtungen und Experimente stellen nämlich die Syndesmitis diphtherica als *entschieden contagiös* heraus und als Träger des Contagiums erweiset sich vornehmlich das *flüssige eiterähnliche Secret*. Auf gesunde Bindehäute gebracht, regt es in der Regel wieder eine Syndesmitis diphtherica an, seltener eine Blennorrhoe reiner Form, deren Producte aber umgekehrt wieder eine diphtheritische Syndesmitis hervorbringen können.

Es lässt sich indessen auch nicht in Abrede stellen, dass die Syndesmitis diphtherica *bei Kindern* in ihrem Auftreten wesentlich begünstigt werde durch *gewisse in der Constitution der Kinder selbst gelegene Verhältnisse*, ja dass in manchen Fällen diese Verhältnisse *an und für sich* hinreichen, um eine Syndesmitis diphtherica zu begründen.

Stützpunkte für diese Ansicht liegen einerseits schon in der fast constanten, durch Fieberbewegungen sich äussernden *Mitleidenschaft des gesammten Organismus*, andererseits aber in der entschiedenen *Disposition* schwächlicher, von kranken Müttern stammender, schlecht genährter, oder wirklich kranker und sehr herabgekommener, mit constitutioneller Syphilis behafteter, besonders 2—3jähriger Kinder, welche letztere diphtheritischen Affectionen überhaupt mehr unterworfen sind, als die übrigen Altersklassen, vornehmlich jene unter einem und über fünf Jahren.

Der Verlauf ist ziemlich wandelbar. So kommen, vorzüglich *bei Erwachsenen*, öfters Fälle vor, in welchen die Syndesmitis diphtherica eigentlich nur eine *Episode im Verlaufe einer Blennorrhoe* bildet, indem die Secrete zeitweise eine grössere Consistenz gewinnen und der Bindehaut anhaften, dann aber verflüssigen; oder aber indem die Syndesmitis diphtherica sich *primär als solche* entwickelt, jedoch alsbald durch den Wechsel der Producte in die Blennorhoe übergeht. Immer sind dieses Fälle geringerer Entwickelung, eigentlich *Uebergangsformen*, bei welchen der Croup des Bindehautgefüges sehr wenig entwickelt ist und im Ganzen nur eine sehr untergeordnete Rolle spielt.

Wo die charakteristische Veränderung des *Conjunctivalparenchyms* deutlicher hervorsticht, wie dieses *bei Kindern* häufiger der Fall ist, zeigt die Krankheit eine beständigere Form, sie möge sich nun allmälig aus einer

anderen Form der Bindehautentzündung herausgebildet haben, oder gleich als solche in reiner Form zur Entwickelung gekommen sein. Im letzteren Falle ist das *Auftreten* der Krankheit gewöhnlich von *stürmischen* Erscheinungen begleitet und meistens reichen 2 oder 3 Tage hin, um das eigenthümliche Bild der Krankheit zur Vollendung zu bringen. Oefters hat die Krankheit binnen dieser Zeit sogar schon ihren *Höhenpunkt* erreicht. Auf diesem bleibt sie in der Regel mehrere Tage stehen. Hierauf beginnen die entzündlichen Erscheinungen etwas abzunehmen, ohne dass jedoch die Infiltration des Gefüges eine wesentliche Aenderung erfährt. Es bedarf gewöhnlich einer oder mehrerer Wochen, ehe die Härte der infiltrirten Bindehaut und die graugelbe fahle Färbung derselben schwindet. Man findet dann die Conjunctiva wieder mehr weniger tief geröthet, zugleich aber auch aufgelockert, gleichsam schwammig und von pyorrhoischen Secreten überschwemmt. Oft erscheint ihre Oberfläche wohl auch von massenhaften fleischwärzchenähnlichen Auswüchsen besetzt, welche leicht bluten, die Syndesmitis diphtherica ist in ein *Trachom mit blennorrhoischer Secretion* umgewandelt worden und geht fürder den dieser Entzündungsform eigenthümlichen Gang.

In anderen Fällen der *schwersten* Art beginnt alsbald, nachdem die Krankheit ihren Höhenpunkt erreicht hat, die *nekrotische Zerstörung des Gefüges*. Es stossen sich die Auflagerungen stellenweise ab, tiefe Substanzverluste hinterlassend, auf deren Boden die blossgelegten und angeätzten Gefässe nicht selten Veranlassung zu heftigen Blutungen geben. Während das Infiltrat sodann in grösserer oder geringerer Ausdehnung schmilzt und das ohnehin reichliche pyorrhoische, oft jaucheähnliche Secret noch vermehrt, lockert sich das Gefüge der Bindehaut immer mehr auf, wird gleichsam saftiger und es treten *schwammähnliche* rothe, leicht blutende *Auswüchse* gleich Inseln aus der graugelben Bindehaut hervor *(Graefe)*. Es schmelzen diese Auswüchse dann wieder, während ihre Umgebungen sich ebenfalls schwammig auflockern; das Resultat ist ein hochgradiges *diffuses Trachom mit massenhafter pyorrhoischer Secretion*. Bisweilen wird die bereits eingeleitete schwammige Erweichung durch eine *Wiederholung der diphtheritischen Exsudation* unterbrochen und diese letztere kann auch wohl 2—3 Mal recidiviren. Gewöhnlich aber geht der Process mit der beginnenden Auflockerung des Gefüges seinem *Abschlusse* entgegen.

Ausgänge. Die Syndesmitis diphtherica ist unstreitig eine der verderblichsten Augenkrankheiten. Wenn dieselbe bei sehr stürmischer Entwickelung, namentlich aber bei rascher und massenhafter Infiltration des Bindehautgefüges, ohne allen Schaden abläuft, kann man vom Glücke sagen. Bei *Erwachsenen* sind üble Ausgänge mehr zu fürchten als bei Kindern. Wie bei anderen epidemisch auftretenden Krankheiten soll im *Beginne der Epidemien* das procentarische Verhältniss der ungünstig verlaufenden Fälle ein grösseres sein, als während der Abnahme der Epidemien *(Graefe)*.

Die Syndesmitis diphtherica gefährdet die Functionstüchtigkeit der ergriffenen Augen noch weit mehr als die Blennorrhoe, so dass man es als ein *günstiges* prognostisches Moment zu erachten hat, wenn unter allmäliger Auflockerung der Bindehaut deren Färbung allmälig ins Rothe übergeht und das Krankheitsbild die Charaktere der *Blennorrhoe* annimmt.

Beruhigung flösst erst die Umwandlung des Secretes in ein *vorwaltend schleimiges* Product ein, doch darf hierbei die Möglichkeit einer Wiederkehr der diphtheritischen Aussonderung und Einlagerung in das Gefüge der Bindehaut nicht vergessen werden.

Die Cornea kann sowohl durch *Abscedirung* zerstört, als in einen von der Oberfläche gegen die Tiefe vordringenden Verschwärungsprocess (S. 431) verwickelt werden.

Gleich im Beginne oder überhaupt während den ersten Stadien des Processes zur Entwickelung kommende *Geschwüre* sind von üblerer Bedeutung, als solche, welche in späteren Stadien sich bilden, da letztere sich häufiger begrenzen, während die ersteren sehr gewöhnlich zu totalem Verluste der Hornhaut führen.

Die Bindehaut kann in Folge theilweiser oder völliger *Verklebung* der einen und der anderen oder beider Hälften des Bindehautsackes und in Folge späterer *Verwachsung* der sich berührenden Conjunctivaltheile, also durch ein *Symblepharon posterius* oder auch durch ein *Symblepharon anterius*, zu Schaden kommen, ja selbst die Veränderungen eines totalen und hochgradigen *Xerophthalmus* erleiden. Ein ähnlicher Ausgang ergibt sich aber auch bisweilen aus der *Obsolescenz des schwammigen aufgeweichten wuchernden Gefüges*, aus der Schrumpfung, Verkürzung und endlichen Umwandlung desselben in *Narbengewebe*. Am gewöhnlichsten geschieht dieses, wenn das wuchernde Bindehautgewebe in Folge partieller *Verschwärung* oder *nekrotischer* Abstossung *Substanzverluste* erleidet. Es bilden sich dann narbige sehnenähnliche Netzwerke oder Fladen, zwischen denen gleich Inseln die schwammigen Wucherungen hervortreten. Allmälig sinken auch die Auswüchse ein, das Bereich der sehnigen Entartung wächst und endlich haben sich jene ständigen Ausgänge völlig entwickelt, welche keine Hoffnung auf Wiederherstellung der Functionstüchtigkeit des Auges übrig lassen. Ein solches trauriges Ende ist indessen wohl nur bei sehr hochgradigem Croup zu fürchten. In den glücklicher Weise häufigeren Fällen geringerer Intensität lässt sich das zurückbleibende *diffuse Trachom* unter entsprechender Therapie meisthin tilgen.

Behandlung. Diese hat nebst genauer Erfüllung der *Causalindication* die Aufgabe, den *Gewebswucherungsprocess zu beschränken*, die ungünstigen *Circulations- und Nutritionsverhältnisse* in dem infiltrirten Theile thunlichst zu *verbessern* und etwa *nicht zu verhütende Schäden* auf ein Kleinstes *zu reduciren*.

1. *Die Causalindication* fordert nicht nur die Beseitigung und Fernhaltung aller Schädlichkeiten, welche den Process unterhalten oder steigern könnten, sondern auch die Verhütung *der Weiterverbreitung* des Leidens durch *Ansteckung* (S. 433).

2. *Die Indicatio morbi* geht natürlich auf *Antiphlogose* hinaus und fordert eine um so strengere Handhabung derselben, je grössere Intensität der Process zeigt, je deutlicher der sthenische Charakter desselben ausgesprochen ist.

a. Wo der Bindehautcroup unter den Erscheinungen einer wahren Chemosis verläuft, die Hyperämie sehr ausgebreitet und hochgradig entwickelt ist, die Geschwulst sich prall und heiss anfühlt: wird fast allge-

mein auf *energische* Anwendung der *Kälte*, auf ausgiebige *locale Blutentleerungen* und strengste *antiphlogistische Diät* gedrungen.

Besonderes Gewicht wird unter solchen Verhältnissen gelegt auf die ununterbrochene, Tag und Nacht fortgesetzte Application von *Eisüberschlägen*, während Andere sich für die Anwendung *warmer Cataplasmen* erklären *(Mooren)*. Behufs ausgiebiger *Blutentleerung* sollen zu wiederholten Malen Blutegel in grösserer Zahl an die Schläfe oder Angulargegend gelegt und reichliche Nachblutungen unterhalten werden. Einzelne Autoren empfehlen statt dessen wohl auch *tiefe Einschnitte*, welche durch die infiltrirte Bindehaut bis in deren bluthältige Unterlagen dringen und so einerseits profuse Hämorrhagien zu veranlassen, andererseits aber durch Entspannung der infiltrirten Theile die Circulationsverhältnisse wesentlich zu bessern im Stande sind *(Jacobson)*; wogegen von anderer Seite der hervorragende Nutzen eines solchen Eingriffes bestritten und die fast constante massenhafte Ablagerung diphtheritischer Producte an den Wundflächen als ein in seinen Folgen sehr schwer wiegender Nachtheil gefürchtet wird *(Graefe)*.

Von *pharmaceutischen Mitteln* wurden besonders die *Mercurialien* und zwar in kräftigen Dosen, oft sogar bis zur Salivation, in Anwendung gezogen *(Graefe)*. Doch gestehen selbst die grössten Verehrer des Quecksilbers ein, von demselben keinerlei Nutzen, wohl aber bedauerliche Schäden gesehen zu haben. Um so weniger ist natürlich von den *kohlensauren Alkalien*, welche einige Zeit im Gebrauche standen, zu erwarten. Die *inneren* Mittel wurden darum so ziemlich verlassen. Bei *starkem Fieber* dürften indessen die *Digitalis*, das Aconitum etc. am Platze sein, da sie erfahrungsgemäss den Gefässsturm mildern. Eigentliche *Narcotica* erscheinen besonders bei sehr unruhigen und viel schreienden Kindern angezeigt.

b. Hat die Entzündung ihren Höhepunkt überschritten, ist die Temperatur der Geschwulst beträchtlich gesunken, erscheint die Bindehaut vermöge der Massenhaftigkeit des Infiltrates vielleicht gar schon blutarm und insoferne auch in ihrem Stoffwechsel wesentlich beschränkt: so liegt kein vernünftiger Grund für Fortsetzung der *Eisüberschläge* und *Blutentziehungen* mehr vor. Es wäre sogar möglich, dass in Folge weiterer Temperaturerniedrigung und der Verminderung der Stoffzufuhr die *brandige Absterbung* begünstigt wird; wenigstens widersprechen die bisher gewonnenen therapeutischen Resultate einer solchen Annahme nicht. Betreffs der Blutentleerungen kömmt aber auch, besonders bei *Kindern*, deren Einfluss auf die gesammte Blutmasse und die Erfahrung in Anschlag, nach welcher der Bindehautcroup elenden herabgekommenen Individuen viel häufiger verderblich wird, als gesunden und kräftigen. Man ist also gleichsam angewiesen auf die in ihrem Erfolge sehr zweifelhaften Einschnitte und auf die bestimmt ganz unwirksamen *„antiplastischen"* inneren Mittel. In Uebereinstimmung mit der Hilflosigkeit der Lage und Perniciosität des Leidens sind unter solchen Verhältnissen denn auch die therapeutischen Erfolge bisher allenthalben zugestandener Massen möglichst kläglich gewesen.

In Anbetracht dessen lässt sich mit ganz gutem Gewissen die *Anlegung eines Schutzverbandes mit Unterlagerung eines in eine Lösung von Nitrat. Argenti* gr. 10 ad. unc. 1 Aq. dest. *getauchten Charpiebausches* nach der (S. 438) geschilderten Methode *empfehlen*. Namentlich *bei Kindern*, welche gegen jeden nur einigermassen schmerzhaften oder auch blos lästigen Eingriff durch heftiges Schreien, Sträuben u. s. w. reagiren und solchermassen selbst vortreffliche Mittel in ihrem Erfolge gefährden oder gar zu wahren Schädlichkeiten gestalten, dürfte dieses Verfahren ganz am Platze sein.

In der That wurden damit günstige Resultate erzielt, sowohl in einzelnen sporadischen Fällen, als während zweier Endemien *bösartigen* Charakters, bei deren einer das unter *a.* erwähnte Verfahren, von *kundigster* Hand geleitet, in bedauerlicher Weise versagte. Es wird hiermit nicht behauptet, dass der Höllenstein in der fraglichen Applicationsweise ein *vortreffliches* oder auch nur *befriedigendes*

Mittel darstelle; im Gegentheile wird zugegeben, dass er öfters, besonders in gewissen Epidemien, sich als *unwirksam* erweisen werde. Dadurch stellt er sich jedoch im *schlimmsten* Falle nur auf *die Werthstufe, welche die bisher üblichen Mittel einnehmen* und hat noch den *Vorzug*, dass seine Anwendung eine schonendere ist, also schon darum bei Kindern weniger Gefahren in sich schliesst.

c. Wo der Bindehautcroup unter auffälliger Blässe der Conjunctiva und der Lider, bei entschieden *ödematöser* Schwellung der Theile und bei Mangel aller Temperaturerhöhung auftritt, dort passt die strenge Antiphlogose nicht und auch der Höllenstein in Verbindung mit dem Druckverbande hat sich dabei *nicht* bewährt. Strenge Augendiät und Bedeckung der Augen durch einen Lappen aus feinen Linnen dürfte dann genügen, oder wenigstens nichts verderben. Es ist hierbei zu bemerken, dass der Bindehautcroup in dieser Form öfters bei sehr elenden, herabgekommenen Kindern auftritt und trotz der Unscheinbarkeit der örtlichen Symptome einen höchst verderblichen Ausgang nimmt. Eine entsprechende *allgemeine Behandlung* ist dann geboten, hat aber so wenig wie *örtliche* Mittel einen sonderlichen Effect, denn es verschwären gewöhnlich rasch die Hornhäute und oft stirbt das Kind auch bald darnach ab.

3. *Ist die Auflockerung der Bindehaut bereits weiter vorgeschritten*, fehlen die diphtheritischen Infiltrationen gänzlich, und sind die Erscheinungen der *Blennorrhoe* in den Vordergrund getreten, oder wuchert die ganze Tarsalbindehaut in Gestalt eines *diffusen Trachoms:* so ist mit der Ausführung jener therapeutischen Regeln zu beginnen, welche der Eiterfluss der Bindehaut oder beziehungsweise das Trachom indicirt.

4. *Bei brandiger Absterbung* der infiltrirten Bindehaut dürfte wohl jede Therapie zu Schanden werden. Vielleicht leistet dann *feuchte Wärme* etwas.

5. *Geschwürsbildungen in der Cornea* stellen je nach den obwaltenden Verhältnissen verschiedene Indicationen, ändern jedoch die von dem diphtheritischen Processe als solchen abhängigen Anzeigen in keiner Weise.

Quellen: *Graefe*, A. f. O. I. 1. S. 168, 176, 183, 186, 194, 231, 237, 238, 240, 243, 244, 247, 249; X. 2. S. 106. — *Pilz*, Lehrb. der Augenheilkunde. Prag. 1859. S. 322. — *Jacobson*, A. f. O. VI. 2. S. 180, 196, 198, 201, 204, 208; Königsberger med. Jahrb. III. S. 78, 81, 84, 89, 95, 99. — *Pagenstecher* und *Sämisch*, Klin. Beobachtungen. I. Wiesbaden. 1861. S. 10. — *Stellwag*, Wiener Jahrbücher f. Kinderheilkunde II. S. 126; III. S. 34; Wiener med. Jahrbücher. Fachbericht. 1861. S. 246; 1862. S. 74. — *Berlin*, kl. Monatbl. 1864. S. 259. — *O. Becker* und *Tetzer*, Wiener Augenklinik. Ber. S. 44, 46. — *Mooren*, Ophth. Beob. S. 69, 70. — *Horner*, kl. Monatbl. 1869. S. 129. — *Hirschberg*, Berlin. kl. Wochenschrift. 1869. Nro. 3.

6. Das Trachom oder die Ophthalmia granulosa.

Krankheitsbild. *Charakteristisch sind neben Hyperämie und Schwellung der Conjunctiva eigenthümliche Rauhigkeiten, welche sich am Tarsaltheile bald als angeschwollene Papillen, bald als diffuse fleischwärzchenähnliche blutreiche Auswüchse, im Uebergangstheile aber als reihenweise an einander geordnete rundliche Körner darstellen, die bald der Conjunctiva gleichfärbig sind und nur wenig hervortreten, bald aber über deren Oberfläche sich mächtig erheben und durch ihre Form und sulzähnliche Durchscheinbarkeit den Eiern des Fisch- und Froschlaiches sehr ähnlich werden.*

Je nach der grösseren oder geringeren Entwickelung der Erhabenheiten und je nach dem Verhältnisse, in welchem sich die einzelnen Formen derselben auf der Conjunctiva mischen, wird das Krankheitsbild wesentlich modificirt, so zwar, dass *vom praktischen Standpunkte aus* die Unterscheidung mehrerer *Unterarten des Trachomes* erspriesslich erscheint, um so mehr, als jene Differenzen auch auf den Verlauf, auf die Ausgänge und die Therapie von Einfluss sind. Diese Unterarten sind: *Das reine körnige* und *das papillare Trachom*, *das gemischte* und *das diffuse Trachom.*

A. a. Bei *niederen* Entwickelungsgraden *des körnigen Trachomes* findet man den Grund der *Uebergangsfalte*, besonders der *unteren* Hälfte, reichlich bestreut mit *froschlaichähnlichen Körnern*, etwas geschwellt und von einem grobmaschigen Gefässnetze durchstrickt. *Der Tarsaltheil* erscheint etwas stärker eingespritzt, sonst normal. Bei *hoch- und höchstgradigen Formen* jedoch ist die Schwellung des *Uebergangstheiles* eine sehr bedeutende. Werden die Lider umgestülpt, so tritt derselbe in Gestalt eines mächtigen Tumors hervor, dessen Oberfläche von grösseren und kleineren *froschlaichähnlichen* Körnern *dicht* besäet ist und dadurch ein ganz drusiges Aussehen gewinnt. Die *einzelnen* Körner sind an ihrer Basis bald von *lebhaft gerötheten*, bald von *blassrothen* confluirenden Höfen umsäumt; öfters aber äussert sich in der Geschwulst eine auffällige *Blutleere*, indem die Körner auf einer ganz blassen wachsähnlichen, nur von einzelnen Gefässchen durchstrickten Basis ruhen. *Die Tarsalbindehaut* ist dabei meistens ganz glatt, von serösem oder sulzigem Infiltrate leicht aufgelockert und mehr weniger dicht injicirt. Oefters trifft man an derselben gleichfalls einzelne froschlaichähnliche Körner kleineren Kalibers. Häufiger lassen sich an derselben feine *papilläre* Granulationen nachweisen, womit ein *Uebergang* zum *gemischten* Trachome angedeutet wird.

b. Das reine papillare Trachom ist der Natur der Sache nach immer *auf den* Lidtheil der Conjunctiva beschränkt und stellt einen *niederen* Entwickelungsgrad der *Ophthalmia granulosa* dar. Die *Tarsalbindehaut* ist ein wenig aufgelockert und an ihrer Oberfläche dicht besetzt von *feinen Granulationen.* Diese beginnen ungefähr 1‴ entfernt von der inneren Lidlefze als höchst feine stumpfkegelige, zapfenähnliche oder keulenkopfförmige Erhabenheiten, nehmen nach hinten aber allmälig an Grösse zu. In der Gegend des convexen Tarsalrandes, welchen sie noch um 1‴ überschreiten, besitzen sie bereits einen ansehnlichen Umfang und haben mehr die Gestalt von warzigen Knollen, welche auf einem dicken Stiele sitzen. Die Lidbindehaut mit ihren Rauhigkeiten erscheint, so lange der entzündliche Process noch rege ist und überhaupt während stärkeren Reizzuständen, bald lebhaft *roth*, bald dunkler mit einem Stiche ins Blaue, bei Scorbutkranken wohl auch ins Purpurbraune. Späterhin *erblasst* die hyperämische Röthe und gewinnt in Folge der reichlicheren Ansammlung von trüben Zellen an der Oberfläche einen mehr rosenrothen, violetten oder schmutzig graubräunlichrothen Farbenton.

c. Das gemischte Trachom, welches von anderen auch als *„katarrhalisch entzündliches* oder *blennorrhoisch entzündliches Trachom“* beschrieben wird (*Seitz*), ist die bei weitem häufigste, die *gewöhnliche* Form der Ophthalmia granulosa. Das Krankheitsbild desselben setzt sich aus den Erscheinungen des *körnigen und des papillaren* Trachomes zusammen. *Der Papillarbezirk*

ist merklich geschwellt, etwas aufgelockert und dicht besetzt von *papillösen* Auswüchsen, welche jene des *reinen* papillaren Trachoms in der Regel bei weitem an Grösse übertreffen und durch ihre breitere Basis, durch die mehr kolbige Gestalt und durch ihre Neigung, gegenseitig zu verschmelzen, oft schon Uebergänge zur *diffusen* Form der Granulationen bilden. Der *Uebergangstheil* drängt sich bei Umstülpung der Lider in Gestalt eines länglichen Wulstes hervor, an dessen Oberfläche der Länge nach in Reihen geordnet die trachomatösen *Körner* sitzen. Doch haben dieselben keineswegs immer das charakteristische *froschlaichähnliche* Ansehen, wie beim *reinen* körnigen Trachome. Im Gegentheile erscheinen sie in der Regel viel weniger entwickelt und werden darum leicht übersehen. Sie stellen vermöge ihrer dichten Aneinanderreihung schmale, parallel hinter einander lagernde und wenig erhabene, der hyperämischen Basis *gleichfärbige* Wülste oder Leisten dar, an deren Oberfläche seichte und in gleichen Abständen sich wiederholende quere Einkerbungen die Grenzen der einzelnen Körner andeuten. Doch stechen in diesen Wülsten sehr häufig schon *einzelne* Körner durch ihre *blasse Farbe* sowie durch ihre grössere *Durchscheinbarkeit* und durch bedeutenderen Umfang heraus, ja nicht selten findet man jene Längswülstchen fast durchgehends aus solchen diaphanen und deutlicher abgegrenzten Körnern zusammengesetzt und von einzelnen grossen *wahrhaft froschlaichähnlichen Körnern* durchstreut. Ein *Ueberwiegen* dieser völlig entwickelten froschlaichähnlichen Körner, oder eine *ausschliessliche* Zusammensetzung der Wülste aus Erhabenheiten der letzteren Art gehört jedoch bei dem *gemischten* Trachome zu den seltenen Vorkommnissen. In letzterem Falle tritt die *Injection* gleichwie beim reinen körnigen Trachome im Uebergangstheile etwas zurück. Sonst erscheint die Uebergangsfalte und die Conjunctiva tarsi in der Regel nahezu gleichmässig *geröthet*. Der Farbenton ist je nach der jeweiligen Intensität des Processes bald hell bald dunkel blutroth, bald mit Grau gemischt, rosa, violett oder ins Bläuliche spielend.

d. Das diffuse Trachom ist als ein *höherer* Entwicklungsgrad des *gemischten* Trachoms aufzufassen und erscheint durch die Massenhaftigkeit der Neubildung in und auf der Conjunctiva sowie durch die sehr auffällige Mitleidenschaft des Knorpels, der äusseren Lidhaut und der Cornea ausgezeichnet. *Der Tarsalbezirk* ist mächtig geschwellt, aufgelockert, schwammig und bis nahe an die innere Lidlefze bedeckt mit *diffusen Granulationen*, welche ganz unregelmässige, durch tiefe Rinnen von einander getrennte, oberflächlich sammtartig rauhe oder zottig filzige, bisweilen hahnenkammähnliche, den Fleischwärzchen oder breiten Condylomen gleichende Neubildungen darstellen. *Der Uebergangstheil* ist mächtig aufgetrieben und dicht besetzt mit trachomatösen Körnern, welche gleich wie beim gemischten Trachome in Bezug auf Grösse, Diaphanität, Farbe u. s. w. mannigfach wechseln.

Eine besondere Erwähnung verdient das öftere Zustandekommen *mächtiger Dupplicaturen im hypertrophirten Uebergangstheile (Ammon)*. Es finden sich derlei Fälten gelegentlich an jeder Stelle des Uebergangstheiles, obgleich sie in der Mehrzahl der Fälle nur eine Vergrösserung der *Plica semilunaris* darstellen. Nicht selten haben sie bei einer Länge von einem Zolle eine Breite von mehreren Linien und erreichen ganz gewöhnlich eine sehr ansehnliche Dicke. Sie überdecken gleich einem dritten Lide einen grossen Theil der vorderen Bulbusoberfläche. In den

ersten Stadien des Trachomes, so lange das subconjunctivale Gewebe noch sehr geschwollen ist, findet man derlei Falten kaum jemals, wenigstens nicht in der angegebenen Grösse. Es scheint, dass bei ihrer Bildung die Schrumpfung des Subconjunctivalgewebes von Belang sei.

B. Das Bild des Trachoms vervollständigt sich durch eine Reihe von krankhaften Erscheinungen untergeordneten Ranges, welche *allen* oder *mehreren* der einzelnen Formen *gemeinschaftlich* sind.

Die *halbmondförmige Falte* und *Carunkel* finden sich *allenthalben* stark gewulstet und geröthet. Bei *höhergradigem körnigen* und beim *gemischten*, so wie beim *diffusen* Trachome ist erstere oft dicht besetzt mit froschlaichähnlichen Körnern.

Die Augapfelbindehaut verhält sich beim *körnigen* und beim *reinen papillaren* Trachome nicht selten während dem *ganzen* Verlaufe der Krankheit ziemlich normal oder zeigt höchstens *vorübergehend* einige Gefässeinspritzung. Bei *hochgradigem körnigen* Trachome gewinnt sie bisweilen in den *späteren* Stadien ein ganz eigenthümliches wachsartiges Aussehen und führt in der dem Uebergangstheile nahe stehenden Zone froschlaichähnliche Körner. Beim *gemischten* und vornehmlich beim *diffusen Trachome* erscheint sie *anfänglich* in der Regel *dicht injicirt*, oft sogar *gleichmässig* und lebhaft geröthet, durch seröses Infiltrat geschwellt, ja häufig im eigentlichen Wortsinne *chemotisch*. Mit der Abnahme der Intensität des Processes sinkt jedoch in den meisten Fällen die Geschwulst rasch, die gleichmässige Röthe löst sich bald in ein schütteres Gefässnetz auf und auch dieses schwindet endlich, so dass die Augapfelbindehaut zeitweilig ganz normal aussieht und nur durch ihre ausserordentliche Neigung zu Congestivzuständen den pathologischen Zustand der Gefässe beurkundet. Bei *diffusen* Formen kömmt es übrigens auch bisweilen vor, dass sie nach dem Sinken der Geschwulst durch schwammige Auflockerung und durch merkliche Verdickung einen nicht unbedeutenden Grad von *Hypertrophie* erkennen lässt.

Die Secretion ist im Ganzen *stets vermehrt*. Im *Beginne* des Leidens überwiegt gemeiniglich die *Thränenausscheidung*, das Product ist ein *wässeriges*. Beim *körnigen* Trachome *bleibt* es dies oft, so lange der Process läuft, doch sind die Thränen etwas klebrig und haben einen Stich ins Gelbliche. Bei den *übrigen* Formen mischen sich alsbald kleine Flocken trüben Schleimes bei und diese mehren sich rasch, so dass die Absonderung jener eines heftigen *acuten* Katarrhes und zeitweilig selbst einer Blennorrhoe gleicht. In den *späteren* Stadien, nachdem der Process in den *chronischen* Verlauf eingebogen hat, nimmt es wieder an Menge ab, wird trüb schleimig, wie bei einem *chronischen* Katarrhe. Oft klagen dann die Kranken wohl auch über zeitweilige höchst lästige Trockenheit des Bindehautsackes.

Die Lider sind bei grosser Heftigkeit des Wucherungsprocesses, also vornehmlich im *Beginne* der höhergradigen Formen, häufig leicht geröthet und mehr weniger geschwollen, nicht selten auch gleich der Conjunctiva im wahren Wortsinne *chemotisch*. Nimmt weiterhin die Intensität der Entzündung ab, so sinkt auch die Geschwulst und die normale Färbung kehrt zurück. Doch bleibt die *Beweglichkeit* etwas beschränkt. Namentlich gilt dies vom *oberen* Lide, dessen Rand immer merklich tiefer steht, selbst bei *niederen* Graden des Leidens, so dass die Lidspalte etwas verengert erscheint. Es stellt sich nämlich die Schwellung des Uebergangstheiles der Bindehaut dem Zuge des Aufhebemuskels hinderlich in den Weg. Bei den *höher-*

gradigen Formen des *körnigen*, so wie beim *gemischten* und vorzüglich beim *diffusen* Trachome kömmt dazu noch die *entzündliche Theilnahme des Knorpels.* Es schwillt dieser an, lockert sich auf, verliert an Resistenz und wird unter dem Drucke, welchen er von Seite der Bindehautgeschwulst auszuhalten hat, leicht ausgedehnt, in der Richtung der Lidspalte verbreitert, so dass sich die Lidränder verlängern. War die *Conjunctivalgeschwulst* eine chemotische und nimmt diese rasch ab, was beim diffusen Trachome oft geschieht, so passen die Augendeckel nicht mehr an den Bulbus. Das obere Lid hängt schlaff herab und deckt häufig einen Theil des unteren. Das letztere aber steht vom Augapfel ab, oder senkt sich gar seiner eigenen Schwere folgend nach abwärts, ja stülpt sich förmlich um und bringt so die granulirende Lidbindehaut zum Vorscheine, ein Zustand, welchen man *Ectropium luxurians* benannt hat.

Bei *hochgradigem körnigen* Trachome äussern die *Meibom'schen Drüsen* bisweilen ihre Mitleidenschaft durch bedeutende Anschwellung der nächsten Umgebung ihrer Mündungen und durch daheriges Hervortreten derselben in Gestalt von Körnern, welche denen des Uebergangstheiles völlig gleichen und die *innere Lidlefze* dicht gedrängt unter gegenseitiger Abplattung besetzen.

Das Sehvermögen ist meistens etwas beeinträchtigt. *Trübsehen* ist eine ganz gewöhnliche Erscheinung, besonders des Morgens nach dem nächtlichen Schlafe. Ausserdem sind *die Augen sehr reizbar,* sie reagiren sehr heftig auf jede äussere Schädlichkeit, insbesondere auf Rauch, Staub, Wind, unreine Luft, grelles Licht und vertragen durchaus keine Anstrengung. Lesen, Schreiben und jede feinere Arbeit, namentlich bei künstlicher Beleuchtung, erregt höchst unangenehme Gefühle, bedingt eine auffällige Steigerung der Hyperämie und Secretion und fördert wohl auch die Gewebswucherung.

Das Trübsehen rührt her einerseits von der schleimigen Absonderung der Bindehaut, andererseits von der Verstärkung des Epithellagers auf der Cornea. Die letztere scheint wieder abhängig zu sein theils von *vermehrter Bildung*, theils von *verminderter Abstossung* als Folge der Beschränkung des Lidschlages.

Häufig pflanzt sich auch der Process auf die Hornhaut fort und stellt sich in deren Bereiche unter der Form einer *Keratitis vascularis* dar, die späterhin zum *Pannus trachomatosus* führt, bisweilen wohl auch durch Verminderung der Resistenz des Hornhautgefüges eine Ausdehnung der Cornea mit deren höchst missliebigen Folgen, eine *Ectasia ex panno*, bedingt.

Complicationen. Ausser jenen Complicationen, welche das Trachom mit der *Blennorrhoe*, der *Syndesmitis diphtherica* und *membranosa* eingeht, und welche eigentlich keine Complicationen sind, sondern nur Blennorrhöen etc., bei denen die erkrankte Bindehaut gleichzeitig unter der Gestalt eines Trachoms *hypertrophirt:* ist besonders die *Complication mit dem herpetischen Processe* zu erwähnen, da diese sehr häufig ist und ganz bedeutend die therapeutischen Indicationen, theilweise wohl auch den Verlauf und die Ausgänge beeinflusst. (S. 74. 8). Es kündigt sich eine solche Complication immer durch starke Injection der episcleralen Gefässnetze und der Bindehaut, durch Schmerzen und Lichtscheu, durch Thränenfluss und häufig auch durch Lidkrampf an. Diese Erscheinungen bestehen dann in der Regel fort, bis der herpetische Process als solcher abgelaufen ist. Nicht selten führen öfters recidivirende herpetische Processe zum *Pannus herpeticus*

der Bindehaut und der Cornea, oder aber es entwickeln sich auf dem Boden herpetischer Efflorescenzen ausgebreitete *Hornhautgeschwüre*.

Ursachen. Es liegt nichts vor, was das Trachom als den örtlichen Ausdruck eines *allgemeinen* Leidens ansehen liesse. Vielmehr deutet alles darauf hin, dass dasselbe ein *rein örtliches Leiden* darstelle und stets durch *äussere*, den Bindehautsack selbst treffende Schädlichkeiten veranlasst werde. Diese Schädlichkeiten sind dieselben, welche als Gelegenheitsursachen des Katarrhes, der Blennorrhoe u. s. w. aufgeführt wurden. Warum in einem Falle *diese*, in einem anderen *jene* Form der Bindehautentzündung veranlasst wird, ist nicht vollständig aufgeklärt. Doch dürfte es kaum gefehlt sein, anzunehmen, dass *häufigere* oder gar *ununterbrochene* Einwirkung von Noxen durch Unterhaltung eines gewissen Reizungszustandes die *Neigung zur Hypertrophie* erzeuge und so mache, dass der Wucherungsprocess, einmal ausbrechend, in der gleichsam *vorbereiteten* Bindehaut sich zum *Trachome* gestaltet. Es steht damit recht gut im Einklange, dass Orte, in welchen eine *grosse Menge* von Menschen zusammenlebt, und wo die Reinlichkeit und Lüftung nicht in dem erforderlichen Masse gehandhabt wird, die *meisten* Fälle liefern *(Cunier)*; während Individuen, welche nur zeitweise, nach längeren Zwischenpausen und relativ kurze Zeit solchen Einflüssen sich aussetzen, seltener am Trachome erkranken und statt dessen gewöhnlich einen Katarrh, eine Blennorrhoe etc. davon tragen.

Die wichtigste Rolle spielt die *Ansteckung*. Die Zahl der durch sie bedingten Fälle ist jedenfalls überwiegend, namentlich an Orten, an welchen eine grosse Menge Menschen beisammen lebt, in vielfache gegenseitige Berührung kömmt, oder wohl gar auf die gemeinschaftliche Benützung der Geräthe zur Körperreinigung angewiesen ist, wie dieses in Casernen, Arbeitshäusern, Herbergen u. s. w. der Fall zu sein pflegt. Ist in solchen Anstalten durch äussere Schädlichkeiten einmal eine Anzahl von Individuen trachomatös erkrankt und werden diese nicht sorgfältig von den Gesunden getrennt, so steigert sich in Folge der gegenseitigen Ansteckung das procentarische Verhältniss der Erkrankungen in der Regel sehr rasch und so wird die Contagion ein gewichtiger Factor in der Entwickelung und Ausbreitung von *Endemien und Epidemien*, wie selbe seit Jahrzehenden zu einer ständigen Plage geworden sind. In gleicher Weise erklären sich durch die Ansteckungsfähigkeit des Trachoms die neuerer Zeit so zahlreich vorkommenden Beispiele von *Verschleppung der Krankheit* aus den Brutstätten derselben auf Glieder einer Familie oder auf ganze Hausgenossenschaften, deren Verbreitung über Ortschaften und Gegenden, welche vordem völlig frei waren und den das Trachom primär erzeugenden Schädlichkeiten nicht ausgesetzt sind.

Als *Träger des Ansteckungsstoffes* kann nur das *eitrige* und *schleimig-eitrige Secret* des trachomatösen Bindehautsackes aufgefasst werden. Das wässerige Secret des *reinen körnigen* Trachoms, sowie das trübschleimige, der Eiterelemente völlig entbehrende Product *veralteter, papillarer, gemischter und diffuser* Trachome ist kaum, oder doch nur in sehr geringem Grade ansteckend. Dagegen ist die ansteckende Kraft des Bindehautsecretes eine um so bedeutendere, je mehr dasselbe *dem Eiter ähnelt* und je *intensiver* während seiner Absonderung die *Entzündung* als solche erscheint.

Es muss hierbei jedoch bemerkt werden, dass aus einer solchen Uebertragung des *trachomatösen* Secretes durchaus nicht immer ein *Trachom* resultirt, son-

dern bisweilen auch ein reiner Katarrh, eine Blennorhoe; dass aber andererseits wieder das Secret eines reinen Katarrhes, einer reinen Blennorrhoe, ja selbst das Product eines Genitalientrippers, auf die Conjunctiva gebracht, nicht nur eine Blennorrhoe, sondern auch ein gemischtes oder diffuses Trachom zu erzeugen im Stande sei.

Es ist bisher kein genügender Grund vorhanden, die Ansteckung anders, als *durch unmittelbare Berührung der Conjunctiva mit dem contagiösen Secrete selbst* ermöglicht zu denken. Eine Ansteckung *durch die Luft*, als die Trägerin fein vertheilter dunstförmiger Partikelchen des ansteckenden Secretes, ist zwar nicht unmöglich; allein sie ist auch nicht erwiesen; ja nicht einmal genug wahrscheinlich gemacht worden (S. 429).

Wäre die *Luft* der Träger des Contagiums, so müsste beim Militär das procentarische Verhältniss der erkrankten Chargen dem der erkrankten gemeinen Mannschaft das Gleichgewicht halten. Jenes ist aber unvergleichlich kleiner als dieses.

Man glaubt, dass *Kinder unter 5 Jahren* dem Trachome nicht unterworfen seien. Vom *reinen körnigen Trachome* mag dieses gelten, das *papillare*, *gemischte* und *diffuse* ist jedoch bei Kindern dieses Alters nicht ganz selten. Auch Individuen *von mehr als 50 Jahren* sind nicht, wie Manche meinen, frei von der Gefahr der trachomatösen Erkrankung. Jedoch unterliegt es keinem Zweifel, dass das *Mannesalter*, von 20—40 Jahren gerechnet, das grösste Contingent liefere und dass das *männliche* Geschlecht, ganz abgesehen vom Militär, im Verhältnisse zum *weiblichen* weit mehr leide. Den Grund dessen wird Jeder leicht einsehen, welcher die gewöhnlichen Ursachen des Trachoms auch nur flüchtig betrachtet.

Verlauf. Das Trachom ist ein im engsten Wortsinne *chronisches* Leiden. Doch ist die Art des Verlaufes eine überaus wechselvolle.

1. Schon die Art und Weise, in welcher sich das Trachom *entwickelt*, ist in verschiedenen Fällen eine sehr verschiedene.

a. Bei Individuen, welche vermöge ihrer Lebensverhältnisse häufig oder gar ununterbrochen Bindehautreizungen ausgesetzt sind, geschieht es nicht selten, dass sich anscheinend *ganz geringfügige Katarrhe* öfters und in kurzen Zwischenzeiten wiederholen, immer aber wieder spontan oder mit ärztlicher Hilfe zurückgehen. Jeder dieser Anfälle fügt einige Körner und Granulationen zu den bereits vorhandenen hinzu, bis endlich die Erscheinungen des Trachomes ausgesprochen sind.

b. In anderen Fällen glaubt man anfänglich, es mit einem *heftigeren Katarrhe, einem Herpes* oder dergl. zu thun zu haben. Diese ziehen sich aber in die Länge, schwanken zwischen Exacerbationen und Remissionen; während dem treten allmälig die trachomatösen Excrescenzen hervor und vergrössern sich mehr und mehr, bis endlich die Symptome des Trachoms die Oberhand gewinnen.

c. Sehr oft entwickelt sich das Trachom *acut und selbständig*. Plötzlich injicirt sich unter lästigen Gefühlen oder Schmerzen die Bindehaut, die Seitentheile der *Conjunctiva bulbi* lassen ein grobmaschiges Gefässnetz herausblicken, während sie gleichzeitig ödematös anschwellen. Die Bindehauthyperämie nimmt unter rascher Steigerung der subjectiven Erscheinungen und unter Absonderung einer mit eitrigschleimigen Flocken durchmischten reichlichen Menge von Thränen rasch zu. Schon innerhalb weniger Stunden oder Tage ist sie allgemein geworden. Die Lider sind geröthet, namentlich um den Lidrand herum ödematös angeschwollen, gegen Druck empfindlich, schwer beweglich und darum die Lidspalte verengt oder gar geschlossen. Untersucht man jetzt die Bindehaut, so ist die Rauhigkeit

derselben schon ganz deutlich ausgesprochen und binnen Kurzem ist das Trachom zu hohen und höchsten Entwickelungsgraden gediehen.

d. Das *gemischte* und *diffuse* Trachom kommt häufig auch *während dem Verlaufe* einer *Blennorrhoe*, einer *Syndesmitis diphtherica* oder *membranosa* zu Stande. Oft macht sich die trachomatöse Gewebswucherung schon in dem *ersten* Stadium dieser Processe geltend; öfter jedoch treten die Rauhigkeiten der Bindehautoberfläche erst *während dem Höhestadium* hervor, welches dann ungewöhnlich lange zu dauern pflegt. Nicht selten werden die Körner und Granulationen aber erst bemerklich, wenn jene Processe bereits entschieden in *Abnahme* begriffen sind.

2. Weiterhin vermindert sich die Intensität der *entzündlichen* Symptome und es macht sich die *Erschlaffung* der Theile in sehr auffälliger Weise geltend. Dabei findet ein fortwährendes Schwanken zwischen heftigeren Reizzuständen und zwischen Nachlässen statt, welche letztere in *minder* hochgradigen Fällen oft so bedeutend sind, dass der Kranke sich kaum krank fühlt und nur durch die zeitweise Trübung des Gesichtes sowie durch die Unverträglichkeit selbst leichter Reizeinwirkungen belästigt wird. In dieser Weise besteht das Trachom viele Monate und auch Jahre, ohne sich wesentlich zu verändern, bis es endlich heilt, oder seinen ständigen Entwickelungsformen zuschreitet, oder unter dem Einflusse einer neuen Schädlichkeit plötzlich einen Aufschwung nimmt und wieder in mehr acuter Form hervortritt.

Ausgänge. 1. Das Trachom jeglicher Form kann *spontan heilen.* Der Weg dazu ist für die *Körner* die *Resorption, niemals* die Vereiterung; für die *papillaren* und *diffusen* Granulationen aber die fortgesetzte *Abstossung* ihrer oberflächlichen epithelialen Strata und die *Rückbildung und Aufsaugung* der im Parenchyme der einzelnen Bindehautbezirke neugebildeten Elemente.

Bei Kindern ist die Aussicht auf spontane und vollständige Heilung am grössten; selbst *diffuse* hochgradige Trachome gehen bei Individuen dieser Altersclasse öfters in verhältnissmässig kurzer Zeit, innerhalb weniger Wochen oder Monate, wieder zurück, ohne üble Folgen zu hinterlassen. *Bei Erwachsenen* darf man auf diesen Ausgang weniger hoffen. *Nicht veraltete* Trachome *niederer* Entwickelungsgrade heilen bei diesen wohl auch nicht selten von selbst, bedürfen hierzu aber immer Monate lange Zeit und setzen voraus, dass der Kranke unter vollkommen günstige Verhältnisse gesetzt und den das Trachom begründenden Ursachen entrückt werde. *Höhergradige* gemischte und diffuse Trachome heilen bei Erwachsenen nur sehr ausnahmsweise spontan; in der bei weitem grösseren Mehrzahl der Fälle kömmt es, wenn nicht eine rationelle Behandlung eingeleitet wird, zu *ständigen Verbildungen der Bindehaut*, wohl auch *der Lider* und *der Hornhaut*, welche die Functionstüchtigkeit der Augen mehr minder beeinträchtigen oder gar in Frage stellen. Es *obsolescirt* nämlich das hypertrophische Gefüge, wird dichter und verwandelt sich endlich in ein *trockenes blutarmes sehnenähnliches Gewebe*, indem es gleichzeitig bedeutend an Volum abnimmt, zusammenschrumpft.

a. Die papillären Granulationen verkleinern sich in Folge dessen sehr bedeutend, ohne ihre eigenthümliche *Form* aufzugeben. Sie werden dabei sehr blass, graulich trüb, oder wohl auch durchscheinend und farblos nach Art unreinen Glases, ausserdem aber bisweilen so hart, dass sie beim

Darüberfahren mit einem harten Körper ein deutliches Reibungsgeräusch erregen. Die *Lidbindehaut*, auf welcher sie stehen, erscheint dann ebenfalls blass gelbgrau oder röthlichgrau, nur von einzelnen stärkeren Gefässen durchsponnen, sehr derb und resistent; ihre Empfindlichkeit ist merklich verringert, die Secretionsfähigkeit ist aber fast gänzlich vernichtet. In Folge dessen haben derlei Kranke sehr viel von der Trockenheit des Bindehautsackes zu leiden.

b. Bei sehr hochgradig entwickeltem gemischten und namentlich beim *diffusen Trachome*, wo die Gewebswucherung sich immer in der ganzen Dicke der Lidbindehaut sehr auffällig macht, geht nicht selten *der Papillarbezirk theilweise oder ganz in schrumpfendem Narbengewebe unter.*

Diese Narben stellen sich gewöhnlich als sehnig glänzende weissgraue Streifen dar, welche sich nach den verschiedensten Richtungen hin verzweigen und auf diese Weise ein *bald grob-, bald feinfädiges Netz* bilden, welches im Gefüge der Bindehaut selbst eingewebt ist, diese ihrer ganzen Dicke nach durchsetzt und selbst wohl mit der Knorpeloberfläche in Verbindung steht. In den *Maschen* dieser Netze findet man noch lockeres rothes oder gelbgrauliches Gefüge, ja nicht selten erhebt sich dasselbe in Gestalt von Fleischwärzchen über die Bindehautoberfläche. In der Mitte der Lidbindehaut kommen diese sehnigen Streifen am häufigsten vor und erreichen daselbst auch gewöhnlich die grösste Stärke.

In anderen Fällen trifft man am Tarsaltheile *sehnige glänzende und weissliche Flecke* mit strahligen oder wolkigen Umrissen, welche in der Regel einen fettigen Beschlag zeigen, in Folge dessen auch kein Wasser annehmen, sondern die Thränen darüber fliessen lassen, ohne benetzt zu werden. Sie kommen sowohl allein vor, als in Begleitung netzförmig verstrickter Narben, lagern entweder ganz oberflächlich, oder greifen auch in die tieferen Schichten und hängen dann durch sehnige Ausläufer mit dem Knorpel zusammen. In einzelnen Fällen stösst man auf *ausgebreitete derartige Narbenflecke*, in deren Bereich das Conjunctivalgewebe gänzlich fehlt, indem sie mit ihrer vorderen Fläche dem Knorpel breit anhaften und gleichsam in Eins mit demselben verschmelzen. Bisweilen ist *der gesammte Papillarbezirk* der Bindehaut in dieser Weise verödet.

Auch fehlt es nicht an Fällen, in welchen solche Narbenflecke sich ungleichmässig zusammengezogen haben zu *harten knorpeligen Wülsten* mit strahlig verzweigten, dicken, strang- und blattähnlichen Ausläufern, welche um ein Bedeutendes *über* die umgebende Bindehaut hervorragen und letztere in unregelmässige Falten werfen. Doch gehören diese strahligen dicken Narben kaum dem trachomatösen Processe als solchem an, sondern dürften in der Regel durch allzustarke und tiefgreifende *Aetzungen mit Höllenstein in Substanz* begründet werden.

c. Im Uebergangstheile machen sich sowohl beim *reinen körnigen*, als beim *gemischten* und *diffusen* Trachome ähnliche Veränderungen geltend. In Folge der *Obsolescenz* des wuchernden Gefüges flachen sich die Körner allmälig ab, verschwinden wohl auch ganz und am Ende erscheint der Uebergangstheil ganz glatt und merklich dichter, bei vorausgegangener massenhafter Wucherung auch fühlbar derber und auffallend weiss, bisweilen selbst ganz sehnenartig und nur von einzelnen in grobmaschigen Netzen verzweigten Gefässen durchsponnen oder ganz gefässlos, er hat

aufgehört schleimhäutig zu sein und ist, oberflächlich wenigstens, *fibrös geworden.*

Es betrifft diese Metamorphose oft nur *einzelne Portionen* des Uebergangstheiles; diese haben das Aussehen, als wären sie mit unregelmässig geformten sehnigen Fladen überdeckt. In anderen Fällen ist der Uebergangstheil *seiner ganzen Ausdehnung nach* in eine sehnige gefässarme oder selbst anscheinend gefässlose Haut verwandelt, welche in Betreff ihrer Flächenausdehnung weit gegen das Normale zurücksteht.

Bei *niederen* Entwickelungsgraden der Krankheit und bei mehr *ungleichmässiger Vertheilung* des schrumpfenden Narbengewebes äussert sich jene Flächenverminderung oft durch eine *Faltung* des betreffenden Conjunctivaltheiles in einer auf die Lidränder senkrechten Richtung. Wenn der Augendeckel vom Bulbus abgezogen oder umgestülpt wird, springen diese Falten sehr deutlich hervor und man sieht und fühlt in ganz unzweideutiger Weise, dass es dichte sehnige Balken und hautähnliche Gebilde sind, welche, in das Bindehautgefüge eingebettet und in das subconjunctivale Gewebe ausstrahlend, vermöge ihrer Kürze sich spannen und so die nachbarlichen Bindehauttheile emporheben. Meistens findet man *mehrere* derartige Falten in der Breite eines jeden Lides, bisweilen auch einzelne in den Seitenpartien des Uebergangstheiles, die dann besonders bei den *Seiten*bewegungen des Bulbus hervorspringen. Man bezeichnet diese Falten als *den ersten Grad des sogenannten Symblepharon posterius.*

In Fällen *höchstgradiger* Erkrankung der Bindehaut pflegt die Schrumpfung eine mehr gleichmässige zu werden. Der Uebergangstheil verwandelt sich seiner *ganzen* Ausdehnung nach in ein *sehnenähnliches* Gefüge, verkürzt sich und sein Grund rückt in Folge dessen mehr heraus. Die Conjunctiva *tarsi* tritt dann unmittelbar hinter dem convexen Tarsalrande auf die entsprechende Zone der *Scleraloberfläche* hinüber, oder springt wohl gar schon von der *Tarsalfläche* selbst an den Bulbus heran, um dort als Scleralbindehaut sich auszubreiten. Jene charakteristischen senkrechten Falten fehlen unter solchen Umständen also. Man bezeichnet diesen Zustand als *den höheren Grad des Symblepharon posterius.*

Doch nicht immer ist diese Verkürzung der Bindehaut Folge einer *Schrumpfung.* Sie kann auch hervorgehen *aus einer Verwachsung der beiden sich unmittelbar berührenden Blätter des Uebergangstheiles.* Besonders häufig kommen solche Verwachsungen in Folge übermässigen Aetzens vor, wenn nämlich durch das Causticum die oberflächlichen Epithellagen zerstört und so *Wundflächen* der beiden Bindehautblätter in gegenseitige Berührung gebracht wurden.

d. Es ist von selbst verständlich, dass bei einer so bedeutenden Verkürzung des Bindehautsackes nicht allein der Uebergangstheil, sondern auch die übrigen Portionen der Conjunctiva an der Schrumpfung betheiligt sein müssen. Dieses zeigt sich denn auch ganz deutlich an der *Conjunctiva bulbi,* indem deren vorderste Zone, welche nicht auffällig verkürzt erscheint, ein eigenthümlich blasses und steifes Aussehen gewinnt. Vermöge der Obsolescenz des sie zusammensetzenden Bindegewebes wird sie nämlich erstens gefässärmer und zweitens verliert sie ihre natürliche Elasticität, so dass sie bei den Bewegungen des Augapfels sich in feine concentrische Falten zieht.

e. Auch die Anhängsel der Bindehaut, die *halbmondförmige Falte und Carunkel*, pflegen unter solchen Verhältnissen zu schrumpfen und allmälig zu verstreichen, so dass man sie schwer mehr erkennt.

2. Mit der Verödung des Conjunctivalgefüges hat der trachomatöse Process innerhalb der Grenzen der Conjunctiva sein natürliches Ende gefunden. Während dieser Ausgang sich vorbereitet, wechselt begreiflicher Weise das Aussehen der trachomatösen Bindehaut gar mannigfaltig. Besonders auffällig macht sich unter solchen Verhältnissen in ziemlich häufigen Fällen die *nachträgliche Entwickelung froschlaichähnlicher Körner*, welche einzeln oder in grösserer Zahl auf dem Uebergangstheile und bisweilen wohl auch auf der Conjunctiva tarsi zum Vorschein kommen, theilweise wieder verschwinden und anderen Platz machen.

Bei Kranken mit diffusem oder gemischtem Trachome, welche *zu frühzeitig aus der Behandlung entlassen* wurden, erreicht diese neue Gewebswucherung nicht selten einen sehr hohen Grad, so dass das *körnige* Trachom viel deutlicher hervortritt, als dieses vordem der Fall war, und bei weitem die Oberhand gewinnt über die an der Lidbindehaut nachwachsenden Granulationen.

Aber auch in Fällen, welche *nie einer Behandlung unterzogen wurden,* oder wo der Process niemals durch Mittel gestört wurde, welche direct und mit einiger Kraft auf die erkrankte Bindehaut wirken konnten, wird oft nach und während jahrelangem Bestande eines *gemischten* oder *diffusen* Trachoms eine fortgesetzte Nachwucherung solcher Körner beobachtet. Die Conjunctiva tarsi und der Uebergangstheil gewinnen unter solchen Verhältnissen in Folge der fortdauernden Gewebswucherung gerne ein eigenthümlich sulzähnliches Aussehen, während sich stellenweise gewöhnlich schon die Zeichen einer ziemlich weit gediehenen Obsolescenz geltend machen. In der That findet man diese gelatinöse Degeneration der Bindehaut mit den eigenthümlichen Körnern in der Regel neben blass und hart gewordenen papillaren Granulationen, neben fleck- oder netzförmigen Narben der Lidbindehaut, neben Symblepharon posterius und ähnlichen Veränderungen im Knorpel und der Cornea.

Es liegt auf der Hand, dass diese Körner zum Krankheitsbilde *der späteren Stadien des gemischten und diffusen Trachoms* gehören. Es wäre unnöthig, dies zu erwähnen, wenn man sie nicht als den Ausdruck eines ganz eigenthümlichen Processes erklärt hätte, dessen Wurzeln in einer scrophulösen oder tuberculösen Dyscrasie zu suchen seien *(Arlt)*. Betreffs dieses letzten Punktes ist nur zu bemerken, dass die in Rede stehenden Veränderungen der Bindehaut auch bei robusten und sonst völlig gesunden Individuen beobachtet werden und dass das häufigere Vorkommen derselben bei blassen schwächlichen und anscheinend frühzeitig gealterten Individuen zum grossen Theile seinen Grund habe in dem jahrelangen Bestande des Augenleidens, der dadurch bedingten physischen und moralischen Depression und insbesondere in dem fortgesetzten heillosen Gebrauche eingreifender innerlicher Mittel.

3. Zu den Erscheinungen der Bindehautschrumpfung gesellen sich häufig noch Veränderungen der *am trachomatösen Processe Theil nehmenden Organe*, der Hornhaut und Lider.

a. Die Cornea findet man meisthin in grösserer oder geringerer Ausdehnung getrübt, *pannös*, bisweilen wohl auch *xerotisch*, in manchen Fällen vorgebaucht, *ectatisch.*

b. Der Lidknorpel leidet sehr häufig, ganz abgesehen von der *trachomatösen* Wucherung desselben, durch fort und fort recidivirende Entzün-

dungen der *Meibom'schen* Drüsen *(Gerstenkörner)*. Im *weiteren* Verlaufe *hochgradiger* Trachome schrumpft und verkrümmt er sich mannigfaltig, oder zieht sich zu einem rundlichen Wulste mit abgerundeten Kanten zusammen. *Die Meibom'schen Drüsen* sind dann oft zum grossen Theile untergegangen, zum Theile aber auch nach Verschluss ihrer Ausführungsgänge in unregelmässige, mit einer bröckeligen oder flüssigen Masse erfüllte Hohlräume (Chalazien) umgewandelt worden.

c. Die Lidränder sind häufig gewulstet, *tylotisch*, mit *Trichiasis* oder partieller *Madarosis* behaftet.

d. Nicht selten kömmt es auch zur *ständigen Ein-* oder *Auswärtsstülpung der Lider*, zur Bildung von *Entropien* oder *Ectropien*. Das *Entropium* ist zumeist eine Folge der sehnigen Entartung der *Bindehaut*. Indem sich nämlich unter fortgesetzter Verödung des Gefüges der Uebergangstheil und die Conjunctiva tarsi verkürzen, wird die *Lidrandfläche* unter Verstreichung der *inneren Lefze* nach einwärts gegen den Bulbus gekehrt und öfters sogar auch *gedehnt*, so dass einzelne Wimpern aus der Reihe der übrigen heraustreten und weitab von der *äusseren* Lefze aus der Randfläche hervorzuwachsen scheinen. Die weitere Ausbildung des Entropium wird fernerhin wesentlich begünstiget durch die *Lidkrämpfe*, welche in dem entzündlichen Stadium und während der Exacerbationen des Processes bisweilen mit grosser Intensität auftreten und bei etwa schon zu Stande gekommener Einwärtskehrung der Wimpern auch stetig *unterhalten* werden. In der allmäligen Verdichtung und Schrumpfung des *Knorpelgewebes* liegt dann das Mittel, diese Verkrümmung *ständig* zu machen. Doch genügt die Schrumpfung des *Tarsus* auch an und für sich, um ein Entropium dieser Art zu begründen.

Bei hochgradigen *gemischten* und namentlich bei *diffusen* Trachomen, welche in den ersten Stadien mit bedeutender Schwellung der Lider und der Bindehaut einhergehen, entwickelt sich häufiger *Ptosis des oberen* und *Ectropium des unteren Lides*, mitunter stülpen sich auch *beide* Augendeckel nach auswärts (S. 433). Ein *förderndes* Moment für das Ectropium des unteren Lides ist die *Auswärtskehrung des Thränenpunktes* und überhaupt die *mangelhafte Thränenleitung*, welche sich schon bei ganz geringfügigen Abhebungen des unteren Lidrandes durch fortgesetztes *Thränenträufeln* geltend macht, zu erythematösen Entzündungen und Excoriationen der Lid- und Wangenhaut, weiterhin aber zu deren *Schrumpfung* führt und so die fehlerhafte Lage des Lides vergrössert, gleichzeitig aber auch die Entzündung in der Bindehaut und dem Knorpel unterhält und fernere Degenerationen begünstiget.

Die Behandlung hat vorerst der *Causalindication* im weitesten Wortsinne Rechnung zu tragen, sodann aber darauf hinzuwirken, dass die *Gewebswucherung beschränkt* und die bereits vorhandenen trachomatösen *Neubildungen*, unbeschadet dem Fortbestande der *normalen* Bindehautelemente, *getilgt* werden.

A. In geschlossenen Körperschaften, z. B. beim Militär, in Erziehungshäusern, Strafanstalten, Fabriken u. s. w. muss die Sorge vor allem auf *Verhütung* der Krankheit gerichtet werden, zu welchem Behufe die stete Berücksichtigung aller ätiologischen Momente des Trachomes und die Handhabung entsprechender *diätetischer* Regeln unbedingt nothwendig er-

scheint. Ist die Krankheit aber bereits *ausgebrochen*, so muss nebstbei mit aller Kraft darauf hingearbeitet werden, der *Verbreitung* des Uebels durch *Verhütung der Ansteckung* einen Damm zu setzen. Trennung der Kranken von den Gesunden und, wo dieses nicht ausführbar ist, thunlichste Beschränkung der wechselseitigen Beziehungen bilden dann den Hauptgegenstand der ärztlichen Sorge.

Im einzelnen Falle ist im Sinne der Causalindication auf Beseitigung und Fernhaltung aller *Schädlichkeiten* hinzuwirken, welche möglicher Weise den Process steigern oder wenigstens unterhalten könnten, und daher eine entsprechende *Augendiät* einzuleiten. Ausserdem muss bei *einseitiger Erkrankung* die Uebertragung des ansteckenden Secretes auf das gesunde Auge wo möglich verhindert werden. Zu diesem Ende ist es nothwendig, das gesunde Auge, so lange der Process *acut* und unter Secretion *eiterig* schleimiger Producte verläuft, durch einen *hermetischen* (S. 434) oder wenigstens durch einen *Schutzverband* zu verwahren. Ist das Trachom aber bereits in das Stadium der *Chronicität* übergetreten, so dürfte in Anbetracht der geringeren Ansteckungsfähigkeit der Secrete und in Berücksichtigung der grossen Lästigkeit längeren Tragens eines Verbandes dessen Beseitigung gerechtfertigt und der Ansteckung dadurch vorzubeugen sein, dass man dem Kranken die grösste Vorsicht beim Waschen des Gesichtes, beim Gebrauche der Hände u. s. w. ans Herz legt. Vorsichtige Patienten vermögen in der That sehr häufig die Betheiligung des zweiten Auges zu verhindern.

B. Die directe Behandlung des Trachoms wechselt ausnehmend je nach der Art und Weise, in welcher sich die Krankheit *entwickelt*, je nach der *jeweiligen Intensität* des Gewebswucherungsprocesses, nach der *Grösse, Form und Ausbreitung der trachomatösen Neubildungen u. s. w.*

1. *Tritt das Trachom unter den Erscheinungen einer Blennorhoe etc. auf*, so ist ihm vorerst mehr in *prognostischer* als in therapeutischer Beziehung eine sonderliche Aufmerksamkeit zuzuwenden. Das Trachom beeinflusst die Indicationen erst dann sehr wesentlich, wenn die gefahrdrohenden Zustände durch das ihnen entsprechende Verfahren beseitigt worden sind und das Trachom *als solches* in den Vordergrund tritt.

2. *Hat sich das Krankheitsbild in dieser Weise geändert, oder entwickelt sich das Trachom primär als solches*, so kömmt es bei der Wahl der Behandlungsmethode vornehmlich auf die jeweilige *Intensität* des entzündlichen Processes an. Wo immer der *sthenische* Charakter der Entzündung oder auch nur ein heftigerer Reizzustand deutlich heraustritt, sei es im Beginne der Krankheit, oder im weiteren Verlaufe derselben unter der Gestalt einer Exacerbation: ist die *antiphlogistische Behandlung einzig und allein am Platze*, jeder reizende Eingriff ist strengstens zu meiden. Die Mittel dazu liegen in strenger Augendiät und in allgemeiner antiphlogistischer Diät, in der Anwendung kalter Ueberschläge, Einträufelungen von Atropinlösungen u. s. w.

3. *Wird bereits die Erschlaffung der Bindehaut merklich* und zeigt sich im Episcleralgefüge keine namhaftere Injection der Gefässe: so ist es Zeit, *die Tilgung der vorhandenen trachomatösen Neubildungen auf directem Wege anzustreben.*

Es darf hierbei jedoch nicht verschwiegen werden, dass dieser Zeitpunkt in der Praxis weit schwieriger als in der Theorie zu bestimmen ist. Es kommen

Fälle vor, wo die aufgestellten Bedingungen alle erfüllt zu sein scheinen und directe Eingriffe zur Tilgung des Trachoms dennoch nicht vertragen werden, vielmehr überaus heftige und selbst gefahrdrohende Exacerbationen des entzündlichen Processes nach sich ziehen, welche die allsogleiche Rückkehr zur reinen Antiphlogose unbedingt nothwendig machen. Andererseits kommen aber Fälle vor, in welchen der entzündliche Gewebswucherungsprocess trotz aller antiphlogistischen Mittel in hohen Intensitätsgraden und unter allen Erscheinungen heftiger Nervenreizung wochenlange fortbesteht, vom theoretischen Standpunkte aus also jeden reizenden Eingriff zu verbieten scheint und dennoch geradezu einen solchen verlangt. Zum Glücke sind solche Fälle verhältnissmässig selten und man wird sich leicht vor Missgriffen bewahren, wenn man bei einem sonst ungerechtfertigten Andauern eines stärkeren Reizzustandes vorerst nur *versuchsweise* und *mit aller Vorsicht* die *schwächeren* Tilgungsmittel in Anwendung zieht und den Erfolg beobachtet, ehe man sich für das weitere Kurverfahren entscheidet.

Als directe Mittel zur Tilgung trachomatöser Neubildungen dienen die *Schere*, der *Höllenstein* und das *schwefelsaure Kupferoxyd*.

Eine Zeit lang war auch der *Bleizucker* im Gebrauche und man hat viel Aufhebens von seiner Wirkung gemacht. Man wendete ihn sowohl in concentrirten *Lösungen*, als in *Pulverform* an *(Buys, Warlomont)*. Beide Präparate wurden mittelst eines Pinsels in reichlicher Menge auf die trachomatöse Bindehaut aufgetragen und nachdem sie eine Weile eingewirkt hatten, entfernte man den Ueberschuss durch laues Wasser. Es bildet sich auf solche Weise ein Schorf, welcher die ganze Oberfläche des bestrichenen Bindehauttheiles deckt und die darauf stehenden Granulationen allseitig einhüllt. Es haftet dieser Schorf sehr fest und es bedarf oft vieler Tage, ehe er sich loslöst. Mittlerweile wirkt derselbe als fremder Körper und wird als solcher gewöhnlich sehr lästig, ja er vermehrt gerne die vorhandenen Reizzustände und wohl auch die Gewebswucherung, so dass es nichts Seltenes ist, die Granulationen unter den Bleischorfen wachsen statt abnehmen zu sehen. Es ist dieses um so leichter möglich, als die zurückbleibenden Schorfe die späteren Einwirkungen des Mittels auf die Neubildung hindern oder wenigstens schwächen.

In ähnlicher Weise wurden auch *Tannin (Cyr)*, *Opiumtinctur*, verdünnte *Salpetersäure* u. s. w. versucht, doch standen die Ergebnisse weit hinter denen des Höllensteines und des Kupfervitriols zurück.

Die Wahl des Tilgungsmittels wird hauptsächlich bestimmt durch die Form, Grösse und Consistenz der trachomatösen Neubildungen.

a. Hahnenkamm- oder blumenkohlähnliche, überhaupt sehr stark hervortretende und verhältnissmässig dünn gestielte diffuse Granulationen sind mit der *Schere* abzutragen. Es ist dabei dringend nothwendig, jede Verletzung des eigentlichen *Bindehautgefüges* auf das Sorgfältigste zu vermeiden, widrigenfalls durch Veranlassung von Narben gerne Schaden gestiftet wird. Darin liegt der Grund, warum bei Granulationen mit verhältnissmässig breiter Basis und geringer Höhe die Schere, obwohl sie die Dauer des Leidens wesentlich abkürzt, nicht zu empfehlen ist. Es lassen sich derlei breite und flache Granulationen eben nicht leicht zwischen die Blätter der Schere bringen, ohne dass gleichzeitig die Bindehaut selber in die Schnittebene fiele.

Behufs der Operation wird der Kranke auf einen Stuhl gesetzt. Ein hinter ihm stehender Gehilfe fixirt den Kopf und die umgestülpten Lider, während ein anderer Gehilfe mittelst eines in kaltes Wasser getauchten Schwammes die Blutung stillt. Die Abtragung selbst geschieht mit einer feinen, nach der Blattfläche gekrümmten Schere. Immer muss *eine Granulation nach der anderen* hart an der Basis abgetragen werden. Die Operation erfordert darum viel Zeit und Geduld, ist übrigens nicht schmerzhaft, vorausgesetzt, dass die Schere nicht in die Bindehaut selber eindringt. Es ist dabei wohl zu merken, dass es vergebliche Mühe wäre, die Conjunctiva

glatt scheren zu wollen. Man muss sich begnügen, die *stark hervortretenden* Granulationen bis auf geringe Reste ihrer Basis entfernt zu haben. Das Uebrige müssen *Aetzungen* mit Höllensteinlösungen thun. Doch dürfen diese nicht vor Ablauf von 1—2 Tagen begonnen werden. Unmittelbar nach der Operation sind kalte Ueberschläge zu appliciren, um die parenchymatöse Blutung zu stillen und die Reaction auf ein kleinstes zu beschränken.

b. Massige, stark hervorragende, aber flach aufsitzende, diffuse Granulationen werden am besten durch öfteres Bestreichen mit dem *mitigirten Höllensteine* (S. 48) getilgt.

c. Bei höhergradigem gemischten Trachome, so wie *beim diffusen Trachome*, wenn dasselbe gleich ursprünglich *weniger entwickelt war*, oder durch die Schere oder den Lapis infernalis mitigatus bereits *so weit abgeschliffen worden ist*, dass die vorhandenen Granulationen breiter als hoch sind, also nur mässig über die Oberfläche hervorragen: empfehlen sich ganz besonders *Bepinselungen der rauhen Conjunctivaltheile mit starken Höllensteinlösungen*, gr. 15—30 ad unc. 1 Aq. dest. (S. 48).

d. Ist in solchen Fällen *die Abschleifung* der Granulationen bereits *sehr weit gediehen*, oder liegt ein *gemischtes Trachom mittlerer oder niederer Entwickelungsgrade*, ein *reines papillares* oder *körniges Trachom* vor, so sind *Bestreichungen der rauhen Bindehauttheile mit schwächeren Höllensteinlösungen*, von gr. 5—10 auf die Unze Wasser, durch die Klugheit geboten. Es kommt dann nämlich auf die Bildung *sehr dünner* Aetzschorfe an, indem ein tieferes Eingreifen durch stärkere Caustica leicht die wuchernde Bindehaut selber gefährden und das Zustandekommen von Narben veranlassen könnte. *Die Wahl der Dosis* innerhalb der vorgezeichneten Grenzen hängt von der Grösse des gewünschten Effectes ab. Das Aetzmittel wird um so schwächer sein müssen, je weniger Masse die Neubildungen bieten.

e. Nicht selten geschieht es, dass an einzelnen Stellen der Bindehaut, besonders in der Umgebung des convexen Tarsalrandes, *Granulationen von ansehnlicher Grösse stehen bleiben*, während sonsten die trachomatösen Rauhigkeiten den vorerwähnten Mitteln rasch weichen. In solchen Fällen müssen die *hervorragenden* Auswüchse mit dem *mitigirten* Lapis behandelt, der *Rest* der Bindehaut aber mit den entsprechenden *Lösungen* bestrichen werden.

f. Bleibt nach Abschleifung des Trachomes *die Bindehaut sehr stark aufgelockert und erschlafft, erscheint die katarrhalische Secretion ziemlich reichlich* und handelt es sich daher mehr um eine stark *adstringirende* Wirkung als um eine kräftige *Aetzung*, so ist die *Bestreichung der Conjunctiva mit einem Krystalle von schwefelsaurem Kupferoxyde* oder mit einer *Kupfervitriolsalbe*, gr. 5 ad drach. 2 ungt. comm., unbedingt das vorzüglichste Mittel.

g. Auch *beim secundären sulzigen Trachome* (S. 461) bewährt sich der Kupfervitriol, so lange nicht streckenweise papillare oder diffuse Granulationen grösseren Calibers eine starke *Aetz*wirkung verlangen.

Die *breiten Flächen* des Krystalles gewähren den Vortheil, dass die grösste chemische Wirkung die hervorragendsten Punkte trifft und dass auf solche Weise Rückbleibsel der Granulationen *abgeätzt* werden können, während die dazwischen gelegenen Partien der Bindehaut mehr die *adstringirende* Wirkung erfahren. Der

Kupfervitriol ist bei kräftiger Handhabung in der That ein *Causticum* und wurde eine Zeit lang fast ausschliesslich zur Tilgung von Trachomen verwendet. Erst neuerer Zeit wurde er in seiner Eigenschaft als *Causticum* durch die Höllensteinlösungen verdrängt und zwar mit Recht, da diese weit kräftiger und sicherer wirken.

Die *Kupfervitriolsalbe* gewährt einen sehr vortheilhaften Ersatz für den Krystall, besonders in jenen Fällen, in welchen die Verhältnisse dem Kranken nicht gestatten, den Arzt täglich zu besuchen. Der Kranke kann nämlich mittelst eines Pinsels die Salbe sich leicht selbst in den Bindehautsack streichen oder von Anderen streichen lassen.

Man kann das schwefelsaure Kupferoxyd auch in Form von *Lösungen*, drach. 1 ad unc. 1. Aq. dest., mittelst eines Pinsels in derselben Weise und zu denselben Zwecken auf die Bindehaut auftragen, wie die starken *Höllensteinlösungen*. Doch steht es den letzteren bedeutend nach, wo es sich um kräftige Wirkungen handelt.

Der Zweck der Aetzungen ist, die Bindehaut *zur Norm* zurückzuführen. In Berücksichtigung dessen kann nicht genug gewarnt werden vor *tief greifenden* Aetzungen, namentlich mit *Höllenstein in Substanz*, denn diese führen immer zur Bildung ausgebreiteter *Narben*. Es hat vielmehr als ausnahmsloses Gesetz zu gelten, dass man sich, selbst in Fällen höchstgradigen diffusen Trachomes, *bei jeder einzelnen Aetzung auf die Erzeugung eines ganz dünnen oberflächlichen Schorfes beschränke*. Eine zweite Regel fordert, mit grösster Sorgfalt die *Einwirkung der Aetzmittel auf Stellen zu verhüten*, welche von trachomatösen Rauhigkeiten *nicht bestanden sind*, welche also dem Causticum nur die Substantia propria zur Einwirkung bieten.

Einträufelungen sind darum unbedingt zu verwerfen; *schwache* Collyrien nützen eben nichts bei Vorhandensein eines Trachoms, *stärkere* aber greifen ebensowohl die Conjunctiva bulbi und die Hornhaut, als die trachomatösen Granulationen an und werden jenen um so gefährlicher, je heilkräftiger sie in Bezug auf das Trachom als solches wirken.

In der Regel wird man *alle Tage einmal* ätzen. Eine *öftere* Wiederholung ist nicht räthlich. *Die beste Zeit* hierzu dürfte des Morgens, zwei oder drei Stunden nach dem Erwachen aus dem Schlafe sein. *Unmittelbar nach dem Schlafe* erscheint die Bindehaut meisthin stark hyperämirt und das Aetzen reizt viel stärker. Aus demselben Grunde ist auch das Aetzen *kurz nach einer Mahlzeit* zu meiden. Aber auch *vor einer Mahlzeit* ist es bedenklich, da der damit gesetzte Reizzustand durch das Kauen und den vollen Magen leicht gesteigert wird.

Man glaube indessen ja nicht, dass *die Aetzung bis zum Schwinden des Trachomes jeden Tag vorgenommen werden müsse;* sondern versäume nie, *jedesmal*, *bevor* man zur Application des Causticums schreitet, den Zustand der Bindehaut und ihrer Nachbarorgane genau zu untersuchen und darnach die Indicationen zu stellen. Sehr oft geschieht es, dass durch *zufällig* einwirkende Schädlichkeiten der Reizzustand des Auges vorübergehend um ein Beträchtliches vermehrt wird, was sich besonders durch eine stärkere Injection der feinen episcleralen Gefässnetze, durch Empfindlichkeit, stärkere Thränensecretion und helleren Ton der Injectionsröthe zu erkennen gibt. Ist dieses der Fall, so *ist die Aetzung zu unterlassen* und durch ein *rein antiphlogistisches* Verfahren zu ersetzen, bis jene Reizsymptome wieder geschwunden sind. Wird diese Vorsicht vernachlässigt und trotz jener warnenden Zeichen geätzt, so ist das Resultat gewöhnlich eine beträchtliche Steigerung der Entzündung. Sehr häufig schiessen dann auch *herpetische* Efflorescenzen an der Bindehaut oder Hornhaut auf, welche nicht selten

die Functionstüchtigkeit des Auges geradezu in Frage stellen. Jedenfalls wird dem Kranken die *Fortsetzung des Aetzens* unerträglich, man ist am Ende gezwungen, die Cauterisation aufzugeben und zwar Wochen lang, während dem die Bindehaut Zeit hat, die trachomatösen Auswüchse zur vorigen Grösse oder in gesteigertem Masse auszubilden.

Ist das Trachom einmal in das Stadium der Chronicität getreten und sind die Reizerscheinungen gewichen, welche den ersten Beginn des acut auftretenden Trachoms zu begleiten pflegen, so wäre es zwecklos, den Kranken weiterhin an das Zimmer zu fesseln, vielmehr erweist sich unter solchen Verhältnissen der *reichliche Genuss frischer Luft* in hohem Grade erspriesslich. Doch muss bei einem solchen Zugeständnisse der Kranke auf das Eindringlichste vor allen Excessen gewarnt und zum Einhalten einer entsprechenden Augendiät sowie zur Vermeidung aller Veranlassungen von Congestionen der oberen Körperhälfte ermahnt werden.

4. Ausnahmsweise kommen Fälle, namentlich von *veraltetem* Trachome vor, welche den genannten Mitteln eine ganz merkwürdige Resistenz entgegenstellen und in welchen nach wochenlangen energischen Cauterisationen kaum eine Veränderung in dem Zustande nachzuweisen ist, es wäre denn ein entschiedener Fortschritt in der *Entartung* des Bindehautgefüges. Auch stösst man hier und da auf Fälle chronischen und selbst *inveterirten* Trachomes, in welchen Aetzungen durchaus *nicht vertragen* werden, welche vielmehr auf jeden derartigen Eingriff mit sehr heftigen und anhaltenden Reizzuständen, wenn nicht gar mit *herpetischen* Affectionen oder anderen Formen der *Keratitis* antworten. In *solchen* Fällen, sie mögen *mit oder ohne Pannus* einhergehen, kann man *lauwarme Ueberschläge* oder *Cataplasmen* versuchen *(Graefe)*. Bisweilen nützen dieselben, indem sie das Gefüge sehr *auflockern* und damit die *Rückbildung* wesentlich begünstigen, auch wohl die *Empfindlichkeit* merklich herabsetzen. In einzelnen Fällen sah man dann sogar ein *spontanes* Zurückgehen der Granulationen; in anderen wurden die *Aetzungen*, mit Vorsicht begonnen und allmälig gesteigert, wieder *vertragen* und leisteten Erspriessliches. Auch wird unter solchen Umständen die *Aqua Chlori* (S. 47) gerühmt *(Graefe)*. Bei besonders veralteten und hartnäckigen derartigen Affectionen, wenn sie mit Pannus einhergehen, darf man wohl auch die *Inoculation der Blennorrhoe* wagen und kann Gutes mit ihr erzielen *(Piringer, Bader)*.

5. *Ist das Trachom völlig oder doch so weit getilgt, dass nur mehr bei schief einfallendem Lichte feine Unebenheiten wahrzunehmen sind*, zeigt die Injectionsröthe der bereits durchscheinenden Bindehaut einen merklichen Stich ins Gelbe und ist die Wulstung der Conjunctiva gewichen: so ist es Zeit, *mit den Aetzungen probeweise einzuhalten.* Am besten wird man thun, wenn man die Pausen zwischen den einzelnen Aetzungen allmälig verlängert, statt täglich alle zwei und später alle 3—4 Tage ätzt. Es hat dieses probeweise Aussetzen der Aetzungen den Zweck, zu erforschen, ob die Gewebswucherung in der Bindehaut noch fortdauert und ob eine etwa noch vorhandene feine Unebenheit der Conjunctivaloberfläche nicht vielleicht blos der Ausdruck einer durch die Aetzungen selbst unterhaltenen *hyperämischen Schwellung* des Papillarkörpers ist, welche sogleich schwindet, wenn der durch die Cauterisationen bedingte Reizzustand aufhört. Es kömmt in der That gar nicht selten vor, dass minder Geübte durch fortgesetztes

Aetzen solche leichte hyperämische Schwellungen ungebührlich in die Länge ziehen.

Aber auch nach *völligem Schwinden* der Bindehautrauhigkeiten ist der Kranke nicht für *gesichert* zu erachten. Um der Wiederkehr des Uebels vorzubeugen, ist es dringend nothwendig, dass die diätetischen Regeln noch längere Zeit befolgt werden.

6. Finden sich *bei veraltetem Trachome hypertrophische Conjunctivalfalten von einiger Breite im Uebergangstheile,* so müssen dieselben *mit der Schere* hart an ihrer Basis *abgetragen werden,* da sie den Aetzungen erfahrungsgemäss nicht leicht weichen und mit gutem Grunde der Unterhaltung eines stärkeren Reizzustandes angeklagt werden können. In den *früheren Stadien* des Trachoms kommen solche Falten von grösserer Ausdehnung nicht leicht vor und sind von geringerer Bedeutung, da sie mit dem Zurückgehen des Trachoms ebenfalls zu schwinden pflegen, wie man an der halbmondförmigen Falte sehen kann. Unter solchen Umständen wäre eine Abtragung also nicht gerechtfertigt.

7. *Ist das Bindehauttrachom mit Cornealpannus combinirt*, so ist das Kurverfahren gerade so einzuleiten, als wäre *kein* Pannus gegeben. Dieser schwindet unter der Behandlung meisthin früher, oder löst sich rascher in einen ständigen Epithelialfleck auf, als die Bindehautrauhigkeiten getilgt werden können. Ist das Trachom aber mit einer *Keratitis pannosa* oder *herpetica* vergesellschaftet, so ist es in der Regel gerathener, sich auf die *Antiphlogose* zu beschränken, so lange die entzündlichen Erscheinungen und besonders die nervösen Symptome einigermassen stärker hervortreten. Nur wenn dieses Kurverfahren trotz dem zweckmässigsten Verhalten des Kranken resultatlos bleibt, darf man *versuchsweise Aetzungen* der Bindehaut mit *schwachen* Solutionen wagen. Bisweilen geht unter deren Anwendung die Entzündung überaus rasch zurück. Nicht selten jedoch steigert sich dieselbe sehr auffällig und kann selbst für die Functionstüchtigkeit des Auges sehr gefährlich werden. Mitunter leistet *die gelbe Quecksilberoxydsalbe* (S. 45) in solchen Fällen gute Dienste, namentlich wenn der *herpetische* Charakter der Affection stärker hervorsticht und die ärgsten Reizsymptome etwas gewichen sind.

Man hat auch in verzweifelten derartigen Fällen *ein querovales Stück der äusseren Liddecke auszuschneiden* gerathen und behauptet mit diesem Verfahren günstige Erfolge erzielt zu haben. Man glaubt dadurch den *Liddruck* herabzusetzen und so günstig auf die Vegetationsverhältnisse der Conjunctiva und Cornea zu wirken *(Graefe).*

8. *Findet man ein oder das andere Lid umgestülpt,* so muss sogleich *die Reposition* versucht werden. In *den ersten* Stadien des *acut* auftretenden Trachoms wird dieses öfters genügen. Stülpt sich jedoch, so lange die entzündliche Geschwulst der Theile eine sehr bedeutende ist, das Lid wegen der bereits erfolgten *Ausdehnung* des Knorpels immer wieder um, so ist es besser, dasselbe, so lange noch strenge Antiphlogose nothwendig ist, einstweilen in seiner normwidrigen Lage zu belassen. Nimmt dann die Geschwulst allmälig ab und stellt sich die *Erschlaffung* ein, so kann dem *Ectropium* leicht *entgegengearbeitet* werden.

Ist die Umstülpung keine vollständige, so genügt meisthin die *Aetzung* der Bindehaut und deren die Contraction der Theile anregende Wirkung, um das Lid allmälig wieder an den Augapfel anschliessen zu machen.

Ist die Umstülpung aber eine vollständige, so müssen die Lider reponirt und *durch einen zweckmässigen Verband* (S. 139, 5) *in ihrer normalen Lage*

erhalten werden. So lange dieser liegt, sind Aetzungen mit *Höllenstein* weniger zu empfehlen, da durch den Verband die Abstossung der immerhin ziemlich dicken Schorfe sehr erschwert und Reizzustände begünstigt werden. Es sind daher Aetzungen mit *schwefelsaurem Kupferoxyd* so lange vorzuziehen, bis die Lider in ihrer normalen Lage *ohne Verband* halten, wo dann die Aetzungen mit *Höllenstein* aufgenommen werden können. Weniger entsprechend ist es, mit *Höllenstein* von vorneherein zu ätzen und erst nach der jedesmaligen Abstossung des Schorfes den Verband anzulegen. Es scheint, als ob bei diesem Verfahren das Ectropium längere Zeit zu seiner Heilung bedürfe. Eine *Schlitzung des unteren Thränenröhrchens* behufs der Erleichterung der Thränenleitung ist unter solchen Umständen in der Regel *überflüssig*, da das Ectropium fast immer *vollständig* getilgt werden kann.

Quellen: *Eble,* Ueber den Bau und die Krankheiten der Bindehaut. Wien, 1828. S. 97, 147, 152, 161, 170, 186, 191, 197; Die sog. contag. oder egypt. Augenentzündung. Stuttgart. 1839. S. 1, 80, 103, 135, 192, 246. — *Piringer,* Die Blennorrhoe am Menschenauge. Graz. 1841. S. 35, 46, 57, 66, 109, 152, 164, 173, 212, 230, 238, 258, 272, 278, 288, 299, 306, 400, 410, 418, 421, 423. — *Ammon,* Zeitschrift f. Ophth. III. S. 235. — *Cunier,* Ann. d'oc. XX. S. 152. — *Gulz,* Die sog. egypt. Augenentzündung. Wien. 1850. S. 18, 41, 46, 69, 74, 78, 79, 85, 90, 92, 101, 103, 119, 131. — *Arlt,* Die Krankheiten des Auges. I. Prag. 1851. S. 18, 23, 39, 47, 63, 69, 76, 83, 106, 118, 132, 134, 137, 139. — *Stellwag,* Zeitschrift d. Wien. Aerzte. 1851. II. S. 903, 911, 915, 917; Ophth. II. S. 801—846. — *Mackenzie,* Traité prat. d. mal. d. yeux. traduit p. Warlomont et Testelin. I. Paris. 1856. S. 664, 687, 691, 697, 699, 713, 728, 743, 745, 748, 752, 755. — *Buys* und *Warlomont,* ibid. S. 748. — *Warlomont,* kl. Monatbl. 1863. S. 491. — *Seitz,* Handbuch d. ges. Augenheilkd. I. Erlangen. 1855. S. 43, 46, 50, 59. — Congrés d'ophth. de Bruxelles. Compte rendu. Paris. 1858. S. 193—354. — Congrés intern. d'ophth. de Paris. Compte rendu. Paris. 1863. S. 48, 81, 115, 127, 226. — *Quadri,* De la granulation palp. Naples. 1863. S. 12, 16, 23, 26. — *Graefe,* A. f. O. VI. 2. S. 123, 125, 127, 131, 133, 146, 149; X. 2. S. 191, 197, 199, 204. — *Secondi,* Clinica di Genova. Riassunto. Torino. 1865. S. 5. — *Bader,* Ophth. Hosp. Rep. IV. 1. — *Snellen,* kl. Monatbl. 1866. S. 170. — *Schwalbe,* ibid. S. 276. — *Blumberg,* A. f. O. XV. 1. S. 156, 158. — *Mannhardt,* ibid. XIV. 3. S. 31, 34. — *Stavenhagen,* kl. Beob. S. 45. 48. — *Arcoleo,* Conferenze clin. S. 5. — *Cyr,* Centralbl. 1866. S. 542.

7. Der Herpes Conjunctivae.

Krankheitsbild. *Charakteristisch sind umschriebene rundliche mohn- bis hanfkorngrosse Entzündungsherde, welche sich unter den Erscheinungen einer mehr minder lebhaften Ciliarreizung und Bindehauthyperämie im Gefüge der Conjunctiva entwickeln.*

Die *Grundform* dieser Entzündungsherde ist ein rundliches *Exsudatknötchen.* Auf der Höhe des Knötchens kömmt es in der Regel sehr rasch zur Ausschwitzung einer serumähnlichen Flüssigkeit, welche das Epithel emporhebt und so ein *wasserhelles Bläschen* zu Stande bringt, das seinerseits wieder durch Veränderungen seines Inhaltes sich in ein sogenanntes *Lymphbläschen* oder *Eiterbläschen* umwandelt; meistens aber sehr frühzeitig berstet und dann eine rundliche, scharf begrenzte, von Epithelfetzen umsäumte *Excoriation* darstellt, welche sich rasch mit einem trüben graulichen oder speckigen Belege überdeckt und verheilt; oder sich in ein *oberflächliches* rundliches, scharf umschriebenes *Geschwürchen*

verwandelt, das entweder verheilt, oder unter allmäliger Schmelzung des seine Grundlage bildenden Knotens in ein *tiefgreifendes Geschwür* übergeht.

Am gewöhnlichsten *sitzen diese Efflorescenzen am Limbus conjunctivalis* und finden sich daselbst sowohl *einzeln*, als in grösserer Anzahl *zerstreut*, oder dicht *neben einander* gedrängt, Theile der Hornhautperipherie oder wohl auch den *gesammten* Cornealrand saumähnlich umkränzend. Häufig ist ihr Standort jedoch auch die *vordere Zone der Augapfelbindehaut*, besonders deren Lidspaltentheil, wo sie ebenfalls bald einzeln, bald in unregelmässigen *Gruppen* gehäuft gefunden werden. Nur *ausnahmsweise* kommen sie im *Uebergangstheile*, an der *Tarsalbindehaut* und der *Lidrandfläche* vor. Dafür ist es etwas ganz Gewöhnliches, derartige Efflorescenzen *gleichzeitig auf der Hornhaut und Bindehaut* anzutreffen. In der Regel erscheinen sie in *verschiedenen Stadien* der Entwickelung, da sie auch meistens verschiedenen Alters sind; verheilende und frische Efflorescenzen, Knoten, Bläschen und Geschwüre etc. stehen sehr oft neben einander.

Der Herpes Conjunctivae entwickelt sich immer auf *vorläufig hyperämirtem Boden*. Wo sich der Process auf die Entwickelung einer einzelnen Efflorescenz oder Bläschengruppe beschränkt, erscheint sehr häufig auch die Hyperämie scharf *umgrenzt*, die Efflorescenzen stehen *an der Spitze* eines aus injicirten Bindehaut- und Episcleralgefässen gebildeten *Bündels oder Fächers*, dessen Längsaxe immer eine genau *meridionale* Richtung einhält und dessen breiteres Ende gegen die Uebergangsfalte gerichtet ist. *Häufiger* indessen, und bei Gegebensein einer *Mehrzahl* zerstreuter oder gruppig gehäufter Efflorescenzen *gewöhnlich*, sind die Bindehaut und das Episcleralgewebe ihrer *ganzen* Ausdehnung nach dicht eingespritzt, erstere oft sogar völlig *gleichmässig* geröthet. Die hyperämirten Theile der Conjunctiva lassen meistens einige seröse Infiltration erkennen, mitunter erscheinen sie auch in auffälligem Grade *angeschwollen*. Die *Secretion* ist, so lange die *Nervenreizung* stärker hervortritt, eine *wässerige*, später mischen sich oft katarrhalische Producte den vermehrten Thränen bei.

Von *subjectiven* Erscheinungen ist besonders *der brennende oder stechende Schmerz* zu erwähnen. Er geht der Hyperämie und der Eruption der Efflorescenzen voraus und bildet überhaupt das *erste auffällige* Symptom des Processes. Nach erfolgtem Ausbruche der charakteristischen Herde verschwindet er meistens ganz oder geht in das auch dem Katarrhe eigene Gefühl von Drücken, Jucken, Beissen u. s. w. über; es wäre denn, dass sich noch *weitere* Efflorescenzen vorbereiten, wo er andauert. *Heftig* wird er beim Herpes *conjunctivae* nur selten. Wo *heftige* Schmerzen, besonders in Combination mit starker Lichtscheu, gegeben sind, hat man guten Grund, auf die Entwickelung eines *Cornealherpes* zu schliessen.

Die Ursachen sind dieselben, welche den Herpes *corneae* nach sich zu ziehen pflegen (S. 69). Gleich diesem entwickelt sich der Bindehautherpes bald *primär*, bald erscheint er im Gefolge des Katarrhs, der Blennorrhoe, des Trachoms etc., besonders wenn diese zu reizend behandelt werden, oder wenn das Auge der Einwirkung anderer reizender Schädlichkeiten ausgesetzt bleibt.

Insbesondere hervorzuheben ist, dass bei Entwickelung eines *Herpes zoster* im Verzweigungsgebiete des *Nervus nasociliaris* ganz gewöhnlich

einzelne oder gruppig gehäufte Efflorescenzen auch auf der Bindehaut und der Cornea aufschiessen. Die Conjunctiva erscheint dann meistens stark geröthet und ödematös geschwellt.

Verlauf und **Ausgänge.** Der herpetische Process verläuft im Allgemeinen *typisch* und hat in der Regel *innerhalb 8 Tagen* seinen Cyclus durchschritten. Ein solcher Verlauf gehört namentlich in jenen Fällen zur Regel, in welchen bei Abhandensein einer sehr ausgesprochenen Disposition eine *zufällig* und *vorübergehend* einwirkende reizende Schädlichkeit das ätiologische Moment abgegeben hat. Ein brennender oder stechender Schmerz im Auge eröffnet den Reigen. Innerhalb einiger Stunden entwickelt sich die charakteristische Gefässeinspritzung und am 2. oder 3. Tage lassen sich bereits die eigenthümlichen Efflorescenzen unterscheiden, welche rasch die oben geschilderten Metamorphosen durchmachen und innerhalb des angegebenen Zeitraumes auch meistens zur Heilung gelangen. Mittlerweile geht gewöhnlich die Schwellung und auch wohl die Hyperämie etwas zurück, dafür machen sich aber die Symptome der Erschlaffung geltend und sehr häufig stellt sich eine stärkere katarrhalische Absonderung ein, der Process schreitet gleichsam durch den Katarrh seiner Heilung zu.

Das Typische des Verlaufes wird wie beim Cornealherpes nicht selten dadurch verwischt, dass *frische Ausbrüche* sich fort und fort wiederholen. Auch geschieht es nicht selten, dass der excoriirte Grund eines ehemaligen Bläschens *nachträglich* in weiterem Umkreise infiltrirt wird und durch Schmelzung des entzündlichen Productes in ein oberflächliches oder auch tiefgreifendes Geschwür übergeht, das sich mehr und mehr ausdehnen und, wenn der *Limbus conjunctivalis* sein Standort ist, auf die *Cornea* fortsetzen und hier sehr missliche Folgen setzen kann.

Ein ganz eigenthümlicher Folgezustand ist der *Pannus herpeticus*, welcher auch unter dem Namen *Ophthalmia subconjunctivalis*, *varicosa*, *Tuberculosis conjunctivae*, *Scleritis* u. s. w. beschrieben wird. Er setzt eine *durch lange Zeit fortdauernde* Eruption herpetischer Efflorescenzen an einer oder der anderen Stelle der vorderen Augapfeloberfläche voraus und kommt daher fast ausschliesslich bei Individuen vor, welche in ganz ausgezeichneter Weise zu herpetischen Efflorescenzen geneigt sind, oder sich schädlichen Einflüssen, welche fort und fort auf ihre Augen wirken, nicht zu entziehen vermögen.

Dem Wesen nach ist der Pannus herpeticus eine Gruppe dicht zusammengedrängter herpetischer Efflorescenzen des verschiedensten Alters, welche in hypertrophischem und gefässreichem Gefüge gleichwie in einem gemeinschaftlichen Pericarpium gelagert sind. Die betreffende Stelle der Bindehaut erscheint in Folge der Gewebswucherung und der bedeutenden Hyperämie ansehnlich *geschwellt*, öfters eine Linie hoch über das Niveau der übrigen Conjunctiva erhaben und bildet einen stark und meistens *gleichmässig* gerötheten nierenförmigen *Wulst*, dessen Hilus die Cornea in einem grösseren oder kleineren Bogen umgreift, während sein convexer, unregelmässig zackiger Rand nach hinten sieht und sich in mehrere Bündel dicker, stark ausgedehnter Gefässe auflöst, welche in meridionaler Richtung der Uebergangsfalte zuschreiten, wo sie sich in die Tiefe der Orbita einsenken. *In diesem Wulste* nun findet sich, dicht gedrängt und allenfalls mit *secundären Geschwüren* sowie

mit *narbigen Einziehungen* gemischt, eine grosse Anzahl von *herpetischen Knoten* eingelagert, welche zum Theile *frisch*, zum Theile in *eiterigem* Zerfalle begriffen, zum Theile *verkalkt*, oder zu sehnigem Gefüge *verödet* sind und sowohl in der *eigentlichen Bindehaut*, als in dem *Episcleralgewebe* und wohl selbst auch in den oberflächlichen Schichten der *Sclerotica* haften. Aehnliche Knoten stehen auch auf und in der angrenzenden Portion der *Hornhaut*, unter einander durch eine *pannöse* oder *narbige* Trübung verbunden, welche am Cornealrande mit unmerklicher Grenze in den Hilus jenes Bindehautwulstes übergeht.

In dieser Form *besteht der Pannus herpeticus oft Jahre lang unverändert fort.* Am Ende jedoch *veröden* die Knoten, sowie das wuchernde Bindehaut- und Cornealgefüge; ersteres erscheint an der betreffenden Stelle blass derb trocken und legt sich bei jeder Bewegung des Bulbus in feine Falten; letzteres wird sehnig trüb. Die Knoten erscheinen als kleine sandige oder narbige Einlagerungen.

Die Behandlung hat ähnliche Aufgaben wie beim *Cornealherpes* zu erfüllen und fällt, wo dieser in Combination mit dem Bindehautherpes auftritt, mit der S. 75 angegebenen Therapie völlig zusammen. Ist die *Bindehaut allein der Sitz von* Efflorescenzen, so reicht bei *minder hochgradiger* Entwickelung der krankhaften Erscheinungen eine zweckmässige Augendiät meistens vollkommen hin, um den Process rasch zum Abschlusse zu bringen. Treten die *Reizsymptome stärker* hervor, so empfehlen sich nebenbei Atropineinträufelungen und später, besonders bei öfter recidivirenden Ausbrüchen, Calomeleinstäubungen oder die gelbe Quecksilberoxydsalbe. Bei nachfolgender *katarrhalischer Auflockerung* des Bindehautgefüges und reichlicher, schleimig eiteriger Absonderung ist es klug, einige Male *schwache* Höllensteinlösungen nach der beim Katarrhe üblichen Weise auf die Bindehaut zu streichen.

Beim *Pannus herpeticus* pflegen täglich einmal wiederholte Einstreichungen der *gelben Quecksilberoxydsalbe* in den Bindehautsack oder *Bepinselungen* der wulstigen Conjunctivalportion *mit Opiumtinctur* nebst dem Einhalten einer strengeren Augendiät von günstiger Wirkung zu sein. Bei *reinem Pannus herpeticus* empfiehlt sich nebenbei das Tragen eines *Schutzverbandes*. Ist der Pannus mit *Bindehauttrachom* vergesellschaftet, was häufig der Fall ist, so thut man am besten, sich vorläufig auf *Cauterisationen* der Conjunctiva mit Höllensteinlösungen zu beschränken, da unter deren Gebrauche häufig auch der Pannus weicht.

Folgezustände der Bindehautentzündungen.

1. Das Flügelfell, Pterygium.

Pathologie und **Krankheitsbild.** Man unterscheidet ein *wahres* und ein *falsches* Pterygium. Beide diese Formen setzen sich aus einem *Corneal-* und einem *Bindehauttheile* zusammen, welche immer nur *Ein Continuum mit meridional ziehender Längsaxe bilden.*

Die *Hornhautportion* wird gewöhnlich durch eine *dichte derbe sehnenähnliche*, seltener durch eine *locker gewebte gefässreiche bindegewebige* Neu-

bildung dargestellt, welche bisweilen eine ganz *oberflächliche* ist und der *äussersten* Cornealsubstanzschichte auflagert, in der Regel aber *tiefer in das Gefüge der Hornhaut* hineingreift und eine Substanzlücke mit unebenem, hügelig grubigen Grunde ausfüllt. Oft schliesst diese Neubildung einzelne fibröse oder kalkige herpetische Knoten in sich. Ihre *Grenzen* sind häufig durch epitheliale Trübungen der umgebenden Hornhautpartie verwischt.

Der Bindehauttheil des Flügelfells ist eigentlich *ein hypertrophirtes Stück der Conjunctiva bulbi* und der zugehörigen *Submucosa*. Er besteht vorwaltend oder ausschliesslich aus Bündeln schön geschlängelter Bindegewebsfasern mit überwiegend meridionaler Richtung und ist von einer wechselnden Menge zum Theile *neugebildeter Gefässe* durchstrickt. Eingewebt in das lockere Gefüge des Flügelfells finden sich gewöhnlich *einzelne Stränge* oder bandartige *Streifen* von *derbem sehnigen* Gefüge, welche in der Regel aus dem dichteren *Corneältheile* kommen und den Bindehauttheil in einer seiner Axe nahezu parallelen Richtung durchsetzen, um dann spurlos zu verschwinden, oder mit der *Sclera*, der *Membrana semilunaris* etc. Verbindungen einzugehen.

Das Pterygium sitzt den unterliegenden Theilen der Lederhaut und selbst der Cornea meistens *sehr locker* auf und lässt sich oft bis zur Spitze hin mit der Pincette in Gestalt einer *Falte* emporheben. Doch ist in der Richtung seiner *Axe* immer eine gewisse *Spannung* zu bemerken, welche bei mächtigen und namentlich an sehnigen Einlagerungen reichen Flügelfellen die *Beweglichkeit* des Auges beirren und bei Seitendrehungen desselben auch wohl *Doppeltsehen* mit sich bringen kann *(Hasner)*.

Je nach der grösseren oder geringeren Menge neoplastischer Elemente und blutgefüllter Gefässe wird das Flügelfell als *Pterygium tenue* oder *crassum* beschrieben. *Geringere* Grade von Verdickung mit *sparsamer* Gefässentwickelung, welche die *Diaphanität* des betreffenden Conjunctivaltheiles nicht aufheben, begreift man unter dem Namen *Pterygium tenue* oder *membranaceum*. Beim *Pterygium crassum*, von welchem man übrigens noch zwei Grade, das *Pterygium vasculosum* und das *carnosum* oder *sarcomatosum* unterscheidet, ist die Massenzunahme des hypertrophirten Bindehauttheiles und des unterlagernden Episcleralgefüges eine so bedeutende, dass es merklich über die Fläche der nachbarlichen gesunden Conjunctiva hervorragt und dem betastenden Finger die Consistenz eines leicht gespannten Muskels darbietet. Ueberdies ist die *Gefässentwickelung* eine so reichliche, dass das Flügelfell oft ganz *gleichmässig* blutroth gefärbt erscheint.

Die äussere Form des Flügelfelles ist im Allgemeinen die eines gleichschenkeligen Dreieckes. Die *Basis* desselben ist stets gegen die *Uebergangsfalte* gerichtet und verwischt sich entweder noch in dem Gefüge der Conjunctiva *bulbi* oder reicht bis in den *Uebergangstheil* hinein. Der *Scheitel* des Flügelfelles ruht gewöhnlich auf dem *Rande* der Hornhaut, dringt aber auch oft bis gegen deren *Centrum* vor, *überschreitet* letzteres jedoch nur in sehr seltenen Ausnahmsfällen. Besonders beim *wahren* Flügelfelle (Fig. 56) ist die *dreieckige* Form oft deutlich ausgesprochen, indem sein Cornealtheil in eine wenn auch abgerundete *Spitze* ausläuft, gegen welche hin die Seitenränder der Neubildung ihrer ganzen Länge nach convergiren. Beim *falschen* Flügelfelle (Fig. 55) und bei den verschiedenen *Uebergangsformen* ist das Dreieck etwas unregelmässiger, zuweilen selbst ziemlich verwischt

und nur im *Bindehaut*theile auffälliger. Seine *Cornealportion* wird nämlich meisthin von einem rundlichen oder zackigen *Sehnenflecke* gebildet, dessen Seitenränder sich in jene des Bindehauttheiles verlieren. Mitunter hat es das Aussehen, als ob der Bindehauttheil *aus der Mitte* eines solchen sehnigen Hornhautfleckes entspränge. Es tritt nämlich ein Bündel *lockeren* gefässhaltigen Bindehautgefüges aus dem Centrum des sehnigen Hornhautfleckes hervor, legt sich gleich gegen den Hornhautrand um und verschmilzt mit dem hypertrophirten Bindehauttheile entweder gänzlich oder blos in seinem mittleren oder Axentheile, während die Ränder sich umschlagen und so eine der Bindehaut aufliegende *Falte* bilden, unter welcher die Sonde mehr weniger tief eindringen kann.

Beim *falschen* Pterygium kömmt es öfters vor, dass sich einzelne sehnige Stränge oder Bündel lockeren Bindegewebes auf den *Tarsaltheil* der Bindehaut, auf die *halbmondförmige Falte*, Carunkel oder selbst auf den *freien Lidrand* fortsetzen und bei gewissen Bewegungen des Augapfels sich spannen.

Der gewöhnlichste *Standort* des Pterygium ist der *Lidspaltentheil* des *inneren* Quadranten der Conjunctiva bulbi. Nur sehr ausnahmsweise findet man an einem Auge *zwei*, *drei* oder *vier* und noch mehr (*Mannhardt*) Flügelfelle. Dieselben stehen fast constant in der Verlängerung der *geraden* Augenmuskeln, was zusammenzuhängen scheint mit dem Ursprunge vieler Bindehautgefässe aus Muskelästen.

Ursachen. Das *wahre* Flügelfell ist in der Regel ein durch Hypertrophie und nachträgliche Schrumpfung des fächerförmigen Entzündungsherdes bedingter, ständiger Ausgang des *Cornealherpes*. Abgesehen von *directen* Beobachtungen des Ueberganges eines Cornealherpes in ein Pterygium verum spricht hierfür schon die anatomische *Form* des letzteren und der Umstand, dass sich in den meisten Fällen an der Spitze des Cornealtheiles die Reste der eigentlichen *herpetischen* Efflorescenz nachweisen lassen. Entsprechend der Häufigkeit *secundärer* herpetischer Geschwüre oder ganzer Gruppen herpetischer Efflorescenzen im Gebiete der Hornhaut findet man jedoch den Cornealtheil des wahren Flügelfelles öfters auch *sehnenfleckähnlich* ausgebreitet oder von einer mit sehnigen und kalkigen Knötchen durchstreuten epithelialen Trübung umgeben.

Das *falsche* Pterygium, zu welchem die letztgenannten Formen gleichsam den Uebergang bilden, entwickelt sich aus *randständigen Cornealgeschwüren*, welche von dem Limbus conjunctivalis aus mit Granulationen überwuchert werden, während die nachbarlichen entzündeten Partien der Conjunctiva ebenfalls wuchern und hypertrophiren. Indem die den Cornealsubstanzverlust deckenden Granulationen und der hypertrophirte Conjunctivaltheil späterhin *schrumpfen*, wird die entsprechende Partie der Bindehaut in der Richtung des Meridians *gespannt* und selbst in Gestalt von *Falten* über das normale Niveau emporgezogen (*Arlt*, *Hasner*). Es liegt auf der Hand, dass sowohl *herpetische* Geschwüre, als Geschwüre *jeder beliebigen anderen Art*, falls sie *randständig* sind und *granuliren*, die Veranlassung von *Pseudopterygien* werden können. Man sieht solche falsche Flügelfelle sogar aus *traumatischen* oder *chemischen* Substanzverlusten der Hornhaut hervorgehen, und daher kömmt es auch, dass das falsche Pterygium bisweilen mit *Symblepharon combinirt* auftritt oder Formen annimmt, welche die Entscheidung schwer machen, ob man es mit diesem oder jenem Zustande zu thun habe.

In neuester Zeit wird ein grosses Gewicht gelegt auf die eigenthümliche Lockerung der Verbindung zwischen Limbus corneae und seiner Unterlage. Man will darin ein wesentliches *disponirendes* Moment für die Entwickelung eines Flügelfelles finden. Bei *bejahrten* Individuen soll dieser Zustand besonders häufig nachweisbar sein und damit auch das vorzugsweise Auftreten des Pterygium im höheren Alter im Zusammenhange stehen. Es soll schon eine *einfache* Gewebswucherung am Limbus genügen, um hinterher eine Heranziehung der Bindehaut durch Schrumpfung zu ermöglichen und *Geschwürsbildung* bei weitem nicht so constant, als man früher voraussetzte, die *letzte* Ursache des Flügelfelles abgeben *(Hasner)*.

Auf Grundlage directer Versuche an Thieren wurde unter Annahme einer *mehr unmittelbaren* Verbindung zwischen den Aderhaut- und Cornealgefässen auch die Behauptung ausgesprochen, dass das *spontan* vorkommende Flügelfell des Menschenauges sehr wahrscheinlich „auf *Venenthrombose*, Gerinnsel, Obliterationen oder Verengerung insbesondere einer *Hornhaut-*, beziehungsweise einer *Wirbelvene* beruht und sich aus der hierdurch bedingten Kreislaufsstörung im Hornhautgebiete der die Sehnen der geraden Augenmuskeln durchbohrenden Ciliararterien entwickelt" *(Winther)*. Controlversuche sind indessen nicht zu Gunsten dieser Ansicht ausgefallen *(Hippel)*.

Bei *Blennorrhoen etc.*, welche mit *Chemosis* der Bindehaut einhergehen, und ausgebreitete *Cornealgeschwüre* setzen, kömmt es mitunter vor, dass die *überhängenden Wülste* der Conjunctiva mit dem Boden der Geschwüre verwachsen. Nachdem der Entzündungsprocess gewichen und die Geschwulst gesunken ist, findet man sehnenähnliche *Brücken*, welche aus der Cornealnarbe in die Augapfelbindehaut hinüberstreichen und ihrem äusseren Ansehen nach ganz mit falschen Pterygien übereinkommen. Doch kann man *unter ihnen* mit einer Sonde *durchdringen*, ihr Körper liegt der Cornealgrenze nur an, *ohne* damit zusammenzuhängen.

Das Flügelfell geht indessen keineswegs in *entwickeltem* Zustande aus jenen Processen hervor, diese setzen gleichsam nur die *Anlage*, welche sich nach Ablauf der Entzündung vorerst blos durch einige Verdickung und Hyperämie des betreffenden Bindehautsectors bemerklich macht. Solche unentwickelte Flügelfelle *gehen dann oft wieder zurück*, oder aber es bleiben nur einige ganz kurze sehnige Fäden übrig, welche aus dem Cornealtheile divergirend in die Randzone der Bindehaut ausstrahlen. Nur ausnahmsweise kommt das Pterygium *zur völligen Entwickelung* und nimmt hierzu gewöhnlich mehrere Monate oder Jahre in Anspruch.

In Fällen, in welchen durch *fortwährend* oder doch *sehr häufig* auf das Auge wirkende *äussere Schädlichkeiten* Reizzustände oft *veranlasst* oder gar *continuirlich unterhalten* werden, kömmt es am leichtesten zu Stande. Daher trifft man es auch in auffallend höherem procentarischen Verhältnisse bei Individuen, welche sich viel in einer mit Staubtheilen gemischten Atmosphäre aufhalten, oder welche ammoniakalischen und anderen scharfen Dämpfen ausgesetzt sind, bei Steinmetzen, Maurern, Kanalräumern etc. In Egypten, Indien, Madeira, Spanien und Italien soll es häufiger, als in den nördlichen Ländern Europa's sein.

Ausgänge. Das Flügelfell, einmal entwickelt und zu einem gewissen Grade ausgebildet, ist *ständig* und eine Zurückbildung desselben gehört gewiss zu den grössten Seltenheiten. Theilweise kann es *verfettigen*. Ein Uebergang in *Afterbildungen* ist gewiss nur zufällig und nicht in der anatomischen Wesenheit des Pterygiums begründet.

Die Behandlung hat vorerst die *Entwickelung des Flügelfelles zu verhindern*. Zweckmässige Behandlung des *Grundprocesses*, der Gewebswucherung, ist sohin die erste und hauptsächlichste Aufgabe. So lange die Gewebswucherung unter den Erscheinungen einer *heftigen Reizung* einhergeht, ist *antiphlogistisches* Verfahren angezeigt, *späterhin* empfiehlt sich mehr die

Anwendung *adstringirender* Mittel. Am meisten leistet in letzterer Beziehung die *Bepinselung* der wuchernden Bindehautstellen *mit Opiumtinctur*, vornehmlich, wenn diese letzteren sehr aufgelockert, von schwammigem Aussehen sind, oder wenn es gilt, üppig wuchernde Fleischwärzchen auf einer geschwürigen Substanzlücke der Cornea und Bindehaut zu tilgen und so die künftige Gewebs*schrumpfung* zu beschränken.

Fig. 55.

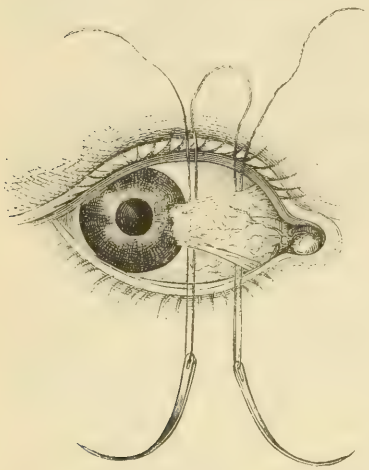

Bei ausgebildeten Pterygien, deren Gefüge sich bereits zu *reifem* Bindegewebe entwickelt hat, oder gar schon theilweise zu derben dichten oder sehnenähnlichen Massen geschrumpft ist, haben diese Mittel keinen Erfolg mehr, es wäre denn, dass der Cornealtheil des Flügelfelles von einer *epithelialen* Trübung umgrenzt ist, denn *diese* wird unter deren Anwendung bisweilen merklich *aufgehellt* und zugleich auch in ihrem Umfange *verkleinert,* was in Bezug auf die *Functionstüchtigkeit* des Auges oft von grosser Wichtigkeit ist. *Die Entfernung* solcher Pterygien ist nur durch die *Operation* zu erzielen. Die vorzüglichsten *Operationsmethoden* sind:

a. Die Abbindung (Szokalski). Zu diesem Behufe wird jedes der beiden Enden eines doppelten seidenen Fadens in eine zarte krumme Heftnadel eingefädelt; sodann bei weit geöffneter Lidspalte das Pterygium mittelst einer Pincette stark von der Sclera abgezogen und hierauf die eine Nadel an der Basis des Flügelfells, die andere an der Hornhautgrenze so eingestochen, dass sie am oberen Rande des Pterygiums eindringt, hart an der Scleraloberfläche vorbeistreicht und am unteren Rande des Flügelfelles wieder hervorkommt (Fig. 55). Der doppelte Faden bildet jetzt nach oben eine Schlinge. Durch Abschneiden der beiden Nadeln zerfällt der Faden in drei Theile, in einen inneren, mittleren und äusseren. Es werden nun die beiden Enden des *inneren* Fadens zusammengeknüpft, hierauf jene des *äusseren*, und endlich die beiden nach abwärts laufenden Enden des *mittleren* zusammengeschnürt und gebunden. Die Enden der Fäden werden entweder abgeschnitten, oder mittelst Heftpflastern an der Wangenhaut befestigt. Nach vier Tagen wird das durch die Fäden abgeschnürte Pterygium mit der Pincette gefasst und entfernt. Die Vernarbung erfolgt in kurzer Zeit.

b. Die Ausschneidung (Arlt). Während ein Gehilfe die Lidspalte möglichst weit öffnet und die Augendeckel fixirt, fasst der Operateur mittelst einer verlässlichen Pincette das Pterygium in der Gegend der Scleralgrenze, zieht es vom Bulbus ab und trennt den Cornealtheil *von der Spitze her* mit einer nach der Fläche gekrümmten feinen *Schere* los (Fig. 56); oder, was vorzuziehen ist, er stösst ein *spitzes Bistouri* oder ein *Staarmesser* flach an der Sclera, zwischen dieser und dem Halse des Flügelfells, mit nach der Cornea gerichteter Schneide durch und schneidet unter leichten Messerzügen das über das Niveau der *Hornhaut* hervorragende Stück des Cornealtheiles möglichst genau von seiner Unterlage los. Hierauf fasst er diesen losgelösten Theil des Pterygiums, zieht ihn ab und präparirt mit einer feinen nach der Fläche gekrümmten Schere den Bindehauttheil des Flügelfells gegen die Uebergangsfalte hin auf 1—2 Linien Entfernung vom Hornhautrande ab, indem er genau den Rändern des Pterygiums folgt und sich hart an die Scleraloberfläche hält. Die beiden Wundwinkel werden dann durch zwei *convergirende* Schnitte vereinigt, welche sich noch *vor* der Grenze des Ueber-

gangstheiles treffen, und das so umschriebene Flügelfell ausgeschält. Die Wundfläche erscheint nun nahezu *rhomboidal*. Es ist nicht nöthig und eher schädlich, die Wunde bis *in den Uebergangstheil* auszudehnen, doch soll man in thunlichster Weise *alles hypertrophische* Gefüge entfernen. Bei grossen und breiten Pterygien wird dann natürlich auch die Wundfläche sehr gross und es ist in solchen Fällen nothwendig, die klaffenden Wundränder durch einige höchst feine *Knopfnäthe* zu vereinigen, nachdem man die betreffenden Portionen der Conjunctiva bulbi in genügend grossem Umfange von ihrer Unterlage lospräparirt hat, um die Zuziehung der Wundränder ohne übermässige Zerrung zu ermöglichen.

Fig. 56.

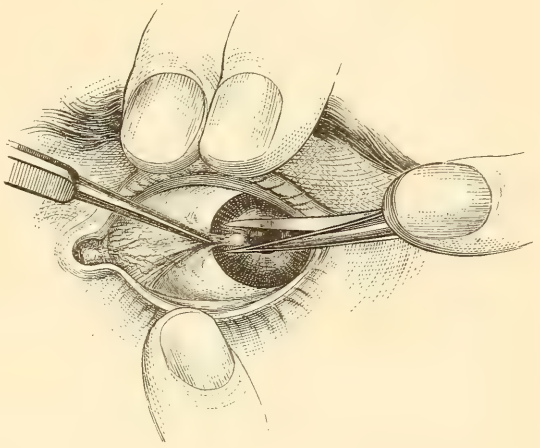

Es bedarf übrigens nicht der völligen *Abtragung* eines rhomboidalen Theiles oder des gesammten Flügelfelles. Es *genügt*, das bis zur Basis lospräparirte Neugebilde einfach *zurückzuschlagen* und die so entstandene dreieckige Wunde durch eine Knopfnath zu schliessen. Das zurückgeschlagene Pterygium schrumpft rasch und wird binnen kurzem ganz unmerkbar *(Pagenstecher)*.

Eine *gründliche Heilung* des Pterygiums wird durch diese beiden Operationsmethoden leider nur selten erzielt. Gelingt auch die Vereinigung der Wundränder per primam intentionem, so verdichtet sich doch die neoplastische Verlöthungsmasse gar nicht selten zu einem sehr derben *sehnigen Strange*, der sich später mehr und mehr zusammenzieht. In anderen Fällen kömmt es zur *Eiterung*, oder doch zur Entwickelung von *Granulationen*, welche allmälig in festes fibröses Narbengewebe übergehen. Die weitere *Schrumpfung* dieser Neugebilde ist dann häufig die Quelle von Bewegungshindernissen des Bulbus, die Narbe wird bei gewissen Stellungen des Auges gespannt, zerrt die nachbarliche Bindehaut und unterhält so Reizungszustände, welche mittelbar wieder zur Hypertrophie, zur Ausbildung eines *neuen* Pterygiums führen. Vielleicht kann man diese Uebelstände einigermassen abschwächen durch die

c) Transplantation des Flügelfells. Es wird zu diesem Behufe das Pterygium mit einer breiten Hakenpincette am Rande der Hornhaut gefasst, so viel als möglich emporgehoben und mit einem Staarmesser von der Hornhaut reinlich *bis zu seiner Basis abgelöst*. Dann wird die *Bindehaut* mit einer krummen Schere nach beiden Uebergangstheilen hin in Bogenlinien eingeschnitten, welche der oberen und unteren Begrenzung des Pterygiums entsprechen. Nun wird die sehnige Spitze des abgelösten Flügelfells *abgetrennt* und der Körper des Pterygiums durch einen in seiner Axe verlaufenden Schnitt *halbirt*. Ist dies geschehen, so werden zwei kleine *viereckige Bindehautlappen* gebildet, ein oberer und ein unterer, um die wunde Stelle zu decken. Durch die Schrumpfung dieser abgelösten Bindehautlappen *verbreitern* sich die beiden verticalen Schnitte an der Basis des Felles. In die beiden dadurch entstehenden *dreieckigen* wunden Räume werden dann die *Hälften des Flügelfelles festgenäht*, wozu für jede gewöhnlich ein Nathknopf an der Spitze genügt. Darauf wird ein Heft durch die an der Cornea liegenden Winkel der abgelösten Bindehautlappen gelegt und ein zweites durch die beiden am Pterygium liegenden Winkel. Dieses letztere Heft wird zugleich auch mit der Mitte des gespaltenen Pterygiums verbunden, wodurch die Vereinigungslinie beider Bindehautlappen etwas angespannt und das schläfenwärts liegende Ende derselben von der Hornhaut abgezogen wird *(Knapp)*.

Nach der Operation ist *Einschränkung der Augenbewegungen* durch einen *binocularen* Schutzverband sehr zu empfehlen, damit die Knöpfe nicht reiben und die Verlöthung der Wundränder durch Zerrung und Verschiebung der lospräparirten Conjunctivaltheile nicht gestört werde. Es ist dieser Verband je nach Bedarf 2—3 Tage zu tragen, wo dann zur Lösung der Nath geschritten werden muss. Mittlerweile ist ein entsprechendes antiphlogistisches Verhalten anzuordnen. Sollten sich späterhin unter Eiterabsonderung *Granulationen* bilden, so sind Bepinselungen mit Opiumtinctur, allenfalls nach vorläufiger *Abschneidung* stark hervorragender Fleischwärzchen, das beste Mittel.

Ein grosser Uebelstand liegt häufig in den auf das Pupillargebiet übergreifenden dichten *Hornhauttrübungen*, deren Aufhellung kaum anzuhoffen ist. Selbst wenn die Hornhautpartie des Flügelfelles eine *ganz oberflächliche* Lage hatte und völlig entfernt wurde, bleibt gewöhnlich eine *epitheliale* Trübung von demselben Umfange zurück. Lagert aber der Cornealtheil des Pterygiums in einer *Substanzlücke* der Hornhaut, so ist an eine Wiederherstellung der *Normalität* um so weniger zu denken; die Substanzlücke wird in der Regel wieder durch *trübes* neoplastisches Gefüge ausgefüllt. In einzelnen Fällen kömmt es wohl gar zu *Verschwärungen* der Hornhaut in grösserem Umfange.

In Anbetracht alles dessen ist es kaum möglich, sich für die Pterygiumoperation zu erwärmen. Bei *kleinen* Flügelfellen, wo sie am ersten Erspriessliches leistet, sind die *Anzeigen* vorwiegend *cosmetischer* Natur und diese fallen bei den allermeisten der Behafteten nicht schwer ins Gewicht. Bei *grossen* Pterygien aber ist ihre Leistungsfähigkeit überhaupt eine geringe und die Gefahr eine wesentlich erhöhte. Man thut hier daher wohl, den Eingriff zu *meiden* und, falls der Hornhauttheil durch Verlegung der Pupille das Sehvermögen wesentlich beirrt, sich mit einer *künstlichen Pupille* zu behelfen.

Quellen: *Arlt*, Die Krankheiten des Auges. I. Prag. 1851. S. 158, 160, 163. — *Hasner*, Entwurf einer anat. Begründung der Augenkrankheiten. Prag. 1847. S. 73; Klinische Vorträge etc. Prag. 1860. S. 184, 187, 189. — *Ruete*, Lehrb. der Ophth. II. Braunschweig. 1854. S. 167, 191. — *Stellwag*, Ophth. II. S. 854, 990, 991. — *Szokalski*, Arch. f. phys. Heilkunde. 1845. Nro. 2. — *Arnold*, Die Bindehaut der Hornhaut. Heidelberg. 1860. S. 42. — *Pagenstecher* u. *Sämisch*, kl. Beobachtungen. I. Wiesbaden, 1860. S. 15. — *Winther*, Experimentalstudien über die Path. des Flügelfelles. Erlangen. S. 14, 28, 32, 40, 49, 50. — *Hippel*, Berlin. kl. Wochenschrift. 1868. Nro. 17. — *Niemetschek*, Prag. Vierteljahrschrift. 101. Bd. S. 81. — *Mannhardt*, A. f. O. XIV. 3. S. 26, 29. — *Mooren*, Ophth. Beiträge. S. 73. — *Knapp*, A. f. O. XIV. 1. S. 267.

2. Die Dürrsucht, Xerosis conjunctivae.

Pathologie und **Krankheitsbild.** Man unterscheidet zwei Grade derselben, den *Xerophthalmus glaber* und *squamosus*.

Der erstere ist gleichbedeutend mit *partieller Vernarbung* der Bindehaut. Er charakterisirt sich durch ausgebreitete sehnigweisse seidenglänzende *Narben*, welche die *Conjunctiva tarsi* und den *Uebergangstheil* durchsetzen und vermöge ihrer Schrumpfung auch wesentlich *verkürzen*. Die *Augapfelbindehaut* erscheint dabei in der Regel auffällig trocken, steif und derb, so dass sie bei jeder Bewegung des Bulbus sich in eine Menge feiner, dem Hornhautrande concentrischer Falten legt. Ihre Oberfläche, sowie jene der *immer getrübten* und *oft auch pannösen Cornea*, hat in Folge der Trocken-

heit des Epithels einen ganz eigenthümlichen matten strohähnlichen Glanz. *Die Absonderung der Bindehaut* ist dabei sehr verringert, was sich nicht nur objectiv, sondern noch mehr subjectiv durch ein äusserst lästiges, besonders zeitweise hervortretendes Gefühl von Trockenheit im Auge, verbunden mit namhafter Behinderung der Lidbewegungen, beurkundet.

Der anatomische Grundcharakter des *Xerophthalmus squamosus* ist völliger *Untergang der Conjunctiva sammt Adnexis in einem sehnigen Narbengefüge*, welches natürlich der *secretorischen* Fähigkeiten völlig entbehrt, zugleich aber auch durch seine geringe Flächenausdehnung und durch Derbheit die *Bewegungen* des Bulbus und der Lider wesentlich hemmt, also auch die Abstossung und Ausschwemmung der *Epithelzellen* hindert und damit deren *Austrocknung* und *Ansammlung* in dem verengten Conjunctivalsacke begünstiget. Man findet daher bei Eröffnung der Lidspalte den ganzen sehr zusammengeschrumpften *Conjunctivalsack sammt der Cornea überkleidet* von einem aus trockenen Epithelplatten, Fett, grumöser organischer Masse, Schleim und bisweilen auch aus Kalkkörnern bestehenden Stratum einer pulverig fettigen, grauweissen oder gelblichen, fettigglänzenden, schilferigen und bisweilen feinkörnigen Masse. Die *Cornealoberfläche* ist pannös getrübt, oder von einer sehnenähnlichen Neubildung bedeckt; die *Bindehautsubstanz* ganz sehnig entartet, dicht, derb; *die Carunkel* meisthin verschwunden oder nur rudimentär vorhanden; *die halbmondförmige Falte* verstrichen. *Die Pseudoconjunctiva* zieht daher *direct*, in *Einer* Flucht, von der *Scleraloberfläche* zu den *Lidwinkeln*. In der *Breite* der Lider senkt sie sich nur auf eine geringe Tiefe ein und springt immer von der Sclera sogleich auf die *Oberfläche des Tarsus* über.

Bisweilen ist die Bindehaut so verkürzt, dass das sie vicariirende sehnige Gefüge fast unmittelbar vom *Rande der Hornhaut* zu der *inneren Lefze der Lidränder* übergeht und die *Bewegungen* der Lider sohin völlig aufgehoben erscheinen, die Lidspalte also halb offen steht. *Der Lidknorpel* ist in den früheren Stadien meistens verdickt, später aber gewöhnlich stark geschrumpft, mannigfaltig verbogen und die *Lider* daher en- oder ectropionirt. Die *Meibom'schen Drüsen* und die *Wimpernbälge* zeigen sich der Regel nach verkümmert oder ganz untergegangen *(Wedl)*. *Die Thränenpunkte* sind häufig verstrichen, der *Thränensack* atrophirt, die *Thränendrüse* in vielen Fällen, aber nicht immer *(Hasner)*, im Schwunde begriffen. Vermöge dem Untergange der *secretorischen Gebilde* und der Ausführungsgänge der Drüse ist das *Weinen* unmöglich geworden und selbst starke Reizmittel, auf die Oberfläche des Auges gebracht, rufen nur eine schwache Reaction hervor, welche sich durch Injection der Gefässe und durch unangenehme Gefühle von Drücken, Brennen etc. zu erkennen gibt.

Ursachen. Die *nächste Ursache des Xerophthalmus* ist meistens die *degenerative Form* der Syndesmitis (S. 413), ein hochgradiges *diffuses* oder *sulziges* Trachom, letztere beide besonders dann, wenn sie vernachlässigt oder durch zu starke Caustica misshandelt wurden. Nicht minder zählt die Xerosis zu den Nachkrankheiten der *Diphtheritis conjunctivae* und ist hier vornehmlich bei *brandigen* Abstossungen zu fürchten *(Graefe)*. Mitunter entwickelt sie sich auch in Folge eines lange Zeit auf die Bindehaut wirkenden *äusseren Reizes*, z. B. bei Trichiasis, Entropium, Lagophthalmus: oder in Folge einer *Verwachsung der beiden Bindehautblätter* während dem Verlaufe von Entzündungen, nach *Anätzungen* oder *Verbrennungen*, oder nach dem seltenen *Pemphigus conjunctivae* (S. 414).

Eine besondere Erwähnung verdienen die *auf den Lidspaltentheil beschränkten Vertrocknungen*, welche mit der *Neuroparalysis* (S. 11) im Zusammenhange stehen

und ihren nächsten Grund in der verminderten Thränenabsonderung und in dem mangelhaften Lidschlusse finden. Hierher gehört wahrscheinlich auch die an Lagophthalmus und an venöse Hyperämie gebundene Vertrocknung des Lidspaltentheiles bei der *Cholera (Graefe)*, so wie vielleicht die *Xerosis partialis* oder *triangularis*, welche man bei tief herabgekommenen, marastischen, anämischen, besonders aber bei scorbutischen Individuen wiederholt beobachtet hat und welche mit Hemeralopie gepaart während der letzten Wochen der vierzigtägigen Fasten in Russland häufig vorkommen soll *(Bitot, Blessig)*. Der Lidspaltentheil der Bindehaut wird bei dieser Krankheit trocken, fettig, glanzlos, wie staubig, nimmt kein Wasser an und legt sich bei Bewegungen des Bulbus in feine Falten. Seine Oberfläche ist *inselweise* oder seiner *ganzen Ausdehnung* nach von vertrockneten Epithelialzellen bedeckt, welche zum Theile schon in Zerfall begriffen sind *(H. Cohn)*. Meistens ist dabei eine stärkere Reizung nachzuweisen. Nach längerer Zeit wird das xerotische Epithel *abgestossen* und durch normales ersetzt, oder es entstehen *Geschwüre*. Oft greift die Xerosis auch auf die *Hornhaut* über und führt hier zu Verschwärungen mit allen ihren Folgen, bisweilen sogar zur *Necrosis (Blessig)*. Die unter ähnlichen Verhältnissen, nämlich bei schlecht gehaltenen Sklaven vorkommende *Ophthalmia brasiliana (Gama Lobo)* soll die eigenthümliche xerotische Krankheitsform in ihren *höchsten* Graden zum Ausdrucke bringen. — Im Uebrigen will man die trianguläre Xerosis auch bei *ganz gesunden*, wohl genährten Individuen, vornehmlich aber als einen *Ausgangszustand* nach Ophthalmien, welche zur Schrumpfung der Bindehaut führen, beobachtet haben *(H. Cohn)*. Es liegt auf der Hand, dass *diese* Fälle von den oben erwähnten strenge zu scheiden sind, um so mehr, als letztere mit dem Grundleiden in der Regel zur Heilung gelangen, während die Xerosis als Folge *degenerativer* Zustände der Conjunctiva *ständig* und *unheilbar* ist.

Behandlung. Bei *Xerophthalmus squamosus* hat man, um das vertrocknete Epithel aufzuweichen und auszuschwemmen, sowie um die Cornea vorübergehend durchsichtiger zu machen und die Thränen einigermassen zu ersetzen, öftere *Einträufelungen von Kochsalzlösungen*, von Solutionen caustischer oder kohlensaurer Alkalien, von verdünnter Essigsäure, von Milch u. s. w. empfohlen. Am besten scheint die öftere *Einpinselung von Glycerin* zu entsprechen, indem es sich längere Zeit in dem Bindehautsacke hält, denselben sehr schlüpfrig macht und die Trübungen der Cornea merklich aufhellt.

Quellen: *Arlt*, Die Krankheiten des Auges. I. Prag 1851. S. 126. — *Hasner*, Entwurf einer anat. Begründung etc. Prag. 1847. S. 78; Beiträge zur Anat. und Phys. des Thränenleitungsapp. Prag. 1850. S. 101. — *Ruete*, Lehrb. der Ophth. II. Braunschweig. 1854. S. 172. — *W. Ch. H. Weber*, Ueber die Xerosis conj. Giessen. 1849. S. 3, 11, 14, 23, 28, 34. — *Wedl*, Atlas, Conj. Sclera. — *Stellwag*, Ophth. II. S. 865, 992. — *Piringer*, Die Blennorrh. am Menschenauge. Graz. 1841. S. 224, 423. — *Graefe*, A. f. O. I. 1. S. 249; XII. 2. S. 202. — *Bitot, Blessig*, Centralbl. 1867. S. 424. — *H. Cohn*, Ueber Xerosis conjunctivae. Diss. Bresslau. 1868. S. 32. — *Gama Lobo, Ullersperger*, kl. Monatbl. 1866. S. 65.

NEUNTER ABSCHNITT.

Die Entzündung der Lider, Blepharitis.

Anatomie. Die beiden Lider, *Augendeckel*, *Palpebrae*, schliessen die Eingangsöffnung der Augenhöhle und lagern der vorderen Convexität des

Bulbus unmittelbar an, indem sie durch Muskelwirkung und durch den Druck der Atmosphäre an dieselbe angepresst werden. Sie grenzen sich mit einem freien *Rande* gegen die *Lidspalte* ab, welche letztere einen *äusseren* spitzen und einen *inneren* abgerundeten *Winkel (Canthus)* bildet. Am *Lidrande* unterscheidet man ausser der bei 1‴ breiten *Randfläche* (Fig. 57 *a*, nach *Donders*) eine *äussere* und eine *innere Lefze*. Die *äussere* Lefze *b* ist stark abgerundet und wird von den *Wimpern* oder *Cilien* in verschiedener Höhe durchbohrt. Die *innere* Lefze *c* hingegen stellt eine fast rechtwinkelige Kante dar, an welcher dicht an einander gereihet die *Tarsaldrüsen* und, nahe dem inneren Lidwinkel, die *Thränenröhrchen* münden.

Fig. 57.

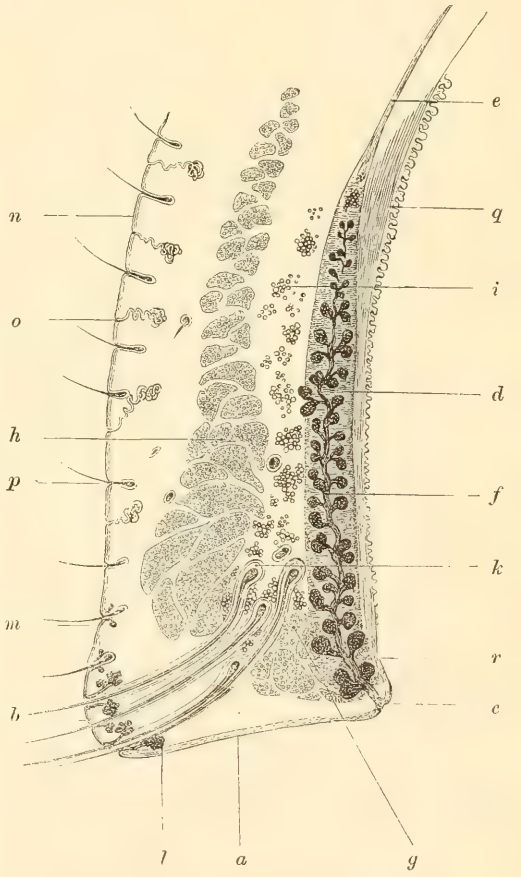

Bei der *Zusammensetzung* der Lider concurriren eine Reihe von Gebilden des mannigfaltigsten anatomischen Charakters. Sie sind:

1. *Die Lidknorpel, Tarsi d*, welche die feste *Grundlage* der Augendeckel bilden. Sie sind eigentlich nur verdichtetes, aus mannigfaltig sich durchkreuzenden Faserbündeln gebildetes und von zahlreichen elliptischen Kernen durchstreutes Bindegewebe, welches sich nicht rein von dem submuscularen und submucösen Gefüge lospräpariren lässt. Der *obere* Knorpel ist weit dicker, breiter und dichter, als der *untere* schmälere, mehr hautartige. Ihre Gestalt ist halbmondförmig mit einem *inneren* stumpfen und einem *äusseren* spitzen Winkel, welche beide etwas über die Canthi der Lider hinausragen. Der der Lidspalte zugekehrte Rand ist scharf abgesetzt, er bildet eine Fläche. Von da ab gegen den orbitalen Rand verschmächtigen sich die Knorpel und gehen endlich in eine *Fascie e* über, welche sich am Rande der Augenhöhle festsetzt. Die obere Hälfte dieser *Fascia tarsoorbitalis* oder *Augenlidbinde* steht mit dem *Aufhebemuskel* in Verbindung, dessen Sehne in eine breite Membran ausläuft und sich in jene Fascie verliert.

Am inneren Lidwinkel hängt die Augenlidbinde mit dem *inneren Lidbande*, dem *Ligamentum palpebrarum internum*, zusammen. Es ist dies ein fast 2‴ breiter, sehr fester, sehniger Strang, welcher unmittelbar unter der Haut liegt und bei einem auf die äussere Commissur ausgeübten, nach hinten gerichteten Zuge merklich hervortritt. Es *entspringt* dieses Band an der Antlitzfläche des Stirnfortsatzes des Oberkiefers im *Periost* und streicht in einer nach *hinten* gerichteten Curve fast *horizontal* über den oberen Theil des Thränensackes gegen die innere Lidcommissur hin. *Vor* dieser spaltet es sich in *zwei Hörner*, welche sich theils an den Knorpelwinkeln und den umgebenden Theilen der Lidbinde, theils in dem hinter der Carunkel gelegenen Bindegewebe verlieren. Seine *hintere Fläche* löst sich in ein dichtes sehniges Maschenwerk auf, das zwischen dem Bulbus und dem Thränensacke nach hinten dringt und theilweise mit dem sehnigen Ueberzuge des Thränensackes zusammenhängt, diesen mächtig verstärkend (S. Thränenorgane).

Als *äusseres Lidband* kann man eine sehnige, mit elastischen Elementen reichlich durchsetzte Verdichtung des Orbitalgefüges betrachten, welche von der *hinteren Fläche* der Lidbinde in der Gegend der äusseren Commissur ausgeht und mit der Augenhöhlenfläche des Wangenbeines und der Scheidenhaut des Bulbus zusammenhängt.

2. *Im Inneren des Knorpels*, umschlossen von dessen Gefüge, lagern Talgdrüsen *f*, welche allgemein als *Meibom'sche Drüsen* beschrieben werden. Es sind dieses langgestreckte, stellenweise bedeutend ausgeweitete Schläuche, an deren Wandungen eine Anzahl von rundlichen oder birnförmigen kurzgestielten Drüsenbläschen münden. Es öffnen sich diese Schläuche dicht an einander gedrängt an der *inneren* Lidlefze (bei *c*). Ihr dem Lidrande zunächst gelegener, weitester und mit den grössten Lobulis besetzter Theil liegt *ausserhalb* des Tarsus, umgeben von Bindegewebe und Muskelfasern. *Innerhalb* des Knorpels streichen sie nahezu senkrecht gegen dessen Orbitalrand, ohne ihn jedoch zu erreichen, indem sie bald früher bald später blind enden, oder aber mit nebenstehenden Schläuchen zusammenfliessen. Sie nähern sich auf diesem Wege bald mehr der *vorderen*, bald mehr der *hinteren* Tarsalfläche, und hier und da geschieht es, dass einzelne Lobuli aus dem Tarsus heraus ins submusculare oder submucöse Gefüge reichen.

Ihr Product, *die Augenbutter*, *Lemma* oder *Sebum palpebrale*, sind vorwiegend Zellen, deren Inhalt rasch verfettiget und welche, indem die Zellenmembran berstet und zu Grunde geht, in Gestalt von Fettkörnchen ausgeschieden werden.

3. *Die Muskeln.* Es sind dies theils *animalische*, wie der *Kreismuskel* und der *Levator palpebrae superioris*, theils *organische* glatte, wie die beiden *Musculi palpebrales* oder *orbitopalpebrales (H. Müller, Henle, Sappey, Harling)*.

a) Der Kreismuskel, M. orbicularis palpebrarum, ist ein flacher scheibenförmiger Muskel, welcher nicht nur beide Knorpel und die Lidbinde, sondern auch die Antlitzfläche der den Orbitalrand umgebenden Knochen in ziemlicher Ausdehnung deckt. Man unterscheidet eine *Lidportion* und eine *Orbitalportion*. Dazu kömmt ein *peripherer oder accessorischer Theil*, welcher aus groben und dicken, dunkel gefärbten und durch Fett von ein-

ander mehr minder getrennten Bündeln besteht, die in der Nähe der Orbitalportion vom Periost entspringen, dieser jedoch nur *theilweise* sich anschliessen, zum anderen Theile aus der Richtung der Kreismuskeln heraustreten und in den nachbarlichen *Hautpartien* sich inseriren. Auch wird fast allseitig noch der *Thränenmuskel* oder *Horner'sche Muskel* zum Orbicularis gerechnet, indem er sich in der That mit der Mehrzahl seiner Bündel dem Kreismuskel anschmiegt und so die Rolle eines gesonderten *Kopfes* spielt.

α) Die *Lidportion* besteht, namentlich in der *oberen* Hälfte, aus zarten und blassen Bündeln, welche, enge an und neben einander gedrängt, die Lidknorpel und Lidbinde nach oben und unten *bis zum Orbitalrande* decken, nach *aussen* aber den Orbitalrand *überschreiten* und 7—8 Linien hinter die äussere Commissur reichen. Die den Lidrändern *zunächst* gelegenen Bündel streichen fast horizontal; je weiter davon entfernt, desto stärker gekrümmte Bögen beschreiben die Fasern. *Jenseits* der Commissur stossen die Bündel der beiden Hälften in Winkeln an einander, die um so spitzer sind, je näher der Commissur die Fasern enden. Es hängen die letzteren hier durch festes derbes Bindegewebe mit der unterlagernden Fascie zusammen. Bei genauer Untersuchung findet man, dass die einzelnen Bündel sich *spalten* und theilweise in die *andere* Hälfte des Muskels übertreten, theilweise aber in dem Bindegewebe an der Grenzmarke beider Hälften enden. Es setzt sich die Lidportion des Orbicularis aus Muskelfasern zusammen, welche theils vom *Thränenbeinkamme* kommen, theils von dem *Lidbande* und seinen Ausläufern entspringen und früher allgemein als zwei *gesonderte Muskeln* beschrieben wurden *(Arlt)*.

Die Thränenkammpartie, der sogenannte *hintere Thränenmuskel, M. lacrymalis posterior* oder *Horneri*, ist ein ziemlich breites und dickes, länglich viereckiges Fleischbündel, welches hauptsächlich von dem Perioste des oberen Drittheiles der *Crista lacrymalis* und der angrenzenden Portion des *Thränenbeines*, mitunter jedoch auch theilweise von der die Thränenrinne schliessenden *Aponeurose* entspringt und in einem *nach innen convexen* Bogen gegen den Canthus internus der Lider hin streicht (Siehe Thränenorgane). *Bevor* es denselben erreicht, theilt sich der breite platte Muskelbauch in einen *oberen* und *unteren Kopf*, deren einer zum oberen, der andere zum unteren *Lidrande* geht. Einzelne der Bündel heften sich hier an das Balkenwerk der hinteren Lidbandfläche, andere umspinnen die Thränenröhrchen; die *Hauptmasse* jedoch setzt sich gegen die Lidränder und in deren Innerem gegen die äussere Commissur hin fort. Ein Theil dieser Muskelfasern, welche man als *Musc. subtarsalis g* beschreibt, läuft innerhalb und *hinter den Cilien*, die Ausführungsgänge der Meibom'schen Drüsen in Achtertouren umspinnend *(Wolfring)* und, getrennt von der Lidportion, zwischen dem freien Rand des Tarsus und der Lidranddecke. Er erreicht *nicht* die äussere Commissur, indem seine Fasern sich schon früher an verschiedenen Stellen in der Haut der Lidranddecke inseriren. Der andere Endtheil der Thränenkammpartie lagert der Randzone des Knorpels auf und streicht *vor* den Cilien. Er geht über die äussere Commissur hinaus, wo die Bündel der beiden Hälften in Winkeln an einander stossen.

Die Lidbandpartie zerfällt in eine *obere und untere Hälfte. Beide* entspringen theils von den *äusseren* Enden und den sehnigen *Hörnern* des Lidbandes, theils aus der Tiefe von dem sehnigen *Maschenwerke*, in welches sich die hintere Fläche des fraglichen Ligamentes auflöst, und von dem fibrösen Ueberzuge des Thränensackes. Die den Lidrändern *zunächst* streichenden Bündel liegen zum Theile *über einander* (bei *h*), zum Theile decken sie auch die mehr peripheren Bündel der Thränenkammpartie und reichen mit ihren Enden 7—8 Linien über die äussere Commissur hinaus *(Arlt)*.

β) *Die Orbitalportion* entspringt theils von der *inneren* Hälfte des Lidbandes, theils von den nachbarlichen *Knochenflächen*, namentlich aber von der Leiste des Oberkieferfortsatzes bis herab zum Canalis infraorbitalis und vom Stirnbeine bis zur Incisura supraorbitalis. Einzelne Bündel kommen auch aus der *Tiefe* von dem sehnigen Fachwerke des Lidbandes und von dem fibrösen Ueberzuge des Thränensackes. Die Bündel sind dick, dunkel gefärbt und gehen an der Schläfenseite *ohne Unterbrechung* und *ohne festere Verbindung* mit der Unterlage in einander über. Nur einzelne Bündel treten aus dem Kreise heraus, um sich hier und da mit der überlagernden *Haut* zu verbinden *(Arlt)*.

b) Der Aufhebemuskel hat einen langen schmalen, bandförmig zusammengedrückten Bauch. Er entspringt gemeinschaftlich mit den geraden Augenmuskeln an der Peripherie des *orbitalen Sehloches*, streicht an der Decke der Augenhöhle nach vorne und setzt sich, etwas verbreitert, an der Fascia tarsoorbitalis nahe dem convexen Rande des oberen Lidknorpels fest.

c. *Der obere Musculus palpebralis* oder *orbitopalpebralis* steht in unmittelbarem Zusammenhange mit dem Levator und stellt gleichsam eine Fortsetzung desselben dar. Seine organischen Fasern entspringen nämlich zwischen den animalischen des Aufhebemuskels und verbreiten sich, nur von vereinzelten *transversalen* Fasern durchstreut, flächenartig zwischen dem vorderen Blatte des Conjunctivalsackes und dem darüber liegenden Lidknorpel mit seiner Aponeurose. Der Muskel hat die Form eines abgestutzten, etwa 12—14 Millim. hohen Dreieckes, dessen Basis sich über die ganze Breite des Lidknorpels und seiner Aponeurose von einem Orbitalrande zum anderen erstreckt. Von seinen vielfach unter einander anastomosirenden Längsfasern setzen sich die *randständigen* an der inneren und äusseren *Orbitalwand*, nahe der vorderen Randleiste, die anderen jedoch in einer schräg aufsteigenden gekrümmten Linie längs der oberen Randzone des Lidknorpels an. Muskel und Tarsus vereinigt stellen also einen Kreisquadranten vor, der zu beiden Seiten an der Orbitalwand festhängt. Der Muskel kann nur in *verticaler* Richtung wirken. Er wird sowohl bei *weiter Oeffnung* als bei der *Schliessung* der Lidspalte verlängert und gedehnt, ist also *Antagonist* für den *Orbicularis und Levator*, wirkt diesen entgegen, graduirt deren Leistungen und gibt denselben eine gewisse Regularität *(Sappey, Harling)*. Seine Lähmung *bedingt* eine eigenthümliche, gewöhnlich mit *Myosis* einhergehende, geringgradige *Ptosis* des oberen Lides *(Horner)*.

d. *Der untere Musculus palpebralis* ist mehr netzförmig mit vorwiegend *sagittaler* Richtung. Er liegt dicht unter der Conjunctiva und geht von dem orbitalen Gewebe nahe der Uebergangsfalte bis dicht an den convexen Rand des *unteren* Tarsus, wo er mit elastischer Sehne endet. Er hat im Vereine mit dem oberen Palpebralmuskel und mit den organischen *Orbitalmuskeln* zweifelsohne den Zweck, einen genauen Anschluss der Lider an den Bulbus und die Weichtheile der Orbita zu vermitteln, was unter Anderem auch für die *Thränenleitung* von der grössten Wichtigkeit ist. Ob derselbe das untere Lid zu *senken* vermag, steht dahin *(Harling)*.

4. Unterhalb des Kreismuskels findet man ein von *Fettgewebe i* durchsetztes Stratum von Bindegewebe, welches der Oberfläche des Knorpels anhängt und mit dem subcutanen Gewebe in Zusammenhang steht. In diesem Stratum nahe dem freien Lidrande lagern, vom Orbicularmuskel gedeckt und von Fettgewebe umhüllt, die *Bälge der Wimpern* oder Cilien *k*. Deren Grund ragt bei 1‴ und selbst mehr *über* das Niveau der Lid*randfläche* empor. Ein Theil der Bälge sitzt fast unmittelbar der Knorpeloberfläche auf und ist fest mit derselben verbunden; ein anderer Theil aber sitzt etwas lockerer in der submuscularen Schichte, näher oder ferner dem Tarsus und in verschiedener Höhe. Ziemlich nahe der Mündung öffnet sich in jeden Balg eine Anzahl von traubigen *Schmeerdrüsen l*, deren fettiges Product die Wimpern beölt.

In nächster Nähe der Cilien finden sich zahlreiche kleine Härchen *m*, deren Bälge theilweise ebenfalls mit schön entwickelten Talgdrüsen versehen sind *(Moll)*. Die Wimpern sind einem beständigen *Wechsel* unterworfen. Haben sie ihre normale Länge erreicht, was ungefähr binnen 150 Tage geschehen soll, so löst sich ihr Bulbus los (wie bei *l*), während auf der Papille ein neues Härchen sich entwickelt, welches das alte vor sich hertreibt, bis dasselbe ausfällt oder durch Reiben, beim Waschen des Gesichtes u. s. w. entfernt wird *(Donders)*.

5. *Die äussere Lidhaut n* ist eine sehr zarte, an elastischen Elementen arme Fortsetzung des allgemeinen Integumentes, welche durch lockeres

langfaseriges fettloses *subcutanes* Gewebe mit den Unterlagen zusammenhängt und sich in breiten Falten aufheben lässt.

In dem Unterhautgewebe lagern zahlreiche *Schweissdrüsen o* und die zarten Bälge höchst feiner Härchen *p*, welche die äussere Lidhaut besetzen. Die dem *Lidrande nahen* Schweissdrüssen geben ihre charakteristische Knäuelform auf und werden zu wenig gewundenen verhältnissmässig weiten Kanälen, welche in die Ausführungsgänge der *Haarbälge* münden *(Moll, Stieda)*.

6. An der inneren Fläche des Tarsus und der Fascia tarsoorbitalis lagert, durch straffes *submucöses* Bindegewebe fest verbunden, die durch ihre Papillen ausgezeichnete *Conjunctiva tarsi q*.

7. *Die arteriellen Gefässe* der Lider stammen aus der *Arteria ophthalmica* und treten als *Arteria palpebralis interna et externa* an die Augendecke heran. Sie anastomosiren vielfach mit Zweigen der *Art. angularis, lacrymalis, temporalis superf. ant. und transversa faciei* und bilden so zwei die Lidspalte umkreisende Gefässbögen, den *Arcus tarseus superior* und *inferior*.

Der *untere Bogen* verläuft längs dem convexen Rande des unteren Lidknorpels, beim Kinde etwa 2—3 Millim. vom Lidrande entfernt. Der *obere Bogen* liegt dem Lidrande etwas näher (1—2 Millim.), gleich dem unteren an der *Vorderfläche* des Tarsus. Er gibt etwa 3—4 Millim. von den beiden Canthis entfernt je einen Arterienzweig ab. Beide Zweige convergiren gegen einander und bilden anastomosirend einen *zweiten Arterienbogen (Henle)*, welcher unmittelbar am convexen Rande des *oberen* Tarsus verläuft. Von diesen Bögen und den mit ihnen verbundenen Gefässen gehen nun zahlreiche Zweige zur Haut und den Muskeln der Lider, zur Conjunctiva und zum Tarsus, welchen sie zum Theile *durchbohren*, um sich an dessen innerer Seite in der Lidbindehaut zu verzweigen *(Wolfring)*.

Die *Venen* sammeln sich in der oberen und unteren *Lidvene* und gehen in die *Venae temporales mediae* und *Vena facialis antica* über. Die *Lymphgefässe* treten in die oberflächlichen Gesichts- und Submaxillardrüsen ein.

Die *Hautnerven* sind Zweige des *Trigeminus*. Der Orbicularmuskel wird vom *Nervus facialis*, der Aufhebemuskel aber vom *Nervus oculomotorius* und die *organischen* Muskeln vom *Nervus sympathicus* (S. 9) versorgt.

Nosologie. Die Lider lassen sich als *Falten der äusseren Haut* betrachten, welche in ihren einzelnen Bestandtheilen gewisse Modificationen erlitten haben. Dem entsprechend sind denn auch die verschiedenen Formen der Blepharitis nur Wiederholungen jener Processe, welche täglich an anderen Bezirken des allgemeinen Integumentes beobachtet werden und genügend bekannt sind, also einer eingehenden Erörterung kaum bedürfen.

1. Sehr häufig werden *die Lider ihrer ganzen Dicke nach in einen Gewebswucherungsprocess verwickelt*. Gewöhnlich geschieht dieses auf *secundäre* Weise, durch Fortpflanzung der Entzündung von den nachbarlichen Theilen aus; das *Centrum* des Herdes ist dann bald in der Bindehaut, bald im Augapfel, in der Orbita oder deren knochigen Wandungen, oder in den Weichtheilen der angrenzenden Gesichtsportionen zu suchen. Die Mitleidenschaft der Augendeckel pflegt sich unter solchen Umständen mehr durch die Erscheinungen des *entzündlichen Oedemes* geltend zu machen und rasch zurückzutreten, sobald der Process im Centrum seines Herdes den Höhenpunkt überschritten hat und seinem Ausgleiche zustrebt. Bisweilen jedoch führt die entzündliche Gewebswucherung thatsächlich zur *Hypertrophie der constituirenden Theile*, besonders wenn sich die Anfälle der Entzündung öfter wiederholen, oder wenn der *Grundprocess* in den *chronischen*

Verlauf einbiegt und die Blepharitis längere Zeit hindurch bei geringen Intensitätsgraden unterhält.

Dauernde Unterbrechung der *Lymphbahnen* und Behinderung des *venösen Rückflusses*, wie selbe bisweilen nach Caries oder Nekrose des unteren äusseren Orbitalrandes oder des aufsteigenden Unterkieferastes durch ausgebreitete und tief in den Knochen eindringende Narben gesetzt werden, machen das Oedem der Lider öfters *ständig*. Die Lider erscheinen dann manchmal in dem Masse aufgetrieben, dass die Lidspalte fast geschlossen und das Gesicht sehr beirrt wird. Das Infiltrat ist unter solchen Umständen gewöhnlich mehr *sulzartig* und, da nebenbei das Unterhautbindegewebe in sehr auffälligem Grade verdichtet, übernährt zu sein pflegt, hat die Geschwulst meistens eine ziemlich bedeutende Consistenz.

Oft genug tritt die Blepharitis auch mehr *selbständig und mit hohen oder höchsten Intensitätsgraden* auf. Das *Product* ist dann eine vorwaltend aus wuchernden Zellen und Kernen bestehende *starre* derbe Masse, welche sich vornehmlich in den *lockerer* gewebten *inneren* Schichten der Augendeckel anhäuft und meistens sehr umfangreiche *Geschwülste* erzeugt. Es *schmelzen* diese Massen in der Regel bald zu *Eiter*, während sie an der Peripherie durch fortgesetzte Gewebswucherung sich mehr und mehr ausdehnen *(Lidabscess)*.

Ausnahmsweise tragen derlei Abscesse den Charakter eines *Anthrax* oder *Carbunkels (Himly, Mackenzie)* und führen durch *brandige* Abstossungen zu ausgebreiteten Substanzverlusten, wenn nicht früher der Tod dem Leiden ein Ende macht. Es sind diese Zustände zu unterscheiden von dem *Oedema malignum* oder *gangraenosum*, welches besonders bei Leuten vorkömmt, die sich mit Thierabfällen beschäftigen. Es hat anfänglich oft ganz das Ansehen eines einfachen Oedems, dehnt sich jedoch rasch bis auf den Hals, die Brust und den Bauch aus, wirft Brandblasen auf, erzeugt nekrotische Schorfe und zerstört die Haut in weitem Umkreise. Oft geht der Kranke auch unter *allgemeinen* Erscheinungen zu Grunde *(Mauvezin, Debrou)*.

Eine besondere Form der Blepharitis ist der *Lupus*. Er entwickelt sich nur selten *primär* in den Lidern, sondern greift auf diese meistens *secundär*, von den *Nachbartheilen* des Gesichtes aus, über. Er zerstört gewöhnlich grosse Portionen der Augendeckel und veranlasst, falls er sich zeitlich begrenzt, deren Schrumpfung zu formlosen Wülsten. Häufiger consumirt er die Lider ihrer *ganzen* Ausdehnung nach, geht auf die *Bindehaut* und den *Augapfel* über und frisst wohl auch die *knochigen* Wandungen der Orbita sammt deren locker gewebtem Inhalte weg, falls nicht früher der *Tod* eintritt.

Ebenso grosse Verwüstungen richten bisweilen *secundäre syphilitische Geschwüre* im Bereiche der Lider an. Es breiten sich dieselben meistens von den *umgebenden* Weichtheilen und Knochen des Gesichtes auf die Augendeckel aus. Mitunter jedoch treten sie *selbständig* in den Lidern auf. Sie gehen dann in der Regel hervor aus harten und wenig empfindlichen Knoten, die in der *äusseren Haut* und dem *subcutanen* Bindegewebe sitzen und, indem sie von der Oberfläche aus schmelzen, hässliche *Geschwüre* mit infiltrirtem unebenen, oft trichterförmig eingesenkten Boden, befressenen steilen Rändern und missfärbigem Secrete erzeugen. Ist ein solches *Gumma* an dem *freien Lidrande* zur Entwickelung gekommen, so zerstört es immer *gleichzeitig die äussere Haut, den Knorpel und die Bindehaut* mit den zwischenlagernden Gebilden. Entwickelt sich dasselbe aber mehr an der *Fläche der Lider*, so greift es rasch in die Tiefe, *durchbohrt* wohl auch den Augendeckel völlig und breitet sich überdies der Fläche nach aus, um endlich auch die Brücke, welche es von dem freien Lidrande trennt, zu durchbrechen *(Mackenzie, Desmarres, Wedl, Hirschler)*. Doch nicht immer gehen syphilitischen Verschwärungen Gummen voraus. In einzelnen Fällen beginnt der Process mit Infiltrationen einer Stelle der *Bindehaut*, geht jedoch rasch in *Verschwärung* über und setzt ein conjunctivales Geschwür, das durch seinen speckigen Beleg, die zackig befressenen Ränder und den unebenen löcherigen Boden, so wie durch sein baldiges Uebergreifen auf den Intermarginaltheil und von da auf die äussere Haut sehr ausgezeichnet ist. Wird das Grundleiden durch eine entsprechende Therapie, namentlich mit *Mercurialien*

und, wo der Körper mit diesen etwa schon übersättigt ist, mit *Jodkali*, getilgt; so kömmt es meistens *rasch zur Vernarbung* und zwar ist die *Narbe selbst eine sehr charakteristische*, so dass sie rückwärts auf ein vorausgegangenes syphilitisches Geschwür schliessen lässt. Sie stellt sich nämlich als ein der Cilien ganz barer, scharf gezeichneter, sehnig weisser Strang dar, welcher den Lidrand seiner ganzen Dicke nach durchsetzt und vermöge seiner starken Schrumpfung in Gestalt einer Lücke einbuchtet *(Hirschler)*.

2. In anderen, nicht minder häufigen Fällen *beschränkt sich die Entzündung auf einzelne Bestandtheile der Lider*, die Blepharitis ist eine partielle.

a. Die äussere Lidhaut und das darunter gelegene *lockere Bindegewebe* participiren fast immer in sehr auffälligem Grade am *Gesichtsrothlauf*. Oft greift der letztere auch wohl tiefer, wo dann die *Bindehaut* die Erscheinungen des *entzündlichen Oedemes* und selbst die der wahren Chemosis darbietet. Im Verlaufe des Erysipels entwickeln sich nicht selten *Eiterblasen* an der Oberfläche der Lider, oder es bilden sich *Abscesse* aus, welche arge Verwüstungen in den locker gewebten Stratis sowie in der äusseren Haut anzurichten im Stande sind. Mitunter sterben die Lider wohl auch durch *Brand* ab und die Gangrän verbreitet sich mehr oder weniger weit in das Orbitalgewebe *(Biermann)*.

Primär entsteht die Dermatitis der Lider öfters nach heftigen *traumatischen* Eingriffen, besonders aber in Folge von *Verbrennungen* und *Anätzungen*. Es kommt dann ziemlich häufig zu ausgebreiteten *Verschwärungen* der äusseren Liddecke und, indem der Substanzverlust durch eine stark zusammenschrumpfende Narbe geschlossen wird, zu Verkürzungen der Lidhaut, zu Abhebungen der Augendeckel vom Bulbus mit oder ohne Verkrümmung derselben *(Ectropium)*. Griff der Verschwärungsprocess auf die *freie Randfläche* der Lider hinüber, so resultirt nicht selten eine Verwachsung der Lidspalte in grösserer oder geringerer Ausdehnung *(Ankyloblepharon)*. Falls die Vereiterung wegen extensiver Wirkung des ätiologischen Momentes sich bis in den *Bindehautsack* hinein erstreckte, verwächst bisweilen die *innere* Lidfläche in grösserer oder geringerer Ausdehnung mit der Oberfläche des *Bulbus (Symblepharon anterius)*.

Hautgeschwüre finden überdies in seltenen Fällen ihre Veranlassung in der *Einimpfung* von *Schankereiter*. Sie tragen dann ganz den Charakter des *primären syphilitischen Geschwüres* und breiten sich öfters sehr weit nach allen Richtungen aus. Ihr Lieblingssitz ist die mit einem zarteren Integumente bekleidete Lid*randfläche (Mackenzie, Desmarres)*.

Ausserdem ist die äussere Lidhaut gar oft der Boden für *exanthematische Efflorescenzen*. Es gibt kaum einen Ausschlag acuten oder chronischen Verlaufes, welcher sich nicht nebenbei an der Liddecke localisiren könnte. Von besonderer praktischer Wichtigkeit sind die pustulösen Efflorescenzen des *Eczems* und der *Blattern*. Es schiessen dieselben nämlich nicht selten in sehr grosser Zahl an den *Lidrändern* auf und führen dann bisweilen gleich von vorneherein, oder aber indem sie unter Aufgeben ihres specifischen Charakters in eine Blepharitis ciliaris übergehen, zu den traurigen Folgen der letzteren, insbesondere zur Vereiterung der Haardrüsen oder selbst der ganzen Wimpernbälge, zu narbigen Verbildungen des Lidrandes u. s. w.

Nebenbei möge hier der *Ephidrosis palpebrarum* oder der *Schweisskrankheit* der Lider Erwähnung geschehen. Sie kömmt selten und in der Regel bei Indivi-

duen vor, welche überhaupt zu profusen Schweissen an einzelnen Körpertheilen geneigt sind. Die Lider erscheinen bedeckt von einer klebrigen Flüssigkeitsschichte, welche abgewischt sich alsbald wieder unter der Gestalt zusammenfliessender kleiner Tröpfchen ersetzt. In der *oberen* faltigsten Gegend des oberen Lides wird dieses Secret durch den Lidschlag öfters in Schaum aufgebläht und bedingt daselbst auch gerne Excoriationen *(Graefe)*. Man empfiehlt warme Bäder und kalte Abreibungen gegen dieses im Ganzen sehr hartnäckige Leiden *(Mooren)*.

b. Auch *die Haardrüsen* der Lider sind der Entzündung sehr unterworfen. Es wiederholt sich in ihnen derselbe Vorgang, welchen man an anderen Theilen des allgemeinen Integumentes mit dem Namen *„Hautfinne* oder *Acne"* zu bezeichnen gewöhnt ist. In Folge gewisser Schädlichkeitseinwirkungen beginnen nämlich die *Zellen* zu wuchern, *welche der Innenwand der Drüsenbälge anliegen* und in ihren weiteren Metamorphosen das fettige Drüsensecret darstellen. Die Drüsenhöhle wird dem entsprechend ausgedehnt. Gleichzeitig schwillt aber auch das den Drüsenbalg *umgebende Bindegewebe* vermöge der Hyperämie seiner Gefässnetze und der entzündlichen Producteinlagerung an.

Bei den niedersten Intensitätsgraden des Processes ist die entzündliche Schwellung der bindegewebigen *Drüsenhülle* eine nur geringe, die Krankheit äussert sich vorwaltend durch *Vermehrung des Secretes*, welches übrigens seinem äusseren Ansehen nach nicht gerade beträchtlich von der normalen Hautschmiere abweicht. In vielen Fällen *verhornt* ein Theil der neugebildeten Zellen, während er von den später entwickelten Zellen an dem Haare langsam nach vorne geschoben wird und präsentirt sich dann an der Haarbalgmündung in Gestalt kleiner fettiger *Schüppchen* oder grösserer epidermisartiger grauer fettiger *Schwarten*, welche die äussere Lidlefze in grösserer oder geringerer Ausdehnung überkleiden und einzelne Cilien oder Bündel derselben eine Strecke weit sowohl innerhalb als ausserhalb des Balges scheidenartig überziehen. Der Rest des Secretes vertrocknet zu gelblichen *Borken*, welche den Wimpern und der Epidermis ziemlich fest anhaften.

Bei höheren Intensitätsgraden der Entzündung gewinnt das *Secret* bedeutend an Masse, es wird dünner, dem Eiter ähnlicher, die Krustenbildung an dem Lidrande ist eine überaus reichliche. Gleichzeitig ist aber auch die Gewebswucherung in dem bindegewebigen *Hüllwerke* der Drüse eine sehr üppige, der Lidrand schwillt in der Gegend der entzündeten Drüse beträchtlich an, es entwickelt sich ein sogenannter *Acneknoten* oder, falls eine grössere Anzahl neben einander stehender Acini oder Drüsenpaquete an dem Processe participiret, ein förmlicher *Wulst*. Meistens leidet dann auch der *Haarboden* mit, der krankhafte Wucherungsprocess macht sich auch in den *Haarbälgen* bemerklich.

Die *Zwiebeln* der Wimpern *schwellen* mächtig an, verbreitern sich, so dass sie der Papille mit einer mehr minder *ebenen Fläche* aufsitzen; zugleich werden sie vermöge beträchtlicher Aufquellung der sie constituirenden Zellen *weich*, lassen sich leicht zusammendrücken oder erscheinen gar klebrig. Dabei fällt ihr *enormer Pigmentreichthum* auf, es ist wegen der üppigen Neubildung die Verhornung und die Bleichung der Haarzellen eine *unvollständige* oder *verspätete*. Die Zellen des *Markkanales* hat man bald vorhanden, bald theilweise oder ganz fehlend gefunden. Die *innere Wurzelscheide* haftet zähe dem Schafte, dagegen sehr lose der *äusseren Scheide* an, daher die Wimpern sich *leicht* und *schmerzlos* entfernen lassen (*Schiess-Gemuseus, Saemisch*).

Steigert sich der Process noch weiter, was öfters secundär geschieht, indem der sich sammelnde Drüseninhalt gleich einem fremden Körper auf seine Umgebungen wirkt; oder tritt der Process gleich von vorneherein mit sehr grosser Intensität auf: so ist *Vereiterung* das gewöhnliche Resultat. Es nimmt dann der wuchernde *Inhalt* der Drüse die Eigenschaften des Eiters an, während gleichzeitig das die Drüsenwand *umgebende*, entzündlich angeschwollene Gefüge zerfällt und so die Eiterhöhle vergrössert. Auch hat sich dann der suppurative Process gemeiniglich schon auf den *eigentlichen Haarbalg* fortgepflanzt und hier zur eitrigen Zerfällniss geführt; wird das betreffende Haar ausgezogen, so folgt ihm ein weissgrauer Pfropf, welcher aus Eiterzellen besteht, die *in* und *zwischen* den in üppiger Zellenprolification befindlichen *Wurzelscheiden* lagern und dieselben auch *von Aussen her* umgeben *(Schiess-Gemuseus)*. Das eitrige Product kann sich weiterhin durch *die offene Haarbalgmündung* entleeren oder *es bohrt sich* unter fortgesetzter Schmelzung der infiltrirten Gewebe einen Weg, gelangt allmälig an die Oberfläche und *bricht nach aussen durch*, nachdem die Epidermis blasenartig hervorgetrieben wurde. Gewöhnlich geschieht dieses nahe der *Mündung* des zugehörigen *Haarbalges;* hier entwickeln sich am *öftesten* die *Acnepusteln*, da sich der Eiter in der Richtung der Ausführungsgänge leichter und rascher Bahn bricht, als er das derbere Gefüge der eigentlichen Cutis durchbohrt *(Acne pustulosa)*. Mit der Entleerung des Eiters betritt der Process meistens den Weg zum Ausgleiche. Mitunter jedoch gelangt wegen Ungunst der Verhältnisse der Process nicht zur Heilung, es entwickelt sich an der Stelle der Pustel ein *Geschwür*, welches tiefer und tiefer greift und durch seine Dauer so wie durch seine Folgen in hohem Grade misslich werden kann.

Gleichwie an anderen Theilen der äusseren Haut tritt die Acne auch an dem Lidrande bald in *discreter* Form auf, indem der Process sich auf Einen Acinus oder auf Ein einzelnes Drüsenpaquet beschränkt; bald werden fast *sämmtliche* Talgdrüsen eines oder aller vier Lidränder in den Process verwickelt, wo man dann den Zustand *Blepharadenitis* oder *Blepharitis ciliaris* nennt.

Der Process kann in einem wie in dem anderen Falle jeden beliebigen Intensitätsgrad darbieten. Die *Acne discreta* kömmt am häufigsten in der *knotigen* und *pustulösen* Form vor. Die *Blepharitis ciliaris* hingegen verläuft relativ häufiger bei sehr geringer Intensität und präsentirt sich dann vermöge der geringen Schwellung des hyperämirten Lidrandes unter der Form eines vorwaltend *secretorischen* Leidens *(Blepharitis ciliaris secretoria)*. Doch sind auch *höhere* Intensitätsgrade der Blepharitis ciliaris ganz gewöhnliche Vorkommnisse. Sie führen meistens sehr rasch zu beträchtlicher *Hypertrophie* des die Drüsen und die Cilienbälge umhüllenden Bindegewebes, somit zu einer mehr weniger auffälligen Wulstung und Verhärtung des Lidrandes *(Blepharitis ciliaris hypertrophica)*. Weniger oft entwickeln sich nach theilweiser Vereiterung des entzündlichen Productes *Geschwüre* am Lidrande, welche sich mehr und mehr ausbreiten, zusammenfliessen, die äussere Lidlefze in grösserer oder geringerer Ausdehnung consumiren, wohl auch in die Tiefe greifen und durch die damit verbundenen Substanzverluste in hohem Grade verderblich werden können *(Blepharitis ciliaris ulcerosa)*.

Innig verwandt mit der secretorischen Form der Blepharadenitis und eigentlich nur *gradweise* verschieden ist die *Seborrhoea ciliaris*. Sie wird nur sehr selten und dann in Gesellschaft von Seborrhoe der übrigen Gesichtshaut beobachtet. Der Lidrand ist dabei nicht angeschwollen, nur zeitweise hyperämirt, aber fortwährend mit fettigen Krusten von graugelblicher Farbe bedeckt, welche denen des Gneises der Kinder ähneln, der Epidermis sehr lose anhängen, wenn sie entfernt werden, sich rasch wieder erzeugen und bei vernachlässigter Reinigung der Lider in kurzer Zeit ansehnliche Grössen erreichen.

c. *Die Knorpel* entzünden sich kaum jemals primär und selbständig. Wohl aber sind Entzündungen der *Tarsusdrüsen*, *die Blepharitis tarsalis*, sehr häufig Gegenstand der Beobachtung. Doch wird niemals die *Gesammtheit* der Knorpeldrüsen oder auch nur eine einzelne Drüse ihrer *ganzen* Ausdehnung nach von der Entzündung ergriffen, wenigstens fehlt für einen solchen Vorgang bisher der sichere Nachweis; der Process beschränkt sich vielmehr immer auf *einzelne Acini* oder auf *Theile der gemeinschaftlichen Drüsenschläuche*. Der pathologische Vorgang ist seiner Wesenheit nach derselbe, wie bei der Acne ciliaris. Doch begründen die anatomischen Verhältnisse, die grosse Entfernung der Acini von der Drüsenmündung, die Umspülung der inneren Lidlefze von Thränenflüssigkeit, die versteckte Lage und die Einschliessung des grössten Theiles der Drüse in ein festes, wenig nachgiebiges Fasergewebe manche Besonderheiten. Diesen ist es zuzuschreiben, dass *niedere* Intensitätsgrade des Processes an der Tarsusdrüse nicht leicht zur Beobachtung kommen. Es bedarf eben schon einer mit ziemlicher Heftigkeit auftretenden Gewebswucherung, damit der in Mitleidenschaft gezogene Knorpel aufweicht und durch den Drüseninhalt ausgedehnt werden könne, damit weiters auch die mehr oberflächlichen Schichten in den Process verwickelt werden und sohin Injectionsröthe und Geschwulstbildung den Entzündungsherd *äusserlich* merkbar zu machen im Stande seien. In Uebereinstimmung mit der erforderlichen Intensität des Processes ist das Product der Gewebswucherung in der Regel ein *eiteriges* und zwar entweder ein *rein eiteriges*, oder eine dickliche sulzähnliche blutgestriemte Masse, welche genauere Untersuchungen als *embryonales Bindegewebe* herausgestellt haben, und welche in grösserem oder geringerem procentarischen Verhältnisse mit wahrem Eiter *gemischt* ist. Es findet sich dieses Product gewöhnlich nicht blos im Bereiche der Drüsenhöhle selber, sondern auch in der wuchernden Umgebung, der Entzündungsherd trägt den Charakter eines *Abscesses*.

Es ist sehr wahrscheinlich, dass auf die eiterige Zerfällniss des Entzündungsproductes die Dichtigkeit und Resistenz des Knorpelgefüges insoferne Einfluss nehme, als sie den wuchernden Drüseninhalt unter einen gewissen Druck setzt und solchermassen die Ungunst der obwaltenden Verhältnisse in ähnlicher Weise erhöht, wie dieses bei Abscessen der Fall ist, welche sich unter straff gespannten Aponeurosen entwickeln.

So wie bei der Acne macht sich die Gewebswucherung zuerst an den *Zellen der inneren Drüsenwand* geltend, es nimmt daher der Drüseninhalt beträchtlich an Masse zu. Gleichzeitig beginnt das den Acinus umgebende *Knorpelgefüge* zu wuchern, es injicirt sich und lockert sich auf. Indem solchermassen die Wandungen der Drüsenhöhle nachgiebiger werden, gestatten sie dem Acinus, sich über die Oberfläche des Tarsus zu erheben und so eine Geschwulst zu formiren, welche man mit dem Namen „*Gerstenkorn*, *Hordeolum*“ belegt. Die Ausdehnung des Knorpels geschieht natürlich vorwaltend in jener Richtung, in welcher der Acinus den

geringsten Widerstand findet. Je nachdem daher das entzündete Drüsenbläschen der *vorderen* oder *hinteren* Knorpelwand näher steht, tritt die Geschwulst mehr gegen die äussere Liddecke oder gegen die Conjunctiva tarsi hervor *(Hordeolum externum et internum)*. Liegt der Acinus *ausserhalb des Knorpels*, in der Nähe des *Lidrandes*, so erfolgt die Ausdehnung nach allen Richtungen gleich leicht und daher auch gleichmässig; *randständige* Gerstenkörner gewinnen deshalb immer eine mehr *kugelige* Form, während äussere und innere mit einer *flachen Wand* dem Knorpel aufzusitzen scheinen.

Quellen: *Kölliker*, mikr. Anat. II. Leipzig. 1854. S. 720. — *Henle*, Handb. der Anat. Braunschweig. I. S. 141; II. S. 688, 695, 697. — *Arlt*, Die Krankheiten des Auges. III. Prag. 1856. S. 337, 339; A. f. O. IX. 1. S. 64, 78, 85. — *Albini*, Zeitschrift der Wien. Aerzte. 1857. S. 29. — *Moll*, A. f. O. III. 2. S. 258. — *Donders*, ibid. IV. 1. S. 286, 294. — *Henke*, ibid. IV. 2. S. 70; V. I. S. 133. — *Busch*, ibid. S. 109. — *A. Weber*, klin. Monatbl. 1863. S. 335, 339, 385, 505. — *Wedl*, Atlas, Conj. Sclera. — *Stellwag*, Ophth. II. S. 915, 932, 954, 958, 966, 969, 973. — *Mackenzie*, Traité d. mal. d. yeux. traduit par Warlomont et Testelin. I. Paris. 1856. S. 149, 172, 173, 174, 181. — *Desmarres*, Traité d. mal. d. yeux. Paris. 1847. S. 156, 159. — *Hirschler*, Wien. med. Wochenschrift. 1866. Nro. 72, 73, 74. — *Graefe*, A. f. O. IV. 2. S. 254. — *Himly*, Krankheiten und Missbildungen etc. I. Berlin. 1843. S. 201, 203, 204. — *Mauvezin*, Arch. gén. de med. 1865. S. 421, 689. — *Debrou*, klin. Monatbl. 1866. S. 143. — *Schiess-Gemuseus*, Virchow's Archiv. 27. Bd. S. 132. — *Wolfring*, A. f. O. XIV. 3. S. 165, 166. — *H. Müller*, Zeitschrift f. wissenschaftl. Zoologie. IX. S. 541; Würzburg. Verhandlungen. IX. S. 244. — *Harling*, Zeitschrift f. rat. Med. XXIV. S. 275, 288, 295. — *Sappey*, Gaz. med. de Paris. 1867. S. 681. — *Lesshaft*, Arch. f. Anat. u. Phys. 1868. S. 265. — *Stieda*, Arch. f. mikr. Anat. III. S. 363. — *Horner*, kl. Monatbl. 1869. S. 193. — *Biermann*, ibid. S. 91. — *Mooren*, Ophth. Beiträge. S. 43, 51. — *Sämisch*, klin. Monatbl. 1869. S. 339.

2. Der Lidabscess.

Krankheitsbild. *Charakteristisch ist neben den Erscheinungen der Entzündung die Entwickelung einer mehr minder umfangreichen und nicht ganz scharf begrenzten, anfänglich harten, später aber erweichenden und dann schwappenden Geschwulst in dem lockeren Gefüge unter der äusseren Liddecke.*

Die *Entzündung* tritt häufig unter lebhaftem Fieber auf und trägt ganz den Charakter der *Phlegmone*. Die äussere Liddecke erscheint dann tief und gleichmässig geröthet, heiss, gespannt und glänzend; die darunter gelegene Geschwulst fühlt sich hart an, ist sehr empfindlich gegen jede Berührung und sehr schmerzhaft. In anderen Fällen ist die Hyperämie und örtliche Temperaturerhöhung, die Empfindlichkeit und Schmerzhaftigkeit eine weit geringere, das Fieber fehlt ganz, der Tumor stimmt mehr mit den *Congestions- oder kalten Abscessen* überein. Immer ist die Geschwulst anfänglich von beträchtlicher Consistenz, selbst knorpelhart; in dem Masse aber, als das Product der Gewebswucherung schmilzt, macht sich auch die *Fluctuation* deutlicher und in wachsendem Umfange geltend.

Am häufigsten kommen Abscesse im *oberen* Lide vor, weniger oft im *unteren*, am seltensten in *beiden* Augendeckeln gleichzeitig. Das betreffende Lid ist meistens seiner *ganzen* Ausdehnung nach angeschwollen, da der Abscess in den lockeren subcutanen Schichten sich leicht ausbreiten kann

und sich überdies noch mit einem mächtigen *Congestionsringe* zu umgeben pflegt. Der Tumor erreicht nicht selten das *Volumen* einer Kinderfaust. Seiner *Gestalt* nach ist er meistens wulstförmig; er steigt von dem Lidrande steil empor und fällt nach den übrigen Richtungen flach ab, erstreckt sich übrigens wohl auch über den *knöchernen* Orbitalrand hinaus. Das Lid ist natürlich völlig unbeweglich und die Lidspalte gewöhnlich geschlossen.

Oefter als an den Lidern entwickeln sich Abscesse in der *Augenbrauengegend*. Auch in der *Angulargegend* kommen Abscesse vor. Sie sind, wenigstens anfänglich, sehr schwer oder gar nicht von der phlegmonosen Entzündung des Thränensackes zu unterscheiden, besonders darum, weil sie im weiteren Verlaufe den Thränensack gerne in Mitleidenschaft ziehen. Man beschrieb sie früher unter dem Namen *Anchylops* und, falls der Eiter sich schon nach aussen einen Weg gebahnt hatte, als *Aegylops*.

Ursachen. Bisweilen sind *traumatische*, *chemische* oder andere Schädlichkeiten, welche die Lidgegend treffen, die nächste Veranlassung. Oft entwickelt sich aber auch der Abscess, *ohne dass* sich eine genügende Ursache nachweisen liesse, scheinbar *spontan*. In vielen Fällen ist er der *Ausgang eines Erysipelas faciei*, seltener einer *pyämischen Embolie* der Gefässe.

Verlauf und **Ausgänge.** Der Lidabscess entwickelt sich wohl immer in *acuter* Weise. Wahrhaft *rapid* pflegt der Process bei *phlegmonösem* Charakter zu verlaufen; im gegentheiligen Falle können jedoch wohl auch eine oder mehrere Wochen vergehen, ehe der Eiterherd seine vollständige Ausbildung erreicht hat und den Ausgängen zuschreitet.

Eine *Lösung* des Abscesses *ohne Eiterung* ist jedenfalls überaus selten, fast immer kömmt es zur Suppuration. Diese beginnt, während die Geschwulst noch wächst, an einem oder an mehreren Punkten, breitet sich mehr und mehr aus, dringt gegen die Oberfläche und macht sich daselbst durch Entwickelung eines oder mehrerer *Eiterpunkte* bemerklich. In der Regel bricht der Eiter durch die *äussere* Liddecke hindurch, seltener perforirt er die *Fascia tarsoorbitalis* oder bohrt nach *beiden* Seiten durch.

Nach der Entleerung des Eiters sinkt die Geschwulst zusammen und die Abscesshöhle *heilt* in der Regel bald zu, meistens ohne irgend welchen Schaden zu hinterlassen, selbst wenn der Kreismuskel im Bereiche des Entzündungsherdes gelitten hätte. In nicht ganz seltenen Fällen nimmt die Eiterung einen schlimmen Charakter an und führt unter fortschreitender Schmelzung, namentlich der äusseren Haut, zu *beträchtlichen Substanzverlusten*, deren Folgen ausgebreitete *unregelmässige Narben* sein können.

Ein ähnlicher Ausgang kann sich übrigens auch noch auf andere Weise ergeben, wenn nämlich der Abscess sehr spät oder nur zum kleinen Theile entleert wird und die äussere Liddecke durch fortgesetzte Schmelzung des Entzündungsproductes in grossem Umfange *verdünnt* oder *an vielen Orten zugleich durchbohrt wird* und nur mehr in Gestalt von unterminirten Brücken die Abscesshöhle deckt; oder aber wenn bei hypersthenischem Charakter der Entzündung der Tumor mit einem grösseren Theile der äusseren Lidhaut *brandig abstirbt*. Im Falle der Eiter sich *in den Bindehautsack entleert*, kann es erfahrungsgemäss zu einem *partiellen Symble-*

pharon oder zur Entwickelung von, den Bulbus reizenden, dicken *Narben der Conjunctiva* kommen.

Die Behandlung hat vorerst den Abscess *in seiner Entwickelung zu hemmen*, also den Gewebswucherungsprocess zu beschränken, im Falle aber *schon Eiterung eingetreten ist*, die *Entleerung ehemöglichst* zu bewerkstelligen und für einen der Functionstüchtigkeit des Lides *erspriesslichen Verheilungsmodus* zu sorgen.

1. *Bei phlegmonösem Charakter der Entzündung* ist strenge allgemeine und locale *Antiphlogose* geboten. In letzterer Beziehung empfehlen sich *vor Eintritt der Eiterung* besonders *Eisumschläge*, nach Massgabe der localen Temperaturerhöhung gehandhabt. Ihre Wirkung kann im Nothfalle durch Blutegel, in genügender Anzahl an die Schläfengegend applicirt, unterstützt werden.

Wo die Entzündung aber minder stürmisch auftritt und unter weniger heftigen Symptomen, besonders unter geringerer örtlicher Wärmeentwickelung einherschreitet, dürfte die Bedeckung des Lides mit einem Leinwandläppchen oder selbst die Einwirkung von *Wärme* besser dem Zwecke entsprechen. Zu letzterem Behufe ist die Bedeckung des kranken Lides durch einen mit Heftpflaster oder mittelst einer Flanellbinde fixirten *Bausch von Watta* anzuempfehlen.

2. *Zeigt sich an einem Orte bereits Fluctuation*, so ist zur *Eröffnung* der Eiterhöhle zu schreiten. Der *Schnitt* muss letztere *möglichst weit* öffnen, jedoch immer *parallel* zum Lidrande ziehen und auch nach Thunlichkeit *tief* angelegt werden. Nachdem sodann die *Entleerung* des Eiters durch Ausdrücken bewerkstelligt worden ist, wird eine *Charpiewieke* in die Abscesshöhle geführt und der oben erwähnte Verband angelegt. Wo die Abscesshöhle einen *beträchtlichen Umfang* erreicht hat, ist es *nothwendig*, den Verband *fester* anzuziehen, um die Abscesshöhlenwände in inniger gegenseitiger Berührung zu erhalten und die Verklebung derselben zu begünstigen, die Heilung demnach wesentlich zu beschleunigen. Der Verband ist unter täglicher 1—2maliger Erneuerung zu tragen, bis die Abscesshöhle völlig geschlossen ist und keinen Eiter mehr entleert. Es versteht sich von selbst, dass der Eiter vor der jedesmaligen Anlegung des Verbandes zu entleeren und die Oeffnung zu reinigen ist; ebenso dass, im Falle die Eröffnung durch einen *langen* Schnitt geschehen ist, die Wundränder in eine der gegenseitigen Verklebung günstige *Lage* gebracht werden müssen, ehe der Verband applicirt wird.

3. *Hat sich der Abscess bereits spontan eröffnet*, ist die *Durchbruchsöffnung* aber eine *sehr kleine* und wohl auch *ungünstig gelegene*, so ist es von Vortheil, dieselbe künstlich zu *erweitern*. Hat der Eiter sich *nach hinten* eine Bahn gebrochen, so ist eine *Gegenöffnung* in der äusseren Liddecke sehr rathsam, um die Entleerung *nach aussen* durch Einlegung einer Charpiewieke *sichern* zu können. Wo die äussere Liddecke *in grossem Umfange sehr dünn* geworden ist und die *Absterbung* droht, oder wo dieselbe nur in Form mehrerer *Brücken* zwischen zerstreuten Durchbruchsöffnungen erhalten ist, erscheint die *Durchtrennung* derselben geradezu geboten, um eine möglichst kleine Narbe zu erzielen.

2. Acne ciliaris, die solitäre Lidrandfinne.

Krankheitsbild. *Charakteristisch sind umschriebene Entzündungsherde, welche die äussere Lidlefze in Gestalt rundlicher abgegrenzter Knoten emportreiben und der Regel nach in Eiterung übergehen.*

Es sind die *Acneknoten* an die Existenz von *Schmeerdrüsen* gebunden, daher sich dieselben nur an der von Wimpern besetzten äusseren Lidlefze und in deren allernächster Umgebung finden. Sie sind häufiger am *oberen* als an dem *unteren* Lidrande, da an diesem die Cilien und ihre Talgdrüsen weniger entwickelt sind. Gewöhnlich ist nur ein *einzelner* Knoten gegeben; mitunter entwickeln sich deren jedoch auch *mehrere* auf einmal an verschiedenen Punkten der Lidränder.

Die einzelnen Knoten erreichen in der Regel Erbsengrösse. Sie lagern in dem *subcutanen* Gewebe, hängen jedoch mit der gespannten, oft tief gerötheten und bisweilen fühlbar heissen *äusseren Lidranddecke* fest zusammen und lassen sich an dem Tarsus etwas verschieben. An dem abgerundeten *Gipfel* derselben sprossen *Wimpern* in verschiedener Zahl hervor. *Zwischen den Basen* der Cilien ist im Bereiche der Knoten anfänglich blos eine vermehrte Abschilferung der *Oberhaut* wahrzunehmen, oder aber es zeigen sich daselbst kleine *Krusten* von vertrockneter Hautschmiere. Späterhin entwickelt sich auf der Höhe der Geschwulst sehr oft ein *Eiterpunkt* oder eine förmliche *Pustel*, worauf alsbald der Eiter die Epidermis durchbricht.

Entwickelt sich der Acneknoten sehr rasch, so pflegt sich *entzündliches Oedem in grossem Umfange* einzustellen, bisweilen schwellen die Lider sogar ihrer ganzen Ausdehnung nach beträchtlich an, gleichsam als stünde ein grosser Abscess in Aussicht. In der Regel ist dann auch die Geschwulst sehr empfindlich gegen äussere Berührung und überaus schmerzhaft.

Ursachen. Die Acne ciliaris kömmt vereinzelt in jedem Lebensalter, bei beiden Geschlechtern und unter den verschiedensten Lebensverhältnissen vor. Sie entwickelt sich meistens, *ohne dass* sich eine *äussere* Ursache dafür nachweisen liesse. In anderen Fällen jedoch sind unzweifelhaft gewisse Schädlichkeitseinwirkungen mechanischer, chemischer oder physikalischer Natur die letzte Veranlassung. Besonders zu nennen sind in Betreff dessen Unreinlichkeit, Schmutz, vieles Reiben und Wischen der Lider, Krustenbildung und Excoriationen der Lidränder bei Bestand eines Bindehautkatarrhes u. s. w. Es scheint, als ob der dadurch gesetzte Reizzustand der äusseren Haut sich mit Vorliebe auf die Schmeerdrüsen fortpflanzte.

Individuen, welche überhaupt zur Acne sehr geneigt sind, deren Haut sich sehr fettig anfühlt und von Comedonen reichlich besetzt ist, werden am häufigsten von der Lidrandfinne betroffen. Namentlich im *jugendlichen* Alter, während der Pubertätsperiode, sind derlei Individuen dem fraglichen Leiden sehr stark ausgesetzt, so dass dieselben oft Monate und Jahre lang damit zu kämpfen haben. Selbst unscheinbare Reizeinwirkungen, Wind, Rauch, Staub, Aufenthalt in dunstigen Localitäten, Anstrengung der Augen, ferner Excesse in Venere, im Essen und Trinken,

auch der Genuss gewisser Speisen und Getränke, z. B. des Käses, mit Essig angesäuerter Gerichte, des Weines u. s. w. führen dann fast regelmässig zur Entwickelung eines oder mehrerer Acneknoten. Es ist diese *Disposition* gleichwie bei der Acne anderer Hautportionen wahrscheinlich in abnormer Beschaffenheit, in zu grosser Consistenz des *Drüsensecretes* begründet. Indem *festes* Secret sich nämlich *schwierig* nach aussen entleert, verstopft sich gerne die Mündung der Drüse, der Schmeer sammelt sich in letzterer an, dehnt ihre Wandungen aus und wird wohl auch ranzig, wirkt also als *mechanische* und *chemische* Schädlichkeit; es bedarf dann nur mehr einer geringen Reizwirkung, um die *Entzündung* anzufachen.

Verlauf und **Ausgänge.** Jeder einzelne Acneknoten entwickelt sich in *acuter* Weise, er hat in wenigen Tagen seinen Höhenpunkt erreicht und schreitet dann rasch seinen Ausgängen zu. Im Ganzen genommen ist jedoch das Leiden nicht selten sehr langwierig, indem bei vorhandener Disposition ein Knoten nach dem anderen aufschiesst und seine Phasen durchmacht.

Der Acneknoten kann in jedem Stadium der Entwickelung *zurückgehen*, auf dem Wege der *Resorption* wieder verschwinden, ohne dass es zur Eiterung gekommen wäre. Ausnahmsweise *verhärtet* er wohl auch *(Acne indurata)* und besteht dann durch Monate und Jahre als ein hanfkorn- bis erbsengrosser abgerundeter härtlicher unschmerzhafter Tumor fort, welcher in dem Unterhautgewebe lagert und mit der äusseren Haut des Lidrandes fest zusammenhängt. In der Regel *vereitert* er und der Eiter entleert sich entweder *durch den Ausführungsgang* der Drüse, oder bahnt sich *durch die äussere Liddecke* eine Oeffnung, gewöhnlich in der Umgebung der Haarbalgmündung, an der er die Epidermis vorläufig *pustelartig* emporstaut. *Nach der Entleerung des Eiters* sinkt der Knoten zusammen und meistens ist nach wenigen Tagen jede Spur desselben verschwunden. Bisweilen bleibt jedoch einige *Hypertrophie des subcutanen Gefüges* zurück und, falls sich bei exquisiter Disposition solche Vorgänge oft und an verschiedenen Stellen der Lidränder entwickeln, können die letzteren wohl auch ihrer ganzen Ausdehnung nach *schwielig verdickt* werden. Uebrigens kömmt es unter solchen Umständen auch gerne in *secundärer* Weise zur *Blepharitis ciliaris* im engeren Wortsinne, da bei den immer wiederkehrenden Reizzuständen am Ende die *Gesammtheit* der Schmeerdrüsen und deren Umgebungen in den Process hineingezogen werden.

In seltenen Fällen entwickeln sich an der Stelle der Acnepusteln förmliche *Geschwüre*, welche tiefer und tiefer greifen und, wenn sie nach längerem Bestande verheilen, kleine strahlige Narben zurücklassen, die auf die Stellung der Cilien in sehr missliebiger Weise Einfluss nehmen können. Der *Cilienbalg* als solcher wird übrigens in der Regel *nicht* mitafficirt. Doch sind *Vereiterungen desselben* mit dauerndem *Verluste* der betreffenden Cilie bisweilen Gegenstand der Beobachtung.

Es ist gut, hier daran zu erinnern, dass *secundär syphilitische Knoten* an den Lidrändern vorkommen, welche eine Acneefflorescenz vorspiegeln können und bei vernachlässigter antisyphilitischer Behandlung ausgebreitete Substanzverluste durch allmälige Verschwärung setzen (S. 486).

Behandlung Diese hat vorerst die etwa vorhandene *Disposition* zu tilgen oder wenigstens in ihrer Wirksamkeit abzuschwächen. Ist es aber bereits zur Entwickelung des Processes gekommen, so muss *die Gewebswucherung beschränkt* und die *Entleerung des Productes gefördert* werden.

In erster Beziehung erscheint neben sorgfältigster Hintanhaltung der möglichen Gelegenheitsursachen die *sorgfältigste Reinhaltung* der Lider von grösstem Belange. Bei vorhandener Disposition müssen öfters des Tages die Lidränder mit einem in weiches Wasser getauchten feinen Leinwandläppchen abgetupft werden, um Ansammlungen von Secret oder von Epidermisschuppen zu verhindern, da diese die Verstopfung der Follikelmündungen begünstigen können. Auch ist es von Vortheil, von Zeit zu Zeit die Wimpern durch die Finger zu ziehen, um in Wechsel begriffene lose Cilien rasch zu entfernen. Des Abends vor dem Schlafengehen ist das Einstreichen kleiner Quantitäten reiner frischer Fette nicht zu versäumen. (S. 423. 4.)

Entwickelt sich bereits ein Acneknoten, so werden bei grosser Intensität der entzündlichen Erscheinungen, bei tiefer Röthe, starker Wärmeentwickelung und heftigen Schmerzen *kalte Umschläge* am meisten entsprechen. In den übrigen Fällen kann man getrost jedes therapeutische Verfahren unterlassen oder sich auf die Bestreichung des Tumors mit Fett beschränken und unter Einhaltung einiger Augendiät die Ausgänge abwarten. *Zeigt sich bereits der Eiter* und fordert die starke Spannung und Schmerzhaftigkeit des Tumors rasche Abhilfe, so ist ein kleiner *Einstich* das beste Mittel. Bei *Acne indurata* leisten schwache Jodkalisalben bisweilen Gutes. Bei *Verschwärungen* finden die bei der ulcerirenden Form der Blepharitis im Gebrauche stehenden Mittel eine Anwendung.

3. Blepharitis ciliaris, confluirende Lidrandfinne.

Krankheitsbild. *Charakteristisch ist die entzündliche Röthung und Schwellung des Lidrandes, besonders der äusseren Lidlefze, und deren Bekleidung von gelblichen epidermisähnlichen Schuppen oder von wahren Borken, welche die Wimpern büschelförmig zusammenkleben und der Oberhaut mehr weniger fest anhängen.*

1. *Die directen Symptome* sind einigermassen wandelbar, je nach dem *Grade*, zu welchem sich das Leiden bereits entwickelt hat.

a. Bei der secretorischen Form ist die *Schwellung* nicht sehr auffällig, wohl aber die *Röthung* des Lidrandes. Die *Epidermis* erscheint daselbst ausnehmend dünn, so dass das hyperämirte Corion lebhaft roth durchscheint. *Zwischen den Wimpern* häufen sich fortwährend dünne *epidermoidale Schüppchen*, untermischt mit kleinen Körnern vertrockneten Drüsensecretes. Zeitweilig zeigen sich wohl auch schon *umfangsreichere Schwarten* einer fettigen epidermoidalen Masse, welche die Basen mehrerer Wimpern umfassen, sich scheidenartig an den Haaren fortsetzen, diese zu Bündeln vereinigen und nachweisbar *im Inneren der Cilienbälge* selber wurzeln, *aus diesen* hervortreten.

b. Die hypertrophirende Form charakterisirt sich vornehmlich durch die *beträchtliche Massenzunahme* der die *äussere* Lidlefze constituirenden Theile, durch Schwellung und Verdichtung der *äusseren Liddecke und des die Haardrüsen umgebenden lockeren Gefüges*. Es erscheint die äussere Lidlefze mit ihrer nächsten Umgebung geröthet, bald gleichmässig, bald

knotig aufgewulstet und abgerundet. Ihr *Integument* ist sichtlich infiltrirt und, so lange der entzündliche Process einige Lebhaftigkeit äussert, sehr gespannt; späterhin, bei abnehmender Intensität der Entzündung, zeigt sich die äussere Haut etwas schlaffer, selbst fein runzelig und lässt den unterlagernden härtlichen oder selbst knorpelharten Wulst deutlich durchfühlen. *An der Oberfläche* findet man ausgebreitete epidermoidale Schwarten und Krusten vertrockneten eiterähnlichen Schmeeres, welche die Wimpern bündelweise zusammenkleben. Sehr häufig stösst man *unter* diesen Schwarten und Borken auch auf *Sprünge der Epidermis* und auf förmliche *Excoriationen*, welche gerne bluten und sich immer rasch mit frischen Krusten decken. Auch *Eiterpunkte* und wahre *Acnepusteln* schiessen von Zeit zu Zeit an verschiedenen Punkten des Lidrandes auf. Im Falle sich derlei Eiterherde fort und fort in grösserer Zahl entwickeln, gewinnt das Leiden allmälig die Bedeutung der Blepharitis ciliaris *ulcerativa*.

c. Auch *bei der geschwürigen Form der Lidranddrüsenentzündung* sind lebhafte oder dunkle Röthe, Aufwulstung und Verdichtung des Lidrandes, besonders der *äusseren* Lefze und deren nächsten Umgebung, constante Symptome. Die *äussere Oberfläche* des Randtheiles der Lider erscheint bei vernachlässigter Reinigung bedeckt von mächtigen gelbbräunlichen *Krusten vertrockneten Eiters*, welche von einzelnen sparrig auseinander stehenden und büschelweise zusammengeklebten Cilien durchbohrt werden und diesen, sowie der unterlagernden Epidermis stellenweise *fest* anhaften, stellenweise aber auch *lose* aufliegen, indem *unter* ihnen *frischer Eiter*, oft mit Blut gemischt, sich sammelt. Bei *reichlicherer* Absonderung des Eiters quillt derselbe oft aus den Sprüngen und Rissen der Borken hervor, besonders wenn auf die letzteren ein leichter Druck ausgeübt wird. *Nach Entfernung dieser Borken* zeigt sich die äussere Lidlefze und deren Nachbarschaft von einem höchst *zarten* Oberhäutchen gedeckt, an vielen Stellen jedoch förmlich *excoriirt* und leicht blutend, nicht selten auch von seuchten *Sprüngen* gefurcht; hier und da sind *Eiterpunkte* oder *Pusteln* zu sehen, während an anderen zahlreicheren Stellen *geschwürige Substanzverluste* zum Vorscheine kommen, welche mehr weniger tief eingreifen, einen oft missfärbigen dünnen und von Blut gestriemten Eiter absondern, einen ganz unregelmässigen fetzigen Grund und derlei Ränder haben, nicht selten von *Granulationen* überwuchert werden und in der Mitte gewöhnlich von einem oder mehreren Wimpern durchbohrt sind. *Letztere* hängen dann öfters nur *lose in dem Balge*, lassen sich leicht ausziehen oder fallen von selber aus, worauf bisweilen sich eine ansehnliche Menge von Eiter aus der *Follikelhöhle* entleert. *In höhergradigen* und besonders *länger bestehenden* Fällen sind diese *Geschwüre* oft so zahlreich, dass sie in grossen Strecken *zusammenfliessen*, während ihr Grund sich immer tiefer in das Gefüge des Lidrandes einsenkt und die daselbst gelegenen Theile zerstört. Die äussere Lidlefze erscheint dann wie benagt von ganz unregelmässigen Substanzverlusten; ja bisweilen *fehlt* sie ganz und an ihrer Stelle zeigt sich eine Art *Furche* oder *Rinne* mit kerbigen befressenen Rändern, aus welcher oft nur wenige, zum Theile verkümmerte Cilien hervorwachsen und auf deren Grund oft schon unregelmässige *strahlige* Narben sich bemerklich machen.

2. Bei mehr *acutem* Auftreten sowie während den *Exacerbationen* des Processes kömmt es sehr oft zur Entwickelung eines *Congestionsödemes*.

Es beschränkt sich dasselbe sehr häufig auf die *der äusseren Lefze nächste Zone* des Lidrandes und lässt den letzteren in Gestalt eines mächtigen, tief gerötheten Wulstes hervortreten. Oft breitet sich dieses Oedem jedoch auch *auf das ganze Lid* aus und macht dasselbe beträchtlich schwellen. Dann sind auch *Schmerzen* mit oder ohne *Lichtscheu* ein ziemlich gewöhnliches Symptom. Vermindert sich die Intensität des Processes, so tritt das Oedem in der Regel ganz zurück und auch die *subjective* Seite des Krankheitsbildes ist wenig ausgeprägt, es bleibt nur eine ausnehmende Empfindlichkeit gegen jede das Auge treffende reizende Schädlichkeit und ein Gefühl von Jucken, Brennen, Beissen in den krustenbedeckten und excoriirten Lidrändern zurück.

Es kommen diese letzteren Erscheinungen jedoch häufig zum nicht geringen Theile auf die die Blepharitis *begleitenden* Affectionen. Es ist die Lidranddrüsenentzündung nämlich in der Regel mit *Bindehautkatarrh* gepaart; falls sie länger besteht, ist wohl auch *das Trachom* in allen seinen Phasen ein häufiger Begleiter. Nicht minder gerne gesellt sich *der herpetische Process* hinzu und wird vermöge seiner häufigen Anfälle öfters in hohem Grade lästig, ja für die Function des Auges gefährlich. Ausserdem werden auch die *Tarsaldrüsen* gerne in Mitleidenschaft gezogen. Man findet neben der Blepharitis ciliaris in vielen Fällen *Hordeola oder Hagelkörner.*

Bisweilen entwickeln sich auf dem Wege der Gewebswucherung an der *Mündung der Knorpeldrüsen* froschlaichähnliche, den trachomatösen ähnliche Körner, mitunter in so grosser Menge, dass sie sich gegenseitig abplatten und die innere Lefze knotig erscheinen lassen. Ausnahmsweise tritt wohl auch eine *Entzündung des Thränensackes* hinzu.

Die Ursachen sind, dem Wesen des Processes entsprechend, von denen der *Hautfinne überhaupt* nicht verschieden. Auch bei der Blepharitis ciliaris ist das Walten einer *Disposition* mit Grund anzunehmen und wenigstens theilweise auf abnorme Beschaffenheit des *Drüsensecretes* zurückzuführen.

Als *Gelegenheitsursachen* gelten wie bei der Acne ciliaris discreta: Unreinlichkeit, Rauch, Staub, Wind, Anstrengungen der Augen, träger Cilienwechsel *(Stilling)* etc. In seltenen Fällen sind *Filzläuse* oder *gemeine Läuse*, welche sich zwischen den Wimpern festgesetzt haben, die nächste Veranlassung der Blepharitis *(Himly, Lawrence, Steffen).*

Auch behauptet man das Vorkommen von *Pilzen in den Haarbälgen* und glaubt darin ein wichtiges ätiologisches Moment der Blepharitis ciliaris gefunden zu haben. Es sollen diese Pilze jenen des *Favus* sehr ähnlich sein. Sie zeigen jedoch selten mehr als eine 1—2malige Verästelung mit langgegliederten Sporenträgern. Man fand sie neben dichten Epidermisschollen als eine *starre* Masse, welche innerhalb der Wurzelscheide die *kurz zugespitzte*, nicht angeschwollene Haarwurzel umgab. Das Haar liess sich hierbei meistens leicht und schmerzlos ausziehen. Die dadurch bedingten Blepharitides sollen sich durch die Bildung zahlreicher kleiner solitärer Knoten im Lidrande auszeichnen, auch sehr hartnäckig sein, sich immer wiederholen, mit Pustel- und Krustenbildung einhergehen, endlich zum Schwunde und völligen Verluste der Cilien, so wie zur Verbildung des Lidrandes mit Ectropium führen. Sie sollen unzweifelhaft *ansteckend* sein und sich meistens bei *mehreren Gliedern* einer und derselben Familie finden *(Ellinger). Neuere* darauf gerichtete Untersuchungen haben das Vorhandensein von Pilzen *nicht* bestätigt *(Schiess-Gemuseus).*

Oft entwickelt sich die Krankheit auch *secundär*, im Verlaufe von *Bindehautentzündungen*, indem bei vorhandener Disposition der Process sich einerseits *direct* auf die Liddrüsen fortpflanzen kann, andererseits aber

auch in der *Krustenbildung* an den Mündungen der Haarfollikel anregende Momente findet. Ausserdem sind in ätiologischer Beziehung *die acuten Exantheme*, namentlich die *Blattern*, und weiters das *Eczem* und die *Impetigo* von hohem Belange. Falls sich diese Exantheme an den Lidern in Form zahlreicher Efflorescenzen localisiren, so bleibt nach Ablauf des ihnen zu Grunde liegenden Processes nicht selten eine Blepharitis ciliaris zurück, welche in allen ihren Charakteren mit der Acne ciliaris übereinstimmt und von dieser weiterhin nicht mehr gesondert werden kann.

Verlauf. Die Blepharitis ciliaris ist ein entschieden *chronisches Leiden*, dessen Verlauf nach Monaten und Jahren zählt. In einzelnen Fällen besteht die Blepharitis ciliaris als *habituelles Uebel* wohl auch *das ganze Leben* hindurch bis in das späte Greisenalter. Es wechseln dabei ganz gewöhnlich Exacerbationen mit Remissionen. Die letzteren sind öfters so vollständig, dass während ihrer Dauer von einer *Entzündung* eigentlich *nicht* die Rede sein kann und nur die etwaigen *Folgen* der *vorausgegangenen* Processe nachweisbar bleiben. Doch genügt die geringste Schädlichkeitseinwirkung, um die Entzündung wieder hervorzurufen und wochenlang zu unterhalten. Ziemlich häufig treten diese Exacerbationen sogar *ohne* alle eruirbare Gelegenheitsursachen *periodisch*, zu bestimmten Jahreszeiten, z. B. im Frühlinge, auf.

Ausgänge. 1. Wenn die Disposition nicht gar zu kräftig ist, oder im Laufe der Zeit völlig getilgt wird, *heilt* die Blepharitis ciliaris bei geeignetem Verhalten des Kranken öfters *spontan*. So sieht man z. B. gar nicht selten, dass eine im Beginne der *Pubertätsperiode* zur Entwickelung gekommene Lidranddrüsenentzündung beim Eintritte in das *reifere* Alter zurückgeht, ohne dass nur einigermassen entsprechende Mittel in Anwendung gekommen wären. Wer indessen *bestimmte* Hoffnungen auf einen solchen Ausgang setzt, wird sich oft trotz allem Zuwarten bitter täuschen. Man kann wohl mit Recht behaupten, die Blepharitis ciliaris *erfordere eine sorgfältige therapeutische Behandlung*, soll sie sich nicht gar zu sehr in die Länge ziehen und am Ende unheilbare und höchst missliche Folgen setzen. Bei gehörigem Heilverfahren und entsprechendem Verhalten des Kranken ist die absolute oder relative Heilung in der Regel nicht sehr schwer. Doch sind bei sehr disponirten Individuen die *Recidiven* nicht selten und in einzelnen Fällen *widersteht* die Krankheit wohl auch hartnäckig allen Kurversuchen, oder lässt sich doch nur *zeitweise* etwas zurückdrängen.

Der *Intensitätsgrad* des Processes und die bisherige *Dauer* des Leidens sind *hierbei* von *geringerem* Belange. Wirklich trotzt bisweilen die *secretorische* Form jeder Therapie oder kehrt immer wieder, während umgekehrt lange bestehende und weit vorgeschrittene Fälle von *hypertrophirender* oder *geschwüriger* Blepharitis einem geeigneten Kurverfahren öfters in überraschend kurzer Zeit vollkommen weichen. Wohl aber beeinflussen der Intensitätsgrad des Processes und seine bisherige Dauer in hohem Grade *die möglichen Folgezustände* der Krankheit.

2. So kömmt es bei *längerer Dauer* der Blepharitis ciliaris *hypertrophica* gerne zur *schwieligen Verdickung der Lidränder*, zur *Tylosis* oder *Pachyblepharosis*. Es nimmt nämlich das die Haardrüsen umgebende Bindegewebe in Folge der entzündlichen Wucherung an Masse zu, es verdichtet

sich zugleich und bildet so eine Schwiele, welche den Lidrand in grösserer oder geringerer Ausdehnung *wulstartig* auftreibt, die äussere Lidlefze abrundet oder wohl auch gänzlich verstreicht. Es fühlt sich diese Geschwulst ziemlich *hart* an, oft ist ihre Consistenz nahezu *knorpelartig*. Die *Oberfläche* ist bald glatt, bald unregelmässig höckerig. Die *äussere Liddecke* ist darüber straff gespannt, durch Hypertrophie öfters merklich verdichtet und je nach Umständen blass oder mehr minder geröthet. Vermöge der Dehnung, welche sie von Seite des unterlagernden, wenig empfindlichen Tumors erleidet, erscheint die *Austrittzone* der Wimpern verbreitert und es hat dann oft den *Anschein*, als wären *neugebildete* Haare an ungewöhnlichen Stellen, besonders an der ganz verzogenen und verstrichenen *Lidrandfläche* hervorgewachsen *(Distichiasis)*. Zwischen den Wimpern finden sich meistens epidermoidale Schuppen und öfters auch derbere Schwarten *verhornten* Drüsensecretes, welche einzelne Cilien büschelförmig zusammenleimen.

In dem derben Gefüge der Schwiele sieht man neben ganz unregelmässigen Balken und Knoten *obsoleten Bindegewebes* Nester einer krümlichen, *fettig sandigen* Masse. Es sind dieses Reste von durch das wuchernde Contentum ausgedehnt gewesenen und nachträglich verödeten *Haardrüsen*. Ihr *Umfang* ist bisweilen ein sehr beträchtlicher. Sie bilden dann gleichsam den Kern einer von merklich dichterem Bindegewebe formirten Geschwulst. Derlei Tumores sind es, welche die *Höckerigkeit* der Oberfläche der *Lidrandschwiele* bedingen. Es ist wahrscheinlich, dass der *Musculus subtarsalis* in dem tylotischen Lidrande grösstentheils zu Grunde gehe, *atrophire*.

3. Häufig werden bei höhergradigen und veralteten Lidranddrüsenentzündungen am Ende die *Haarbälge* selber in Mitleidenschaft gezogen. Sie *verfallen* meistens *dem Schwunde* und gehen völlig zu Grunde. Der Lidrand erscheint dann streckenweise oder seiner ganzen Ausdehnung nach *kahl (Madarosis partialis* oder *totalis)*. Mitunter jedoch *verkümmern* die Bälge blos und mit ihnen die Wimpern, es nehmen die letzteren die Charaktere der *Wollhaare* an, werden dünn und pigmentlos, spalten sich bisweilen schon an der Zwiebel, so dass zwei und mehrere aus Einem Balge hervorgehen, krümmen sich nach verschiedenen Richtungen, stülpen sich theilweise nach einwärts und kommen mit der Hornhaut in Berührung *(Trichiasis)*.

4. *Die geschwürige Form* der Blepharitis ciliaris führt mitunter auch zur *Tylosis*, häufiger aber zur *Madarosis* und *Trichiasis*. Ueberdies sind bei ihr noch die *Narben* sehr zu fürchten, welche die einzelnen Geschwüre zurücklassen. Sie sind nämlich immer strahlig, ziehen sich ganz unregelmässig zusammen und geben den nachbarlichen Wimpern *falsche* Richtungen, biegen dieselben bisweilen unglücklicher Weise nach *einwärts* und begründen so leicht höchst fatale Zufälle.

5. In Fällen von *sehr lange bestehender*, besonders *ulceröser* Blepharitis ciliaris wird übrigens nicht blos der Lidrand verbildet, sondern es *verkürzt* sich häufig auch die *äussere Lidhaut*, indem dieselbe einerseits an dem entzündlichen Processe *directen* Antheil nimmt, anderseits aber von den wegen mangelhafter Leitung fortwährend überströmenden Thränen in einem Irritationszustand erhalten wird und schliesslich *schrumpft*. Die Folge dessen ist, dass die dem Lidrande nächste Zone der Tarsalbindehaut über den Knorpelrand nach aussen *umgeschlagen* und als ein tief rother, meistens sammtähnlich rauher Saum von einer oder mehreren Linien Breite am Lidrande sichtbar wird. Die *innere* Lidlefze ist dann sammt den Thränen-

wärzchen an die *äussere Fläche* der Lider gerückt und von der äusseren, mit wenigen sparrigen Wimpern besetzten Lefze nicht mehr zu unterscheiden. Beide fallen in eine *einzige*, etwas unregelmässige Linie zusammen, welche von der Grenze der äusseren Liddecke gebildet wird.

Behandlung. Deren Aufgaben zielen erstens auf *Beseitigung und Fernhaltung aller Schädlichkeiten*, welche den Process anzuregen und zu unterhalten vermögen, insbesondere auf Beseitigung aller Hindernisse, welche sich der *Ausscheidung* des Drüsensecretes etwa entgegenstellen; zweitens auf *directe Bekämpfung der Gewebswucherung* und eventuel auf *Modification* der einer Verheilung ungünstigen *Productqualität;* drittens auf *Förderung der regressiven Metamorphose* und der Aufsaugung jener neugebildeten Elemente, welche, in der Höhergestaltung begriffen, eine degenerative Hypertrophie des Lidrandes drohen.

1. *Die Causalindication* fordert in erster Linie eine entsprechende *Augendiät.* Ohne diese schlägt in der Regel jede Therapie fehl.

Bisweilen sind bei hartnäckiger veralteter Lidranddrüsenentzündung, besonders bei Individuen mit sehr zarter Haut und erethischem Nervensysteme, *Flussbäder* und mehr noch *Seebäder* von günstiger Wirkung. Nicht minder sollen *Waschungen* mit einer schwachen *Kochsalzlösung,* etwa ein Caffeelöffel voll auf ein Glas Wasser, heilkräftig sein *(Mooren).* Auch *Dampfbäder* werden von mancher Seite behufs der Tilgung der Disposition gerühmt.

2. Eine zweite, ganz *unerlässliche* Bedingung für therapeutische Erfolge ist *die Fernhaltung vertrocknender Drüsensecrete von den Lidrändern und die Verhinderung von Excoriationen.*

a. Sobald sich an einer Stelle des Lidrandes epidermoidale Schüppchen oder Schwarten oder förmliche Krusten zeigen, müssen sie sogleich vollständig entfernt werden. Doch darf dieses ja nicht durch Reiben der Lider geschehen, wozu der Kranke durch juckende Gefühle nur zu leicht verleitet wird, da sonst sehr leicht Excoriationen gesetzt werden, welche sich rasch mit Lymphe überziehen, die ihrerseits wieder zu Borken vertrocknet und die Ungunst der Verhältnisse steigert. Es müssen die ausgedörrten Drüsensecrete vielmehr *vorerst völlig aufgeweicht werden,* worauf man sie ohne Gefahr der Excoriation durch vorsichtiges *Abtupfen* mit feiner Charpie leicht zum grössten Theile entfernen kann. Der Rest wird am besten mittelst eines *steifen Pinsels* oder dadurch beseitiget, dass man die Cilien, an welchen die aufgehäuften Krüstchen haften, bündelweise zwischen dem Daumen und dem Zeigefinger durchzieht. Man thut dabei wohl, *die Wimpern etwas fester zu fassen* und einen leichten Zug auf dieselben auszuüben, um etwa *lose* gewordene Haare, welche noch im Balge stecken, fortzuschaffen, da sie einerseits gleich fremden Körpern reizen, andererseits aber auch durch Verengerung der Balgmündung die Ausscheidung des Drüsensecretes erschweren und dadurch schädlich werden.

Besonders thut eine solche *vorsichtige Reinigung* der Lidränder Noth *nach dem nächtlichen Schlafe.* Bei unzulänglicher therapeutischer Vorsorge sammeln sich nicht selten massenhafte Krusten und verkleben die Lidspalte vollständig. Aber *auch bei Tage,* während dem Wachsein des Kranken, sind Reinigungen nothwendig; sie müssen *so oft wiederholt* werden, als sich eben vertrocknete Secrete an den Lidrändern zeigen.

Zum Aufweichen der Krusten kann ganz gut *reines,* am besten *laues* Wasser in Gestalt von Fomentirungen mit feinen sauberen Leinwand-

läppchen verwendet werden. Doch muss das Wasser möglichst *arm an Salzen* sein, daher sich denn auch *destillirtes* Wasser empfiehlt.

Von vielen Seiten wird zu diesem Behufe der Gebrauch lauer *Absüde von Eibischwurzeln*, von *Käsepapeln* etc. angerathen. Nicht minder werden *Cataplasmen* von in Wasser gekochtem Reis, von in Malventhee gekochtem Leinsamenmehl gerühmt. Von Einzelnen werden mehrmal des Tages wiederholte Applicationen lauer, mit etwas Bleizuckerlösung versetzter Cataplasmen sogar für ein *directes sehr wirksames* Mittel gegen hartnäckige Blepharitis ciliaris gehalten *(Mooren)*. Manche bestreichen den Lidrand mit *lauer Milch*, in welcher ein Stückchen Butter gelöst wurde und bähen sodann die Theile mit lauem Wasser, bis der Zweck erreicht ist.

b. Nachdem das Drüsensecret fortgeschafft und auch das *letzte* Schüppchen zwischen den Basen der Wimpern beseitigt, überdies aber der Lidrand durch sanftes Abtupfen mit feinster Charpie *abgetrocknet* worden ist, muss durch Einstreichen reinen *frischen Fettes* oder einer *ganz schwachen* gelben Quecksilberoxydsalbe ($^1/_2$—1 Gran auf die Drachme des Vehikels S. 45) die neuerliche Bildung von Krusten verhütet oder doch erschwert werden. Besonders wichtig ist das Einsalben der wohl gereinigten Lidränder vor dem abendlichen Schlafengehen, da während der nächtlichen Ruhe die Borken sich zu häufen Gelegenheit haben. In leichten Fällen genügt dies Verfahren oftmals, um binnen kurzem zum Ziele zu gelangen.

3. *Bei der hypertrophirenden* und *geschwürigen Form* der Blepharitis ciliaris sind *stärker reizende* Mittel nothwendig. Am meisten empfiehlt sich wieder die *gelbe Quecksilberoxydsalbe*, 1—2 Gran auf die Drachme des Vehikels, des Morgens und Abends eingestrichen.

Weniger verlässlich ist die seit langem beliebte *Scarpa*'sche Salbe: Rp. Merc. praec. rubr., Extract. Saturni aa gr. $1^1/_2$; Ungt. simpl. dr. 2. Misc. exactiss. F. ungt. — Auch der *weisse Präcipitat* ist von jeher sehr beliebt zu gr. 4—6 ad drachm. 2. ungt. simpl. Weniger häufig gebraucht wird das *Zinkoxyd*, der *calcinirte Alaun* u. s. w. in Salbenform. Doch ist das erstere in *unreinem* Zustande ein Constituens der vielfach gerühmten *Janin*'schen Salbe: Rp. Tutiae praep., Boli armen. aa. dr. 1, Merc. praec. albi dr. $^1/_2$, Ungt. simpl. dr. 2. M. D. S. Sie wird besonders bei *älteren* Individuen und *inveterirtem* Uebel empfohlen.

Es ist bei der Anwendung dieser Mittel dafür zu sorgen, dass die Salbe auch wirklich die *Lidrandoberfläche* und die *Follikelöffnungen* unmittelbar berühre; daher der Pinsel *zwischen die Basen der Cilien* hineingelenkt werden muss. Die auf die Application folgende *Reizung* fordert nur dann, wenn sie eine beträchtliche Höhe erreicht, Gegenmittel, insbesondere die Anwendung einiger kalter Ueberschläge. Genügen diese nicht, um den künstlich erzeugten Irritationszustand *rasch* zu beseitigen, halten die Schmerzen trotz ihnen Stunden lang an, bleibt überdies eine sehr intensive Injectionsröthe zurück, oder schwillt gar der Lidrand bedeutend auf: so ist es gut, zu *schwächeren* Salben überzugehen.

Wenn die Salben wenig wirken oder nicht vertragen werden, leisten selbst in sehr hartnäckigen und veralteten Fällen *starke Höllensteinlösungen*, 20—30 Gran auf die Unze Wasser, öfters vortreffliche Dienste. Es werden dieselben einmal des Tages mittelst eines Malerpinsels bei geschlossener Lidspalte auf die wohl gereinigten Lidränder aufgetragen und sodann der Ueberschuss mit Wasser abgeschwemmt. Soll das Mittel seinem Zwecke entsprechen, so muss es gleich den Salben vornehmlich auf die *Mündungen der Haarbälge* und auf etwa *excoriirte* Stellen wirken, der Pinsel also sorglich zwischen die einzelnen Cilien hinein geleitet werden. Statt dem

Höllensteine kann auch das *Kupfervitriol* benützt werden. Bestreichungen des geschwürigen Lidrandes mit einem breitflächigen Krystalle sollen in Verbindung mit lauwarmen Cataplasmen mitunter Vortreffliches leisten *(Mooren)*.

Eiterpunkte und *Pusteln* sind vor der Anwendung der Reizmittel durch das *Messer* oder durch *Druck* zu entleeren, also in *offene Eiterherde* umzuwandeln.

Bei Geschwüren, *einzeln* stehenden und *zusammenfliessenden*, wenn ihr Grund sehr befressen und die Absonderung von *übler* Beschaffenheit ist, besonders aber, wenn sie stark *granuliren*, thut man wohl, zum *mitigirten Höllensteine* zu greifen und mit dem fein zugespitzten Stifte die geschwürigen Stellen nachdrücklich zu ätzen. Wendet sich der Zustand zum Besseren, so ist zu den Bestreichungen mit starken Lösungen und weiterhin zu den Salben überzugehen.

Manche empfehlen, vor den Aetzungen mit Höllenstein *alle Cilien auszureissen (Quadri)*. Falls *Pilzbildungen* an der Haarwurzel den entzündlichen Process unterhalten, kann fortgesetzte Depilation in der That von Vortheil sein, sonst ist sie mindestens *überflüssig*. In einzelnen Fällen wurde bei sehr hartnäckiger Blepharitis dadurch Heilung oder Besserung erzielt, dass man die *Lidhaut längs der äusseren Lefze durchschnitt* und so die Wimpernbälge zur Verödung zu bringen suchte *(Stavenhagen)*. In einem Falle von eingewurzelter, seit vielen Jahren bestehender und allen Mitteln trotzender Blepharitis ciliaris, welche bereits zu narbigknotiger Verbildung des Lidrandes und zur Verödung der meisten Cilien geführt hatte, wurde durch *Abtragung des Haarbodens* nach der bei Trichiasis üblichen Weise rasch Heilung erzielt.

Früher wurde bei der Blepharitis *ulcerosa* dem *weissen* Präcipitate in *Salbenform* eine ganz besondere Wirksamkeit beigemessen und derselbe entweder rein, zu gr. 4—6 auf dr. 2 ungt., oder in Verbindung mit *Theer*: (Rp. Merc. praec. alb. gr. 4—6, Picis liquid. scrup. 1, Ungt. simpl. dr. 1. M. D.) täglich 2—3 Mal auf die Lidränder aufgestrichen. Es hat dieses Mittel jedoch sicherlich nichts vor der gelben Quecksilberoxydsalbe voraus. Auch scheinen Bepinselungen der Geschwüre mit *Jodtinctur* den ihnen beigemessenen Vorzug nicht zu verdienen.

4. *Verläuft die Blepharitis neben einem Bindehautkatarrhe*, so müssen *ausser* den Salben u. s. w. die der letzteren Krankheit entsprechenden Mittel angewendet werden. Besonders zu achten hat man bei länger bestehender Blepharitis auf etwaige *Lockerungen oder Rauhigkeiten der Bindehaut*. Diese fordern unbedingt *Aetzungen* der Conjunctiva nach der bei Trachom üblichen Weise, widrigenfalls auch die Blepharitis allen Heilmitteln hartnäckigen Widerstand zu leisten pflegt.

5. *Bei Tylosis höheren Grades*, wie selbe nicht selten nach veralteter Blepharitis hypertrophica zurückbleibt, wurden in einzelnen Fällen ganz ausgezeichnete Resultate dadurch erzielt, dass *in starke Höllensteinlösungen getauchte Charpiebäusche* mittelst einer Flanellbinde über den geschlossenen Lidern befestigt und durch 8—14 Tage getragen wurden.

Einige Autoren empfehlen mit *Lapis infernalis* in Substanz einen *Aetzschorf* in der den Wulst deckenden *Lidhaut* zu erzeugen und *sämmtliche Cilien auszureissen*. Andere erwarten von der Anwendung von *Kataplasmen* in Verbindung mit *Jod- oder Mercurialsalben* Heilung. Auch werden Einstreichungen einer *Salbe* aus *Deuterojoduret. Hydrarg.* $^1/_3$—$^1/_2$ gr. ad. dr. 1 ungt. empfohlen.

6. *Die Madarosis* ist *unheilbar*. Sie bedingt die Nothwendigkeit, die der Wimpern beraubten Augen durch Staubbrillen, Schutzbrillen u. s. w. vor äusseren Schädlichkeiten zu bewahren.

Quellen: *Himly*, Krankheiten u. Missbildungen etc. I. Berlin. 1843. S. 241, 244. — *Steffen*, kl. Mntbl. 1866. S. 43. — *Lawrence*, Mackenzie, Traité d. mal. d. yeux, traduit p. Warlomont et Testelin. I. Paris. 1856. S. 322. — *Quadri*, ibid. S. 200. — *Ellinger*, Virchow's Archiv. 23. Bd. S. 449. — *Schiess-Gemuseus*, ibid. 27. Bd. S. 132. — *Arlt*, Die Krankheiten des Auges. III. Prag. 1856. S. 351, 355. — *Stilling*, kl. Monatbl. 1869, S. 198. — *Sämisch*, ibid. S. 339. — *Mooren*, Ophth. Beob. S. 45. — *Stavenhagen*, kl. Beob. S. 21.

4. Blepharitis tarsalis, Hordeolum, Gerstenkorn.

Krankheitsbild. *Das Gerstenkorn ist eine unter entzündlichen Erscheinungen zu Stande kommende, von eiterähnlichem Producte gefüllte Knorpeldrüsengeschwulst, welche in der Dicke des Lides selber festsitzt, über welcher daher die äussere Liddecke sich deutlich verschieben lässt.*

Die Geschwulst wechselt von Hanfkorn- bis Bohnengrösse. Sie ist in der Regel rundlich oder oval, zeigt eine ziemlich glatte Oberfläche, besitzt eine gewisse Elasticität und ist hart anzufühlen. Man kann sie leicht zur Wahrnehmung bringen, wenn man mit dem Finger sanft über die Fläche des Lides streicht.

Aeussere Hordeola pflegen übrigens die Lidhaut so stark nach aussen zu bauchen, dass man sie schon von weitem als Erhabenheiten erkennen kann. An der *inneren* Lidfläche sind dieselben jedoch schwerer zu bemerken wegen der Dicke des zwischenlagernden Knorpels. Erst wenn das Lid *umgestülpt* und der Knorpel mit der Bindehaut stark *gespannt* wird, tritt die Geschwulst etwas nach innen hervor und das eiterähnliche *Contentum* derselben scheint leicht durch, einen graulichen oder gelblichen verwaschenen Fleck bildend, welcher sich von der umgebenden, tief gerötheten und bisweilen schon granulirten Bindehaut deutlich abhebt.

Innere Hordeola hingegen ragen nur bei beträchtlicher Grösse nach *aussen* vor, während sie an der *inneren* Knorpelfläche sehr deutlich durchschimmern und an der eitergelben Farbe sehr leicht erkannt werden. Bei *umgestülptem Lide* bauchen sie die Lidbindehaut mitunter als flache eitergelbe dünnwandige *Blasen* von rundlicher, ovaler oder gar flaschenförmiger Gestalt nach innen.

Gerstenkörner, welche sich in dem ausserhalb des Knorpels gelegenen Theile der Drüse entwickeln, treiben den anliegenden Theil der freien Lidrandfläche und der Conjunctiva mit dem zwischenlagernden Stücke der *inneren* Lefze buckelähnlich auf, während die *äussere* Lidlefze ihre normale Gestalt, Lage und meistens auch ihre Verschieblichkeit behält, wodurch sich das *randständige* Hordeolum von der *solitären Lidrandfinne* unterscheidet. Auf der *Höhe* des Tumors zeigt sich meistens ein *Eiterpunkt*, welcher durch seine helle Farbe stark von der umgebenden Injectionsröthe absticht. Gewöhnlich entspricht seine Lage der *Mündung* der erkrankten Drüse; er tritt dann warzenähnlich an der abgestumpften inneren Lefze hervor und entleert bei einigem Drucke einen Theil des purulenten Inhaltes.

Ursachen. Es sind dieselben, welche der *Acne* im engeren Wortsinne zu Grunde liegen; ist ja doch das Hordeolum nichts anderes, als eine *Finne der Knorpeldrüse.* Von hohem praktischen Belange ist die Thatsache, dass sich die Blepharitis tarsalis sehr oft *secundär,* in Folge der

Fortpflanzung des entzündlichen Processes von der *Bindehaut* auf den Knorpel entwickelt, dass Hordeola sehr häufige Complicationen veralteter *Katarrhe*, besonders aber inveterirter *Trachome* sind, und dann nicht selten in *grosser Anzahl auf einmal* auftreten, auch immer wieder recidiviren und am Ende sehr viel zur *Degeneration des Knorpels* und zu Verbildungen der Lider beitragen können.

Verlauf. Das Gerstenkorn entwickelt sich meistens unter den *Erscheinungen* eines sehr intensiven und auch extensiven *Entzündungsprocesses*, oft sogar unter merklichem *Fieber;* das betreffende Lid mit Einschluss der Bindehaut röthet sich lebhaft und schwillt so stark an, dass der Drüsentumor *völlig verdeckt* wird. Gewöhnlich begleiten sehr heftige *Schmerzen* den Vorgang, nicht selten auch Lichtscheu und Thränenfluss. Innerhalb weniger Tage ist der Process der Regel nach an seinem Höhepunkte angelangt und schreitet dann ebenso rasch seinen Ausgängen zu; oder es nehmen blos die *entzündlichen* Symptome an Intensität ab, schränken sich auf die nächste Umgebung des betreffenden Acinus ein, das Gerstenkorn selbst aber wird *chronisch*, es schleicht nur mehr langsamen Schrittes seinen Ausgängen zu. In anderen Fällen kömmt das Hordeolum unter *kaum merklichen* und auf die unmittelbare Nachbarschaft des Acinus beschränkten entzündlichen Symptomen zu Stande, es wächst wochenlange und bisweilen unter auffälligen *Exacerbationen* und *Remissionen* des Processes fort, bis es das Maximum seines Volumens erreicht hat und sich nun allmälig seinen Ausgängen zuwendet.

Ausgänge. 1. Das Gerstenkorn wird nicht gar selten *auf dem Wege der Resorption beseitigt.* Es geschieht dieses leichter bei *rasch* entstandenen und *frischen* Hordeolis, als im gegentheiligen Falle. Doch werden mitunter auch, obwohl sehr langsam, Gerstenkörner aufgesaugt, welche seit vielen Monaten bestehen und bereits die Eigenschaften eines *Chalazion* angenommen haben.

2. In den meisten Fällen *entleert sich das Hordeolum* und wird so in der *raschesten* Weise der Heilung zugeführt.

Die Entleerung erfolgt öfters *durch den Ausführungsgang der Drüse* und zwar entweder *spontan*, oder unter Beihilfe eines von aussen her auf den Tumor ausgeübten *Druckes.* Bei *randständigen* Gerstenkörnern geschieht dieses am häufigsten, weniger oft bei *inneren* oder *äusseren* Hordeolis, besonders wenn sie weit entfernt von dem Lidrande sitzen.

Fast eben so oft entleert sich der Tumor *in den Bindehautsack*, indem eine Schichte der inneren Abscesswand nach der anderen in den Entzündungsprocess verwickelt wird, sich auflockert, eiterig schmilzt und so am Ende ein *geschwüriger Durchbruch* bewerkstelligt wird. Bei *inneren* Hordeolis ist eine solche Perforation in den Conjunctivalsack der *gewöhnliche* Ausgang; auch *randständige* Gerstenkörner entleeren sich oft auf diese Weise. *Seltener* jedoch wird ein Durchbruch nach innen beobachtet bei *äusseren* Hordeolis, indem die Dicke des Knorpels zu grosse Schwierigkeiten in den Weg stellt. War die Entleerung eine *nahezu vollständige*, so *schliesst* sich die Abscesshöhle meistens rasch durch *Narbenbildung.* In nicht wenigen Fällen aber gelangt der Process trotz der Entleerung zu *keinem unmittelbaren* Abschlusse, indem die Gewebswucherung in den *Wandungen* der Abscesshöhle fortdauert. Doch ist das Product in der Regel nicht

mehr *ausschliesslich* eiterig, sondern eine mehr sulzähnliche Masse, welche die etwas zusammengezogene Höhle ausfüllt und oft auch noch in Gestalt von Klumpen aus der Durchbruchsöffnung herausragt, derselben das Ansehen eines hässlichen, dem Chanker nicht unähnlichen, oft *tiefen Geschwüres* verleihend. Es ist *embryonales Bindegewebe* mit neoplastischen Gefässen, eine *im Uebermasse* entwickelte *Narbenanlage*, deren oberflächliche Schichten meistens noch Eiter produciren. Mitunter ist diese Neubildung wohl auch gleich von vorneherein etwas dichter und gefässreicher, sie hat ganz das Ansehen von *Fleischwärzchen*, welche die Perforationsöffnung und deren nächste Umgebung überwuchern, ausnahmsweise sogar *mächtige Geschwülste* bilden, welche Wochen und Monate fortbestehen, die Eiterung unterhalten, zuletzt jedoch schrumpfen und eine kleine *sehnige Narbe* hinterlassen.

Selten bahnt sich der Eiter nach aussen einen Weg. Bei *randständigen* Gerstenkörnern geschieht dieses noch am öftesten, bei *inneren* kaum jemals, bei *äusseren* nur sehr ausnahmsweise. Das Hordeolum *externum* hat allerdings eine ganz gleiche Tendenz sich zu entleeren, und macht dieselbe auch immer geltend, es dehnt sich in der Richtung gegen die *äussere* Liddecke mehr und mehr aus, indem es eine Schichte nach der anderen in den Process hineinzieht und zur Schmelzung bringt. In dem Masse aber, als die Abscesshöhle nach aussen vorschreitet, werden immer wieder *neue Strata* entzündlich infiltrirt, verdichtet und so die Eiterhöhle *nach aussen abgeschlossen*. Hier und da geschieht es nun allerdings, dass der Eiter Gelegenheit findet, sich in das submusculare Gewebe zu *diffundiren* und dann *resorbirt* wird. In den allermeisten Fällen jedoch bleibt der Eiter in der vorhin erwähnten Weise *eingekapselt* und der Process *steht* viel früher *still*, als der die Perforation vorbereitende Entzündungswall bis an die *äussere Liddecke* herangerückt ist.

Von hohem Belange ist in dieser Beziehung sicherlich der Umstand, dass in dem Augenblicke, als der Abscess den *Widerstand des Knorpels* überwunden hat und seiner Ausdehnung nur mehr lockeres Gefüge entgegensteht, der auf dem Inhalte lastende Druck sohin vermindert wird, auch die Bedingungen für den Ausgleich der Störungen weit günstigere geworden sind.

Sobald dann die Entzündung zurückgeht, verkleinert sich auch die Geschwulst, indem nicht nur der *Inhalt* des Gerstenkorns, sondern auch die *Wandung* desselben auf dem Wege der Resorption eine beträchtliche Einbusse erleidet. Es kann sogar die *Aufsaugung* eine *vollständige* werden und in relativ sehr kurzer Zeit den Tumor *spurlos* beseitigen. Andererseits geschieht es nicht selten, dass über kurz oder lang die *Entzündung recidivirt*, das Hordeolum wieder anschwillt, abermals theilweise zurückgeht, um neuerdings zu wachsen u. s. f., bis endlich nach Monaten der Process in dieser oder jener Weise zum Abschlusse gelangt. In der Regel jedoch wird unter solchen Verhältnissen das Hordeolum in ein sogenanntes *Hagelkorn*, *Chalazion*, umgewandelt.

3. *Das Hagelkorn* unterscheidet sich von dem Gerstenkorne nur durch den *Abgang* der auf *Entzündung* hindeutenden Erscheinungen, namentlich der Hyperämie und Empfindlichkeit; es ist ein Hordeolum, in welchem der Gewebswucherungsprocess zurückgetreten ist, oder wenigstens sich nicht mehr *deutlich* äussert, und welches in gewissem Grade *ständig* geworden ist, indem es nur in *längeren* Zeiträumen auffällige Veränderungen erkennen

und nachweisen lässt. Es resultirt, wie erwähnt wurde, bei weitem am häufigsten aus *äusseren* Hordeolis, da bei diesen der *Entleerung* die *grössten* Schwierigkeiten entgegenstehen und da eine *vollständige* Resorption überhaupt nicht immer leicht gelingt. Unter ungünstigen Verhältnissen kann jedoch auch ein *randständiges* und sogar ein *inneres* Gerstenkorn in ein Chalazion übergehen. Darnach wechselt natürlich nicht nur der *Sitz*, sondern auch die *äussere Form*, unter welcher sich Hagelkörner der Beobachtung präsentiren.

Aeussere Hagelkörner erscheinen öfters als länglich *ovale* Hügel, welche mit *geringer* Convexität sich über die vordere Oberfläche des Knorpels erheben. In anderen Fällen bilden sie erbsen- und bohnengrosse, meistens *rundliche* Geschwülste, welche *steil* aus der vorderen Wand des Tarsus emporsteigen, und auf derselben entweder flach oder mit halsförmig eingeschnürtem Fusse *festsitzen*. Dadurch, so wie durch die *Verschieblichkeit* der über sie hinüberstreichenden äusseren Liddecke unterscheiden sie sich von *Balggeschwülsten*, welche sich im subcutanen Gefüge der Lider bisweilen entwickeln.

Innere Hagelkörner erreichen selten *beträchtliche* Grössen. Immer sind sie *flach* wegen dem Drucke, unter welchem sie von Seite des Lides selber stehen. Bisweilen findet man innere Chalazien, deren *Fuss halsartig* abgeschnürt erscheint, indem die blasige Decke derselben bei der Massenverminderung des Inhaltes der Höhle falzartig *eingebogen* wird.

Randständige Chalazien erreichen selten mehr als Pfefferkorn- oder kleine Erbsengrösse, sind meistens rundlich, bauchen etwas die Lidrandfläche heraus und machen in ihrem Bereiche die abgestumpfte innere *Lidlefze* bogenförmig hervorspringen.

Die Metamorphosen, durch welche das Hordeolum die Bedeutung eines *Hagelkornes* gewinnt, betreffen sowohl die *Hülle*, als auch den *Inhalt* des Tumors. Der *Entzündungswall* schwillt unter Verminderung der Hyperämie und unter der Resorption eines Theiles des Entzündungsproductes etwas ab, nimmt aber an *Dichtigkeit* beträchtlich zu, und verwandelt sich am Ende in eine Art *sehniger Kapsel*. Diese hat eine *innere glatte* und eine *äussere* rauhe zottige Oberfläche, durch welche letztere sie mit den lockergewebten nachbarlichen Schichten innig zusammenhängt. Bei inneren und bei äusseren Hagelkörnern steht diese sehnige Kapsel am Fusse des Tumors in Verbindung *mit dem Knorpel*, sie geht in den letzteren unmittelbar über und grenzt so ein gewisses Knorpelstück ab, welches nach der betreffenden Seite hin die Wandung der Höhle ergänzt. Es ist dieses Knorpelstück nicht selten *usurirt* und bisweilen so stark *verdünnt*, dass selbst bei *äusseren* Hagelkörnern der Höhleninhalt an der Conjunctiva tarsi graulich oder gelblich durchschimmert.

Bei *randständigen* Chalazien bildet der Knorpel natürlich *keinen* Theil der Kapsel, diese ist ihrer *Totalität* nach *neoplastisch*. Sie schliesst den Ausführungsgang der betreffenden Tarsaldrüse in sich und kann dessen *Obliteration* und *Verödung* veranlassen. Sitzt das Chalazion nahe an dem *inneren* Winkel, so kann auf gleiche Weise wohl auch das *Thränenrohr* gefährdet werden.

Der *Inhalt* des Chalazion behält öfters lange Zeit, durch Wochen und Monate, die Consistenz und das Aussehen des Eiters. Meistens jedoch gewinnt er mehr und mehr den Charakter des *Granulationsgewebes (Virchow)*, er wird zu einer dicklichen sulzähnlichen durchscheinenden und gemeiniglich blutrünstigen Masse umgewandelt, welche mehr minder reichlich mit zelligen Elementen gemischt ist. Am Ende jedoch *dickt* er sich in der Regel ein zu einer *krümlichen fettig kalkigen* Masse, in der sich meistens in grosser Menge Epithelplatten, seltener umfangreichere *Concremente* finden *(Atherom)*. Es ist diese Eindickung oft mit beträchtlicher *Volumsabnahme* gepaart, das Chalazion sinkt ein und kann wohl auch so klein werden, dass es nur mehr bei *genauerer* Untersuchung des Lides zur Wahrnehmung kommt, *scheinbar* also auf dem Wege der Resorption zur *Heilung* gelangt

ist. Nicht immer jedoch geht die Eindickung des Contentums mit einer Grössenabnahme des Tumors einher. In dem Masse, als der *ursprüngliche* Inhalt sich vermindert, wird er durch eine *seröse Ausschwitzung* ersetzt, die *Wände* der Höhle *bleiben gespannt*. Daher kömmt es, dass man in *alten* Hagelkörnern als Inhalt der weiten Höhle nicht selten eine *trübe Flüssigkeit* gemischt mit einer grossen Menge von Epithelzellen, freiem Fette, Cholestearinkrystallen und Kalkkörnern trifft. Mitunter ist der Inhalt wohl gar eine bräunlich gelbe durchscheinende *fettige Flüssigkeit* oder *Sulze*, der Tumor ist zur *Cyste*, zur *Hydatide* geworden.

Erwähnenswerth ist, dass die *Höhle* alter Chalazien nicht immer eine *einfache* ist, sondern dass man gar nicht selten im *Inneren* des Tumors eine Art bindegewebigen *Fachwerkes* mit grösseren und kleineren Cavitäten findet, in welchen theils limpide Flüssigkeit, theils Reste regressiv metamorphosirten Eiters, oft auch embryonales Bindegewebe enthalten sind. Es scheint, dass es sich in solchen Fällen um eine *Mehrheit* von Chalazien handelt, welche sich in neben einander stehenden Drüsen oder Acinis einer einzelnen Drüse entwickelt haben und schliesslich zusammengeflossen sind.

Die Behandlung des Gerstenkornes wird von denselben Grundsätzen geleitet, wie jene eines *Abscesses* überhaupt. Erste Aufgabe ist, durch Bekämpfung des Entzündungsprocesses die *Ausbildung* des Hordeolum zu hindern oder wenigstens zu beschränken. Zweite Aufgabe ist, *den Eiter*, sobald er sich zeigt, möglichst rasch und vollständig *zu entleeren*, einerseits um einen grossen Theil der wuchernden Elemente zu beseitigen, andererseits um durch Verminderung der *Spannung* den Ausgleich der Störungen möglichst zu fördern. *Bleiben Reste* der entzündlichen Producte *zurück*, so müssen selbe durch Anregung der *Resorptionsthätigkeit*, oder falls diese sich als unzulänglich erweist, auf *directem* Wege durch das *Messer* fortgeschafft werden.

1. *Tritt das Gerstenkorn unter in- und extensiven Entzündungserscheinungen* auf, so ist neben entsprechender Augendiät *locale Antiphlogose*, besonders die *Kälte* am Platze. In den *übrigen* Fällen dürfen kühle Ueberschläge nur *spärlich* angewendet werden, um Anfällen von Schmerzen, von Brennen u. s. w. zu begegnen; im Ganzen empfiehlt sich dann mehr ein *exspectatives* Verfahren. Wo die entzündlichen Erscheinungen von vorneherein *wenig* ausgeprägt waren oder rasch zurückgingen, die Geschwulst jedoch langsam fortwächst, ohne dass es zur Eiterung kömmt, also Verhärtung droht, ist bisweilen die örtliche *Wärmeerhöhung* von Vortheil.

2. *Zeigt sich ein Eiterpunkt*, so soll sogleich die Entleerung des Abscesses angestrebt werden. Wenn sich der Eiter *an der Mündung einer Tarsaldrüse* stellt, so genügt öfters ein auf den Tumor ausgeübter *Druck*, um den Inhalt der Geschwulst nach Aussen zu fördern. Gelingt dieses nicht beim ersten Versuche, oder ist die Geschwulst sehr empfindlich, so dass ein kräftigerer Druck nicht ertragen würde, so kann man unter Fortsetzung des unter 1 angegebenen Verfahrens einen oder mehrere Tage zuwarten, wo dann die Entleerung entweder *spontan* erfolgt, oder doch *leicht* bewerkstelligt wird. Bei *inneren* und *äusseren*, *weit* vom Lidrande sitzenden Hordeolis ist ein Einstich nach Hervortreten eines Eiterpunktes das beste Mittel, will man den Process *rasch* zu Ende führen und dem Uebergange des Gerstenkornes in ein Hagelkorn *mit Sicherheit* vorbauen.

Es muss dabei wohl erwogen werden, dass bei *äusseren* Hordeolis das eitrige Contentum oft spät oder gar nicht an der *inneren* Lidfläche zur Wahrnehmung kömmt. Es ist daher gut, nach Beschwichtigung der heftigsten entzündlichen Symptome den Augendeckel umzustülpen, etwas zu spannen und auf die *Mitte* der *fühlbaren* Geschwulst einzustechen, selbst wenn sich der Eiter für das *Gesicht* noch nicht bemerkbar gemacht hat.

Meistens ergiesst sich unmittelbar nach dem Einstiche ein *grosser* Theil des Eiters und klumpigen embryonalen Bindegewebes. Ist die Entleerung eine *ungenügende*, so fasst man das Lid zu beiden Seiten des Tumors zwischen den Daumen und Zeigefinger der beiden Hände, zieht es weit vom Bulbus ab und *comprimirt* die Geschwulst, während man jedoch darauf Acht gibt, dass die Einstichsöffnung in den Zwischenraum der auf der Bindehaut lagernden Finger falle.

Unter allen Verhältnissen nimmt nach erfolgtem Einstiche die *Entzündung* rasch ab, die oft sehr heftigen Schmerzen lassen nach und eine weitere *Vergrösserung* des Hordeolum ist kaum mehr zu fürchten. Es ist daher besser, das Hordeolum *zu früh* als *zu spät* zu eröffnen und man kann dies bei *grösserem Volumen* der Geschwulst ohne weiters auf die Gefahr hin wagen, *keine directe Entleerung* zu erzielen.

3. *Ist der Durchbruch bereits erfolgt*, so bleibt dem Arzte nur mehr übrig, die Entleerung zu *vervollständigen*. Drängen sich aus der Perforationsöffnung Klumpen der erwähnten sulzähnlichen Masse oder wirkliche Fleischwärzchen hervor, und lässt sich die Entleerung des Tumors durch *Druck* nicht erzwingen, indem die Höhle eben von festeren Neubildungen gefüllt ist: so kann man nach *Abtragung* der aus der Oeffnung *hervorragenden* Massen mit der Schere zur *Aetzung mit Höllenstein* in Substanz schreiten. Der Aetzstift muss *tief in die Höhle selber* eindringen und unmittelbar nach der Cauterisation der Ueberschuss des Mittels mit einem in Wasser getauchten Pinsel abgeschwemmt werden. Wachsen dann Granulationen nach, so genügt meistens die tägliche Bepinselung des Neoplasma mit *Opiumtinctur*, um die Wucherung zu beschränken und am Ende den Verschluss der Höhle anzubahnen.

4. *Bei Chalazien, so alt sie auch seien, soll vorerst immer die Entleerung versucht werden.* Zu diesem Ende führt man einen *tiefen* und genügend langen Schnitt von der *inneren* Lidfläche aus in die Geschwulst, indem man bei *umgestülptem* Augendeckel eine Lanzette oder ein Bistouri senkrecht auf die Lidfläche einstösst und die Wunde in der Richtung des *Lidrandes* nach Bedarf erweitert. Nur wenn das Hagelkorn bis sehr *nahe unter die äussere Liddecke* hervordringt und diese im Zenithe der Geschwulst vielleicht gar schon sehr verdünnt ist, ist eine *Eröffnung von Aussen* her vortheilhafter.

Bisweilen gelingt es nach diesem Vorgange schon beim ersten Versuche, das Hagelkorn *durch Druck* zu entleeren. Es sinkt dann zusammen und wenige Tage genügen, um es theils durch *Schrumpfung* der Wandungen, theils durch *Resorption* unmerklich zu machen. In der Mehrzahl der Fälle jedoch bleibt die Entleerung eine *unvollständige*, das Chalazion nimmt nur bis zu einem *gewissen* Grade an Volumen ab. *Bleibt sehr viel zurück*, sinkt das Chalazion nur sehr wenig ein und ist es überdies von ziemlich grossem Umfange, so muss die *Wundöffnung* täglich *sondirt* werden, damit sie nicht verwachse. Auch thut man wohl, die *innere Wand der Höhle* mit der Sonde mechanisch zu reizen oder, wenn der Schnitt durch die *äussere* Haut geführt wurde, eine *Charpiewieke* einzulegen, um im Inneren der Geschwulst eine etwas lebhaftere Gewebswucherung hervorzurufen, die Theile zu lockern und zur Entleerung günstig zu stimmen. In der That reicht bei solchem Vorgehen oft kurze Zeit hin, um das Ziel zu erreichen. In jedem Falle *nimmt* die Geschwulst, wenn die Wunde sich nicht wieder schliesst, *beträchtlich an Umfang ab* und sehr oft wird sie auf dem Wege der Resorption und Schrumpfung auf ein kleines Knötchen

reducirt, welches den Kranken nicht mehr belästigt und noch weniger entstellt. Freilich bedarf es bei ungenügender Entleerung hierzu öfters *Wochen*, oder gar einiger *Monate*. Man kann indessen diesen Ausgang einigermassen beschleunigen, indem man ausser der täglichen Sondirung der Wunde *Salben* aus *Jodkali* gr. 10, aus gelbem Quecksilberoxyde gr. 1—2, aus *Deuterojoduretum Hydrarg.* gr. $^1/_4$ ad drach. 1 ungt., täglich 1—2 Mal auf die äussere Lidfläche aufstreicht und bei sehr grossen Chalazien mit weiter Höhlung durch einige Zeit einen *Druckverband* tragen lässt.

Manche *ätzen* in *hartnäckigen* Fällen wohl auch die *Innenwand* des Tumors und zerstören etwa vorhandene Querbalken u. s. w., indem sie in Zwischenpausen von mehreren Tagen zweckmässig zugespitzte Stangen von *Höllenstein* durch die Wunde einführen.

In früheren Zeiten hat man öfters versucht, das Hagelkorn auf *unblutige Weise* zu entleeren, indem man *Cataplasmen* oder *reizende Pflaster* auf die *äussere* Liddecke applicirte, um so eine Schmelzung des Inhaltes und dessen eitrigen Durchbruch nach aussen zu erzwingen. Manche zogen behufs dessen einen mit reizenden Salben bestrichenen *Seidenfaden durch die Geschwulst.* In der That führen diese Behandlungsweisen häufig zur *Eiterung.* Meistens jedoch bleibt die Entleerung eine *unvollständige*, die totale Schmelzung nimmt Wochen in Anspruch und am Ende findet man den Tumor in Folge der Wucherung und Massenzunahme seiner Wandungen vielleicht eben *so gross* oder *grösser*, als er gewesen war, bevor man zur Behandlung geschritten ist.

5. Bei *inneren* Chalazien genügt das oben geschilderte Verfahren *fast immer*, um den Tumor zu beseitigen; nicht so aber bei *äusseren*, namentlich wenn die *Wandungen* der Geschwulst im Verhältnisse zur Weite der Höhlung *gar zu dick* sind, das Hagelkorn also *der Hauptmasse nach aus derbem Gefüge besteht.* In solchen, übrigens seltenen Fällen, oder wenn der Kranke um jeden Preis wünscht, *rasch* von dem Uebel befreit zu werden und die Eröffnung zu keinem Resultate führte, ist die *Ausschneidung der Geschwulst* am Platze.

Fig. 58.

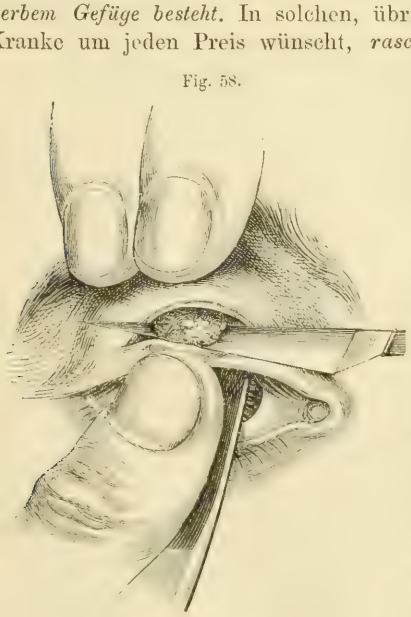

Indem die Operation sehr schmerzhaft ist, wird sie gerne in der Narkose ausgeführt. Während ein Gehilfe den Kopf des Kranken fixirt und ein anderer sich mit einem in kaltes Wasser getauchten feinen Schwamme bereit hält, um die reichliche Blutung minder hinderlich zu machen, wird eine schmale Hornplatte oder der Zeigefinger des Operateurs *unter* das Lid geführt und dieses mit Hilfe des Daumens stark gespannt, auf dass der Tumor möglichst *hervorspringe.* Hierauf wird mit einem zarten Scalpel *über die grösste Höhe* der Geschwulst oder etwas darunter ein *zum Lidrande paralleler* Schnitt bis auf die Oberfläche des Tumors geführt. Dieser Schnitt muss beiderseits den grössten Durchmesser des Fusses des Tumors um Einiges *überragen.* Sodann wird die Oberfläche der Geschwulst durch

Präparation der Liddecke und des Muskels blosgelegt, und nun in der Ebene des *Fusses über* dem grössten Durchmesser desselben ein *Staphylommesser* hindurchgestossen (Fig. 58), der Tumor sohin zum grossen Theile von dem Knorpel abgetrennt, mit der Pincette gefasst und mittelst einer Schere vollends ausgeschnitten. Ein oder zwei Knopfnähte genügen, um die Hautwunde zu schliessen. Die Nachbehandlung besteht in dem Tragen eines *Druckverbandes*, um die Lidbewegungen unmöglich zu machen und den Hautlappen mit der unteren Wundfläche in Berührung zu halten.

Ist die Geschwulst *sehr gross* und steigt sie sehr steil aus der Ebene des Knorpels empor, so kann man an dem Zenithe des Tumors durch *zwei bogige* Schnitte wohl auch ein lanzettliches Stück der *Liddecke* abgrenzen und *mit* der Geschwulst *exstirpiren*, um die Präparation der Haut auf ein kleines Terrain zu beschränken.

Quellen: *Virchow*, Die krankhaften Geschwülste. I. Berlin. 1863. S. 211, 231, 236.

Folgezustände der Blepharitis.

1. Die Verwachsung der Lidränder, Ankyloblepharon, und die Blepharophimose.

Pathologie und **Krankheitsbild.** Die normwidrige Verbindung wird öfters vermittelt durch *sehnenähnliche narbige Stränge oder Balken* von wechselnder Breite und Dicke, welche von dem einen *Lidrande* zu dem anderen ziehen und je nach ihrer *Länge* und nach der mehr weniger *schrägen* Verlaufsrichtung die *Oeffnung der Lidspalte* in verschiedenem Grade beschränken. Es *sitzen* diese *Balken* bald an der *inneren*, bald an der *äusseren Lefze*, bald an der *Lidrandfläche* selbst fest; übrigens haben dieselben auch gar nicht selten Ursprungs- und Ansatzpunkte an der *äusseren Lidhaut* und an der *Conjunctiva palpebrarum;* ja bisweilen erstrecken sich die Wurzeln sogar bis auf die *Augapfelbindehaut*, in welchem letzteren Falle eine *Combination* des Ankyloblepharon mit *Symblepharon* gegeben ist.

In der Regel jedoch wird die Verbindung hergestellt durch ein *hautartiges Gebilde*, welches in einzelnen Fällen die *ganze Lidspalte* oder den *grössten* Theil derselben schliesst, meistens aber blos die *äusseren* Hälften der beiden *Lidränder* in grösserer oder geringerer Ausdehnung mit einander vereinigt und nur ausnahmsweise vom *inneren* Canthus ausgeht. Es sind diese *hautartigen* Gebilde gewöhnlich überaus *zart* und dünn, durchscheinend, oft auch in ansehnlichem Grade dehnbar und bilden dann gleichsam eine Fortsetzung der Lidbindehaut. In anderen Fällen sind sie *derb, sehnenähnlich*, wenig nachgiebig, von beträchtlicher Dicke und heften die beiden *Lidrandflächen* ihrer ganzen Breite nach so dicht aneinander, dass die Lidspalte in deren Bereiche sich nur durch eine schmale *Furche* zwischen den beiden mit Haaren bestandenen äusseren Lefzen beurkundet.

Die *Lidränder* sowie die *Tarsi* sind dabei in ihrer *horizontalen* Ausdehnung *nicht nothwendig verkürzt* und dadurch unterscheidet sich eben die *Verwachsung* oder das *Ankyloblepharon* von der *Blepharophimose* oder normwidrigen *Enge der Lidspalte*, bei welcher die beiden *wirklichen Canthi* an-

einandergerückt erscheinen, wodurch wieder die *Oeffnung* der Lidspalte sehr beschränkt wird.

Es liegt auf der Hand, dass durch das Ankyloblepharon und durch die Phimose das *Gesichtsfeld*, besonders bei gewissen Richtungen des Blickes, eingeengt und beziehungsweise selbst vollständig gedeckt werden könne. Uebrigens begünstigen gewisse Formen des Ankyloblepharon, nämlich solche, wo die Verbindungsstränge an der *äusseren* Lidhaut haften, und die Phimose sehr die *Einwärtsrollung* der Lider und können dadurch im hohen Grade *gefährlich* werden.

Ursachen. *Theilweise Verwächsungen* der Lidränder durch sehnenähnliche *Balken* kommen *immer* auf *entzündlichem* Wege zu Stande. Ihre gewöhnlichen Veranlassungen sind Verbrennungen, Anätzungen, Traumen, insbesondere aber die *Blepharitis* ciliaris, wenn sie mit *Excoriationen* oder gar mit *Geschwürsbildung* einhergeht und wenn die wunden Stellen der beiden Lidränder durch Verbände oder durch Lidkrampf u. s. w. in längerer *Berührung* gehalten werden.

Auch *hautähnliche* Zwischenstücke können auf diese Weise zu Stande kommen. Doch sind Ankyloblephara der *letzteren* Art, besonders wenn die Verbindung in *grösserer* Ausdehnung besteht, in der Regel *angeboren* und dann sehr oft noch mit anderen Bildungsfehlern, wie Mikrophthalmus etc. combinirt.

Auch die *Phimose* ist gewöhnlich *angeboren*, doch kann sich letztere auch *secundär* entwickeln in Folge der *Schrumpfung der Lider* nach hochgradigem Trachome, nach ausgebreiteten Substanzverlusten der Augendeckel, in Folge phthisischer Verkleinerung des Bulbus und weiters in Folge der Schrumpfung von *Hautnarben* in der Umgebung der Lider.

Behandlung. *Seinige Verbindungsstränge* werden am besten mit der Schere dicht an ihrer Ansatzfläche *ausgeschnitten*. Ist dieses geschehen, so muss dafür gesorgt werden, dass die Wundflächen nicht wieder zusammenkleben. Zu diesem Behufe ist es gut, die Lider stark abzuziehen, die Wundflächen gut abzutrocknen und mit *Collodium* wiederholt zu bestreichen *(Walton)*. Zur grösseren Sicherheit möge der Kranke im Nothfalle während der ersten Nacht des Schlafes entbehren, oder falls dieses nicht thunlich ist, öfters geweckt werden, um die *Consolidation* etwa schon eingetretener Verklebungen zu verhindern.

Wo die Verwachsung *bis in den Lidwinkel* hineinreicht und durch ein *hautartiges* Zwischenstück vermittelt wird, führt die *Abtragung* des letzteren meistens nicht zu einem ganz vollständigen Resultate, selbst wenn die Wundflächen nur eine sehr geringe Breite hätten, da sich die Wiederverwachsung von dem *Wundwinkel* aus nicht ganz verhüten lässt. Ist vollends die Wundfläche wegen *breiten* Ansatzes des Zwischenstückes eine sehr ausgedehnte, so kann der Erfolg der Operation durch Wiederverwachsung wohl auch auf Null reducirt werden. Es ist darum nothwendig, die Wundflächen *wenigstens im Winkel* durch eine Art *Transplantation des Bindehautwundsaumes* vor Verwachsung zu schützen. Das hierzu dienliche Verfahren stimmt ganz überein mit dem zweiten Theile der sogenannten *Canthoplastik*.

Die *Canthoplastik* im engeren Wortsinne ist angezeigt, wenn das Zwischenstück *breit* auf den Lidrandflächen aufsitzt und so *kurz* ist, dass

die Lefzen im Verwachsungsbezirke einander fast unmittelbar berühren. Weiters ist sie am Platze bei höheren Graden der *Blepharophimose*, besonders wenn diese zu misslichen Folgen zu führen droht oder bereits geführt hat. In neuerer Zeit endlich wird sie mit ganz ausgezeichnetem Erfolge vielfach gegen *Entropien* mit *spastischer* Grundlage oder Complication in Anwendung gebracht.

Fig. 59.

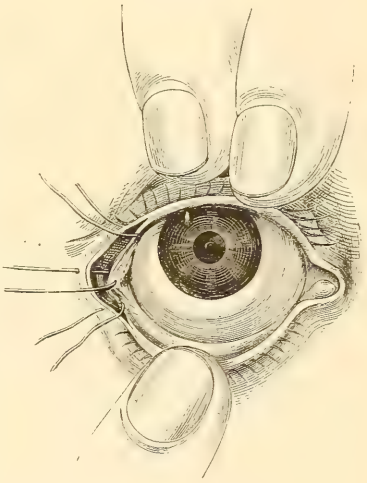

Bei der Operation hat ein Assistent den Kopf des Kranken zu fixiren und gleichzeitig die beiden Lider bei möglichst weiter Oeffnung der Lidspalte zu spannen, während ein anderer Assistent die Blutstillung übernimmt. Der Operateur führt sodann ein Spitzbistouri auf einer Leitsonde *hinter den äusseren Canthus*, sticht in der Nähe des Orbitalrandes aus und schneidet die *äussere Commissur* in der Verlängerung der Lidspalte, also horizontal, durch; oder benützt zu gleichem Zwecke eine starke verlässliche *Schere*, deren ein Blatt hinter, das andere vor der Commissur angelegt wird, und welche den Vortheil bietet, dass man mittelst eines einzigen Schlages die erforderliche Wunde zu setzen vermag. Während nun der erste Assistent die Wunde stark aus einander zerrt, wird (Fig. 59) der spitze Wundzipfel der *Bindehaut* durch einen *Nahtknopf* in den Wundwinkel der *äusseren Lidhaut* geheftet und in gleicher Weise der obere und der untere Schenkel der Wundfläche je durch ein Heft geschlossen *(Rau)*.

Wenn sich der Bindehautzipfel in den Wundwinkel der äusseren Lidhaut nicht ohne Gefahr übermässiger *Zerrung* hineinheften lässt, so kann man sich ganz gut mit den beiden letzterwähnten Heften, im Nothfalle sogar mit *einem* derselben, begnügen. Die *Loslösung* des Bindehautzipfels von der Unterlage, oder gar die *Präparation* eines *Lappens aus der Scleralbindehaut (Ammon)*, um sie in den Wundwinkel zu transplantiren, dürfte kaum jemals nothwendig sein, wurde jedoch empfohlen.

Quellen: *Ammon*, Zeitschrift f. Ophth. II. S. 140; Angeborene chir. Krankheiten. Berlin. 1842. Taf. 4; Klin. Darstellungen der Krankheiten und Missbildungen. III. Berlin. 1841. Taf. 3; Die plastische Chirurgie etc. Berlin. 1842. S. 229, 232. — *Himly*, Krankheiten und Missbildungen etc. I. Berlin. 1843. S. 94, 100. — *Desmarres*, Traité d. mal. d. yeux. Paris. 1847. S. 29, 36. — *Stellwag*, Ophth. II. S. 896, 900. — *Rau*, A. f. O. I. 2. S. 173, 182. — *Mackenzie*, Traité d. mal. d. yeux. Traduit p. Warlomont et Testelin. II. Paris. 1857. S. 178, 181. — *Walton*, nach Mackenzie, l. c. S. 182.

2. Die Verwachsung der Lider mit dem Augapfel, Symblepharon.

Pathologie und **Krankheitsbild.** Man unterscheidet ein *hinteres* (S. 460) und ein *vorderes Symblepharon*. Das letztere setzt ein *neoplastisches Zwischenstück* voraus, welches die Verbindung zwischen den *Lidern* und der *Bulbusoberfläche* vermittelt.

Es sind diese *Zwischenstücke* meistens aus *lockerem* dehnsamen und gefässreichen Bindegewebe gebildet, in welchem dichtere *sehnenähnliche* Stränge und Blätter in wechselnder Menge sich verzweigen und so eine Art Gerüst darstellen. Mitunter *überwiegt* das sehnige Balkenwerk in Bezug auf Masse, ja es kommen Fälle vor, wo das Zwischenstück fast *ganz* aus solchem derben fibrösen Gefüge zusammengesetzt erscheint.

Es gehen die Verbindungsstücke in der Regel von der *inneren* Lidfläche, seltener von den *Lidwinkeln* aus. Letzteren Zustand hat man *Syncanthus externus* und *internus* genannt *(Ammon)*. Sie streichen von da *schräge* zum Bulbus hinüber und setzen sich auf der vorderen *Scleralfläche*, oder auf der *Cornea*, oder auf *beiden* diesen Organen fest. Am Ursprung und Ansatze erscheinen sie in der Regel flächenartig ausgebreitet. Oft haben sie *strangförmige Fortsätze*, welche nach verschiedenen Richtungen hin auf grosse Distanzen verfolgt werden können.

Es wurzeln diese Neubildungen zum grössten Theile in der *Submucosa* und in der *Bindehaut*, daher diese letztere bei Spannung des Verbindungsstückes gewöhnlich strahlig gefaltet oder wohl gar in Form eines Kegels abgezogen wird. Einzelne derbe sehnige Stränge haften jedoch in den meisten Fällen am *Knorpel* und an der *Sclera* fest. Beim *Syncanthus internus* sind die *Carunkel* und die *halbmondförmige Falte* fast immer zum grössten Theile oder ganz in der Neubildung *untergegangen* und die sehnigen Balken des Verbindungsstückes setzen sich nicht nur auf die Commissur, sondern auch auf die tiefer gelegenen *Aponeurosen* und die *Periorbita* etc. fort.

Der *äusseren Gestalt* nach ähneln die Verbindungsstücke öfters *Strängen* oder Bändern, welche *brückenartig* von einem Punkte der inneren Lidfläche zum Bulbus hinüber gespannt sind. In anderen Fällen sind sie *membranartig* und streichen entweder flach von der *Lidrandfläche* zum Bulbus hinüber, oder sie gehen von der *Lidbindehaut* aus und zeigen sich dann erst bei der Abziehung des Lides in der Form von *Scheidewänden*, welche die betreffende Hälfte des Conjunctivalsackes in taschenartige Abtheilungen sondern. In der Mehrzahl der Fälle haben die Verbindungsstücke *mehr Körper* und stellen *fleischähnliche Gebilde* dar, welche grössere Partien der *inneren Lidfläche* und der Bulbusvorderfläche mit ihren Ansätzen decken. Man pflegt diese Form *Symblepharon carnosum* zu nennen, zum Unterschiede vom Symblepharon *membranosum* und *trabeculare*.

Ein Symblepharon *totale* im engeren Wortsinne gibt es kaum; es scheint, als ob die aus der Thränendrüse kommende Feuchtigkeit Verwachsungen der *oberen* Hälfte des Bindehautsackes theilweise zu verhindern im Stande wäre. *Gänzliche* Verwachsungen der *unteren* Bindehautsackhälfte sind jedoch nichts seltenes.

Das Symblepharon ist sehr häufig der *Functionstüchtigkeit des Auges* durch Ueberhäutung der Cornea hinderlich, oder vernichtet sie ganz. Ausserdem schliesst es in jedem Falle insoferne Gefahren in sich, als die Verbindungsstücke bei den *Bewegungen des Augapfels* gespannt werden und einen Zug auf die angrenzenden Bindehauttheile ausüben, welcher Zug gerne die Veranlassung für *andauernde Reizzustände* wird. Endlich bedingen sie nicht gar selten *Stellungsveränderungen der Lider*, besonders Ectropien, welche entweder ständig sind, oder nur zeitweise in Folge gewisser Axenrichtungen des Augapfels auftreten und immer wieder einer künstlichen Reposition bedürfen.

Ursachen. Die Veranlassung des Symblepharon ist in der bei weitem grössten Mehrzahl der Fälle eine *Verschorfung der Bindehaut* durch Einwir-

kung sehr hoher *Hitzegrade* oder *chemisch ätzender* Substanzen. Es sind diese Verschorfungen meistens das Werk des *Zufalles* und werden bedingt: durch Feuerbrände oder Stücke glühenden Metalles, welche das geöffnete Auge treffen; durch in der Nähe des Gesichtes explodirendes Schiesspulver; durch siedende Flüssigkeiten, geschmolzene Metalle, in Löschung begriffenen Aetzkalk, durch Schwefelsäure u. s. w., welche in das Auge spritzen, oder massenweise über dasselbe ergossen werden.

Am verderblichsten erweisen sich die *ätzenden Alkalien* und die *Säuren,* da sie sich in den Thränen diffundiren und *sehr ausgebreitete* Verwachsungen zu bedingen pflegen, während Feuerbrände, geschmolzene Metalle u. dgl. ihre Wirkung meistens auf den *Lidspaltentheil beschränken* und jedenfalls nicht weit über den Ort der Berührung ausdehnen. Bei *Kalkverbrennungen* kömmt noch der Umstand in Rechnung, dass Theile des ätzenden Stoffes tief in die Gewebe eindringen und hier *Incrustationen* setzen *(Gouvea).*

Mitunter jedoch sind unvorsichtige *Cauterisationen mit Höllenstein* etc. der letzte Grund eines Symblepharon. Ausnahmsweise können auch *mechanische* Verletzungen der Bindehaut zu Verwachsungen führen.

Die Verwachsung wird fast immer durch *Granulationen* vermittelt, welche auf dem Boden der Substanzverluste emporkeimen. Es ist klar, dass solche Verwachsungen am leichtesten zu Stande kommen, wenn *zwei einander gegenüberliegende* Stellen des Bindehautsackes *gleichzeitig* verschorft werden, wie das fast immer der Fall ist, wenn ätzende Flüssigkeiten u. s. w. in den Bindehautsack gelangen. Eine *unerlässliche* Bedingung für das Zustandekommen des Symblepharon ist jedoch die Verschorfung *zweier* einander gegenüber lagernder Bindehautstellen wahrscheinlich *nicht;* vielmehr dürfte mitunter auch die Berührung einer gesunden Conjunctivalportion mit Granulationen die Verwachsung ermöglichen. Die *Zwischenstücke* werden immer erst nachträglich *durch die Bewegungen* des Augapfels und durch die daherige *Zerrung* der verwachsenen Theile erzeugt.

Die **Behandlung** hat, so lange es Zeit ist, die *Entwickelung* des Symblepharon zu *verhüten; ist* dieses aber bereits *zu Stande gekommen,* so muss das *Zwischenstück beseitiget* und die Wiederverwachsung *gehindert,* oder doch auf ein Kleinstes beschränkt werden.

1. In erster Beziehung wird es manchmal nothwendig sein, der *fortgesetzten* Einwirkung eines chemischen Stoffes nicht nur durch thunlichste Reinigung des Bindehautsackes, sondern auch durch *directe Antidota* entgegenzutreten. Es gilt dies besonders von *Kalkverbrennungen*, bei welchen sich übrigens nicht sowohl Säuren, als vielmehr *Zuckerlösungen* als die besten Gegenmittel erwiesen haben sollen *(Lawson, Geissler).*

2. Falls die Verwachsung nur innerhalb einer *sehr umschränkten* und *dem Lidrande nahen Stelle droht,* so wird es öfters genügen, wenn der Kranke thunlichst oft stark excursive *Bewegungen des Bulbus* ausführt und wenn in kurzen Zwischenpausen, etwa von einer halben Stunde, der betreffende *Augendeckel vom Bulbus abgezogen wird,* überdies aber die granulirenden Flächen mehrmals des Tages mit *mitigirtem Höllensteine leicht bestrichen* werden, um feine Schorfe zu erzeugen, welche die Verwachsung für eine gewisse Zeit wirksam hintanhalten.

Falls die Verwachsung aber einen *Theil der Uebergangsfalte* bedroht, darf man von diesem Verfahren nur *wenig* erwarten; am *allerwenigsten,* wenn die beiden Wundflächen *im Grunde* der Falte *zusammenfliessen.* Die Verschiebungen der beiden Platten des Uebergangstheiles sind nämlich sehr gering oder Null, die Wundflächen daselbst also in *beständiger Berührung.* Zum Glücke haben *engumgrenzte* Verwachsungen an dieser Stelle keine sehr erheblichen Schäden im Gefolge, rechtfertigen demnach auch kaum sehr eingreifende therapeutische Massregeln irgend welcher Art.

Hat die Verschorfung einen nur einigermassen *grösseren Umfang*, so ist es sehr rathsam, den betreffenden *Augendeckel umzustülpen* und in dieser Stellung *bis zur Ueberhäutung* der Wunde *zu erhalten*. Das *obere* Lid bietet in dieser Hinsicht keine sehr grossen Schwierigkeiten, indem meistens die entzündliche Schwellung hinreicht, um das Lid *nach* seiner Umstülpung unter Beihilfe eines Schutzverbandes zu fixiren. Anders ist es aber beim *unteren* Lide, dieses ist nur sehr schwer umgestülpt zu erhalten. In Anbetracht der grossen Gefahr, in welcher die Functionstüchtigkeit des Auges schwebt, darf man sich daher wohl nicht scheuen, die *äussere Commissur durchzuschneiden*. Es sinkt dann das untere Lid herab und lässt sich leicht in der zum Heilzwecke erforderlichen Lage festhalten. Die spätere Herstellung des normalen Standes unterliegt keinen Schwierigkeiten.

Am meisten wird dieses Verfahren nützen bei Verschorfungen, welche *nicht bis in die Uebergangsfalte* reichen. Im *gegentheiligen* Falle bleibt der Erfolg immer ein *unvollständiger*, trotzdem aber gewiss nicht gering zu schätzender. Bei Verschorfungen der dem *inneren Winkel* nahen Theile dürfte die Therapie nur selten, wenn jemals, sich *sehr erheblicher* Erfolge zu rühmen haben.

Die *Einlegung* von nach Art künstlicher Augen gestalteten *Wachsplatten, Bleischeiben* u. s. w. in den Bindehautsack mag mitunter Einiges geleistet haben. *Verlassen* darf man sich darauf kaum, auch wenn dieselben von dem meistens sehr empfindlichen Auge vertragen würden *(Himly)*. Noch weniger ist zu halten von dem Einlegen eines *Eihäutchens*, von Einträufelungen *starker Höllensteinlösungen* des *Glycerins* u. s. w.

3. *Beim entwickelten Symblepharon* hängt die einzuschlagende Behandlungsmethode und deren Erfolg grösstentheils von dem *Sitze* und der *Ausbreitung* des Zwischenstückes ab. *Trabeculare* und *membranöse* Symblephara, wenn sie *brückenartig* einen *der Lidspalte nahen* Theil der Tarsalbindehaut mit der Bulbusoberfläche vereinigen, lassen sich bisweilen beheben, indem man das *Zwischenstück* vorerst *blos von dem Augapfel* lospräparirt, mittelst einer Fadenschlinge in der *Lidspalte fixirt* und allenfalls das *Lid abgezogen* erhält, bis die Vernarbung der gesetzten Wunde die *Abtragung* der Neoplasie *von dem Augendeckel* ohne Gefahr der Wiederverwachsung gestattet.

Bei *grösserer Flächenausdehnung der Bulbuswundfläche* ist es gerathen, die Wundränder durch eine oder zwei zarte *Knopfnähte* zu vereinigen. So weit die Neubildung *über die Hornhaut* reicht, muss selbe mittelst eines Lanzenmessers *abgestochen* werden. Es gelingt auf diese Weise öfters, an die Stelle der dichten sehnigen Narbenmasse eine *zarte epitheliale* Trübung zu setzen. Sollten sich wieder *Granulationen* zeigen, so müssen dieselben durch Aetzungen mit *Höllenstein* und später durch Betupfung mit *Opiumtinctur* niedergehalten werden.

Membranöse Symblephara der Uebergangsfalte, wenn sie einen *geringen* Umfang haben, lassen sich bisweilen *verkleinern*, wenn man dieselben *ausschneidet* und die Wiederverwachsung durch Aetzungen mit *Höllenstein* und durch öfteres *Abziehen des Lides* beschränkt.

Reicht das Symblepharon *aus der Uebergangsfalte weit gegen den Lidrand* heran, gleichviel ob es ein membranöses oder ein fleischiges ist, so lässt sich das letzterwähnte Verfahren *nicht* empfehlen, da sein Erfolg ein sehr unsicherer und im Verhältnisse zu den vorhandenen Störungen stets ein *ungenügender* ist. Es verwachsen nämlich die Wundflächen stets von der Uebergangsfalte aus in grossem Umfange wieder.

Man wird diesem Uebelstande einigermassen begegnen, wenn man die Verwachsung im Bereiche der Uebergangsfalte *zuerst* hebt und eine Ueberhäutung der Trennungsfläche erzielt, das Symblepharon also in ein *brückenförmiges* umwandelt, ehe man zur *völligen* Trennung der normwidrig verbundenen Theile schreitet. Zu diesem Ende wird *in der Tiefe der Uebergangsfalte* und in der Richtung derselben *ein Bleidraht durch das Zwischenstück* geführt und *liegen* gelassen, bis der Wundkanal übernarbt ist. Die *Einführung* des Drahtes wird am besten mit einer gekrümmten *Stahllanze*, ähnlich der bei der umschlungenen Naht gebräuchlichen, bewerkstelligt. Im Nothfalle kann man den Wundkanal mit einer starken gekrümmten *Nadel* erzeugen und den Draht *nachträglich sondirend* einführen. Die Drahtenden werden über dem Lidrande *zusammengedreht* (Fig. 60) und auf die *äussere* Lidfläche gebogen, um daselbst mit Heftpflasterstreifen bedeckt und befestigt werden zu können *(Himly)*. Im Ganzen ist auch dieses Verfahren ein *wenig verlässliches*. Oft schneidet der Draht das Zwischenstück allmälig *durch*, während die Verwachsung in gleichem Masse nachrückt und nach Wochen ist man wieder dort angelangt, wo man begonnen hatte.

Fig. 60.

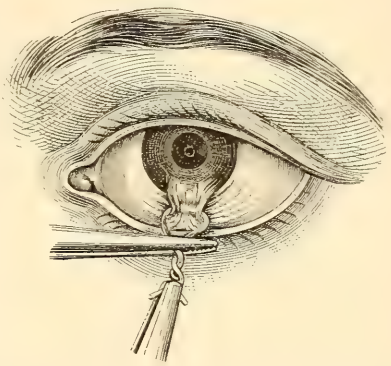

Relativ am besten dürfte man fahren mit der *Ausschneidung des Symblepharon (Arlt)*. Bei *nicht sehr breiten* Zwischenstücken ist ihr Erfolg in der Mehrzahl der Fälle ein sehr befriedigender. Um sie durchzuführen, fixirt ein Assistent den Kopf des Kranken und zieht die Lider stark vom Bulbus ab, so dass das Zwischenstück gespannt erscheint, während ein anderer Assistent die Stillung der Blutung übernimmt. Der Operateur führt nun mit einer gekrümmten Nadel einen Seidenfaden oder eine Fischschnur durch den *der Cornea nächsten Theil* des Neugebildes, zieht dieses stark an, stösst ein zartes Messer durch und *schneidet das Zwischenstück möglichst knapp von der Bulbusoberfläche* gegen die Hornhaut hin los. Nachdem so ein *Lappen* erzeugt worden ist, wird derselbe mit einer Pincette gefasst und der *Rest* des Symblepharon mit der Schere oder dem Scalpell *bis in den Uebergangstheil hinein* vom Bulbus *lospräparirt*. Ist dieses geschehen, so werden die beiden Enden der Fadenschlinge *mit Nadeln* armirt, diese *durch die Dicke des Lides* nahe am Orbitalrande an der *tiefsten* Stelle der Wunde durchgestossen, und durch Anziehen der beiden Fadenenden das Zwischenstück so umgeschlagen (Fig. 61), dass bei der Reposition des Lides die *überhäutete* Fläche des Zwischenstückes mit der *Augapfelwundfläche* in Berührung kömmt. Die *letztere* wird nun, nachdem die Fadenenden um eine kleine Heftpflasterrolle an der *äusseren* Lidfläche geknüpft und so das Zwischenstück in seiner Lage fixirt worden ist, durch 2—3 *feine Knopfnähte* geschlossen. Die *Nachbe-*

Fig. 61

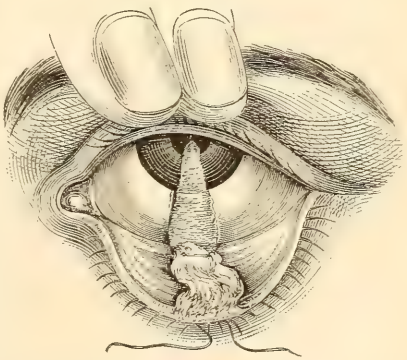

handlung ist die anderer Wunden. Am dritten Tage können die Hefte entfernt werden. Nach der Vernarbung der *Conjunctivalwunde* kann man zur *Excision* des Zwischenstückes schreiten, falls es zu massig wäre und lästig fiele.

Bei sehr breit aufsitzenden Zwischenstücken, überhaupt wo ein *grosser* Theil der Bindehaut, ein Drittheil und mehr, in der Neubildung untergegangen ist, thut man gut, nach Ablösung des Zwischenstückes die Augapfelbindehaut von den *beiden* Wundrändern aus durch *je zwei* bogenförmig nach Oben oder beziehungsweise Unten gehende Schnitte zu spalten, die solchermassen abgegrenzten *viereckigen Lappen* nach vorläufiger Präparation gegen die Wundfläche hin zu ziehen und in deren Mittellinien durch Knopfnäthe, so weit thunlich, zu vereinigen. Das vom Bulbus abgetrennte Zwischenstück kann dann nach einwärts geschlagen und sein freier Rand nach Abschneidung alles unbrauchbaren Narbengewebes mit dem peripheren Saum der beiden die Wundfläche deckenden Bindehautlappen durch Knopfnäthe verbunden werden *(Knapp)*. Leider ist die *Zerrung* der Bindehautlappen bei einigermassen breiten Wundflächen einer Verheilung per primam intentionem sehr ungünstig, es kömmt gerne zur Eiterung und damit zu völligem Misslingen der Operation.

Ist ein Lid in seiner *grössten* Ausdehnung mit dem Bulbus verwachsen, so bleibt die Therapie in der Regel *erfolglos*, es sind solche Verwachsungen gleich dem Symblepharon *posterius* bis jetzt als *unheilbar* zu betrachten.

Gemeiniglich ist in solchen Fällen auch die *Hornhaut* grossen Theiles oder ganz mit dichten narbigen Massen überkleidet und eine Herstellung des Sehvermögens dadurch unmöglich geworden. Im *cosmetischen* Interesse lässt sich dann bisweilen dadurch ein Vortheil erzielen, dass man das verwachsene Lid in genügendem Umfange vom Bulbus löset und ein *künstliches Auge* einlegt. Wird dieses vertragen, so vernarben manchmal die Wundflächen, ohne dass es zu einer ausgebreiteten Wiederverwachsung kömmt, wenn auch die Narbe von der Uebergangsfalte aus um ein Gewisses sich erhebt und dann eine Formumstaltung des künstlichen Auges nothwendig macht. Meistens jedoch missglückt der Versuch.

Quellen: *Ammon*, Plast. Chirurgie. Berlin. 1842. S. 189; kl. Darstellungen etc. II. Berlin. 1838. Taf. 6. S. 15. — *Himly*, Krankheiten u. Missbildungen etc. I. Berlin. 1843. S. 101, 105, 107. — *Stellwag*, Ophth. II. S. 753. — *Arlt*, Die Krankheiten des Auges. Prag. 1851. I. S. 155; III. S. 375; Prag. Vierteljahrschrift. XI. S. 161. — *Pagenstecher* und *Saemisch*, klin. Beobachtungen. I. Wiesbaden. 1860. S. 7. — *Mackenzie*, Traité d. mal. d. yeux. Traduit p. Warlomont et Testelin. II. Paris. 1857. S. 178, 182. — *Gouvea*, Arch. f. Augen- u. Ohrenheilkde. I. S. 106, 120. — *Lawson, Geissler*, Schmidt's Jahrb. 135. Bd. S. 265. — *Knapp*, A. f. O. XIV. 1. S. 270.

3. Distichiasis und Trichiasis.

Pathologie und **Krankheitsbild**. *Das gemeinschaftliche Criterium beider dieser sich oft combinirenden Zustände ist die Einwärtskehrung einer Anzahl von Wimpern bei normaler Stellung der Lidflächen.*

1. Unter *Distichiasis* oder *Zweiwuchs* der Wimpern versteht man *streng* genommen das Hervorwachsen zerstreuter oder in eine zweite Reihe geordneter Haare aus der *Fläche* oder *inneren Lefze* des sonst *völlig normal gestalteten Lidrandes*. Es kömmt dieser Zustand *sehr selten* vor und ist dann in seiner Anlage wohl immer *angeboren*. Die Pseudocilien entwickeln

sich entweder schon in der Kindesperiode *(O. Becker)*, oder zur Zeit der *Pubertät*, wo der Haarwuchs überhaupt einen Aufschwung nimmt, seltener in den *späteren* Lebensjahren. Man will die wahre Distichiasis besonders bei Individuen mit sehr üppiger Behaarung gefunden haben *(Vidal)*.

In der bei weitem grössten Mehrzahl der Fälle ist der Zweiwuchs nur ein *scheinbarer* und durch *Dehnung* der wimpernbestandenen *äusseren* Lidlefze veranlasst. Bei *tylotischer Verbildung* des Lidrandes geschieht es in der That nicht selten, dass die behaarte Zone von Seite der subcutanen Geschwulst auf die doppelte und mehrfache Breite auseinander gezogen wird und so einzelne oder ganze Büschel der am meisten nach hinten stehenden Wimpern von den übrigen durch einen grösseren Zwischenraum getrennt und gegen den Bulbus gekehrt werden. Es hat dann oft ganz das Aussehen, als wären *neue* Haare auf der *Randfläche* des Lides hervorgesprossen. Viel häufiger resultirt ein solches Verhalten aus *Schrumpfungen der Tarsalbindehaut*, wie selbe aus hochgradigen chronischen Conjunctivalentzündungen, insbesondere aus dem diffusen und sulzigen Trachome, veralteten Katarrhen etc. hervorgehen. Der falsche Zweiwuchs ist in derlei Fällen *mit Abstumpfung der inneren Lefze* gepaart und je nach der mehr gleichmässigen oder ungleichmässigen Entartung der Bindehaut auf einzelne *Theile* des Lidrandes beschränkt, oder über die *ganze Länge* desselben verbreitet. Auch *narbige Schrumpfungen des Lidrandes* nach *ulcerativer Blepharitis ciliaris* haben bisweilen die Verziehung einzelner Wimpernbüschel im Gefolge.

2. Bei der *Trichiasis* im *engeren* Wortsinne ist die Einstülpung der Wimpern durch *deren Verkümmerung* und *Verbiegung* bedingt. Das pathogenetische Moment liegt in *Ernährungsstörungen des Haarbalges* und findet seine Quelle in lang andauernden oder tief greifenden Lidrandentzündungen.

Die meisten Autoren fassen den Begriff jedoch etwas *weiter* und zählen zur Trichiasis auch die *niedersten* Grade des *Entropiums*, d. i. Fälle, in welchen vermöge sehniger Entartung der *Tarsalbindehaut* oder narbiger Einziehungen des *Lidrandes* die innere Lefze theilweise oder ganz verstrichen worden ist und die *äussere Lefze* mit den darauf stehenden Wimpern sich dem Bulbus *genähert* hat oder mit ihm in *Berührung* gekommen ist.

Die eingestülpten Wimpern sind je nach den *Ursachen* des Leidens qualitativ bald völlig normal gebildet, bald den Wollhaaren ähnlich, dünn, farblos und gekrümmt. Bei der *Trichiasis* finden sich meistens *starke* Wimpern und *daneben* eine grosse Anzahl *feiner Wollhaare*, von welchen sehr häufig 2—4 und mehr aus *einem einzelnen* Haarbalge hervorsprossen und nach den verschiedensten Richtungen hin sich umbiegen.

Die nach einwärts gekehrten Haare erregen, indem sie gleich fremden Körpern auf die innerhalb der Lidspalte gelegenen Theile wirken, ein unerträgliches *Gefühl* von Kratzen, Stechen, Reiben im Auge und sind oft die Ursache eines mit hochgradiger Lichtscheu einhergehenden *heftigen Lidkrampfes*, durch welchen die Cilien noch weiter verkrümmt und oft auch die Lidränder wirklich nach einwärts gerollt werden. Durch die fortwährende mechanische Reizwirkung werden *entzündliche Zustände* in den oberflächlichen Theilen des Sehorganes angeregt und unterhalten. Es

ist die theilweise oft schon *entartete Bindehaut* stark geröthet, geschwellt, von Thränen und katarrhalischen Producten überschwemmt; die Conjunctiva *bulbi* häufig schon hypertrophirt; die *Cornea* bietet in der Regel alle Erscheinungen einer partiellen oder totalen *Keratitis pannosa* dar und ist nebenbei häufig mit *herpetischen* Efflorescenzen verschiedenen Alters, mit *Geschwüren* und *veralteten Trübungen* mannigfaltiger Art bestanden. Mitunter werden sogar die *inneren Bulbusorgane* in den entzündlichen Process verwickelt, es kann *der Bulbus als Ganzes* seine Functionstüchtigkeit einbüssen und selbst der *Atrophie* oder *Phthise* verfallen.

Behandlung. Die Hauptaufgabe geht natürlich dahin, den *anatomischen Grund* der Einwärtskehrung zu *beheben*. Insoferne dieser Indication *bei entwickelter* Distichiasis und Trichiasis aber kaum Genüge zu leisten ist, muss sich die Behandlung darauf beschränken: 1. die einwärts gekehrten Haare in dem Masse, als sie nachwachsen, *durch Ausziehen* zu entfernen, um einerseits den aus der *Reizwirkung* hervorgehenden Gefahren zu begegnen, anderseits aber, um eine endliche *Atrophie der Haarpapillen* herbeizuführen, oder 2. den einwärts gekehrten Haaren eine *normgemässere* und wenigstens *unschädliche Richtung* zu geben, oder endlich 3. durch *Vertilgung des Haarbodens* auf Kosten wichtiger Functionen Abhilfe zu schaffen.

1. *Das Ausziehen der Haare* wird am besten mittelst der *Cilienpincette* bewerkstelligt. Es soll das Haar immer *sammt der Zwiebel von der Papille selbst abgerissen* werden, weil dieses Gebilde durch wiederholte Verletzungen am ehesten zum Schwunde gebracht werden kann. Zu diesem Behufe muss das Haar mit der Pincette *knapp* an der Mündung des Follikels gefasst und durch *langsamen* Zug, nicht ruckweise, ausgezogen werden. Es müssen immer *alle* nach einwärts gekehrten Haare entfernt werden. Auch muss man die Operation *so oft* wiederholen, als sich nachwachsende Härchen zeigen. *Jede* Versäumniss ist dabei vom Uebel. Es ist oft sehr schwer, die aus den Bälgen hervortretenden *feinen* Stümpfe zu erkennen. Am besten gelangt man zum Ziele, wenn man den Lidrand bei *schief einfallendem* guten Lichte Punkt für Punkt an der Pupille des hinterliegenden Auges vorbeizieht und mustert.

Bei *partieller* Distichiasis und Trichiasis lohnt dieses Verfahren noch am ersten der Mühe, indem wirklich bisweilen die Haarzwiebeln atrophiren und der Nachwuchs endlich aufhört. Bei *mehr ausgebreiteter* Trichiasis und Distichiasis darf man auf einen solchen Erfolg *niemals* hoffen. Nichts destoweniger wird das fragliche Verfahren bei sehr messerscheuen Individuen und als *provisorische* Massregel mit Nutzen auch *bei totalem Zweiwuchse* und bei *totaler Einstülpung* der lidrandständigen Haare in Anwendung gebracht. Nach wochen- oder monatelangem fleissigen Ausziehen beginnen die Haare sparsamer und langsamer zu wachsen und werden wohl auch dünner. Während man im Beginne täglich oder jeden zweiten Tag Haare zu extrahiren gezwungen war, genügt es nunmehr, in Zwischenpausen von 1—2 Wochen die einzelnen nachgewachsenen Stümpfe zu entfernen, und am Ende kann *der Kranke* bei gutem Gesichte die Extraction, wenn es Noth thut, *selbst* vornehmen.

In neuerer Zeit wird auf Grundlage einiger gelungener Versuche der Vorschlag gemacht, nach einwärts gekehrte Wimpern unbeschadet der äusseren Form des Lidrandes dadurch zu beseitigen, dass man *deren Bälge durch einen subcutan eingeführten Faden zur Vereiterung bringt*. Es soll sich diese Methode sowohl bei *partieller* als *totaler* Distichiasis und Trichiasis bewährt haben. Um den Zweck möglichst sicher zu erreichen, wird eine Hornplatte unter das betreffende Lid geschoben, hierauf eine eingefädelte krumme Nadel an der Grenze der falschstehen-

den Haare von der Lidrandfläche aus in die Dicke des Augendeckels eingestochen, an der Vorderfläche des Knorpels in *verticaler* Richtung fortgestossen und sodann $1^1/_2$—2‴ von der äusseren Lefze entfernt durch die äussere Decke herausgeleitet. Ist dies geschehen, so wird die Nadel durch die Hautwunde wieder eingeführt und hart am Knorpel *parallel dem äusseren Lidrande* fortgeschoben, um im Bereiche *normaler* Cilien nochmals ausgestochen zu werden. Nachdem nun die Nadel abermals durch die äussere Hautwunde eingesenkt worden ist, wird selbe unter dem Muskel in *verticaler* Richtung gegen die Lidrandfläche hin gelenkt und in dieser selbst herausgeführt. Der Faden umschreibt solchermassen drei Seiten eines *Parallelogrammes*, dessen vierte Seite von der äusseren Lidlefze gebildet wird und welches alle falsch stehenden Cilien sammt ihren Bälgen in sich schliesst. Die Enden der Fäden sollen hierauf mit Heftpflaster an der Stirne oder Wange befestigt und ein Druckverband angelegt werden. Nach Ablauf einiger Tage kann der Faden entfernt und nach einem weiteren Termine auch der Druckverband beseitigt werden *(Herzenstein)*. Controlversuche sind *nicht günstig* ausgefallen *(Mannhardt)*.

2. Um den einwärts gekehrten Haaren unter Schonung ihres Fortbestandes eine *bessere Richtung* zu geben, hat man eine ganze Reihe verschiedenartiger Operationen erfunden, welche jedoch alle ihrem Zwecke nur *unvollkommen* entsprechen, oder durch *minder* eingreifende Methoden mit *gleichem* oder *besserem* Erfolge ersetzt werden können.

Ganz *unzuverlässlich* ist das *Ausschneiden kleiner querovaler Hautstückchen* in unmittelbarer Nähe einzelner eingestülpter Wimpern oder Cilienbüscheln *(Desmarres)*. Der Zug, welchen die sich zusammenziehende *Narbe* ausübt, ist im Ganzen zu klein und wirkt überdies *hauptsächlich* auf die gegen den Orbitalrand gelegenen Theile der Liddecke, da diese der Unterlage viel lockerer anhaften, als das Integument des *freien* Lidrandes.

Sicherer fährt man jedenfalls mit den gegen das *Entropium* gebräuchlichen Operationsmethoden *(Pagenstecher)*. Einen *vollen* oder doch *befriedigenden* Erfolg haben diese Verfahrungsweisen jedoch nur, wo es sich vorzugsweise um Bekämpfung *krampfhafter Muskelthätigkeit* handelt. Wo die Wimpern wegen Abschleifung der inneren Lidlefze oder wegen starker Dehnung der Lidrandfläche von Seite schrumpfender Bindehautnarben nach einwärts gekehrt, oder wo sie selbst sehr verkrümmt und nach allen Richtungen sparrig aus einander gewichen sind: dort genügt es nicht, wie beim Entropium, dem Lide seine *normale* Stellung zum Bulbus wiederzugeben, der freie Rand muss wirklich und nach Massgabe des Bedarfes oft recht stark *ectropionirt* werden, was sehr bedeutende Unzukömmlichkeiten in sich schliesst. Zudem wirken diese Operationen sehr wenig auf die Stellung der *winkelständigen* Wimpern; die Trichiasis und Distichiasis *bevorzugen* aber gerade die Nachbarschaft der beiden Canthi.

Eines grossen Rufes erfreut sich eine Art *Transplantation der äusseren Lidlefze und des unter ihr gelegenen Haarbodens (Jaesche, Arlt)*.

Es wird diese Operation wegen ihrer grossen Schmerzhaftigkeit und längeren Dauer am besten in der Narkose des Kranken ausgeführt. Ein Gehilfe, welcher zugleich den Kopf fixirt, schiebt eine Hornplatte unter den betreffenden Augendeckel, hebt ihn weit vom Bulbus ab und zieht den Lidrand durch Spannung der äusseren Liddecke empor, damit er von der Platte etwas abstehe und für das Messer leicht zugänglich sei. Nun wird die *Randzone* des Augendeckels *von der Randfläche aus* mittelst eines feinen Scalpelles (Fig. 62) unter Schonung der Thränenwärzchen auf 2‴ Tiefe *in zwei Platten gespalten*, deren *hintere* die Bindehaut mit dem Knorpel und den Ausführungsgängen der Tarsaldrüsen, die *vordere* aber die übrigen Schichten *mit sämmtlichen Haarbälgen* in sich fasst. Der Schnitt muss daher *hart* an der Oberfläche des *Knorpels* geführt werden. Hierauf wird *ein zweiter* Schnitt $1^1/_2$—2‴ *oberhalb* und *parallel der äusseren Lefze*, durch die ganze Dicke der *vorderen* Platte *bis auf den Knorpel* geführt und zwar so, dass die beiden *Wundwinkel* innen und aussen *über* die Enden des ersten Schnittes *hinüber* reichen. Es wird jene Platte dadurch in eine Art *Brücke* umgewandelt, an deren hinterer Fläche die Haarbälge haften und welche nur mittelst ihrer beiden *Enden* an dem Lide festhängt. Ist dieses geschehen, so wird von dem einen Ende des zweiten Schnittes

ein dritter im *Bogen* so durch die *äussere* Lidhaut zu dem anderen Ende geführt, dass ein *halbmondförmiger Hautlappen* umschrieben wird, welcher mit der Pincette zu fassen und unter thunlichster Schonung des Kreismuskels *abzupräpariren* ist. Es muss dieser Lappen, dessen Grenzen in (Fig. 63) angedeutet sind, um so grösser sein und namentlich einen um so grösseren *verticalen* Durchmesser haben, je stärker die Einwärtswendung der Haare und je schlaffer und faltiger die Haut ist, ein *je stärkerer Zug* also auf die Brücke ausgeübt werden soll. Hierauf ist die *halbmondförmige Wundfläche* zu schliessen, indem der *concave* Rand derselben mit dem *wagrechten* durch 2—3 Hefte vereiniget wird. Unter dem Zuge dieser Hefte richten sich die in der Brücke enthaltenen Haare in die *horizontale* Stellung oder gar gegen den Orbitalrand hin. Die *Nachbehandlung* ist jene anderer Wunden. Am dritten Tage sind die Hefte zu entfernen.

Fig. 62.

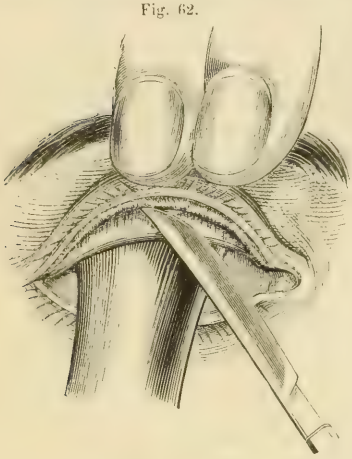

Einen ganz ähnlichen Effect kann man dadurch erzielen, dass man nach der Spaltung des Lidrandes *statt* der Ausschneidung eines halbmondförmigen Hautstückes eine nach Bedarf *grosse horizontale Hautfalte* mit dem unterlagernden Muskeltheile durch eine Krückenzange fixirt, und mittelst krummer Heftnadeln in verticaler Richtung 2—3 gewichste starke Fäden hindurch führt, die einzelnen Fäden zusammenschnürt und *liegen lässt*, bis sie durch Eiterung ausgestossen werden.

Fig. 63.

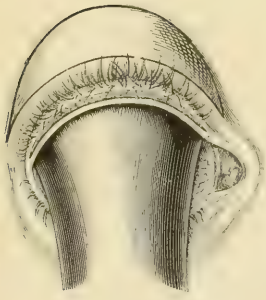

Es hat eine solche Transplantation des Haarbodens einen gefährlichen Feind an der Entzündung, welche gern mit ziemlicher Intensität auftritt und nicht selten den *mittleren* Theil oder die *ganze schmale Hautbrücke* durch *Eiterung* oder gar *durch Brand* zerstört *(Stavenhagen)*. Auch ist sie *ganz unbrauchbar*, wenn, was oft der Fall ist, *innerhalb der Lidwinkel* Haare nach einwärts wachsen, denn auf *deren* Richtung hat das oben beschriebene Verfahren nur *sehr geringen*, wenn überhaupt einen Einfluss.

Fig. 64.

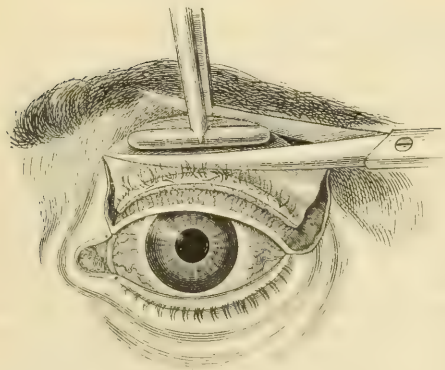

Man fängt auch bereits an, diese schon früher scharf betonten Uebelstände einzusehen. Demgemäss wird neuerer Zeit empfohlen, die halbmondförmige Hautwunde zwei Centim. über die äussere Commissur hinaus zu verlängern *(Stavenhagen)*. Andere halten eine *durchgreifende Modification* der Methode für nothwendig. Sie rathen mit *zwei verticalen* Schnitten (Fig 64) zu beginnen, welche durch die äussere Haut und den Kreismuskel dringen, die zu transplantirende Partie der Liddecke seitlich begrenzen, bei *totaler* Distichiasis und Trichiasis also hart an der äusseren Commissur und ausserhalb des Thränenpunktes münden. Hierauf soll das Lid wie bei dem vorerwähnten Verfahren durch den *Intermarginalschnitt* gespalten werden. Um nun auf den abge-

trennten Lidrand einen *kräftigen Zug* auszuüben und so den Haarboden von der inneren Lefze genügend zu entfernen, soll ein *querovales* Stück aus der äusseren Lidhaut *ausgeschnitten* oder durch mehrere Knopfnäthe *umschnürt* und zur narbigen Verwachsung gebracht werden *(Graefe)*.

Es hat die Transplantation selbstverständlich nur einen *Sinn*, wenn der *allergrösste* Theil der Wimpern in einem Zustande ist, welcher bei *richtiger* Stellung derselben einen *wirksamen* Schutz für das Auge und eine Zierde für das Antlitz gewärtigen lässt. Im Ganzen eignet sie sich mehr für das *obere* als für das untere Lid, da bei *letzterem* auf eine Schonung der ohnehin nur *spärlichen* Wimpern kein grosses Gewicht zu legen ist und die *Abtragung* des Haarbodens weitaus mehr *Sicherheit* gewährt.

Verbürgt ist der Erfolg in der That *weder* bei der einen *noch* bei der anderen Transplantationsmethode, auch wenn diese mit grösster Sachkenntniss und Sorgfalt durchgeführt wird. In scheinbar ganz gelungenen Fällen zieht sich die äussere Lefze unter fortschreitender Schrumpfung der Narbe öfters nach Wochen und Monaten wieder randwärts, die Haare gerathen theilweise abermals in eine falsche Richtung und reizen den Bulbus, wobei die Wirkung des Orbicularis von grossem Einflusse ist. Besonders bei progressiver sehniger *Entartung der Bindehaut* ist ein solcher misslicher Ausgang *oft* zu beklagen. Es wird hier der Haarboden durch den gleichzeitigen Zug der schrumpfenden Bindehaut und der Hautnarbe bisweilen zu einer ganz unglaublichen Breite ausgedehnt *(Mannhardt)*. Dazu kömmt, dass in nicht wenigen Fällen es fast unmöglich ist, durch den Intermarginalschnitt *sämmtliche* Cilienbälge *vom Tarsus abzutrennen* und mit dem Hautlappen zu dislociren, indem dieselben unmittelbar *am* Knorpel oder *in dessen oberflächlichen Schichten* wurzeln. Selbst die aufmerksamste Durchmusterung der Knorpelfläche lässt diese Follikel während der Operation nicht leicht wahrnehmen, vornehmlich wenn die Wimpern nicht sehr dunkel gefärbt sind. Bleibt aber auch nur die *Haarpapille* stehen, so wachsen die Cilien wieder nach. Zum Unglücke treten dieselben nach Verschiebung der äusseren Lidlefze nicht immer durch den alten Kanal hervor, sondern bohren sich *laut directen Erfahrungen* oft schräg und unter Krümmungen durch die frische Narbenmasse und erscheinen endlich an der *intermarginalen* Schnittgrenze, die Recidive ist fertig.

Der letzterwähnte Uebelstand lässt sich selbstverständlich *nicht* verhüthen durch verticale Vergrösserung der auszuschneidenden oder abzuschnürenden Hautfalte, also durch *verstärkte* Dislocation der äusseren Lidlefze. Eben so wenig bietet eine *Wiederholung* der Operation volle Garantie. Thatsächlich kommen genug Fälle vor, wo in Folge übermässiger oder wiederholter Verkürzung der äusseren Liddecke die Augendeckel den Lidschluss nicht mehr gestatten, wo die Spalte also selbst während des Schlafes linienweit offen steht und wo trotzdem einzelne oder viele Haarbüschel an den Bulbus streifen.

3. *Die Abtragung des Haarbodens* ist jedenfalls die *verlässlichste* Methode, auch einfacher und leichter durchzuführen, was dort, wo *alle vier* Lidränder die Operation fordern, schwer ins Gewicht fällt. Der *Hauptvorwurf*, welcher sich wider sie zu Gunsten der Transplantation machen lässt, ist, dass das Auge eines natürlichen Schmuckes und Schutzmittels beraubt wird. Allein die *Entstellung* ist bei *Verlust* des Haarbodens kaum grösser, als bei Steifheit und Faltenlosigkeit des Lides, wie selbe sich nothwendig ergibt, wenn behufs starker Dislocation der äusseren Lefze ein *umfangreiches* Stück des Integumentes ausgeschnitten oder abgeschnürt und der unterlagernde Theil des Kreismuskels von Narbengewebe in seiner Function beirrt wird. Aber auch mit dem *Schutze* des Auges ist es unter solchen Umständen nicht weit her, da recht oft der Lidschluss sehr erschwert oder gar unmöglich gemacht werden muss, wenn der auf den Haarboden wirkende Zug für den Zweck ausreichen soll. Uebrigens ist wohl zu erwägen, dass bei *partieller* Trichiasis und Distichiasis, wo die Qualität und regelmässige Anordnung der *grössten Mehrzahl* der Wimpern deren *Erhaltung* wünschenswerth erscheinen lässt, die *Abtragung*

auf den Boden der eingestülpten Haarbüschel *begrenzt* werden kann, während eine *Transplantation* unter *allen* Verhältnissen auf den *grössten* Theil oder den *ganzen* Lidrand ausgedehnt werden muss, soll die Operation etwas leisten.

a. Behufs *partieller Abtragung des Haarbodens* ist vorerst eine Hornplatte unter das Lid zu schieben, dieses vom Bulbus weg nach vorne zu spannen und dann von der *Randfläche* aus zu *spalten* (Fig. 65). Es geschieht dies am besten mittelst eines breiten *Lanzenmessers*, welches hinter dem falsch gerichteten Haarbüschel nahe der *inneren* Lefze zwischen die Knorpelvorderfläche und die Wimpernbälge auf 2—3‴ Tiefe eingestossen wird. Ist die Lanze nicht breit genug, um der Wunde *stichweise* die nöthige Ausdehnung zu geben, so muss der Spalt nachträglich mit einem *Scalpelle* auf das gehörige Mass gebracht werden. Nun wird durch zwei senkrecht auf die Lidspalte geführte Schnitte *A* ein 2—3‴ hoher *spitzbogenförmiger Zwickel*, welcher die betreffenden Follikel in sich fasst, aus der vorderen Platte des gespalteten Lidtheiles *ausgeschnitten*. Man benützt dazu ein Scalpell oder besser eine feine nach der Fläche gekrümmte *Schere*, von welcher das eine Blatt in die Lidrandwunde eingebracht wird.

Fig. 65.

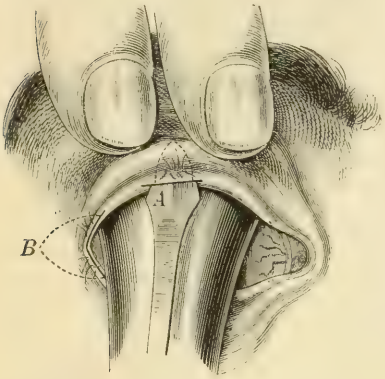

Im Falle das Haarbüschel seinen Sitz im *inneren* oder *äusseren Lidspaltenwinkel* und den *unmittelbar* daran grenzenden Theilen des Lidrandes hat, wird der Einstich mit dem Lanzenmesser besser *ohne* vorläufige Einführung der Hornplatte bei *weit geöffneter* Lidspalte gemacht und die Wunde nöthigen Falles mit einem Scalpelle in der Fläche der Lider erweitert, hierauf nach oben und unten der *Begrenzungsschnitt* (Fig. 65 *B*) ausgeführt und der so umschriebene spiessförmige *Lappen* mit der Schere vollends *abgelöst*. Die Wundfläche wird dann ausserhalb der Commissur durch 1—2 Knopfnähte oder Karlsbader Nadeln geschlossen.

Es genügt jedoch eine solche Wundform dem Zwecke nur, wenn der abzutragende Theil des Haarbodens *beiderseits* auf einige Entfernung von *ganz kahlen* Randportionen begrenzt ist, entspricht also vornehmlich als *Nachhilfe* bei unvollkommen gelungenen *totalen* Abtragungen. Wenn den ausgeschnittenen Zwickel *cilienbestandene* Partien des Lidrandes besäumen, so kömmt es fast *immer* zur Recidive, indem die nächststehenden Haare von der schrumpfenden Narbe stets wieder nach einwärts gezogen werden. Um dies zu verhindern, muss mit der *Ausschneidung* des Zwickels eine Art *Transplantation der Nachbartheile der äusseren Lidlefze* verknüpft werden. Behufs dessen ist der *Intermarginalschnitt beiderseits* $1^1/_2$—2‴ *über* den Boden der eingestülpten Haare *hinaus* zu verlängern und dem auszuschneidenden *Lappen* je nach der Oertlichkeit und Ausdehnung der partiellen Trichiasis oder Distichiasis eine verschiedene Form zu geben.

Betrifft der Zweiwuchs oder die Einstülpung der Wimpern einen *von den Canthis entfernteren* Theil des Lidrandes, so haben die senkrecht auf die Lidfläche zu führenden *Begrenzungsschnitte* ein *abgestutztes Dreieck* von 2—3‴ Höhe zu beschreiben, welches seine Basis vom Lidrande *abwendet*

(Fig. 66). Die beiden durch den *Intermarginalschnitt m n o* von der Unterlage abgetrennten convergirenden Zipfel *a* sind hierauf gegen die Basis zu drehen und je durch ein *blutiges* Heft, am besten mit feiner Seide oder dünner Fischschnur (Fil de Florence), *in den Grundwinkeln* des Dreieckes zu fixiren, so dass ihr cilientragender Rand im Bogen nach auf oder beziehungsweise nach abwärts läuft.

Fig. 66.

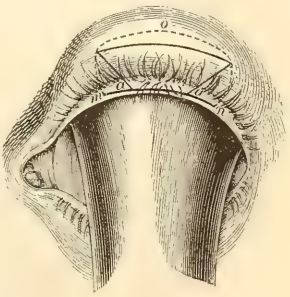

Fordert der *Schenkel einer Commissur* die Operation, so ist der eine *Begrenzungsschnitt horizontal* in der Verlängerung der Lidspalte bis in die Intermarginalwunde *m n o* zu führen, der andere aber von der Grenze der falsch gerichteten Haare *schräg auf-* und beziehungsweise *abwärts* durch den Lidrand zu legen und dann sind die Enden beider durch einen *Bogenschnitt* mit einander zu verbinden (Fig. 67). Der Zwickel *a* wird hierauf nach Entfernung des Lappens in den Winkel an der Basis der Bogenwunde geheftet.

Fig. 67.

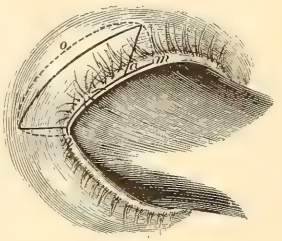

Finden sich eingestülpte Haare an *beiden Schenkeln einer Commissur*, so fällt der horizontale Schnitt aus, die beiden *Begrenzungsschnitte* (Fig. 68) steigen schräg auf- und beziehungsweise nach abwärts und sind dann durch einen parabolischen *Bogenschnitt* mit einander zu vereinigen, an dessen Enden die Zwickel *a* der äusseren Lefze befestigt werden. Wenn nöthig, ist sodann die *spiessförmige* Wunde durch 1—2 Knopfnäthe zu schliessen.

Die *Verheilung* ist in der Regel binnen 2—3 Tagen vollendet. Die *Narbe* ist stets fast unmerklich und ihre Grenze wird nur durch eine leichte Ausbiegung der Wimpernzone angedeutet, welche nicht entstellt. Es sind dermalen genug solcher Operationen durchgeführt worden, um über ihren Werth abzutheilen und selbe auf Grund gewonnener Erfahrungen mit Beruhigung empfehlen zu können.

Fig. 68.

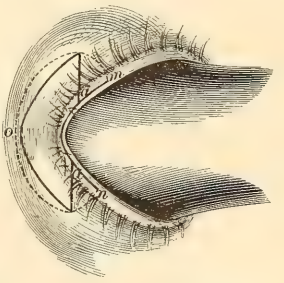

b. Die gänzliche Abtragung des Haarbodens (Fried. Jaeger, Flarer) kömmt in Betreff der dabei nothwendigen Handgriffe theilweise mit der *Transplantation* (2) überein. Der Hauptunterschied besteht darin, dass die in ganz ähnlicher Weise gebildete *Brücke gänzlich entfernt* und *nicht* geschont wird. Nachdem nämlich eine Hornplatte unter das betreffende Lid eingeführt und dessen Randfläche für das Messer leicht zugänglich gemacht worden ist, *spaltet* der Operateur *die Randzone* des Augendeckels mittelst eines hart an der Knorpelvorderfläche geführten, bei 2‴ tiefen Schnittes in 2 Platten, deren vordere sämmtliche Haarbälge in sich fassen soll (Fig. 62, S. 522). Man thut dabei wohl, die Operation *von der Commissur aus zu beginnen*, indem man ein breites *Lanzenmesser* in die *Randfläche* der-

selben einstösst und dann den Intermarginalschnitt mit dem Scalpelle längs der inneren Lefze vollendet. Hierauf wird die äussere Liddecke in der Verlängerung der Lidspalte durch einen 2—3‴ langen *horizontalen* Schnitt bis auf die Fascie durchtrennt und dann die *Umschneidung des Haarbodens* vorgenommen. Der betreffende Hautschnitt hat bei *linksseitigem* Operationsfelde von dem freien Lidrande in der Gegend des Thränenwärzchens nach aufwärts zu steigen, über den Haarbälgen parallel der äusseren Lefze fortzulaufen und jenseits der Commissur in 2‴ Entfernung davon in den *horizontalen* Schnitt unter einem spitzen Winkel einzumünden. Am rechten Auge ist der Schnitt leichter in *entgegengesetzter Richtung* (Fig. 69) zu führen.

Fig. 69.

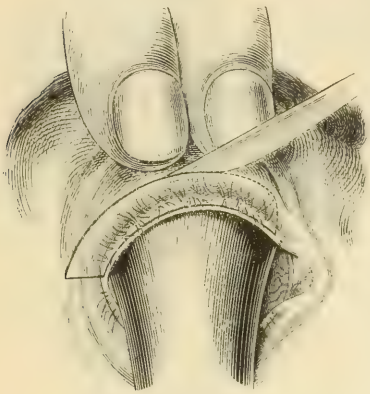

Ist solchermassen *die Brücke umschrieben*, so muss selbe, falls sie noch an einzelnen Stellen haftet, mit der Pincette gefasst und mittelst der Schere oder dem Messer *lospräparirt* werden. Zeigen sich dann *im Bereiche der Wundfläche* noch einige *Bälge* mit den darin festhaftenden und durch ihre dunkle Färbung stark hervorstechenden Haarstümpfen, so müssen dieselben *mit der Schere* sorgfältigst vom Knorpel *losgeschnitten* werden. Ein besonderer Verband ist nicht nothwendig. Innerhalb weniger Tage ist die Wunde, meistens ohne Eiterung, völlig geheilt und die sich zusammenziehende Narbe vereinigt bald die äussere Haut mit der Mucosa.

Kommen im weiteren Verlaufe einzelne Haare wieder zum Vorscheine, so müssen dieselben nach der oben erwähnten Weise *abgestochen* werden.

Es hat die *totale* Abtragung des Haarbodens bei aller Vortrefflichkeit ihrer Leistungen gleich anderen Amputationen zweifelsohne nicht zu unterschätzende *Nachtheile*. Abgesehen von dem Verluste eines natürlichen Schutzmittels der Augen bedingt dieselbe, vornehmlich wenn sie am *unteren* Lide ausgeführt wird, eine sehr missliche Störung der *Thränenleitung*, da die *beölte* Lidrandfläche verloren geht. Es schwimmt das Auge daher gerne in Thränen und diese pflegen bei jeder, selbst der kleinsten, Reizeinwirkung *überzufliessen*. Nicht selten *obliteriren*, trotz aller Vorsicht bei der Operation, *die Ausführungsgänge der Tarsaldrüsen* in dem schrumpfenden Narbengefüge. Späterhin *atrophirt* öfters sogar *der Knorpel* und *contrahirt* sich auf einen kleinen dicken Wulst, in dessen Innerem sich sehr gerne *Hagelkörner*, wohl auch *Cysten* entwickeln. Endlich schlägt sich nicht immer die *Mucosa* unter der Zusammenziehung der Narbe *nach aussen* um und rundet so den Lidrand ab; in einzelnen Fällen wird vielmehr *die Narbe stark nach innen gezerrt* und kömmt mit dem Bulbus wohl gar in Berührung. Insoferne diese Narbe meistens ziemlich unregelmässig und rauh ist, wird dadurch der Bulbus bisweilen gereizt und möglicher Weise wohl auch geschädigt. Immerhin sind diese Nachtheile weit geringer als jene einer misslungenen *Transplantation*, oder jene einer Verkürzung der

Lider wegen übermässigem Substanzverluste der äusseren Liddecke als Folge *wiederholter* Transplantationsversuche.

Alle die der Abtragung des Haarbodens anklebenden Nachtheile machen sich im gesteigerten Masse und sicher geltend, wenn, wie dieses früher üblich war, *der Lidrand seiner ganzen Dicke nach, sammt der betreffenden Zone des Knorpels, abgetragen wird (Bartisch).* Ueberdies resultirt dann sehr gewöhnlich eine *Verkürzung des Lides* und eine davon abhängige Unmöglichkeit, die Lidspalte völlig zu schliessen. Das in Rede stehende Verfahren ist demnach *verwerflich,* um so mehr als es auch ganz *entbehrlich* ist.

4. Wo *ein oder das andere einzelne Wimpernhaar* durch falsche Stellung den Augapfel gefährdet, kann man versuchen, den betreffenden *Haarbalg* einfach *auszubrennen* oder *auszuätzen.* Es wird zu diesem Behufe ein Lanzenmesser oder besser eine breite gerade myrthenförmige Staarnadel dem Haarschafte entlang in die Dicke des Lides eingestochen und sodann eine mit im Zerfliessen begriffenem Kali causticum bestrichene Silbersonde, oder ein auf galvanocaustischem Wege zu erhitzender Draht *in die Wunde geschoben.* Bisweilen ist der Erfolg ein ganz ausgezeichneter und dauernder. Das Haar blos auszuziehen und den Glühdraht durch die Follikelöffnung einzuführen ist weniger anzurathen, weil schwieriger und minder verlässlich *(Mackenzie).*

Quellen: *O. Becker,* Wien. med. Jahrb. 1866. 4. S. 80. — *Stellwag,* Ophth. II. S. 912, 914. — *Mackenzie,* Traité d. mal. d. yeux. trad. p. Warlomont et Testelin. I. Paris. 1856. S. 142, 297, 300, 302. — *Desmarres,* Traité d. mal. d. yeux. Paris. 1847. S. 85, 87. — *Vidal,* nach Desmarres l. c. S. 86. — *Himly,* Krankheiten und Missbildungen. I. Berlin. 1843. S. 140, 146. — *Arlt,* Die Krankheiten des Auges. I. Prag. 1851. S. 128, 144, 146. — *Jäsche,* Med. Zeitung Russlands. 1844. Nr. 9. — *Pagenstecher* und *Saemisch,* klin. Beobachtungen. I. Wiesbaden. 1860. S. 6. — *Graefe,* A. f. O. X. 2. S. 225. — *Herzenstein,* ibid. XII. 1. S. 76. — *Secondi,* Clinica di Genova, Riassunto, Torino. 1865. S. 125. — *Bartisch, Fr. Jaeger, Flarer* nach Arlt l. c. S. 144. — *Stavenhagen,* klin. Beobachtungen. S. 5, 12, 18. — *Mannhardt,* A. f. O. XIV. 3. S. 40, 45.

4. Das Entropium.

Pathologie und Krankheitsbild. Das Entropium ist in einzelnen seltenen Fällen ein *partielles,* insoferne nämlich nur die *der äusseren Commissur nahen* Portionen des *einen* oder *beider* Lidränder sich *nach einwärts* gewendet haben. Weitaus in der Mehrzahl der Fälle ist die Einstülpung eine *vollständige,* es erscheint der Rand des *einen* oder *beider* Lider seiner *ganzen Länge nach* einwärts gekehrt, oder gar der Augendeckel selber nach innen umgeschlagen. Meistens betrifft das Entropium nur das *untere* Lid eines oder beider Augen, oder ist daselbst wenigstens in *höherem Grade* entwickelt, als am oberen Lide.

Man kann *mehrere Grade* der Einstülpung unterscheiden. Der *erste* ist eigentlich nur eine Einwärtskehrung *der äusseren Lidlefze* und beruht auf *Verstreichung und Retraction der inneren Lefze,* ein Zustand, welchen man gewöhnlich noch in der Bedeutung einer *Trichiasis* auffasst. Der *zweite* Grad lässt sich als *Einstülpung des Lidrandes* bezeichnen. Es ist nämlich der letztere *seiner ganzen Dicke* nach gegen den freien Rand des Tarsus umgebogen, so dass die äusserste Randzone der *Liddecke* mit dem *Bulbus* in Berührung kömmt. Der *dritte* Grad ist eine *Einstülpung des Lides als solchen,* der *Knorpel* selbst ist umgeschlagen, der betreffende *Augendeckel* bildet eine Duplicatur und berührt mit einem grösseren Theile seiner *äusseren Haut* den Bulbus. Im *höchsten* Grade endlich erscheint das

Lid förmlich *eingerollt*, indem der Rand des umgeschlagenen Deckels eine *zweite* Drehung erlitten hat, vermöge welcher seine *Randfläche* in die *ursprüngliche* Richtung und die *äussere Lefze* mit der *Tarsalbindehaut* in Berührung gekommen ist.

Das Entropium ist gleich der Trichiasis und aus demselben Grunde eine *Quelle sehr heftiger Reizzustände* und förmlicher *Entzündungen* (S. 519), besonders in den *ersten Zeiten* seines Bestandes. Später *gewöhnt* sich gleichsam das Auge an die Reizwirkung des eingestülpten Lides, die Entzündung geht zurück und tritt nur *zeitweise* wieder hervor. Während solcher *Exacerbationen* wird das *Entropium* nicht selten vorübergehend oder dauernd *gesteigert*. Am Ende *obsolescirt* die hypertrophirte Bindehaut, *verkürzt* sich mehr und mehr, der *Knorpel* beginnt zu *schrumpfen* und in seiner Verkrümmung zu *erstarren*, das Entropium wird im wahren Sinne *ständig*.

Ursachen. *Wahre Einstülpungen der Lider* sind in *letzter* Instanz immer auf die Wirkung des *Musculus orbicularis palpebrarum* zu beziehen. *Abschleifungen* und *Einziehungen der inneren Lidlefze* so wie *Abrundungen* und *narbige Verbildungen des Lidrandes* als Ganzen, wie selbe als Ausgänge der Blepharitis ciliaris und hypertrophirender Bindehautentzündungen ziemlich häufig vorkommen, können dabei allerdings *wesentlich mitwirken*. Sie sind jedoch nur als *disponirende* Momente zu betrachten, welche eben so gut *fehlen* können. In der That reichen *Krämpfe des genannten Muskels an und für sich* hin, um Entropien bei vollkommen *normaler* Gestaltung der Lider und ihrer Ränder zu erzeugen und *ständig* zu machen *(Entropium spasticum)*; daher denn auch *alles*, was derlei *Krämpfe anzuregen* und besonders auch durch einige Zeit zu *unterhalten* vermag, möglicher Weise zum pathogenetischen Momente eines Entropium werden kann. Obenan stehen in dieser Beziehung *gewisse Ophthalmien*, namentlich *Keratitis*, da diese häufiger als andere Augenentzündungen mit *sehr bedeutender* Lichtscheu und heftigen Lidkrämpfen einhergeht.

Der *Hauptmotor* der spastischen Einwärtskehrung der Lidränder ist die *Thränenkammpartie* des Kreismuskels und von dieser vornehmlich jene Faserbündel, welche als *Musculus subtarsalis* beschrieben werden. Es streichen diese Faserbündel, nämlich (S. 483) in der Dicke der beiden *Lidränder*, der *inneren Lidlefze* näher, bis gegen die *äussere Commissur* und gehen auf diesem Wege *zahlreiche* Verbindungen mit der *äusseren Decke* der Lidränder ein. Zieht sich der Thränenmuskel zusammen, so werden *sämmtliche* Ansatzpunkte des Musculus subtarsalis, also vornehmlich die *innere Lefze*, gegen den inneren Canthus und mittelbar gegen die Crista lacrymalis verschoben. Gleichzeitig wird, weil der *Muskel als Ganzes* in einem grossen *Bogen* über die *grösste* Convexität des Bulbus gespannt ist, die innere Lefze gegen die Oberfläche des Bulbus *gedrückt* und ihr das Streben mitgetheilt, sich in *verticaler* Richtung zu verschieben, um so den Bogen zu *verkürzen*. Es nähern sich in Folge dessen die *äusseren* Lidlefzen der Bulbusoberfläche und daher treffen die Lidränder nicht mehr mit den *Flächen* auf einander, sondern diese stellen sich zu einander in einem *nach hinten offenen Winkel*.

Man kann diese Wirkung öfters sehr deutlich nachweisen, wenn in Folge hypertrophirender Entzündungen der Bindehaut und des *Knorpels* dieser aufgelockert, weicher und nachgiebig geworden ist. Man braucht dann nur die Lidspalte gewaltsam geöffnet zu halten und etwas nach aussen zu verziehen. Versucht nun der Kranke, das Auge zu schliessen, so geht die Verschiebung der einzelnen Theile des Lidrandes bisweilen so weit, dass der letztere sich förmlich *umrollt*. Die ganze Bewegung macht dabei den Eindruck, als würde der Lidrand in einer sehr weiten Spirale um den freien Rand des Lidknorpels nach innen und hinten *gedreht*.

Sind durch den *krampfhaft* afficirten Musc. subtarsalis die Lidrandflächen einmal nach *innen gekehrt*, so thut die *Hauptmasse des Kreismuskels* leicht das

übrige, um die *Einstülpung zu vervollständigen.* Es beschreiben deren Faserbündel nämlich eine *doppelte* Curve, einmal in *senkrechter* Richtung, das andere Mal in *wagrechter*, von vorne nach hinten, und üben bei ihren Contractionen, indem sie sich aus dem Bogen in dessen Sehne zu verkürzen suchen, einen *Druck* auf die in ihrer Concavität gelegenen Theile aus. Dieser Druck wirkt in der einen und in der anderen Richtung je nach Massgabe der *respectiven Krümmung* der Fleischbündel. Die *innersten* Faserlagen ziehen bei *geschlossener Lidspalte* fast *horizontal* über die grösste Convexität. Ihre Wirkung in *verticaler* Richtung ist dann also fast *Null*, während sie in *horizontaler* Richtung das *Maximum* erreicht und ganz geeignet ist, die *äussere Lidlefze* um ein *weiteres* dem Bulbus zu nähern, in gewisser Beziehung also die Wirkung des M. subtarsalis zu *verstärken.* Ist aber die äussere Lefze dem Bulbus stark genähert, so bildet der *gesammte* Lidtheil des Kreismuskels *nicht mehr eine einzige* Wölbung, sondern die obere und die untere *Hälfte je eine für sich*, und diese beiden Wölbungen stossen an der Lidspalte unter einem nach hinten sehenden *Winkel* auf einander. Dieser Winkel wird dann noch *weiters verkleinert* durch die Wirkung der *ferner stehenden* Faserbündel des Kreismuskels, da diese die *Lidränder* mit um so grösserer Kraft *zusammenpressen,* je stärker die Krümmung in *verticaler* Richtung ist. Es wirken also der M. subtarsalis und *sämmtliche* Faserbündel des Lidtheiles des Kreismuskels zusammen, um die Lidränder zum *Ausweichen nach hinten* zu bestimmen und es kömmt nur auf die *Kraft* an, mit welcher sich die Muskeln contrahiren, ob ein Entropium zu Stande kömmt, oder nicht. Ist dann der Lidrand einmal *eingestülpt*, so ist die Stellung der beiden Hälften des Kreismuskels der *ferneren Steigerung* des Entropiums um so günstiger, und hat sich einmal das Lid wirklich *umgeschlagen*, so genügt schon die Wirkung des *mechanisch* gezerrten M. subtarsalis, um die Einstülpung zur *Umrollung* zu gestalten.

Es erklärt sich nach allem dem, warum *Abschleifungen der inneren Lidlefze* so wie *Abrundungen der Lidränder* das Entropium sehr *begünstigen.* Sie erleichtern eben das Ausweichen nach hinten und machen überdies durch Annäherung der äusseren Lefze an den Bulbus einen *Theil* der zur Entropionirung erforderlichen *Muskelwirkung überflüssig.* Es ist weiters auch klar, dass *starke Schwellungen der Conjunctiva* der Einstülpung der Lider förderlich sind. Sie drängen nämlich die Lidränder etwas vom Bulbus ab, sind aber nicht resistent genug, um dem Ausweichen derselben nach hinten ein bedeutendes Hinderniss zu setzen. Dazu kömmt dann noch, dass solche Schwellungen in der Regel besonders stark im *Uebergangstheile* der Bindehaut hervortreten, dass sie daher die *Flächen* der beiden Lider gewöhnlich *weit mehr* nach vorne drängen, als die *straffer* gespannten *Lidränder* und dass sie sonach schon von vorneherein den *Winkel* sehr verkleinern, unter welchem die beiden Hälften des Kreismuskels auf einander wirken.

Selbstverständlich hat auf das schwierigere oder leichtere Zustandekommen eines Entropiums auch die *Resistenz des Knorpels* einen sehr gewichtigen Einfluss. Je *geringer* diese, um so leichter kömmt es zur wahren Einstülpung. Daher findet man das Entropium auch viel häufiger am *unteren Lide*, als am oberen; es entwickelt sich mit *Vorliebe* im Verlaufe von Ophthalmien, welche mit starker Lockerung und Schwellung des *Knorpels* einhergehen und kömmt ganz unverhältnissmässig häufig bei *Greisen* mit welker schlaffer Haut vor. Bei letzteren genügen bisweilen schon *ganz geringfügige* Lidkrämpfe, um das untere Lid zu entropioniren, ein Umstand, welcher sich mitunter in der misslichsten Weise geltend macht nach Staaroperationen, besonders wenn etwa noch ein schlecht angelegter Verband oder ein unrichtig angeheilter und am unteren Lidrande sich stemmender Hornhautlappen förderlich mitwirkt.

Es sind *Lidkrämpfe* übrigens durchaus *kein unerlässliches* Erforderniss zur Entstehung von Entropien. Es genügen zur wahren Einstülpung der Lider die *normalen* Kraftäusserungen der Lidmuskeln, wenn durch *Schrumpfungen des Knorpels*, z. B. in Folge von Trachom, durch *Symblepharon*, durch *narbige Contractionen* der äusseren Lidhaut oder der Conjunctiva

Theile der Lidränder oder diese ihrer ganzen Länge nach in eine *falsche gegenseitige* Stellung gekommen sind, vermöge welcher sie bei Schliessung der Lidspalte unter einem *nach einwärts* sehenden Winkel auf einander stossen. Ausserdem führt *Abspannung der Augendeckel* wegen phthisischem *Untergange* oder wegen *Exstirpation des Bulbus*, ganz abgesehen von etwaigen *kräftigeren* Contractionen des Kreismuskels, in der Regel zur Verengerung der Lidspalte und zur Einwärtskehrung der Lidränder, indem dann eben die *Widerstände* wegfallen, welche sich *sonst* der Wirkung dieser Muskeln entgegenstellen *(Entropium organicum.)*

Behandlung. Deren *Aufgabe* ist in erster Linie, der *Entstehung* und *Consolidirung* von Entropien *entgegenzuwirken.* Ist die Einstülpung bereits *älteren Datums* und fusst sie theilweise sogar auf *ständigen materiellen* Veränderungen der Lider oder des Bulbus, so zielt die Indication darauf hin, den betreffenden Augendeckel *in seine normale Stellung rückzustülpen* und darin unter thunlichster Schonung seiner Gestalt, Grösse und Functionstüchtigkeit auf *operativem* Wege *für die Dauer zu fixiren.*

1. *In erster Beziehung* ist richtige Behandlung des *Grundleidens* das Haupterforderniss. In der Regel schwindet unter einem rationellen Kurverfahren der Lidkrampf, worauf nicht selten *geringgradige* und *frische* Entropien *von selber* zurückgehen, wenn nicht *Formveränderungen* der Lidränder oder Erschlaffung der Theile im Wege stehen. Zum mindesten wird durch eine solche Behandlung der Blepharospasmus insoweit besänftigt, dass sich die gegen die Einstülpung der Lider *direct* gerichteten Heilmethoden leichter und mit grösserer Aussicht auf Erfolg durchführen lassen. Nöthigenfalls wird neben der Behandlung des Grundleidens auch noch dem Lidkrampfe *speciel* Rechnung zu tragen sein. (Siehe Blepharospasmus.)

2. Als directes Mittel gegen das *Entropium spasticum*, besonders des *unteren* Lides, steht oben an die *Canthoplastik* (S. 513). Wo die Lidränder ihre *normale* Form bewahrt haben, genügt diese Operation wirklich sehr häufig, um *trotz* Fortbestand eines *heftigen* Lidkrampfes die Einstülpung wirksam hintanzuhalten. Um so mehr kann man hierauf rechnen, wenn der Blepharospasmus bereits *an Heftigkeit abgenommen* hat, indem mit der operativen Rückstülpung des Lides zugleich eine wichtige Ursache der *Fortdauer* des Krampfes behoben wird. Am *sichersten* kömmt man zum Ziele beim *Entropium senile*, wo die spastische Affection minder hervorsticht und die Einstülpung zum grossen Theile auf die Lockerung und Weichheit des Gefüges der Lider geschoben werden muss.

In günstigen Fällen dieser Art, besonders wenn der noch bestehende Lidkrampf *zumeist* oder *lediglich* von der mechanischen Reizwirkung des *entropionirten Lides* abhängt, bei *richtiger* Stellung des letzteren also aufzuhören verspricht, kann man wohl auch die Einheilung einer Bindehautfalte in den Wundwinkel *umgehen* und sich auf die *einfache Durchtrennung der äusseren Commissur* beschränken. Es ist hierbei jedoch nothwendig, den Schnitt *nicht horizontal*, also in die Verlängerung der Lidspalte zu legen, sondern ihn *schräg nach aussen und*, da es sich wohl immer um das *untere* Lid handelt, nach *abwärts* zu führen. Ein *wagrechter* Schnitt trifft nämlich die Fascia tarsoorbitalis gerade in ihrem *mächtigsten* Theile, dem sogenannten äusseren Lidbande, und vermag nicht, selbe zu *entspannen.* Zudem läuft er gerade durch jene Partie der Orbicularisbündel, welche von derben Scheiden *straffer* an die Unterlage gelöthet sind; der Muskel bleibt also an *beiden* Endpunkten *fixirt* und verliert *wenig* von der ihm eigenthümlichen Wirkung. Die *Nichtbeachtung* dieses anatomischen Verhältnisses erklärt es, dass die Durchtrennung der äusseren Commissur, beziehungsweise die Canthoplastik, nicht allenthalben die verdiente

Werthschätzung findet und blos für jene Fälle zureichend erachtet wird, in welchen die *Lidspalte* sich erheblich verkürzt hat *(Graefe)*. Wo es sich um *ausgiebige* Erfolge handelt, muss in der That die Commissur *schräg* durchschnitten werden. Je schräger die Wunde, um so grösser ist die Muskelentspannung.

3. Um die therapeutische Wirkung der Canthoplastik zu erhöhen und zu sichern, empfehlen Manche, diese Operation *mit der Abschnürung einer horizontalen Hautfalte und der unterlagernden Muskelfasern zu verbinden (Pagenstecher)*. Es wird dieses zusammengesetzte Verfahren, welches man auch gerne der Transplantation und der Abtragung des Haarbodens bei Trichiasis und Distichiasis substituirt, übrigens nicht blos beim *spastischen*, sondern auch beim *organischen* Entropium gerühmt, also wo Schrumpfungen der Bindehaut oder gar des Knorpels bei der Lideinstülpung concurriren.

Behufs der Abschnürung zieht der Operateur, während ein Gehilfe den Kopf des Kranken festhält, die äussere Liddecke in der Mitte der Breite des Augendeckels mittelst des Daumens und Zeigefingers der linken Hand möglichst weit ab, und fasst sodann einen *genügend breiten* Theil dieser Hautfalte zwischen die Arme einer *Krückenzange*. Es ist hierbei wohl zu achten, dass die Falte wirklich *horizontal* laufe, damit der auf die äussere Lefze wirkende Zug ein *gleichmässiger* sei. Auch muss die gefasste Hautfalte *so breit* sein, dass die äussere Lidlefze einigermassen nach *aussen gekehrt* erscheint. Ist die Falte innerhalb der Krückenzange gehörig *gerichtet*, so wird erstlich (Fig. 70) in der Nähe der *äusseren* Commissur eine mit einem stark gewichsten Faden armirte krumme Nadel, 1‴ weit von der äusseren Lefze entfernt, eingestochen, *hart am Knorpel* unter der Hautfalte fortgeführt und dann in entsprechender Distanz wieder ausgestochen. Ein *zweiter* Faden wird in der *Mitte* der Lidbreite oder in der Gegend der grössten Einstülpung und ein *dritter* nahe der *inneren* Commissur in derselben Weise eingeführt. Nun wird die Krückenzange entfernt, *jeder einzelne* Faden in einen *Knoten* geschürzt und fest zusammengezogen *(Gaillard, Rau)*.

Fig. 70.

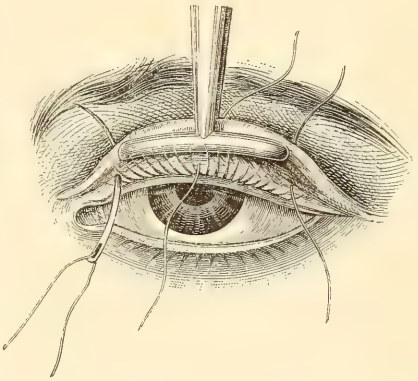

Es ist dieses Manöver sehr *schmerzhaft*, doch verliert sich der Schmerz ziemlich bald. Es entwickelt sich hierauf eine *Entzündung*. Tritt dieselbe nicht unter gar zu stürmischen Erscheinungen auf, so kann man sie ganz gut sich selbst überlassen, nur muss für gutes Verhalten des Kranken gesorgt und die *Bewegung der Lider* durch einen *Schutzverband* mit Baumwolle *gehindert* werden. Bei *sehr intensiven* Entzündungssymptomen können *Eisumschläge* in Anwendung gebracht werden. Kömmt es zum *Erysipel*, so thut man gut, die Hefte zu lösen und eine *andere* Methode zu versuchen. Widrigenfalls *bleiben die Hefte liegen*, bis sie von *selbst durch Eiterung* abgestossen werden. Durch die Entzündung werden die in die Ligatur gefassten Theile der Lider *unter einander verlöthet* und wohl auch in derbe sehnige *Narbenmassen* verwandelt, welche kurze Zeit nach der Verheilung noch deutlich zu sehen und zu fühlen sind, später aber sich ziemlich verlieren, während das Lid *gewöhnlich* in seiner *normalen* Stellung verharrt. Mit Sicherheit darf jedoch hierauf nicht gerechnet werden, weil sich die Narben unter fortgesetzter Zugwirkung der Lidmuskeln öfters wieder so weit ausdehnen, dass der Lidrand *neuerdings* in eine *falsche* Stellung geräth.

4. Diese Unzuverlässlichkeit der Narben, zusammengenommen mit der langen Dauer und den Gefahren der entzündlichen Reaction, lässt die *Umschnürung* einer Hautfalte, *für sich allein durchgeführt*, als *kein zweckmässiges* Verfahren anerkennen. Auch steht es dahin, ob durch die mannigfaltigen *Modificationen* der Operation der Erfolg genügend gesichert werde.

So durchschneiden Manche die *äussere Liddecke* parallel dem freien Lidrande und etwa 1‴ von letzterem entfernt bis auf den Muskel. Hierauf fassen sie den orbitalen Wundrand und *trennen die Cutis* vom Orbicularis los, so dass eine breite und tiefe *Hauttasche* gebildet wird. Nun führen sie das eine Ende eines mit zwei Nadeln armirten Fadens im *äusseren* Winkel der so gebildeten Wunde *hinter die Orbicularisfasern* und, der *vorderen* Knorpeloberfläche entlang, bis an den *Grund* der Hauttasche, allwo sie die Nadel durch die *Liddecke* herausstechen. Das zweite Fadenende wird sodann *in* der Hauttasche *vor* dem Muskel hingeführt und nahe dem ersten Faden durch die *Haut* gestochen, worauf die beiden Fadenenden um eine Heftpflasterstreifenrolle geknüpft werden. In ganz ähnlicher Weise wird ein *zweiter Faden* vom *inneren Winkel* aus um die Fasern des Orbicularis geschlungen und so durch dessen Knüpfung der Muskel in eine Zickzacklinie gebogen. Das Resultat ist eine *Abziehung des Lidrandes* vom Bulbus *(Bowman)*.

Andere führen bei völlig *umgestülptem* Lide die mit krummen Nadeln armirten Enden eines Fadens *durch die ganze Dicke des Lides*, und zwar so, dass der eine Faden von der *tiefsten* Stelle des Uebergangstheiles der Bindehaut aus den convexen *Rand des Tarsus* durchdringt, der andere Faden aber in einiger Entfernung davon das *Augenlid* passirt. Hierauf werden die beiden armirten Fadenenden durch die äussere Stichöffnung zurück an der *vorderen Fläche des Knorpels*, *unter* dem Muskel hinweg, gegen den Lidrand hin geführt und knapp *an der äusseren Lefze* in einer gegenseitigen Entfernung von etwa 2 Millimetern ausgestochen, hierauf zusammengeschnürt und so der Lidrand nach aussen gerichtet. Nach drei Tagen kann der Faden ausgezogen werden, wobei darauf zu sehen ist, dass nicht ein Theil desselben zurückbleibe, widrigenfalls leicht Verschwärungen das Resultat sind. Deren Vermeidung und der Umstand, dass keine äusserlich sichtbaren Narben gesetzt werden, sind ohne Zweifel wohl zu würdigende Vortheile dieser Operationsmethode gegenüber den anderen Abschnürungsarten *(Snellen, Mannhardt)*.

Wo es sich um *vorübergehende* Wirkungen handelt, wenn z. B. der sonst *unveränderte* untere Lidrand während einer voraussichtlich in *kürzester Zeit zu bewältigenden* Ophthalmie *krampfhaft* entropionirt worden ist, kann man übrigens bisweilen den Heilzweck auf *unblutige* Weise erreichen, indem man eine *breite horizontale Hautfalte* aus der *Fläche* des Lides zwischen die Arme einer *federnden Entropiumzange (Bonafont)* zwängt und so den Lidrand in seiner normalen Stellung erhält. Es ist diese Zange nach dem Principe der Serres fines aus federndem *Pakfongdraht* gebildet, ihre beiden Arme sind jedoch *abgeplattet* und an ihrer Innenseite *zart gerifft*, damit sie besser haften. Bei *starken* Contractionen der Muskeln pflegen sie sich trotzdem mit der Zeit etwas zu *verschieben*, daher es gut ist, die Zange im Laufe des Tages ein und das andere Mal wieder in die entsprechende Lage zu bringen und, um ausserdem den Druck nicht immer auf dieselben Theile der Haut wirken zu lassen, die Stellung des Instrumentes, so weit es thunlich ist, zu wechseln. *Serres fines (Vidal)* drücken die Haut zu leicht durch und erregen zu heftige Schmerzen, als dass sie verwendbar wären.

Weniger belästigend und mindestens eben so *wirksam* ist die Faltung der äusseren Liddecke mittelst eines durch *Collodium an der Haut befestigten Leinwandstreifens (Bowman, Arlt)*. Es soll ein solcher $1\frac{1}{2}$″ langer und $\frac{1}{2}$″ breiter Streifen mit einem Ende unterhalb des inneren Lidwinkels, zwischen der Wangenlidfurche und dem Tarsaltheile des Lides, angeklebt und dann, während man die unter der äusseren Winkelfurche gelegene Haut ihm entgegenschiebt, unter straffer Spannung nach aussen gelegt werden, um schliesslich sein anderes Ende gleichfalls zu fixiren. Bestreichung der *Fläche* des Streifens mit Collodium soll vermöge dessen starker Schrumpfung die Zugwirkung erhöhen. Leider lösen die Thränen den Verband häufig bald wieder los.

5. *Dauerhafter* ist unstreitig die Zugwirkung von Narben, welche sich auf *Substanzlücken der äusseren Liddecke* entwickelt haben. Um letztere zu erzeugen, hat man *Aetzmittel* auf die äussere Lidhaut aufgetragen, häufiger aber das *Messer* oder die *Schere* in Gebrauch gezogen. Als die entsprechendste *Form* des zu entfernenden Hautlappens wurde bald ein *queres*, bald ein *senkrechtes* oder *schräges Oval* genannt. Um die Zugwirkung zu

steigern, ist es nothwendig, das Lid bis zur definitiven Wundverheilung durch Pflasterstreifen in der *gewünschten abgezogenen Stellung zu erhalten.* Wird diese Vorsicht *nicht* gebraucht, so bleibt der Erfolg gerne hinter den Erwartungen zurück. Die gleichzeitige Ausschneidung des blosgelegten Kreismuskeltheiles *(Himly)* ist kaum erforderlich.

Manche legen das Hauptgewicht auf die *horizontale Anstraffung der mittleren Zone der äusseren Lidhaut,* da diese, besonders bei Entropien des *unteren* Lides, am meisten ausgedehnt zu sein pflegt. Sie empfehlen daher, statt ovalen Lappen ein *Dreieck* aus der Liddecke auszuschneiden, dessen 3‴—5‴ lange Basis *parallel* dem freien Lidrande läuft. Es wird zu diesem Ende (Fig. 71) eine Hornplatte unter das Lid geschoben und $1^1/_2$‴ von der *äusseren* Lefze entfernt, ein dieser paralleler, also fast wagrechter Schnitt durch die Liddecke geführt, welcher jederseits um 1—2‴ von der verticalen Flucht der Commissuren zurückbleibt. Ist dieses geschehen, so wird mit zwei gegen den Orbitalrand convergirenden Hautschnitten das *Dreieck* abgegrenzt und durch Präparation entfernt. Dehnt sich bei alten Leuten die Erschlaffung ziemlich gleichmässig gegen die *orbitalen* Muskelbögen aus, so soll dem Lappen besser die Form eines *Spitzbogens* gegeben werden. Die *seitlichen* Schenkel der Flächenwunde sind dann nach ausreichender Lösung von der Unterlage durch 2—3 Knopfnäthe zu vereinigen, die *wagrechte* Schnittwunde bleibt jedoch der *spontanen* Verheilung überlassen. Die Form der Narbe ist selbstverständlich ein T. Die seitliche Verkürzung des *Lides* soll in Fällen, in welchen die *Lidspalte* nur einigermassen geräumig war, *keine* erheblichen Nachtheile mit sich bringen; dort aber, wo das Entropium von vorneherein mit *Verengerung* der Lidspalte gepaart war, durch eine gleichzeitig durchgeführte oder vorausgeschickte *Canthoplastik* aufgewogen werden *(Graefe).*

Fig. 71.

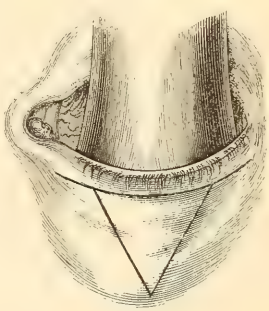

Andere legen beim Entropium des *unteren* Lides die Basis des auszuschneidenden Dreieckes *ausserhalb die äussere Commissur.* Sie *spalten* diese vorerst auf 4‴ Länge in *horizontaler* Richtung, führen dann vom *unteren* Wundrande zwei nach abwärts convergirende gerade Schnitte durch die äussere Haut und präpariren den so umschriebenen triangularen Lappen von dem Muskel los. Hierauf befestigen sie den *inneren* Rand der Flächenwunde an den *äusseren* durch Knopfnäthe, spannen also die Liddecke in *querer* Richtung und *heben* selbe etwas. Man rühmt dieses Verfahren sehr, wo das Entropium hauptsächlich von Bindehaut- und Knorpelschrumpfung abhängt und mit Blepharophimosis einhergeht, wie dies nach hochgradigen Trachomen öfters vorkömmt *(Busch).*

Ist beim Entropium des *oberen* Lides der *Tarsus geschrumpft,* so soll vorerst ein dreieckiger Hautlappen aus der Mitte der *Liddecke* herauspräparirt werden, dessen Basis dem *freien* Rande sich zukehrt (wie in Fig. 71). Hierauf soll der blosliegende Theil des Kreismuskels durch Haken vom Operationsfelde weggedrängt und aus dem nun an die Oberfläche gelangten *Knorpel* gleichfalls ein *Dreieck* ausgeschnitten werden, das seine Basis jedoch dem *Orbitalrande* zuwendet und mit der *Spitze* hart an den freien Rand des Tarsus reicht, *ohne* diesen aber zu durchtrennen. Die *Lidbindehaut* soll hierbei *geschont*, der Knorpellappen von ihr also blutig gelöset werden. Die *Vereinigung der Wunde* hat wieder durch mehrere

Knopfnähte zu geschehen, welche die Seitenschenkel des Hautdreieckes in einer *senkrechten* Linie zusammenziehen und deren *mittelste* zugleich die oberflächlichen Lagen des *Knorpelwundrandes* in sich fasst *(Graefe)*. Leider ist die Schliessung der Tarsuswunde ohne *Faltung* ihrer horizontal streichenden Basis nicht möglich, ein Umstand, welcher der Verheilung sehr misslich in den Weg treten muss. Vielleicht entspricht ein *myrthenblattförmiger* Knorpelausschnitt mit *verticaler* Axe und je nach Bedarf stärker oder schwächer ausgebauchten *Seitenrändern* dem Zwecke besser. In letzterer Zeit wurde der Vorschlag gemacht, den *Lidknorpel*, falls er sehr degenerirt und verkrümmt ist, *gänzlich zu exstirpiren*. Es soll zu diesem Behufe vorerst ganz so, wie bei der Transplantation des Haarbodens (S. 522) vorgegangen werden. Ist die vordere Knorpelfläche sodann durch den halbmondförmigen Ausschnitt der äusseren Liddecke blosgelegt, so soll von der Wunde der *Lidrandfläche* aus der Tarsus mittelst eines Scalpells von der Bindehaut losgelöst und mittelst der Schere bis auf seine obere Randzone entfernt werden, worauf die halbmondförmige Hautlücke durch Knopfnäthe zu schliessen und ein geeigneter Verband anzulegen ist *(Pope)*.

6. Kömmt man mit diesen Operationen *nicht* zum Ziele, streifen abermals die Cilien am Bulbus, so bleibt nichts übrig, als die *Abtragung des Haarbodens* (S. 522)

7. *Ist Phthisis oder Exstirpation des Bulbus die Veranlassung* eines wegen Einwärtskehrung der Wimpern lästigen und gefährlichen Entropiums, so thut man am besten, *ein künstliches Auge einzulegen*, eine *Operation* ist fast immer überflüssig.

Quellen: *Himly*, Krankheiten und Missbildungen. I. Berlin. 1843. S. 120, 125 129, 132. — *Mackenzie*, Traité d. mal. d. yeux. Traduit p. Warlomont et Testelin, I. Paris. 1856. S. 307, 310. — *Desmarres*, Traité d. mal. d. yeux. Paris. 1847. S. 44, 50. — *Arlt*, Die Krankheiten des Auges. III. Prag. 1856. S. 365; A. f. O. IX. 1. S. 94; Zeitschrift der Wiener Aerzte. 1861. Wochenblatt. S. 87. — *Stellwag*, Ophth. II. S. 908, 922. — *Graefe*, A. f. O. X. 2. S. 221, 223, 224. — *Bonafont*, L'union méd. 1861. Nro. 27. — *Vidal*, nach Mackenzie l. c. S. 311. — *Busch*, A. f. O. IV. 2. S. 107. — *Pagenstecher* und *Saemisch*, klin. Beobachtungen. I. Wiesbaden. 1861. S. 6; Congrés intern. d'ophth. Paris. 1863. S. 241. — *Secondi*, Clinica di Genova, Riassunto, Torino. 1865. S. 122. — *Rau*, A. f. O. I. 2. S. 176, 178. — *Gaillard*, nach Rau l. c. — *Bowman*, nach Mackenzie l. c. S. 311 und Niemetschek, Prag. Vierteljahrschrift. 78. Bd. S. 97. — *Snellen*, Congrés intern. d'ophth. Paris. 1863. S. 236. — *Vauquelin*, De l'applicat. de la suture enchevillée. Paris. 1853. S. 20, 26. — *Mannhardt*, A. f. O. XIV. 3. S. 42, 45. — *Pope*, Arch. f. Augen- u. Ohrenhlkde. I. S. 68.

5. Das Ectropium.

Pathologie und **Krankheitsbild.** Die *Auswärtskehrung* beschränkt sich bisweilen auf einen *Theil* des einen oder des anderen Lidrandes. Meistens jedoch ist das Ectropium insoferne ein *totales*, als der Lidrand seiner *ganzen Länge* nach in eine falsche Stellung gekommen ist. Es betrifft das Ectropium öfters das *untere* als das *obere* Lid, findet sich übrigens auch an *beiden* Augendeckeln des *einen* oder beider Augen.

Man kann mehrere *Grade* des Ectropiums unterscheiden. Auf der *niedersten* Entwickelungsstufe ist es nur eine *Abhebung der inneren Lidlefze*, ein nicht völlig genaues Anschliessen des Lidrandes an den Bulbus. In anderen Fällen erscheint *der Lidrand in Wahrheit nach auswärts gekehrt*, er steht vom Bulbus *ab* und seine Intermarginalfläche sieht *nach vorne*. Beim Lidschlusse trifft der Rand des *gesunden* Lides auf den vordersten Theil der *Innenfläche* des kranken Augendeckels und schiebt sich gleichsam

hinter diesen hinein; oder es stossen, falls beide Lider in *gleicher* Weise alterirt sind, die Ränder derselben unter einem *spitzen, nach vorne sehenden Winkel* auf einander. Als *dritten* Grad kann man die *Umstülpung des Lides als solchen* bezeichnen. Der betreffende Augendeckel ist in seiner verticalen Breite *umgebogen*, die Fläche des Lidrandes sieht nach *unten*, beziehungsweise nach *oben*, beim Lidschlusse trifft das gesunde Lid auf die Umbiegungslinie der *Lidbindehaut*, deren Randzone bleibt demnach *entblösst*. Die *äussere Commissur* erscheint dabei in der Regel *verrückt*, sie sinkt beim Ectropium des *unteren* Lides beträchtlich nach *abwärts*, beim Ectropium des *oberen* Lides aber wird sie *emporgezogen*. Die *höchsten* Grade des Ectropium endlich stellen sich als eine *totale Umkehrung des Lides* dar. Dieses hat sich zur Oberfläche des Bulbus in einen *stumpfen* Winkel gestellt, seine *hintere* Fläche ist zur *vorderen* geworden, so dass die *ganze* betreffende Hälfte des *Conjunctivalsackes zu Tage liegt* und der Bulbus gar nicht oder nur schwierig mehr gedeckt werden kann.

In der Natur sind diese vier Grade begreiflicher Weise *nicht scharf* von einander getrennt, sondern hängen durch zahlreiche *Zwischenglieder* mit einander zusammen. Die *Umstülpung* des Lides entwickelt sich übrigens nicht selten *aus* einer vorläufigen *Auswärtskehrung* des Lidrandes und dieser geht oft eine blosse *Abhebung* des letzteren voran.

Die *gradweise Zunahme* des Ectropiums erscheint dann bedingt durch das Fortbestehen der disponirenden Momente, besonders aber durch die mit der falschen Stellung der Lidränder zu einander veränderte Wirkung des *Orbicularis*. Es treibt nämlich, falls die Lidränder unter einem *nach vorne sehenden spitzen Winkel* auf einander stossen, die Hauptmasse der Kreismuskelfasern beim Lidschlusse die Lidränder mit überwiegender Kraft *nach vorne*. Die dem Lidrande *nächsten* Bündel des Orbicularis mit dem Subtarsalmuskel sind viel zu schwach, um diesem Drucke das Gleichgewicht zu halten. Sie können sich daher nur dadurch verkürzen, dass sie den nach *auswärts* gekehrten Lidrand *völlig umstülpen*.

Die veränderte Stellung der Lidränder zur Oberfläche des Bulbus ist der normalen *Thränenleitung* hinderlich. Ist das *untere* Lid ectropionirt, so sammeln sich unverhältnissmässig grosse Mengen von Thränen in der tiefen Furche zwischen der inneren Fläche des abgehobenen unteren Augendeckels und der Bulbusconvexität. Das Auge scheint daher in Thränen zu schwimmen, namentlich wenn äussere Reize auf dasselbe wirken. Eine unmittelbare Folge dessen, sowie auch einfacher Abhebungen des *oberen* Lidrandes, sind *Störungen des Sehvermögens* wegen ungleichmässiger Befeuchtung der Hornhaut beim Lidschlage. Bei den *höheren* Graden des Ectropiums, besonders des *unteren* Lides, *überfliessen* wohl auch die Thränen, sobald sie sich in grösserer Menge sammeln und bedingen *Excoriationen der Wangenhaut*, *Entzündungen* derselben und in deren weiterer Folge *Schrumpfungen* des Integumentes, welche eine *Gradsteigerung* des Ectropiums mit sich bringen. Die Einwirkung der atmosphärischen Luft und anderer äusserer Schädlichkeiten auf *blosgelegte Theile der Bindehaut* oder gar auch *der Cornea* führt endlich, wenn auch langsam, zu *ähnlichen* krankhaften Vorgängen, wie das *Entropium*. Die *Bindehaut* wird in einem fortwährenden Reizzustande erhalten und *hypertrophirt*, sie überzieht sich mit verhornendem Epithel, *schrumpft* am Ende, während der mitleidende *Knorpel atrophirt*, unter mannigfaltigen Verkrümmungen sich zusammenzieht und erhärtet. Die *Hornhaut* trübt sich dann meistens *pannös*, wenn sie nicht gar unter den häufigen Entzündungsanfällen durch *Verschwärung* geschädigt

oder vernichtet wird. Zu allem dem kommen in den *späteren* Stadien *höhergradiger* Ectropien öfters *Schrumpfungen des Thränensackes;* dieser, wenn er Jahre lang nicht gefüllt wurde, verkleinert sich mehr und mehr unter *Degeneration* seiner Wandungen und wird am Ende unfähig, seine normalen Functionen wieder aufzunehmen *(A. Weber)*.

Die **Ursachen** des Ectropiums sind überaus mannigfaltig. 1. In einzelnen Fällen ist *Functionsschwäche oder wirkliche Lähmung des Kreismuskels* die hauptsächlichste Veranlassung. Insoferne können

Gehirnleiden oder *Leitungshemmungen* im Bereiche des *Nervus facialis* das ätiologische Moment abgeben *(Ectropium paralyticum)*. Bei den *niedersten* Graden der Parese äussert sich der krankhafte Zustand blos durch *weniger festes* Anschliessen des Lidrandes an den Bulbus und durch gehinderte Thränenleitung. Bei den *höheren* Graden der Parese jedoch *hängt* das untere Lid *schlaff* herab oder *schlägt* sich wohl auch förmlich um, während das *obere* Lid durch den Levator palp. sup. *emporgehoben* und so der Augapfel *entblösst* wird (Lagophthalmus paralyticus).

Anderseits kann die Functionsbehinderung des Kreismuskels auch in Veränderungen der *Fleischbündel* selber, vornehmlich in *Atrophie* derselben, ihre Quelle haben und durch vorausgegangene *Entzündungen* der Lider, Abscesse u. s. w,, ferner durch übermässige *Ausdehnung der Lidränder* von Seite orbitaler *Geschwülste* etc., begründet worden sein.

Am gewöhnlichsten ist die Schwäche des Kreismuskels jedoch der Ausdruck hochgradiger *seniler Involution*. In der That ist das Herabsinken des unteren Augendeckels bei *hochbetagten* Greisen keine sehr seltene Erscheinung, namentlich wenn das Individuum seit langer Zeit an *chronischem Bindehautkatarrhe* gelitten hat, da dann meistens der *Knorpel* in Mitleidenschaft gezogen wird, sich auflockert, seine Steifigkeit einbüsst, sich etwas ausdehnt und sohin dem Bulbus nicht mehr fest anschliesst, also zu dem anderen Lide leicht in eine *falsche* Stellung geräth. Der *Beginn* des Leidens ist in solchen Fällen häufig eine leichte *Eversion des unteren Thränenpunktes*. Das damit gesetzte *Thränenträufeln* führt zu Entzündungen und weiterhin zu Schrumpfungen der äusseren Lidhaut, die ihrerseits wieder eine Ursache der Gradsteigerung des gesammten Krankheitszustandes werden *(Ectropium senile)*.

2. Die *Auflockerung*, *Erweichung* und ganz vorzüglich die *Ausdehnung des Lidknorpels*, macht auch *hochgradige Trachome* zu einer sehr ergiebigen Quelle von Ectropien. Besonders gerne kömmt es unter solchen Verhältnissen *dann* zur Umstülpung, wenn der Process eine Zeit lang unter *starker Schwellung der Augapfelbindehaut* verlief und nebstbei aus irgend einer Ursache *Lidkrämpfe* angeregt wurden. Es ist nämlich schon die entzündliche Auflockerung des Knorpels mit einiger *Verlängerung der Lidränder* gepaart und diese nimmt beträchtlich zu, wenn von hintenher ein *Druck* auf die Lider wirkt. Die Lidränder schliessen daher nach der Abschwellung nicht mehr genau an den Bulbus an. Unter dem Drucke des Kreismuskels stülpen sie sich dann immer mehr *nach vorne*. Am Ende schlägt sich das *untere* Lid ganz um, so dass die geschwollene und von trachomatösen Granulationen rauhe *Lidbindehaut* blosliegt, während der *obere* Augendeckel schlaff an dem Bulbus *herabhängt (Ectropium luxurians oder sarcomatosum)*.

3. Das Ectropium entwickelt sich übrigens auch ziemlich häufig *acut* im Verlaufe der *Blennorrhoe*, der *Pyorrhoe*, der *Diphtheritis*, überhaupt bei Bindehautentzündungen, welche mit *starker Chemosis* einhergehen (S. 433). Wird die *Rückstülpung* nicht *alsbald* bewerkstelliget, so *dehnt sich* nach und nach der Knorpel, vornehmlich aber der am meisten gespannte *Lidrand* aus und das Lid verliert die Fähigkeit sich in seiner normalen Stellung zu behaupten, um so mehr, als die blosgelegte Portion der *Bindehaut* sammt dem *subconjunctivalen* Gewebe in Folge der anfänglichen *Einschnürung* der Bindehautwülste und wegen der dadurch bedingten mechanischen Hyperämie nicht selten *hypertrophirt* und in Form eines mächtigen härtlichen Tumors aufgebläht bleibt.

4. In ähnlicher Weise kömmt es bisweilen zu Ectropien des *unteren* oder *beider* Lider, wenn sich in der *Bindehaut* oder *in der Orbita* umfangreiche *Aftergebilde* entwickeln, oder wenn der *Augapfel* aus irgend einer Ursache bedeutend *an Umfang zunimmt*. Es werden dann nämlich die *Lider* mehr und mehr nach vorne gebaucht, *ausgedehnt* und wohl auch an der Schliessung gehindert. Am Ende drängt sich der Tumor oder der Bulbus *aus der Lidspalte heraus* und stülpt so die Lidränder um *(Ectropium mechanicum)*.

5. Nicht minder sind *Wunden*, welche *das Lid* seiner ganzen Dicke nach in einer auf den Lidrand *senkrechten* oder *schiefen* Richtung *spalten*, so wie *geschwürige*, *krebsige*, *lupöse Zerstörungen der einen oder anderen Commissur (Peribrosis)* eine Quelle *mechanischer* Ectropien, da sie den Lidrand seiner natürlichen Stützen berauben. In neuerer Zeit kommen öfters auch Ectropien *beider Lider* in Folge der *operativen Durchschneidung des inneren Lidbandes* bei Behandlung von mancherlei Thränenschlauchleiden vor.

6. Am häufigsten jedoch liegt dem Ectropium eine *Verkürzung der äusseren Lidhaut*, oder eine *Zerrung* derselben durch nachbarliche *schrumpfende Narben* zu Grunde *(Ectropium symptomaticum)*. Vorzüglich neigt das *untere* Lid vermöge der Kürze seiner Decke und der Biegsamkeit seines Knorpels zu einem derartigen Ectropium. Doch auch das *obere* Lid wird oft durch Narben umgestülpt und sogar völlig umgekehrt.

a. Als Ursache der Verkürzung der äusseren Lidhaut wirken bisweilen *chronische Ophthalmien*, besonders wenn sie mit Thränenfluss oder mit reichlicher Absonderung schleimig eiteriger Producte einhergehen und so die äussere Lidhaut fortwährend befeuchtet wird. Es bedeckt sich dann die letztere allmälig mit einer dicken Schichte spröder, öfters rissiger Epidermis, während das *Corium* selbst hypertrophirt und weiterhin *zusammenschrumpft*, sich *verkürzt*, nachdem vielleicht auch schon der *Knorpel* sich aufgelockert hat. Es ist diese Verkürzung relativ gering und reicht nur hin, das *untere* Lid zu ectropioniren.

b. Häufiger ist die Verkürzung der äusseren Lidhaut eine Folge von *Substanzverlusten* derselben mit nachfolgender Entwickelung schrumpfender Narben. *Risswunden* mit consecutiver Eiterung, *Verbrühungen*, *Verbrennungen*, *Anätzungen*, confluirende *Blattern* und *Eczem*, *Erysipel*, *Abscess der Lider* mit Verschwärung oder Absterbung der Liddecke geben die *entfernteren* Ursachen ab. Je nach der *Grösse* des Substanzverlustes wird bisweilen der *grösste Theil* oder die *ganze* äussere Lidhaut durch Narbengewebe *ersetzt*, oder es bilden sich blos mehr weniger breite und dicke *Narben-*

strünge, welche entweder ihrer ganzen Länge nach in der Lidhaut wurzeln, oder *brückenartig* von einem Punkte zum anderen ziehen und das Integument des Augendeckels in Falten emporheben.

c. Von ganz besonderer Wichtigkeit erscheint in dieser Beziehung wegen der Häufigkeit, so wie wegen der Hochgradigkeit und schwierigen Heilung der dadurch bedingten Ectropien, die *Caries des knochigen Orbitalrandes.* Es wird in Folge dieses Leidens nicht nur ein grosser Theil *der äusseren Liddecke zerstört*, durch Narbengewebe ersetzt und sohin ansehnlich *verkürzt*, sondern die Narbe schliesst auch den meistens stark verkrümmten *Knorpel* und eine Portion der *Fascia tarso-orbitalis* in sich und *hängt unmittelbar mit dem Knochen zusammen.* Es kömmt diese Caries am häufigsten an der *unteren äusseren* Partie des knöchernen Orbitalrandes vor. Entwickelt sie sich an dem *äusseren* Randtheile, so wird durch die nachfolgende Narbe bisweilen eine *partielle* Ausstülpung des oberen oder unteren, oder *beider* Augendeckel in der Nähe des äusseren Winkels veranlasst.

d. Ausserdem werden bisweilen ausgebreitete schrumpfende Narben in der *Wangen-, Stirn- und Schläfengegend* durch Zug auf die sonst völlig *normale* äussere Lidhaut Ursache von Ectropien.

Die **Behandlung** verfolgt dieselben Zwecke wie beim Entropium und wechselt natürlich ausnehmend je nach der Verschiedenheit des Grundleidens.

1. *Beim Ectropium acutum* und *sarcomatosum* reicht zur Beseitigung der falschen Lidstellung oft die richtige Behandlung des entzündlichen Gewebswucherungsprocesses und die *Rückstülpung* des etwa umgeschlagenen Augendeckels hin. In der Mehrzahl der Fälle jedoch wird nebstbei ein zweckmässiger *Verband* angelegt und längere Zeit getragen werden müssen (S. 439). Mit Geduld und gehöriger Umsicht geleitet, führt dieses Verfahren oft selbst dort zum Ziele, wo der untere Lidrand um ein Beträchtliches *verlängert* worden ist. Es ziehen sich die Theile eben wieder zusammen und das Lid schliesst sich regelrecht dem Bulbus an.

2. Bleibt der Lidrand in *solchen* Fällen, oder nach operativen Heilversuchen bei *anderweitig* begründeten Ectropien, vom Augapfel *leicht abgehoben* und nach vorne gewendet: so leistet die *Verengerung der Lidspalte* gemeiniglich vortreffliche Dienste. Zu diesem Ende sind die *Randflächen* der *einen* oder nöthigen Falles *beider* Commissuren mit Schonung der wimpernbestandenen äusseren Lefze eine Strecke weit *anzufrischen* und durch *Knopfnähte* zur Verwachsung zu bringen.

Das *gleiche* Verfahren empfiehlt sich bei geringen Graden des *senilen* und beim *paralytischen* Ectropium, ja bei *letzterem* ist es, die *Unheilbarkeit der Lähmung* vorausgesetzt, überhaupt der *einzige* nutzbare Weg, um den Fehler einigermassen zu verbessern und das etwa blosliegende Auge durch theilweise Deckung vor äusseren Schädlichkeiten zu schützen. Nicht minder wird die Verengerung der Lidspalte öfters in *cosmetischem* Interesse ausgeführt, um wirkliche oder scheinbare *Vortreibungen des Augapfels* zu maskiren.

Wo sich ein Ectropium *symptomaticum* wegen ausgebreiteten *Substanzverlusten der äusseren Haut*, der Lider oder der nachbarlichen Por-

tionen des Gesichtes in Folge von Verbrennungen, Brand, Anätzung etc. zu entwickeln droht: hat der Rath viel für sich, die *Lidspalte bis auf ein Kleines zur Verwachsung zu bringen* und während der Schrumpfungsperiode der Hautnarben *verwachsen zu erhalten*. Es sollen zu diesem Zwecke unter Schonung der äusseren Lefze beide Lidränder ihrer *grössten* Länge nach, von den Thränenwärzchen beginnend bis nahe an die äussere Commissur, wund gemacht und sodann durch 5—6 Knopfnähte vereinigt werden. Um die Narbe in ihrem Widerstande zu unterstützen, soll man die Lidspalte öfters mit Collodium bestreichen. Nach mehreren Monaten, wenn die Hautnarben der Umgebung keine weitere Schrumpfung mehr befürchten lassen, kann dann die *Trennung der Lidränder* auf der Hohlsonde leicht bewerkstelligt werden *(Debrou, Mauvezin)*.

In ähnlicher Weise ist die Knopfnaht das Mittel, um Ectropien, welche durch *traumatische* oder *geschwürige Zusammenhangstrennungen* der Lider oder der Commissuren begründet werden, zur Heilung zu bringen. Sind die Spaltränder bereits *verharscht*, so müssen selbe natürlich erst aufgefrischt werden. Wenn sie aber von einer unregelmässigen derben Narbe gebildet werden, thut man wohl, diese durch *Bogenschnitte* zu umgrenzen und zu entfernen, ehe man zur Wiedervereinigung schreitet. Es braucht nicht erst erwähnt zu werden, dass die Frischwunde unter solchen Verhältnissen durch die *ganze Dicke* des Lides zu legen ist.

Auch wo *Durchschneidung des inneren Lidbandes* die Ursache des Ectropiums ist, lassen sich mit der blutigen Vereinigung des inneren Theiles der Lidrandflächen befriedigende Resultate erzielen. Doch tritt hier die *Muskelwirkung* gerne hinderlich in den Weg. Die äussere Haut wird nach Anfrischung der Commissur von den Kreisfasern stark nach *vorne*, die Schleimhaut mit der Carunkel aber von der Thränenkammpartie nach *hinten* gezogen, die Wunde auseinander gezerrt und in Folge dessen kömmt es im *Winkel* gerne zur Eiterung. Um beide Platten thunlichst an einander zu halten, ist es daher nothwendig, *auf die Angulargegend einen Druck auszuüben*. Zu diesem Zwecke genügt ein derber, etwa haselnussgrosser Charpiebausch, welcher auf den inneren Winkel gelegt und, nach gehöriger Polsterung der Umgebung mit Watta oder Charpie, durch eine straff angezogene Flanellbinde an seine Unterlage gepresst wird.

Ueberhaupt ist *Behinderung der Lidbewegungen* durch einen Schutzverband eine höchst zweckmässige Massregel bei *allen Lidoperationen* und sollte während der ersten Verheilungsperiode niemals verabsäumt werden. Die Wirkung des Kreismuskels ist nämlich immer mit Zerrung und Dehnung der Wundränder verbunden und diese kann den Vernarbungsvorgang nur *ungünstig* beeinflussen.

Eine weitere wichtige Regel ist für alle Fälle, in welchen die operative Behandlung *nicht eine vollständige Herstellung der normalen Lage und Function des unteren Lides verspricht, das untere Thränenrohr zu spalten*, um die Thränenleitung zu fördern und den üblen Folgen etwa zurückbleibender Störungen derselben zuvorzukommen *(Bowman)*. Ist gar schon eine *Schrumpfung des Thränensackes* gegeben, so soll man nebstbei die Durchgängigkeit der Wege durch systematische Sondirungen, wie selbe bei der Behandlung der Thränenschlauchblennorrhoe üblich sind, zu vergrössern suchen.

Im Ganzen ist bei Lidoperationen die *Kopfnaht* der *umschlungenen* weitaus vorzuziehen, da letztere auf die unterlagernden Theile stark drückt und fast *immer* Eiterung im Gefolge hat, ausserdem aber auch ganz *entbehrlich* ist. Als Bindemittel empfiehlt sich ganz vorzüglich die *Fischschnur, Fil de Florence,* fälschlich auch *Seegras* genannt. Es wird dieselbe aus dem Gespinnstsecrete der Seidenraupe dargestellt und findet sich allenthalben im Handel. Zu *oculistischen* Zwecken sind blos *sehr feine* Fäden zu brauchen, und auch diese müssen vor der Verwendung eine Zeit lang in heissem Wasser *geweicht* werden, um ihnen die Steifigkeit zu nehmen. Sie haben den nicht genug zu schätzenden Vortheil, dass sie *selten Eiterung* in den Stichkanälen anregen und daher viel länger, als Seide oder Zwirn, liegen gelassen werden können, ja häufig *ohne* Suppuration geradezu *einheilen,* jedenfalls also eine festere Vereinigung der Wundränder abzuwarten erlauben *(Passavant).* Zu Nähten in der *Bindehaut* und am *Augapfel* taugen sie jedoch *nicht,* da die abgeschnittenen Enden zu steif werden und sehr stark reizen oder gar wund drücken.

3. Bei Ectropien des *unteren* Lides, welchen eine *ansehnliche Verlängerung des freien Lidrandes,* eine Ausdehnung und Erschlaffung des Knorpels zu Grunde liegt, die ihrerseits *wenig* oder *keine* Aussicht auf gründliche Beseitigung zulässt: muss das Lid in horizontaler Richtung *angestrafft* und gleichzeitig *gehoben* werden, soll es sich dem Bulbus wieder anpassen; die einfache *Verengerung* der Lidspalte erweist sich fast immer unzulänglich.

Geht *keine erhebliche Verkürzung* der äusseren *Liddecke* nebenher und hat der *Lidrand* im Uebrigen seine Normalität bewahrt, so genügt meistens die *Ausschneidung* eines entsprechend grossen *dreieckigen Hautlappens* aus dem *äusseren* Theile des Augendeckels und die Schliessung der Wundfläche durch mehrere Knopfnähte. Behufs dessen wird das Lid von der *Randfläche* aus nächst der äusseren Commissur mittelst eines breiten Lanzenmessers gespalten und die Trennung, wo nöthig, mit dem Scalpelle fortgesetzt. Hierauf wird der triangulare Lappen durch zwei von dem Intermarginalschnitte ausgehende, nach unten und aussen convergirende gerade Hautschnitte abgegrenzt, lospräparirt, der innere Seitenrand der Wundfläche an den äusseren geheftet und bis zur Verwachsung die Lidbewegung durch einen Schutzverband gehemmt. Um die *Zerrung* zu vermindern, ist es gut, vor der Wundschliessung den *inneren* Wundrand eine Strecke weit von der Unterlage loszupräpariren, namentlich wenn das subcutane Gewebe in Folge vorausgängiger Reizzustände etwas verdichtet ist und daher dem beabsichtigten Aufwärtsrücken der Hautplatte einigen Widerstand bietet. Auch erscheint es räthlich, die Spannung dadurch etwas herabzusetzen, dass man in der ersten Zeit die nachbarlichen Hautpartien durch horizontal gespannte *Pflasterstreifen* gegen die Narbe gezogen erhält.

Liegt unter den genannten Umständen *besonders eine starke Hebung des Lides und der Commissur* im Zwecke, so verdient die eigentliche *Tarsoraphie (Ammon, Graefe)* den Vorzug.

Ehe man zu dieser Operation schreitet, muss man vorerst die Lidspalte *schliessen* lassen, das *untere* Lid in seine *normale* Lage bringen, sodann den unteren *Lidrand* in *horizontaler* Richtung von innen nach aussen *leicht spannen* und, etwa $^3/_4'''$—$1'''$ von der äusseren Commissur entfernt, durch eine *senkrechte* mit Tinte gezogene Linie *die zwei Punkte der beiden Lidränder markiren,* welche bei *normaler* Stellung und *leichter* Spannung des unteren Lides *auf einander passen.* Hierauf wird, während die Lider in der erwähnten Stellung erhalten werden, die Haut über der

äusseren Commissur in eine horizontale Falte emporgehoben und *nach und nach so viel* von dem Integumente des *unteren* Lides zwischen die Finger gefasst, als erforderlich ist, um das letztere in seiner *normalen* Lage zu *erhalten* und die *äussere* Commissur in das Niveau des *inneren* Winkels zu *heben*. Ist auch die *Breite* dieser horizontalen Hautfalte durch 2 dem Lidrande *parallele* Striche bezeichnet, so schreitet man zur *Exstirpation der innerhalb der erwähnten Grenzlinien gelegenen Portion der äusseren Decke.*

Fig. 72.

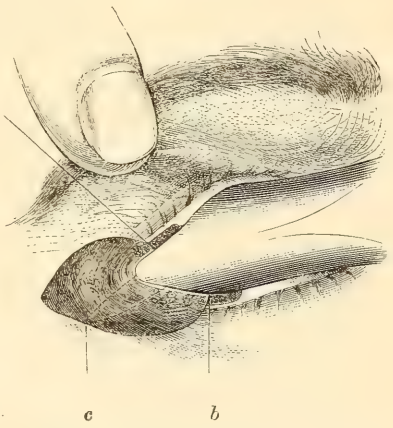

Während ein Gehilfe den Kopf des Kranken fixirt und ein anderer die Stillung der Blutung übernimmt, schiebt der Operateur (Fig. 72) eine *schmale Hornplatte* unter die äussere Commissur, hebt sie vom Bulbus ab und *spaltet* sie von der *Randfläche* aus in *zwei Platten*, indem er ein breites *Lanzenmesser* hart *vor* der Fascia tarso-orbitalis einstösst und die Wunde mittelst eines Scalpells an beiden Lidern bis in die Gegend der *senkrechten* Grenzlinie (bei *a* und *b*) erweitert. Ist diese *intermarginale* Spaltung in genügender Ausdehnung bewerkstelligt, so wird zuerst die *untere* und dann die *obere Lidrandfläche* nach *innen* von der senkrechten Grenzlinie in einer Länge von $^1/_2$‴—$^3/_4$‴ durch einen *horizontalen* Schnitt *angefrischt*, welcher seiner *ganzen* Breite nach *hinter* die Wimpern fällt, diese also *schont*. Nun wird der untere Lidrand *in der verticalen Grenzlinie* bis auf den *Knorpel* durchgeschnitten, die Wunde senkrecht nach abwärts bis in das Niveau der *horizontalen* Grenzlinie verlängert, die Klinge sodann unter einem abgerundeten Winkel nach *aussen* gewendet, *parallel* dem Lidrande fortgeführt und *jenseits* der Commissur im Bogen nach *aufwärts* gelenkt. In ganz ähnlicher Weise verfährt man am *oberen* Lide. Je nachdem die äussere Commissur *mehr* oder *weniger gehoben* werden soll, werden die *horizontalen* Schnitte in grösserer oder geringerer Entfernung von dem Lidrande, immer aber so geführt werden müssen, dass sie in dem Niveau der verlängerten äusseren Commissur unter einem gespitzten Bogen mit einander *zusammenlaufen*. Das solchermassen *umschnittene* Hautstück wird nun von den noch bestehenden Verbindungen *lospräparirt* und die Wundfläche durch 3—4 Knopfnähte geschlossen. Das *erste* Heft hat (Fig. 73) die angefrischten Portionen der beiden Lidrandflächen *knapp innerhalb der senkrechten Grenzlinie* zu vereinigen, die übrigen verbinden die entsprechenden Punkte des unteren und oberen *Bogenschnittes* und verwandeln dadurch

Fig. 73.

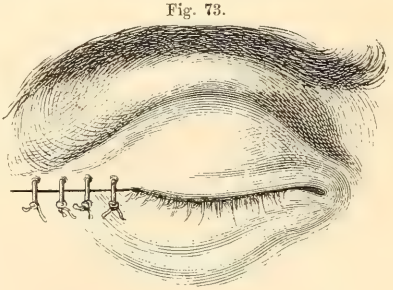

die Wundfläche in eine horizontale Wundspalte. Um die *Spannung* auf ein Kleines herabzumindern, dienen ausser dem Schutzverbande wieder Heftpflasterstreifen, welche, an Wange und Stirne befestigt, die zwischengelegene Haut gegen die Wunde ziehen.

Bei *sehr grossen* Differenzen in der Länge der Lidränder wird der Erfolg dieser Operationsmethoden leicht dadurch gefährdet, dass der Knorpel und die Fascia *unter der Naht* in Gestalt einer mächtigen Falte hervorgebaucht werden. Es ist daher räthlich, nach der Ablösung des umschnittenen Lappens aus der *hinteren* Platte nächst der äusseren Commissur einen Zwickel (Fig. 72 *c)* auszuschneiden, dessen Axe nach *aussen* und etwas nach *unten* sieht und dessen *Basis* dem *Unterschiede* in der Länge der *Lidränder* nahezu gleichkömmt. Es müssen dann die Wundränder des *Knorpels* und der *Fascie in die Naht gefasst* werden.

Die Ausschneidung eines V-förmigen Stückes aus der Mitte und ganzen Dicke des ectropionirten Lides *(Adams)* ist *nicht* zu empfehlen. In der Regel bleibt eine *zwickelförmige Einbuchtung* am Lidrande zurück, welche am unteren Lide die *Thränenleitung* einigermassen zu stören im Stande ist. Hauptsächlich aber kömmt in Betracht, dass durch ein solches Verfahren die *äussere* Commissur *nicht gehoben* wird und dass der verkürzte Lidrand, besonders bei stark hervorstehenden Augen, sich gerne an dem unteren Theile der Bulbusconvexität *stemmt,* die *Schliessung* der Lidspalte hindert und eine Quelle von Reizzuständen werden kann.

Ganz verwerflich ist der Versuch, Ectropien der in Rede stehenden Arten *durch Zerstörung eines Theiles der Uebergangsfalte* mittelst Causticis, dem Glüheisen etc., also durch Erzeugung einer sich contrahirenden *Bindehautnarbe* zur Heilung bringen zu wollen. Bei höhergradigen Ectropien ist ein solcher Vorgang ganz unzureichend; aber auch *niedergradige* Ectropien setzen, sollen sie durch den Zug einer *Bindehautnarbe* aufgehoben werden, eine *sehr umfangreiche* Zerstörung der Conjunctiva voraus und diese ist für die Functionstüchtigkeit des Auges nicht ohne erhebliche Gefahr.

Manche suchen die Spannung der Bindehaut durch eine Art *Transplantation* derselben zu erzielen und rühmen die Erfolge, vornehmlich bei *senilem* und *sarcomatosem* Ectropium. Es soll zu diesem Behufe die *Tarsalbindehaut* ihrer ganzen Breite nach auf etwa 8‴ Tiefe von der inneren Knorpelfläche losgetrennt und hierauf die *Liddecke* von aussen her längs des convexen Knorpelrandes in der Breite des Lides durchschnitten werden. Nun soll man die Conjunctiva durch diesen Spalt in Form einer Querfalte je nach Bedarf hervorziehen, durch kreuzweise gesteckte Karlsbader Nadeln befestigen und einheilen lassen *(Dieffenbach, Küchler).* Leider nimmt diese Methode keine Rücksicht auf *Verlängerungen* des Lidrandes. Wo diese nach Rückstülpung des Lides auf *unblutige* Weise zum *Ausgleich* gebracht werden können, erscheint die Operation überhaupt *überflüssig.* Wo die Zusammenziehung der ausgedehnten Theile aber *nicht* mehr zu erwarten ist, kann das Verfahren dem Zwecke unmöglich voll genügen.

4. Hat eine *merkliche Verdichtung und Schrumpfung der äusseren Liddecke Antheil* an der Umstülpung des Augendeckels, so kann eine *zureichende* Anstraffung und beziehungsweise Hebung des Integumentes ohne gefährliche Spannung und Zerrung der Theile nicht bewerkstelligt werden, es ist nothwendig, Substanz aus der Nachbarschaft herbeizuschaffen.

Zu diesem Ende empfiehlt man, das Lid von der *Randfläche* aus vom Thränenpunkte bis zur äusseren Commissur zu spalten, sodann aus diesen beiden Endpunkten zwei *senkrechte* Schnitte von 8—10‴ Länge *durch die äussere Haut* zu führen und den ganzen viereckigen Lappen (Fig. 74) über die unteren Schnittenden hinaus *subcutan zu lockern.* Der Lappen soll hierauf mit Pincetten gefasst, stark angezogen und in dieser Lage längs den beiden Seitenschnitten von unten her angenäht werden. Um den *verlängerten Lidrand* auf das richtige Mass zu bringen, muss jedoch der

Lappen zuvor *zugestutzt* werden und zwar geschieht dies am besten durch einen *gebrochenen* Schnitt *a*, welcher den *inneren* Lappenrand mit dem *horizontalen* verbindet. Zum Schlusse wird auch der *Intermarginalschnitt* durch Knopfnähte vereinigt und bis zur Verheilung ein Schutzverband angelegt *(Graefe)*. Es soll dieses Verfahren sich besonders lohnen, wenn der *freie Rand* des Lides sehr *verbildet* ist und in Folge des Zuges der äusseren Haut die *Conjunctiva* auf die vordere *Fläche* des Tarsus herübergezogen worden ist. Leider ist sein Einfluss auf die *Stellung der Commissuren* kaum genügend und dieser Mangel muss sich besonders in den *späteren* Zeiten, wenn die Verlöthungsmassen zu schrumpfen beginnen, geltend machen. Man empfiehlt daher, einen Zug auf die äussere Liddecke auszuüben, indem man nahe dem Lidrande Fäden einzieht und dieselben an geeigneten entfernten Punkten durch Pflaster oder Suturen so befestigt, dass sie in einem gewissen Grade von Spannung erhalten werden *(Graefe)*. Doch dürfte diese Massregel nicht immer den gewünschten Erfolg haben und oft auch gar nicht vertragen werden. In einem solchen Falle würde man gezwungen sein, *die Tarsoraphie* nachzuschicken.

Fig. 74.

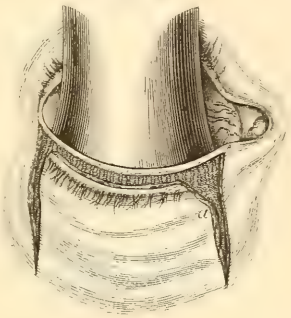

In *solcher Combination* ist aber auch ein *älteres* Verfahren, die *Verschiebung eines dreieckigen Hautlappens (Samson)* recht gut verwendbar, vorausgesetzt, dass der Lidrand blos verlängert, in seiner *Form* aber *nicht wesentlich verändert* ist. Es wird der Lappen auf einer unter das Lid geschobenen Hornplatte durch zwei geradlinige Hautschnitte abgegrenzt, welche, von der Randfläche ausgehend, gegen den Margo orbitalis convergiren und den *geschrumpften* Theil des Corion wo möglich ganz zwischen sich fassen; der Lappen wird sodann mit der Pincette gefasst und von der Unterlage bis zur äusseren Lidlefze lospräparirt, worauf es leicht gelingt, das Lid in seine normale Stellung zu bringen. Der Lappen (Fig. 75) deckt jetzt die Wundfläche nur mehr *theilweise*, es bleibt ein pfeilspitzenförmiger Substanzverlust zurück, welcher durch Zuziehung der *nachbarlichen* Haut zu decken ist. Zu diesem Ende werden die gegen den *Scheitel* der Wunde convergirenden Aussenränder bis in die Höhe der Lappenspitze mit *einander* und hierauf der Rest mit den entsprechenden Punkten des *Lappenrandes* durch Knopfnähte verbunden.

Fig. 75.

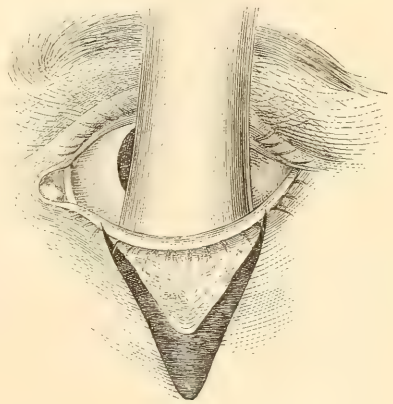

Andere durchschneiden vorerst die äussere *Lidhaut* in der Nähe der äusseren *Lefze* und dieser parallel der *ganzen* Länge nach; trennen dieselbe hierauf bis

an oder *über den Orbitalrand* hinaus von der Unterlage los; *spalten* sodann die äussere *Commissur* in wagrechter Richtung und tragen ein nach Bedarf grosses *dreieckiges* Stück aus dem lateralen Theile des *Augendeckels* ab, nachdem sie zuvor etwa gewulstete Partien der *Conjunctiva* mit der Schere entfernt haben. Ist dies geschehen, so wird die Lücke in der *Commissur* durch Kopfnähte geschlossen, der *Tarsalrand* mittelst zweier durchgestochener Fadenschlingen in die normale Lage gezogen und die Fäden durch Pflasterstreifen, welche auf Stirne oder Wange geklebt werden, straff gespannt erhalten. Die *unterminirte* Haut ist hierbei durch den Verband dem freien Lidrande thunlichst zu nähern und die Verwachsung anzustreben *(Chelius, Ruete)*.

5. Ectropien, welche durch *schmale und tief in der Liddecke wurzelnde Narbenstreifen* bedingt werden, lassen sich öfters beheben durch *Ausschneidung der Narbe*. Behufs dessen wird zu *beiden* Seiten des Narbenstranges ein *bogiger* Schnitt geführt, dessen *Sehne* nahezu senkrecht auf dem freien Lidrande steht, die Narbe sofort von den Unterlagen getrennt und die solchermassen entstandene *lanzettförmige* Wundfläche durch die Knopfnaht geschlossen. Bei *brückenförmigen Narbensträngen* genügt es bisweilen, die Brücke zu *durchtrennen* und die beiden Wundflächen bis zu ihrer Ueberhäutung vor gegenseitiger Berührung zu bewahren *(Fricke)*.

6. Ist die *äussere Decke* des ectropionirten Lides zum *grössten* Theile und ihrer *ganzen Dicke nach*, vielleicht gar *sammt dem Muskel*, in eine *dichte narbige Masse* von geringem Umfange zusammengeschrumpft, so bleibt zur Behebung der Umstülpung wohl nichts anderes übrig, als die Narbe *auszuschneiden* und in die Wundfläche einen der Form und Grösse nach entsprechenden *Lappen aus der umgebenden Haut zu transplantiren*. Das Detail der *Blepharoplastik* wird je nach der Verschiedenheit der Fälle mannigfaltige Abänderungen erheischen, indem es von grösster Wichtigkeit ist, den überzupflanzenden Lappen aus *gesunden* Hautpartien zu entnehmen und die *Brücke*, durch welche er in der ersten Zeit sein Nahrungsmaterial zugeführt bekömmt, *möglichst breit* zu gestalten, ohne die *Verschieblichkeit* ungebührlich zu beeinträchtigen. Im Ganzen dürften aber die beiden folgenden Operationsweisen mit geringen Modificationen in der grössten Mehrzahl der Fälle dem Zwecke genügen.

a. Es wird die das Lid dislocirende Partie der Narbenmasse durch *zwei bogige Schnitte* umschrieben, welche an beiden Grenzen der Narbe in einem spitzen Winkel zusammenlaufen und sich an dem äusseren Ende zugleich etwas nach *abwärts* senken (Fig. 76 nach einem Falle von *Arlt*). Nun wird die Narbenmasse von *innen* her von ihrer Unterlage *lospräparirt*, das Lid in seine normale Lage gestreckt und die nunmehr klaffende Wundfläche durch einen etwas *längeren* und *breiteren* Lappen *A* gedeckt, welcher mit *senkrechter* oder *schräger* Axe durch entsprechende Schnitte aus der *vorderen Schläfengegend* abzugrenzen ist. Der *vordere* Grenzschnitt dieses Lappens muss mit dem *unteren Ende der Lidwundfläche* zusammenstossen, der *hintere* Grenzschnitt aber etwas *nach aussen* divergiren und *unter* dem Niveau des *oberen* Randes der Lidwundfläche enden. Nun wird die Narbenmasse bis zur inneren Grenze *des Lappens* vollends losgelöst, entfernt, der Lappen nach seiner Präparation auf die Lidwundfläche umgeschlagen und durch eine genügende Anzahl von *Knopfnähten* mit deren Rändern vereinigt *(Fricke, Arlt)*.

b. Die Narbenmasse wird durch *drei, ein gleichschenkeliges Dreieck umschreibende Schnitte*, von welchen einer *nahe* dem Lidrand und *parallel*

demselben geführt wird, umgrenzt (Fig. 77), herauspräparirt, die Wundfläche durch *seitliche* Verschiebung eines, zur Seite derselben gebildeten, *rechteckigen Lappens A gesunder Haut* gedeckt und durch Anlegung von *Knopfnähten* geschlossen *(Dieffenbach)*.

Fig. 76.

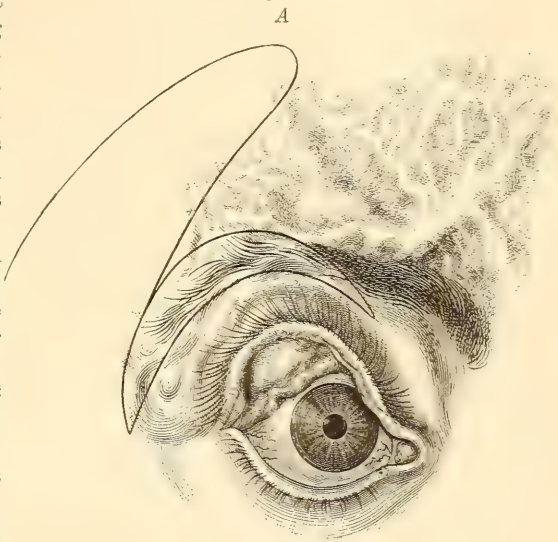

Die nach Ueberpflanzung des Lappens *klaffenden* Wundflächen können, so weit dieses *ohne Zerrung* des ersteren thunlich ist, durch Annäherung und blutige Vereinigung der Wundränder *verkleinert* oder gar völlig *gedeckt* werden. Was *unbedeckt* bleibt, muss unter *Granulationsbildung* heilen. Für die erste Zeit ist das Tragen eines Schutzverbandes nothwendig und ausserdem mit aller Strenge auf ganz *ruhiges Verhalten* des Kranken, am besten in der *Bettlage*, sowie auf *antiphlogistische Diät* zu dringen.

Fig. 77.

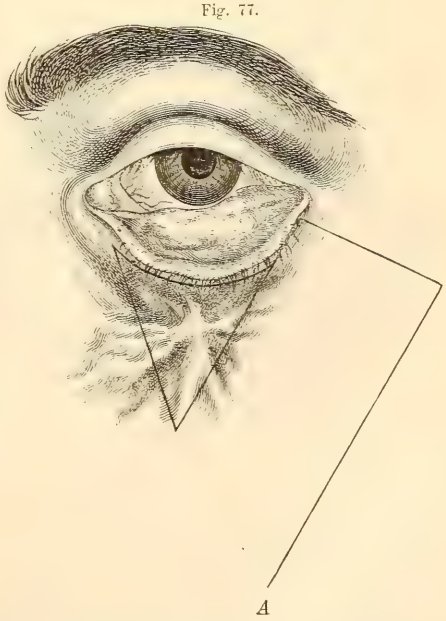

Die *Hauptgefahr*, welche man bei der Durchführung dieser Arten der Blepharoplastik läuft, besteht in dem öfteren *brandigen Absterben* so wie in der *theilweisen Vereiterung* des Lappens. Man wird diese Gefahr am ehesten umgehen, wenn man den Lappen aus *ganz gesunder* und daher *sehr dehnbarer* Haut entnimmt, die *Brücke* recht *breit* anlegt und jede stärkere *Zerrung* meidet. *Sicherheit* gewährt aber auch das zweckdienlichste Verfahren nicht. Besonders misslich ist das öftere Auftreten des *Rothlaufes*, da dann immer, wenigstens theilweise, Vereiterungen eintreten und *hässliche Narben* zurückbleiben, welche wieder die *Stellung der Lidränder* alteriren können.

Uebrigens kömmt es auch nicht selten vor, dass der Lappen, obwohl er ohne Eiterung ganz gut angeheilt ist, *nachträglich* zur *Wulstform zusammenschrumpft*, da er keine ganz genügend resistente Unterlage findet. Im *günstigsten* Falle bleibt übrigens das neugebildete Lid *unbeweglich*, indem der *Muskel* schon *vorläufig* zu Grunde gegangen ist oder unter dem transplantirten Lappen *degenerirt*. Diese Operationen haben also mehr den Zweck, das Auge zu *decken*, das *cosmetische* Interesse ist von geringerem Belange. Man thut daher immer gut, *ausgiebige Tarsoraphien* damit zu verbinden, um so mehr, als diese auch der neuerlichen Klaffung der Lidspalte wegen Schrumpfung des Lappens einigermassen entgegenwirken.

7. Bei Ectropien, welche durch *narbige Verwachsungen der Lider mit dem knöchernen Orbitalrande* bedingt sind, wird es, im Falle die Narbe *schmal* ist, genügen, dieselbe *subcutan vom Knochen zu lösen* und das Lid nach seiner Streckung mittelst der *Tarsoraphie* bis nach erfolgter Verheilung in seiner erzwungenen Stellung zu erhalten.

Mehr Sicherheit gewährt bei *schmalen* Narben folgende Methode. Es wird die Narbe durch *zwei* eine *Ellipse* bildende *Bogenschnitte*, deren Sehne möglichst *senkrecht* zum Lidrande zu laufen hat, *umschnitten* (Fig. 78 *A*), an ihrer ganzen Oberfläche sodann *angefrischt*, hierauf die *umgebende Haut* und das Fettpolster in genügender Ausdehnung vom Knochen getrennt, um das Lid *ohne Zerrung* in die normale Stellung bringen zu können. Nun werden die Ränder der elliptischen Wundfläche *über* der angefrischten Narbe durch *Nähte* vereinigt, so dass also die Narbe von den zugezogenen nachbarlichen Hautpartien vollkommen *gedeckt* wird und an deren *hintere* Fläche anheilt *(Ammon)*.

Bei *breiteren* derartigen Verwachsungen muss 2‴—3‴ unter der Narbe ein dem betreffenden Stücke des Orbitalrandes *paralleler* Schnitt (Fig. 79 *A*) *bis auf den Knochen* geführt, sodann die Haut *sammt* der Narbe

Fig. 78.

Fig. 79.

in genügendem Umfange *subcutan* von der Unterlage getrennt werden, auf dass das Lid in seine normale Stellung gebracht werden könne. Ist dieses geschehen, so wird die Lidspalte durch Anfrischung und blutige Vereinigung ihrer Ränder um ein Drittheil und mehr verengert, nach völliger Vernarbung der Wundränder und beseitigter Gefahr einer weiteren Schrum-

pfung der Narben aber durch die Canthoplastik nach Bedarf wieder erweitert *(Ammon)*.

Bei beiden letzterwähnten Operationen ist ein *richtiger Verband wesentliche Bedingung des Erfolges*. Es kömmt vor Allem darauf an, die Verheilung *per primam intentionem* zu erzielen oder doch die Eiterung auf einen *kleinen* Raum zu beschränken, um die Entwickelung ausgebreiteter, nachträglich schrumpfender Narben zu verhindern. Behufs dessen muss die *Haut mit dem Fettpolster* nicht nur *herbeigezogen*, sondern auch *in die oft recht tiefe Knochenlücke hineingepresst werden*. Bleibt nämlich irgendwo eine *Lücke*, so ist die Suppuration unvermeidlich und es steht dahin, wie weit sich dieselbe ausbreitet. Die bestangelegte Operation kann so durch eine kleine Versäumniss im Verbande zu Schanden werden, ja die Entstellung geradezu *vergrössern*. Es ist darum dringend anzurathen, erstlich die umgebende Haut und das Fettpolster nach *ausgiebiger* Trennung vom Knochen durch zweckmässig angelegte Pflasterstreifen über dem Operationsfelde *zusammengezogen* zu erhalten und zweitens über der Knochenlücke und Hautnaht einen *derben Charpiebausch* mittelst des Schutzverbandes oder einer Rollbinde zu befestigen, damit die Frischflächen des Integumentes allerwärts in unmittelbarer Berührung mit jenen des Knochens bleiben. Directe Erfahrungen haben gelehrt, dass solchermassen die Eiterung in der That, wenn nicht ganz, so doch auf kleine umschriebene Stellen gebannt wird und höchstens feine Narbenstränge resultiren, welche nachträglich subcutan durchtrennt und durch eine abermalige Verschiebung der Haut ihres ferneren Einflusses auf die Stellung des Lides ganz beraubt werden können.

Quellen: *Chelius*, Handbuch der Augenheilkunde. II. Stuttgart. 1839. S. 148, 157. — *Ammon*, Zeitschrift f. Ophth. I. S. 36, 529; IV. S. 428; Plast. Chirurgie. Berlin. 1842. S. 192—228. — *Himly*, Krankheiten und Missbildungen. I. Berlin. 1843. S. 150. — *Mackenzie*, Traité des mal. d. yeux. traduit p. Warlomont et Testelin. I. Paris. 1856. S. 269. — *Desmarres*, Traité d. mal. d. yeux. Paris. 1847. S. 65. — *Hasner*, Entwurf einer anat. Begründung etc. Prag. 1847. S. 248. — *Arlt*, Die Krankheiten des Auges. III. Prag. 1856. S. 368; A. f. O. IX. 1. S. 94. — *Ruete*, Lehrb. der Ophth. II. Braunschweig, 1854. S. 81, 84—98. — *Adams* und *Samson*, nach Ruete S. 86, 88. — *Bowman*, nach Mackenzie l. c. S. 415. — *Fricke*, nach Ammon's plast. Chir. S. 195. — *Dieffenbach*, nach Ammon l. c. S. 206 und *Chelius* l. c. S. 153, 165. — *Graefe*, A. f. O. IV. 2. S. 201; X. 2. S. 227; klin. Monatbl. 1868, S. 427. — *Küchler*, Deutsche Klinik. 1865. Nro. 49. — *Passavant* Archiv f. klin. Chirurgie. VI. S. 350. — *A. Weber*, A. f. O. VIII. 1. S. 95. — *Debrou*, Gaz. d. hopit. 1860. Nro. 133; kl. Monatbl. 1866. S. 145. — *Mauvezin*, Arch. gen. de med. 1865. S. 703.

ZEHNTER ABSCHNITT.

Die Entzündung der Thränenorgane.

Anatomie. Man unterscheidet *absondernde* und *leitende* Organe. Zu den ersteren zählen die *Bindehaut* und die *Thränendrüse*, zu den letzteren

die *Thränenröhrchen* und der *Thränenschlauch*, welcher wieder in den *Thränensack* und den *Thränennasengang* zerfällt.

Die *Thränendrüse* erscheint getheilt in eine *grössere* und *kleinere* Portion. Die erstere lagert in der *Thränengrube* des Orbitaldaches und wird daselbst durch eine von der Fascia tarso-orbitalis nach rückwärts laufende Aponeurose am Knochen befestigt. Unmittelbar *unter* dieser Aponeurose liegt die *kleinere* Portion. Ihr vorderer Rand reicht bis an die convexe Grenze des oberen Lidknorpels. Dazu kömmt dann noch eine wechselnde Anzahl von *einzelnen zerstreuten kleinen Drüsenkörpern*, welche im subconjunctivalen Gefüge nahe dem oberen Knorpelrande und der äusseren Commissur liegen. Dem Baue nach stimmt die Thränendrüse überein mit den Speichel- und Milchdrüsen. Ihre *Ausführungsgänge*, 6—12 an der Zahl, sind haarfein und münden in Einer Reihe im *äusseren* Drittheile der oberen Uebergangsfalte der Bindehaut.

Die *Thränenröhrchen* sind 3‴—4‴ lange, weniger als $^1/_3$‴ in der Lichtung haltende Kanälchen, welche von einer überaus zarten blassen derben, innen *glatten*, mit sparsamen Schleimdrüsen *(Rud. Maier)* versehenen und von einem geschichteten Pflasterepithele *(Henle)* überkleideten *Schleimhaut* gebildet werden. Sie beginnen an dem Vorsprunge, welchen die innere Lefze der beiden Lidränder nächst der Carunkel bildet, mit einer feinen Oeffnung, dem *Thränenpunkte*. Die Schleimhaut führt hier einen sehr entwickelten *Papillarkörper*, daher die betreffende Partie merklich *hervorspringt* und mit dem Namen des *Thränenwärzchens* belegt wird. Von den Thränenwärzchen aus streichen die Röhrchen zuerst am inneren Rande der beiden Tarsi in *senkrechter* Richtung *empor*, beziehungsweise *herab*, um, etwa $^3/_4$‴ von der inneren Lidlefze entfernt, in einem etwas *ausgeweiteten Knie* in die *horizontale* Richtung umzubiegen und dann in einem schwach convexen Bogen gegen die äussere Wand des *Thränensackes* zu convergiren. Sie erreichen dieselbe ungefähr in der Höhe des Lidbandes und durchbohren sie, selten zu *Einem* Rohre vereinigt *(Lesshaft)*, gewöhnlich knapp *neben* einander oder in einiger gegenseitigen *Entfernung*. Sie münden meistens *klappenlos* in die Höhlung des Thränensackes. Die Thränenwärzchen sind von derbem elastischen Gewebe umgeben. Die *senkrechten* Portionen der Röhrchen werden von bindegewebigen Fäden an den inneren Rand des Knorpels festgeheftet und sind so wie die horizontalen Portionen reichlich umsponnen von Bündeln der Thränenkammportion des M. orbicularis. Es verlaufen diese Fleischbündel zum Theile in Bögen, welche ihre *Convexität* der Rohrlichtung zukehren, diese sonach bei ihren Zusammenziehungen zu *erweitern* oder wenigstens *klaffend* zu erhalten vermögen *(Wedl)*. In sehr seltenen Fällen wurden an *Einem* Lide *zwei* Thränenpunkte beobachtet, welche je in ein *blind* endigendes *(Graefe)* oder in den *Sack* mündendes Kanälchen führten *(A. Weber, Zehender, Steffan)*.

Um die Thränenpunkte herum soll constant ein ringförmiges, trichterartig in das Rohr eingesenktes Kläppchen zu finden sein. Auch soll dort, wo beide Röhrchen *gemeinsam* in den Sack münden, mitunter eine ein- oder zweilippige verticale Klappe die Oeffnung theilweise schliessen *(Bochdalek)*.

Der *Thränenschlauch* wird von einer viel dickeren, ziemlich derben und von zahlreichen Schleimgruben rauhen *Schleimhaut* dargestellt, welche ein einfaches *Flimmerepithel*, in dem *untersten* Theile aber ein geschichtetes *Pflasterepithel (Henle)* und allenthalben zahlreiche traubenförmige Schleim-

drüsen *(R. Maier)* führt. Der *obere* Theil desselben, der *Thränensack*, ist bei 5‴ lang und 2‴ breit. Er hat im Allgemeinen die *Mandelform*, indem er von vorne und aussen nach hinten und innen *flach gedrückt* erscheint, und dieses bisweilen so stark, dass am Cadaver die *Lichtung fehlt* oder nur einen feinen *Spalt* darstellt. Es lagert der Thränensack in der sogenannten *Thränenrinne* zwischen der Leiste des Thränenbeines und dem Stirnfortsatze des Oberkieferbeines. Mehr als die Hälfte seiner verticalen Ausdehnung steht *unter* dem Niveau des inneren unteren Winkels des knöchernen Orbitalrandes. Die *obere* Hälfte des Sackes wird in einiger Entfernung von dem wagrecht streichenden *Lidbande* gekreuzt. Das *obere* blindsackähnliche Ende, der *Fundus*, ragt bei $1\frac{1}{2}$‴ über den oberen Rand jenes Ligamentes empor. *Hinter* dem letzteren münden die Röhrchen in die äussere Wand. Die dem Knochen anliegende *innere* Wand des Sackes fällt, entsprechend der Conformation der Thränenrinne, *senkrecht* ab und geht ohne irgend eine Marke in die innere Wand des häutigen Nasenganges über. Die *äussere* Wand des Thränensackes lässt bisweilen nach unten hin, d. i. ober der Mündung des knöchernen Nasenkanales, eine kleine Ausbuchtung, einen seichten *Recessus (Arlt)* nachweisen. In der Mehrzahl der Fälle fehlt dieser Recessus und dann scheidet sich der Thränensack von dem Nasengange meistens ganz *undeutlich* oder *gar nicht* ab, indem auch die äussere Wandung des Sackes *ohne* Grenzmarke in jene des Nasenganges übergeht. Doch kommen hinwiederum auch Fälle vor, wo der Uebergang von Sack und Kanal durch einen *Vorsprung der Schleimhaut* gekennzeichnet und öfters sogar merklich *verengert* ist. Es sind derlei Vorsprünge dann durch stärkere Entwickelung des Periostes oder der Thränensackaponeurose an der Eingangsöffnung des knöchernen Ganges bedingt *(Arlt)*, oder stellen lediglich *Falten der Schleimhaut* vor *(Bochdalek)*.

Der *häutige Nasengang* ist 7‴—9‴ lang, walzig und von der Seite her etwas flach gedrückt. Er ist in dem *knöchernen Thränenkanale* eingeschlossen, dessen Verlaufsrichtung im Allgemeinen eine nach unten, aussen und hinten gekrümmte ist. Die *Convexität* dieser Krümmung ist aber fast in jedem Falle eine *andere*, bald nach aussen, bald nach hinten mehr ausgesprochene. Es hängt dieses zum Theile von der senkrechten Höhe des Oberkiefers, der horizontalen Breite der Nasenhöhle und dem etwas variablen Stande der unteren Nasenmuschel ab *(Arlt)*. Ausserdem werden noch sehr bedeutende Differenzen dadurch begründet, dass der häutige Nasengang durchaus nicht immer unmittelbar unter der Ansatzlinie der unteren Nasenmuschel mündet, sondern häufig noch eine Strecke weit zwischen der äusseren Nasenhöhlenwand und der sie überkleidenden Schneider'schen Haut nach abwärts dringt, ehe er sich in die Nasenhöhle öffnet. Es kommen Fälle vor, wo die Mündung *nahe über dem Boden* des Cavum narium, tief unter dem freien Rande der unteren Muschel, gefunden wird.

Die *Form dieser unteren Mündung* des häutigen Nasenganges wechselt ausserordentlich. Liegt sie *weit oben*, knapp unter dem Ansatze der Muschel, so ist sie gewöhnlich rund, oval oder schreibfederartig und steht *weit offen*. Mitunter jedoch findet man sie durch eine stark vorspringende mondsichelförmige oder circuläre *Schleimhautduplicatur sehr verengt*, so dass das untere Ende des Schlauches Aehnlichkeit mit einem *Blindsacke* gewinnt, besonders wenn dieses *Ende*, wie es nicht gar selten geschieht, etwas *er-*

weitert ist, in welchem Falle seine Form öfters die eines Pferdehufes ist *(Arlt)*. Liegt die Mündung aber *tiefer unter* der Muschelinsertion, so nähert sie sich in der Mehrzahl der Fälle der *Spaltform*. Die Wandungen des Nasenganges werden dann nämlich nicht mehr von dem Knochenkanale, dem sie *anhaften* und welcher bisweilen eine ganz *erstaunlich weite* Lichtung besitzt, *aus einander* gehalten, sondern sie legen sich in dem Raume zwischen der Schneider'schen Haut und der äusseren Nasenhöhlenwand *an* einander, der *untere* Theil des Nasenganges erscheint also platt von innen nach aussen zusammen gedrückt.

Es finden sich in solchen Fällen an der Mündung nicht selten *kleine Duplicaturen* der Schleimhaut *(Hasner)*, welche bald von oben herab, bald von vorne *und* hinten, bald blos von hinten her etwas vorspringen, immer aber der Schneider'schen Haut *flach anliegen*. Sie machen, dass die *Spalte* bald horizontal, bald schräg, bald senkrecht, bald im Bogen gekrümmt erscheint. Das untere Ende dieser Falten verlängert sich bisweilen unter allmäliger Verflachung bedeutend und macht dann ganz den Eindruck, als setzte sich der häutige Nasengang in der Schneider'schen Haut eine Strecke weit unter der Form einer *flachen Rinne* fort.

Der schleimhäutige *Thränenschlauch* wird seiner *ganzen* Länge nach von einem engen *Maschenwerke ziemlich derben Bindegewebes umhüllt*, welchem *elastische Fasern* und um die Gefässe herum eine nicht unbeträchtliche Menge glatter *Muskelfasern (Stilling)* beigemischt sind. Es ist dieses Maschenwerk ausnehmend *blutreich*. Die Gefässe, welche mit denen des umliegenden, gleichfalls sehr blutreichen Knochens in inniger Verbindung stehen, füllen die Lücken des Balkenwerkes vollkommen aus und ihre Wandungen hängen mit den Wänden der einzelnen Hohlräume zusammen, daher sie am Cadaver nicht collabiren, sondern klaffend bleiben. An Durchschnitten kann man die weit offenen Mündungen der grösseren Venenzweigchen sogar mit freiem Auge erkennen. Das ganze Gefüge gewinnt dadurch einigermassen die Bedeutung eines *Schwellkörpers (Henle)*. Am eigentlichen *Thränensacke* bildet dasselbe nur ein *ganz dünnes* Stratum. Am *Nasengange* aber nimmt es sehr an Dicke zu, besonders nach unten hin, so dass der Nasengang daselbst beträchtlich *verengt* und dessen Schleimhaut in zahlreiche und stark vorspringende *Falten* geworfen wird.

Nach aussen hin verdichtet sich das Bindegewebe zu einer *derben sehnigen Hülle*, welche den Thränenschlauch seiner ganzen Länge nach *scheidenartig* umgibt. So weit dieser dem Knochen anliegt, hängt die Scheide dem letzteren lose an und fungirt als dessen *Beinhaut*. An der äusseren Wand des *Thränensackes* aber bildet sie eine Art *Aponeurose*, welche, an den Rändern der Thränenrinne allenthalben festhängend, diese zu einem *Kanale* oder *geschlossenen Hohlraume* ergänzt. Es steht diese Aponeurose in inniger Verbindung mit den Ausläufern der hinteren Fläche des Lidbandes so wie mit der Scheide der Thränenkammportion des Orbicularmuskels und wird durch dieselben wesentlich verstärkt.

Fig. 80 vergegenwärtiget die relative Lage der hier interessirenden Theile in einem *horizontalen* Durchschnitte, welcher an einem gefrorenen Präparate durch die fest geschlossene Lidspalte und in der Verlängerung derselben durch das Lidband und die Seitenwände der Nasenhöhle geführt wurde. Die äussere Decke des inneren Drittheiles des *Lidrandes* ist nachträglich abgetragen worden, um das *Lidband* in seinen Beziehungen zu den Nachbartheilen weiter verfolgen zu können. Es ist *a* der *Nasenfortsatz* des *Oberkieferbeines*. Ihm liegt nach aussen die *Vena* und dahinter die *Arteria angularis* auf. *b* ist der *Thränenbeinkamm* und *c* das vordere Ende der *Papierplatte* des *Siebbeines*. Von *a* entspringt das Lidband *d e* und

läuft, von der äusseren Haut gedeckt, in einem nach hinten convexen Bogen bis zur inneren Lidcommissur, wo es sich spaltet. Die *innere Lefze* der beiden Lidränder, von welchen blos der *untere f* gezeichnet ist, schmiegt sich genau der vorderen Fläche des Bulbus *g* an. Der innerste Theil der Lefze weicht beträchtlich weit *nach hinten* zurück und bildet so einen *Vorsprung*, welcher von dem durchschnittenen *Thränenpunkte h* gekrönt wird. Es ist dieser Vorsprung um so auffälliger, als nasenwärts die *Carunkel i* hervortritt und so dem inneren Grenztheile des Bindehautsackes eine ungefähr S-förmige Krümmung verleiht. Die *hintere* convexe Wand des *Lidbandes d e* ist nicht flächenartig begrenzt, sondern löst sich in eine Unzahl von verzweigten und mannigfaltig mit einander anastomosirenden *sehnigen Blättern* und Balken auf, welche zum Theile dem *Knochen* anhaften, zum Theile aber zwischen der Knochenwand und dem Bulbus sich nach hinten fortsetzen. Es ist unter denselben besonders einer *k* auffällig durch seine Mächtigkeit.

Fig. 80.

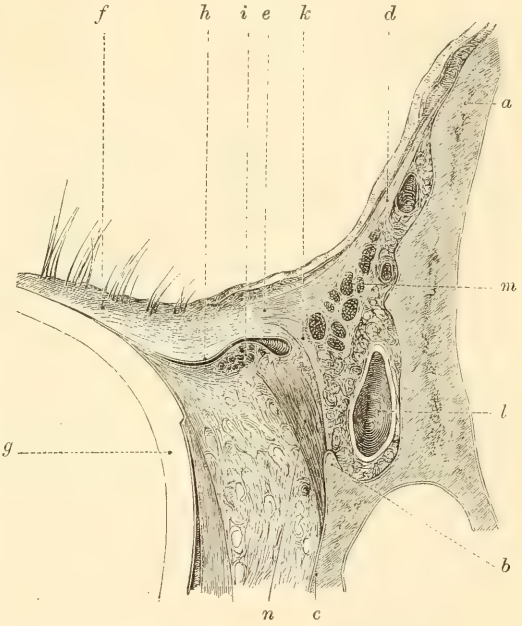

Er steigt von dem äusseren Grenztheile des Lidbandes gerade nach hinten und verschmilzt mit dem Perioste des Thränenbeinkammes. Ein *zweiter* solcher Ausläufer, welcher jedoch nicht constant zu sein scheint, findet sich mehr nach *innen*, löst sich jedoch gleich den übrigen zahlreichen kleineren Ausläufern sehr bald in dem Maschenwerke auf, welches den relativ sehr bedeutenden Raum zwischen dem Lidbande und der äusseren Wand des Thränensackes *l* ausfüllt und durch seine Verdichtung die erwähnte *Aponeurose* darstellen hilft. *In* diesem Maschenwerke entspringen oder setzen sich fest Fleischbündel des *Kreismuskels der Lider m;* weiter nach hinten aber werden die Maschen oder Lücken von lockerem, theilweise fetthältigem Bindegewebe ausgefüllt. Nach aussen von diesem Maschenwerke lagert der *Musculus lacrymalis n*, (S. 483).

Die *Gefässe* des Thränenapparates so wie dessen *Nerven* sind grösstentheils nur Zweige der für die Nachbarorgane bestimmten Stämmchen. Doch besitzt die *Thränendrüse* einen ihr eigenthümlichen Ast der Arteria ophthalmica, die *Thränendrüsenschlagader*, und eine entsprechende Vene, welche in die Vena ophthalmica mündet. Auch geht ein *besonderer* Nerv, der *Nervus lacrymalis*, vom ersten Aste des *Quintus* zur Thränendrüse und beherrscht deren Absonderungsthätigkeit in ähnlicher Weise, wie gewisse andere Nerven die Secretion der Speicheldrüsen *(Herzenstein)*. Seinem Einflusse ist die *massenhafte* Thränenerzeugung zuzuschreiben, welche bei manchen Gemüthsaffecten, oder wenn äussere Schädlichkeiten das Auge treffen, unter der Form des *Weinens* und beziehungsweise des *Thränenflusses* zum Ausdrucke kömmt. Unter *gewöhnlichen* Verhältnissen liefert die Thränendrüse *nur wenig* Secret; die das Auge befeuchtenden Thränen sind dann zum *grossen* Theile Product des *Bindehautsackes* und namentlich der *zerstreuten Drüsenacini* (S. 405). Deren secretorische Thätigkeit erklärt den geringen Einfluss, welchen die *Exstirpation* der Thränendrüse unter gewöhnlichen Umständen auf die Befeuchtung und die Vegetationsverhältnisse des Bulbus zu haben pflegt *(O. Becker, Laurence)*.

Die *Thränen* sind reines Wasser, welchem nur eine ganz geringe Menge von Kochsalz und Eiweiss beigemischt ist. Sie werden durch den Lidschlag gleichmässig über die Convexität des Bulbus vertheilt und dienen so als *Glätter* der vordersten *wichtigsten* Trennungsfläche des dioptrischen Apparates. Bei *offener* Lidspalte sinken sie vermöge ihrer specifischen Schwere an der Oberfläche des Bulbus herab und sammeln sich zwischen der beölten äusseren Lefze des unteren Lidrandes und der Oberfläche des Bulbus in Gestalt eines Meniscus, welcher als *Thränenbach* beschrieben wird und in welchen der obere Lidrand bei jedem Lidschlage eintaucht. Gegen den inneren Canthus hin erweitert sich der Thränenbach zum sogenannten *Thränensee*. Dieser ist jene Vertiefung, welche durch das nicht genaue Anschliessen der äusseren Oberfläche der Carunkel an die Convexität des Bulbus gebildet wird. Bei *offener* Lidspalte erscheint er nach oben und unten, bei *geschlossener* Lidspalte nach *vorne* begrenzt von jenen Vorsprüngen der inneren Lidlefze, auf welchen sich die Thränenpunkte öffnen. *Diese* sind in *steter Berührung mit dem Inhalte* des Thränensees.

Der treibende Factor der Thränenleitung ist der Kreismuskel einschliesslich seiner Thränenkammpartie. Derselbe *presst* den jeweiligen *Ueberschuss* der in dem Bindehautsacke vorhandenen Thränen beim Lidschlusse mit einem seinem Kraftaufwande proportionirten Drucke *in und durch die Kanälchen in den Schlauch*, aus welchem sie dann vermöge ihrer *eigenen Schwere* und dem *Stosse* der nachrückenden Flüssigkeit in die Nase entweichen.

Indem beide Blätter des Bindehautsackes schon während dem *Ruhezustande* des Orbicularis durch die Spannung der von dem Bulbus bogig vorgedrängten Fleischbündel und durch den Tonus der *organischen Lid-* und *Orbitalmuskeln* (S. 484) *allenthalben knapp aneinander gedrückt* werden, kann zwischen ihnen nur so viel Flüssigkeit haften, als durch *Molekularattraction* an den Wänden festgehalten wird. Es ist dieses unbestrittenermassen eine *höchst dünne* gleichmässige Schichte, welche eben nur genügt, um die Oberfläche zu befeuchten und die Reibung bei den Bewegungen der Lider und des Augapfels auf ein Kleinstes herabzumindern. *Jeder Ueberschuss* an Thränen wird durch diesen Muskeldruck in die *offene* Lidspalte getrieben und sammelt sich hier im Thränenbache und Thränensee. *Beim Lidschlusse* wird derselbe von dem Drucke des Orbicularis getroffen und zum *Ausweichen* bestimmt. Da aber beim Lidschlusse die beiden *Lidränder* ihrer ganzen Länge nach fest auf einander passen und ihr Fettbelag den Verschluss, *wässerigen* Feuchtigkeiten gegenüber, um ein Bedeutendes dichter erscheinen lässt: so muss der im Bache und See enthaltene *Ueberschuss*, von allen Seiten gedrängt, nothwendig den *einzigen offenen Ausweg* durch die in den See tauchenden *Thränenpunkte* nehmen und eine in den Kanälchen etwa vorhandene Flüssigkeitssäule vor sich her in den Schlauch treiben. Unter *gewöhnlichen* Verhältnissen, bei *normaler Thränenabsonderung* und *ruhigem Lidschlage*, wird nur *äusserst wenig* oder *nichts* aus dem Bindehautsacke in den Thränenschlauch gefördert. Es fehlt dazu das *Material*, das im See und Bache befindliche Quantum *überschüssiger* Thränen ist ein *minimales* und die im Ganzen sehr starke *Verdunstung* genügt, um grössere Anhäufungen zu verhindern. Wird aber durch irgend welche Veranlassung die *Thränensecretion* gesteigert, so werden Bach und See alsbald *überfüllt*, es folgen sich *rasch* einige *kräftige* und wohl auch *länger* dauernde Lidschlüsse, unter deren Wirkung der Ueberschuss in die Nase entweicht; deren Wände werden daher feucht, der Kranke muss sich schnäuzen. *Beim Weinen*, wo die Thränenabsonderung eine *massenhafte* wird, entleert sich ein Theil des Productes immer *durch die Lidspalte* und fliesst über die Wangen herab. Einerseits vermag nämlich die Fettschichte der Lidränder bei offener Spalte nur Thränenmenisken von *beschränkter* Grösse und Schwere zurückzuhalten. Andererseits genügt die *Lichtung* der beiden *Thränenpunkte* und der *Kanäle* nicht mehr, um *alles* in *kürzester* Frist aufzunehmen, was beim Lidschlusse zum Ausweichen genöthigt wird; ein Theil der Flüssigkeit wird unter dem raschen und kräftigen Drucke des *krampfhaft* zusammengezogenen Kreis-

muskels durch die *Lidspalte „herausgepresst“*, während der Rest den *natürlichen* Weg nimmt und sich *stromweise* in die Nase ergiesst.

Als *beiwirkendes* mechanisches Moment *sehr untergeordneten* Ranges ist die *eigene Schwere* der Thränen zu nennen. Diese macht, dass in der Lidspalte gesammelte Flüssigkeiten auch *bei Verhinderung des Lidschlusses* langsam in die Nase abrinnen, doch nur, wenn ihre *Oberfläche* unbedingt *höher* gelegen ist, als der *höchste Punkt der Kanälchen.*

Von einer *Heberwirkung* so wie von einer *Einsaugung der Thränen* während der *Einathmung* kann füglich *nicht* mehr gesprochen werden, da die Leitung in den Sack *ungehindert* fortdauert, wenn dessen *Verbindung mit der Nasenhöhle unterbrochen* ist, oder derselbe von *Aussen* her *weit geöffnet* wird. Der *letztere* Umstand, zusammengehalten mit dem erwiesenen *Mangel eines Klappenapparates*, wirft ausserdem die beliebten *Pumptheorien allesammt* über den Haufen. Zugleich fällt auch die *Capillarität der Thränenröhrchen* als Leitungsfactor, denn die Molekularattraction kann Thränen aus dem See wohl bis *an den Sack* treiben, nicht aber *in den Sack* entleeren. Man hat nun allerdings den die Röhrchen umspinnenden *Muskelfasern* eine Art *Melkwirkung* zugeschrieben *(Arlt)*; diese besteht aber *nicht* und bestünde sie, so müsste dieselbe mit der *Schlitzung* der Kanälchen aufhören und doch unterbricht letztere die Leitung *nicht.*

Nosologie. *Die Entzündung der Thränendrüse*, *Dacryoadenitis*, ist bisher nur in seltenen Fällen, darunter einmal *beiderseitig (Korn)*, beobachtet worden. Es geht ihr bisweilen längere Zeit *Hypersecretion* der Thränen voran *(Graefe)*. Sie verläuft meistens sehr langsam und schleppend und offenbart sich durch die allmälige Entwickelung einer *unverschieblichen*, in wechselndem Grade harten, drusig höckerigen, gewöhnlich unschmerzhaften, gegen Druck aber öfters empfindlichen Geschwulst, welche unter dem oberen äusseren Theile des Orbitalrandes sichtbar und fühlbar hervortritt und ihrer beträchtlichen Grösse halber gerne den Bulbus nach ein- und abwärts verdrängt. Die anatomische Untersuchung ergibt als Grund der Schwellung *entzündliche Productanhäufungen* oder *Hypertrophie* des Gefüges *(Gluge, Warlomont, Rothmund, Lebert, Letenneur)*. In einzelnen Fällen jedoch gewinnt die Neubildung mehr den Charakter des *Adenoides (O. Becker)*. Dem entsprechend geht die Geschwulst bisweilen von selbst oder unter der Anwendung resorptionsbethätigender Mittel wieder *zurück (Heymann, Horner)*, meistens aber fordert sie die *Exstirpation*, soll der Bulbus schliesslich nicht gefährdet werden. Hier und da kömmt es auch zur *chronischen Eiterung*, wobei das Orbitaldach cariös zerstört werden kann *(Ad. Schmidt)*. In anderen Fällen tritt die Entzündung unter den Erscheinungen der *Phlegmone* auf und *verläuft sehr acut.* Sie macht dann ganz den Eindruck eines mächtigen Abscesses. Das Product kann auch hier durch *Resorption* entfernt werden und die Krankheit zur Heilung gelangen *(Schön, Haynes Walton)*. Der *gewöhnliche* Ausgang aber ist der *Durchbruch* und die Ausbildung eines tiefen *Hohlgeschwüres*, das öfters lange Zeit forteitert, sich wiederholt schliesst und von neuem perforirt *(Alf. Graefe)*, manchmal auch den *Knochen* angreift und cariös zerstört *(Ad. Schmidt)*; daher die *Exstirpation* des wuchernden Gefüges sehr räthlich erscheint.

In höchst seltenen Ausnahmsfällen wurde als Folge der *eitrigen* Schädigung eines *Ausführungsganges* der Drüse und des Aussickerns der Thränenflüssigkeit das Auftreten einer sogenannten *Thränendrüsenfistel* beobachtet, welche letztere an der äusseren Lidhaut oder an der Bindehaut sich öffnete *(Ad. Schmidt, Beer)*.

Nebenbei möge hier des höchst seltenen Vorkommens eines der Ranula analogen und durch *Ectasie eines Drüsenausführungsganges* bedingten Tumors, des sogenannten *Dacryops*, erwähnt werden. Er präsentirt sich beim Umschlagen des Lides als eine bläulich durchschimmernde, nur von Bindehaut bedeckte, *cystenartige* oder *lappige Geschwulst*, welche bei starkem Drucke gewöhnlich, aber nicht immer *(Wecker)*, ihren wasserklaren Inhalt entleert, sich jedoch bald wieder füllt, und bei vermehrter Thränensecretion merklich anschwillt *(Ad. Schmidt, Beer, Graefe)*.

Oefters kömmt es zu *Entzündungen der Thränenwärzchen.* Es sind diese nämlich *äusseren* Schädlichkeitseinwirkungen nicht ganz entrückt und werden auch bisweilen *direct* durch Sondirungen, Einspritzungen u. s. w. empfindlich beleidigt. Ueberdies *participirt* der sie darstellende Papillarkörper sehr gerne an Entzündungsprocessen des freien Lidrandes, der Tarsalbindehaut und des Thränenschlauches *(Desmarres)*. Er geht dabei ganz ähnliche Veränderungen ein, wie der Papillar-

körper der entzündeten Bindehaut. Bei minder intensiven, aber andauernden Wucherungsprocessen wird er nicht selten in sehr auffälligem Grade *hypertrophirt*, um gleich der trachomatösen Bindehaut später zu *schrumpfen* und unter *Verödung* den Thränenpunkt zu verengern oder gar narbig zu *schliessen*. In anderen Fällen kömmt es zur *Eiterung*, indem das Product sich übermässig rapid entwickelt. Besonders häufig wird dieses beobachtet, wenn *nachbarliche Geschwüre* sich über die Wärzchen ausbreiten oder wenn *Blattern* auf dem Wärzchen aufschiessen *(Ad. Schmidt)*. Das Resultat ist dann fast immer eine *narbige Verengerung* oder *Schliessung des Thränenpunktes*. Ueberhäutungen des letzteren kommen übrigens auch *angeboren* vor *(Zehender)*.

3. Auch die *Thränenröhrchen* entzünden sich bisweilen, indem auf ihre Schleimhaut von *aussen* her Schädlichkeiten einwirken, z. B. eingedrungene fremde Körper, Haare *(Hasner, Desmarres, Himly)*, Sonden etc.; oder indem die Mucosa von Seite des Thränensackes oder der Bindehaut in entzündliche *Mitleidenschaft* gezogen wird; oder indem ein *in der Dicke der Lider* zur Entwickelung gekommener Entzündungsherd, z. B. ein eiterndes Hordeolum *(Desmarres, Arlt)* seine Grenzen über ein oder das andere Kanälchen ausdehnt. Es trägt diese Entzündung oft den Charakter des *Katarrhes* und kann bei längerer Dauer zur *Hypertrophie* der Mucosa führen, welche ihrerseits wieder mit theilweiser *Verödung* des Rohres und mit Bildung von *Stricturen (Stilling)* zu enden vermag. In anderen Fällen hingegen hat die Entzündung *eitrige Zerstörung* eines Theiles des Rohres zur Folge. Das Resultat kann dann *narbige Verengerung oder Verschliessung* sein; eben so gut kann aber auch der Eiter *durchbrechen* und eine nach innen oder nach aussen sich öffnende *Thränenrohrfistel* hinterlassen *(Himly, Desmarres)*. Derlei Fisteln können übrigens auch durch *Verwundungen* veranlasst werden *(Lecomte)*.

Eine besondere Erwähnung verdient als mögliche Veranlassung von Thränenrohrentzündungen die seltene *Entwickelung von Pilzen (Graefe, Foerster, Narkiewicz)* in der Lichtung der Kanäle. Es stimmen dieselben völlig überein mit dem *Leptothrix buccalis*, welcher in der Mundhöhle sehr gewöhnlich ist und bei der Zahncaries mitzuwirken scheint. Man vermuthet, dass diese Pilze von der Mundhöhle aus in den Bindehautsack übertragen werden, indem viele Leute den Speichel als Heilmittel gegen allerlei entzündliche Affectionen der Augen betrachten und auf die Lider zu streichen pflegen *(Förster)*. Es verräth sich die Ansammlung solcher Pilze im *unteren* Thränenrohr, wo sie bisher *allein* gefunden wurde, durch mehr weniger heftige Reizerscheinungen im inneren Lidwinkel, weiterhin aber durch eine leichte Abrundung und Verdickung der medialen Partie des unteren Augendeckels. Bei der Betastung fühlt man dann bereits eine die Liddicke einnehmende, fast cylindrische, dem Verlaufe des Thränenröhrchens folgende, mässig compressible derbe Geschwulst. Der untere Thränenpunkt ist dabei erweitert und entleert bei vorgerücktem Leiden, wenn er gedrückt wird, öfters eine geringe Menge rahmartiger Masse. *Schlitzung* und *Reinigung des Rohres* genügt, um Heilung zu erzielen. Die Schleimhaut des Kanälchens zeigt sich bei der Bloslegung stark geröthet und gewulstet. Die *Pilzmassa* selbst präsentirt sich als ein mehr weniger grosses, meistens gelbliches, bisweilen jedoch auch fast schwarzes Concrement von stumpfkegeliger Form. Die Consistenz desselben wechselt sehr. Mitunter knirscht es wegen reichlichem Kalkgehalte. In anderen Fällen erscheint an der Oberfläche *Eiter*. Es ist kein Zweifel, dass *Abscedirung* und *Ulceration* mit *Fistelbildung* die Folgen sein können. Uebrigens ist es sehr wahrscheinlich, dass die sogenannten *Dacryolithen*, welche man in den verschiedensten Theilen des Thränenleitungsapparates *(Himly, Desmarres, Mackenzie)*, unter anderen auch in den Ausführungsgängen der *Thränendrüse (Williams)* gefunden hat, zum Theile auf Leptothrixmassen mit secundären Kalkbildungen zu beziehen sind *(Graefe)*.

4. Am *häufigsten* ist unstreitig die lockere gefäss- und drüsenreiche Schleimhaut und der umgebende Schwellkörper *des Thränenschlauches* das Substrat einer entzündlichen Wucherung. Es hat dieser Process in der Mehrzahl der Fälle blos die Bedeutung eines leichten *acuten Katarrhes*, welcher ohne erhebliche Folgen rasch abläuft und nur ausnahmsweise Gegenstand der Beobachtung wird. In anderen Fällen tritt der Katarrh gleich von vorneherein mit *ziemlicher Heftigkeit* auf und geht dann nur selten *spontan* in Heilung über, der Process wird vielmehr meistens

chronisch, ja *habituel*. Es gewinnt hierbei die Schleimhaut ein dunkelrothes, ins Bläuliche oder Bräunliche spielendes Colorit, sie lockert sich sammt der cavernösen Schlauchhülle unter beträchtlicher Verdickung mächtig auf, wird schwammig, schlaff und mürbe.

In einzelnen Fällen sollen sich an der Oberfläche der wuchernden Mucosa *Granulationen* erheben *(Chelius, A. Weber)*, welche denen der Bindehaut sehr ähneln, bisweilen aber sich zu wahren *Polypen* auswachsen und dann den Thränensack ansehnlich erweitern *(Janin, Walther, Blasius, Graefe, Berlin)*. Auch hat man in einzelnen Fällen die *Schleimdrüsen* stark angeschwollen und ausgedehnt gefunden *(Janin)*. Hier und da kömmt es zu *Blutergüssen* in die Sackhöhle, deren Coagula sich allmälig eindicken und mannigfaltige Veränderungen eingehen *(Graefe)*.

Von der *Oberfläche* der entzündeten Thränensackschleimhaut stossen sich, gleichwie bei der Syndesmitis, fort und fort *schleimig eiterige Producte* los, welche je nach der Intensität des Processes bald mehr trübem *Schleime*, bald *flüssigem Eiter* gleichen. Indem diese Producte das normale Secret der Thränensackschleimhaut an Masse bedeutend überwiegen, und indem anderseits ihre *Abfuhr* wegen der Anschwellung der *Schlauchwandungen* und der damit gesetzten Verengerung des Nasenganges wesentlich beeinträchtiget wird: kömmt es alsbald zu einem *Missverhältnisse* zwischen dem Inhalte des Sackes und seiner Abfuhr, um so mehr, als fortwährend *Thränen* eingepresst werden und die katarrhalischen Producte an der tiefsten Stelle des Sackes sich sammeln, durch Resorption ihrer flüssigen Bestandtheile sich verdichten und sohin pfropfartig die Lichtung des Schlauches vollends verlegen. Es dehnt sich dann die vom Knochen nicht gedeckte äussere Wandung des Thränensackes aus und so wird ein Zustand gesetzt, welchen man *Dacryocystoblennorrhoe* nennt.

Es unterliegt eine solche *Ausdehnung* aber auch keiner weiteren Schwierigkeit. Gleichwie nämlich bei Wucherungsprocessen in der Bindehaut das Gefüge des Lidknorpels in Mitleidenschaft geräth, sich auflockert und ausdehnt, wird bei *Thränenschlauchentzündungen* auch die den Sack nach aussen deckende *Aponeurose* in den entzündlichen Process hineingezogen und dadurch genug nachgiebig gemacht, um dem Drucke des sich sammelnden Inhaltes zu weichen. Der gefüllte Thränensack tritt dann *geschwulstartig* aus der knöchernen Rinne unter dem Lidbande hervor und drängt auch dieses nach vorne.

In einer grossen Anzahl von Fällen entwickelt sich der Process gleich von *vorneherein* mit *sehr grosser Intensität* unter den Erscheinungen der Phlegmone, daher der Name *Dacryocystitis phlegmonosa*. Die Schleimhaut und cavernöse Hülle des Schlauches schwellen wegen der massenhaften entzündlichen Productbildung *in ihrem Gefüge* mächtig an und machen bald den Nasengang und die Thränenröhrchen unwegsam, während grosse Mengen von *purulenten* Secreten *in die Höhlung* ergossen werden und sich in dem allein ausdehnsamen *Thränensacke* sammeln. Dieser tritt daher in Gestalt einer *mächtigen Geschwulst* hervor, welche jedoch nur selten in ihren wahren Umrissen sich präsentirt, indem auch das *überlagernde lockere* Gefüge sammt der Bindehaut und äusseren Decke an dem Processe theilnimmt und bedeutend anschwillt von entzündlichem Infiltrate. Bald beginnt dann auch die *eitrige Zerfällniss in den infiltrirten Wandungen des Schlauches*, diese werden stellenweise *zerstört* und so der eitrige Durchbruch vorbereitet.

Bisweilen scheint das der Aponeurose des Thränensackes von aussen aufliegende lockere Gefüge den *ursprünglichen* Sitz der Entzündung abzugeben und die Wandungen des Schlauches erst *später* in Mitleidenschaft zu ziehen.

Man hat solche Abscesse, welche sich *ausserhalb* der Aponeurose entwickeln, *Anchylops*, falls sie aber schon zum Durchbruche nach aussen gekommen sind, *Aegilops* genannt.

Quellen: *Ad. Schmidt*, Ueber die Krankheiten des Thränenorganes. Wien. 1803. S. 47, 175, 181. — *Hyrtl*, Handb. der topogr. Anat. Wien. 1847. S. 123, 126, 128, 130. — *Hasner*, Beiträge zur Phys. und Path. des Thränenableitungsapparates. Prag. 1850. S. 7, 18, 22, 24; Wien. med. Wochenschrift. 1865. Nr. 23. — *Arlt*, Krankheiten des Auges. III. Prag. 1856. S. 377, 386; A. f. O. I. 2. S. 135, 137, 143, 145, 148, 156; IX. 1. S. 65, 67, 70, 87; Wiener med. Wochenschrift. Spitalzeitung. 1862. Nr. 22—33; 1865. Nr. 6. — *Rud. Maier*, Ueber den Bau der Thränenorgane. Freiburg. 1859. S. 6, 10, 17, 22, 25, 30, 34, 41, 43. — *Henle*, Handbuch der Anat. I. S. 139; II. S. 705, 712, 715; Zeitschrift f. rat. Medicin. 3. R. 23. Bd. S. 264. — *Grünhagen*, ibid. 1868. — *Kehrer*, ibid. 29. Bd. S. 1. — *Henke*, A. f. O. IV. 2. S. 70, 96; VIII. 1. S. 363, 369, 370, 373. — *Stellwag*, Ophth. II. S. 1017; Wien. med. Jahrb. 1861. S. 24, 39, 42; 1862, Fachbericht. S. 78; Wien. med. Wochenschrift, 1864. Nr. 51, 52; 1865. Nr. 8, 9, 85, 86. — *Wedl*, Wien. med. Jahrb. 1861. S. 39. — *Ross*, Oppenheims Zeitschrift f. d. ges. Medicin. 35. Bd. S. 1, 5. — *Foltz*, Journ. d'anat. et phys. V. 1862. S. 226. — *O. Becker*, Wien. med. Jahrb. 1865. Fachbericht. S. 99, 101, 103. — *Graefe*, A. f. O. I. 1. S. 288, 295; VII. 2. S. 29. — *A. Weber*, kl. Monatbl. 1863. S. 63, 107 etc; A. f. O. VIII. 1. S. 352. — *Mackenzie*, Traité d. mal. d. yeux. trad. p. Warlomont et Testelin. I. Paris. 1856. S. 375. — *Zehender*, kl. Monatbl. 1863. S. 394. — *Steffan*, ibid. 1866. S. 45. — *Lesshaft*, Arch. f. Anat. u. Phys. 1868. S. 265. — *Bochdalek*, Prag. Vierteljahrschft. 1866. II. S. 122. — *Stilling*, Ueber d. Heilung der Verengerung etc. Cassel. 1868. S. 3. — *Herzenstein*, Beiträge zur Phys. u. Ther. der Thränenorgane. Berlin. 1868. S. 22, 25, 29 u. f. — *Laurence*, Congr. ophth. 1868. S. 39, 41.

Nosologie: Ad. Schmidt, l. c. S. 63, 132, 137, 144, 148, 153, 208, 210, 223, 228, 230, 232, 237. — *Beer*, Lehre v. d. Augenkrankheiten. II. Wien. 1817. S. 184, 591. — *Benedikt*, Handb. d. prakt. Augenheilkunde. III. Leipzig. 1824. S. 154, 159, 162. — *Himly*, Krankheiten u. Missbildungen etc. I. Berlin. 1843. S. 276, 279, 280, 281, 296, 304, 305, 308, 309, 310. — *Mackenzie*, l. c. S. 114, 118, 121, 124, 135, 137, 416, 431. — *Daviel*, Med. Gaz. III. 1829. S. 523. — *Haynes Walton*, nach Mackenzie, l. c. S. 117, 137. — *Hasner*, l. c. S. 9—18, 29, 31, 33, 53. — *Desmarres*, Traité d. mal. d. yeux. Paris. 1847. S. 854, 855, 858, 861. — *Graefe*, A. f. O. I. 1. 283, 284; II. 1. S. 224; III. 2. 357; IV. 2. S. 258; VII. 2. S. 1; XV. 1. S. 324, 331. — *Alf. Graefe*, ibid. VIII. 1. S. 279, 286. — *Heymann*, ibid. VII. 1. S. 143. — *Horner*, kl. Monatbl. 1866. S. 257. — *Gluge*, Jena'sche Annal. f. Phys. u. Med. I. 1849. 3. — *Rothmund*, kl. Monatbl. 1863. S. 264; Jahresbericht 186½. München. 1863. S. 24. — *Schön*, Beiträge zur prakt. Augenheilkde. Hamburg. 1861. S. 185. — *Arlt*, l. c. S. 390, 392, 393; A. f. O. I. 2. S. 153, 155. — *Ammon*, kl. Darstellungen. II. 1838. Taf. IX. — *Stellwag*, Ophth. II. S. 1050, 1052, 1056, 1085, 1088, 1089, 1090. — *Zander* und *Geissler*, Verletzungen des Auges. Leipzig und Heidelberg. 1864. S. 103. — *Warlomont*, ibid. S. 412 und Presse med. belge. 1862. Nr. 33. — *N.* klin. Monatbl. 1863. S. 405. — *Janin*, Abhandlungen und Beobachtungen über das Auge. Berlin. 1788. S. 111, 275. — *Chelius*, Handbuch der Augenheilkunde. II. Stuttgart. 1839. S. 37, 43, 45, 50, 57. — *A. Weber*, A. f. O. VIII. 1. 105. — *Walther*, Neiss. Diss. de fistula et polypo sacc. lacr. Bonn. 1820. — *Blasius*, nach Chelius, l. c. S. 58. — *Wecker*, klin. Monatbl. 1867. S. 34. — *Korn*, ibid. 1869. S. 181. — *Letenneur*, Prag. Vierteljahrschrift. 93. Bd. Misc. S. 82. — *O. Becker*, Wien. Augenkl. Ber. S. 162, 177. — *Zehender*, kl. Monatbl. 1867. S. 131. — *Stilling*, Ueber die Heilung der Verengerung etc. Cassel. 1868. S. 6. — *Lecomte*, Virchow's Jahresber. 1868. S. 505. — *Williams*, Arch. für Augen- und Ohrenheilkde. I. S. 78, 89. — *Berlin*, klin. Monatbl. 1868. S. 362. — *Förster*, A. f. O. XV. 1. S. 318. — *Narkiewicz-Jodko*, kl. Monatbl. 1870. S. 78.

1. Die phlegmonöse Thränenschlauchentzündung.

Krankheitsbild. Die *Dacryocystitis phlegmonosa* macht anfänglich in der Regel ganz den Eindruck eines im inneren Augenwinkel zur Entwickelung gekommenen *Abscesses.* Es tritt nämlich am inneren Winkel, über und unter dem Lidbande, eine mächtige und nicht streng begrenzte, anfangs harte, überaus schmerzhafte und gegen Druck sehr empfindliche, später fluctuirende Geschwulst hervor, über welcher die entzündlich geschwellte heisse, tief geröthete und gespannte äussere Decke sich nicht verschieben lässt. Nur ausnahmsweise kann man den von entzündlichen Producten aufgetriebenen Thränensack in Gestalt einer *scharf* begrenzten bohnengrossen harten empfindlichen Geschwulst sehen und fühlen, indem die äussere Decke nur wenig geschwollen ist.

Meistens sind auch die *Lider* von entzündlichem Oedeme beträchtlich aufgetrieben, oft erscheinen sie sogar wahrhaft *erysipelatös.* Gleiches gilt von der *Bindehaut,* insbesondere von der *inneren* Portion derselben, welche häufig alle Charaktere der *Chemosis* darbietet. Ausserdem macht sich nicht selten auch eine Theilnahme der *Schneider'schen Haut* bemerklich; die betreffende *Nasenhöhlenhälfte* erscheint dem Kranken in höchst lästigem Grade trocken und unwegsam, während sich aus ihr wässerige Secrete entleeren. Oftmals participirt der ganze Körper unter der Form von *Fieber.*

Beim *Drucke auf die Geschwulst,* welche bis zum Momente des Durchbruches gleichmässig fortzuwachsen pflegt, entleert sich *nichts,* weder durch die Thränenröhrchen, noch durch den Nasengang, da die Oeffnungen des Thränensackes vermöge der Schwellung der Wandungen verlegt zu sein pflegen. Bei der *Eröffnung* des Sackes und längere Zeit darnach, sie möge spontan oder auf operativem Wege durch einen Einschnitt bewerkstelliget werden, entleert sich *reiner Eiter* ohne Beimischung von Thränen, da wegen Anschwellung der Theile und wegen der Unwirksamkeit der im Entzündungsherde streichenden Muskeln die Thränenleitung unterbrochen ist. Erst wenn der Process schon in Abnahme begriffen und die Abschwellung weit gediehen ist, gelangen Thränen wieder in den Sack und entleeren sich durch diese Perforationsöffnung, während umgekehrt beim Drucke auf die Geschwulst eitrige Massen aus den *Thränenpunkten* quellen.

Ursachen. Die phlegmonöse Thränensackentzündung entwickelt sich oft *primär* ohne zureichende nachweisbare Veranlassung; selten in Folge von *Schädlichkeiten,* welche den Thränensack *direct* getroffen haben. Häufig kömmt sie auch im Verlaufe eines *Gesichtsrothlaufes* zu Stande und es ist dann oft schwer zu entscheiden, ob dieses oder jenes Uebel als das primäre zu betrachten sei.

Nicht selten entwickelt sie sich *secundär,* durch Fortpflanzung entzündlicher Processe von den Nachbarorganen aus. Sie kömmt vor in Folge entzündlicher Processe in der *Schleimhaut* und im *Periost der Nasen- und Highmorshöhle,* in Folge von *Caries der umliegenden Knochen* und in Folge

von *Bindehautentzündungen*. Auch ist sie bisweilen in der Bedeutung einer *Metastase* aufzufassen.

Ausserdem stellt sie öfters eine Art *Ausgang der Thränenschlauchblennorrhoe* vor und vermittelt bei dieser gewöhnlich den Durchbruch, wenn sich der Entleerung der Producte Hindernisse in den Weg legen.

Verlauf und **Ausgänge.** Der Process entwickelt sich in der Regel überaus rasch und unter stürmischen Symptomen. Er pflegt binnen wenigen Tagen den Höhepunkt überschritten zu haben.

1. Manchmal *geht die Entzündung wieder zurück, ohne dass es zum Durchbruche kömmt*, indem unter Verminderung der Production die angesammelten entzündlichen Producte entweder durch Absorption oder durch die Mündungen des Thränensackes entfernt werden. Es kann dann möglicher Weise *vollständige Heilung* eintreten. Gewöhnlich aber bleibt eine *Thränenschlauchblennorrhoe* zurück.

2. Mitunter kömmt es zu *partiellen Verschwärungen der Thränenschlauchwandung* und nachträglich zu *narbigen Verziehungen* derselben, es möge übrigens ein *Durchbruch* erfolgt sein oder nicht. Es scheint, als ob die *obere* Portion des *Nasenganges* hierzu am meisten disponirt sei; denn an diesem Orte hat man bisher relativ am öftesten solche Narben und in Folge derselben *Verengerungen und Verschliessungen* der *Schlauchlichtung* nachweisen können. In einzelnen Fällen wurde der häutige Nasengang nach vorausgängiger phlegmonöser Thränenschlauchentzündung sogar in *grosser Ausdehnung* zu einem *soliden sehnigen Strange* verwandelt gefunden, welcher locker in dem knöchernen Kanale eingelagert war *(Hasner)*.

3. In der Regel *bricht der Eiter*, wenn ihm nicht *künstlich* ein Ausweg eröffnet wird, *durch*, nachdem sich allmälig *Fluctuation* in dem Abscesse geltend gemacht hatte. Es nehmen dann die entzündlichen Erscheinungen bald ab und die Geschwulst sinkt ein. Es kann hierauf möglicher Weise die *Durchbruchsöffnung wieder verheilen* und selbst vollständige *Genesung* eintreten, oder eine gewöhnliche *Thränenschlauchblennorrhoe* zurückbleiben. Meistens aber *recidivirt* die phlegmonöse Thränenschlauchentzündung alsbald und führt *neuerdings* zur Perforation, wenn die Durchbruchsöffnung sich geschlossen hat, so lange noch der entzündliche Process im Gange ist und in der Höhle des Thränensackes *eiterige* Producte abgesondert werden.

In der bei weitem überwiegenden Mehrzahl der Fälle wird die Verheilung der Perforationsöffnung durch den beständigen Ausfluss schleimig eitriger Producte und später der Thränen *gehindert*. Es überkleidet sich am Ende, nach Verlauf von Wochen oder Monaten, der falsche Gang mit *Epithel* und stellt dann *eine wahre Thränensackfistel* dar, welche entweder *reine Thränen*, oder *Thränen mit schleimig eiterigen Producten gemengt* entleert, je nachdem die Mucosa zum Normalzustande zurückgekehrt ist, oder aber im Zustande des chronischen Katarrhes verharrt. Diese Fisteln bestehen in der Regel zeitlebens fort, wenn nicht die Therapie in entsprechender Weise gehandhabt wird.

Meistens bohrt der Eiter *nach aussen* gegen die äussere Decke hin durch und das Resultat ist eine sogenannte *äussere Thränensackfistel*. Es können sich gleichzeitig *mehrere* Fistelgänge bilden, welche nach verschiedenen Richtungen verlaufen. Gewöhnlich aber findet man nur *Eine*

Fistel, welche unter dem inneren Lidbande sich öffnet und in mehr weniger schiefer Richtung alle Schichten bis zur Thränensackhöhle durchbohrt. Doch verlaufen solche Hohlgänge auch bisweilen in Gestalt ganz unregelmässiger und vielfach *gekrümmter* Kanäle lange Strecken unter der äusseren Haut fort und münden in ziemlicher *Entfernung* vom Thränensacke *unter* oder nach *aussen* von ihm, bisweilen sogar in der Nähe des *äusseren* Orbitalrandes.

In einzelnen seltenen Fällen entleert sich der Abscess *in den Bindehautsack* und der Gang wird fistulös *(Zeis)*. Auch bricht der Eiter ziemlich oft an der *hinteren Wand* des Thränensackes durch, entblösst den *Knochen* und bohrt sich dann erst nach aussen den Weg, eine *äussere Fistel* hinterlassend. Man fühlt dann mit der Sonde die fein rauhe Stelle und muss sich wohl hüten, dieselbe mit Caries oder Necrosis zu verwechseln. In der That hat die *Freilegung des Knochens* gewöhnlich nicht viel auf sich, da es in der Regel, wenn auch langsam, wieder zur *Ueberhäutung* kömmt. Ausnahmsweise nur wird das *Thränenbein* in den entzündlichen Process mit einbezogen und *cariös*, ja mitunter findet sogar ein *Durchbruch in die Nasenhöhle* statt, es ist eine sogenannte *complicirte äussere Thränensackfistel* gegeben.

Möglicher Weise kann sich der aus dem Sacke *nach hinten* durchbrechende Eiter *zwischen der sehnigen Hülle des Schlauches und der knöchernen Kanalwand* nach abwärts senken und seinen Abfluss durch eine geschwürige Oeffnung der *Schneider'schen* Haut unter der unteren Nasenmuschel nehmen *(Innere Thränensackfistel, Hasner)*.

Caries und *Nekrosis des Thränenbeines* sind übrigens bisweilen das *primäre* Uebel, die phlegmonöse Dacryocystitis das *secundäre*. Doch ist letztere *nicht nothwendig* an erstere gebunden. Die Verschwärung kann sich vielmehr auf die *Hüllen* des Sackes beschränken und der Eiter *neben* dem Schlauche nach Aussen dringen, ein *Hohlgeschwür* begründend, welches eine Zeit lang und vielleicht auch dauernd *ausser* Verbindung mit der Sackhöhle ist *(Zehender)*. Verhältnissmässig am öftesten stösst man auf Caries und Nekrosis bei *scrophulösen* und *syphilitischen* Individuen. Sie ist dann häufig nur die Theilerscheinung eines *weiter verbreiteten* Knochenleidens, einer *Ozäna*. Von grösstem Belange ist hier, dass bei der *Vernarbung* nach Abstossung des cariösen oder nekrotischen Knochentheiles der *Thränenschlauch* nur ausnahmsweise seine normale Leitungsfähigkeit beibehält, da er sich eben immer im Entzündungskreise befindet und wenn auch nicht verschwärt, so doch schrumpft und sich verengert.

Die Behandlung verfolgt dieselben Zwecke, wie bei Abscessen anderer Theile. Es ist vorerst die *Entzündung als solche*, die übermässige Production, zu *beschränken*. Hat sich bereits eine *grössere* Menge Eiter *in* oder *um* den Thränensack gesammelt, so muss rasch die *Entleerung* desselben bewerkstelligt werden, um die Zahl der wuchernden Elemente zu vermindern, hauptsächlich aber um durch *Entspannung* der Theile günstigere Ernährungsmöglichkeiten zu setzen und geschwürigen *Durchbrüchen* mit ihren üblen Folgen *vorzubeugen*. Ist die *Entleerung* aber bereits geschehen, so kommt es darauf an, einen *möglichst günstigen Verheilungsmodus* anzubahnen.

1. In erster Beziehung ist neben sorglicher Beachtung der *Causalindication* strenge *Antiphlogose*, sowohl locale als allgemeine, geboten. Im

Beginne, bei sehr starker Hyperämie und besonders bei hochgradiger Temperaturerhöhung, empfehlen sich *kalte Ueberschläge*. Wo die erwähnten Symptome aber minder gebieterisch auftreten, genügt bei strengem antiphlogistischen Verhalten des Kranken die Bedeckung der Geschwulst mit einem trockenen Linnenlappen. Manche loben Cataplasmen *(Schweigger)*.

2. Um dem im Inneren des Thränensackes angesammelten *Producte einen Abfluss zu ermöglichen*, ist die *Schlitzung des unteren Thränenrohres* das geeignetste Mittel. Dieselbe soll vorgenommen werden, *sobald* man Grund hat, flüssigen entleerbaren Eiter in der Sackhöhle zu vermuthen. Sie gelingt in der Regel leicht, wenn die Schwellung und Spannung der Nachbartheile nicht gar übermässig ist und setzt keine grösseren Gefahren, als die Eröffnung des Sackes *von aussen* her. Die *Entleerung* des Inhaltes bedarf dann gewöhnlich nur eines sanften *äusseren Druckes* und wird übrigens durch Einführung einer *Sonde* in die *Sackhöhle* wesentlich gefördert. Der Erfolg dieses Verfahrens ist nach den bisher gemachten Erfahrungen ein überaus erfreulicher. Meistens gehen die entzündlichen Erscheinungen überaus rasch zurück und die Schmerzen hören gänzlich auf. Oefters wird der Durchbruch nach aussen selbst dann noch *hintertrieben*, wenn ein Theil der Geschwulstoberfläche den Eiter schon gelb durchscheinen lässt. Zudem ist die Schlitzung des Rohres ohnehin nur selten zu vermeiden, indem fast constant eine Thränensackblennorrhoe zurückbleibt, welche *nachträglich* Sondirungen des Schlauches nothwendig macht.

Ein *Durchbruch* so wie die *operative Eröffnung des Sackes von aussen* her haben das ausnehmend Missliche, dass sie in der Regel eine *Fistel hinterlassen*, deren *Heilung* nicht immer ohne alle Schwierigkeiten gelingt. Wählt man indessen letztere dennoch, so kann hierbei nicht, wie beim *normalen* Zustande der äusseren Haut, die *Mitte des Lidbandes* als Marke für den Einstich benützt werden, da dieses Ligament von der Geschwulst völlig gedeckt wird. Doch ist der *untere Lidrand* ein ganz guter Leiter. Man setzt in der idealen Verlängerung desselben, etwa 2‴ von der Commissur entfernt, die Spitze des Bistouri oder der Lanzette senkrecht auf die Oberfläche der Geschwulst und stösst das Instrument mit nach *unten und aussen* gekehrter Schneide in die Tiefe der Geschwulst, sorgfältig dem inneren unteren *Orbitalrande* ausweichend. Liegt das Centrum einer *vor* dem Thränensacke befindlichen Abscesshöhle nicht gerade in der Richtung des Einstiches und fürchtet man diese Höhle nicht genügend eröffnet zu haben, so kann man das Fehlende beim *Ausschneiden* leicht nachholen. Um der *Wiederverwachsung* der Wunde und den dann fast unvermeidlichen *wiederholten* Durchbrüchen *zu begegnen*, ist eine mässig dicke gewächste Charpiewieke in den Wundkanal einzuführen und sorgfältig vor dem Herausfallen zu bewahren, indem deren umgebogenes Ende mittelst eines Streifens von englischem Pflaster an der äusseren Haut befestiget wird. Es muss diese Wieke täglich zum mindesten einmal erneuert werden.

Bleiben nach der Entleerung des Sackes noch *ausgedehnte Härten* in der Geschwulst zurück, so thut man gut, *Cataplasmen* oder *Fomente* mit lauem Wasser anzuwenden, oder auch wohl nur einen Baumwollenbausch darüber zu befestigen, bis die entzündliche Hyperämie und die Schwellung der Theile, sowie die Massenhaftigkeit des Eiterabflusses, eine beträchtliche Abnahme zeigen. Einzelne sind für einen scharf angezogenen Druckverband *(Arlt, Herzenstein)*.

Gleich *anfänglich* nach Entleerung des Eiters den *Nasengang zu sondiren*, um seine Durchgängigkeit zu erproben, ist nicht klug. Das Sondiren führt zu dieser Zeit in der Regel erst nach langem Herumsuchen, wenn überhaupt, zu einem verlässlichen Resultate, weil die übermässig geschwollenen Schlauchhüllen den Nasengang für die Sonde gewöhnlich unwegsam machen. Die mechanische Reizwirkung

eines solchen Verfahrens ist übrigens für den weiteren Verlauf des Processes nicht ohne üble Bedeutung. Aehnliches gilt von den *Einspritzungen*, besonders wenn sie von einer *äusseren* Wundöffnung aus gemacht werden. Man läuft hierbei Gefahr, dass das Wasser zum Theile in das *aufgelockerte Gewebe* an der Aussenwand des Thränensackes eindringt, sich förmlich infiltrirt, die Geschwulst beträchtlich steigert und unter Vermehrung der Intensität des Processes die Eiterung über die ursprünglichen Grenzen hin ausdehnt.

3. Sind unter dieser Behandlung *die entzündlichen Erscheinungen mehr und mehr zurückgegangen*, ist die Geschwulst fast ganz gesunken und deutet der *mit Thränen gemischte* Ausfluss eines *schleimig eitrigen* Productes darauf hin, dass die Mucosa des Thränensackes in einem *katarrhalischen* Zustande verharre: so wird die Behandlung nach den für die *Dacryocystoblennorrhoe* geltenden Regeln fortgesetzt.

4. *Ist der Abscess bereits spontan zum Durchbruche gekommen* und mündet der Hohlgang *nicht allzuferne* von dem Lidbande an der *äusseren Haut*, so ist einfach das untere Thränenrohr zu schlitzen und die etwa noch vorhandene Geschwulsthärte durch laue Ueberschläge zu tilgen, um dann gleichfalls zur Therapie der *Blennorrhoe* überzugehen. *Ist der Hohlgang aber ein langer* und sehr unregelmässig gekrümmter, oder hat sich der Eiter durch *mehrere* Oeffnungen entleert, nachdem er die Haut unterminirt hat, so ist es räthlich, den oder die Hohlgänge auf der Hohlsonde zu *spalten*, um so eine möglichst *kurze* und *einfache* Fistel zu gewinnen.

5. *Caries und Nekrosis des Thränenbeines* sind nach den in dem Capitel über Orbitalkrankheiten angegebenen Regeln zu behandeln. Das weitere Verfahren richtet sich nach dem Zustande des Thränenschlauches.

In neuerer Zeit empfiehlt man, das cariöse *Thränenbein* von der weit geöffneten Sackhöhle aus mittelst einer kleinen Trepankrone zu *durchbohren* und die Fistelöffnung durch Einlegung von Kautschukbougien bis zur Verheilung der Knochenwundränder offen zu erhalten *(Demarquay)*.

Quellen: *Ad. Schmidt*, Die Krankheiten des Thränenorganes. Wien. 1803. S. 227, 240, 275, 278, 280, 283, 303, 340. — *Hasner*, Beiträge zur Phys. u. Path. des Thränenableitungsapp. Prag. 1850. S. 31, 36, 47, 48, 49, 50, 53, 55, 56, 62, 64, 89, 102. — *Arlt*, Krankheiten des Auges. III. Prag. S. 401, 415, 416; A. f. O. XIV. 3. S. 281. — *Mackenzie*, Traité d. mal. d. yeux. Traduit par Warlomont et Testelin. I. Paris. 1856. S. 379, 408. — *Zeis*, Zeitschrift f. Ophth. IV. S. 174. — *Stellwag*, Ophth. II. S. 1075, 1078, 1081, 1083. — *Zehender*, kl. Monatbl. 1869. S. 100. — *Herzenstein*, Beiträge z. Phys. u. Ther. d. Thränenorg. S. 44. — *Schweigger*, Berlin. kl. Wochenschrift. 1868. Nro. 47. — *Demarquay*, Centralbl. 1868. S. 862.

2. Die Thränenschlauchblennorrhoe.

Krankheitsbild. *Das charakteristische Merkmal ist eine umschriebene rundliche, in ihrem Umfange sehr oft wechselnde Geschwulst, welche, hinter dem Lidbande mit breiter Basis und unverschieblich festsitzend, die innere Winkelgegend hervorbaucht, bei einem auf sie ausgeübten Drucke schleimig eitrige Producte, mit Thränen gemischt, durch die Thränenröhrchen entleert und mit der äusseren Decke nicht unmittelbar im Zusammenhange steht, daher diese über der Geschwulst in Falten emporgehoben werden kann.*

Der ectatische Thränensack erreicht, *wenn er gerade angefüllt ist*, oft den *Umfang* einer grossen Bohne, einer Haselnuss, selten eines Tauben-

eies oder darüber. Je nach der Grösse seiner Ausdehnung drängt er das *Lidband* mehr oder weniger nach vorne, tritt aber ausserdem auch noch *oberhalb* und vornehmlich *unterhalb* dieses Ligamentes geschwulstartig hervor. *Bei geringeren Graden* der Entwickelung ist diese Geschwulst nur greifbar und durch das Gesicht an einiger Ausfüllung der Angulargegend zu erkennen. Es ist dann auch die darüberliegende verschiebliche äussere Decke in keiner Weise verändert. *Bei höheren Entwickelungsgraden* hingegen steigt die Geschwulst mit ziemlich steilen Wandungen aus der Tiefe hervor und wird schon von weitem als ein rundlicher Vorsprung bemerkt.

Die *Füllung* des Thränensackes *wechselt* übrigens in einem und demselben Falle sehr beträchtlich je nach *äusseren Umständen* und nach der grösseren oder geringeren Leichtigkeit, mit welcher sich der Inhalt der Geschwulst entleeren kann. Es *schwankt* daher auch die *Grösse* des Tumors innerhalb sehr weiter Grenzen und ebenso die *Consistenz* desselben.

In der That findet man bei Vorhandensein einer Dacryocystoblennorrhoe den Thränensack bald mächtig ausgedehnt, hart und elastisch, bald ist die Geschwulst fast ganz verstrichen und teigig weich. Bei *heiterer trockener und warmer Witterung*, überhaupt unter Verhältnissen, unter welchen der abzuleitende Ueberschuss der Thränen sich vermindert und katarrhalische Zustände eine Besserung zu erfahren pflegen, die schleimhäutigen Wandungen des Thränenschlauches sonach etwas abschwellen: leiden die Kranken viel weniger, ja nicht selten verschwindet der Tumor ganz oder sinkt beträchtlich ein. Umgekehrt aber tritt die Geschwulst auffällig hervor und belästigt überaus stark durch die Spannung ihrer Wandungen, wenn *rauhe stürmische nasskalte Witterung* die Secretion der Thränen sowie die Schwellung und Absonderungsthätigkeit des schleimhäutigen Thränenschlauches vermehrt.

Auch pflegt die Geschwulst während des *nächtlichen Schlafes*, so wie bei *längerer* Verschliessung der Lidspalte im *wachen* Zustande, an Umfang merklich zu verlieren und wohl auch *völlig einzusinken*, indem unter solchen Umständen die katarrhalische Absonderung sich sehr vermindert und wegen ruhendem Lidschlage auch die Thränenabsonderung auf ein Kleinstes beschränkt wird. Sobald aber der Lidschlag wieder beginnt, tritt die Geschwulst neuerdings hervor und steigt rasch bis zu einer gewissen Höhe, so weit nämlich, bis die Wandungen des Thränensackes einen gewissen Grad von Spannung erreicht haben. Dann hört die Thränenleitung auf, der Ueberschuss der Thränen fliesst über die Wangen herab, es stellt sich ein dem Kranken sehr peinliches *Thränenträufeln* ein. Indem aber die *katarrhalische* Absonderung der Mucosa des Thränensackes nicht gleichzeitig mit der *Thränenleitung* sistirt wird, sondern ungehindert fortdauert, nimmt der Inhalt des Tumors mehr und mehr zu und die steigende Spannung der Sackwände beurkundet sich alsbald durch das Gefühl von Druck und Schwere, häufig auch durch ziehende spannende Schmerzen, welche mitunter in die Nase, in die Augenbrauengegend und den Bulbus ausstrahlen. Bisweilen geschieht es dann, dass unter dem Drucke der gespannten Sackwandungen und unter Beihilfe einer kräftigeren Zusammenziehung des Orbicularmuskels ein Theil des Inhaltes *durch die Thränenröhrchen in den Bindehautsack entweicht* und dieser daher von einer mit Thränen gemischten, eitrig schleimigen Flüssigkeit überschwemmt wird. Die Folge ist natürlich ein vorübergehendes *Nebelsehen*, welches, da es sich im Laufe des Tages öfters oder gar häufig wiederholt, den Kranken ungemein belästigt, so zwar, dass dieser es in der Aufzählung seiner Leiden gewöhnlich in den Vordergrund stellt. Allmälig wird der Patient mit seinem Uebel aber vertrauter und lernt seinen Zustand dadurch erträglicher zu machen, dass er nach Bedarf von Zeit zu Zeit den Thränensack durch einen geschickt angebrachten *Druck entleert* und so übermässigen Ansammlungen von katarrhalischen Producten und Thränen mit allen daraus folgenden Belästigungen thunlichst begegnet.

Die *Entleerung* gelingt häufig blos in der Richtung nach aussen, *durch die Thränenröhrchen*, indem die Lichtung des Nasenganges durch

die Schwellung der Schlauchhülle verlegt ist. Oefters und besonders in den *späteren* Stadien des Processes lässt sich der Inhalt der Geschwulst jedoch auch *in die Nasenhöhle* treiben. Es kömmt dann eben nur auf die Richtung an, in welcher der Druck ausgeübt wird, um das Entweichen nach aussen oder unten zu bewerkstelligen.

Erwähnenswerth ist noch die häufige *Combination* der Dacryocystoblennorrhoe mit *Bindehautkatarrh* und *Blepharitis ciliaris*. Es werden diese Zufälle oft *secundär* hervorgerufen durch die Berührung der Conjunctiva mit den Producten des Thränenschlauches und beziehungsweise durch die Gelegenheit zu massenhaften Krustenbildungen an den Lidrändern.

Ursachen. 1. Die Thränenschlauchblennorrhoe entwickelt sich nur in den seltensten Ausnahmsfällen *primär* in Folge von *äusseren* Schädlichkeiten, welche *direct* auf den Thränenschlauch eingewirkt haben. So kömmt es beispielsweise vor, dass *fremde Körper (Kersten)*, Schnupftabak *(Kleemann)* u. dgl. bei kräftigen *Exspirationen* mit dem Luftstrome aus der Nasenhöhle in den Thränenschlauch dringen und, indem sie sich daselbst verhalten, einen Entzündungsreiz auf die Mucosa ausüben.

2. Abgesehen hiervon lässt sich die Thränenschlauchblennorrhoe fast constant als ein *secundäres* Leiden in der eigentlichsten Bedeutung des Wortes erweisen.

Häufig stellt sie nur einen *Ausgang* der *phlegmonösen* Thränenschlauchentzündung dar und zählt darum die ätiologischen Momente der letzteren, alle wie sie sind, zu den ihrigen. In Fällen dieser Art erscheint die Dacryocystoblennorrhoe sehr gewöhnlich mit der *Thränensackfistel* gepaart. Auch findet man unter solchen Umständen relativ am häufigsten *Strictur*en des Nasenganges.

Ebenso oft entwickelt sich die Dacryocystoblennorrhoe in Folge der *Fortpflanzung* entzündlicher Processe von den *Nachbarorganen* auf den Thränenschlauch. Besonders belangreich sind betreffs dessen *Entzündungen der Nasenschleimhaut*, der *Lidränder* und der *Bindehaut*.

Die Entzündung der Schneider'schen Membran kann dabei ein *primäres* Leiden, eben so gut aber auch ein von der Mucosa der Rachenhöhle, von den unterliegenden Knochen u. s. w. überkommenes sein. So sieht man Thränenschlauchblennorrhoen zu Stande kommen im Gefolge von heftigen und lange anhaltenden *Nasenkatarrhen*, des *Impetigo* und des *Eczemes* der Nasenschleimhaut, der Grippe, der Angina und, insoferne der Respirationstract bei den *acuten Exanthemen* in sehr beträchtlichem Grade mitleidet, auch der Masern und des Scharlachs, vornehmlich aber laut zahlreichen Erfahrungen der *Blattern* (*Ad. Schmidt*). Nicht minder kommen in dieser Beziehung in Betracht: *syphilitische (Zeissl)* und *scrophulose Leiden der Knochen* und der *Schleimhaut* der Nasenhöhle, weiters *Aftergewächse*, Polypen, Krebse u. s. w., welche sich in der Nasen-, Rachen- und Highmorshöhle etc. entwickeln.

Von den *Lidrandaffectionen* sind besonders die *ulcerösen* und *variolösen* Formen der *Blepharitis ciliaris* berüchtigt, von den *Bindehautentzündungen* aber hochgradige *Trachome*. Wenn Bindehautentzündungen, welche mit beträchtlicher *Chemosis* einhergehen, zur Thränenschlauchblennorrhoe führen, so handelt es sich oftmals nicht sowohl um ein allmäliges *Fortschreiten* des Processes, als vielmehr um eine *gleich ursprüngliche Mitleidenschaft* des

Thränenschlauches, die Entzündung ist von *Anfang* an eine sehr ausgebreitete und der Thränensack fällt in ihren Bereich hinein.

Es hat eine solche Annahme um so mehr für sich, als die *Chemosis* im Grunde genommen dem *Erysipele* sehr analog ist und der *Gesichtsrothlauf* unstreitig eines der *allerhäufigsten* pathogenetischen Momente der Thränenschlauchblennorrhoe darstellt. Durch *seine* Vermittlung steht die letztere Krankheit auch in einem losen Zusammenhange mit Pyämie, Puerperalkrankheiten, dem Typhus u. s. w.

3. Ein sehr wichtiges ursächliches Moment für Thränenschlauchblennorhoen sind endlich *andauernde Behinderungen der normalen Thränenleitung.* Wirklich ist die Thränenschlauchblennorrhoe ein auffallend häufiges Vorkommniss, wenn die *untere Mündung* des Nasenganges durch Schleimhautnarben u. s. w. unwegsam geworden ist; wenn der *Nasengang* durch fremde Körper, Polypen, durch narbige Schrumpfungen verlegt ist; wenn die *Thränenröhrchen* oder die *Thränenpunkte* ungangbar sind; ja es genügt erfahrungsmässig die einfache *Eversion der Thränenpunkte*, wenn sie lange den Eintritt der Thränen unmöglich macht, um die Dacryocystoblennorrhoe hervorzurufen, zu unterhalten und am Ende zur Schrumpfung der Schlauchwände Veranlassung zu geben.

4. Nicht Jedermann wird unter gleichen Verhältnissen gleich leicht von der Dacryocystoblennorrhoe heimgesucht. *Erwachsene* sind mehr als Kinder, *Greise* mehr als im Mannesalter stehende Individuen, *Weiber* mehr als Männer, *schlaffe* blasse, sehr herabgekommene Leute mehr als kräftige stramme disponirt. Auch sollen *Plattnasen* zu dem in Rede stehenden Uebel sehr geneigt machen *(Hasner).*

Verlauf. Bei sehr disponirten und namentlich bei auffällig welken schlaffen herabgekommenen Individuen entwickelt sich die Thränenschlauchblennorrhoe öfters *ganz unmerklich;* sie besteht meistens schon längere Zeit, wenn der Kranke durch katarrhalische Zustände der Bindehaut, durch das zeitweilige Thränenträufeln, durch das öftere Ueberfliessen des Inhaltes des Thränensackes und durch das darin begründete Nebelsehen auf seinen krankhaften Zustand aufmerksam gemacht wird.

Ist die *Ectasie* des Thränensackes einmal bis zu einem gewissen Grade gediehen, so verlieren sich alsbald die entzündlichen Symptome und die Dacryocystoblennorrhoe besteht ohne weitere sonderliche Veränderungen Jahre lang, ja zeitlebens fort. In vielen Fällen machen sich jedoch *Exacerbationen* geltend, welche von Zeit zu Zeit mit oder ohne nachweisbare Veranlassungen auftreten, sich durch mehr weniger heftige entzündliche Erscheinungen auszeichnen und in der Regel eine *Volumszunahme* der Geschwulst im Gefolge haben. Umgekehrt tritt aber auch bisweilen das Leiden zurück und kann unter günstigen Verhältnissen zeitweilig *ganz verschwinden,* um später wieder plötzlich hervorzutreten.

Ausgänge. 1. Die Thränenschlauchblennorrhoe kann, wenn sie *nicht veraltet* ist und wenn übrigens *günstige äussere* Verhältnisse zu Hilfe kommen, ausnahmsweise *spontan heilen.* Es gilt dieses vornehmlich von Dacryocystoblennorrhoen, welche im Kindesalter entstanden sind. Diese sollen nicht ganz selten beim Eintritte in das Mannesalter oder während der ersten Schwangerschaft von selbst zurückgehen *(Mackenzie).*

2. In der Regel jedoch besteht die Thränenschlauchblennorrhoe, wenn nicht Kunsthilfe einschreitet, *durch das ganze Leben fort.* Die Ectasie pflegt dann im weiteren Verlaufe noch etwas zuzunehmen, während die constituirenden Theile des Thränenschlauches nach und nach gewisse Veränderungen eingehen, welche die Rückkehr zur Norm immer schwieriger und die Therapie mehr und mehr unzulänglich machen.

So wird öfters die *Knochenleiste* des Nasenfortsatzes des Oberkieferbeines, welche die Thränengrube bilden hilft, verdrängt und theilweise sogar resorbirt. Indem gleiches Los auch die *Crista ossis lacrymalis* trifft, verstreicht sich die Thränenrinne manchmal völlig *(Arlt).* Die den Thränensack von vorneher deckenden Theile des *Orbicularmuskels* verlieren in Folge des Druckes und beziehungsweise der Zerrung, welchen sie ausgesetzt sind, allmälig an Contractionsfähigkeit und atrophiren theilweise. Dasselbe gilt von dem *bindegewebigen Maschenwerke*, welches die Aponeurose des *Thränensackes* deckt und mit dem Lidbande zusammenhängt. Es wird dieses von hintenher zusammengedrängt und *verdichtet* sich zu einer *sehnenähnlichen* Schichte, welche nur *schwer* wieder sich so lockert, dass die unter einander verwachsenen Balken aus einander treten und ihre Lücken sich neuerdings mit zartem lockeren Gefüge füllen können.

Die Schleimhaut und das *cavernöse Gefüge* des Thränenschlauches *hypertrophiren* unter der andauernden Gewebswucherung und treiben bisweilen *Polypen* (S. 555). Sie können in diesem Zustande eine lange Reihe von Jahren, ja zeitlebens verharren. Manchmal jedoch, namentlich bei *hochgradiger* Ectasie des Sackes und seiner Hüllen, verlieren sie nach und nach ihren eigenthümlichen Charakter, ihr hypertrophirtes Gewebe *verödet.* Die *Sackwandungen* verwandeln sich dann in eine gefässarme blasse derbe und dichte, ihrer ganzen Dicke nach *sehnenähnliche Membran*, welche mit der *fibrösen Hülle* vollkommen zusammenschmilzt und im Vereine mit der letzteren ein *einheitliches* Stratum von relativ geringer Mächtigkeit darstellt. Das *Secret* ändert nun seinen Charakter, es wird einer durchscheinenden gelblichen oder bräunlichen Gallerte ähnlich, welche in Folge der Aufsaugung ihrer flüssigen Bestandtheile sich bis zur Consistenz eines halberkalteten *Tischlerleimes* eindicken kann. Man hat diesen Zustand früher unter dem Namen *„Bruch und Wassersucht des Thränensackes, Hernia und Hydrops sacci lacrymalis“* beschrieben *(Ad. Schmidt, Beer).* Er wird in seinem Zustandekommen begreiflicher Weise sehr begünstigt durch *Unwegsamkeit des Nasenganges* und diese ist unter den fraglichen Verhältnissen ein ziemlich häufiges Vorkommniss. Abgesehen von *narbigen* Verengerungen und Verschliessungen, welche bisweilen durch partielle *Verschwärungen* der Schlauchhüllen bedingt werden, kömmt hier nämlich die *Schrumpfung* in Rechnung, welche im Bereiche des Nasenganges der Hypertrophie der Mucosa und des Schwellkörpers zu folgen pflegt, da hier *nicht* wie im Thränensacke das angesammelte Secret und die durch Muskeldruck eingetriebenen Thränen *erweiternd* auf die Wandungen wirken, einer zunehmenden *Verkleinerung der Lichtung* also nichts im Wege steht. Es reihet sich nach allem dem der Hydrops sacci lacrymalis den *Retentionscysten* der grösseren Kanäle *(Virchow)* an.

Wo der *Thränenzufluss dauernd behindert* ist, bei *Eversion* oder *Verstopfung der Thränenpunkte oder Thränenröhrchen*, kömmt es ausnahmsweise zur *concentrischen Verengerung des Thränensackes*, indem unter zunehmender Schrumpfung seiner Wandungen auch die *Secretion* stockt *(A. Weber).*

3. Den hervorragendsten Einfluss auf die weitere Gestaltung der Krankheit nehmen die *entzündlichen Exacerbationen*, welche sich im Verlaufe der Dacryocystoblennorrhoe ziemlich häufig geltend machen. Allerdings gehen diese Entzündungen öfters wieder zurück, ohne merkliche Folgen zu hinterlassen. Häufig jedoch führen sie zum eitrigen *Durchbruche.* Die *Perforationsöffnung* schliesst sich dann gar nicht selten, so dass der *frühere* Zustand wieder hergestellt wird. Ebenso oft jedoch bleibt eine *Thränensackfistel* zurück. Auch veranlassen solche zwischenlaufende Entzündungen mit oder ohne eitrigem Durchbruche oftmals *partielle Verschwärungen* der

inneren Wand des Thränensackes, besonders aber des häutigen Nasenganges. Dadurch wird selbstverständlich *der Knochen* streckenweise entblösst. Die beim Sondiren fühlbare Rauhigkeit kann dann leicht zur Diagnose einer *Caries* verleiten. In der Regel jedoch *überhäuten* sich derlei Stellen ziemlich bald oder werden durch narbigen *Zuzug* der geschwürigen Sackwand überdeckt. Die *weiteren* Folgen sind *narbige Verziehungen der letzteren, Stricturen* und sehr ausnahmsweise *Obliterationen des Nasenganges* (S. 558).

4. In höchst seltenen Fällen bilden sich im Inneren des Thränenschlauches *Dacryolithen* oder *Thränensteine*. Diese können sehr heftige Entzündungen anregen und so die nächste Veranlassung der sub 3. geschilderten Zustände werden *(Desmarres)*.

5. Auch combinirt sich weiterhin die Thränenschlauchblennorrhoe bisweilen mit dem *Emphysem des Thränensackes*, welcher Zustand sich dadurch charakterisirt, dass bei jeder kräftigeren Exspiration, namentlich beim Schnäuzen, Niesen u. s. w. ein Theil der in der Nasenhöhle comprimirten *Luft* in den Thränensack dringt und diesen beträchtlich aufbläht, oder auch mit dem Inhalte desselben unter Blasenbildung durch die *Thränenpunkte* entweicht. Man hat als Ursache dieser Erscheinungen eine *Störung des Klappenverschlusses* am Nasenende des Schlauches angenommen *(Hasner)*, was jedoch irrthümlich ist. Kömmt es bei einer solchen aussergewöhnlichen Durchgängigkeit des Schlauches zu *Verletzungen* oder zu *partiellen Verschwärungen* der Sackwand, so entwickelt sich leicht eine *Luftgeschwulst* im subcutanen und submucosen Gewebe der Angulargegend *(Arlt, Rau, Graefe)*.

Die Behandlung hat den Ausgleich der vorhandenen *Ernährungsstörungen* und die Rückkehr des ausgedehnten Thränensackes zu seinem normalen *Umfange* zu ermöglichen. Damit im Zusammenhange steht die weitere Aufgabe, *Leitungshindernisse* jedweder Art zu *beseitigen*. Wo die Erfüllung dieser Indicationen *unthunlich* erscheint, müssen die aus der Leitungsstörung hervorgehenden Leiden des Kranken auf ein möglichst kleines Mass beschränkt werden.

1. Im Interesse der *Causalindication* wird öfters die allgemeine und örtliche Behandlung einer *Ozäna*, die Entfernung von *Polypen* oder anderen *Aftergewächsen* aus der *Nasen- oder Highmorshöhle*, die Tilgung chronischer Entzündungprocesse im Bereiche der *Schneider'schen Haut* u. s. w. nothwendig. Sehr selten sind *fremde Körper*, Thränensteine, Polypen etc. aus dem Thränenschlauche selber zu entfernen.

2. *Bei einfachen Thränenschlauchblennorrhoen* stellt sich zuförderst die Aufgabe, *Anhäufungen* von Thränen und krankhaften Secreten im Inneren des Thränensackes unmöglich zu machen. Es stehen solche Productansammlungen nämlich der *Zusammenziehung* des Thränensackes auf seinen natürlichen Umfang direct im Wege und werden dadurch *mittelbar* ein *Hinderniss* für die Wiederherstellung der normalen *Vegetationsverhältnisse* der Schleimhaut. Ueberdies unterliegt es kaum einem Zweifel, dass die abnorme *Spannung* und namentlich der oftmalige *Wechsel* zwischen Spannung und Erschlaffung der Wandungen als eine *directe Schädlichkeit* aufgefasst werden müsse, welche den *entzündlichen* Process unterhält und steigert. Wirklich genügt erfahrungsmässig die *dauernde Entspannung* des Thränensackes in vielen Fällen, um *einfache* Thränenschlauchblennorrhoen zur Heilung zu bringen.

a. Das *ersprieslichste* Verfahren ist unstreitig *die Spaltung eines Thränenröhrchens und die nachherige wiederholte Sondirung des Nasenganges (Bowman)*. Durch die *Schlitzung* des von Muskelfasern dicht umsponnenen

äusseren Theiles des Röhrchens wird die *Entleerung* des Thränensackes nach *oben* ungemein erleichtert; durch die *Sondirungen* des Nasenganges aber der Abzug nach *unten* begünstigt. Im *Ganzen* werden also günstigere Ernährungsverhältnisse gesetzt und der Zustand für den Kranken erträglicher gemacht.

Um die Spaltung leichter und sicherer ausführen zu können, ist es gut, den betreffenden Thränenpunkt vorerst durch Einführung von Sonden zu *erweitern.*

Wohl zu bedenken ist bei diesen Sondirungen, dass die Thränenröhrchen von den *Punkten* aus etwa $^3/_4$‴ weit *senkrecht* nach ab-, beziehungsweise nach aufwärts streichen, sodann aber unter einem fast rechten Winkel in die *horizontale* Richtung einbiegen, um hierauf etwas *an-,* respective *absteigend* zu dem vom Lidbande gedeckten Theile der Thränensackwand zu gelangen. Man muss daher, nachdem man das betreffende Lid etwas abgezogen und nach aussen hin gespannt hat, die bogig gekrümmte Sonde *senkrecht* durch den Thränenpunkt in das Röhrchen einführen, dieselbe sodann in die *horizontale* Richtung wenden und vorsichtig sondirend etwas *schief nach auf-* oder beziehungsweise *abwärts* schieben. Das *Ende* der Sonde muss sich dabei stets an die *vordere Wand* des Kanälchens halten und gegen den *Fundus* des Sackes hin, beziehungsweise gegen dessen *untere* Mündung, gerichtet sein, während die *Convexität* der Sonde sich an die Bulbusoberfläche anlegt.

Klafft der Thränenpunkt genügend, so wird bei etwas abgezogenem oder umgestülptem (oberen) Lide das stumpfspitzige Blatt einer *sehr zarten,* knieförmig gebogenen oder geraden (Maunoir'schen) Schere vorsichtig sondirend in das Thränenrohr bis hinter den Fuss der Carunkel eingeschoben und das Kanälchen *von der Bindehautseite aus* durch einen einzigen Scherenschlag gespalten.

Sind die *Thränenpunkte narbig verwachsen,* was freilich nur selten vorkömmt, so muss die Oeffnung dadurch hergestellt werden, dass man von der *inneren Lidlefze* aus ein *spitzes* Scherenblatt *durch das Thränenwärzchen* hindurchstösst, oder dass man von der *Bindehaut* aus, etwa $^1/_2$‴ vom Lidrand entfernt und diesem parallel, einen Schnitt *quer auf das senkrechte Stück* des Kanälchens führt *(Bowman).* Letzteres ist besonders dann nothwendig, wenn die Verwachsung durch Narbengewebe in *grösserer* Ausdehnung stattgefunden hat. An der *Schnittfläche* lässt sich hierauf leicht die künstliche Oeffnung des Röhrchens durch Sondirung finden und die Spaltung unterliegt weiter keiner Schwierigkeit.

Schlitzungen des Thränenrohres sind übrigens auch von grossem Vortheile, wenn es sich, ganz abgesehen von Dacryocystoblennorrhoen, darum handelt, dem höchst lästigen *Thränenträufeln* zu begegnen, welches sich öfters einstellt, wenn die Thränen*punkte* durch vorausgängige Entzündungen der Lidränder oder durch was immer für Zufälle *geschlossen* worden sind; oder wenn der Lidrand nicht vollkommen dem Bulbus *anschliesst,* jedoch nicht so weit abgehoben ist, dass sich eine eingreifendere Operationsmethode lohnt oder ausführen lässt. Ist unter solchen Umständen das *Thränenpünktchen* blos *etwas enger,* als in der Norm, oder durch eine dicke Lage Epidermis *verlegt* — und dieses kömmt nicht ganz selten vor — *so genügt meistens die einfache Sondirung* nach der oben angegebenen Weise, um dem öfters überaus lästigen *Thränenträufeln* dauernd Einhalt zu thun.

In der Regel wird das *untere* Thränenrohr gespalten, um einen Zugang zum Sacke zu gewinnen. Manche ziehen jedoch das *obere* vor. Es lässt sich für *diese* Wahl der Umstand geltend machen, dass Sondirungen vermöge der grossen Zerrung, welcher die der inneren Rohrmündung nachbarlichen Theile ausgesetzt sind, besonders bei nachlässigen Kranken, welche die Kur öfters lange unterbrechen, gerne zu *narbigen Verschliessungen* des medialen Rohrendes führen und dass Erhaltung der Durchgängigkeit des *unteren* Kanälchens von *überwiegender* Wichtigkeit ist, insoferne dieses bei der Thränenleitung die *Hauptrolle* spielt.

Zu den Sondirungen dient eine Reihe von graduirten *Sonden* aus *biegsamem* Metall, am besten aus reinem Silber, welche unten abgerundet, aber *nicht geknöpft*, sondern allenthalben *gleich dick* sind und von dem Caliber eines Zwirnfadens bis zu dem eines mässig dicken Spagates aufsteigen *(Bowman)*. Man nimmt vorerst eine *dünnere* Sonde, *krümmt sie* in einen leicht convexen Bogen und führt sie bei abgezogenem und nach aussen gespannten Lide in einer von der horizontalen nur wenig abweichenden *schiefen* Richtung durch das geschlitzte Thränenröhrchen bis an die *innere* Wand des Thränensackes. Fühlt man am Sondenende den Widerstand des *Knochens*, so wird die Sonde mit nach hinten und innen gekehrter Convexität (Fig. 81) an der genannten Wand des Thränensackes nach abwärts geleitet und mit grösster Vorsicht durch die obere Mündung des Nasenganges geführt.

Das *Auffinden* dieser Mündung gelingt anfänglich öfters schwer, da die Mucosa stark gewulstet ist und die Sonde sich häufig zwischen den die fragliche Oeffnung umgebenden *Falten* fängt. Vieles Herumtappen und gar rohes Gebahren so wie *gewaltsames* Vordrängen des Sondenendes sind dann von grösstem Uebel. Es wird dadurch die *Entzündung* mächtig angefacht, die *Schwellung* der Mucosa vermehrt und so dem Zwecke des Sondirens gerade *entgegen* gearbeitet. Bisweilen wird sogar die Schleimhaut *durchstossen*, ein *falscher* Weg gebahnt, der *Knochen* stellenweise entblösst und so möglicher Weise Veranlassung zur Entwickelung von *Narben* gegeben, welche die Function des Thränenschlauches gefährden. Es verrathen sich solche *Verletzungen* der Schleimhaut durch den Austritt von *Blut* aus den Thränenröhrchen und durch die Nase. Sie werden selbstverständlich am leichtesten durch *ganz dünne* Sonden gesetzt, da deren Ende verhältnissmässig schärfer ist, daher man im Allgemeinen besser die dünnen *Mittelsorten* benützt.

Fig. 81.

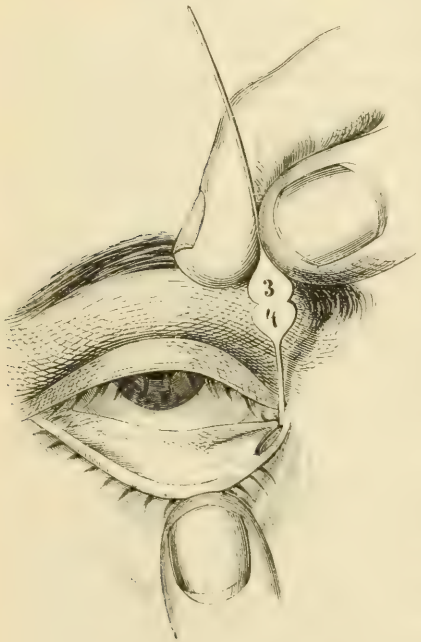

Gelingt es nicht *ohne sonderliche Mühe*, in den Nasengang zu kommen, so ist es besser, den Versuch vorderhand *aufzugeben*, namentlich wenn die Intensität der vorhandenen *Entzündung* noch einigermassen Berücksichtigung verdient. Gewöhnlich macht sich nach Schlitzung des Röhrchens alsbald ein *Rückschreiten* des entzündlichen Processes geltend, die Wege werden von Tag zu Tag gangbarer, der Thränensack füllt sich nur wenig mehr, die Beschwerden des Kranken nehmen bedeutend ab und am Ende lassen sich auch die Sondirungen gefahrlos, leicht und mit sichtlichem Vortheile in's Werk setzen. Im Ganzen muss bei der Sondirung des Nasenganges sehr wohl im Gedächtnisse behalten werden, dass derselbe nicht *gerade nach abwärts* steige, sondern etwas *nach hinten und aussen abweiche*. Ist die Sonde in dem Nasengange eine Strecke nach abwärts gegleitet, so muss ihre platte Marke (Fig. 81) nahe

an der Incisura supraorbitalis dem oberen Augenhöhlenrande *anliegen* und die Sonde in dieser Stellung *ohne Beihilfe* der Finger *stehen* bleiben.

Die im Schlauche steckende Sonde darf keine Schmerzen oder unangenehme Gefühle von Druck erregen. Wo dies der Fall ist, hat dieselbe entweder schon *Verletzungen* gesetzt, oder sie ist nicht dem Nasengange entsprechend *gekrümmt*. Ueberhaupt darf gar nie ausser Acht gelassen werden, dass die Bildung des Nasenganges ausserordentlich wechselt und fast in jedem Einzelnfalle eine andere Biegung der Sonde fordert. Wer hiervon absieht, wird alle Augenblicke unüberwindliche Stricturen finden, die gar nicht bestehen. Gelingt es ihm aber einmal wirklich, die Sonde bis in die Nasenhöhle zu bringen, so wird der Kranke sie kaum zu ertragen vermögen, indem sich das oft bis in die Zähne ausstrahlende Druckgefühl bald bis zur Ohnmacht steigert.

Von grosser Wichtigkeit ist es auch, sich anfänglich wohl zu überzeugen, ob die eingeführte Sonde wirklich *bis in die Nasenhöhle* gelangt ist. Behufs dessen genügt es nicht immer, die Länge des eingedrungenen Stückes zu messen und mit dem Abstande der Thränenrohrmündung von der unteren Nasenwand zu vergleichen, da der Thränenleitungskanal wegen seiner *schiefen* Richtung bisweilen jenen Abstand um ein Beträchtliches übertrifft. Um ganz sicher zu gehen, ist eine *zweite* Sonde von dem *Nasenloche* aus unter die untere Muschel einzuführen und das Ende der im Schlauche steckenden Sonde aufzusuchen.

Ist die Sonde bis in die Nasenhöhle durchgedrungen, so lässt man sie *einige Minuten liegen*, ehe man sie wieder herauszieht. Den nächsten Tag wiederholt man das Verfahren und so fort, *verlängert* aber allmälig die Zeit, während welcher die Sonden in dem Nasengange liegen bleiben, auf 10 Minuten bis höchstens eine Viertelstunde und schreitet nach und nach zu *dickeren* Sonden. Doch ist es im Allgemeinen kaum jemals nothwendig, zu den *ganz dicken* Sonden (5 — 6 Bowman) zu greifen. Im Gegentheile dürfte ein so starkes Caliber durch die übermässige Zerrung der Röhrchen leicht gefährlich werden.

Bei *einfachen, nicht gar zu sehr veralteten* Thränenschlauchblennorrhoen wird bei einer solchen Behandlung meistens schon innerhalb einer oder weniger Wochen der schleimig eitrige Ausfluss sparsam, gewinnt mehr und mehr den Charakter des reinen Schleimes und *versiegt* endlich gänzlich, während gleichzeitig auch das lästige *Thränenträufeln* sein Ende findet. *Nähert* sich der Zustand einem solchen Ausgange, so thut man gut, die Sondirungen allmälig in *längeren* Zwischenpausen vorzunehmen. Ganz *ausgesetzt* sollen dieselben jedoch *nicht* werden, wenn die Blennorrhoe auch *völlig getilgt* scheint, da es nach der Hand gerne zu *Verschliessungen der inneren Thränenrohrmündungen* kömmt; vielmehr ist es in Anbetracht dieser letzterwähnten Gefahr dringend zu rathen, noch mehrere Monate und selbst Jahre lang in Zwischenräumen von 8—14 Tagen zu sondiren, um die Gangbarkeit der Wege zu prüfen und zu erhalten. Sehr gut ist es zu diesem Ende, wenn der *Kranke selber* das Sondiren lernt, was meistens leicht gelingt.

Im Falle *sehr hartnäckiger und reichlicher blennorrhoischer Absonderung* kann man neben den Sondirungen des Schlauches *Adstringentien* anwenden. Als solche dienen *entölte Darmsaiten*, welche von schwachen *Höllensteinlösungen* durchtränkt worden sind *(Rau)*. Leichter ausführbar sind jedoch täglich wiederholte *Einspritzungen adstringirender Lösungen* durch das geschlitzte Thränenrohr.

Man benützt in der Regel *schwächere* Lösungen von *Zink-* oder *Kupfervitriol*, gr. 1—3 ad unc. 1 Aq. dest. Der *Höllenstein*, die *Opiumtinctur*, die *Jodtinctur*, obwohl sie vielfach anempfohlen werden, sind *widerräthlich*,

da sich nicht immer verhüten lässt, dass eine Portion der Injectionsflüssigkeit durch die Choanen *in den Rachen* gelange und verschluckt werde, wodurch leicht sehr üble Zufälle hervorgerufen werden können. Um die adstringirende Wirkung möglichst zu *begünstigen*, ist es gut, der Application der erwähnten Heilmittel eine Einspritzung von *lauem Wasser* voranzuschicken und so den Thränenschlauch vorerst *auszuspülen.*

Auch soll es von Vortheil sein, die Thränenwege nebenbei täglich mehrmal durch *forcirte Exspirationen* bei geschlossener Nasen- und Mundhöhle mit comprimirter Luft zu füllen und solchermassen die darin enthaltenen Secrete *nach Oben* hin zu entleeren *(Alf. Graefe).*

Die Injectionen werden mit der *Thränensackspritze* ausgeführt, einer kleinen gläsernen Spritze mit silbernem Ansatze, welcher in ein feines, bogig gekrümmtes Röhrchen übergeht. Andere benützen, um die Flüssigkeit mit einem *grösseren Drucke* in die Thränenwege eintreiben zu können, eine Mutterspritze mit sehr dünnem Ansatzrohre *(Herzenstein, Alf. Graefe).* Statt der Spritze kann man auch einen kleinen Ballon von vulkanisirtem Kautschuk benützen, welcher in ein dünnes Röhrchen ausläuft *(Jaesche).*

Förmliche Aetzungen der Sackwand durch Höllenstein oder durch mit Nitras argenti imprägnirte Sonden aus Laminaria digitata *(A. Weber)* sind in *keinem* Falle nothwendig.

Ist es in Folge fortgesetzter und schliesslich durch längere Zeit *vernachlässigter* Sondirungen nach beendigter Kur der Thränensackblennorrhoe etwa zu *Verschliessungen der inneren Rohrmündung gekommen*, was gewöhnlich eine *Recidive* der Blennorrhoe im Gefolge hat, so muss man die schliessende *Narbe* durch eine in das geschlitzte Rohr eingeführte dünne *Metallsonde* bohrend *perforiren* und die Sondirungen wieder aufnehmen oder das *zweite Rohr schlitzen*, um sich den Zugang zu verschaffen. Wo *beide* Röhrchen an ihrer inneren Mündung verschlossen sind und die Perforation der Narbe mit der Sonde nicht gelingt, thut man gut, ein feines *Bistouri* in das geschlitzte untere Rohr einzuführen und damit die Sackwandung zu spalten, um den Weg für die Sonde zu bahnen.

b. Eines alten und *wohlverdienten* Rufes erfreuten sich *Einspritzungen von adstringirenden Lösungen in Verbindung mit Darmsaiten*, welche von einer *bestehenden* oder *künstlich* erzeugten *äusseren Sackfistel aus* in den Schlauch eingezogen und täglich erneuert werden *(Richter).* Die *Eröffnung des Thränensackes* wird zu diesem Behufe am besten mittelst eines spitzen Bistouris oder mit einer Lanzette bewerkstelligt. Man sticht das Instrument knapp unter der *Mitte* des Lidbandes und nahezu *senkrecht* auf die Oberfläche der Geschwulst ein und erweitert die Wunde beim Herausziehen des Messers nach unten und aussen. Der *Einstich* soll nicht über Bedarf *tief* sein und immer nur bei *stark gefülltem* Thränensacke vorgenommen werden, damit die *Hinterwand* des Schlauches nicht verletzt werde. Dass man den Thränensack *wirklich* eröffnet habe, erkennt man leicht an dem *Ausflusse* von Thränen und schleimig eitrigen Producten aus der Wunde, sowie aus dem *Zusammenfallen* der Geschwulst. Nach der Eröffnung ist der *Nasengang* durch *Sonden* auf seine Wegsamkeit zu prüfen. Findet man ihn *gangbar*, so werden *anfänglich dünne,* in dem Masse aber, als die Wegsamkeit des Schlauches zunimmt, *dickere* Violinsaiten in den Schlauch geführt und 24 Stunden liegen gelassen, um dann durch neue ersetzt zu werden. *Jedem* Wechsel der Saite haben Ausspritzungen mit lauem Wasser und, nach gehöriger Reinigung des Schlauches, Injectionen mit leichten adstringirenden Lösungen *vorauszugehen.* Das verwendete Saitenstück muss so lange sein, dass es bis in die Nasenhöhle reicht, anderseits aber an der äusseren Fistelöffnung umgebogen und mittelst Heftpflaster an der Wangenhaut befestigt werden kann. Wenn dann die krankhafte Secretion des Leitungskanals gänzlich gewichen ist, soll noch durch einige Zeit der *Scarpa'sche Bleinagel* eingeführt und getragen werden, um endlich nach gehörig gesicherter Heilung die Fistel zu schliessen. Die *Enderfolge* dieser in letzterer Zeit fast ganz zurückgedrängten Behandlungsweise stehen jedenfalls nicht weit hinter denen der vorhergeschilderten Methode zurück und es er-

heben sich neuerlich wieder Stimmen für dieselbe *(Secondi)*. Doch ist das Wochen und Monate lange Tragen eines Pflasters und das stete Ausrinnen eitriger, zu Krusten vertrocknender Secrete für viele Kranke eine höchst fatale Sache und erklärt leicht die Vorliebe für die Sondirungen von einem geschlitzten Thränenrohre aus. Die Verwendung von *Fäden* statt der Saiten *(Ad. Schmidt)* ist umständlicher und gewährt kaum denselben Nutzen, da bei den letzteren die grosse *Schwellbarkeit* für die Erweiterung des Schlauches höchst günstig ist.

c. Minder verlässlich und nur für die *ersten Anfänge* des Leidens brauchbar ist eine *unblutige* Methode, welche darin besteht, dass der Inhalt des Sackes, sobald er sich in einiger Menge angesammelt hat, durch *forcirte Inspirationen* bei geschlossener Nasen- und Mundhöhle oder durch einen von aussen auf die Geschwulst ausgeübten Druck *gegen die Nase* hin entleert, und öfters des Tages *eingeträufelte adstringirende* Lösungen von dem *Bindehautsacke* aus in den Thränenschlauch geleitet werden. *Einspritzungen* adstringirender Lösungen so wie *Sondirungen des Schlauches durch die ungeschlitzten Thränenröhrchen* sind verwerflich. Sie sind ohne arge Verletzungen der letzteren, oder wenigstens ohne starke Reizung derselben schwer ausführbar.

d. Man hat auch vielfach *Sondirungen* und *Einspritzungen* des Schlauches *von der Nasenhöhle aus* empfohlen *(Laforest, Gensoul)*. Man bediente sich hierzu *catheterähnlicher* Instrumente. Es bietet dieser Weg indessen vor dem durch die *geschlitzten Thränenröhrchen* oder durch eine *äussere Thränensackfistel* gebahnten keinerlei Vortheil. Ueberdies ist seine Benützung eine vielmal schwierigere, um so mehr, als die untere Mündung des Nasenganges sowohl in Bezug auf äussere Gestalt, als auch in Bezug auf ihre Lage *sehr grossen Wechseln* unterworfen ist. Daher kann dem ganzen Verfahren kein praktischer Werth beigemessen werden.

e. In neuerer Zeit ist man mancherseits wieder zum *Scarpa'schen Bleinagel* zurückgekehrt. Während derselbe jedoch früher von einer *Oeffnung in der äusseren Sackwand* aus in den Nasengang eingeführt wurde, soll dermalen der ihn ersetzende, aus *weichem Silber* gefertigte Stift durch ein *geschlitztes Thränenrohr* in den Schlauch gebracht werden. Der Stift soll spindelförmig gestaltet, über einen Zoll lang sein und seine grösste Dicke je nach Bedarf zwischen $^3/_4$ und 2 Linien schwanken. Das untere Ende soll geknöpft, die *obere* Extremität aber *abgeplattet* sein, damit sie nach der Einführung in den Schlauch mit einer Zange leicht auf die Lidfläche umgebogen und der Stift so vor dem Hinabrutschen in die Nasenhöhle gesichert werden könne. Manche benützen solche Stifte bei *Thränensackblennorrhoen* jeder Art, nachdem der Schlauch durch die *vorausgegangene Sondencur* bereits hinlänglich durchgängig und gegen den Reiz eines Fremdkörpers abgestumpft worden ist, um die *tägliche* Sondeneinführung zu umgehen. Der Stift kann nämlich meistens ohne Schaden mehrere Tage liegen bleiben, während welcher Zeit der Kranke der ärztlichen Intervention nicht bedarf. Nach Ablauf derselben soll der Stift aber immer herausgenommen werden, um den Thränenschlauch durch Einspritzungen von Wasser zu *säubern* und mit *Adstringentien* in Berührung zu bringen *(Schweigger, Jaesche, Warlomont)*.

Andere halten derlei Stifte besonders bei *Stricturen* für angezeigt und *beginnen die Cur* von vorne herein mit Einführung derselben, indem sie den Weg dazu nöthigenfalls durch eine *forcirte Sondirung* des Schlauches bahnen. Sie lassen dann den Nagel gleich liegen und entfernen ihn nur von Zeit zu Zeit, um die Durchgängigkeit des Nasenganges zu prüfen und die etwa nöthige Reinigung vorzunehmen. Wo jedoch die *Secretion* eine *sehr reichliche* ist, nehmen sie den Stift alle Tage heraus, um den Schlauch mit *adstringirenden* Lösungen auszuspritzen. Nach Verlauf einiger Wochen soll es stets nothwendig sein, das Kaliber des Stiftes zu verstärken, da derselbe bald locker wird *(Williams, Green)*. Insoferne diese Behandlungsweise gleichfalls *mehrere Monate* in Anspruch nimmt, *ohne* den Erfolg zu sichern, überdiess mit einem sehr schmerzhaften Eingriffe eingeleitet wird und während der ganzen Dauer den Kranken nicht wenig belästigen muss: kann ihr ein Vorzug vor der Sondencur kaum eingeräumt werden.

Vor Jahren hat man den Versuch gemacht, die Durchgängigkeit des unteren Schlauchtheiles durch *Einheilung von metallenen Röhrchen* zu erzwingen *(Dupuytren)*. Es wurden diese Röhrchen aus edlen Metallen nach der Form des knöchernen Nasenganges gebildet und hatten an ihrem oberen Ende einen kleinen Saum, um an der oberen Mündung des Nasenganges einen Stützpunkt zu gewinnen und vor dem Einsinken gesichert zu sein. Nachdem die Dacryocystoblennorrhoe auf dem

gewöhnlichen Wege gebessert und der Nasengang blutig erweitert worden war, wurden diese Canulen eingeführt und *darüber die Thränensackfistel zur Heilung gebracht.* Manche Kranke trugen diese Röhrchen lange Zeit *(Wecker, B. Ruete).* Bei anderen jedoch erweiterte sich der knöcherne Kanal allmälig durch *Usur*, die Canulen wurden *locker* und *senkten* sich. Bei anderen kam es zu den bedauerlichsten *Knochenleiden*, die die gewaltsame Entfernung der Canule zur Nothwendigkeit machten. Bei *keinem* war der Erfolg ein *dauernder*, da die Canule sich stets durch *Thränensteine verstopfte*, worauf alsbald das Thränenschlauchleiden wieder in verstärktem Grade zurückkehrte. In einzelnen Fällen hatte sich der Sackinhalt *neben* der eingeheilten und verstopften Canule vorbei einen Abzugsweg geschaffen *(Fried. Jaeger).*

3. In *hochgradigen* und *veralteten* Fällen mit *sehr starker Erweiterung der Sackhöhle* wird ausnahmsweise die Herstellung eines der Norm sich nähernden Zustandes sehr *aufgehalten*, oder wohl auch *gehindert*, durch die Veränderungen der *Schleimhaut*, noch mehr aber durch die Zusammenschiebung und die Verödung des den Sack von aussen und vorne her deckenden *Layers von Bindegewebe* (S. 565). Dasselbe lockert sich schwer wieder auf; aber auch seine Zusammenziehung ist oft eine säumige oder bleibt unvollständig, wenn auch neuen Secretanhäufungen durch Eröffnung der Sackhöhle oder durch Schlitzung eines Thränenrohres wirksam vorgebeugt ist. So lange aber die Sackwand erschlafft ist, kömmt die Absonderung nach Menge und Qualität nicht zur Norm, die Blennorrhoe besteht fort. Es hat darum der Rath etwas für sich, *die Sackwand* in solchen seltenen Ausnahmsfällen *auf operativem Wege zu verkleinern.* Zu diesem Ende soll der Sack von aussen her im *gefüllten* Zustande mit einem Bistouri eröffnet und von der Stichwunde aus mit der Schere ein *myrthenblattförmiges* Stück, dessen Längsaxe von der Mitte des Lidbandes schräg nach aussen and unten läuft, *aus der Sackwand und den überlagernden Schichten* einschliesslich der Haut *ausgeschnitten* werden *(Bowman).* Die Wunde verheilt bald bis auf eine enge Fistel und auch diese schliesst sich oft, wenn zu den Sondirungen des Schlauches fürder ein geschlitztes Thränenrohr benützt wird. Uebrigens lässt sich der Verschluss wesentlich fördern durch das Tragen eines Schutzverbandes, unter welchem ein kleiner festerer Charpiebausch gegen die Winkelgegend drückt.

Statt der Ausschneidung werden vielseitig *theilweise Zerstörungen der äusseren Sackwand* durch Höllenstein, Aetzkalk *(Critchett)*, Antimonchlorür *(Secondi)* u. s. w. empfohlen. Es lässt sich jedoch deren Wirkung selbst mit Zuhilfenahme von eigens construirten *Aetzmittelträgern (Delgado)* zu wenig bemessen und es kann leicht geschehen, dass die *Thränenrohrmündungen* oder der *Eingang in den Nasenkanal* narbig verengt oder gar geschlossen werden.

Den unteren Lidrand mit dem Thränenpunkte zu ectropioniren, um die Leitung der *Thränen* in den Schlauch zu beschränken *(A. Weber)*, ist zum mindesten ganz überflüssig. *Anfüllungen* des Sackes werden dadurch *nicht* verhindert, eher gefördert, indem das schleimig eiterige Product der Wandungen bei Abhaltung der verdünnenden Thränen sich eindickt und die Abzugswege vollends verlegt.

4. *Verengerungen des Nasenganges*, wenn sie blos durch die *entzündliche Schwellung* und *Hypertrophie* der Schleimhaut und ihrer Hüllen begründet sind, machen specielle therapeutische Eingriffe kaum nothwendig, da sie unter der sub 2. *a.* geschilderten Behandlung der Dacryocystoblennorrhoe gewöhnlich rasch zurückgehen, so dass die Sondirungen von Tag zu Tag leichter ausführbar werden und am Ende auch eingespritzte Flüssigkeiten im *vollen Strome* sich aus der *Nasenhöhle* entleeren. Auch wenn der häutige *Nasengang* unter *Verödung* seines Gefüges schon begonnen hat zu *schrumpfen*, oder wenn in Folge streckenweiser Verschwärungen sich *sehnige Narben* gebildet haben, welche sich mehr und mehr zusammenziehen und so an einer oder der anderen Stelle *Stricturen* erzeugen, genügen täglich wiederholte Sondirungen mit Sonden *mittleren Calibers immer*, um den Normalzustand herzustellen oder wenigstens um die verengerte Stelle zu *erweitern* und der *ferneren* Contraction des schrumpfenden Gewebes einen Damm zu setzen.

Es kann nicht genug betont werden, dass ein *wirklicher Verschluss* des Nasenganges nur *ausserordentlich selten* vorkömmt, und dass man bei *fortgesetzten* Versuchen mit wechselnder Sondenkrümmung am Ende *fast immer* eine *gangbare* Lücke in der verengerten Stelle findet, welche die Durchführung der *Sondenkur* (2. *a.*) gestattet. Diese Methode leistet dann, was man vernünftiger Weise überhaupt verlangen kann. Die mannigfaltigen, zum Theile sehr gekünstelten Operationen, welche man in neuerer Zeit vorschlägt, wären in der That kaum ersonnen worden, wenn man mit nur einiger Geduld vorzugehen liebte.

Insbesondere sind alle *Erweiterungsversuche* durch *dicke Sonden (A. Weber, Alf. Graefe)*, durch eigens construirte *Dilatatorien (Herzenstein)*, durch *Wachsbougies* und *elastische Catheter (A. Weber, Jaesche)*, durch *Darmsaiten*, welche mit Höllenstein getränkt worden sind *(Rau)*, durch Sonden aus *Laminaria digitata (Critchett, A. Weber)* als völlig überflüssig und zum Theile sogar als gefährlich um so mehr zu meiden, als deren Einführung in den Thränenschlauch ganz enorme Dehnungen des medialen Rohrendes oder die förmliche Durchschneidung des letzteren und der Sackwand, beziehungsweise auch Einrisse oder Einschnitte in den Nasengang, im Ganzen überhaupt also für den Kranken höchst peinliche Proceduren vorausetzt.

5. Stösst man ja einmal auf eine *wirkliche Obliteration* des Nasenganges, so ist die *Durchstechung der Narbe* zu versuchen. Zu diesem Ende ist vorerst der *Sack* von aussen her zu öffnen und dann mit einem feinen spitzen Messerchen, welches in den Nasengang gestossen wird, ein Weg zu bahnen, um hierauf die *Sondenkur* einleiten und bis zur Heilung fortsetzen zu können.

Die Einführung des Messers durch ein geschlitztes *Thränenrohr* ist *nicht* zu empfehlen, da damit nothwendig eine sehr umfangsreiche Wunde an der Mündungsstelle des Rohres in den Sack und überdies eine starke Zerrung der umgebenden Theile gesetzt wird.

Manche halten die Sondirungen für überflüssig oder gar schädlich und glauben eine vollständige Heilung einfach dadurch erzielen zu können, dass sie bei Vorhandensein einer Strictur den Nasengang mittelst eines schmalen Messerchens von der Gestalt eines rechtwinkeligen Dreieckes nach *mehreren Richtungen* hin bis in den Schwellkörper durchschneiden, was sie dadurch erzielen, dass sie das Messer mehrmals auf- und abgleiten lassen und es dabei um seine Axe drehen *(Stilling, Warlomont, Williams)*.

Ist der Nasengang aber in einer *längeren* Strecke obsolescirt, auf einen *soliden* sehnigen Strang geschrumpft, so ist *wenig* zu erwarten. Das Messer dringt dann wohl *niemals* durch die Axe des *Stranges*, sondern *neben diesem* durch die *Schlauchwand*, es wird im günstigsten Falle ein *falscher Weg* am Knochen vorbei gebahnt, welcher nur durch eine Wunde in der Schneider'schen Haut mit der Nasenhöhle in Verbindung gebracht werden kann. Die wulstige Mucosa der letzteren bietet aber sehr grosse Schwierigkeiten, wenn es sich darum handelt, eine *dauernde Fistelöffnung* in derselben zu erzeugen.

Dieser Umstand macht auch die vor Alters beliebten *Durchbohrungen des Thränenbeines (Richter)*, für welche sich jüngst wieder Stimmen erhoben haben *(Foltz)*, zu einer sehr unverlässlichen Methode. Doch ist nicht zu läugnen, dass bei gehöriger Ausdauer im täglichen Sondiren auf solche Weise eine *bleibende* Communication zwischen Sack- und Nasenhöhle hergestellt werden kann. In Fällen, wo der Verschluss des Nasenganges unter cariöser Zerstörung eines Theiles des Oberkiefers erfolgt war, gelang es wiederholt, eine fistulöse Verbindung zwischen Sackhöhle und Nasenhöhle oder zwischen ersterer und der Highmorshöhle zu Wege zu bringen und, wie es scheint, auch ständig zu machen.

6. Die *Verheilung äusserer Thränensackfisteln*, es mögen dieselben von einem eitrigen Durchbruche herrühren oder auf operativem Wege gesetzt worden sein, um sich für Behandlungszwecke den Zugang zum Schlauche zu verschaffen, bietet in der Regel keine grossen Schwierigkeiten, vorausgesetzt, dass die Leitungsfähigkeit des Nasenganges oder eines Ersatzkanales hergestellt und auch die Regurgitation des Sackinhaltes in die Lidspalte durch ein geschlitztes Thränenrohr leicht möglich ist. Bei *einfachen* Schlauchblennorrhoen erfolgt die Schliessung der etwa vorhandenen Fistel häufig sogar *ohne alles Zuthun*, wenn ein geschlitztes Thränenrohr zur Sondirung benützt wird. Etwas hartnäckiger pflegen Fisteln zu sein, welche längere Zeit den Weg für Einspritzungen und Sondirungen abgaben. Es muss in solchen Fällen, sowie überhaupt dort, wo der *Fistelgang sich bereits überhäutet* hat, eine *Auffrischung* der Wandungen stattfinden, ehe an eine Verheilung gedacht werden kann. Zu diesem Ende wird ein dünnes Stängelchen *Höllenstein* tief in den Gang eingeführt und so lange darin hin- und hergeschoben, bis man sicher sein kann, einen *dicken* Schorf erzeugt zu haben. Einen oder zwei Tage darauf wird dann der Schorf durch Einspritzungen lauen Wassers oder mittelst einer Pincette *gründlich* entfernt und der Verschluss angebahnt.

Statt der Aetzungen kann man die Fistelwände wohl auch *ausschneiden (A. Jaeger)*, doch ist dieses Verfahren mühsamer und für den Kranken schmerzhafter.

Es wird die Verheilung der angeätzten Fistel wesentlich begünstigt, wenn man die äussere Mündung des Fistelganges mit *Collodium* überdeckt und einige Tage hindurch den Lidschlag durch einen scharf angezogenen Druckverband sistirt.

7. Die *Verödung, Obliteration, des Thränensackes* verliert täglich und in dem Masse an Anhängern, als die Behandlungsmethoden der Schlauchkrankheiten sich verbessern und namentlich die Uebung in der Handhabung der Sonden wächst. Während man vor kurzem schon bei einfachen Thränensackblennorrhoen, wenn sie sich nur etwas hartnäckiger erwiesen, ohne weiters zur Zerstörung schritt (*Graefe*), ist dieses Verfahren dermalen nur mehr in Italien und Spanien das herrschende (*Cervera, Delgado*) und es häuft sich täglich mehr die Zahl der Oculisten, welche bezweifeln, dass ein solcher Vorgang *jemals* gerechtfertigt sei. *Sicher* darf man nach dem Obigen behaupten, dass diese Operation nur in den *allerseltensten* Fällen eine genügende Anzeige finde und als *letztes* Mittel zu gelten habe, wenn alle Versuche gescheitert sind, dem Leitungsapparate einen gewissen Grad von Durchgängigkeit zu geben und der Bestand einer immer wieder sich füllenden und wiederholt aufbrechenden Geschwulst, oder eine fort und fort nässende äussere Fistel dem Kranken unerträglich wird. Doch sei man in der Anerkennung zwingender Nothwendigkeit ja recht vorsichtig. Es gibt für den behandelnden Arzt keine grössere Beschämung, als wenn er unter Voraussetzung der Unheilbarkeit eines Schlauchleidens die Verödung versucht hat: hinterher aber die Verhältnisse sich so gestalten, dass die *Wiederherstellung der Leitung* in Aussicht genommen und durch zweckentsprechendes Verfahren auch erzielt werden kann. Und es kommen solche Fälle vor. Selbst *bei ausgebreiteten Vernarbungen* in Folge von *Caries* oder *Nekrose* der Nachbarknochen, bei *Hydrops sacci lacrymalis* mit vollständigem Verschlusse der oberen Nasen-

gangmündung und der Röhrchen, also bei Zuständen, die fast allgemein für *unheilbar* galten, ist es nach misslungenen Obliterationsversuchen gelungen, den Schlauch wieder gangbar zu machen und auch einen falschen Weg in den Bindehautsack zu bahnen, denselben unter fortgesetzten Sondirungen zur Ueberhäutung zu bringen und solchermassen eine *dauernde Leitung* zu erzielen. Häufiger waren solche Ergebnisse natürlich, als die Verödung noch *Mode* war. Man hatte eben glücklicher Weise eine nicht ganz zweckmässige Methode gewählt und war so in vielen Fällen blos zu *scheinbaren* Verschliessungen gelangt, welche die Möglichkeit der Wiedereröffnung übrig liessen.

Die Obliteration des Thränensackes gelingt nämlich ausserordentlich schwer, so lange durch die Thränenröhrchen fort und fort *Thränen eingepresst* werden. Diese bahnen sich immer wieder einen Weg durch die Granulationen, welche nach Verschorfung der Sackschleimhaut aus dieser hervorschiessen, so dass stets eine Fistel zurückbleibt. Selbst die Verschorfung der *Mündungsstelle* der Thränenröhrchen führt nicht mit Sicherheit zum Ziele. Es müssen daher *vor* oder *gleichzeitig mit* der eigentlichen Obliteration des *Sackes* immer die *Thränenröhrchen* in grösserer Ausdehnung durch *blutige Umstechung* und Zusammenschnürung, oder nach vorläufiger Erweiterung durch *Aetzmittel* zur Eiterung und Verödung gebracht werden.

Um den *Thränensack* zu verschliessen, muss dessen *Innenwand gänzlich auf eine gewisse Tiefe verschorft* werden. Das beste Mittel hierzu ist der *Höllenstein.* Weniger entsprechen *Antimonbutter*, *Chlorzink*, starke *mineralische Säuren* u. dgl., da sie sich weniger leicht appliciren und in ihrer Wirkung beschränken lassen. Ganz brauchbar ist das *Glüheisen* sowie der *galvanocaustische Apparat;* doch hat deren Anwendung viel Abschreckendes für den Kranken.

Um mit dem *Lapis* in entsprechender Weise hantiren zu können, muss die *äussere Wand des Thränensackes thunlichst weit geschlitzt* oder, falls schon eine Oeffnung gegeben ist, diese durch *Pressschwamm* stark erweitert werden. Hierauf wird eine Stange von Höllenstein in die Höhlung des Sackes geführt und dessen Wandung *ihrer ganzen Ausdehnung nach sammt dem nach aussen mündenden Kanale sehr nachdrücklich geätzt*, so dass man der Erzeugung eines *dicken* und *sehr zähen* Schorfes *gewiss* sein kann. Die *Reaction* ist meistens eine mässige und wird leicht durch Anwendung kalter Ueberschläge innerhalb eines Tages vollkommen beschwichtiget. Nach Ablauf von etwa 48 Stunden wird der bis in die äussere Oeffnung des Fistelganges ragende Schorf mit der Spatelsonde von der Wandung des Ganges getrennt und mittelst einer *tief* eingesenkten Pincette gefasst. Es gelingt in der Regel unter vorsichtigem Zuge, den *ganzen Aetzschorf im Zusammenhange* aus dem Hohlraume zu ziehen. Um nun möglicher Weise eine *Zuheilung per primam intentionem* zu erzielen, wird sogleich ein fest zusammengedrehter bohnengrosser Charpiebausch auf die Gegend des Thränensackes gelegt, darüber ein grösserer lockerer Bausch aufgetragen und das Ganze mit einer elastischen Monokelbinde befestigt, welche *stark angezogen* und mit grösster Sorgfalt *in ihrer Lage erhalten* wird. Es hat dieser Verband nicht nur den Zweck, die wunden Wände des Thränensackes *in gegenseitige Berührung* zu bringen, sondern auch den *Lidschlag zu sistiren.*

Es ist von der *grössten* Wichtigkeit, dass ein *dicker* und *zusammenhängender* Aetzschorf erzeugt und derselbe nach Ablauf von 48 Stunden, wo er sich bereits hinlänglich *abgelöst* hat, unzerstückelt aus der Wunde gezogen werde, so dass *nichts zurückbleibe.* Jeder *Rückstand* muss nämlich durch *Eiterung* entfernt werden und diese hält die Verheilung ausserordentlich auf. In der *Vernachlässigung* jener Vorsichtsmassregel und des Druckverbandes, sowie in der Unterlassung der Obliteration der *Thränenröhrchen*, liegt der Grund der langen Dauer, welche Verödungen des Thränensackes bisher in Anspruch genommen haben.

Wuchern *Granulationen* aus der Wunde heraus, so müssen sie mit *Höllenstein* abgeätzt oder durch Betupfung mit *Opiumtinctur* niedergehalten werden. Ist die *Entzündung gar zu heftig*, so muss sie durch *kräftige Antiphlogose* bekämpft werden. Schlimm ist es, wenn sich Erysipel entwickelt; ausnahmsweise kann der Kranke dadurch sogar in *Lebensgefahr* gerathen. Auch hat man als Folge *Orbitalabscesse* beobachtet, die den *Sehnerven* in Mitleidenschaft zogen und zur Erblindung führten *(Graefe).*

Es wäre übrigens eine arge Täuschung, wenn man glaubte, dass auf diese Weise der Thränensack *immer sogleich* zur Verödung gebracht werde. Trotz aller Sorgfalt gelingt dies in einzelnen Fällen *nicht*, namentlich wenn es zur *Eiterung* kömmt oder die *Thränenröhrchen gangbar* bleiben. Dann muss das ganze Verfahren *wiederholt* werden.

In neuerer Zeit wird statt der Verödung *die Exstirpation des Thränensackes* in Verbindung mit der Umstechung der Röhrchen in Vorschlag gebracht. Es soll zu diesem Ende die Sackhöhle weit geöffnet und der Sack hierauf aus seinen Verbindungen ringsum *lospräparirt* werden *(Berlin)*. Das Verfahren ist sehr schwierig wegen der reichlichen Blutung und gewährt gleichfalls *keine Bürgschaft* gegen das Zurückbleiben einer Thränenfistel.

Eine besondere Erwähnung verdient seiner Sonderbarkeit halber der Vorschlag, die Heilung hartnäckiger Blennorrhoeen, Fisteln u. s. w. durch *Exstirpation der Thränendrüse* anzustreben. Man behauptet damit günstige Resultate erzielt zu haben, gibt aber zu, dass in manchen Fällen schwer heilbare Ptosis des oberen Lides und selbst Beschränkungen der seitlichen Augapfelexcursionen die Folge waren *(Laurence)*.

Quellen: *Ad. Schmidt,* Krankheiten des Thränenorganes. Wien. 1803. S. 248, 271, 280, 288, 310, 323, 329, 342. — *Richter,* nach A. Schmidt, l. c. S. 301, 343. — *Beer,* Lehre v. d. Augenkrankheiten. II. Wien. 1817. S. 151. — *Hasner,* Beiträge zur Physiol. u. Path. des Thränenableitungsapp. Prag. 1850. S. 43, 58, 60, 66—88, 90, 93, 95. — *Arlt,* Krankheiten des Auges. III. Prag. 1856. S. 392, 394, 396, 405, 408, 413; A. f. O. I. 2. S. 153, 155, 157; XIV. 3. S. 267 u. f.; Zeitschrift der Wien. Aerzte. 1860. Nr. 24; Verhandlungen der ophth. Versammlung zu Heidelberg. 1859. S. 28; Wien. med. Wochenschrift. Spitalzeitung. 1862. Nr. 22—33. — *Stellwag,* Ophth. II. S. 1048, 1059, 1088, 1090; Wien. med. Jahrbücher. 1861. S. 46. — *Mackenzie*, Traité d. mal. d. yeux. traduit par Warlomont et Testelin. I. Paris. 1856. S. 384, 388, 420, 425, 429, 431. — *Desmarres*, Traité d. mal. d. yeux. Paris. 1847. S. 861, 865, 871; Ann. d'oc. VII. S. 149; VIII. S. 85; Congrés intern. d'ophth. Paris. 1863. S. 141. — *Critchett,* Lancet. 1863, 1864; Ann. d'oc. 51. Bd. 2—6 Liefg.; kl. Monatbl. 1863. S. 364. — *Kleemann,* Zeitschrift f. Ophth. V. S. 459. — *Zander* und *Geissler,* Verletzungen des Auges. Leipzig u. Heidelberg. 1864. S. 104. — *Kersten,* nach Zander, l. c. S. 105. — *Virchow,* Die krankhaften Geschwülste. I. Berlin. 1863. S. 249. — *Graefe,* A. f. O. I. 1. S. 288, 291, 294; Verhandlungen der ophth. Versammlung zu Heidelberg. 1859. S. 25, 26; klin. Monatbl. 1863. S. 58. — *Rau,* A. f. O. I. 2. S. 161, 166, 171, 174. — *A. Weber,* ibid. VIII. 1. S. 94, 95, 97, 100, 102, 106, 110; kl. Monatbl. 1865. S. 96, 98, 103, 105, 107, 108, 112; 1868. S. 362. — *Jaesche,* A. f. O. X. 2. S. 166, 170, 173, 174, 177; klin. Monatbl. 1869. S. 290. — *Pagenstecher* und *Saemisch,* kl. Beobachtungen. Wiesbaden. 1861. I. S. 72, 74; II. S. 39. — *Bowman,* nach Mackenzie, Arlt, Weber, Jaesche. — *Hirschler,* Wien. med. Wochenschrift. 1862. Nr. 46. — *Secondi,* Clinica oc. di Genova, Riassunto, Torino. 1865. S. 118, 120. — *Scarpa,* Tratato d. pr. mal. d'occhi. I. Pavia. 1816. S. 1, 17, 26, 29, 33, 35, 46, 52. — *Foltz,* Ann. d'oc. 1865. S. 136. — *Gensoul*, *Laforest*, nach Hasner l. c. S. 97. — *Dupuytren*, nach Mackenzie, l. c. S. 402. — *Fr. Jaeger*, mündl. Mittheilung. — *Lacaze,* Union med. 1864. S. 130. — *Williams,* Congr. inter. d'ophth. Paris. 1863. S. 137; Arch. f. Augen- und Ohrenheilkd. I. S. 78; Transact. amer. ophth. soc. 1869. S. 30. — *Green,* ibid. S. 31. — *Laurence*, Congres. ophth. 1868. S. 35, 41; *Cervera, Delgado, Sperino*, ibid. S. 46, 47. — *Delgado*, Centralbl. 1866. S. 575. — *A. Jaeger,* ibid. S. 295. — *Wecker,* ibid. S. 399. — *Schweigger,* kl. Monatbl. 1869. S. 56. — *B. Ruete,* ibid. 1868. S. 236. — *Alf. Graefe*, ibid. S. 223. — *Berlin*, ibid. S. 355, 362. — *Zeissl*, Wochenbl. d. Wien. Aerzte. 1861. Nr. 11. — *Stilling,* Ueber d. Heilung d. Verengerung etc. Cassel. 1868. S. 7 u. f.; kl. Monatbl. 1869. S. 57. — *Mooren,* ophth. Beiträge S. 79, 82. — *Herzenstein,* Beiträge zur Phys. u. Therapie d. Thränenorg. Berlin. 1868. S. 35, 39, 47. — *Warlomont*, Centralbl. 1869. S. 111.

EILFTER ABSCHNITT.

Die Entzündung der Orbitalgebilde.

Anatomie. Die beiden *Augenhöhlen*, deren *linkseitige* (Fig. 82) in einem *horizontalen*, durch die *Mitte* geführten Durchschnitte dargestellt ist, gleichen ihrer *Form* nach schiefen vierseitigen *Pyramiden* mit abgerundeten Kanten. Ihre *Axen* messen bei $1^1/_2$ Zoll, sind *horizontal* und zwar so gelagert, dass sie, verlängert gedacht, sich hinter dem Türkensattel in einem Winkel von ungefähr 45 Graden treffen.

Die *Eingangsöffnung*, welche die *Basis* der Pyramide abgibt, bildet ein Viereck mit abgerundeten Winkeln, dessen Ebene etwas *nach aussen* geneigt ist, so dass sich ihre Verlängerung mit der der anderen Seite in der Gegend des Nasenrückens unter einem *stumpfen* Winkel schneiden würde. Ihr *Rand* ragt in Gestalt einer sehr starken und dichten Knochenleiste etwas hervor, besonders in der Gegend des oberen *äusseren* Winkels.

Die *innere Wand* der Orbita steht beinahe senkrecht, läuft dem sagittalen Schädeldurchmesser parallel von vorne nach hinten und wird von der *Papierplatte des Siebbeines a* und nach vorne von dem *Thränenbeine b* gebildet. Letzteres steht nach vorne mit dem *Stirnfortsatze des Oberkieferbeines c* im Zusammenhange. Die *obere Wand* hat den grössten Flächeninhalt. Sie ist einem Dache gleich *gewölbt* und fällt nach hinten stark ab. Der *äussere vordere* Theil derselben ist grubenartig ausgehöhlt und stellt so die *Fossa lacrymalis* dar. Sie wird zum grössten Theile von der Pars horizontalis des *Stirnbeines* gebildet, ist überaus dünn, bisweilen sogar *durchlöchert* und scheidet die Orbita von der *Schädelhöhle*, nach vorne und innen aber von der *Stirnhöhle*. Die *untere Wand* ist ziemlich eben, steigt von vorne nach hinten etwas an und trennt die Augenhöhle von dem *Antrum Highmori*. Sie wird grösstentheils vom *Oberkieferknochen* dargestellt, ist ziemlich dick und schliesst den *Canalis infraorbitalis* mit dem Nerven und der Arterie gleichen Namens in sich. Die *äussere Wand* ist die festeste, widerstandsfähigste, solideste. Ihre Fläche ist fast *senk-*

Fig. 82.

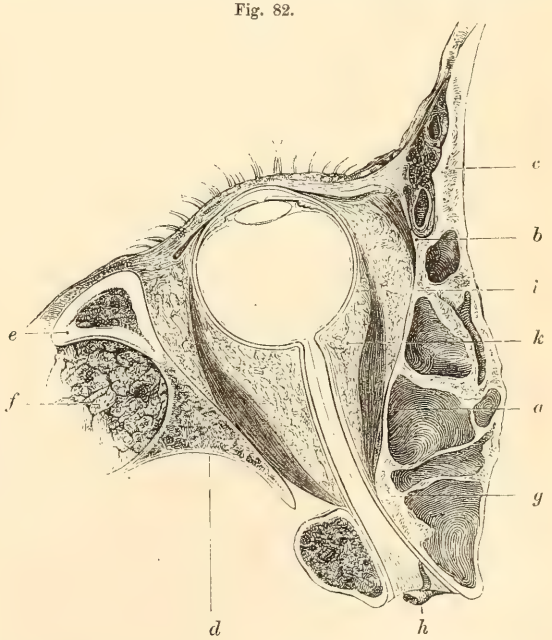

recht gelagert und sehr stark *gegen die Axe geneigt.* Sie wird zumeist von dem grossen Flügel des *Keilbeines d* hergestellt; nach vorne betheiligt sich jedoch auch der Jochfortsatz des *Stirnbeines* und das *Jochbein e.* Hinter diesem Knochen lagert der *Musc. temporalis f.*

In der *inneren oberen Kante* der pyramidenförmigen Orbita haftet die *Rolle* für den *Musculus trochlearis.* Die *äussere obere Kante* zeigt nach hinten eine bei $^3/_4$ Zoll lange und 1—2 Linien breite Oeffnung, die *obere Augenhöhlenspalte,* durch welche die orbitalen Venen in den Sinus cavernosus nach hinten, der Nervus oculomotorius, trochlearis, abducens und der erste Ast des Trigeminus aber heraus in die Orbita gelangen. *Die untere äussere Kante* ist nach hinten in ähnlicher Weise von der *unteren Augenhöhlenspalte* durchbrochen und stellt so eine Verbindung der Orbita mit der Schläfen- und Flügelgaumengrube her. Es gehen durch diese Spalte venöse Verbindungsäste heraus, der Nervus infraorbitalis und subcutaneus malae aber hinein.

An der *Spitze der Orbita* befindet sich, umgrenzt von den zwei Wurzeln des kleinen *Keilbeinflügels* (bei *g*), das *Foramen opticum* oder *Sehloch,* durch welches der Sehnerv und die Arteria ophthalmica *h* aus der Schädelhöhle hervortreten.

Die knöchernen Wandungen der Orbita sind allenthalben mit *Beinhaut, der Periorbita,* überkleidet. Diese hängt den Knochen*flächen* weniger fest an, als den *Nähten* und *Spalträndern.* Sie setzt sich an letzteren *unmittelbar* in die *Dura mater* und das Periost der umgebenden Theile des *Gesichtsskeletes* fort, während sie gleichzeitig *Scheiden* für die durchtretenden Nerven und Gefässe abgibt. Am Sehlochrande verdichtet sich die Periorbita zu einem *dichten sehnigen Ringe,* von welchem die vier geraden und der obere schiefe Augenmuskel, so wie der Aufhebemuskel des oberen Lides, ihren Ursprung nehmen.

Der Zwischenraum zwischen dem Augapfel *i* und den Wänden der Augenhöhle wird von einem sehr *lockeren,* mit *Fett* reichlich durchsetzten *Bindegewebe k* ausgefüllt. Dieses Bindegewebe verdichtet sich stellenweise und constituirt solchermassen *Scheiden* für die in der Orbita gelegenen Muskeln, Gefässe und Nerven; andererseits aber auch *fascienähnliche Blätter,* welche die Verbindung zwischen den einzelnen Orbitalgebilden unter sich und zwischen diesen und der Periorbita vermitteln.

Eine solche Fascie ist die *Augenlidbinde, Fascia tarsoorbitalis,* welche sich vom Orbitalrande zur Convexität der beiden Lidknorpel begibt, mit den Lidbändern im Zusammenhange steht und die vordere Oeffnung der Augenhöhle schliessen hilft. Sie ist stellenweise sehr dünn und selbst durchbrochen, d. i. durch lockeres Bindegewebe ersetzt *(Arlt.)*

Eine andere Fascie schlägt sich vom convexen Tarsalrande über den Uebergangstheil der Bindehaut hinweg zur Oberfläche des Bulbus, wo sie mit der Scheidenhaut des Auges verschmilzt und durch diese mit einer Fascie zusammenhängt, welche die vier geraden Augenmuskeln umhüllt und deren Ränder unter einander verbindet, so zwar dass der ganze *Muskeltrichter* von einer zarten Scheide allenthalben abgegrenzt erscheint *(Magni).* Ein weiteres Blatt geht von der hinteren Fläche der Augenlidbinde zur *Thränendrüse,* schiebt sich zwischen die obere und untere Portion derselben hinein, stützt erstere und verbindet sich mit der Periorbita.

Die *Scheidenhaut des Augapfels, Tunica vaginalis bulbi,* beginnt am Umkreise des Sehloches, umschliesst lose den Sehnerven und erweitert sich an dessen vorderem Ende becherförmig zur Aufnahme des Bulbus. Sie umgibt diesen bis über den Aequator hinaus gleich einer Kapsel *(Bonnet'sche Kapsel),* ist daselbst nur durch äusserst spärliches *lockeres* Bindegewebe mit der Oberfläche der Sclera verbunden und so glatt, dass der Bulbus *in ihr rollen* kann. *Jenseits* des Aequators des Bulbus wird sie von den Sehnen der *schiefen* Augenmuskeln durchbohrt und hängt mit deren Scheiden

zusammen. Weiter nach vorne lässt sie in schiefer Richtung die Sehnen der *geraden* Augenmuskeln durchtreten, verbindet sich mit denselben und *verschmilzt* endlich sammt den erwähnten Sehnen *mit der Sclerotica*. Dieser *vorderste* Theil der Scheidenhaut des Augapfels, von der Durchtrittsstelle der Muskelsehnen bis zur Verschmelzung mit der Lederhaut, wird auch als *Tenon'sche Kapsel* beschrieben.

Der Raum zwischen der Scheidenhaut und dem Bulbus sammt Opticus wird als ein *Lymphraum* betrachtet, welcher nach hinten mit dem Arachnoidalraume zusammenhängt, nach vorne aber durch Lymphwege, welche neben den Orbitalvenen die Sclerotica passiren, mit dem Suprachorioidalraume in Verbindung steht *(Schwalbe)*.

In der Augenhöhle finden sich neben den animalischen Muskeln des Bulbus eine Anzahl Bündel glatter *organischer Muskelfasern*.

Das stärkste derselben, der *Musculus orbitalis inferior*, deckt die Verschlussmembran der unteren Augenhöhlenspalte, ist bei einem Millimeter mächtig und besteht grösstentheils aus *sagittal* streichenden Fasern, welchen nur einzelne wenige senkrecht darauf verlaufende Bündelchen eingewebt sind *(H. Müller, Harling)*. Es ist dieser Muskel, dessen Elemente zum Theile in die Periorbita übergehen, nach vorne aber mit der Augenlidbinde zusammenhängen *(Sappey)*, ein Rudiment des überaus mächtigen Muskels, welcher *bei den höheren Thieren* in Verbindung mit der Orbitalmembran die Augenhöhle nach aussen hin abschliesst. — Ausser ihm bestehen noch schwache kurze Bündel, welche knapp hinter dem Ansatze der Augenlidbinde an der *inneren* und *äusseren* Wand der Orbita entspringen und sich an der Fascia tarsoorbitalis anzusetzen scheinen *(Musc. orbitalis internus et externus, Sappey)*. Ein ganz ähnliches Bündel, welches an der *Orbitaldecke* nahe der Augenlidbinde seinen Sitz hat *(H. Müller)*, ist von Anderen nicht gefunden worden *(Henle, Harling)*, was sich zum Theile daraus erklärt, dass alle diese Muskeln sehr schmächtig und überdies häufig in Verfettigung begriffen sind. Es ist wahrscheinlich, dass dieselben mit den organischen Lidmuskeln den Anschluss der Fascia tarsoorbitalis und der Lider an die vordere Fläche des Bulbus und den Orbitalpolster verstärken, mittelbar also auch der Thränenleitung dienen.

Die *Arterien der Orbita* sind sämmtlich Zweige der *Arteria ophthalmica*, welche unter fast rechtem Winkel aus der *Carotis* entspringt und an der inneren Seite des Opticus das orbitale Sehloch passirt.

Der Stamm der *Augenhöhlenschlagader* geht kurz nach seinem Eintritte in die Orbita in schiefer Richtung unter dem Sehnerven hinweg und läuft von hier in sanfter Krümmung nach Vorwärts, um abermals an die innere Seite des Nerven zu gelangen und dann nahe der medialen Wand der Orbita nach Vorne zu streichen. Wo sie nach Aussen vom Opticus liegt, gibt sie zahlreiche Muskeläste, die Centralschlagader der Netzhaut, die hinteren kurzen Ciliararterien und endlich den Thränenast ab, dessen Endzweige bis in die äussere Portion der Conjunctiva und der Lider reichen. In ihrem Verlaufe an der inneren Orbitalwand gibt sie ausser der langen inneren Ciliararterie Muskeläste, die beiden Art. ethmoidales und die Art. meningea ant. ab. Als *Art. supraorbitalis* theilt sie sich schliesslich in den Stirnast und in Zweige für beide Lider.

Die *Venen der Augenhöhle* bilden ein reiches Geflecht, welches nach Vorne mit der *Vena facialis anterior*, nach Hinten aber mit dem *Sinus cavernosus* und dem Plexus pterygoideus in offener Verbindung steht, so zwar, dass das Venenblut eben so leicht nach Vorne als nach Hinten abzufliessen vermag und Stauungen im Bereiche der *Augenhöhle* nicht leicht sich fühlbar machen können, wenn im Stamme der Vena facialis oder im Sinus cavernosus Circulationshindernisse gegeben sind *(Sesemann)*.

Die beiden Hauptvenenstämme der Orbita sind die *Vena ophthalmica superior* oder *cerebralis a* (Fig. 83 nach *Sesemann*) und die *Vena ophthalmica inferior b*, auch *externa* oder *facialis* genannt. Die *erstere*, welche ihrem Verlaufe nach der

Fig. 83.

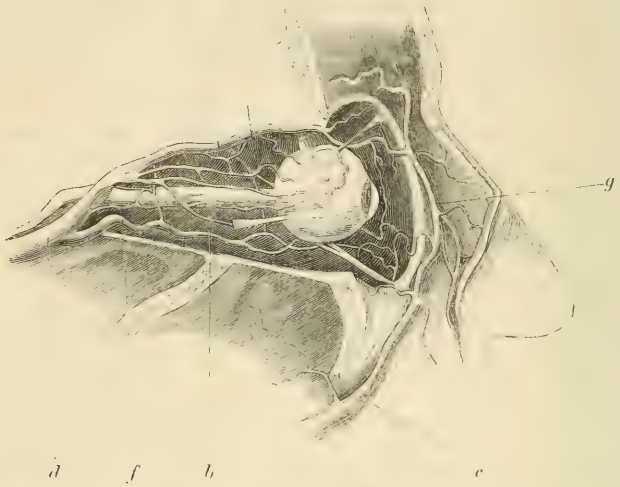

Arteria supraorbitalis entspricht, setzt sich aus einem Stirnzweige und Lidästen zusammen und communicirt in der inneren Winkelgegend durch starke Verbindungsäste theils *direct*, theils indirect durch Lidzweige, mit der *Vena angularis g* und *facialis anterior c*. Sie geht dann unter dem musc. rectus superior nach Hinten und ergiesst sich, nachdem sie die obere Augenhöhlenspalte passirt hat, in den *Sinus cavernosus d*. Auf diesem Wege anastomosirt sie durch zahlreiche Verbindungsäste mit den *Ciliarvenen e*, mit der *Vena centralis retinae f* und mit der *Vena ophthalmica inferior*. Diese *letztere* geht aus einem Geflechte hervor, welches sich im Vordertheile des Bodens der Orbita zwischen Musc. rect. inferior und internus befindet, sämmtliche untere Conjunctivalvenen so wie einige Venen aus dem unteren Lide aufnimmt, ausserdem aber auch in Verbindung steht mit der Vena ophthalmica superior und facialis anterior. Der Stamm verläuft über dem Musc. rect. inferior nach Hinten und mündet entweder in den *Sinus cavernosus* oder in die *Vena ophthalmomeningea (Hyrtl)*, deren Stamm aus der Sylvischen Grube, an der Seite des Türkensattels vorbei, durch die obere Augenhöhlenspalte in die Orbita dringt. Die untere Orbitalvene anastomosirt auf diesem Wege reichlich mit der Vena ophthalmica superior und mit der Vena facialis, mit der *Vena lacrymalis*, welche durch Conjunctivalvenen verstärkt zur Vena ophthalmica superior geht oder direct in den Sinus cavernosus mündet, und steht ferner in Verbindung mit den Ciliarvenen und dem Geflechte in der Flügelgaumengrube *(Sesemann)*.

Der Augapfel ist in das Orbitalgewebe wie in einen Polster eingesenkt. Der Widerstand des letzteren ist indessen gross genug, um den Bulbus der vereinten Kraft der vier geraden Augenmuskeln gegenüber in seiner normalen Lage *unverrückt* zu erhalten. *Abweichungen* von dieser Lage *(Statopathien, Hasner)* sind immer der Ausdruck für *Erkrankungen* der Muskeln oder des Orbitalgefüges oder des Bulbus selbst.

In neuerer Zeit interessirt man sich sehr für sie und ist lebhaft bemüht um Mittel, welche sie genau zu messen und in Zahlenwerthen auszudrücken gestatten. Man hat zu diesem Ende eigene Instrumente ersonnen *(Exophthalmometer, Ophthal-*

moprostatometer, H. Cohn, Zehender, Emmert) (Orthometer, Hasner). Mittelst derselben lässt sich der *sagittale* Abstand des Hornhautscheitels von der Mitte des *äusseren (Hasner)* oder des *oberen Orbitalrandes (H. Cohn)* sehr leicht messen und damit auch ein etwaiger *Wechsel* in der relativen Lage des Bulbus ermitteln so wie seiner Grösse nach schätzen. Für die Aufstellung von *Normalwerthen* sind jedoch die genannten Instrumente und die gewählten Punkte *nicht* geeignet, da die Hervorragung des Orbitalrandes nicht nur bei *verschiedenen* Individuen, sondern bei *demselben* Individuum auf beiden *Seiten* innerhalb weiter Grenzen *wechselt (H. Cohn)*, beim *oberen* Orbitalrande überdies der sehr wandelbare *Fettpolster* in Rechnung kömmt und ausserdem die relative Lage des *Hornhautscheitels* bei sonst ganz gleichen Verhältnissen wesentlich influencirt wird von der Länge des *Diameter anteroposterior* des Auges.

Nosologie. Entzündungen der *eigentlichen* Orbitalgebilde kommen im Ganzen nicht gar selten vor. Der Process *beschränkt* sich öfters auf die zwischen Augapfel und Periorbita gelegenen *Weichgebilde,* während in anderen Fällen *die Beinhaut* als solche oder *die Knochenwand* selbst den Sitz der Entzündung abgeben. Auch geschieht es ziemlich oft, dass *alle die genannten Organe* in den Process einbezogen werden, sei es *primär*, sei es *secundär*, in Folge der Fortpflanzung von Einem Gebilde auf die übrigen.

1. In höchst seltenen Fällen soll die *Scheidenhaut des Augapfels* den alleinigen oder vorzugsweisen Sitz einer Entzündung abgeben und unter sehr lebhaften reissenden Schmerzen grössere Productmengen zwischen Sclera und Bonnet'sche Kapsel absetzen, so dass der Bulbus etwas hervorgetrieben und in seinen Bewegungen wesentlich gehindert wird *(O. Ferral).* Die *Augapfelbindehaut* soll dabei mächtig aufgeschwollen, dunkel geröthet sein, aber wenig absondern. Die Binnenorgane des Auges hat man bald im *normalen* Zustande gefunden *(Wecker)*, bald gingen unzweifelhaft Chorioiditis und Hyalitis nebenher oder voraus *(Rydel, O. Becker).* Als *Ursachen* werden Erysipel und Verkältung genannt. Die Krankheit soll immer mit *Heilung* enden.

2. *Entzündungen des orbitalen Binde- und Fettgewebes* werden öfters beobachtet. Sie können zur *Hypertrophie* und in Folge deren zu *ständigem Exophthalmus* führen.

So sieht man bisweilen nach der Einwirkung *traumatischer* oder *physikalischer* etc. Krankheitsursachen, im Verlauf eines *Erysipelas faciei*, einer Entzündung der knöchernen Augenhöhlen*wandungen*, einer suppurativen *Panophthalmitis*, im Verlaufe hochgradiger *Syndesmitides*, den Bulbus aus der Orbita hervortreten, indem das lockere Bindegewebe, welches ihn umhüllt, in einen entzündlichen Wucherungsprocess gerathen ist und eine beträchtliche *Volumszunahme* erlitten hat. Bei genauerer Untersuchung erweiset sich dann die Schwellung gewöhnlich zum allergrössten Theile bedingt durch massenhafte *seröse* oder *gelatinöse Infiltrate*, der Process trägt mehr den Charakter des *entzündlichen Oedemes.* Es geht dieses in der Regel alsbald zurück, wenn der entzündliche Process seinem Ausgleiche näher kömmt. In einzelnen Ausnahmsfällen jedoch nimmt das Bindegewebe an Masse zu, verdichtet sich theilweise wohl auch zu *derbem sehnigen* Gebälke, in dessen Maschen ein ziemlich consistentes *sulzartiges* Product eingeschlossen erscheint. Am ersten geschieht dieses, wenn die Entzündungen des Orbitalgefüges sich oft wiederholen oder längere Zeit unterhalten werden *(Himly, Sichel, Duval).*

Relativ am häufigsten zeigt sich die Hypertrophie des Augenhöhlenpolsters neben einer analogen Uebernährung der *Schilddrüse* als *Theilerscheinung eines allgemeinen Leidens*, welches seine Quelle höchst wahrscheinlich in Erkrankung der *sympathischen Nervencentra* hat und gewöhnlich mit tiefen Störungen in der Blutbildung und Gesammternährung einhergeht *(Exophthalmus mit Kropf- und Herzleiden, Exophthalmus cachecticus, Basedow'sche Krankheit.*

Weitaus in der grössten Mehrzahl der Fälle trägt die Entzündung der Orbitalweichtheile den *suppurativen* Charakter. Gewöhnlich wird das Polster seiner *grössten Masse nach, einschliesslich der Muskelscheiden* und selbst *der Muskeln*, in den Process verwickelt. Es bilden sich dann entweder *kleine zerstreute* Abscesse, welche nicht immer mit einander zusammenhängen und von *derb infiltrirten* Partien wuchernden Bindegewebes, in grösserer Entfernung aber von *entzündlich ödematösem* Gefüge umgeben sind; oder aber es entwickelt sich eine *einzelne grössere Abscesshöhle* mit Hohlgängen und Seitenkammern, deren Seitenwandungen, so weit sie nicht von der Periorbita gebildet werden, durch *entzündliche Gewebswucherung* in grösserer oder geringerer Dicke *verhärtet* erscheinen.

3. An den *Wandungen* der Augenhöhle wird öfters die *Periostitis* beobachtet. Die gefässreiche Periorbita wird dabei in grösserem oder geringeren Umfange dicht *injicirt* und *schwillt* an, bisweilen so stark, dass bei *oberflächlicher* Lage des betreffenden Knochenstückes *Erhabenheiten* von ziemlicher Consistenz *gefühlt* werden können. Es *gehen* diese Tumoren nach Ablauf der Entzündung oft wieder *zurück*. Mitunter jedoch hinterlassen sie eine ansehnliche *Verdickung* der Beinhaut. In einzelnen Fällen *wächst der Tumor* wohl auch fort, verdichtet sich allmälig zu einem *faserig knorpeligen* Gefüge oder *verknöchert* gar und wird solchermassen *ständig*.

Meistens ist das Product der Periostitis ein *eitriges*, sei es, dass der Process gleich von vorneherein mit *grosser Intensität* auftrat, oder dass die Ungunst der obwaltenden Verhältnisse, namentlich der *Druck*, unter welchem sich die wuchernden Elemente zwischen Beinhaut und Knochen befinden, eine Höhergestaltung der Neubildungen unmöglich macht. Es wird dann von dem sich sammelnden Eiter die Beinhaut rasch in grösserer oder geringerer Ausdehnung *abgehoben*, sohin die *Blutzufuhr* zu dem unterlagernden *Knochen* beschränkt oder gar *verhindert* und in Folge davon öfters dessen Absterben, *Nekrosis*, veranlasst.

4. In der Regel erscheint die Periostitis gleich *von vorneherein mit Entzündung des unterlagernden Knochentheiles* gepaart. Bisweilen ist blos die dem Periost *zunächst* gelegene *Cortical*substanz in den Process hineingezogen. Häufiger jedoch leidet die entsprechende Partie der Knochenwandungen ihrer *ganzen Dicke* nach und dann ist meistens auch das Periost der *zweiten* Oberfläche mit den daran grenzenden *Weichtheilen* in den Process verwickelt. Das *entzündete Knochengefüge* erscheint geröthet, schwillt etwas an und verliert mehr weniger an Consistenz.

Es werden nämlich die *Kalksalze* im Bereiche des Entzündungsherdes theilweise oder ganz aufgesaugt, während die hyperämirte *bindegewebige* Auskleidung der Markkanäle und Markzellen durch die Prolification ihrer Elemente sich beträchtlich ausdehnt und auflockert.

Bei *geringer Intensität* des Processes und übrigens *günstigen* Verhältnissen kann der *Ausgleich* ein vollständiger werden. Oefters jedoch stellt sich das Knochengefüge im Bereiche des Entzündungsherdes nicht wieder vollständig und in seiner ursprünglichen Form her, der Knochen *bleibt* etwas *aufgebläht*, *porös* und *sclerosirt*. Bisweilen erheben sich in Folge fortgesetzter Wucherung wohl auch *mächtige Geschwülste* aus dem Knochengefüge, welche den aus der *Periostitis* hervorgehenden in jeder Beziehung gleichen.

In den meisten Fällen jedoch, und bei *höheren* Intensitätsgraden der Entzündung fast immer, ist *Eiterung* das Resultat der Ostitis. Es erscheint dann der aufgelockerte, schwammig gewordene, stark geröthete Knochen im Centrum des Entzündungsherdes von Eiter wie durchdrungen, es erfüllt der letztere in Gestalt kleiner Tröpfchen die Markkanälchen und Markzellen und erweitert sie, indem das wuchernde Bindegewebe sammt der knorpeligen Grundlage des Knochens schmilzt, die Kalktheilchen aber mehr und mehr aufgesaugt werden. Man findet endlich nur mehr ein knöchernes Netzwerk, dessen Maschen ganz von weichem wuchernden gefässreichen Bindegewebe und von kleinen Eitertröpfchen ausgefüllt werden, und welches die *Oberfläche* des Knochenstückes auffällig *rauh* macht. Bei *grosser* Intensität des Processes geschieht es übrigens auch ziemlich oft, dass ein Theil des entzündeten Knochens ganz *abstirbt.*

Gleichwie bei Abscessen in *Weichtheilen* die *Eiterung* nur im *Centrum* des Entzündungsherdes stattfindet, die Abscesshöhle aber von Theilen umschlossen erscheint, in welchen die entzündliche Wucherung mit *geringerer* Intensität einhergeht und Elemente producirt, welche der *Höhergestaltung* fähig und zum Ersatze des Verlorenen bestimmt sind: eben so wird die cariöse oder theilweise nekrosirte Knochenpartie immer umgrenzt von Knochgewebe, in welchem die wuchernden Elemente der *Höhergestaltung* zustreben und *Granulationen* bilden, die das lebensunfähig Gewordene allmälig von der Unterlage abheben, ausstossen und, indem sie später sich selbst zu *Knochen* oder zu *Narbengewebe* umwandeln, die Knochenlücke theilweise oder gänzlich wieder ausfüllen.

5. Eine besondere Erwähnung verdienen die *orbitalen Blutergüsse.* Dieselben rühren in der Mehrzahl der Fälle von den *in der Augenhöhle* verzweigten Gefässen her, welche dann entweder *spontan*, oder in Folge der Einwirkung *äusserer Gewalten* geborsten sind. Bei einiger Massenhaftigkeit drängen die Extravasate den Bulbus je nach ihrem Sitze nach vorne oder auch zur Seite. Sie pflegen sich zu senken und auch wohl zu diffundiren, so dass sie, obgleich ursprünglich *tief* gelegen, unter der *Bindehaut* erscheinen, diese hervorbauchen und färben können. In der Regel werden sie unschwer durch *Resorption beseitigt.* Doch kann es auch geschehen, dass sie sich *eindicken* und vermöge fort und fort *wiederholter apoplectischer Nachschübe sich häufen,* so dass der Exophthalmus ganz erstaunliche Grade erreicht und den Eindruck eines üppig wuchernden Aftergebildes macht *(Fischer).*

In anderen Fällen ist ein *Knochensprung* die Quelle des Extravasates, oder das Blut ist durch einen Riss in den Wandungen der Orbita *aus den Nachbarhöhlen* ins Fettpolster des Auges gelangt. Ist die *innere oder untere* Orbitalwand geborsten *(Lawson, Hulke)*, so kömmt es nebenbei bisweilen zum *Emphysem der Augenhöhle*, es entwickelt sich ein Exophthalmus, welcher durch *Schneuzen* gesteigert wird und durch das Knistern unter dem drückenden Finger seine Natur unzweideutig offenbart. Gewöhnlich *verheilt* die Wunde leicht und das Extravasat sammt Emphysem verschwinden spurlos. In zwei Fällen war der Bulbus durch ein Loch der unteren Orbitalwand in die *Oberkieferhöhle* dislocirt worden und einmal darin durch Narbengewebe festgewachsen *(Becker)*, das andere Mal bei Zeiten reponirt und zur vollen Functionstüchtigkeit zurückgebracht worden *(Langenbeck).* Ist die *obere* Orbitalwand gebrochen oder gesprungen *(Pepper, Hulke, Manz)*, so ist der Ausgang in der Regel, aber nicht immer *(Küchler) lethal.* Manche glauben, dass das von dem Dache der Orbita stammende Blut sich immer senke und unter der oberen Bindehauthälfte zum Vorscheine komme, sowie dass man umgekehrt von solchen *Bindehautecchymosen*, welche erst *mehrere Stunden nach* einer den Schädel treffenden schweren Gewalt sich zeigen, auf Sprünge im Orbitaldache schliessen könne. Genauere Beobachtungen und Experimente am Cadaver haben dies aber nicht ganz bestätigt. Sie ergaben, dass eine *grössere* Menge von Blut ergossen werden und auch das *Periost durchrissen* sein muss, wenn eine Fissur in dem Orbitaldache zu Bindehautecchymosen führen soll; weiters dass Blut und

Exsudate *aus der Schädelhöhle* auch *ohne Fractur* durch das Foramen opticum und durch den vordersten Theil der *oberen Augenhöhlenspalte* unter die Periorbita gelangen und, falls diese durchbrochen ist, sich in die orbitalen Weichgebilde einen Weg bahnen können. Sie *erwiesen* weiters, dass solche Bindehautecchymosen eben so gut aus den Gefässen des *Fettpolsters* stammen können, und dass die Fascia tarsoorbitalis ein Vordringen orbitaler Extravasate unter die äussere *Liddecke* hindere *(Friedberg)*.

Quellen: *Arlt*, Krankheiten des Auges. III. 339. — *Magni*, Rivista clinica 1868. — *H. Müller*, Zeitschrift f. wiss. Zoologie. IX. S. 541; Würzburg. Verhandl. IX. S. 244. — *Harling*, Zeitsch. f. rat. Med. XXIV. S. 275, 288, 293. — *Henle*, Eingeweidelehre. 1866. S. 696. — *Sappey*, Gaz. med. de Paris. 1867. S. 681. — *Winther*, Experimentalstudien. Erlangen. 1866. S. 4. — *Schwalbe*, Arch. f. mikr. Anat. VI. S. 28. — *H. Cohn*, kl. Monatbl. 1867. S. 439. — *Hasner*, Die Statopathien d. Aug. Prag. 1869. — *Sesemann*, Arch. f. Anat. u. Phys. 1869. S. 154, 162 u. f. — *Henke*, kl. Monatbl. 1869. S. 220. — *Emmert*, Zwei Fälle von Sarkom der Orbit. Bern. 1870. S. 24; kl. Monatbl. 1870. S. 33. — *Zehender*, ibid. S. 42. — *Mackenzie*, Traité d. mal. d. yeux. Traduit p. Warlomont et Testelin. I. Paris. 1856. S. 433, 434, 440, 441, 450. — *O. Ferral*, ibid. S. 450. — *Himly*, Krankheiten u. Missbildungen etc. I. Berlin. 1843. S. 365. — *Sichel*, Bull. de ther. 1846. Mai. — *Duval*, Ann. d'oc. 17. Bd. S. 201. — *Wecker*, Etudes ophth. I. Paris. 1864. S. 696. — *Stellwag*, Ophth. II. S. 880, 882, 884, 1262, 1287, 1288. — *Rydel, O. Becker*, Wien med. Wochenschrift 1866. Nr. 65, 66, 77; Wien. Augenklinik. Ber. S. 118. — *Graefe*, A. f. O. I. 1. S. 424. — *Fischer*, Lehrbuch d. ges. Entzündungen etc. Prag. 1846. S. 359. — *Knapp*, kl. Monatbl. 1863. S. 162. — *Seitz*, Handbuch d. ges. Augenheilkd. I. Erlangen. 1855. S. 85. — *J. Meyr*, Beiträge zur Augenheilkde. Wien. 1850. S. 10. — *Friedberg*, Virchow's Arch. 31. Bd. S. 344, 349, 362, 366, 369. — *Manz*, A. f. O. XII. 1. S. 1, 5. — *Lawson*, Schmidt's Jahrb. 135. Bd. S. 264. — *Pepper*, ibid. S. 201. — *Hulke*, ibid. 140. Bd. S. 203. — *Küchler*, Deutsche Klinik. 1866. Nr. 28. — *Becker*, A. f. O. XII. 2. S. 289. — *Langenbeck*, ibid. XIII. 2. S. 447.

1. Basedow'sche Krankheit.

Krankheitsbild. *Charakteristisch sind sehr auffällige Innervationsstörungen der Lidmuskeln und des Herzens, der Exophthalmus und die Kropfbildung.*

1. *Die gestörte Herzthätigkeit* bekundet sich durch *überaus beschleunigte verstärkte* und oft auch *unregelmässige Contractionen* sowie durch *systolische Blasegeräusche* im Herzen und in den grossen Gefässen der Halsgegend. Die *Palpitationen* sind oft, namentlich zeitweilig, so stark, dass die Brustwand mächtig erschüttert wird und man die Pulsationen in den Carotiden, den Gesichtsarterien und selbst in der Orbita auf Distanz wahrnehmen kann. In der Art. brachialis und cruralis soll indessen der Puls eher schwächer als in der Norm sein *(Trousseau)*. Es treten diese Palpitationen besonders bei körperlichen und geistigen *Anstrengungen*, bisweilen aber auch *ohne* Veranlassung *anfallsweise* auf und sind dann gewöhnlich mit äusserster Dispnoe und öfters auch mit Vergrösserung des Exophthalmus sowie mit einer merkbaren Anschwellung des Kropfes gepaart. Eigentliche *Herzfehler* kommen nebenbei vor, fehlen jedoch in der Regel und sind überhaupt nur *zufällige* Complicationen.

2. *Der Kropf* gedeiht zu sehr verschiedenen Graden ohne jemals indessen so beträchtlich zu werden, dass er an und für sich erhebliche Functionsstörungen bedingen könnte.

3. *Der Exophthalmus* ist mit seltenen Ausnahmen *beiderseitig*, aber nicht immer ganz gleichmässig auf beiden Augen entwickelt. Er zeigt sich oft schon sehr frühzeitig, gewöhnlich aber erst nach längerem Vorangehen der Herzsymptome und der Kropfbildung. Er ist mitunter kaum merkbar oder scheint zeitweilig völlig zurückzugehen, besonders in den ersten Stadien des Leidens, wo er überhaupt gleich dem Kropfe sehr zu schwanken pflegt. In anderen Fällen ist er überaus beträchtlich, ohne dass es jemals zu einer förmlichen Ophthalmoptosis käme. Die Vortreibung der Augäpfel erfolgt gewöhnlich in der Richtung der Orbitalaxe; nur selten kömmt es zu einer *Schiefstellung des Auges* wegen ungleichmässiger Volumszunahme des Orbitalpolsters *(Graefe)*.

Der Exophthalmus beruht nachgewiesener Massen ebenso wie die Anschwellung der Schilddrüse auf einer *Erweiterung der Gefässe*, besonders der Venen. Im Einklange damit pflegt er vorübergehend merkbar zu steigen, wenn wegen vermehrter Herzthätigkeit oder in Folge von Stauungen im oberen Hohlvenengebiete der Blutdruck in der Orbita zunimmt, umgekehrt aber geht er im Tode fast gänzlich zurück. Erst bei längerem Bestande der Blutüberfüllung kömmt es *secundär* zur *Hypertrophie* des Bindegewebes und in der Schilddrüse wohl auch zur Entwickelung choloider Cysten *(Virchow)*.

4. *Die Innervationsstörungen* kommen ebensowohl auf dem Gebiete der *Reflexthätigkeiten* als auf jenem der willkürlichen *Coordinationsbewegungen* zur Geltung und äussern sich überdies nicht selten auch unter der Gestalt *wahrer Lähmungen*.

a. In die *erste* Kategorie gehört eines der *constantesten* und gemeiniglich vom *ersten* Beginne an vorhandenen Symptome, nämlich *die weite Oeffnung der Lidspalte* und *die Unvollständigkeit und Seltenheit des rhythmischen Lidschlages*. Die *Klaffung der Lidspalte* ist gewöhnlich so gross, dass über und unter dem Hornhautrande eine ziemlich breite Zone der Sclera blosliegt. Der *rhythmische Lidschlag* bleibt oft mehrere Minuten lang gänzlich aus, ist auch meistens ein ganz *unvollständiger* und wird durch ein leichtes Einwärtsziehen und durch eine schwach schraubenförmige Drehung des Lidrandes ersetzt. Es gibt dieses Symptom im Vereine mit der weiten Oeffnung der Lidspalte der Physiognomie des Kranken das eigenthümlich *Harte* und *Starre*, welches von vielen Autoren hervorgehoben wird.

Es können diese Motilitätsstörungen nicht wohl aus dem *Exophthalmus* erklärt werden, da sie der Vortreibung des Augapfels in der Regel *lange vorangehen* und unabhängig von deren Schwankungen fallen und steigen. Der Exophthalmus *steigert* eben nur durch die Vergrösserung der Widerstände die *bereits vorhandenen* Motilitätsstörungen, bei *höheren* Entwicklungsgraden bisweilen allerdings in dem Masse, dass die Lidspalte auch *während dem Schlafe* bis zu einer gewissen Breite offen bleibt, womit eine ergiebige Quelle für andauernde und mitunter bedrohliche *Reizzustände* gesetzt wird. Es lassen sich die fraglichen Motilitätsstörungen auch nicht aus einem *tonischen Krampfe des Levator palpebrae superioris* oder des *oberen organischen Lidmuskels* ableiten, da *willkürliche* Innervationen des Kreismuskels *vollkräftige* Zusammenziehungen auslösen, deren *effective Leistung* hinter der normalen kaum zurücksteht. Die *Freiheit der willkürlichen Bewegungen* unterscheidet den Zustand aber auch gründlich von *Lähmungen im engeren Wortsinne*. Man kann also wohl sagen, es spreche sich in diesen Erscheinungen lediglich *eine Hemmung jener Reflexströmungen* aus, welche während dem *wachen* Zustande von den sensiblen Nerven der Bulbusoberfläche und von der Netzhaut beständig auf die Augenportion des 7. Gehirnnerven geleitet werden und im Kreismuskel einerseits einen gewissen Grad von *tonischer Spannung* erhalten, andererseits aber auch den *rhythmischen Lidschlag* anregen.

Mit der Sistirung des rhythmischen Lidschlages fällt der *wichtigste Factor der Thränenleitung* (S. 552), daher die Kranken, besonders anfänglich, häufig von *Thränenträufeln* zu leiden haben und dies zwar umsomehr, als die *weite* Oeffnung der Lidspalte den reizenden Eindruck der atmosphärischen Luft u. s. w. und damit auch die Secretion der Thränen steigert. In den *späteren* Stadien des Processes stumpft sich jedoch die Erregbarkeit der Gefühlsnerven beträchtlich ab, die Lidspalte wird nur mehr von Thränen überfluthet, wenn *stärkere* Reize auf das Auge wirken, bei rauher stürmischer Witterung, in rauchiger staubiger Atmosphäre etc. Unter *gewöhnlichen* Umständen dagegen wird *kaum mehr* als in der Norm abgesondert. Bei der *Geringfügigkeit* dessen und bei der reichlichen *Verdunstung* auf der stets weit entblössten Bulbusoberfläche kömmt es dann leicht zur *Vertrocknung der epithelialen Schichten.* Diese finden sich denn auch wirklich in den späteren Stadien des Leidens und bei höhergradig entwickeltem Exophthalmus ganz häufig merklich getrübt, trocken und schilferig. Damit *wachsen* selbstverständlich die Widerstände des Orbicularmuskels, während gleichzeitig die Reizwirkung der atmosphärischen Luft und äusserer Schädlichkeiten wesentlich *abnimmt.* Es steigern sich solchermassen die fraglichen Motilitätsstörungen und die Xerosis gegenseitig im fehlerhaften Cirkel und letztere gedeiht bisweilen zu einem so hohen Grade, dass das Bestreichen der Bulbusoberfläche mit einem Federbarte wohl *gefühlt* wird, aber keine Schmerzen und noch weniger Reflexkrämpfe erregt.

Die Xerose kann nach Allem *nicht als Ursache*, sondern nur als *Wirkung* der Innervationsstörungen aufgefasst werden, um so mehr als diese jener in der Regel lange *vorausgehen* und die Xerose überhaupt auch häufig während dem *ganzen* Verlaufe des Leidens *fehlt.*

b. Von *Störungen willkürlicher Coordinationsbewegungen* ist nur Eine sehr gewöhnlich. Sie äussert sich darin, dass *das obere Lid nur wenig oder gar nicht dem Bulbus folgt, wenn die Visirebene gesenkt wird (Graefe).* Man findet dieses Symptom in der Regel von den frühesten Stadien der Krankheit an neben den oben geschilderten Störungen der *Reflexthätigkeit.* Doch ist es im allgemeinen *weniger häufig*, als diese letzteren. Es wechselt gleich diesen dem Grade nach und tritt während dem Verlaufe des Leidens öfters zeitweilig auch völlig zurück.

In einem Falle wurde eine *vorübergehende vollständige Behinderung der seitlichen Blickbewegungen* beobachtet. Die Gesichtslinien beider Augen standen völlig parallel. Die Visirebene konnte beliebig gehoben oder gesenkt werden. Auch waren die *Convergenzbewegungen* völlig frei. Doch fehlte absolut das Vermögen, beide Augen gleichzeitig nach einer oder der anderen Seite hin zu richten. Während die seitlichen geraden Augenmuskeln also *Convergenzimpulsen ungehindert* folgten, waren sie für *Seitenblickinnervationen absolut gelähmt.* Es wiederholt sich darin ein ähnliches Verhalten, wie jenes des Kreismuskels, welcher auf *willkürliche* directe Impulse sich mit *normaler* Kraft zusammenzieht, während er Impulsen gegenüber, welche auf *Senkung des Blickes* zielen, in vollständiger *Unthätigkeit* verharrt.

c. Wahre Lähmungen sind im Ganzen nicht selten, aber nichts weniger als charakteristisch, meistens auch sehr wandelbar und vergänglich. Sie betreffen relativ am häufigsten die *Augenmuskeln*, seltener die *respiratorischen Gesichtsmuskeln*, den *Trigeminus* und *Opticus.*

Schiefstellungen des Auges werden in der That von verschiedenen Beobachtern als ziemlich häufige Complicationen des Basedow'schen Leidens erwähnt und

gehören nach den bisherigen Erfahrungen in der Mehrzahl der Fälle ohne Zweifel auf Rechnung von *Leitungshemmungen* der motorischen Augennerven, verhalten sich auch in *jeder* Beziehung ganz so wie diese. Immerhin mögen solche Schiefstellungen in *manchen* Fällen durch vorwaltende *Verfettigung* eines oder des anderen Augenmuskels *(Recklinghausen)* bedingt worden sein. Auch steht es fest, dass der Exophthalmus *an sich* bisweilen eine Luscitas auf rein mechanischem Wege begründet und überdiess im Verhältnisse zu seinem Entwicklungsgrade *Excursionsbeschränkungen* nach den verschiedensten Richtungen hin veranlasst.

Zu diesen Lähmungen gehört bestimmt auch die nicht ganz selten vorkommende *Mydriasis (Mooren, Demme, Heymann).* Sie erscheint ebensowohl in Verbindung mit den charakteristischen Störungen der Oculomotoriuslähmung, als *selbständig* und kann im letzteren Falle möglicher Weise von der durch den Exophthalmus verursachten *Zerrung* der Ciliarnerven abhängen. Häufiger indessen scheint sie die Bedeutung einer *centralen* Leitungshemmung zu haben.

Die Lähmungen der *respiratorischen Gesichtsmuskeln* dürften gewöhnlich unvollständig sein und äussern sich durch eine eigenthümliche Starrheit und Unbeweglichkeit der betreffenden Gesichtshälfte beim Pfeifen, Blasen etc. und bei Affecten.

Häufiger sind *Anästhesien im Trigeminusgebiete.* Sie beschränken sich öfters auf die *vordere Bulbusoberfläche* und mögen dann manchmal gleich der Mydriasis aus der Zerrung der Ciliarnerven zu erklären sein. In anderen Fällen verbreiten sie sich über *grössere* Bezirke und müssen dann auf Rechnung von Leitungsstörungen in den *Aesten* oder *Centraltheilen* des Quintus gebracht werden. Sie sind bei solcher Ausbreitung im Ganzen *sehr wandelbar* und zeigen sich auch wohl blos *anfallsweise.*

Es unterliegt keinem Zweifel, dass die *Verschwärungen der Hornhaut,* welche bei der Basedow'schen Krankheit mitunter beobachtet werden, damit zum Theile im pathogenetischen Zusammenhange stehen und dass auch die mitunter sehr beträchtliche *(Mackenzie) Vertrocknung der Bulbusoberfläche* in manchen Fällen dadurch wesentlich gefördert wird. Doch wäre es ein grosser Irrthum, wenn man *allen* Verschwärungen der Hornhaut beim Basedow'schen Leiden eine *neuroparalytische Basis* unterschieben wollte. Es kommen Ulcerationen der Hornhaut nämlich auch bei *kaum verminderter* Sensibilität, unter starker Ciliarreizung und überaus reichlichem Thränenträufeln vor. Sie finden dann ihr ätiologisches Moment wahrscheinlich in *äusseren* Irritamenten und werden durch die weite Klaffung der Lidspalte wesentlich begünstigt.

Auch *Sehstörungen* werden ausnahmsweise beobachtet, dürften jedoch gewöhnlich durch die *Mydriasis*, durch die Vertrocknung der Hornhautoberfläche u. s. w. veranlasst werden. Hie und da zeigen sich übrigens auch wohl *wirkliche Amblyopien* und in Einem Falle ist, vielleicht zufällig, eine *wahre Amaurosis* mit *completer Atrophie des Sehnerven* gefunden worden.

5. Als *Nebenerscheinungen* sind ferner anzuführen *Anämie oder Chlorose* mit hochgradiger *Ernährungsstörung*, oft bis zur äussersten Abmagerung, bei Weibern mit *Unterdrückung der Menstruation.* Es finden sich diese Zustände sehr häufig, namentlich in den *späteren* Stadien, können jedoch auch völlig *abgehen.* Theilweise im Zusammenhange damit stehen: *Verdauungsbeschwerden,* Dyspepsie, wässeriges oder blutiges Erbrechen, blutige Stühle; erschöpfende Schweisse, Hypersecretion des Harnes; äusserste Schwäche mit Neigung zum Schwindel, Ohrensausen, Kopfschmerz, häufige Ohnmachten; weiters *allgemeine nervöse Verstimmung,* grosse Reizbarkeit bis zur völligen Aenderung des Charakters. Es können diese Symptome übrigens auch bei scheinbar *normaler Blutbildung* gegeben sein und fehlen, sind also nichts Constantes *(Trousseau).*

Pathogenese. Man hat guten Grund anzunehmen, dass der *gesammte* reichhaltige Symptomencomplex des Basedow'schen Leidens aus *einer gemeinsamen* Quelle fliesse und dass diese in *Erkrankungen der Centraltheile des sympathischen Nerven* zu suchen sei (*Geigel, Friedreich*). Die pathognomonische Trias: Exophthalmus, Kropf und Herzleiden, trägt den

angioneurotischen Charakter offen an der Stirne und lässt sich mit Functionsstörungen der vasomotorischen Centra in *unmittelbaren* Zusammenhang bringen. Die vielen, höchst *unbeständigen Nebensymptome* aber, welche die Krankheit zu einem wahren Proteus gestalten, können theils als *directe*, theils als *indirecte* Folgen jenes Centralleidens gedeutet werden. Insbesondere weisen die mannigfaltigen Innervationsstörungen der motorischen und sensiblen Nerven gleichwie die häufigen *psychischen* Alterationen auf *multiple Krankheitsherde* hin, welche in den verschiedensten Punkten des *Gehirnes*, in dessen Rinde, in den einzelnen Reflex- und Coordinationscentris, in den Ursprungskernen der einzelnen Nerven u. s. w. *zerstreut* auftreten und in Anbetracht ihrer Wandelbarkeit und Vergänglichkeit wohl nur auf *umschriebene paralytische Gefässerweiterungen* zu beziehen sind, welche indessen *secundär*, wie anderwärts, so auch im Gehirne, durch Begünstigung der Filtration und entzündlichen Exsudation zu wirklichen *Verbildungen* des nervösen Gefüges führen und die davon abhängigen Functionsstörungen einigermassen *fixiren* können.

Vielseitig glaubt man den *cervicalen Grenzstrang* als den Ausgangspunkt der Krankheit bezeichnen zu müssen *(Aran, Koeben)*. Wirklich sind sehr auffällige Veränderungen desselben in einer Reihe von Fällen nachgewiesen worden *(Trousseau, Reith, Cruise, M'Donnel, Traube, Biermer, Virchow, Geigel)*. In anderen Fällen jedoch *fehlte* mit Bestimmtheit jede erkennbare Erkrankung des cervicalen Grenzstranges *(Recklinghausen, Paul, Fournier, Ollivier)*. Auch entsprechen die charakteristischen Symptome des Basedow'schen Leidens nicht jenen, welche durch *operative* und *zufällige* Leitungsunterbrechungen im Halssympathicus *(Eulenburg, Guttmann)* begründet werden. Es liegt also der Verdacht nahe, es seien die erwähnten Veränderungen des cervicalen Grenzstranges blos *zufällige* und vielleicht eben auch nur als neuroparalytische *Localherde* zu deuten. Zudem ist, allerdings nur einmal, wirklich eine *Verwachsung des Centralkanales* des Rückenmarkes und der Medulla oblongata mit deutlichen Anzeichen von Hyperämie und Entzündung in der nächsten Umgebung als wahrscheinliche Quelle des Basedow'schen Leidens nachgewiesen worden *(Geigel)*. Bei der geringen Aufmerksamkeit, welche den Centraltheilen des Sympathicus bisher geschenkt worden ist, lässt sich aber leicht annehmen, dass krankhafte Veränderungen derselben *öfter* bestehen mögen, wenn sie *macroskopisch* auch nicht immer sehr auffällig sein dürften.

Die Neigung des Basedow'schen Leidens zu multiplen Krankheitsherden in den verschiedensten Gebieten des sympathischen Nerven wird durch einen Fall *(Praël)* illustrirt, in welchem *zahlreiche Erweichungsherde* im Gehirne nachgewiesen wurden. Sie äussert sich aber auch ganz unzweideutig in dem häufigen Zustandekommen theils *reiner*, theils *mit Oedem und entzündlichen Exsudationen combinirter*, circumscripter Gefässparalysen an der Peripherie des Körpers. Hierher gehören die bisweilen halbseitigen, anfallsweise oder bei psychischen Erregungen auftretenden, mit starker Wärmeentwicklung verknüpften *tiefen Röthungen* grösserer Hautbezirke; die *ständigen* enormen Gefässerweiterungen, welche sich nicht selten an der Wange und Nase finden; die sogenannten *Taches cerebrales (Trousseau, Paul, Dusch)* und gewisse, diesen ganz analoge, *ephemere Geschwulstbildungen* in der Brauengegend und an den Lidern, welche mitunter von enormen Anschwellungen der hier streichenden *Venenstämme* oder einzelner *Arterien (Decês)* begleitet sind. Auf *entzündliche Exsudationen* zurückführbare, diffuse, ziemlich derbe Anschwellungen wurden an den Wangen und Lippen beobachtet. Auch lässt sich als Beispiel eines *secundär entzündlichen* umschriebenen Krankheitsherdes vielleicht ein Fall geltend machen, in welchem sich hochgradige Schwellung und Röthung der Bindehaut mit Exsudation eines *membranösen* Productes während dem Verlaufe des Basedow'schen Leidens wiederholt anfallsweise einstellte *(Heymann)*.

Die Ursachen des Leidens sind noch wenig erforscht. Es scheint, dass *heftige Gemüthsbewegungen* in der Aetiologie eine hervorragende Rolle spielen. Man hat die Krankheit ausnahmsweise bei *Kindern* beobachtet

(Rosenberg, Trousseau, Deval). In der Regel betrifft sie Individuen *jugendlichen* oder *mittleren* Lebensalters, besonders solche mit zarter Constitution, hellem Teint, blauen Augen, blonden oder röthlichen Haaren und reizbarem nervösen Temperamente. Schwere chronische Krankheiten und Säfteverluste erhöhen die Disposition. *Weiber* sind der Krankheit etwa vier Mal mehr als *Männer* ausgesetzt *(Dusch).*

Verlauf. Die *Entwickelung* der Krankheit in allen ihren Zügen ist bisweilen eine *überaus rasche*, innerhalb weniger Wochen, ja selbst innerhalb einiger Tage, vollendete. *In der Regel* jedoch bildet sich der Symptomencomplex nur *ganz allmälig* aus, es vergehen Monate und Jahre, während welchen blos die *Lidsymptome* bestehen und das *Herzleiden* mehr oder minder heftige und häufige Paroxysmen macht. Dann kömmt der *Kropf* und der *Exophthalmus* zum Vorscheine, worauf endlich die fehlerhafte Blutbildung, die Verdauungsstörungen etc. sich geltend machen. Mitunter jedoch gehen auch die *letzteren* Zustände voran, das Herzleiden tritt *später* hervor und nach diesem der Kropf und der Exophthalmus.

Einmal entwickelt, besteht die Krankheit oft Jahre lang mit mehr weniger auffälligen *Schwankungen* fort, so zwar, dass bei *geringer* Veränderlichkeit des Exophthalmus und des Kropfes die *übrigen* Erscheinungen einzeln oder in ihrer Gesammtheit bald stärker, bald schwächer ausgeprägt, sind. Namentlich gilt dieses von dem *Herzleiden*, welches öfters eine geraume Zeit völlig *zurücktritt*, so dass es den Anschein gewinnt, als wäre dem Uebel wirksam gesteuert, bis es auf einmal mit der früheren oder selbst *verstärkten* Heftigkeit wieder hervortritt. Aber auch die Retraction und Unbeweglichkeit der *Lider* kann verschwinden, obgleich der Exophthalmus fortbesteht.

Ausgänge. Die Krankheit kann *völlig heilen* oder wenigstens sich so weit *bessern*, dass nur von dem Kropfe und dem Exophthalmus, oder von einem der beiden, merkliche Spuren zurückbleiben. Es setzt dieses voraus, dass die krankhafte *Herzthätigkeit dauernd* beschwichtiget wird. Wo das Herzleiden *fortbesteht*, darf man erfahrungsmässig auf einen so günstigen Ausgang *niemals rechnen*, selbt wenn die *übrigen* Erscheinungen *völlig* zurückgingen, da dann in der Regel sehr bald wieder *Recidiven* eintreten. Am *wenigsten* darf man auf Besserungen in dem *Verdauungsvermögen* und in der *Blutbildung* bauen, so wie umgekehrt selbst gänzliches *Darniederliegen* dieser Functionen nicht nothwendig eine schlechte Prognose involvirt, insoferne wiederholt rasche Erholung des Kranken beobachtet worden ist, wenn unter solchen Verhältnissen das Herz zur Ruhe gelangte. Immerhin ist *schnelle Ueberhandnahme der Anämie und der Verdauungsstörung* vom Uebel, da der Kranke am Ende wohl auch an völliger Erschöpfung *stirbt (Graefe).* Im Allgemeinen ist der *Tod* kein häufiger Ausgang (7:56). Aber auch *dauernde Heilungen* sind nicht gewöhnlich *(20:56).* Ausgiebige und anhaltende *Besserungen* werden bei richtiger Therapie am öftesten (30:56) erzielt *(Dusch).*

Mitunter wird die *Cornea* bei höhergradigem Exophthalmus durch partielle *Verschwärung* zerstört und ausnahmsweise geht dann der *Bulbus durch Phthise zu Grunde.*

Behandlung. Der anerkannt *angioneurotische Charakter* der Krankheit hat in letzter Zeit zu Versuchen mit *Galvanisation des cervicalen Grenz-*

stranges angeregt und, soweit die bisherigen Erfahrungen reichen, scheint es, als ob darin wirklich ein *billigen* Anforderungen entsprechendes Mittel gefunden worden wäre. In der That geht bei zweckentsprechendem Verfahren häufig die Zahl und Stärke des Pulses zurück, das Herz beruhigt sich und die mit seinen stürmischen Bewegungen verknüpften Athmungsbeschwerden etc. weichen; auch der Ernährungszustand des Individuums wird ein günstigerer. Ueberdies pflegen der Kropf und der Exophthalmus sich in frischen Fällen rasch zu vermindern und die mannigfaltigen Innervationsstörungen der Lider etc. binnen Kurzem vollständig beseitigt zu werden. Günstige Lebensverhältnisse, Landaufenthalt, gemüthliche Ruhe scheinen dauernde Heilungen sehr zu fördern.

Einzelne loben *systematische Wasserkuren*, welche bei stark hervorstechendem Herzleiden mit dem Gebrauche der *Digitalis* zu verbinden sind *(Trousseau)*. Die *tonischen* Mittel und das *Eisen*, welche man den Verdauungsstörungen und der mangelhaften Blutbildung entgegenstellte, haben sich *nicht* bewährt. Sie werden besonders schlecht von Männern vertragen und es scheint, dass diesen *Ergotin* und *Chinin* besser bekomme *(Graefe)*. Auch liess das *Jod* im Stiche, welches man behufs einer Resorptionsbethätigung im Bereiche der Schilddrüse und der Orbita vielfach versucht hat. In einzelnen Fällen soll es sogar schwere Zufälle bedingt haben. Dafür soll *örtliche Wärmeentziehung* der *Entwickelung* des Kropfes und des Exophthalmus merkbar gesteuert haben *(Trousseau)*. Um den theilweise entblössten Bulbus zu schützen, wurde die *Tarsoraphie* empfohlen *(Graefe)*. Doch verfehlt dieselbe gewöhnlich ihren Zweck. Man schlägt daher neuerlich statt ihrer die *Tenotomie der Sehne des Aufhebemuskels* vor, insoferne dadurch eine leichte Ptosis des oberen Lides mit Sicherheit erzielt wird *(Graefe)*.

Quellen: *Basedow*, Caspers Wochenschrift 1840. — *Helfft*, ibid. 1849. Nr. 48, 49. — *Praël*, A. f. O. III. 2. S. 199, 205. — *Graefe*, ibid. S. 278. 280, 281, 285, 287, 288, 290, 293, 294, 296, 299, 305; Med. Neuigkeiten. 1864. Nr. 15; Deutsche Klinik. 1864. Nr. 16; Centralbl. 1867. S. 650; Congrès ophth. 1868. S. 58. — *Remak*, *Bezold*, ibid. — *Mackenzie*, Traité d. mal. d. yeux. Traduit p. Warlomont et Testelin I. Paris. 1856. S. 458; III. S. 146, 149. — *Wecker*, Etudes ophth. I. Paris 1864. S. 704. — *Trousseau*, Archiv. gén. de méd. XX. S. 244—248, 488. — *Guyon* u. A. ibid. S. 119, 359, 362, 365. — *Aran*, nach Trousseau. — *Reith*, kl. Mntbl. 1866. S. 138, 140. — *Recklinghausen*, ibid. S. 141. — *Gros*, ibid. 1865. S. 298. — *Gros* und *Charcot*, Gaz. med. de Paris. 1856. Nr. 38, 39; 1857. Nr. 14. — *Geigel*, Centralbl. d. m. Wiss. 1866. Nr. 48; Würzbg. med. Zeitschrift. VII. S. 84 u. f. — *Friedreich*, Lehrb. d. Herzkrankheiten. Erlangen. 1867. S. 317. — *Eulenburg*, *Landois*, Wien. med. Wochenschrift. 1867. Nr. 91. — *Eulenburg*, *Guttmann*, Arch. f. Psychiatrie. I. S. 420, 447 u. f. — *Paul*, ibid. S. 452. — *Aran*, *Koeben*, ibid. S. 434, 435. — *Decês*, ibid, S. 443. — *Deval*, ibid. S. 432. — *Traube*, *Recklinghausen*, Deutsche Klinik. 1863. S. 286. — *Heymann*, Ophth. Leipzig. 1868. S. 9. — *Stellwag*, Wien. med. Jahrbücher. 1869. S. 25, 33, 44 u. f. — *Dusch*, Lehrb. d. Herzkhtn. Leipzig. 1868. S. 349, 353 u. f. — *Baeumler*, Deutsch. Arch. IV. S. 595. — *Virchow*, Die krankhaften Geschwülste. III. S. 73 u. f. — *Cheadle*, Lancet. 1869. I. S. 845. — *Rosenberg*, Centralbl. 1866. S. 76. — *Fournier*, *Ollivier*, Centralbl. 1868. S. 124. — *Mooren*, Ophth. Beiträge. S. 32.

2. Der Augenhöhlenabscess.

Krankheitsbild. *Charakteristisch ist ein unter Entzündungserscheinungen zu Stande kommender, mit Schwellung der Bindehaut und Lider gepaarter Exophthalmus.*

Die *entzündlichen Erscheinungen* sind einigermassen wandelbar je nach der In- und Extensität des Processes. Gewöhnlich geht der letztere unter

lebhaftem, oft sogar synochalem *Fieber* einher. Die *Schmerzen* pflegen bei *einfacher* Entzündung des orbitalen Bindegewebes, also bei Abhandensein von Periostitis, mehr *dumpf* zu sein und überhaupt erst mit der Hervortreibung des Augapfels höhere Grade zu erreichen. Durch Druck auf den Bulbus, nicht aber auf den knöchernen Orbitalrand, werden sie gesteigert *(Graefe)*. Alsbald macht sich auch die Theilnahme der *Bindehaut* und der *Lider* geltend, dieselben schwellen meistens sehr beträchtlich auf und erstere bedeckt nicht selten in Gestalt mächtiger Wülste die Cornea grossen Theiles oder gänzlich.

Bei *tieferem* Sitze des orbitalen Entzündungsherdes und *geringerer* Intensität des Processes trägt *diese* Geschwulst der Bindehaut und Lider häufig den Charakter des *reinen* oder entzündlichen *Oedemes*. Bei *hochgradiger* Intensität des Processes oder mehr *oberflächlicher* Lage des Herdes hat sie indessen häufig ein *chemotisches* oder *rothlaufartiges* Ansehen, ist heiss, elastisch gespannt und tief geröthet. In letzterem Falle *stockt* dann meistens die *Absonderung* der Conjunctiva und diese erscheint dort, wo sie der Luft ausgesetzt war, vertrocknet. Bei mehr *ödematösem* Charakter der Schwellung ist hingegen die Secretion meistens *verstärkt* und kann selbst einen *blennorrhoischen* Zustand vorspiegeln.

Der *Exophthalmus* steht *meistens* im Verhältnisse zur Ausdehnung des Entzündungsherdes. Bei *tiefem* Sitze des Abscesses pflegt die Hervortreibung des Augapfels eine *mehr gleichmässige* zu sein, während bei Periostitis der Bulbus gewöhnlich vorwaltend nach *einer Seite* hin gedrängt wird. *Anfänglich* ist der Exophthalmus oft ziemlich unbedeutend und nur durch einen genauen Vergleich des Standes der beiden Hornhautcentra zu ermitteln. Späterhin aber tritt der Augapfel gewöhnlich so weit aus der Orbita heraus, dass die Lider nicht mehr geschlossen werden können und die von mächtigen Bindehautwülsten ausgefüllte Lidspalte weit klafft. Die *Bewegungen* des Augapfels sind dabei immer wesentlich behindert, oft überaus schmerzhaft und häufig sogar völlig aufgehoben.

Die *Cornea* erscheint anfänglich vollkommen rein, stark glänzend; die Pupille meistens zusammengezogen, starr und glänzend schwarz. *Bei der ophthalmoskopischen Untersuchung* findet man öfters die *Centralvenen* merklich erweitert.

Selten fehlen *subjective Gesichtserscheinungen*, immer ist das Gesichtsfeld stark *umnebelt*, oft *eingeengt*, ja in vielen Fällen ist das Lichtempfindungsvermögen sogar völlig vernichtet.

Ursachen. Die Krankheit entwickelt sich selten *ohne nachweisbare genügende Ursache*. Manchmal wird *rascher Temperaturwechsel* als nächste Veranlassung angeklagt. Das *gewichtigste* unter den ätiologischen Momenten sind jedoch *Verletzungen*, besonders *Erschütterungen, eindringende* und *durchdringende*, vornehmlich aber *verunreinigte* Wunden *(Mackenzie, Zander, Geissler, Hulke, u. A.)*

Nicht minder sind bisweilen der Gebrauch des *Glüheisens* oder starker *Aetzmittel* behufs der Verödung des Thränensackes, so wie *Einspritzungen reizender Solutionen* in den Thränenschlauch und Austritt derselben in das umgebende lockere Gefüge durch einen Riss der Wandung Veranlassung von höchst verderblichen Orbitalabscessen geworden *(Graefe)*.

Häufiger ist der Augenhöhlenabscess ein *secundäres*, durch Fortpflanzung der Entzündung von den *Nachbarorganen* her begründetes Leiden. Es entwickelt sich derselbe nicht gar selten im Verlaufe *eitriger Meningitis*, indem die Entzündung durch die beiden Augenhöhlenspalten auf das lockere

Orbitalgewebe übergeht, oder indem der Process durch *Thrombosirung der Blutleiter* auf die Venen der Orbita fortgepflanzt wird *(Knapp)*. Er ist dann oft *beiderseitig* und besteht aus einer grossen Menge *kleiner* hämorrhagischer Eiterherde, welche allenthalben und besonders in der Tiefe das von Oedem mächtig aufgeschwollene Fettpolster und die Muskeln durchsetzen. Von aussen her macht der Process dann ganz den Eindruck eines Gesichtsrothlaufes und scheint auch öfters damit verwechselt worden zu sein *(Leyden)*. Uebrigens ist nicht zu läugnen, dass das *Erysipel des Gesichtes und der behaarten Kopfhaut* öfters wirklich in die Augenhöhle vordringe und hier ganz ähnliche Eiterherde setze *(Mackenzie, Biermann)*. Dasselbe gilt von der *Phlebitis*, welche sich aus der mittelbaren oder unmittelbaren *Nachbarschaft* auf die Venen der *Orbita* fortpflanzen und so die Quelle von suppurativen Entzündungen in der Augenhöhle werden kann (*Mackenzie, Oessinger, Knapp*). Ausserdem verläuft kaum eine *suppurative Panophthalmitis*, ohne dass es zu ausgebreiteten Infiltrationen des Fettpolsters käme und manchmal ist dann theilweise Verschwärung desselben der Ausgang. Bei *eitriger Periostitis der Augenhöhlenwandungen* sind Abscedirungen der vorliegenden Weichtheile eine fast ausnahmslose Regel. Endlich bietet das Orbitalbindegewebe erfahrungsmässig einen sehr günstigen Ort für *metastatische* Ablagerungen und es sind solche Augenhöhlenabscesse im Verlaufe der *Pyämie, puerperaler* Processe, *anomal verlaufender Exantheme* u. s. w. gar nicht selten Gegenstand der Beobachtung. In einzelnen Fällen kann der Augenhöhlenabscess die Bedeutung eines *tuberculösen Localherdes* haben *(Fischer)*.

Der Verlauf ist öfters ein *wahrhaft stürmischer*, in der Regel aber wenigstens insoferne ein *acuter*, als der Process innerhalb 8—14 Tagen seinen Höhenpunkt überschreitet und von da an unter allmäliger Abnahme der entzündlichen Erscheinungen seinen Endausgängen sich zuwendet. Der *völlige Ausgleich* der durch den Process gesetzten Schäden nimmt freilich nicht gar selten Wochen und Monate, wenn nicht gar Jahre, in Anspruch.

Manchmal hat die Krankheit einen *mehr subacuten* Verlauf oder neigt gar von vorneherein zur *Chronicität*. Der Process tritt dann gewöhnlich unter *minder auffälligen* entzündlichen Erscheinungen hervor, oder es nehmen dieselben bald ab, wenn sie *anfänglich* eine grössere Intensität gezeigt haben. Der Bulbus wird inzwischen langsam bis zu einem gewissen Grade hervorgedrängt, während die Bindehaut sammt den Lidern von weichem *Oedeme* schwellen. Es vergehen so einige Wochen, ohne dass sich der Zustand, unerhebliche Exacerbationen und Remissionen der Entzündung abgerechnet, wesentlich ändert, bis endlich Kunsthilfe einschreitet oder anderweitig ein bestimmter Ausgang angebahnt wird.

In höchst seltenen Ausnahmsfällen wurden auch sogenannte *kalte Abscesse* beobachtet. Es hatte sich während Monaten und Jahren ganz allmälig Eiter innerhalb der Augenhöhle angesammelt und den Augapfel um ein Geringes nach vorne gedrängt, ohne dass irgend welche auffällige Erscheinungen das Vorhandensein einer Entzündung angedeutet hätten. Endlich aber nahm der Process einen lebhaften Aufschwung und führte unter den gewöhnlichen Symptomen eines *acuten* Orbitalabscesses zu dessen Folgezuständen *(Mackenzie, Carron du Villards)*.

Ausgänge. 1. Es kann der Process auf dem Wege der *Zertheilung* zu seinem Ausgleiche gelangen. Verhältnissmässig am *leichtesten* geschieht

dieses, *ehe* sich noch *eigentliche Abscesse* gebildet haben, also in den *Anfangsstadien* der Entzündung, wenn diese nicht mit allzugrosser Intensität aufgetreten ist.

2. Hat sich einmal *Eiter in grösseren Mengen entwickelt*, so kömmt es in der Regel zum *Durchbruche*. Während dieser sich vorbereitet, lässt gewöhnlich das Fieber nach, die etwa vorhandenen Schmerzen werden minder lästig, die Geschwulst wird weicher und endlich zeigt sich an einem Punkte *Fluctuation*. Wird auch jetzt noch nicht zur künstlichen Entleerung geschritten, so erscheint hinter der *Bindehaut* oder an der *äusseren Lidhaut*, mitunter gar in *grösserer Entfernung* vom Orbitalrande, ein *Eiterpunkt*, welcher allmälig sich vergrössert und zuletzt *durchbricht*. Es sinkt dann der Bulbus nach Massgabe der mehr oder minder vollständigen Entleerung des Abscesses zurück. Die *normale* Lage und Beweglichkeit erreicht er jedoch erst nach Verlauf einiger Zeit, da die Eiterung meistens eine geraume Weile fortdauert und auch die Induration der Höhlenwände sowie das Oedem ihrer weiteren Umgebungen nur ganz *allmälig* zurückgehen. Die *Durchbruchsöffnung* schliesst sich am Ende durch *Granulationen*.

In der Mehrzahl der Fälle öffnet sich der Abscess an einer *einzigen* Stelle. Mitunter erfolgt jedoch der Durchbruch an *mehreren* Punkten gleichzeitig oder in kurzen Zwischenpausen. Bisweilen bildet sich sogar eine *grosse Anzahl von Hohlgängen*, welche in dem Orbitalgefüge nach den verschiedensten Richtungen hin streichen und weit entfernt von einander sich öffnen.

Manchmal geschieht es, dass der Hohlgang sich nahe seiner äusseren Oeffnung durch Granulationen *schliesst*, *ehe* die Eiterung an den Wänden der eigentlichen Abscesshöhle zum Abschlusse gekommen ist. Es sammelt sich dann wieder der Eiter und das Resultat ist eine Wiederholung des ganzen Processes.

3. Der *Augapfel* wird häufig *arg beschädigt*. Allerdings verträgt er mitunter ausserordentlich viel. Es sind Beispiele bekannt, nach welchen er *weit* aus der Lidspalte hervorgetrieben werden und *wochenlang* in dieser Lage verharren kann, ohne dass er die Fähigkeit verliert, nach Rückgang der entzündlichen Erscheinungen seine Functionen im *vollen* Umfange wieder aufzunehmen. Doch ist dieses lange nicht die Regel. Nicht gar selten *pflanzt sich der Process* auf das Neurilem des *Sehnerven* fort, es entwickelt sich eine *Neuritis* oder *Neurodictyitis* mit mehr minder massenhafter Exsudation, welche schliesslich den *grauen Schwund* zurücklässt. Oder es verfällt der Opticus in Folge des von aussen her auf ihn wirkenden Druckes und der Circulationsstörung der *grauen Atrophie*, der Augapfel *erblindet*, und zwar wird dieser Ausgang nicht blos bei in- und extensiv sehr ausgebildeten, sondern auch in Fällen beobachtet, in welchen die Hervortreibung des Bulbus verhältnissmässig *gering* ist, ja er ist nach *einfachen Erysipelen* der Augengegend gesehen worden *(Graefe)*. Nicht minder kommen *Netzhautablösungen* (S. 223) im Gefolge von Orbitalabscessen vor. Oefters nimmt der Augapfel unter der Form der *Iridochorioiditis* Theil und *atrophirt (Tetzer)*, oder er geht unter den Erscheinungen der *Panophthalmitis suppurativa* zu Grunde. Mitunter *stirbt* bei grosser Intensität des Processes und bei hochgradigem Exophthalmus die *Cornea brandig ab*, oder es

entwickeln sich in ihr *Abscesse* oder *Geschwüre*, die zum Durchbruche führen und am Ende *Phthisis des Bulbus* bedingen.

Abgesehen hiervon wird aber auch die *Beweglichkeit* des in seine normale Lage zurückgekehrten Augapfels nicht immer vollständig hergestellt, es bleibt eine mehr oder minder auffällige *Luscitas* zurück. Es leidet nämlich nicht gar selten, namentlich bei ausgebreiteteren Abscessen, ein oder der andere *Muskel* oder *Nerve*, sei es *direct* durch Entzündung und partielle Vereiterung, oder *indirect* in Folge der Bildung dichter derber und weit verzweigter *Narben* im Augenhöhlenbindegewebe. Auch in Folge narbiger Contractionen der *Conjunctiva* und der *Lider* wird gar nicht selten die Beweglichkeit des Bulbus sehr vermindert oder dieser gar in einer falschen Stellung *fixirt*.

4. Von der allergrössten Wichtigkeit ist in *prognostischer* Beziehung der Umstand, dass nicht gar selten die *knöchernen Wandungen* der Orbita unter der Form einer *Periostitis* oder *Ostitis* in Mitleidenschaft gezogen werden. Die weitere Folge ist dann sehr gewöhnlich *Caries* oder *Nekrosis*. Durch eine solchermassen entstandene Lücke kann sich ausnahmsweise der Orbitalabscess in die *Nasen-* und *Highmorshöhle*, gegen die *Flügelgaumengrube* hin, oder wohl gar in die *Schädelhöhle* entleeren.

5. Im *letzteren* Falle ist meistens, aber nicht immer, *Tod* der Ausgang. Der *Tod* kann übrigens auch durch *directe Fortpflanzung* der Entzündung auf das *Gehirn* und seine *Häute* bedingt werden. Bisweilen stirbt der Kranke schon *sehr frühe*, *ehe* es noch zu massenhaften Ansammlungen von Eiter in der Orbita gekommen ist. Der lethale Ausgang ist am meisten zu fürchten, wenn der Process unter *sehr stürmischen* Symptomen auftritt, oder wenn er auf einer *Phlebitis* fusst, da sich diese ausnehmend leicht, sowohl durch *Contiguität* als auf dem Wege der *Thrombose*, von der Orbita auf das Gehirn verbreiten kann. Indem nicht gar selten die Phlebitis unter den äusseren Erscheinungen des *Erysipels* verläuft, ist es dringend zu rathen, bei rothlaufartigen Entzündungen in der Augengegend den Zustand der Venen auf das Genaueste zu prüfen, um prognostischen Irrthümern auszuweichen.

Die Behandlung ist im Grunde genommen dieselbe, wie bei Abscessen in anderen Körpertheilen. Doch treten die Indicationen vermöge der hohen Gefahr, welche der Process nach verschiedenen Richtungen hin mit sich bringt, viel dringender und bestimmter heraus. Die erste Aufgabe ist es, der *übermässigen Gewebswucherung entgegenzutreten*, sie in In- und Extensität möglichst zu beschränken oder gar zu unterdrücken. *Ist einmal Eiter* in grösserer Menge als *vorhanden* zu vermuthen, so muss so rasch als möglich zur *Entleerung des Abscesses* geschritten und weiterhin für einen *leichten Ausfluss* des purulenten Secretes sowie für einen möglichst günstigen *Verheilungsmodus* gesorgt werden.

1. Wenn ein Trauma mit Wahrscheinlichkeit oder Gewissheit als die Veranlassung des Leidens anzunehmen ist, so muss die grösste Aufmerksamkeit auf den Umstand gelenkt werden, dass möglicher Weise ein *fremder Körper* in die Orbita gedrungen und dort stecken geblieben ist. Man untersuche namentlich die *Bindehaut* auf das Genaueste, um etwaige Wunden oder Narben zu entdecken. Zu wiederholten Malen hat man hinter ganz unscheinbaren Wunden oder Narben Schrottkörner, Metall-

splitter, selbst abgebrochene Pfeifenspitzen u. dgl. gefunden. Diese waren in das Orbitalbindegewebe eingedrungen und bisweilen schon *incapsulirt (Mackenzie, Zander, Geissler, Graefe).* Weiset die Sonde einen solchen Körper nach, so muss darauf eingeschnitten und die *Extraction* bewerkstelligt werden.

Entwickelt sich der Orbitalabscess in *secundärer* Form, so muss nebenbei das *primäre* Leiden nach allen Regeln der Kunst und je nach den gegebenen Verhältnissen auch ein etwa vorhandenes *Allgemeinleiden* behandelt werden.

2. *Die Indicatio morbi* zielt in erster Linie auf ein der *jeweiligen Intensität* des Processes entsprechendes *antiphlogistisches Verfahren.* Grösste körperliche und geistige Ruhe, in der Regel Bettlage, schmale und leicht verdauliche Kost u. s. w. sind *unter allen Umständen* geboten.

Bei *grosser* Intensität der Entzündung und lebhaftem Fieber wird man oft gezwungen sein, *innerlich* antiphlogistische Mittel, kühlende Getränke, bei *heftigem Gefässsturme* die Digitalis, das Aconit und ähnliche Mittel zu verabfolgen. *Oertlich* sind *Eisüberschläge* energisch und in *ununterbrochener* Folge zu appliciren, auch durch eine wiederholte Anlegung einer grösseren Zahl von *Blutegeln* zu unterstützen. Ist die *Spannung* der Theile eine übermässige und sind auch die *Schmerzen* höchstgradig, droht der *Bulbus* in Folge dessen vielleicht gar schon unter der Form einer *Panophthalmitis* ergriffen zu werden, oder durch Verschwärung, oder durch Brand der Hornhaut zu Grunde zu gehen: so zögere man keinen Augenblick länger mit dem *Einstiche*, um wenigstens den *Druck*, unter welchem die Theile stehen, *zu vermindern.*

Es wird zu diesem Ende ein spitzes Bistouri auf 1 Zoll Tiefe zwischen dem Bulbus und der Orbitalwand an jener Seite eingesenkt, an welcher der erstere durch die Geschwulst am weitesten von der Knochenwand weggedrängt erscheint. Bei dem Einstiche muss man sich sehr gut die Streichungsverhältnisse der betreffenden Wand vergegenwärtigen, an der *Innenseite* des Augapfels das Messer etwas schief nach hinten und nach aussen von der Medianlinie des Kopfes, an der *Aussenseite* aber schief nach innen und hinten horizontal vorschieben.

Halten sich die Entzündungssymptome innerhalb den Grenzen der Mässigkeit, so genügen neben strengem antiphlogistischen Verhalten des Kranken *zeitweilige* Eisüberschläge. Bei der *subacuten* Form, wenn keine örtliche Temperaturerhöhung nachweisbar ist, empfiehlt sich der *Verband mit Watta.*

3. Sobald man Grund hat, *beträchtliche Eiteransammlungen innerhalb der Orbita als gegeben zu vermuthen*, muss unter allen Verhältnissen sogleich deren *Entleerung* durch einen in der vorerwähnten Weise auszuführenden operativen Eingriff angestrebt werden, widrigenfalls man Gefahr läuft, dass die eitrige Zerstörung weiter und weiter greift, dass sich Hohlgänge nach den verschiedensten Richtungen bilden, der Knochen und Bulbus in Mitleidenschaft gezogen werden und am Ende hässliche und für die Functionstüchtigkeit des Augapfels höchst verderbliche Narben zu Stande kommen.

Es ist besser *zu früh*, als zu spät den Einstich zu machen. Wartet man, bis sich an einer Stelle *Fluctuation* oder gar schon ein *Eiterpunkt* bemerklich macht, so wird man häufig die eben genannten und noch schlimmere Folgen zu beklagen haben. Operirt man aber zu früh und entleert sich nur sehr wenig oder gar kein

Eiter, so ist damit durchaus *kein Schaden* gestiftet, im Gegentheile geschieht es dann sehr gewöhnlich, dass alle Erscheinungen überraschend schnell an Intensität abnehmen und der Process seinem Ausgleiche zugeht. Es ist nämlich der *Druck*, unter welchem sich das wuchernde Gefüge befindet, *an und für sich* ein die Vegetationsverhältnisse missliebig beeinflussendes Moment. Dieser Druck wird aber durch die theilweise Trennung der Fascien, sowie durch die Blutung und auch durch die Entleerung kleiner Abscesshöhlen, wesentlich herabgesetzt. Ausserdem öffnen sich kleine Abscesse leichter in den nahen Wundkanal, als sie nach vorne durchbrechen. Falls sich daher unmittelbar nach der Eröffnung *nichts* entleeren würde, darf man mit einiger Zuversicht hoffen, dass dieses *nach der Hand* in kurzer Zeit geschehe und dass so der Zweck erreicht werde. Im schlimmsten Falle muss man nach einiger Zeit den Eingriff *wiederholen.*

Nach dem Einstiche darf man den Ausfluss immer nur durch einen *sehr mässigen* Druck fördern. *Einspritzungen* in den Wundkanal behufs der Ausschwemmung eitriger Producte sind zu *unterlassen*, da sich das Wasser in dem lockeren Gefüge *diffundiren* und Veranlassung zu einer beträchtlichen Steigerung der Entzündung, somit auch zur Erweiterung der Grenzen der Eiterung geben kann. Wohl thut man, alsbald nach der Operation mittelst vorsichtiger *Sondirung* nach etwaigen Erkrankungen der *Knochenwandungen* zu forschen. Findet sich *Caries* oder *Nekrosis*, so ist nach den später zu erörternden Regeln vorzugehen. *Jedenfalls muss der Wundkanal offen erhalten werden*, bis sich kein Eiter mehr entleert und die Abscesshöhle Zeit gefunden hat, sich vom *Grunde* aus durch Granulationen auszufüllen. Das Mittel hierzu ist die *Einführung eines dünnen Kautschukröhrchens*, das an den Seiten kleine Löcher hat und so dem Eiter einen beständigen Ausfluss ermöglicht. Verstopft sich dessen vordere Mündung durch vertrocknetes Product, so muss mit einer zarten Sonde die Durchgängigkeit wieder hergestellt werden.

Wuchern die Granulationen gar zu üppig über die Oberfläche der Bindehaut hervor, so sind selbe durch Betupfung mit *Opiumtinctur* niederzuhalten und nöthigenfalls mit der Schere *abzutragen.*

Bleibt nach Verschluss der Oeffnung der *Bulbus* noch etwas *vorgedrängt* und zögert das Oedem der Conjunctiva mit der Rückbildung, so ist ein *Druckverband* anzulegen und durch einige Zeit zu tragen. Er führt meistens rasch zu dem gewünschten Ziele.

Zeigt sich im Verlaufe des Leidens der *Bulbus überaus hart und gespannt*, oder entwickelt sich ein *Hypopyon*, so ist die *Paracentesis corneae dringend* geboten und nöthigenfalls auch zu *wiederholen.* Hat sich Eiter im *hinteren Augenraume* angesammelt, so ist es um den Bulbus geschehen, doch versäume man nicht, den Eiter so bald als möglich durch einen *Einstich in die Sclera* zu entleeren, um die Qualen des Kranken zu mildern und zu retten, was zu retten ist.

Versuche, *Stellungsanomalien des Augapfels und der Lider*, wie sie öfters durch die Zusammenziehung der Narben bedingt werden, durch Verbände u. s. w. zu verhindern, bleiben fast immer fruchtlos. Wo die Verhältnisse die Möglichkeit eines günstigen Erfolges zulassen, darf man derartige Versuche natürlich nicht vernachlässigen.

Die Regeln für die Behandlung, welche Affectionen des *Gehirnes* erheischen, gibt die specielle Therapie.

Quellen: *Mackenzie*, Traité d. mal. d. yeux. Traduit p. Warlomont et Testelin. I. Paris. 1856. S. 2 u. f., 168, 171, 441, 443. — *Himly*, Krankheiten u. Missbildungen. I. Berlin. 1843. S. 363. — *Carron du Villards*, nach Arlt, Krankheiten des Auges. III. Prag. 1856. S. 425. — *Fischer*, Lehrb. der ges. Entzündungen. Prag. 1846. S. 359. — *Stellwag*, Ophth. II. 1257, 1261, 1263, 1333. Nota 261 u. f. — *Leyden*, Virchow's Archiv. 29. Bd. S. 199. — *Graefe*, kl. Monatbl. 1863. S. 49,

50, 53, 56, 58, 59; Virchow's Jahresber. 1868. II. S. 510. — *Berlin*, ibid. 1866. S. 77. — *Tetzer, Rydel*, Wien. med. Jahrb. 1866. 4. S. 75, 77. — *O. Becker*, Wien. med. Wochenschrift. 1866. Nr. 65. — *Küchler*, Deutsche Klinik. 1866. Nr. 21. — *Mooren*, Ophth. Beitr. S. 26. — *Biermann*, klin. Monatbl. 1869. S. 71. — *Knapp*, A. f. O. XIV. 2. S. 234. — *Hulke*, Lancet. 1867. II. S. 395; Schmidt's Jahrb. 140. Bd. S. 203. — *Oettinger*, Schmidt's Jahrb. 133. Bd. S. 328. — *Zander, Geissler*, Verletzungen d. Auges. 1864. S. 219, 291, 335, 399.

3. Periostitis mit Caries und Nekrosis der Orbitalknochenwandungen.

Krankheitsbild und **Verlauf.** Im *ersten Beginne* macht die Krankheit meistens ganz den Eindruck eines *einfachen Abscesses* und lässt sich davon oft platterdings nicht mit Gewissheit unterscheiden, bis sich der Eiter entleert hat und durch den solchermassen entstandenen geschwürigen Hohlgang eine Sonde eingeführt werden kann. Doch pflegen gleich von vorneherein *lebhaftere Schmerzen* zu bestehen, welche oft weithin *ausstrahlen* und in der Regel durch *Druck* sowie durch *Klopfen auf den knöchernen Orbitalrand* sehr auffällig gesteigert werden. Auch nehmen die überlagernden Theile der *Bindehaut* und der *äusseren Haut* gewöhnlich *später* Antheil an der Entzündung. Ausserdem wird bei *tieferem* Sitze des Leidens, und wenn nicht gerade *die Spitze der Pyramide* das Herdcentrum abgibt, der Augapfel *nicht so gleichmässig* von der Geschwulst umgeben und nach vorne getrieben, wie beim einfachen Orbitalabscesse, sondern je nach der Oertlichkeit der erkrankten Wandpartie vorwiegend bald nach *dieser* bald nach *jener Seite gedrängt* und in seinen Bewegungen gehemmt.

Der Process entwickelt sich öfters in *acuter* Form, unter *lebhaftem Fieber* und *intensiven Entzündungserscheinungen*, welche sich rasch zu steigern pflegen, bis die Eiterung im Gange ist und der Durchbruch sich allmälig vorbereitet.

In anderen Fällen ist die *Intensität* des Processes gleich von vorneherein eine *mässige*. Derselbe entwickelt sich dann weniger rapid oder neigt gar zum *subacuten* Verlaufe, indem Wochen vergehen können, ehe es zum eitrigen Durchbruche kömmt. Das *Fieber* fehlt gänzlich oder macht sich nur zeitweise bemerkbar. Die entzündliche Geschwulst der Weichtheile trägt mehr den Charakter des *einfachen Oedems*. Die *Schmerzen* jedoch sind meistens ziemlich bedeutend. Sie treten mitunter, z. B. bei *syphilitischer* Grundlage, nur *periodisch*, zu gewissen Tageszeiten auf; in der Regel aber sind sie *continuirlich* und schwanken zwischen Exacerbationen und Remissionen. Sie werden gewöhnlich als spannend oder reissend bezeichnet. Ist der knöcherne *Augenhöhlenrand* oder dessen *nächste Umgebung* ergriffen, so kann man bisweilen die *Auftreibung* des Knochens oder die Abhebung der Beinhaut, letztere durch das Auftreten eines undeutlich fluctuirenden härtlichen *Tumors*, nachweisen.

Sehr häufig endlich entwickelt sich das Knochenleiden *überaus langsam und schleichend* unter so *unmerklichen* Erscheinungen, dass es lange Zeit ganz *unbeachtet* bleiben kann, bis endlich nach Wochen oder Monaten der

Process einen Aufschwung nimmt und der Eiter zum Durchbruche gelangt. Besonders bei *tiefem* Sitze des Herdes wird die Krankheit oft übersehen, *da objective* Symptome fast ganz fehlen und höchstens ein von Zeit zu Zeit exacerbirender *Schmerz*, welcher übrigens durch Druck auf den Orbitalrand nicht immer wesentlich gesteigert oder hervorgerufen wird, auf die vorhandene Störung hindeutet. Bei *mehr oberflächlicher* Lage des erkrankten Knochenstückes ist jedoch die merkliche Verdickung des Knochens oder die blasige Hervorbauchung der Beinhaut auffällig genug, um diagnostische Irrthümer zu verhindern.

Der *Durchbruch* erfolgt in der Regel nach aussen durch die *Bindehaut* oder die *Lidhaut*, ersteres, wenn der Eiterherd *hinter* der Fascia tarso-orbitalis gelegen ist, letzteres, wenn der Knochen*rand* den Sitz des Leidens abgibt. Meistens bildet sich nur *Ein* Hohlgang, selten bohrt sich der Eiter an *mehreren* von einander entfernten Stellen eine Bahn. Ausnahmsweise kömmt es indessen wohl auch vor, dass nach partieller Zerstörung der Wandknochen der Abscess sich *in die Nasen-, Stirn- oder Highmorshöhle entleert*, oder dass er in die *Schädelhöhle* sich ergiesst.

Der *Eiter*, welcher sich durch den Hohlgang entleert, ist gemeiniglich von übler Beschaffenheit, schwärzt silberne Sonden oder zeigt wohl gar schon durch Missfärbigkeit und Gestank seine fortgeschrittene *Zersetzung*. Erst wenn das Knochenübel seiner *Heilung zuschreitet*, wird er dicker und gutartiger. Dem entsprechend tragen denn auch die Wandungen der Eiterhöhle und des Hohlganges ganz den Charakter einer wahren *Verschwärung*, was sich besonders an der *Mündung* der Cloake offenbart, welche meistens in grösserem oder geringerem Umfange von geschwelltem aber schlaffen, mit einem Stiche ins Blaue oder Braune tief gerötheten, nicht selten granulirenden Gefüge umgeben erscheint.

Eine durch den Hohlgang eingeführte Sonde lässt dann leicht die *Rauhigkeit* des betreffenden Knochenstückes, so wie etwa bereits aufgeschossene Granulationen durch das Gefühl wahrnehmen. Selten nur findet man gleich anfänglich ein *Knochenstück lose* und *verschiebbar*, da die *Abstossung* nekrosirter Splitter gewöhnlich längere Zeit in Anspruch nimmt. Ausnahmsweise gelangt man mittelst der Sonde durch eine von rauhem Knochengefüge umgrenzte Oeffnung in eine *nachbarliche Höhle;* doch geschieht dieses sehr selten, da eben die Caries und Nekrose meistens nur *oberflächlich* sind.

Der Hohlgang schliesst sich *dauernd* erst dann, wenn die Caries *wirklich getilgt* oder das etwa abgestorbene Knochenstück *ausgestossen* ist. Erfolgt die Schliessung *früher*, sei es durch üppig wuchernde Granulationen oder durch förmliche *Narbenbildung*, so sammelt sich der Eiter in der Tiefe und der Process *wiederholt* sich, wobei gewöhnlich die eitrige Zerstörung der Weichtheile sowohl als auch des Knochens eine bedauerliche Ausbreitung gewinnt. Sehr häufig vergehen viele Monate und selbst Jahre, ehe der Process seinen Abschluss findet.

Ursachen. *Primär* entwickelt sich die Krankheit nicht gar selten in Folge von *Erschütterungen* und *Verletzungen* der Augenhöhlenwände, wobei wohl zu merken ist, dass öfters Wochen und Monate vergehen, ehe sie sich durch *äussere* Erscheinungen zu erkennen gibt. In neuerer Zeit ist sie öfters auch durch unvorsichtiges Gebahren bei *Verödung des Thränen-*

sackes hervorgerufen worden. Ausserdem stellt sie manchmal einen *Localherd* der allgemeinen *Syphilis* dar und verläuft dann gewöhnlich *subacut.* Auch die *Mercurialdyscrasie* und *Gicht* werden als pathogenetische Momente betrachtet. Am häufigsten jedoch liegt der Caries und Nekrose *Scrophulosis* zu Grunde, daher sich dieselbe denn auch in einem überaus grossen procentarischen Verhältnisse bei elenden, schlecht genährten Kindern findet. Sie tritt dann oft an einer *grossen Anzahl von Knochen gleichzeitig* oder in kurzen Zwischenpausen auf und zeichnet sich meistens durch ausserordentliche *Torpidität* und überaus *schleppenden Verlauf* aus. Ihr Lieblingssitz ist der knöcherne *Orbitalrand* und besonders dessen *äussere untere* Partie. Oft fehlt wohl auch *jede nachweisbare* Veranlassung, der Process entwickelt sich scheinbar *spontan* in sonst *völlig gesunden* Individuen.

Secundär kömmt es zur Caries und Nekrose manchmal im Gefolge von *Orbitalabscessen*, von *Dacryocystitis phlegmonosa*, mitunter auch nach *Erysipelas faciei* und durch *Embolie.* In einzelnen Fällen werden die Orbitalknochenwandungen durch *Fortpflanzung* des Processes von den umgebenden Theilen des *Gesichtsskeletes* in den Process verwickelt. Auch *Geschwülste,* welche sich in den *nachbarlichen Höhlen* entwickeln und deren Wandungen aus einander treiben, werden nicht selten Veranlassung der Caries und Nekrose. Endlich ist noch die *Meningitis suppurativa* und der *Gehirnabscess* als mögliches pathogenetisches Moment zu erwähnen. In der That weisen nicht wenige Erfahrungen darauf hin, dass *primär in der Schädelhöhle* auftretende Eiterherde durch cariöse oder nekrotische Zerstörung der Orbitaldecke sich einen Weg nach aussen bahnen und dadurch zur Heilung gelangen können.

Ausgänge. In der Regel endet der Process mit *Heilung*, nachdem der cariöse Knochentheil seine Rauhigkeit verloren und eine etwa lebensunfähig gewordene nekrosirte Partie sich abgestossen hat, was meistens ganz allmälig in *kleinen*, oft mikroskopischen Splittern, selten in *grösseren* Fragmenten geschieht. Es entwickeln sich dann an der früher rauhen Stelle oder am Rande der Knochenlücke *Granulationen*, der aus dem Hohlgange abfliessende Eiter wird sparsamer und gewinnt ein besseres Aussehen, die Cloake selbst wird enger, die Umgebung ihrer äusseren Mündung wird blässer und zeigt eine *hellere* Nuance von Roth; endlich schliesst sich die Cloake, um nicht mehr aufzubrechen.

Bisweilen wird auf diese Weise die Heilung vollendet, *ohne dass erhebliche Schäden* aus dem Processe resultiren. Viel häufiger indessen führt die *Narbenbildung* zu höchst bedauerlichen ständigen *Folgeübeln*, welche an und für sich die *Function* des Auges und selbst den *Bestand* desselben in Frage stellen können. Es hängt dieses natürlich zum grossen Theile von der *Oertlichkeit* des Krankheitsherdes und von dessen *Ausbreitung* ab.

Am häufigsten kömmt die Caries und Nekrose am *Augenhöhlenrande* vor und zerstört kleinere oder grössere Portionen der *Randleiste*, was sich zum Theile daraus erklärt, dass diese Partie am meisten der *Verletzung* ausgesetzt ist und dass bei disponirten Individuen, in specie bei *scrophulösen* Kindern, schon anscheinend ganz *geringfügige* Traumen hinreichen, um Entzündungen üblen Charakters im Knochen hervorzurufen. Das Resultat ist eine tiefe trichterförmige *narbige Einziehung der äusseren Haut*,

welche in den meisten Fällen ein mehr weniger hochgradiges *Ectropium* mit sich bringt (S. 538, *c.*).

Auch im *vorderen Drittheile der Orbitalwände* wird der Process ziemlich oft beobachtet. Bei scrophulösen Kindern ist vornehmlich die *Thränendrüsengrube* ausgesetzt. Die Folge davon ist meistens *narbige Umstülpung des oberen Lides* oder ein durch Verkürzung der *äusseren Lidhaut* bedingter *Lagophthalmus*. Es verschwärt unter solchen Verhältnissen nämlich ganz gewöhnlich die äussere Decke rings um die Mündung der Cloake und zieht sich weiterhin unter narbiger Schrumpfung sehr bedeutend zusammen, während gleichzeitig die der *Knochenoberfläche* entsprossenen Granulationen und das die Abscesshöhle sowie die Cloake *umgebende* wuchernde Gefüge sich in *dichtes Narbengefüge* umwandeln, welches sich mehr und mehr contrahirt und so die Lidnarbe oft fast unmittelbar an die Knochennarbe heranzieht. Ist die *innere* Partie der *vorderen* Wandportion der Sitz des Leidens, so wird meistens der *Thränensack* in den Process einbezogen und geschädigt.

Minder häufig kömmt die Caries und Nekrose an den *hinteren Portionen* der Orbitalwände vor. Es sind dieses die *schlimmsten* Fälle. Das Knochenleiden führt dann nämlich *immer* zu *sehr ausgebreiteten* Vereiterungen des Orbitalzellgewebes und deren Folgen. Nicht selten wird der *Sehnerve* ergriffen und durch *Entzündung* functionsuntüchtig gemacht, oder durch die Aufschwellung des Knochens und Hervortreibung der Periorbita im Foramen opticum *zusammengedrückt* und zur *Atrophie* gebracht (*Horner*). Ueberdies liegt unter solchen Verhältnissen der *lethale Ausgang* nicht gar ferne. Es ist nämlich die *massenhafte* und durch *lange Zeit anhaltende Eiteraussonderung* an und für sich genügend, um ohnehin schon sehr herabgekommene schwächliche Individuen völlig zu erschöpfen. Sind die Augenhöhlenwandungen vielleicht gar nur *secundär*, z. B. durch eine weiter und weiter fortschreitende *Ozäna*, in Mitleidenschaft gezogen worden, oder hat sich, wie dieses besonders bei *syphilitischem* Grundleiden bisweilen geschieht, eine anfänglich engumgrenzte Caries der Orbitalwandungen allmälig über *grosse Theile des Gesichtsskeletes* ausgebreitet, so unterliegen am Ende wohl auch *kräftige* Leute. Abgesehen hiervon ist die *Nähe des Gehirnes* von grösstem Belange. Bei Caries und Nekrose des *Orbitaldaches* leiden früher oder später immer die *Meninges* und wohl gar das *Gehirn* mit und verrathen dieses gewöhnlich auch durch ganz auffällige Symptome. In manchen Fällen wird hierdurch schon *sehr frühzeitig* der Tod herbeigeführt. Bisweilen erfolgt derselbe *urplötzlich* unter apoplectischen Erscheinungen, indem der orbitale Eiterherd durch die cariöse oder nekrotische Lücke des Augenhöhlendaches in die Schädelhöhle *perforirt*. Häufig tritt der Tod jedoch erst *spät* und nach *langem* Leiden ein. Es ist überhaupt ganz merkwürdig, was der Organismus in dieser Beziehung vertragen kann. Es sind nicht wenige Fälle bekannt, in welchen die orbitale Abscesshöhle durch eine solche cariöse, oder einfach in Folge von *Usur* entstandene Knochenlücke mit nuss- bis hühnereigrossen *Gehirnabscessen* im Zusammenhange stand, so dass letztere in der nach aussen führenden Cloake ihren Abzugskanal hatten. Derartige Gehirnabscesse bestanden Monate und Jahre ohne sonderlich auffallende, darauf hinweisende Symptome und gelangten am Ende wohl gar zu *dauernder Heilung* durch Narbenbildung.

Behandlung. Wie bei Caries und Nekrosis an anderen Theilen des Skeletes zielt die erste Indication auf *Tilgung* oder *thunlichste Beschränkung* des entzündlichen *Gewebswucherungsprocesses*. Die *zweite* Sorge ist auf *möglichst rasche Entleerung* des etwa schon angesammelten Eiters und auf *Erhaltung eines freien Abflusses*, so wie auf *Begünstigung der Ausstossung* abgestorbener Knochentheile zu richten. Endlich hat die Therapie auch noch Einfluss zu nehmen auf den *Vernarbungsprocess*, um wo möglich die darin begründeten misslichen Folgen auf ein Kleinstes zu reduciren.

1. Die *Causalindication* tritt besonders drängend bei *dyscratischem* Grundleiden hervor und fordert häufig eine energische *allgemeine* Behandlung. Ohne diese ist bei *syphilitischer* oder *scrophulöser* Basis in der That wenig oder nichts zu erwarten. Aber auch dann, wenn in Folge des Knochenleidens der *gesammte* Organismus hart mitgenommen worden ist, kann eine entsprechende *allgemeine* Behandlung nicht entbehrt werden, indem missliche Vegetationsverhältnisse des ganzen Körpers höchst ungünstig auf das *Localleiden* zurückwirken. Es versteht sich von selbst, dass dort, wo die Caries oder Nekrose der Augenhöhlenwandungen ein *secundäres* Leiden ist, der *primären* Affection die gebührende therapeutische Beachtung gezollt werden müsse.

2. Die *directe* Behandlung fällt mit der des Orbitalabscesses nahe zusammen. Im *ersten Stadium* ist die *Antiphlogose* je nach Massgabe der Intensität des Processes mehr minder streng zu handhaben. Bei *sehr chronisch* einhergehenden Processen ist allerdings die *locale* Antiphlogose von geringem Erfolge und muss sich meisthin auf die in ihrer Wirkung sehr problematischen Einreibungen von *Mercurialsalben*, auf Anlegung eines *Wattaverbandes* u. dgl. beschränken. Doch sind derlei Processe meistens *dyscratischer* Natur, und gelingt es, das *Grundleiden* zu heben, so sind *locale*, auf Antiphlogose zielende Eingriffe in der Regel ganz entbehrlich.

3. *Sobald sich die Bildung eines Eiterherdes verräth*, muss *sogleich zur Eröffnung* geschritten werden. Die Regeln hierfür sind S. 595 angegeben worden. Zeigt sich dabei die *Beinhaut* stark verdickt oder gar blasig vom Eiter emporgehoben, so ist es von grösster Wichtigkeit, dieselbe *bis auf den Knochen* zu spalten, um einerseits die Spannung zu beheben, anderseits aber auch um die *weitere* Ablösung des Periostes vom Knochen zu verhindern. Bei *mehr oberflächlichem* Sitze des Entzündungsherdes unterliegt dieses keinerlei Schwierigkeiten. Bei *tiefer* Lage des Herdes ist es öfters nicht ausführbar. Da ist es aber auch selten möglich, den fraglichen Zustand mit Sicherheit zu *erkennen*, daher gewöhnlich der *spontane* Durchbruch abgewartet wird.

4. *Hat sich der Eiterherd nach aussen entleert*, so muss die Schliessung der Cloake *gehindert* werden, was durch Einführung mit Fett bestrichener Charpiewieken oder besser durchlöcherter feiner Kautschukröhren, deren Lichtungen mit Sorgfalt offen zu erhalten sind, geschieht. Nicht zu vernachlässigen sind hierbei *öftere Sondirungen*, um den Zustand des erkrankten Knochens zu prüfen und etwa bereits *abgestossene*, in der Cloake liegende Knochensplitter bald zu entdecken und mit der Pincette nach aussen zu fördern. Manche greifen bei oberflächlicher Lage des Herdes wohl auch zu eigens construirten zarten *Trepanen (Demarquay)*. Nimmt der Process einen *sehr schleppenden Verlauf*, fehlen alle Reizsymptome, entleert sich

ein dünnflüssiger Eiter, so kann wohl auch durch Bestreichung der Charpiewieke *mit reizenden Salben*, durch *Aetzungen* mit Höllenstein und, bei *oberflächlicher* Lage des afficirten Knochentheiles, durch Anwendung des *Glüheisens* der Abschluss des Processes gefördert werden. *Uebermässig wuchernde Granulationen* sind immer durch Höllenstein oder Opiumtinctur niederzuhalten. Erst wenn der Knochen *jede Rauhigkeit verloren* hat und *alles nekrotische abgestossen* ist, ausserdem aber auch nur *sehr wenig gutartiger Eiter* ausgeschieden wird, darf die Cloake *zur Heilung* geführt werden.

5. Um *Verkürzungen der Lidhaut* und *Ectropien* zu verhindern, dürfte bei Caries und Nekrosis des Orbital*randes* die *Tarsoraphie* erspriessliche Dienste leisten. Bei *tieferem* Sitze des Knochenleidens sind alle Versuche vergeblich, welche gemacht werden könnten, um den aus der Narbenbildung direct resultirenden Schäden wirksam entgegenzutreten.

Quellen: *Mackenzie*, Traité d. mal. d. yeux. Traduit p. Warlomont et Testelin. I. Paris. 1856. S. 37, 40—53. — *Stellwag*, Ophth. II. S. 1343. Nota 301. — *Graefe*, A. f. O. I. 1. S. 430, 433; IV. 2. S. 162; kl. Mntbl. 1863. S. 50. — *Horner*, kl. Mntbl. 1863. S. 71, 74—77. — *Heymann*, A. f. O. VII. 1. S. 144. — *Pagenstecher* und *Sämisch*, kl. Beobachtungen. I. Wiesbaden. 1861. S. 75. — *Demarquay*, Centralbl. 1868. S. 862. — *Hulke*, Lancet. 1867. II. S. 395.

ZWEITES HAUPTSTÜCK.

Die krankhaften Geschwülste.

Nosologie, Krankheitsbild und **Verlauf.** Es kommen in dem *Augapfel* sowie in seinen *Hilfs- und Schutzorganen* krankhafte Geschwülste der mannigfaltigsten Art vor. Manche trifft man *hier* sehr *selten*, manche werden *häufiger* beobachtet. Gewisse finden sich nur in *bestimmten* Organen; andere können hier und da und wohl auch in *jedem* beliebigen gefässhältigen Theile ihre Wurzel schlagen.

Man pflegte sie früher in *gutartige* und *bösartige* zu scheiden und bezeichnete mit *letzterem* Namen solche, welche bei mehr oder weniger raschem Wachsthume sich auf Gewebe der *verschiedensten* Art ausbreiten und diese zerstören, auch gerne durch Vermittelung der *Lymph-* und *Blutbahnen* weiter schreiten, in Organen der differentesten Systeme neue Herde bilden, daher schwer zu beseitigen sind, in der Regel recidiviren und am Ende sogar *allgemein* werden, einen *constitutionellen Habitus* annehmen.

Es haften diese Eigenschaften jedoch nicht an *bestimmten specifischen* Elementen, so dass aus dem Vorhandensein oder Fehlen derselben auf den gut- oder bösartigen Charakter einer Geschwulst geschlossen werden könnte. Vielmehr wiederholen sich an dem Gefüge der mannigfaltigsten Geschwulstarten nur die Typen *normaler* Gebilde, des Epithels, der Muskelzelle, des Bindegewebes in seinen verschiedenen Modificationen, des Knorpels, Knochens

u. s. w. Ueberhaupt sind nicht sowohl die *Formelemente an sich* das über die Gut- und Bösartigkeit entscheidende, sondern deren grössere oder geringere *Uebereinstimmung mit den Mutterzellen*, aus welchen sie hervorgingen. *Dieselben* Elemente haben eine *verschiedene* prognostische Bedeutung, je nachdem sie diesem oder jenem Gefüge entsprossen sind, je nachdem sie also *homolog* oder *heterolog* erscheinen. Sie sind geradezu *bedenklich*, wenn sie sich *weit von dem Typus des Muttergewebes* entfernen oder gar *aus der histologischen Reihe* desselben *heraustreten*, z. B. im Bindegewebe oder Knorpel den *epithelialen* Charakter annehmen. Ihre *Bösartigkeit wächst*, wenn sie *sehr saftig* sind und zumal wenn sie *reichliche* Mengen eines ausdrückbaren *Saftes* in die Intercellularsubstanz abscheiden; oder wenn sie *sehr vergänglich sind*, rasch zerfallen und durch üppige Wucherung immer wieder regenerirt werden; oder endlich wenn der *Boden*, auf welchem sie sich entwickeln, von *Lymph-* und *Blutgefässen dicht durchwebt* ist. In dem Masse nämlich, als der Gehalt einer Geschwulst an Saft oder recrementitiellen Bestandtheilen und an Lymph- und Blutgefässen zunimmt, wachsen auch die Bedingungen für die *Aufnahme krankhafter Stoffe ins Blut* und für deren Verführung durch den ganzen Körper. Die nächste Folge sind dann Reizzustände in den verschiedensten disponirten Organen, die Ausbildung *neuer Herde* an den mannigfaltigsten Orten und schliesslich nicht selten auch die Uebersättigung des Blutes mit fremdartigem Materiale, das Sinken des gesammten Ernährungszustandes, das Hervortreten der *Cachexie (Virchow)*.

Eine *durchgreifende* Eintheilung der Geschwülste lässt sich nur von dem *anatomisch genetischen* Standpunkte aus durchführen. Wird dieser ins Auge gefasst, so sondern sich vorerst *drei Hauptgruppen*, welchen man allenfalls die durch *Blasenwürmer* bedingten Tumoren als *vierte* anreihen kann. Die *erste* derselben umfasst Geschwülste, welche durch Ansammlung von *Blut* oder von *unmittelbar aus dem Blute stammenden* Stoffen in *natürlichen* oder auf *mechanischem* Wege *neu* geschaffenen Räumen zu Stande gekommen sind, die *Extravasat-*, *Transsudat-* und *Exsudatgeschwülste*. Die *zweite* begreift Tumoren, welche der Anhäufung *wirklicher Secretstoffe* in *bestehenden* Höhlen ihren Ursprung verdanken, *Retentions-*, *Dilatationsgeschwülste*. Die *dritte* Gruppe endlich wird von den *Gewächsen*, den eigentlichen *Aftergebilden* oder *Pseudoplasmen* dargestellt, welche *unmittelbar aus dem Gefüge der Organe herauswachsen*, ihre Quelle in wirklich *formativen* Processen, in einer wahren Gewebswucherung finden *(Virchow)*.

A. Geschwülste der ersten Ordnung sind auf *oculistischem* Gebiete sehr seltene Vorkommnisse.

Ausser manchen in der Tiefe der Orbita beobachteten *Cysten* gehören jene *orbitalen* (S. 583) und *subchorioidalen* (S. 323) Tumoren hierher, welche sich aus *Blutergüssen* durch Eindickung und durch theilweise Organisation der Gerinnsel bilden.

B. Die *zweite Gruppe* ist, entsprechend dem Reichthume der Augengegend an *drüsigen* Organen, sehr stark vertreten.

1. Die *Liddecke* und die *nachbarlichen* Theile der Gesichtshaut finden sich häufig dicht besäet von *Comedonen* und *Miliumknoten*. Ausnahmsweise erreichen die letzteren *Hirsekorngrösse* und darüber, indem die Secretionszellen der Schmeerbälge verhornen und sich schichtweise übereinander lagern. Es entstehen so knorpelharte weissgelbliche runde Knoten, welche stark hervorspringen und viele Aehnlichkeit mit den *Perlgeschwülsten* haben. In früheren Zeiten scheint man sie theilweise als *Lithiasis (Himly)* oder, nach einem alten Wachspräparate zu urtheilen, als

Grando beschrieben zu haben. In einem Falle war der freie Rand beider Lider des linken Auges in einer etwa 2‴ breiten Zone ganz bedeckt von solchen Knoten, so dass er das Ansehen einer durchschnittenen Feige darbot. Stellenweise häuften sich die Geschwülste zu beerentraubenähnlichen grösseren Klumpen. An der Oberfläche der meisten Knoten war ein *Nabel* deutlich zu unterscheiden. Die *Wimpern* waren gut erhalten und wuchsen neben und zwischen den Knoten heraus. Am unteren Lide waren mehrere *randständige* Hordeola zu sehen. Die ganze *Gesichtshaut* zeigte sich durchwegs reichlich besetzt mit ähnlichen Geschwülsten und Milien, mit Comedonen und zahllosen Acnepusteln.

Manchmal stösst man in dem fraglichen Bezirke, zumal in der *Brauengegend,* auf *Kalkcysten* von beträchtlicher Grösse. Sie enthalten in einem Gerüste von organischer Substanz kohlensauren Kalk und Magnesia. Sie sind knochenhart und adhäriren gewöhnlich blos nach hinten an einer Stelle *(Sichel)*. Viel gewöhnlicher sind *Balggeschwülste im engeren Wortsinne* mit fettig griesigem oder sulzigem, auch wohl honigartigem Inhalte *(Atherom, Meliceris)*. Aus ihrer Innenwand wachsen bisweilen *Haare (Himly, Kerst, Stavenhagen)*. Ausnahmsweise erreichen sie ganz bedeutende Grössen, dringen tief in die Orbita hinein *(Schwarz, Testelin)* und können *Exophthalmus* bedingen. Wenn sie in der *Thränensackgegend* sich entwickeln, können sie leicht eine Dacryocystoblennorrhoe vortäuschen *(Himly, Hasner)*. Manches *Molluscum*, welches an den Lidern beobachtet wurde *(Mackenzie)*, mag eine *modificirte Balggeschwulst* gewesen sein. Auch die *Hagelkörner* lassen sich in gewisser Beziehung als *Kystome* betrachten.

2. In der an Schmeerdrüsen sehr reichen *Carunkel* werden *acneähnliche* Processe gleichfalls beobachtet. Sie treten bald *spontan (Mackenzie)*, bald in Folge *mechanischer* Reizung durch eingedrungene fremde Körper, eingebogene Wimpern oder steife verkrümmte Carunkelhaare *(Himly)* auf. Gewöhnlich ist *Verschwärung* einzelner oder vieler Schmeerdrüsen der Ausgang. Mitunter jedoch führt die Secretstockung zu entzündlicher *Hypertrophie* des Stroma, die Carunkel schwillt zu einem ansehnlichen Tumor auf, an dessen Oberfläche dann die gefüllten Follikel als gelbliche rundliche Knoten hervortreten oder wenigstens durchscheinen *(Himly, Graefe)*. Ihr Inhalt dickt sich gerne zu einer fettig griesigen atheromatosen Masse ein *(Benedikt, Weller)*; seltener bilden sich darin grössere *Concremente (Encanthis calculosa)*, welche ausnahmsweise einen ziemlich bedeutenden Umfang erreichen *(Blasius, Sandifort, Schmucker, Riberi)*. Hier und da wird die *Carunkel* in Folge üppiger Wucherung des Stroma zu einem *schwammähnlichen* mächtigen Tumor aufgetrieben *(Encanthis fungosa)*, granulirt förmlich und bildet fleischwärzchenähnliche Auswüchse. Wahrscheinlich sind auch manche der *Schleimpolypen (Mackenzie)* und *Cysten (Riberi, Quadri)*, welche auf der Carunkel gesehen worden sind, als Retentionsgeschwülste aufzufassen.

3. Die Drüsen der *Bindehaut* und des *Thränenschlauches* sind in analoger Weise der Ausdehnung durch angehäuftes Secret unterworfen. Der Tumor entwickelt sich bisweilen unter der Gestalt eines *Schleimpolypen*. Viel häufiger jedoch trägt er den Charakter einer *Cyste*. Man findet diese gelegentlich an den verschiedensten Stellen des Conjunctivalsackes als hirse- bis erbsen- oder bohnengrosse dünnwandige und steil aus der Oberfläche der Membran hervortretende Blasen mit wasserhellem serösen Inhalte. Wird der überaus verdünnte mucose Ueberzug derselben durchschnitten, so rollt die Cyste oft von selbst heraus, sie hängt nur *lose* mit dem umgebenden Gefüge zusammen. In anderen Fällen erreichen derlei Cysten ein ganz *bedeutendes Volumen*, werden hühnereigross und darüber. Sie wachsen dann gerne *in die Augenhöhle hinein* und begründen einen *Exophthalmus*. Ihre *Wandungen* pflegen unter solchen Umständen sehr dick, *aponeurosenartig* zu sein und nur locker an dem zu einem mächtigen sehnigen *Balge* verdichteten orbitalen Bindegewebe zu haften. Ihr *Inhalt* ist meistens flüssig, serumähnlich, öfters gelblich oder bräunlich gefärbt, seltener haemorrhagisch, ausnahmsweise milchartig oder sulzig. Sie sitzen mitunter nach *aussen* oder *oben (Bourdillat)*, am häufigsten aber *nach innen* vom Bulbus und zerstören dann im Laufe der Jahre nicht selten die *Siebplatte*, bohren sich so in die *Nasenhöhle* hinein und breiten sich darin aus *(Schuh, Ressel, Caratheodori, Fano)*. In einem Falle war eine solche Cyste durch das *Sehloch* in die *Schädelhöhle* gedrungen und hatte durch Druck auf das Gehirn eingewirkt *(Delpech)*.

4. Die *Schleimpolypen* und *Cysten*, welche in der *Nasen-*, *Stirn-* und *Kieferhöhle* auftreten und manchmal zu ganz erstaunlichen Grössen gedeihen, so dass die Orbita

und selbst die Schädelhöhle unter Verdrängung der betreffenden Knochenwandungen beengt werden *(Mackenzie)*, stammen erwiesener Massen zum guten Theile von den *Drüsen des schleimhäutigen Ueberzuges*, sind ursprünglich durch Anhäufung von Secretstoffen begründet worden *(Virchow)*. Sie sind gleich den Orbitalcysten öfters *mehrfächerig*.

5. Zu den Dilatationsgeschwülsten sind weiters streng genommen auch die mit blennorrhoischer Entzündung des Schlauches gepaarte *Ectasie des Thränensackes* und vornehmlich der sogenannte *Hydrops sacci lacrymalis* (S. 565), so wie der *Dacryops* (S. 553) und endlich die *Wasserblase der Thränendrüse (Ad. Schmidt, Beer)* zu zählen. Letztere wird indessen von Manchen auf einen *Blasenwurm* bezogen *(Himly)*. Sie entwickelt sich bald *rasch*, bald mehr *chronisch*, verursacht einen sehr starken Exophthalmus und kann durch Verdrängung des Orbitaldaches auch einen Druck auf das Gehirn ausüben, ja selbst apoplektische Erscheinungen im Gefolge haben. Mitunter *vereitert* sie und der Ausgang ist *Heilung* oder die Bildung einer *Fistel*.

6. Erwähnung verdienen überdies die *Cysten der Iris*, obgleich deren Zurückführung auf Faltung und Absackung eines Regenbogenhautabschnittes *(Wecker)* für die grösste Mehrzahl der Fälle kaum zutreffend sein dürfte und die fraglichen Gebilde höchst wahrscheinlich mit Retentionsgeschwülsten *sehr wenig* gemein haben. Nach den vorhandenen Zusammenstellungen *(Hulke, Wecker)* führen sie in der Regel einen serumähnlichen Inhalt, ausnahmsweise jedoch auch einen fettig grumösen, ja selbst Haare *(Graefe)*. Ihre Höhlung ist von Epithel überkleidet und ihre Wandung steht in unmittelbarer Verbindung mit dem Irisgewebe, oder ist vielmehr nichts Anderes, als rareficirtes Irisgewebe selber. Es sitzen derlei Cysten am häufigsten im *unteren* Theile der Iris und erreichen bisweilen sehr beträchtliche Grössen, so dass sie den Kammerraum fast vollständig erfüllen. In fast zwei Dritteln der Fälle sind sie auf Traumen, namentlich auf perforirende Hornhautverletzungen zurückführbar gewesen *(Hulke)*.

In einem Falle wurde eine angeborene Cyste mit klarem serösen Inhalte im vorderen unteren Theile der *Sclerotica* sitzend gefunden und auf eine Ausweitung des Schlemm'schen Kanales bezogen *(Waldhauer)*.

C. Die *eigentlichen Gewächse*, welche am Auge und seinen Hilfsorganen vorkommen, sind bald *histoide*, aus einem *einfachen* Gewebe zusammengesetzte und erweisen sich dann oft als blosse *Hyperplasien* irgend eines histologischen Bestandtheiles; bald sind sie *organoide*, es concurriren bei ihrer Bildung *mehrere Gewebsarten*, welche nicht selten eine bestimmte typische Anordnung zeigen und so dem Tumor Aehnlichkeit mit gewissen Organen geben; bald endlich treten *mehrere Organe* zusammen und entsprechen in ihrer Vereinigung einem ganzen *Systeme* des Körpers *(teratoide Tumoren)*. Dazu kommen noch die *Combinationsgeschwülste*, in welchen *mehrere Geschwulstformen* sich mit einander vereinigt haben.

Die *Combinationsfähigkeit* der Geschwülste ist eine überaus grosse, und zwar combiniren sich nicht blos die mannigfaltigsten *Aftergeblide unter einander*, sondern Tumoren *aller drei erwähnten Hauptgruppen*. In der That geschieht es bisweilen, dass in einem vorhandenen *Aftergebilde* durch *Extravasat*, *Transsudat* und *Exsudat* Höhlungen gebildet werden, um welche herum das verdrängte und entzündlich gereizte Gefüge zu einer Art Balg sich verdichtet und der Geschwulst einen *cystoiden* Charakter aufprägt. Andererseits stösst man nicht selten auf Geschwülste der *ersten* oder *zweiten* Hauptgruppe, in deren Balg oder Bette *Aftergebilde* wuchern, welche die Cyste allmälig umschliessen oder in ihre Höhle hineinwachsen und selbe ausfüllen. Auch kömmt es vor, dass *Pseudoplasmen* in drüsigen Organen sich entwickeln und durch *mechanische* Beengung der Ausführungsgänge Veranlassung von Secretstockungen und *Cystenbildungen* werden.

Diese Veränderlichkeit des Geschwulsttypus ist vom praktischen Standpunkte aus überaus wichtig, indem ursprünglich völlig *gutartige* Tumoren allmälig in *maligne* Formen übergehen können. Im Ganzen darf nämlich eine Geschwulst nur so lange als *gutartig* betrachtet werden, als sie *homolog* im engeren Wortsinne ist. Sobald sie *aufhört*, dies zu sein, hat sie zum mindesten als *verdächtig* zu gelten (*Virchow*), zumal in der Augengegend. Es kömmt hier nämlich der sehr beträchtliche Reichthum an Lymph- und Blutgefässen so wie der Umstand in Betracht, dass die Orbita von wenig oder nicht zugänglichen Höhlen umgeben ist, welche schon ein *continuirliches* Weiterschreiten der Geschwulst, um so mehr aber *Disseminationen* verderblich machen.

1. Die *Fibrome* führen als *alleinigen* oder *Hauptbestandtheil Bindegewebe* in der gewöhnlichen Bedeutung des Namens. Sie gehen meistens aus dem Stroma der Organe und vorzugsweise aus den dichteren derberen Bindegewebsausbreitungen hervor, welche als Häute auftreten. Sehr selten entspriessen sie *anderen* verwandten Gefügen, zumal dem Knochen, und erscheinen solchermassen als *heterologe* Gebilde. Häufig sind sie *histoid* und stellen dann eine blosse Hyperplasie dar; oft jedoch ist ihr Bau ein complicirter, die Geschwulst gewinnt einen *organoiden* Anstrich. Zudem findet sich das Fibrom sehr oft in *Combinationsgeschwülsten*, sei es, dass verschiedene nebeneinander lagernde Theile eines Gefüges gleich von vorne herein differente Elemente produciren, oder dass eine ursprünglich rein fibröse Geschwulst streckenweise den Bildungstypus ändert, massenhaft Schleimgewebe oder zellige Elemente, Gefässe entwickelt, verknorpelt, verknöchert u. s. w., oder gar durch alveolare Structur und die charakteristischen Einlagerungen epithelialer Gebilde den Uebergang in Krebs andeutet, sich also in entschieden *maligne* Formen umwandelt. Man unterscheidet im Allgemeinen *diffuse*, *papillare* oder *warzige* und *tuberose* Formen.

a. In die *erste* Reihe gehört die *Elephantiasis*, welche in höchst seltenen Fällen an den *Lidern* beobachtet worden ist *(Carron du Villards, Graefe)* und manche Formen von *Molluscum (Virchow)*.

b. In der *zweiten* Reihe möge der *Lidspaltenfleck*, die *Pinguecula*, einen Platz finden. Man trifft dieses Neugebilde immer nur im *Lidspaltentheile der Scleralbindehaut*, es reicht mit seinen Wurzeln jedoch öfters bis in das *Episcleralgefüge* und selbst bis in die *Lederhaut*. Es sind hirse- bis hanfkorngrosse, selten umfangreichere plattrundliche, bisweilen *gelappte* Klümpchen einer weissgelblichen Masse, welche äusserlich viel Aehnlichkeit mit *Fett* hat, sich bei genauerer Untersuchung aber als *embryonales Bindegewebe* beurkundet. Es werden diese Klümpchen meistens von einigen stark ausgedehnten *Gefässen* um- oder übersponnen, sind ganz unschmerzhaft und bestehen, einmal entwickelt, gewöhnlich *zeitlebens* unverändert fort. Man trifft sie bei *alten* Leuten häufiger als bei jungen. Es scheint, dass die *Blosstellung* des genannten Bindehautstückes gegenüber *äusseren* Schädlichkeitseinwirkungen als *Grund* des häufigen Vorkommens dieser Art von *Hypertrophie* aufzufassen sei. Jedenfalls *begünstigen* häufig wiederkehrende *Reizzustände* der Bindehaut das Auftreten der Pinguecula *(Seitz)*.

c. Die *papillaren*, *warzigen*, *zottigen Fibrome* entwickeln sich gelegentlich an der *äusseren Haut*, der *Conjunctiva*, der *Carunkel*. Ausnahmsweise hat man sie aus einem *Follikel* der letzteren in Fransenform hervorwuchern gesehen *(Carron du Villards)*. Ihr Ausgangspunkt ist das bindegewebige *Stroma*. Sie entstehen hier als kleine amorphe körnige oder homogene Knospen, in denen erst später Zellen sichtbar werden *(Virchow)*. Ihre weitere Vergrösserung geschieht durch Vermehrung der *zelligen* Theile oder der *Intercellularsubstanz*. Die ersteren überwiegen oft in dem Masse, dass ein wirklicher Granulationszustand sich ausbildet und die Auswüchse

ein den *Fleischwärzchen* oder *Schwämmen* ähnliches Aussehen bekommen, wie selbe sich bisweilen auf *Geschwüren* der Bindehaut und Cornea, auf vorgefallenen Iristheilen u. s. w. entwickeln und öfters auch *gestielt* sind. *Gefässe* können in ihrem Gefüge ganz fehlen oder doch sehr *spärlich* vertreten sein. Meistens jedoch sind derlei Geschwülste von überaus dichten Gefässnetzen durchwebt und können dann, wenn sie nur eine dünne oberflächliche Lage von weichem Epithel führen, leicht zu *spontanen Blutungen* neigen *(Seitz)*, welche unter Umständen vermöge ihrer Massenhaftigkeit Gefahren begründen. Es sitzen die papillaren Fibrome oft *flach* ihrer Unterlage auf und erscheinen als isolirte oder gruppig zusammengehäufte, blasse oder tief geröthete, mehr weniger derbe *Knötchen*, welche meistens ziemlich unempfindlich sind, ausnahmsweise jedoch überaus stark *jucken (Beer)*. Manchmal wachsen solche Knoten zu *himbeerähnlichen grösseren* Tumoren zusammen *(Himly, Chelius, Ammon)*, welche gewöhnlich sehr gefässreich, in einzelnen Fällen aber von Pigment ganz dunkel gefärbt erscheinen *(Travers)*. Oefters erheben sie sich auf einem *Stiele* über die Oberfläche des Mutterbodens *(Mackenzie, Arlt, Hasner)*. Der Stiel ist von sehr derbem Bindegewebe gebildet und enthält gewöhnlich starke Gefässe, welche bei der Abtragung der Geschwulst profuse Blutungen zu veranlassen pflegen. Bei einzelnen wurden Recidiven beobachtet *(Arlt)*.

d. Die tuberosen Fibrome umfassen unter anderen Gewächse, welche früher als *Fibroide, Steatome, fibröse Polypen*, und wenn sie auf der äusseren *Haut* den Standort hatten, als *Mollusken* beschrieben wurden. Sie bestehen aus einem radiären und fasciculirten Bindegewebe, das sich bisweilen bis zur Knorpelhärte verdichtet, häufig aber auch eine viel geringere Consistenz darbietet und oftmals durch Aufnahme reichlicher Mengen von Schleimgewebe sogar sehr weich, ja fast schwappend wird *(Virchow)*. Abgesehen von der *äusseren Haut* sind die *Fascien* und das *Periost* die gewöhnlichen Ausgangspunkte. *Die derben dichten Knoten*, welche im Bereiche der Orbita vorkommen, lagern meistens in der Nähe des *Augenhöhlenrandes* und haften dann häufig mit *breiter* Fläche der knöchernen *Wandung* an. Sie wachsen in der Regel langsam, *verknöchern* bisweilen *(Graefe)* oder *verkalken (Bader)*, und erreichen selten ansehnliche Grössen *(Schuh, Weinlechner, Zehender, Mooren)*. Wo ihr Volumen ein *bedeutenderes* ist, handelt es sich fast immer um eine *Combinationsgeschwulst*, z. B. um secundäre *Cystenbildungen (Mackenzie, Schiess-Gemuseus)*, um einen Uebergang in Krebs u. s. w. *Die weicheren tuberosen Fibrome* sind häufig *gestielt* und ragen weit über die Oberfläche hervor, treiben dabei die schleimhäutigen Decken vor sich her und werden von denselben bis auf den Stiel hin überkleidet. Der letztere ist meistens sehr derb und entspringt mit einer oder mehreren Wurzeln, gewöhnlich im *Perioste*. Der Körper der Geschwulst kann knorpelhart sein *(Lawrence)*; gemeiniglich aber ist er sehr weich. Man hat solche gestielte Fibrome oder *fibröse Polypen* im Bereiche des *Bindehautsackes (Graefe)*, auf der *Sclera* wurzelnd und den Bulbus bis zum Sehnerveneintritte hin auf einer Seite deckend *(Borelli)*, im *Thränenschlauche* (S. 555), und in den die *Orbita umgebenden*, von Schleimhaut überzogenen Höhlen gesehen. An der *Bindehaut* übersteigen sie nur ausnahmsweise *(Jüngken)* den Umfang einer Haselnuss. Die tiefe Lage ihrer Wurzeln macht, dass sie nach der Abtragung gerne *wiederkehren*.

2. *Die Dermoidgeschwülste* wurden früher unter dem Namen „*Warzen*“ mit manchen anderen Geschwülsten zusammengeworfen. An der äusseren Liddecke und an der freien Lidrandfläche kommen sie ziemlich oft vor. Ausnahmsweise trifft man deren auch an der *oberen Uebergangsfalte*, wo sie sich wulst- oder klappenförmig zwischen dem oberen und äusseren geraden Augenmuskel herausstülpen (*Graefe*) und, da sie mit Lappen subconjunctivalen Fettes zusammenzuhängen pflegen, für *Lipome* gehalten wurden. Ausserdem liegt eine lange Reihe von Fällen vor, in welchen Dermoide sich an der *Cornealgrenze* entwickelt hatten, mit einem Theile ihres Umfanges in der Hornhaut, mit dem anderen in der Bindehaut oder Sclera wurzelten und oft tief in deren Gefüge eingriffen.

Es sind diese Warzen gewöhnlich pfefferkorn- bis bohnengross, erstrecken sich bisweilen aber auch fast über die ganze Hornhaut oder decken gar eine Hälfte des vorderen Bulbusumfanges *(Graefe)*. Sie sind meistens rundlich oder oval und treten mehr weniger stark über ihre Grundlage hervor. Ihre *Consistenz*

ist oft schwammähnlich weich, oft aber auch ziemlich derb und selbst knorpelartig hart *(Hildige)*. Die *Farbe* wechselt ausserordentlich, indem sie bald sehnig weiss, bald fettgelb, bald roth, braunroth oder gar dunkelbraun gefunden wird. Die *Oberfläche* der Geschwulst ist bald glatt, bald nach Art einer Erd- oder Himbeere drusigkörnig und trägt häufig eine Anzahl von zarten kurzen blassen, oder von steifen langen dunklen *Haaren (Trichosis bulbi)*. Es bestehen diese Geschwülste aus einem von einer dicken Lage Epithel gedeckten Polster von *Bindegewebe* und elastischen Fasern, in welchem die Haarfollikel bald mit bald ohne zugehörige *Schmeerdrüsen* und häufig auch Gruppen von *Fettzellen* sitzen *(Virchow)*. Sie sind meistens angeboren und vergrössern sich mit dem Wachsthume des Körpers allmälig *(Riba, Fischer, E. Müller, Graefe, Lainati, Visconti Achilli u. A.)*. Man glaubt dieselben in genetischen Zusammenhang bringen zu müssen mit den *congenitalen Lidspalten*, bei welchen sie wenigstens andeutungsweise vorhanden sein sollen. Man meint nämlich, dass jener Theil des Cutisüberzuges, welcher beim Hervorwachsen der Lider über den Bulbus in Bindehaut umgebildet wird, an der betreffenden Stelle die Charaktere der äusseren Haut beibehält und so das Dermoid darstellt *(Wecker)*.

3. *Lipome.* Sie enthalten ein mehr öhlartiges Fett in gekernten Zellen, welche etwas grösser als in der Norm zu sein pflegen, sind immer lappig und stets auf Neubildung, auf *Hyperplasie vorhandener* Fettlager, zurückzuführen. Es überwiegt in ihnen bald das Fett, wo sie sehr weich sind, bald das Bindegewebe, wo sie dann eine sehr bedeutende Consistenz erlangen können. Nach Manchen sollen sie in der Orbita häufiger vorkommen *(Demarquay)*. Andere erfahrene Autoren sahen sie hier *nie* und halten dafür, dass die daselbst beobachteten Lipome meistens lappige *Blutgefässschwämme* gewesen seien, welche ersteren oft zum Verwechseln ähnlich sind *(Schuh)*. In einem Falle soll ein Lipom im *subconjunctivalen* Gefüge *(O. Becker)* und in einem anderen sogar in der *Iris (Mooren)* gefunden worden sein.

4. *Myxome.* Der hauptsächliche Bestandtheil derselben ist *Schleimgewebe*, welches im Glaskörper und der Sulze des Nabelstranges, so wie in der Neuroglia des Nervensystemes, seine *normalen* Repräsentanten findet und mit dem Fettgewebe auf das Innigste verwandt ist, indem beide durch Aufnahme und beziehungsweise Abgabe von Fett unmittelbar in einander überzugehen vermögen. Sie sind sehr weich, oft sogar gleich Cysten schwappend, selten derber und entleeren aus Durchschnittsflächen eine fadenziehende Flüssigkeit, welche sich ganz wie Schleim verhält. Daneben findet sich eine *faserige Grundsubstanz*, deren Elemente den Bindegewebsfibrillen sehr ähnlich, aber sehr locker und durchwegs von mucinhältiger Flüssigkeit durchtränkt sind. Die Intercellularsubstanz führt *zellige* Elemente in wechselnder Menge und von sehr verschiedener Gestalt *(Virchow)*.

In *jungen* Myxomen überwiegen die *runden* Zellen *(Schleimkörper)*, in *älteren* die *spindeligen* und *sternförmigen*, welche letztere mitunter anastomosiren und einen areolaren Bau erzeugen. Je nachdem die Zellen mehr zurücktreten, oder in sehr reichlicher Menge vorhanden sind, oder durch Aufnahme von Fett sich in Fettzellen umwandeln, erscheint die Geschwulst mehr *hyalin*, *markartig*, oder *lipomähnlich*. Oefters geschiet es auch, dass die Intercellularsubstanz ganz verflüssigt und cystenähnliche Höhlungen gebildet werden, oder dass das Gerüste sich zu einem derben bindegewebigen Maschenwerke verdichtet, oder gar knorpelartige Eigenschaften annimmt, oder Gefässe in sehr reichlicher Menge führt, welche überdies streckenweise eine telangiektatische Beschaffenheit zeigen, das Myxom ändert theilweise in die *cystoide*, *fibröse*, *knorpelige*, *telangiektatische* Form ab *(Virchow)*.

Im Ganzen sind Myxome *keine häufige* Erscheinung. Sie entwickeln sich meistens in der Bedeutung *homologer* Geschwülste und haben dann einen *gutartigen* Charakter. Doch sind sie der mannigfaltigsten *Combinationen* mit *anderen* Gewächsarten fähig, gehen auch nicht selten auf die *ver-*

schiedensten Gewebe über, werden *herterolog* und nehmen einen ausgesprochenen *malignen* Charakter an *(Virchow)*.

Erwiesen ist das Vorkommen des Myxoms im *Sehnerven*, wo es mehr minder mächtige Tumoren bildet, welche von der Scheide des Opticus kapselartig umschlossen werden, den Bulbus mehr gleichmässig nach vorne treiben und seine Beweglichkeit beschränken, ohne selbe aufzuheben, rasch zur Erblindung führen und schmerzlos verlaufen. In einem solchen Falle war der Augapfel in Folge von Hornhautverschwärung bereits entleert und von vorne nach hinten platt zusammengedrückt *(Rothmund)*. In einem anderen Falle bestand der Bulbus noch und man konnte *ophthalmoskopisch* das Vordringen der Afterwucherung auf die Papille durch beträchtliche Vorwölbung und Trübung derselben, so wie durch sehr ausgesprochene Stauungserscheinungen im Gefässsysteme der Netzhaut erschliessen *(Graefe)*. In einem dritten Falle hatte sich ein Myxomherd in der Papille neben einer Mehrzahl analoger kleiner Tumoren im Orbitalfettgewebe entwickelt *(Jacobson)*. In einem vierten Falle erfüllte das Myxom als *recidivirende* Geschwulst die ganze Orbita, nachdem der Bulbus wegen einem seit zwei Jahren bestehenden, gelblich weisses Licht reflectirenden Tumor des hinteren Augenraumes exstirpirt worden war *(Lebrun)*.

5. *Chondrome*, deren Grundsubstanz *Knorpelgewebe* ist, mögen hier und da im Bereiche der Orbita beobachtet worden sein und unter dem Namen *Osteosteatom*, *Osteosarcom (Mackenzie, Chelius)* etc. in der Literatur vorkommen. Doch lassen sich die strenge hierher gehörigen Fälle kaum herausfinden. Jedenfalls sind Chondrome auf oculistischem Boden *sehr selten (Schuh)*. Einmal wurde in einer mit Drüsen versehenen Warze an der Cornealgrenze ein Stück Netzknorpel gefunden *(Schweigger)*. Auch wurden Chondrome in der Thränendrüse nachgewiesen *(Busch)*. Sie entwickeln sich bald aus normalem *Knorpel*, bald aus *anderen* Geweben, sind daher bald *homolog* bald *heterolog* und vermögen in letzterer Eigenschaft *sehr bösartig* zu werden. Sie können sehr weich sein, aber auch verknöchern, amyloid degeneriren und verschwären. Sie treten oft in *Combination* mit anderen Geschwulstarten auf, mit Myxom, Krebs etc. Man trifft sie verhältnissmässig am häufigsten bei *jugendlichen* Individuen *(Virchow)*.

6. *Osteome* entwickeln sich aus einer ursprünglich *bindegewebigen* oder *knorpeligen* Grundsubstanz, unterscheiden sich aber von verknöchernden Fibromen, Chondromen u. s. w. dadurch, dass bei ihnen die ganze Bildung von *vorneherein auf Knochenerzeugung* gerichtet ist. Sie sind oft *elfenbeinhart*, bestehen aus überaus compacter Knochensubstanz mit Gefässen und einem beinhaut- oder knorpelähnlichen Ueberzuge. In anderen Fällen ist das Gefüge *schwammig*, enthält wohl auch *Mark* in kleinen Canälen oder grösseren *Höhlen*. Die Osteome sind meistens blosse *Hyperplasien*, finden sich jedoch auch als *heterologe* Gewächse und kommen nicht ganz selten in *Combination* mit anderen Geschwulstformen, namentlich Myxomen, Myxomcysten u. s. w. vor *(Virchow)*. Das *homologe Osteom* stellt sich bisweilen als eine *übermässige Entwickelung* einzelner Knochen oder ganzer Skelettheile dar, welche dann zu unförmlichen Massen aufgetrieben werden *(Leontiasis, Virchow, Acrel)*. Häufiger jedoch bilden sie *umschriebene Tumoren*, welche sich mehr weniger über die Oberfläche des Mutterknochens erheben. Sie wachsen bald unmittelbar *aus der Substanz* des letzteren hervor; bald ist ihr Ursprung auf eine *Wucherung der Beinhaut* zurückzuführen, es entsteht vorerst eine *bindegewebige* Geschwulst, welche allmälig verknöchert und sich mit dem unterlagernden Knochen vereiniget. Die *in der Orbita vorkommenden* Osteome sind in der Regel *elfenbeinhart*. Sie gehen sehr häufig von der *Diploë* der betreffenden Knochen aus und brechen gerne *nach beiden Seiten* durch, so dass der in der Augenhöhle erscheinende Tumor nur der *Theil* einer Geschwulst ist, welche in eine oder mehrere *Nachbarhöhlen* hineinragt *(Mackenzie, Knapp)*. Es muss hierauf stets Bedacht genommen werden, zumal wenn es sich um *operative* Beseitigung der Geschwulst handelt. Vom *Siebbeine (Maisonneuve, Bowman)* und dem *Boden* der Augenhöhle *(Mackenzie)* wird ein Osteom allerdings gewöhnlich ohne *unmittelbare* Gefahr abgetrennt werden können. Sitzt es aber *an* oder *nahe dem Dache* der Orbita, so ist ein solcher operativer Eingriff *überaus gewagt*, indem das gleichzeitige Vordringen der Geschwulst in das Cavum cranii sich keineswegs immer durch auffällige Erscheinungen verräth (*Knapp*). Immerhin sind auch von *hier* ausgehende Osteome mit *gutem* Erfolge operirt worden (*Mackenzie, Knapp, Textor)*, da eben *nicht alle* nach beiden Seiten durchgreifen. Aus-

nahmsweise stösst man übrigens auch auf Knochengeschwülste, welche von den den Wandungen der Orbita *nachbarlichen* Knochen entspringen, erstere aber vor sich herdrängen und so die Augenhöhle zusammendrücken (*Mackenzie*), oder sich gar in dieselbe hineinbohren (*Baillie, Hasner*). Es sind die orbitalen Osteome bald klein, bald von bedeutender Grösse. Hier und da wurden deren *gleichzeitig in beiden* Augenhöhlen beobachtet (*Frank, H. Walton, Howship, Hasner*). *Junge* Leute sind häufiger die Träger als alte, *Weiber* häufiger als Männer (*Virchow*). Die *Veranlassung* ist oft ein Trauma, die *Entwickelung* und Vergrösserung meistens eine sehr langsame, bald schmerzlose, bald mit überaus heftigen Leiden gepaarte. In einzelnen Fällen sollen sich Osteome *wieder zurückgebildet* haben (*Mackenzie*), oder vom Mutterboden *abgebrochen* und durch Eiterung ausgestossen (*Stanley*), oder nach vorausgängigen operativen Versuchen *cariös zerstört* und beseitigt (*Brassant, Spöring*) worden sein.

7. *Melanome*, deren charakteristischer Bestandtheil *stark pigmentirte Zellen* sind, wie sie dem Uvealstroma zukommen, finden sich als ausgebreitete *fleckweise*, in allen Schattirungen des Braun und Schwarz wechselnde *Färbungen der Liddecke*, der *Sclera* (S. 378) und *Bindehaut*. Mitunter kommen sie jedoch auch in Form von *Geschwülsten* vor, welche bald *schwammähnlich* aus der Hornhaut (*Langhans*), der Bindehaut, dem Orbitalgefüge hervorwachsen (*Lisfranc, Cunier*), bald in *Warzenform* an der Cornealgrenze sich erheben (*Travers, Ed. Jaeger, Hedäus*), bald endlich in der *Iris* sitzen (*Graefe*).

8. **Myom.** Es ist dasselbe bisher nur einmal und zwar in Combination mit Sarcom auf oculistischem Gebiete nachgewiesen worden. Es sass im inneren Quadranten des Ciliarkörpers und der Chorioidea, verlief mit heftigen Schmerzen und hatte zwei Jahre nach der Enucleation noch *keine* Recidive gesetzt. Der Tumor nahm die ganze innere Portion des Ciliarkörpers ein, erschien im Durchschnitte weisslich, faserig, an seiner vorderen Peripherie pigmentirt und grenzte sich allenthalben ziemlich scharf von den nachbarlichen normalen Theilen ab. Der im Bereiche des *Ciliarkörpers* gelegene Theil bestand aus spindeligen Zellen mit verlängerten Kernen, welche in meridional ziehende Bündel geordnet waren und in ihrem Aussehen ganz den glatten Muskelfasern entsprachen. Es liess sich in ihnen nirgends eine Kerntheilung wahrnehmen. Die Zwischenräume waren mit runden und sternförmigen Bindegewebszellen und fein fibrillirter Intercellularsubstanz ausgefüllt. Die äusserste Peripherie des Tumors bestand aus runden Zellen, zwischen welchen hier und da stark pigmentirte sternförmige und spindelige Zellen, mitunter auch Bindegewebsfasern lagen. Auch fanden sich Capillargefässe darin. In den Nachbarportionen des Corpus ciliare waren die Muskelfasern ganz unverändert und dazwischen lagerten neoplastische embryonale Zellen; doch schon 2—3 Millm. jenseits der Grenzen des Tumors erschienen sämmtliche Gefüge normal (*Iwanoff*).

9. *Das Gliom* oder der *Markschwamm*, auch *Encephaloid* genannt, geht aus der *Neuroglia*, dem interstitiellen Bindegewebe der *Netzhaut*, hervor und setzt sich aus einer dem letzteren analogen Grundsubstanz und aus zelligen Elementen zusammen (*Virchow*).

Die zelligen Elemente bilden die Hauptmasse der Geschwulst. Sie sind meist fein granulirt, zart, rundlich, sehr klein und enthalten einen verhältnissmässig sehr grossen rundlichen Kern, welcher von dem Zellcontour enge umschlossen wird. In anderen Fällen erscheinen sie etwas grösser, ebenfalls mit sehr mässigem Zellkörper, welcher in der Regel eine runde, zuweilen aber auch eine mehr unregelmässige, mit feinen Fortsätzen versehene Gestalt annimmt. Hier und da isoliren sich längere Faserzellen mit sehr langen Fortsätzen und mit einem sehr schlanken und kurzen Zellkörper. Auch hängen mitunter mehrere derselben unter einander zusammen.

Die Intercellularsubstanz ist bald *ganz weich*, fast zerfliessend und lässt nach künstlicher Härtung das der Neuroglia eigenthümliche feinstfibrilläre *Netzwerk* erkennen; bald ist sie, wenigstens in einzelnen Abschnitten, *dicht, derb* und in Balken oder Blätter geordnet, welche eine mehr *parallele*, nicht netzförmige Faserstreifung mehr minder deutlich erkennen lassen. Je nach dem Vorwiegen dieser oder jener Art der Intercellularsubstanz und je nach dem Massenverhältnisse derselben erweisen sich die Gliome als *weiche* oder *harte*.

Die *weichen Gliome* reiner Form enthalten *mässige* Quantitäten der homogenen körnigen Grundsubstanz mit wechselnden Mengen fibrillärer Theile, welche in sehr regelmässige Netze angeordnet sind und die Kerne und Zellen in ihren Knotenpunkten enthalten. Wächst die Weite der Maschen und häuft sich in ihnen Schleimstoff an, was ziemlich oft geschieht, so ist ein *Uebergang zum Myxom* gegeben. Oft nehmen aber auch die *zelligen Elemente* überhand, derart, dass die Grundsubstanz nahezu verschwindet und in dem Gefüge nur mehr das Gezweige der mächtig verdickten Gefässe heraussticht, wodurch leicht ein alveolarer Bau vorgetäuscht werden kann. Man spricht dann von einem *wahren Medullargliom.* Dasselbe kann seinerseits wieder *Uebergänge in das Medullarsarcom* oder *Gliosarcom* machen, indem die Zellen an Grösse und innerer Ausstattung sich weiter entwickeln. Oft findet man *alle diese Uebergangsformen* an einer und derselben Geschwulst, ja noch mehr, durch überreiche Entwickelung von *Gefässen,* welche bisweilen einen *colossalen* Durchmesser erreichen (*Hirschberg*), können Theile des Gewächses das typische Bild des *Blutschwammes* vorspiegeln. Die *harten Gliome* stehen den *Fibromen* näher und in einzelnen Fällen kann man geradezu von Combinationen, von *Fibrogliomen*, sprechen. Die *nervösen Elemente* gehen in der Afterwucherung immer unter (*Virchow*).

Das Gliom kann gelegentlich *in jeder einzelnen Schichte der Netzhaut seine ersten Keime setzen (Iwanoff).* In der Regel scheint es von der Neuroglia der *inneren Körnerschichte* auszugehen *(Robin, Hirschberg)*, seltener von der *äusseren Körnerschichte (Knapp)*, oder von dem Gerüste der *inneren Netzhautschichten*, insonderheit der Nervenfaserlage *(Manfredi, Iwanoff).* Es entwickelt sich bald unter der Gestalt kleiner weisser oder grauer Stippchen, welche sich weiterhin vergrössern und zu einem oder mehreren grösseren *Knoten* anwachsen; bald tritt es in Gestalt einer *flächenartig ausgebreiteten diffusen Infiltration* auf, welche an einer oder an mehreren Stellen sich allmälig verdickt und so zu einer *linsen-* oder *fladenförmigen* Geschwulst wird.

Tritt das Gliom primär in den *äusseren* Netzhautschichten auf, so pflegt es alsbald *nach aussen* durchzubrechen *(Glioma exophytum).* Es präsentirt sich dann gewöhnlich als ein *umschriebener Knoten* von weicher Consistenz, von weissem oder weissröthlichem gefässreichen Aussehen und lappiger selbst blumenkohlähnlich zerklüfteter Oberfläche, welcher der meisthin schon in weitem Umfange *abgehobenen Netzhaut von Aussen her* aufsitzt. Die Elemente der Retina sind dabei, soweit die gliose Infiltration reicht, in der Regel bereits völlig untergegangen, während die überlagernden *inneren* Strata sich gewöhnlich lange im Zustande der Integrität erhalten. Weiterhin greift die gliose Infiltration der Körnerschichten immer mehr um sich, während sich neue und neue Knoten bilden, welche unter einander zusammenfliessen. Zuletzt erscheint die Netzhaut als ein dickwandiger, von mächtigen Knoten durchsetzter *Trichter*, dessen spitzes Ende mit dem Sehnerveneintritte zusammenhängt und welcher bei fortschreitendem Wachsthume schliesslich die *Glaskörperhöhle völlig auszufüllen* vermag.

Entwickelt sich das Gliom von den *inneren* Schichten der Netzhaut aus, so zeigt es sich im ersten Beginne öfters als eine *diffuse Infiltration* der Nervenfaserschichte mit *Auflagerung* glioser Massen auf die *innere* Oberfläche der Limitans interna. Diese Auflagerung erscheint anfänglich als eine ziemlich gleichmässige, am gehärteten Präparate gefaserte Schichte, in welche an vielen Stellen Ausläufer der retinalen Stützfasern eintreten. Späterhin verdickt sich dieselbe zu Stippchen und Knötchen von verschiedenem Caliber, welche schon mit *freiem* Auge deutlich wahrgenommen werden können. Die Hauptmasse dieser Knötchen wird von *Gliomzellen* gebildet, welche durch Lücken der Limitans interna in unmittelbarem Zusammenhange stehen mit dem Gliomlager der Nervenfaserschichte und offenbar aus dieser auf die freie Oberfläche der Netzhaut gelangt sind. *Grössere* Knoten erscheinen übrigens auch von *Gefässen* durchsetzt, welche aus den retinalen Stämmchen ihren Ursprung nehmen. In anderen Fällen entwickelt sich das Gliom der inneren Netzhautschichten in Gestalt *umschriebener Knoten*, welche erst bei zunehmendem Wachsthume sich allmälig bis in die innere Körnerschichte hinein

ausbreiten. Sie sind bei grösserem Umfange immer sehr *gefässreich*, und ihre kleinzelligen Elemente erscheinen auf Durchschnitten in concentrischen Ringen um die Gefässwandungen herum angehäuft. Bei fortgesetztem Wachsthume pflegen auch diese Knoten die *Grenzhaut zu durchbrechen*, worauf die Aftermasse mit ihren Gefässen an der Innenwand der Netzhaut weiter wuchert und in Gestalt eines mächtigen Tumors den Glaskörper allmälig verdrängt *(Glioma endophytum, Iwanoff)*.

Die von den *inneren* Netzhautschichten ausgehenden Gliome scheinen *Netzhautabhebungen weniger zu begünstigen*. Es steht übrigens dahin, ob jene Fälle, in welchen die infiltrirte Netzhaut in Gestalt einer Kugelschale *(Sichel, Pockels)*, oder einer Feige *(Horner) der Aderhaut anliegend gefunden* wurde, den *endophyten* Gliomen zugezählt werden dürfen.

Der Process greift in der Regel schon sehr frühzeitig theils durch *unmittelbare Fortpflanzung*, theils durch *Ausstreuung neuer Keime* auf den *Sehnerven* und die *Aderhaut* über.

Im Sehnerven bildet das Gliom anfänglich rundliche oder längliche Herde. Dieselben stellen sich auf Längsschnitten als Züge von kleinen Rundzellen dar, welche zwischen den Nervenfaserbündeln mehr weniger weit sich nach Hinten erstrecken. Bei fortschreitender Wucherung gehen die Nervenfasern allmälig zu Grunde und der Orbitaltheil des Opticus *schwillt* mehr und mehr an. Er erscheint dann bald walzig, bald spindelförmig, bald wird er unter beträchtlicher Flächenvergrösserung der Siebhaut rosenkelchähnlich aufgetrieben. Der Process pflanzt sich dabei häufig *schrittweise*, oder *sprungweise*, d. i. durch Dissemination von Keimen, auf den *intracraniellen* Theil fort, welcher dann nicht selten umfangsreiche Geschwülste bildet, die für den Kranken meist binnen Kurzem *tödtlich* werden *(Mackenzie, Joffroy)*. Nur *ausnahmsweise* bleibt der Sehnerve bei *vorgeschrittenem* gliösen Netzhautleiden *unversehrt* oder geht *atrophisch* unter *(Virchow, Knapp, Schiess-Gemuseus)*.

Der Uebergang auf die *Aderhaut* findet am häufigsten am *Sehnerveneintritte* statt, wo das Stroma und die Gefässe der Netz- und Aderhaut unmittelbar zusammenhängen. In anderen Fällen greift der Process an Stellen über, an welchen der retinale Tumor mit der Oberfläche der Aderhaut in *Berührung* steht und man findet dann bisweilen strangartige Verbindungen, aus Gefässen bestehend, deren Adventitia von einer dicken Lage gliöser Elemente überdeckt ist *(Schweigger, Hirschberg)*. Nicht selten jedoch bilden sich secundäre Aderhautherde auch an Stellen aus, welche von dem Netzhauttumor durch subretinale Flüssigkeit *getrennt* sind. Die Uebertragung geschieht dann entweder durch die *Gefässe* oder dadurch, dass von der Netzhautgeschwulst sich einzelne Theile ablösen, auf die Chorioidea fallen und hier in das Stroma *hineinwuchern (Knapp)*. Es zeigen sich solche *secundäre Aderhautherde* anfänglich als dünne weiche weissliche membranartige Auflagerungen auf das Tapet, später als Rundzellenherde *unter* dem Aderhautepithel und schliesslich als flache scheibenartige Nester kleiner Rundzellen im sonst völlig normalen eigentlichen Aderhautgefüge *(Knapp)*. Indem von diesem Herde aus die Wucherung weiter und weiter fortschreitet, entwickelt sich allmälig ein *linsen-* oder *kuchenförmiger*, oder ein *knollenartiger* Aderhauttumor, welcher gewöhnlich etwas derber und fester ist, als das Netzhautgliom und in seinem Stroma meistens eine deutlichere Faserung erkennen lässt. Es geschieht dann bisweilen, dass die Aderhautgeschwulst in ihrem Wachsthume wieder etwas *zurückbleibt*, während der retinale Tumor schliesslich den ganzen noch disponiblen Glaskörperraum ausfüllt, auch wohl gar die Linse dislocirt oder zerstört und so durch die Pupille in die Vorderkammer hineinwächst *(Weller, Ammon, Chelius)*. Häufiger aber breitet sich der Aderhauttumor mehr *flächenartig* aus, umgreift schalenartig den Netzhautbecher und schliesst ihn endlich in Gestalt einer mehr weniger dicken, stellenweise knollig aufgetriebenen Hülse seinem grössten oder ganzen Umfange nach ein. Das Aderhautgliom pflegt unter solchen Umständen im Bereiche des Sehnerveneintrittes mit dem Netzhauttumor zusammenzuhängen, sonst aber allenthalben sich strenge *abzugrenzen*, indem sich gewöhnlich die Grenzhaut mit Resten des Tapetes und selbst die *Choriocapillaris* ziemlich lange erhalten. Letztere erscheinen auf meridionalen Durchschnitten (Fig. 84) als eine dunkle Linie, welche von den Ciliarfortsätzen beginnend geschlängelten Laufes gegen den Opticuseintritt hin streicht. Nicht selten greift das Aderhautgliom an seiner vorde-

ren Grenze auch wohl auf das den Ciliarkörper mit der Sclera verknüpfende *Bindegewebe* über, drängt das Corpus ciliare an einer Stelle zur Seite, oder consumirt letzteres ebenfalls und gelangt so in die *Vorderkammer*, welche es bald gänzlich ausfüllt.

Fig. 84.

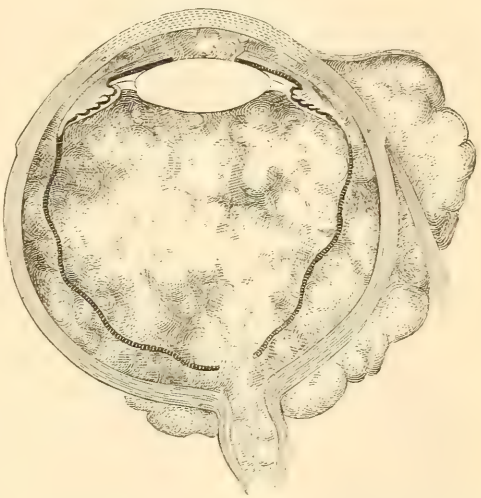

Auf diesem Punkte angelangt und häufig auch noch früher beginnen einzelne Theile der Aftermasse sich *regressiv zu metamorphosiren*, zu *verfettigen*, zu *verkalken* oder zu *veröden*.

Die herdweise *Verfettung* geht immer mit einer beträchtlichen Vergrösserung der Gliomzellen einher und bedingt die Verwandlung der Aftermassen in käsige Klumpen, oder in eine weiche, schmutzig weissgelbe zerfliessende eiterähnliche Substanz, deren Hauptbestandtheile Fettkörnchenzellen, Fettkörnchenkugeln und fettiger Detritus sind, und welche häufig reichliche Mengen von *Salzen* in sandförmigen Grumen enthält. Eigentliche *cystoide Erweichungen (Sichel)* sind jedoch selten. Bisweilen erreichen die Concremente eine ansehnliche Grösse *(Robin)*. Sie pflegen hauptsächlich aus phosphorsaurem und kohlensaurem Kalke zu bestehen. Bei der *Verödung* zeigen einzelne Theile der Geschwulst eine gelbe käsige Beschaffenheit und lassen in ihrem Bereiche die zelligen Elemente und Kerne geschrumpft erscheinen. Die *derberen* Bestandtheile der Geschwulst gewinnen bei diesen Processen manchmal ein sehnen- oder selbst knorpelähnliches Aussehen und bilden Blätter oder ein Balkenwerk, in welchem die fettigen sandigen oder käsigen Reste der zerfallenen Massen lagern, und welches streckenweise im Laufe der Zeiten zu *verknöchern* vermag.

Man glaubt auf Grundlage neuerer Beobachtungen behaupten zu dürfen, dass auf diesem Wege der gliomatöse Process *kaum jemals wirklich und dauernd abgeschlossen* werde, obgleich einige ältere Erfahrungen dafür zu sprechen schienen. So viel steht fest, dass *partielle Rückgänge* des Glioms *in der Regel* entweder gar *keinen* oder doch nur einen sehr *vorübergehenden* Stillstand in dem Wachsthume der Geschwulst als Ganzen mit sich zu bringen pflegen. Immerhin kommen Stillstände vor, welche bisweilen Monate, ja selbst Jahre lang anhalten. Sie sind öfters in Zusammenhang zu bringen mit *entzündlichen* Zufällen, welche sich gemeiniglich unter dem Bilde der *Iridochorioiditis* geltend machen. Der Bulbus wird dann manchmal nach Beschwichtigung des entzündlichen Anfalles in sehr auffälligem Grade weich, welk oder schrumpft wohl gar merklich zusammen, und man kann, falls die Gelegenheit sich bietet, in seinem Inneren die Producte als hintere Synechien, iridokyklitische Schwarten, verknöchernde Schalen an der Oberfläche der Chorioidea u. s. w. nachweisen *(Schiess-Gemuseus, Hirschberg, Knapp)*.

In einzelnen Fällen hat man solche transitorische Atrophien des Bulbus *wiederholt* auftreten, d. i. mit Episoden wechseln gesehen, in welchen der welk gewordene Bulbus sich wieder füllte und zu erhöhter Spannung gelangte, während die Afterwucherung einen Aufschwung nahm *(Knapp)*.

In der Mehrzahl der Fälle jedoch *fehlen auch zeitweilige Stillstände gänzlich*, das intraoculare Gliom wuchert fort und fort, zerstreut seine Keime und *bricht endlich durch.*

Die *Perforation* erfolgt gemeiniglich durch die *Hornhaut*, seltener durch die *Sclerotica*, oder durch die *Scheide* des bereits infiltrirten *Opticus (Hulke, Hirschberg, Neumann).*

Die *Zerstörung der Cornea* wird bisweilen durch *neuroparalytische* Ulcerationen, gewöhnlich aber durch Fortschreiten einer *Panophthalmitis* auf die Hornhaut angebahnt, oder es wächst die die Vorderkammer bereits erfüllende *Gliommasse in das Cornealgefüge hinein (Hirschberg)* und consumirt es bis auf den letzten Rest. Ist die Aftermasse solchergestalt aus der vorderen Scleralöffnung hervorgetreten, so wird das Wachsthum gewöhnlich ein überaus rasches, binnen Kurzem ist das Gliom zu einem mächtigen Tumor aufgeschwollen, welcher mit halsförmig eingeschnürter Basis aus der vorderen Scleralöffnung hervorquillt (Fig. 85), eine dunkelrothe Farbe annimmt, leicht blutet und unter fortgesetzter Massenzunahme meistens bald die Kräfte des Kranken aufreibt. Der *Bulbus* bewahrt bei diesen Processen oft lange seine *natürliche äussere Form.* Oft wird indessen die *vordere Scleralöffnung* unter dem Drucke des hervorquellenden Pseudoplasma sehr stark *ausgeweitet* und die Lederhaut bildet einen walzlichen Becher, eine Glocke oder gar eine tellerförmige Schale.

Fig. 85.

Der *Durchbruch durch die Sclerotica* wird bisweilen dadurch ermöglicht, dass sich unter entzündlichen Erscheinungen *Scleralectasien* entwickeln, welche *bersten (Lerche).* Ausnahmsweise ist eine zufällige oder operative *Perforationswunde* der Lederhaut der Weg, auf welchem die Aftermasse nach aussen tritt *(Greeve). In der Regel* jedoch erfolgt der Durchbruch der Sclera, ebenso wie jener der *Opticusscheide*, indem diese Häute *vom Gliome durchwachsen* werden. Diese Durchwachsung geschieht sehr wahrscheinlich immer in der Richtung von *innen nach aussen.* Das Gefüge der Lederhaut oder Opticusscheide wird nämlich an Stellen, an welchen es mit der im Binnenraume oder im Opticusmarke wuchernden Aftermasse in unmittelbarer Berührung steht, von Gliomzellen durchsetzt, es bilden sich förmliche Nester, welche die normalen Elemente auseinander drängen, in der Dicke der Lederhaut nicht selten *taschenförmige Räume* ausweiten und schliesslich nach aussen perforiren.

Nach dem Durchbruche wächst der Tumor an der äusseren Wand des Bulbus oder des Opticus gewöhnlich in der kürzesten Zeit zu beträchtlichem Umfange heran, verdrängt die Orbitalgebilde oder wächst in sie hinein und zerstört sie in grosser Ausdehnung.

Sehr häufig bilden sich auch *secundäre Herde im Episcleralgewebe* oder an der äusseren Oberfläche der Opticusscheide, welche mit dem intraoculären Markschwamme primär *nirgends* im Zusammenhange stehen und daher unzweifelhaft auf Keime zurückgeführt werden müssen, welche *durch die Gefässe* verführt worden sind.

Sie zeigen sich öfters schon sehr frühzeitig, greifen bisweilen sehr tief ein in die Dicke der Lederhaut und Opticusscheide, verdünnen dieselben streckenweise auf ein Minimum, dürften jedoch nach zahlreichen Beobachtungen *kaum jemals nach innen hin* förmlich durchbrechen und so in die Höhlung des Augapfels oder des Opticus hineinwachsen. Es ist bald ein *einzelner* Knoten, bald eine *Mehrzahl* derselben. Man hat den Orbitaltheil des Sehnerven seiner ganzen Länge nach von zahlreichen gliosen Knoten durchsetzt gefunden *(Bader)*. Es zeigen solche extraoculäre Knoten in der Mehrzahl der Fälle eine Vorliebe, sich *flächenartig* an der Oberfläche der Lederhaut und Opticusscheide auszubreiten, indem sie den Bulbus und den Opticus nicht selten auf grosse Strecken hin schalenartig umhüllen.

Oft entwickeln sich *secundäre* Gliomherde auch *im Orbitalgewebe*. Sie erscheinen anfänglich knotig, greifen aber rasch weiter und consumiren heteroplastisch die einzelnen Gebilde, Nerven, Muskeln, Thränendrüse. Sie werden dabei gerne grosszellig und gewinnen solchermassen den Charakter des *Gliosarcoms*. Falls sie bei ihrem Wachsthume auf Knoten stossen, welche der Episclera oder Opticusscheide aufsitzen oder durch diese von innen her durchgebrochen sind, pflegen sie rasch mit ihnen zu verschmelzen. Das orbitale Gliom bildet schliesslich nicht selten einen förmlichen Abguss der Augenhöhle, *drängt* wohl auch deren Wandungen auseinander oder *usurirt* sie bis zu wirklichen Defecten, führt zu *cariöser* Zerstörung derselben *(Hasse, Lincke)*, oder geht unmittelbar auf den *Knochen* über *(Brodowski)* und schafft sich so Wege in die *Nachbarhöhlen*. Manchmal greift das Gliom auch durch die Fascia tarsoorbitalis auf die *Lider* über oder entwickelt daselbst neue secundäre Herde.

Den gleichen Gang verfolgen auch die *recidivirenden gliösen Orbitalgeschwülste*, welche in der Regel von dem Opticusstumpfe ausgehen, denselben mächtig auftreiben, schliesslich durchbohren und auf das umgebende Orbitalgefüge übergehen, oft aber auch ihren Ursprung von dem Fettpolster der Orbita, selbst von den Knochenwandungen und Lymphdrüsen aus nehmen, nebenbei nicht selten Herde in den Lidern setzen und in der Regel überaus rasch zu bedeutendem Volumen heranwachsen. Sie sind gewöhnlich auch *kleinzellig*, bisweilen sogar dann, wenn die primäre Geschwulst *grosszellig* war, also in die Kategorie der *Gliosarcome* gehörte *(Hirschberg)*.

Greift das orbitale Gliom durch die *Decke* der Augenhöhle hindurch, sei es, dass daselbst sich ein wirklicher *Defect* gebildet hat, oder dass die Knochenwandungen selbst den Ausgangspunkt secundärer glioser Herde abgaben, so erfolgt in der Regel bald der *Tod*, indem sich die Geschwulst innerhalb der Schädelhöhle rasch zu vergrössern, neue Tochterherde anzubilden und so das Gehirn mehr und mehr zu verdrängen pflegt. Doch ist dies nicht der *gewöhnliche* Weg, auf welchem das Gliom in das Cavum cranii vordringt; dieser führt *den Opticus entlang*. In der That schwillt der Sehnerv nicht nur häufig zu colossalen Dimensionen an, sondern umgibt sich mit zahlreichen, rasch wachsenden disseminirten Herden, welche sich meistens besonders in der Gegend des Türkensattels anhäufen, mitunter jedoch auch bis in das *Rückenmark* vordringen *(Recklinghausen, Knapp)* und manchmal sich auch als neuromähnliche Anschwellungen in anderen *Hirnnerven* localisiren *(Hjort Heiberg, Recklinghausen)*.

Neben diesen mehr *localen* Keimverstreuungen kommen nicht selten secundäre Herde auch *in entfernteren Körpertheilen* vor und zeugen entschieden für die Bösartigkeit des Glioms. Man findet solche *Metastasen* gelegentlich in *jedem beliebigen* Körpertheile, die entferntesten Partien des *Knochenskeletes* nicht ausgenommen.

Insbesondere sind die *Lymphdrüsen* in der Gegend der *Parotis* und des *Unterkieferwinkels (Knapp)*, welche mit dem Bulbus durch Lymphwege zusammenhängen, als öfterer Sitz secundärer Herde zu nennen. Weniger oft betheiligen sich die Lymphdrüsen am *Halse*, im Gekröse u. s. w. Von *Eingeweiden* scheint nach den bisherigen Erfahrungen die *Leber* am meisten disponirt zu sein. Ausnahmsweise hat man gliose Herde aber auch in der *Niere*, in den *Ovarien (Heymann, Fiedler)*, in dem *Uterus (Mackenzie)* u. s. w. gefunden.

Das retinale Gliom greift in etwa einem Fünftheile der Fälle *(Hirschberg) auf das zweite Auge über.* Sehr ausnahmsweise bildet dann das *Chiasma* die Brücke *(Hjort Heiberg, Greeve)*, oder es bricht die Aftermasse vom Gehirne aus in die zweite Orbita und treibt daselbst den Bulbus hervor *(Lawrence). In der Regel* ist es ein *neuer* Herd, welcher sich im zweiten Bulbus durch Dissemination entwickelt und seine Phasen durchmacht.

Das Glioma retinae ist im Ganzen ein nicht gar seltenes Leiden, denn es wird in 0,05 % der Augenkranken beobachtet *(Hirschberg)*. Man kann es im ganz eigentlichen Wortsinne eine *Krankheit des Kindesalters* nennen *(Mackenzie)*, wenigstens ist bisher *kein unzweifelhafter* Fall von retinalem Markschwamme bei einem Individuum *jenseits* des zwölften Lebensjahres beobachtet worden *(Hirschberg)*. Das *Lebensalter*, in welchem das Gliom beginnt, umfasst die ganze Zeit von der Geburt bis zu der genannten Periode. Wiederholt ist es bereits an *Neugebornen* gefunden worden (*Sichel, Virchow, Knapp* u. A.), so dass man seine Entwickelung *während dem Fötalleben* annehmen muss. In mehreren Fällen wurde es bei *mehreren Kindern derselben Eltern* gesehen (*Lerche, Sichel, Graefe*). In Betreff des *Geschlechtes* ist ein geringes Uebergewicht bei *Knaben* nachgewiesen worden (*Hirschberg*). *Specielle ätiologische Momente* sind unbekannt. Eine objectiv wahrnehmbare *Kakochymie* oder sonstige fehlerhafte Diathese liegt gewiss *nicht* zu Grunde. Im Gegentheile lässt die grösste Mehrzahl der ergriffenen Kinder durch ihr blühendes Aussehen und das höchst befriedigende Allgemeinbefinden auf normale Nutritionsverhältnisse schliessen. Eben so wenig sind *äussere Schädlichkeiten*, Traumen etc. einer Einflussnahme auf das Zustandekommen des retinalen Markschwammes zu beschuldigen (*Hirschberg*).

10. *Das Sarcom* wechselt in seiner *äusseren* Erscheinung ganz ausserordentlich und wurde daher unter den *verschiedensten Titeln*, als *fibroplastisches, medullares, melanotisches Sarcom* oder *Carcinom*, als *Speckgeschwulst, Markschwamm, fibröser Polyp* u. s. w. beschrieben. Sein Gefüge nähert sich dem Typus bald dieser, bald jener Gruppe des Bindegewebes, bildet gleichsam Uebergänge, so dass man *fibröse, mucöse, gliose, melanotische, Knorpel-* und *Knochensarcome* zu unterscheiden veranlasst ist. Doch ist ihm die *vorwiegende* Entwickelung der *zelligen* Elemente eigenthümlich. Diese zeigen noch die bekannten Formen der Bindesubstanzgebilde, aber gewissermassen in *hypertrophirtem* Zustande. Sie *verharren* auch in dieser Eigenschaft, ohne in ihrer Entwickelung zu *vollendetem Bindegewebe weiterzuschreiten.* Andererseits sind dieselben mit der Intercellularsubstanz noch zu einer relativ festen und *in sich cohärenten* Structur vereinigt, welche Gefässe in sich aufnimmt und in *continuirlichem* Zusammenhange mit den nachbarlichen Geweben der Bindesubstanz steht, was eine wesentliche Differenz den *Epithelformationen*, namentlich aber *allen Krebsen* und *cystischen Geschwülsten* gegenüber ergibt. Die *Intercellularsubstanz* tritt zudem

häufig *sehr stark zurück*, während die *Zellen überhand* nehmen und erstere fast ganz decken. Das Sarcom erhält solchermassen ein *markähnliches* Aussehen, wird *medullar*, oder, falls die Zellen mit *Pigment* reichlich geschwängert sind, *melanotisch* (*Virchow*).

Die *zelligen* Elemente sind bald *sternförmig*, bald *spindelig*, bald rundlich. Letztere gedeihen nicht selten zu ganz kolossalen Grössen, wo sie dann eine Unzahl von Kernen führen. Je nach dem Vorherrschen dieser oder jener Zellenart werden daher auch *Netz-*, *Spindel-* *Rund-* und *Riesenzellensarcome* unterschieden. Die *ersteren* nähern sich den *einfachen* Gewächsen der Bindegewebsreihe am meisten und wären von ihnen kaum zu unterscheiden, wenn sich nicht sehr häufig *Uebergänge* zu Spindel- und Rundzellensarcomen fänden, die Zellen gewöhnlich stärker entwickelt und an Masse derart überwiegend wären, dass die Intercellularsubstanz nur mit Noth nachzuweisen ist. Zumal *pigmentirte* Sternzellen entwickeln sich nicht selten in solcher Masse und zu so bedeutender Grösse, dass man zuletzt fast nichts, als dicke schwarzbraune Pigmenthaufen sieht. — Die *Spindelzellensarcome* (*fibroplastischen Geschwülste*) sind überaus scharf charakterisirt durch die eigenthümliche Form der Zellen, welche langgestreckt sind, an beiden Enden in fädige, bei *üppiger* Wucherung wohl auch *verzweigte* Fortsätze auslaufen und einen länglichen eiförmigen Kern führen. Sie sind oft *stark pigmentirt* und im Allgemeinen sehr *zerbrechlich*, so dass man oft *freie Kerne* im Gefüge zerstreut sieht. Es lagern diese Zellen bald in *reichlicher* Intercellularsubstanz, bald rücken sie so nahe an einander, dass letztere fast ganz verschwindet. Durch nahes Zusammentreten und parallele Axenrichtung bilden sie häufig blätter-, bündel- oder balkenförmige Züge, welche sich mitunter kreuzen und im Ganzen einen wesentlichen Einfluss auf das makroskopische Verhalten des Gewächses ausüben. — *Die Rundzellensarcome* werden fast durchwegs mit *medullaren* und, falls sie viel Pigment führen, mit *melanotischen Krebsen* zusammengeworfen. Die Aehnlichkeit ist auch eine überaus grosse, wenn dicht verzweigte Gefässe oder Reste des Mutterbodens einen alveolaren Bau vortäuschen. Doch tragen die Zellen beim Sarcom eben nicht den epithelialen Charakter, sie sind nicht platt, sondern rund, eiförmig oder höchstens linsenförmig; lagern auch nicht *gruppenweise* in Lücken der Intercellularsubstanz, sondern sind allenthalben, wenn auch von minimalen Quantitäten der letzteren, umgeben. Ihre *Zerstörbarkeit* ist eine aussergewöhnlich grosse, so dass freie Kerne in den Präparaten sehr reichlich vertreten zu sein pflegen. Diese Kerne sind gewöhnlich verhältnissmässig gross und mit mächtigen Kernkörperchen versehen. Man findet derlei Rundzellen gelegentlich in *jeder* Form des Sarcoms. Häufig sind dieselben *sehr klein*, die Geschwulst bildet einen Uebergang in das *Gliosarcom*. In anderen Fällen erscheinen sie *grösser*, werden *mehrkernig* und gelangen durch zahlreiche, oft in demselben Präparate *nebeneinander* bestehende Uebergänge zu ganz erstaunlichem Umfange. Fallen solche *Riesenzellen* aus dem Stroma heraus, so kann ebenfalls ein alveolares Aussehen begründet werden, doch lagert eben nur *eine*, nicht mehrere grosse Zellen oder ganze Haufen, in den einzelnen Lücken (*Virchow*).

Die Intercellularsubstanz ist selten *rein bindegewebig*, leimgebend, meistens enthält sie albuminose, caseïnöse oder mucinose Bestandtheile. Wo sie in *grösserem* Massenverhältnisse auftritt, wird sie mitbestimmend für den Artunterschied des Sarcomes. Sie ist bisweilen *fibrillär* und stempelt das Sarcom zu einem Fibrosarcom. In anderen Fällen ist sie *körnig*. Es kömmt dies am häufigsten bei den *Gliosarcomen* und bei manchen kleinzelligen *Myxosarcomen* vor. Häufig endlich erscheint sie *homogen* und zwar als eine hyaline *gallertige Schleimmasse*, welche von einer gewissen Menge breiter und dunkler Fasern durchzogen ist (bei manchen *Myxosarcomen*), oder überaus *dicht* und *fest*, fast knorpelähnlich. Die letzteren Eigenschaften hat sie dann entweder von vorneherein, oder gewinnt sie durch eine Art *Sclerose fibrillärer* oder *schleimiger* Massen. Es geht eine solche Verdichtung in der Regel der *Verkalkung* und *Verknöcherung* voraus und bildet den gewöhnlichen Entwickelungsgang der *Osteosarcome* (*Virchow*).

Alle Sarcome enthalten Gefässe. Dieselben wachsen aus dem *Mutterboden* in das Aftergebilde hinein und verzweigen sich darin bald zu *schütteren*, bald zu überaus *dichten* Netzen (*Wedl*). In manchen Fällen sind die Gefässe so reichlich vertreten, dass sie geradezu *an Masse vorherrschen* und vermöge ihrem beträchtlichen Caliber der Geschwulst grosse Aehnlichkeit mit Blutschwämmen verleihen (*Sarcoma telangiektodes* oder *cavernosum*). Selbstverständlich begünstigt die Anwe-

senheit zahlreicher Gefässe das rasche Wachsthum und den Saftgehalt, folgerecht also auch die Infectionsfähigkeit der Geschwulst. Ist diese bereits blosgelegt, so wird auch das Nässen, so wie das Bluten derselben dadurch gefördert. Es erfolgen *Haemorrhagien* bald nach *aussen*, bald nach *innen*. Im letzteren Falle können sie eine schnelle Vergrösserung des Tumor begründen und vermöge der allmäligen Umwandlung des Extravasates in *Pigmentkörner* auch *melanotische* Färbungen *veranlassen*.

Das Sarcom entwickelt sich meistens in Form von *Knoten*, welche unter Umständen sehr beträchtliche Durchmesser erlangen können und durch Anschiessen neuer Herde leicht ein *lappiges* Aussehen erhalten. Wuchern solche Geschwülste an *Oberflächen*, so treten sie gerne *über* dieselben hervor und werden auf Häuten oft *polypenähnlich* oder *schwammförmig*. Seltener erscheint das Sarcom *diffus* im Inneren eines Organes nach der Art eines *Infiltrates* oder einer *Hypertrophie*. Sind *drüsige* Organe der Sitz, so können die natürlichen Höhlen und Kanäle derselben auf *mechanischem* Wege erweitert und der Begriff eines *Cystosarcomes* erschöpft werden *(Virchow)*.

Es ist ein solcher Zustand wohl zu unterscheiden von jenem, wo ein Sarcom in der *Wand* einer bereits bestehenden Cyste auftritt und allenfalls in sie hineinwächst; oder wo ein Sarcom durch partielle *Erweichung* und *Verflüssigung* seines Gefüges Höhlungen bekömmt; oder sich mit einer derben Hülle überkleidet, gleichsam *incapsulirt* wird.

Es gehen die Sarcome mit entschiedener Vorliebe aus dem *Bindegewebe im engeren Wortsinne* hervor. Sie können jedoch auch jedem *anderen* zur Bindesubstanzreihe gehörigen Gefüge entspriessen, und dann pflegen sich im Gewächse die besonderen Eigenthümlichkeiten der Matrix theilweise zu wiederholen, so dass das Sarcom je nach der speciellen Art seines Keimbodens sich zum fibrösen, mucösen, gliosen, knorpeligen, knochigen, melanotischen Sarcom ausbildet. Immerhin ist ein solches Anlehnen an den Typus des Muttergewebes *keine durchgreifende* Regel. Zudem ist auch die *Combinationsfähigkeit* des Sarcoms eine sehr grosse; nicht selten kann in einer und derselben Geschwulst eine *Mehrzahl von Gewächsarten* nachgewiesen werden, welche dann nicht einmal stets der *Bindesubstanzreihe* angehören.

So sieht man gar nicht selten die Elemente des *Krebses* neben jenen des Sarcoms aus der Matrix hervorwuchern *(Virchow)*. Die ersteren ordnen sich dann bisweilen innerhalb der sarcomatösen Geschwulst zu *schlauchartigen*, vielfach unter einander anastomosirenden Zügen mit zapfen- und kolbenähnlichen Auswüchsen und stellen so ein *cancroides Gebilde* dar, welches vielfach unter dem Namen *Adenoid* beschrieben wird *(Recklinghausen, Hirschberg)*. In anderen Fällen findet man *hyaline*, vielfach verzweigte, plexusartig unter einander anastomosirende Stränge von *fibrocartilaginösem* Gefüge, deren Grundlage offenbar *Gefässe* sind und welche neuerer Zeit als der charakteristische Bestandtheil der *plexiformen Tumoren (Billroth, Czerny)* aufgefasst werden.

Die Sarcome sind *keineswegs gutartige Geschwülste*, welche blos *local* wiederkehren. Ihre *Infectionsfähigkeit* ist vielmehr eine überaus stark ausgesprochene. Fast allgemein findet sich die *continuirliche Infection* der Nachbarschaft, und zwar schreitet die Wucherung vorerst im *homologen* Gefüge weiter, geht dann aber ganz gewöhnlich auf *heterologe*, in organischem Zusammenhange stehende Theile über. Nur die *Knorpel* und im geringeren Grade auch die *fibrösen* Häute widerstehen längere Zeit, bilden gleichsam eine Schranke. Später kömmt es sehr oft auch zur *discontinuirlichen Infection*, es entwickeln sich vorerst neue Herde in der *Nähe*, oder es

treten nach Art der *Metastasen* Knoten in den Lungen, vornehmlich aber in der Leber, Niere, dem Gehirne u. s. w. auf. Es pflanzen sich dabei die *Eigenthümlichkeiten des Primärherdes* sehr häufig auf die *Tochterknoten* fort; primäre Melanosarcome, Medullarsarcome, Osteosarcome etc. erzeugen durch Infection gewöhnlich wieder melanotische, medullare, osteoide u. s. w. Producte (*Virchow*).

Der Umstand, dass bei diesen Disseminationen die *Lymphdrüsen* sehr häufig *frei* bleiben, zeichnet die Sarcome einigermassen unter den übrigen malignen Gewächsen aus; lässt ausserdem aber vermuthen, dass die Verführung des Samens nicht sowohl durch die Lymphwege, als *durch das Blut* geschehe.

Es offenbart sich der maligne Charakter der Sarcome indessen nicht immer gleich *von vorneherein*. Die meisten haben eine *unschuldige Periode*, während welcher sie auf den Mutterboden gebannt bleiben und überaus langsam, oft auch mit langen Stillständen, wachsen; ja manche bestehen *in ihrer Anlage* seit Jugend oder sind gar angeboren und werden erst im reifen oder im Greisenalter unter plötzlicher Volumszunahme bösartig. Auch ist nicht *jede Art* des Sarcoms in *gleichem* Masse infectiös. Am *wenigsten* scheinen dies *ganz harte Fibrosarcome* zu sein. Doch kommt auch diesen ein gewisser Grad von Ansteckungsfähigkeit zu, wie daraus hervorgeht, dass sie trotz scheinbarer völliger Exstirpation öfters *recidiviren* und dies zwar bisweilen mit *verändertem* histologischen Charakter, in *medullarer* Form u. s. w. (*Hirschberg*). Im Uebrigen sind *grosszellige* Sarcome, auch wenn sie *weich* sind, insbesondere die Spindel- und Riesenzellensarcome, *minder verderblich*, als die *kleinzelligen*. Am *schlimmsten* unter allen sind die *melanotischen*, welche eben zumeist nichts als pigmentirte *medullare* Formen darstellen. Von hohem Belange sind weiters der *Sitz* und das Verhältniss des Gewächses zum *Gefäss-* und *Lymphsysteme*. *Orbitale* Sarcome erzeugen erfahrungsmässig *viel rascher* Tochterherde und werden auch viel schneller *disseminirt*, als gleichartige *intraoculare* Tumoren, welche häufig *lange* im Augapfel abgeschlossen bleiben. Ueberall ist das bereits merkbare Uebergehen auf *heterogene* Gewebsarten und noch mehr eine etwa schon erfolgte *Durchbohrung derber* widerstandsfähiger *Scheidewände*, z. B. der Cornea, Sclera, ein Zeichen der *übelsten* Bedeutung, insoferne unter solchen Umständen fast constant Infectionen, selbst *entlegenerer* Theile, bereits stattgefunden haben.

Uebrigens schreitet das Sarcom nicht allemal ganz *stetig* seinen Ausgängen zu. Gar oft werden, namentlich im *Binnenraume* des Augapfels, *Rückbildungen* beobachtet. Es beschränken sich dieselben nicht selten auf *Theile* der Geschwulst, der Rest derselben wuchert um so üppiger weiter; falls aber auch der Rückgang den *ganzen Tumor* beträfe, ist damit häufig nur ein *zeitweiliger Stillstand* des Processes gegeben, indem über kurz oder lang die Afterbildung sich wieder geltend macht und dann gewöhnlich mit äusserster Bösartigkeit ihre Ziele verfolgt. Es wird die regressive Metamorphose durch *Verfettigung* der *zelligen* Elemente eingeleitet, welche letztere sich nach und nach in Fettkörnchenzellen, Fettkörnchenkugeln und schliesslich in einen emulsiven fettigen Detritus verwandeln.

Es wird diese Verfettigung gelegentlich bei *jeder* Art des Sarcoms beobachtet; doch neigen die *zellenreichen* und überhaupt die *schnell* wachsenden Gewächsformen am meisten dazu. Bei *harten* Formen, zumal bei den *Fibrosarcomen*, wird dadurch unter fortschreitender Resorption der

zersetzten Stoffe oft ein *Einsinken* der Geschwulst und die Schrumpfung zu einem derben *narbenartigen* zellenarmen Gefüge veranlasst, welches mitunter *verknöchert*. Bei *weicheren* Sarcomarten hingegen wird die Masse mehr *breiartig* und dickt sich schliesslich zu einer *käsigen* Substanz ein, die viel Fett und oft auch Kalksalzgrumen enthält.

In anderen Fällen führt die Verfettigung zur *Erweichung*, es bilden sich *Hohlräume* im Inneren der Geschwulst, welche bei eintretender Resorption des Zerfallenen nicht einsinken, sondern das Verlorene durch Flüssigkeit ersetzen und so am Ende das Aussehen von *Cysten* gewinnen. Oft werden bei einer derartigen Erweichung auch *Gefässe angefressen*, es kömmt zu massigen parenchymatösen *Blutungen*, welche dann ein Uebergehen der Erweichung in *Ulceration* zu veranlassen pflegen.

Im Ganzen neigen Sarcome wenig zur *Verschwärung*. Doch gibt es *keine* Form derselben, welche nicht endlich aufbrechen und ein *Geschwür* liefern könnte. Die *harten* Formen, welche zugleich meistens ein *langsames* Wachsthum haben, bleiben am längsten *geschlossene* Geschwülste und erreichen daher zuweilen sehr bedeutende Grössen. Bei *weichen*, namentlich *zellenreichen* Sarcomen hingegen tritt die Verschwärung gewöhnlich sehr bald ein und schreitet auch sehr rasch weiter, wobei die *Absonderung* eine sehr reichliche, häufig blutige oder gar faulige zu werden pflegt und binnen Kurzem *Oligaemie*, *Marasmus*, *Inanition* des Individuums herbeizuführen vermag. Eine eigentliche *Cachexie*, wie bei Krebsen, entwickelt sich bei Sarcomen nicht leicht, es bleibt bei einfacher *Ernährungsstörung*.

Das Sarcom ist bei *Erwachsenen* viel häufiger als bei Kindern. Es kömmt an den verschiedensten Theilen des ophthalmologischen Gebietes *primär vor*. Es tritt oft *ohne nachweisbare Ursache* auf. In anderen Fällen sind andauernde oder sich häufig wiederholende *Reizzustände* oder *Entzündungen* als Veranlassung aufzufassen. Hin und wieder geht es aus *schrumpfenden Narben* hervor und wird dann *Keloid* genannt.

a. In der Liddecke entwickelt sich das Sarcom nicht ganz selten aus *Fleischwarzen* oder *pigmentirten Mälern*, welche von Geburt aus bestehen oder doch schon in der ersten Kindheit bemerkt wurden. Es sind diese Gewächse meistens sehr kleinzellig und können als Sarcome *in der Anlage* betrachtet werden. Sie bleiben gewöhnlich bis ins *höhere* Alter ziemlich unverändert, werden dann aber mit oder ohne äusseren Anlass, z. B. in Folge einer Verletzung, plötzlich sehr empfindlich und wohl auch in hohem Grade schmerzhaft, schwellen auf und verwandeln sich in lappige Geschwülste. Doch kommen auch Hautsarcome vor, welche tief im *subcutanen* Gefüge wurzeln. Sie stellen *glatte* Geschwülste dar, treiben das Integument vor sich her, ohne dasselbe immer zu durchgreifen, erreichen manchmal sehr bedeutende Grössen und können auch sehr schmerzhaft werden *(Mackenzie, Wedl)*. Hierher gehört auch eine eigenthümliche Geschwulst, welche bei einem Greise an *allen vier Lidern* beobachtet wurde. Dieselbe lagerte im laxen Bindegewebe und liess sich mit Leichtigkeit von ihren Umgebungen lostrennen. Dieselbe gab den Lidern das Aussehen starken Oedems, war prall elastisch, etwas lappig, von Farbe weiss gelblich wachsähnlich und erwies sich als ein kleinzelliges Sarcom *(Schirmer)*. Es erinnert dieser Fall an einen anderen, wo im oberen Augenlide eines Knaben eine ähnliche Geschwulst, aber mit *plexiformem* Charakter, gefunden wurde *(Billroth)*. Im *Oriente* sind analoge Geschwülste am oberen Augenlide sehr häufig und werden schon von Celsus als *Hydatis* oder *Vesica pinguis* des Näheren gewürdigt. Sie entstehen gewöhnlich bei Kindern, erschweren die Hebung des oberen Augendeckels und lassen sich durch eine horizontale Hautwunde leicht mit den Fingern herausziehen *(J. E. Polak)*. In einem alten geschrumpften Weingeistpräparate liess sich die Zusammensetzung aus zelligen Elementen und einer bindegewebigen Grundsubstanz entnehmen.

b. In der Bindehaut geben bisweilen *Fleischwarzen, polypöse* und *schwammige Auswüchse, melanotische Tumoren* den Boden ab, aus welchem Sarcome hervorwuchern, ja nicht wenige der unter jenen Namen beschriebenen Gewächse mögen *von vorneherein* die Bedeutung von Sarcomen haben. Nicht minder entwickelt sich das fragliche Gewächs auch *primär* in vorläufig *gesundem* Gewebe, oder *secundär* durch *Infection* von Seite intraocularer oder orbitaler Geschwülste. Es zeigt sich vorerst als ein *einzelnes* oder als eine *Mehrzahl* zerstreuter röthlicher oder stark pigmentirter Knötchen, welche gemeiniglich im *submucosen* Gefüge lagern, bald zusammenfliessen und bisweilen zu ganz ansehnlichen Tumoren heranwachsen. Sitzen sie der *vorderen Bulbusoberfläche* auf, so breiten sie sich gerne der *Fläche* nach aus, greifen gelegentlich auf die *Hornhaut* über (*His*), dringen im Episcleralgewebe nach hinten, und bilden bisweilen förmliche *Schalen*, welche den Bulbus grossentheils umhüllen und aus seiner natürlichen Lage drücken.

c. In der Orbita finden sich Sarcome häufig. Sie sind hier öfters sehr *kleinzellig*, erweisen sich als *Glio-* und *Myxosarcome*, welche streckenweise bisweilen den *plexiformen* (*Recklinghausen, Czerny*) oder *cancroiden* (*Hirschberg*) Charakter tragen. In anderen Fällen erweisen sie sich als *Fibrosarcome* (*Hirschberg*), oder als überaus bösartige *Melanosarcome*, seltener als *cavernose* (*Pagenstecher*) oder als *Cystosarcome* (*Mackenzie, Schiess-Gemuseus, Hirschberg, M. Singer*). Sie gehen in der Regel vom *Fettgewebe* aus (*Virchow*) und pflanzen sich meistens bald auf die übrigen Theile fort, pflegen darum auch mit den *Fascien* und zumal mit der *Periorbita* fest zusammenzuhängen. Sitzt das Gewächs weit nach *vorne*, so tritt es gemeiniglich bald zur Lidspalte heraus und bildet mitunter mächtige Tumoren (*Chelius*), ehe es die Bindehaut durchbricht und zu verschwären beginnt. Meistens wuchert es dabei *gleichzeitig* nach *hinten* und bedingt Exophthalmus. Hat das Sarcom seinen Ausgangspunkt *hinter dem Augapfelgleicher*, so wird der Bulbus selbstverständlich um so früher aus der Orbita hervorgedrängt. Eine häufige Folge dessen sind *intraoculäre Entzündungen* mit Ausgang in *Atrophia bulbi et nervi optici*, oder in *Vereiterung der Hornhaut und Phthise des Auges.* Ein *directes Hineinwachsen* des Aftergebildes in die Höhlung des vorgetriebenen Bulbusstumpfes findet sicherlich nur äusserst selten statt, wurde jedoch in einem Falle als sehr wahrscheinlich nachgewiesen (*Virchow*). Dagegen bohren sich Orbitalsarcome, besonders die *melanotischen*, gar nicht selten durch die knöchernen Scheidewände, indem sie selbe entweder durch Caries, Usur oder Nekrose zerstören, oder indem die Afterwucherung sich auf die Beinhaut und das Knochengewebe unmittelbar fortsetzt. Ist das Pseudoplasma solchermassen in eine *Nachbarhöhle* vorgedrungen, so pflegt es sich in der Orbita nur mehr *langsam* zu vergrössern. So kömmt es, dass man mitunter nur eine ganz mässige und scharf umgrenzte Geschwulst vor sich zu haben glaubt, während diese in den unzugänglichen Nachbarhöhlen schon zu einem mächtigen Tumor angewachsen ist. In einzelnen Fällen hat der Process wohl auch den *umgekehrten* Weg genommen, ist aus der Highmorshöhle (*Pagenstecher*), Nasenhöhle (*Graefe*), Stirnhöhle (*Rothmund*) etc. in die Orbita vorgedrungen. Jedenfalls indessen viel häufiger, als solche *directe* Uebergänge, sind *Bildungen von Tochterherden* im Knochen und in den Weichtheilen der angrenzenden Räume. Besonders gefährdet erscheinen in dieser Hinsicht der Inhalt der *Schädelhöhle* und zwar in erster Linie die *weichen Hirnhäute* (*Virchow*). Diese Disseminationen und wirklichen Metastasen, zu welchen Orbitalsarcome, zumal die melanotischen, überaus stark hinneigen und welche öfters schon sehr *frühzeitig* erfolgen, sind nicht nur *operativen*

Eingriffen im hohen Grade missgünstig; sie führen durch Functionsbehinderung *lebenswichtiger* Organe auch oft zum *Tode*, ehe der Primärherd zu einer übermässigen Entwickelung gediehen ist.

d. In der Thränendrüse kommen wahrscheinlich Sarcome häufiger vor, als sie daselbst nachgewiesen (*Stengel*) wurden. Manche für einfache Verhärtung oder Hypertrophie (S. 553) gehaltene Erkrankung und manche Cystenbildung (S. 605) mag als *Sarcom* oder wenigstens als eine *Mischgeschwulst* mit sarcomatöser Grundlage zu gelten haben. In mehreren Fällen hat man die durch ihre eigenthümliche *grünliche* Färbung ausgezeichnete Varietät, das *Chloroma*, in der Thränendrüse beobachtet (*Paget, Burns, Balfour, Durand-Fardel*).

e. In der Hornhaut sind *primäre* Sarcombildungen grosse Seltenheiten. In einem Falle wurde ein sehr gefässreiches haselnussgrosses lappiges *Netzzellensarcom*, welches in der Cornea und Sclera wurzelnd steilfüssig hervortrat, gefunden (*Berthold*). Unzweifelhaft gehören hierher auch manche jener melanotischen oder fleischähnlichen Gewächse, welche gleich *ursprünglich* in der Cornea wurzelten (*Cooper, Nelaton, Steffan*), dieselbe grossentheils oder ganz zerstörten und zu ziemlichen Grössen gelangt waren, ohne die Descemeti zu durchbohren und ohne auf den Limbus conjunctivalis und die Lederhaut überzugehen. Viel häufiger sind *secundäre* Cornealsarcome. Dieselben stammen von *Bindehautsarcomen*, welche sich allmälig über die Hornhaut ausgedehnt haben, oder von fleischähnlichen und melanotischen Warzen (*Virchow*), welche an der Hornhautgrenze sassen und sich allmälig zu wahren Sarcomen ausgebildet haben. Die *melanotische* Form gleicht in ihrem Fortschreiten einem Pannus crassus, welcher von dem Primärherde aus unter dem Epithele weiter und weiter wuchert und höckerige Geschwülste aus seiner Oberfläche treibt. Die *medullare* Art hingegen stellt sich in ihren Anfängen als eine wolkig umgrenzte weissgraue Infiltration dar, welche sich allmälig ausbreitet, Gefässe bildet und wildem Fleische ähnliche Knötchen erzeugt, die rasch anwachsen, zusammenfliessen, sich mit dem Mutterknoten vereinigen und dessen Umfang vermehren.

f. Auch in der *Iris (Lebrun, Hirschberg)* sowie im *Ciliarkörper* (*Knapp, Graefe, Cowell, Warren*), oder in *beiden zugleich* (*Knapp, Berthold*) entwickeln sich ausnahmsweise primär Sarcome der mannigfaltigsten Art. Sie zeigen sich in der *Iris* gewöhnlich unter der Form von *Knoten*, welche breit aufsitzen und unter allmäliger Vergrösserung meistens bald den Kammerraum ausfüllen, oftmals auch auf den *Strahlenkranz* übergreifen und denselben gleich der Iris grösstentheils oder ganz bis zur Ora serrata hin zerstören (*Dixon*). Im *Ciliarkörper* erscheinen sie bisweilen als *diffuse* Infiltrationen (*Graefe*). In der Regel jedoch treten sie hier ebenfalls in der *Knotenform* auf und consumiren nach und nach grosse Portionen des Strahlenkranzes. Sie drängen bisweilen die Iris zur Seite (*Knapp*), häufiger wachsen sie in dieselbe hinein und füllen dann bald den Kammerraum aus. Mitunter greifen sie auch nach rückwärts auf die *Chorioidea*. In der grössten *Mehrzahl* der Fälle jedoch ist das Sarcom des Ciliarkörpers und der Iris ein *secundäres*, von der Aderhaut überkommenes (*Alf. Graefe, Demarquay, Hirschberg*). Es erregen solche Sarcome im Ciliarkörper und der Iris öfters heftige *Entzündungen*, welche das zweite Auge sympathisch gefährden können (*Mooren*), führen jedoch selten zur Netzhautabhebung (*Knapp*). Mitunter kömmt es zu *Scleralectasien*, welche später bersten und dem Tumor den Austritt gestatten. In einem Falle war die Wunde, welche behufs der Ausschneidung eines von einem Knoten besetzten Irisstückes in die Cornealgrenze gelegt wurde, die Ausgangspforte

Fig. 86.

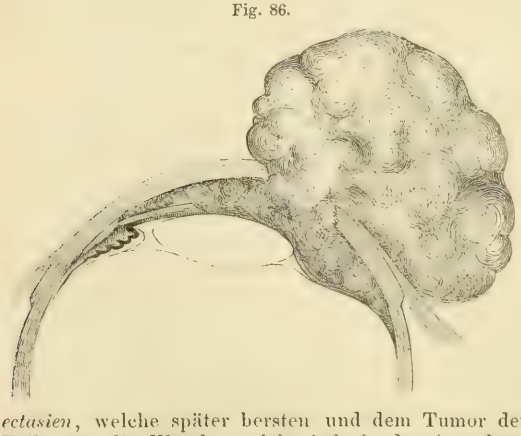

(Lebrun). In der Regel durchwächst das Sarcom förmlich die Cornea und Sclera. Nach erfolgter Perforation wuchert das Aftergebilde rasch zu einem ganz ansehnlichen Tumor (Fig. 86) heran, welcher mit eingeschnürtem Halse dem Augapfel aufsitzt. In einzelnen Fällen wurde nach einem solchen Vorgange die *Rückbildung der Geschwulst* mit Atrophie und Schrumpfung des Augapfels beobachtet *(Saunders, Lawrence, Maitre-Jean, Graefe)*, wobei jedoch die Möglichkeit nicht ausgeschlossen ist, dass es sich um *Granulome* gehandelt hat.

g. Am allerhäufigsten stösst man im Bereiche der *Aderhaut* auf Sarcome. Die Afterwucherung geht hier nicht selten unter auffälligen Reizerscheinungen einher, daher man sie in der Bedeutung einer Entzündung aufgefasst und den Process als *Chorioiditis hyperplastica* und *sarcomatosa* beschrieben hat.

Das Aderhautsarcom ist oftmals *stark pigmentirt;* eben so oft aber auch blos dunkel gestrichelt, gesprenkelt, gestreift, marmorirt. Dagegen sind ungefärbte sogenannte *Leucosarcome* (*Virchow, Graefe, Hirschberg, Knapp, Hutchinson, Hulke)* seltener. Vielleicht hat auf die Grösse des Farbstoffgehaltes die wandelbare Pigmentirung des Muttergewebes einen Einfluss *(Haase, Berthold)*. Gewöhnlich überwiegen die *Spindelzellen*, zumal an der Oberfläche der Geschwulst, wo sie oft eine ziemlich derbe Hülle darstellen. Doch finden sich auch *Stern-* und *Rundzellen* gar nicht selten in grosser Menge und in vielen Fällen sind Theile des Gewächses geradezu *medullar*. Die *Intercellularsubstanz* ist bald sehr dicht, deutlich faserig, besonders in der Hülle, bald sehr weich, beinahe zerfliessend, oder tritt fast ganz zurück. In einzelnen Fällen zeigten sich darin die eigenthümlichen *plexiformen* Gebilde *(Knapp)*, in anderen war der Bau entschieden *cavernös (Leber, Knapp, Hulke)*. Manchmal findet sich das Sarcom in Combination mit *Krebs (Landsberg, Graefe)*.

Das Aderhautsarcom entwickelt sich bald von der *subchorioidalen* Schichte, wo dann die *eigentliche* Chorioidea längere Zeit ihre Integrität erhalten kann; bald geht es von der *innersten Gefässschichte* aus, diese beginnt zu granuliren, es zeigen sich daselbst zahlreiche Bildungszellen, welche allmälig den Charakter der Sarcomzellen annehmen *(Knapp)*. Sie sind öfters mit *Myeloplaxen*, d. i. Protoplasmamassen von ganz unregelmässiger wechselnder Gestalt, welche von runden und ovalen Kernen gefüllt sind, durchmischt und lagern in einer deutlich feinfaserigen Intercellularsubstanz *(Iwanoff)*. In manchen Fällen scheint es zu einer *Exsudation* auf der Oberfläche der Aderhaut zu kommen. Es treten gelbe Flecke auf, welche allmälig confluiren und von den Gefässen der Netzhaut straff überspannt scheinen. Weiterhin kömmt neben diesen Gefässen ein zweites Gefässnetz zum Vorscheine, welches aus dem Aderhauttumor in die damit verklebte Netzhaut hineingewachsen ist und öfters Hämorrhagien veranlasst. Schliesslich wächst die Aftermasse wohl auch durch die Netzhaut hindurch und breitet sich im Glaskörperraume aus *(Knapp)*. Die Textur des *Netzhautinfiltrates* ist dann öfters sehr kleinzellig, trägt ganz den Charakter des Glioms oder Gliosarcoms. Es *combiniren* sich dann also in einer und derselben Geschwulst Gliom und Sarcom *(Virchow, Horner, Rindfleisch, Graefe, Hirschberg, Berthold)*.

Das Aderhautsarcom stellt *anfänglich* einen linsenförmigen Fladen dar, welcher zwischen Chorioidea und Lederhaut gelagert, buckelförmig in den hinteren Augenraum hineinragt (Fig. 87 *a*). Unter fortgesetztem Wachsthume der Neoplasie erhebt sich dieser Buckel immer mehr, er bildet eine rundliche Geschwulst *b*, deren Zenith sich allmälig der optischen Axe nähert oder dieselbe gar überschreitet, während der Fuss sich immer weiter ausbreitet, so dass endlich die Hälfte und mehr des hinteren Augenraumes ausgefüllt erscheint. Ausnahmsweise jedoch verbreitet sich das Sarcom in *diffuser* Weise und umhüllt schliesslich den hinteren Bulbusraum in Form einer mehr weniger dicken Schale *(Hirschberg)*.

Gewöhnlich erhält sich die *Grenzhaut c* der Chorioidea trotz bedeutender Massenzunahme des Tumors und überkleidet denselben seiner ganzen Ausdehnung nach als ein *straff gespanntes* Häutchen, welches sich ununun-

terbrochen auf die die Geschwulst umgebenden und von deren Fuss meistens etwas emporgehobenen Partien der Aderhaut *d* fortsetzt. Die

Fig. 87.

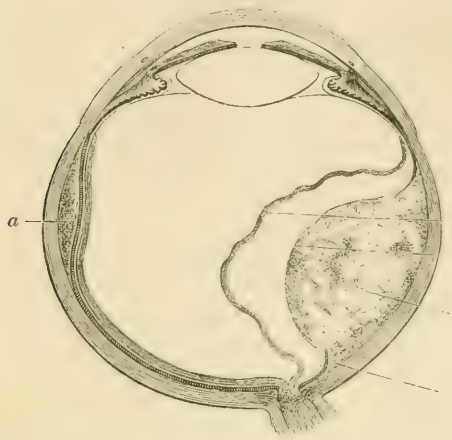

Oberfläche der Geschwulst ist in solchen Fällen in der Regel eine ganz *glatte*. Die darüber lagernde *Netzhautpartie* wird meistens schon frühzeitig durch eine mehr weniger reichliche Menge von *Flüssigkeit* in Form eines Sackes *e* von dem Tumor *abgehoben*, erscheint faltig und flottirt stark, die Geschwulst wird gleichsam *maskirt durch eine Netzhautabhebung*. Späterhin *schmiegt* sich die gewöhnlich stark getrübte Netzhaut bisweilen wieder der Oberfläche der Geschwulst innig an, verklebt wohl auch mit ihr und wird schliesslich von ihr förmlich *durchwachsen* (*Mooren*, *Knapp*).

Es kommen Fälle vor, wo der Tumor bereits den grössten Theil des hinteren Bulbusraumes ausgefüllt und die eine Hälfte der Netzhaut vor sich her in die Concavität der anderen getrieben hat, so dass die Retina schlafhaubenförmig *eingestülpt* erscheint und ihre beiden Blätter nur durch eine dünne Schichte trüben Glaskörpers von einander getrennt sind. Auch sieht man die Netzhaut öfters zu einem langgestielten Trichter zusammengezogen und fast *ringsum* von der sarcomatosen Masse umgeben.

In manchen Fällen waren derlei Gewächse *gestielt*. Der derbe gefässhältige Stiel wurzelte in der Aderhaut und der Körper der Geschwulst war mit der trichterartig zusammengefalteten Netzhaut verwachsen (*Knapp*, *Klebs*, *Landesberg*).

Das Aderhautsarcom entwickelt sich bisweilen, zumal wenn *Traumen* seine Veranlassung waren, ziemlich *schnell* und gedeihet binnen Monatfrist zu ganz beträchtlichem Umfange. *In der Regel* aber ist sein Wachsthum ein überaus *langsames* und von *Stillständen* vielfach *unterbrochenes*. Manche Chorioidalsarcome bestehen *Jahre lang* ohne auffällige Veränderung. Ihr *Beginn* bleibt öfters sogar ganz *unbemerkt*, erst die Erblindung des Auges macht den Kranken auf sein Leiden aufmerksam.

Nicht ganz selten werden dann *Verletzungen* als Ursache beschuldigt, welche *vor langer Zeit* den Bulbus functionsuntüchtig gemacht haben. Es kann auch wohl sein, dass schrumpfende *Narben*, welche gerne einen gewissen Erregungszustand unterhalten, manchmal den Ausgangspunkt der Afterwucherung abgeben.

Häufig stellen sich zeitweilig *heftige Reizzustände* oder förmliche *Entzündungen* ein. Letztere verlaufen häufig unter merklicher Erhöhung des intraocularen Druckes und präsentiren sich nicht selten unter dem ausgesprochenen Krankheitsbilde des *chronischen*, nicht selten jedoch auch des *acuten Glaucoms*. In anderen Fällen trägt das intercurrente Leiden den Charakter der *Iridochorioiditis* und führt öfters zu Verwachsungen des Pupillarrandes, weiterhin aber zu partiellen oder totalen *Sclerochorioidalstaphylomen* und nicht ganz selten zu *sympathischen Ophthalmien* des anderen Auges (*Mooren*). Bisweilen kömmt es wohl auch zur *Eiterung*, die Cornea

infiltrirt sich unter den Erscheinungen der *Panophthalmitis suppurativa*, und bricht durch.

Wenn der Schein nicht trügt, kann ausnahmsweise der Tumor sammt dem Bulbus auf suppurativem Wege zerstört werden, *phthisisch* zu Grunde gehen. Leider ist die sarcomatöse Natur der bezüglichen Fälle nicht erwiesen und es kann der Einwand geltend gemacht werden, dass es sich nicht sowohl um ein Sarcom, als vielmehr um ein *Granulom* u. dgl. gehandelt habe.

Das Wachsthum der Geschwulst pflegt unter den entzündlichen Vorgängen einen Aufschwung zu nehmen. Mitunter geschieht jedoch gerade das *Gegentheil*, es datirt von daher ein auffälliger *Rückgang* des Afterprocesses, das Sarcom verfettigt und schrumpft vermöge der *Aufsaugung* der zerfallenen und löslich gewordenen Bestandtheile, während gleichzeitig der *Augapfel* weich, welk wird und unter Faltung der Lederhaut zu einem unförmlichen Stumpfe sich zusammenrunzelt.

Verhältnissmässig am öftesten schrumpfen wohl intraoculare Sarcome, *bevor* sie durchgebrochen sind. Doch kömmt es bisweilen zur Atrophie auch dann, wenn der Aderhauttumor sich bereits einen Weg nach Aussen gebahnt hat *(Berthold)*. Im Ganzen ist sehr wohl festzuhalten, dass die regressive Metamorphose des intraocularen Sarcoms und der damit einhergehende Schwund des Augapfels durchaus nicht immer einen *wirklichen* und *dauernden Abschluss* des Processes bedeuten. In der That wird häufig das geschrumpfte und verödete Gewächs nach Monaten und Jahren wieder lebendig, es entkeimen demselben oder seiner Nachbarschaft *neue* Herde, welche dann mit Schnelligkeit an Umfang zunehmen und in vielen Fällen einen sehr *bösartigen* Charakter entfalten. Bei *partiellen* Verfettungen oder Schrumpfungen geht die Wucherung in den angrenzenden Theilen des Tumors *häufig* sogar um so *rascher* vor sich.

Ueberhaupt bilden *Rückgänge* des Processes keineswegs *die Regel*. Meistens schreitet die Afterwucherung *stetig* oder mit zeitweiligen *Unterbrechungen* vorwärts, füllt den hinteren Bulbusraum mehr und mehr aus, greift auf die Netzhaut, auf den Strahlenkranz und die Iris über, stopft den Kammerraum voll und bricht endlich durch, worauf die Geschwulst aus der Oeffnung hervorquillt, sich meistens überaus rasch zu einem mächtigen Tumor vergrössert und zu *verjauchen* beginnt.

Der *Durchbruch* erfolgt öfters durch die *Hornhaut*, indem dieselbe *neuroparalytisch* oder in Folge eines *intercurrenten* heftigen Entzündungsprocesses verschwärt, auch wohl *brandig* zerstört wird, oder indem sie von der die Kammer erfüllenden Geschwulst einfach *durchwachsen* wird. In seltenen Fällen pflanzt sich die Geschwulst auf den *Sehnerven* fort *(Pagenstecher)* und bricht durch dessen Scheide hindurch. Am *häufigsten* jedoch und recht oft schon sehr *frühzeitig* perforirt das Aderhautsarcom die *Sclerotica* und breitet sich dann unter beschleunigtem Wachsthume *in der Orbita* aus, so dass häufig binnen Kurzem der Augapfel aus der Lidspalte hervorgetrieben und unbeweglich wird.

Die Perforation kann gelegentlich an *jedem* beliebigen Punkte stattfinden. Doch sind Stellen, an welchen *viele Gefässe* hindurchtreten, der *vordere Gürtel*, die *Gleicherzone* (Fig. 88) und der *hintere Umfang* der Sclerotica bevorzugt. Der Durchbruch wird nicht sowohl auf *mechanischem* Wege, als vielmehr durch ein *Uebergreifen* des Processes auf das Lederhautgefüge vermittelt. Man sieht daselbst deutlich die zelligen Elemente sich vermehren *(Virchow)*, endlich aber das Fasergewebe ganz in der Afterwucherung untergehen. Nicht selten bilden sich durch

ungleichmässige Anhäufung von Produkten *taschenähnliche Räume* in der Dicke der Lederhaut, *ehe* die Perforation erfolgt. Ist dieses geschehen, so werden die Ränder der Oeffnung von Seite des nach aussen drängenden Tumors oft trichterförmig hervorgestaut. Der letztere pflegt sich dann im *Inneren* des Bulbus nicht wesentlich mehr zu vergrössern, sein Wachsthum geht vorzugsweise *nach aussen*, daher sich in solchen Fällen die *Cornea* lange erhält.

Fig. 88.

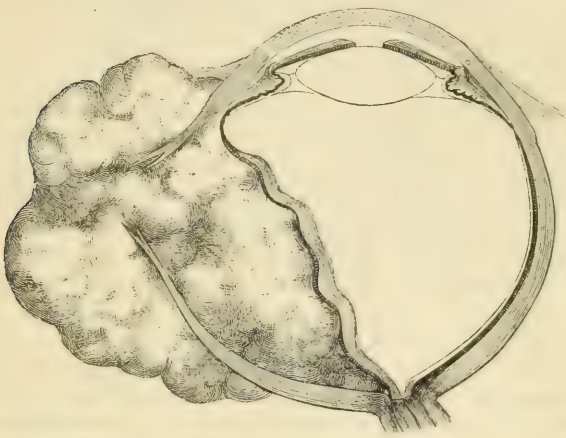

Sehr oft entwickeln sich noch *vor* dem Durchbruche, und um somehr *nach* demselben, *Tochterherde* in dem lockeren *Episcleralgefüge*, welche mit dem Hauptherde öfters *gar nicht* zusammenhängen *(Knapp)*, in anderen Fällen jedoch durch Züge neoplastischer Zellen communiciren *(Hirschberg)*. Ebenso oft finden sich *secundäre* Herde in der *Orbita*. Dieselben wuchern gleich den episcleralen Tochterherden gemeiniglich ziemlich rasch zu beträchtlichen Grössen heran und verhalten sich im Uebrigen ganz ähnlich wie die *primären* Sarcome der Augenhöhle (S. 621). Auch sind Metastasen in *entferntere* Theile, besonders in das Gehirn, die Lunge, Leber u. s. w. bei *vorgeschrittenem* Processe etwas sehr gewöhnliches. Bisweilen machen sich dieselben schon sehr *frühzeitig* geltend oder legen wenigstens die Keime nieder, welche sich nach der Exstirpation des primären Tumors, auch wenn diese bald nach dem ersten Auftreten des letzteren vorgenommen wird, rasch entwickeln und als locale Recidiven oder entfernte Metastasen zum Vorscheine kommen (*Alf. Graefe*).

10. Die *Granulationsgeschwülste* oder *Granulome* schliessen sich an die bindegewebsartigen Gewächse unmittelbar an, stellen aber in ihrem Blüthestadium *keine reife Bindesubstanz* dar, sondern sind überwiegend aus *vergänglichen* Elementen zusammengesetzt und pflegen mit deren Zerfall unterzugehen. Ihr vorzugsweiser *Keimboden* ist Bindegewebe oder bindegewebsartiges Gefüge.

Ihr *hauptsächlicher Bestandtheil* sind kleine runde, mit verhältnissmässig grossem Kerne versehene Zellen, welche viel Aehnlichkeit mit Lymph- oder Exsudatkörpern haben, sich aber nicht immer vollständig ausbilden, indem die *Mutterzellen* oft schon während ihrer Vergrösserung und Kerntheilung verfettigen. In einzelnen Fällen sind dazwischen auch zahlreiche Riesenzellen gefunden worden *(Graefe)*. An den *Grenzen* und *Rändern* der Geschwulst stösst man gemeiniglich auf Elemente *wahren* Bindegewebes, auf anastomosirende sternförmige und spindelige Zellen. Die *Intercellularsubstanz* ist bald mehr *faserig*, wo dann die ganze Structur dem Bindegewebe entspricht; bald ist sie *weich*, schleimähnlich, oder ganz *zerfliessend* und eiterartig (*Virchow*).

Man hat derlei Granulome in der *Iris* gefunden *(Lincke, Graefe)*. Sie zeigten sich daselbst *primär* als eine partielle Verdickung der Regenbogenhaut, welche sich unter entzündlichen Erscheinungen entwickelte und rasch zu einem blassen Tumor heranwuchs, der alsbald vascularisirte, einen grossen Theil der Kammer ausfüllte, aber auch auf den Ciliarkörper übergriff und diesen eine Strecke weit völlig consumirte. Man sah solche Tumoren lange Zeit *stationär* bleiben. Schliesslich pflegen sie jedoch die Hornhaut zu durchwachsen, sich an der freien Oberfläche des Bulbus schwammähnlich auszubreiten, dann aber constant, sei es nach chirurgischen Eingriffen, wie Abkappung, Cauterisation u. s. w., oder *spontan* zu *dauernder Atrophie* des Bulbus zu führen.

Möglicher Weise gehören hieher auch mächtige Geschwülste der *Aderhaut*, welche sich in Bezug auf Ausbreitung ganz wie Sarcome verhielten, den Bulbus vollständig ausfüllten, nach vorne durch die Cornea brachen und dann unter Verfettigung und Schrumpfung mit theilweiser Verkalkung und Verknöcherung des bindegewebigen Gerüstes zu einer dichten derben, stellenweise bröckelig sandigen Masse schrumpften; in einem Falle auch die Sclerotica nach hinten durchwuchsen, die Orbita zum grossen Theile anstopften und mehrere beträchtliche secundäre Herde in der Stirn- und Zitzenfortsatzgegend bildeten, nach einer ganz unvollständigen Exstirpation der Orbitalgeschwulst jedoch suppurativ zerfielen und unter Narbenbildung dauernd heilten.

Ausserdem sind hieher zu rechnen der *Lupus* (S. 486) und die *Gummigeschwülste*. Letztere finden sich sehr gewöhnlich an der *Iris* (S. 280), können ausnahmsweise jedoch auch sich über *sämmtliche Häute des Auges* verbreiten und den Bulbus unter den Erscheinungen der Panophthalmitis zu Grunde richten *(Hippel)*. In mehreren Fällen wurden sie an den *Lidern* (S. 486), an den *Knochenwänden der Orbita (Chelius)*, öfters an der *Schädelbasis (Graefe)* und einmal im *Chiasma (Arcoleo)* beobachtet.

Wahrscheinlich sind auch gewisse dem *submucosen* Gefüge entsprossene Gewächse, welche früher zur Aufstellung einer *Exophthalmia fungosa* Veranlassung gegeben haben mögen, in der Bedeutung von *Granulomen* aufzufassen. Man sieht sie bisweilen sehr zahlreich im Bereiche der Tarsalbindehaut und insbesondere der halbmondförmigen Falte. Sie sind meistens rundlich, pfefferkorn- bis bohnengross, wurzeln diffus im lockeren Stroma und stauen die überlagernde Bindehaut vor sich her. Durch Zusammenhäufung gedeihen sie mitunter zu ganz beträchtlichem Umfange, so dass die Schliessung der Lidspalte erschwert oder behindert und selbst die Stellung des Augendeckels alterirt wird. Am *Uebergangstheile* der Bindehaut zeigen sich nebenbei meistens Querwülste, welche sich auf breiter Basis erheben und mehrere Linien im Durchmesser erreichen können, so dass sie den betreffenden Augendeckel nach aussen hervorbauchen oder, indem sie zwischen dem Bulbus und Lidrande sich nach aussen drängen, die Veranlassung eines *Ectropiums* werden. Es finden sich diese Geschwülste gewöhnlich in Begleitung eines Trachomes. Die sie überkleidende Bindehaut ist dann von Granulationen bedeckt oder bereits sehnig entartet. Die Tumoren sind ziemlich hart, elastisch und lassen sich durch anhaltenden Druck nur wenig verkleinern. Sie bestehen oft Jahre lang unverändert fort. Ihr Gefüge besteht aus einem mehr weniger dichten Balkenwerk von sehnigen Strängen und Häuten, dessen Zwischenräume durch sulzähnliches Bindegewebe erfüllt werden.

Ausserdem kommen hier in Betracht die *Granulationen*, welche sich bisweilen an *randständigen* oder mit einem *Irisvorfalle* combinirten Hornhautgeschwüren entwickeln und ausnahmsweise *langgestielte* pfefferkorn- bis erbsengrosse Tumoren darstellen. Weiters sind hierher zu rechnen die *Papillome*, welche bei hochgradigem *Pannus* bisweilen aus der subepithelialen Bildungsschichte hervorwachsen *(Iwanoff)*, und ausnahmsweise die Hornhaut völlig deckend zu einem so beträchtlichen Volumen gedeihen können, dass sie die Lider auseinander drängen *(Businelli)*. Nicht minder gehören in diese Kategorie *schwammige Auswüchse*, welche sich manchmal um *fremde*, in der Uebergangsfalte lagernde, oder in der Conjunctiva bulbi steckende *Körper* erheben, dieselben mitunter förmlich einhüllen und der Wahrnehmung entziehen. Auch sind die *kohlblumenähnlichen* Excrescenzen zu erwähnen, welche aus *eiternden Bindehautwunden* hervorsprossen und am öftesten nach der *Strabotomie* beobachtet werden, zumal wenn dabei ein Theil der Muskelsehne am Bulbus haften geblieben ist. Auch das *Hagelkorn* ist, so lange es viel unentwickeltes Bindegewebe in seiner Höhle führt, als Granulom zu betrachten.

In Hinblick auf den nicht seltenen Uebergang von Hornhautgranulationen in *epitheliale Narben* (S. 120) mögen endlich gewisse *Irisgeschwülste* hier einen Platz finden, welche zum grössten Theile aus *epidermoidalen* Zellen bestanden und durch Verdichtung der äusseren Hülle Aehnlichkeit mit *Balggeschwülsten* gewonnen hatten. Sie enthielten ein oder mehrere *Wimpernhaare*, welche in Folge eines *Trauma* in die Kammer gelangt waren und sind kaum anders als in der Bedeutung einer Art von *Incapsulation* aufzufassen *(Pamard, Graefe, Langenbeck, Stöber)*.

11. *Die Carcinome* oder *Krebse* sind durch den *alveolaren Bau* ihres *Stroma* und durch den *epithelialen* Charakter ihrer *zelligen* Elemente ausgezeichnet. Es lagern die letzteren in besonderen *Maschenräumen* des Gefüges haufenweise, dicht an einander gedrängt, *ohne alle Intercellularsubstanz;* sie verhalten sich nicht wie *Parenchymzellen*, sondern lassen sich von der alveolaren Grundlage *trennen*, auf Durchschnitten in Form eines *Saftes* aus den Lücken des Gerüstes auspressen. Sie führen öfters viel *Pigment* und stempeln den Krebs dadurch zu einem *melanotischen (Virchow)*.

Die Zellen erscheinen nicht selten *spindelförmig* mit polaren fädigen Fortsätzen und machen so die Geschwulst den Spindelzellensarcomen sehr ähnlich. Doch tritt, zumal an Querschnitten, die Abflachung und die derbe hornartige Beschaffenheit der Zellenmembran so wie die Zusammenhäufung in Stromalücken gewöhnlich deutlich hervor. In anderen Fällen sind sie *sehr klein, plattrundlich* und geben dem Krebse ein *medullares* Aussehen. Auch kommen *Riesenzellen* mit 6—12 und mehr Kernen vor; doch erreichen dieselben niemals so bedeutende Grössen, wie beim Sarcom, lagern nicht einzeln, sondern immer in *Gruppen* beisammen und sind nebenbei mit *grossen* Zellen gemischt, welche blos *Einen*, dafür aber ganz unverhältnissmässig grossen Kern führen *(Virchow)*.

Der *äusseren Gestalt* nach kommen die Carcinome bald mit dieser, bald mit jener der im Vorhergehenden geschilderten Gewächsarten so nahe überein, dass nur eine sorgsame Untersuchung des *feineren* Baues den krebsigen Charakter zu ermitteln im Stande ist.

Es unterliegt darum auch gar keinem Zweifel, dass gar manche der oben citirten Fälle *auf Krebs* zu beziehen seien, und dieses zwar um so mehr, als sich eben die *verschiedensten* Aftergebilde gleich von *vorneherein*, oder in ihrem *weiteren Verlaufe* mit Carcinom *combiniren* und mehr und mehr den Charakter desselben annehmen können, indem die dem Krebse eigenthümlichen Elemente sich streckenweise in Form von Nestern oder von plexusähnlichen Zügen zusammenhäufen und bei fortgesetzter Wucherung allmälig das Uebergewicht erlangen.

Im Allgemeinen kann man sagen, dass *die Bösartigkeit bei keinem anderen Pseudoplasma sich in dem Grade ausspreche, als bei Carcinomen.* In der Regel ist schon sehr zeitlich die Infection vom Mutterherde aus weit *vorgeschritten*, ohne dass sie sich jedoch immer gleich durch auffällige, dem *freien* Auge wahrnehmbare Veränderungen des Gefüges offenbart. Auch greift der Krebs viel leichter auf *heterologe* Gewebsarten über und selbst derbe *sehnige* oder *knöcherne* Scheidewände sind nur *schwache* Schranken, welche bald überwunden werden. Zudem ist die *discontinuirliche Infection*, die Bildung von *Tochterherden* an entlegeneren Stellen und das Auftreten förmlicher *Metastasen* bei Krebsen meistens viel rascher und in ausgiebigerem Masse zu erwarten, als bei den anderen mehr histoiden Geschwulstarten. Die *Vermittler* der Fortpflanzung sind, zum Unterschiede von den Sarcomen, vorzugsweise die *Lymphgefässe;* daher denn auch gewöhnlich schon sehr früh *Anschwellungen der Lymphdrüsen* hervortreten. Uebrigens deutet die baldige Ausbildung einer *Cachexie* bei Krebsen darauf hin, dass die Ueberfuhr abgelöster morphologischer Bestandtheile ins Blut eine *sehr reich-*

liche sein möge. Endlich ist der Umstand, dass Carcinome meistens vom Anbeginne an mit *lebhafteren Schmerzen* verknüpft zu sein pflegen, ein nicht zu verachtender praktischer Behelf, wenn es sich um Beurtheilung einer Geschwulst am Lebenden handelt.

Das Carcinom kann gelegentlich ohne Zweifel in jedem einzelnen *Theile* und in jeder *Gewebsart* des ophthalmologischen Gebietes *primär* auftreten.

Doch scheinen die *Binnenorgane* im Ganzen weniger zu Krebsbildungen zu neigen, wenigstens ist bisher *kein* Fall von *primärem intraoculären* Carcinome völlig sichergestellt und wo Krebselemente gefunden wurden, waren sie stets nur in Sarcomen u. s. w. *eingesprengt.*

Im Uebrigen wurden Carcinome als mehr weniger vascularisirte, bisweilen pigmentirte, steilfüssige, oberflächlich lappige Geschwülste auf *der Hornhaut (Langhans)*, an der *Cornealgrenze* und zum Theile im *Lederhautgefüge* wurzelnd *(Berthold, Steffan, Classen)*, in der *äusseren Haut*, in der *Bindehaut (Althof)* und in der *Orbita (Graefe, Sichel, Rothmund)*, gefunden. In einzelnen Fällen ging das Aftergewächs von den *benachbarten* Skelettheilen, dem Keilbeine *(Graefe)*, den Gesichtsknochen *(Hulke)* aus und wucherte unter weitläufigen Zerstörungen der zwischenliegenden Gebilde in die Orbita hinein. Die in der *Thränendrüse* beobachteten cancroiden Gewächse scheinen den plexiformen Tumoren eingereiht werden zu müssen.

Eine besondere Erwähnung verdient das unter dem Namen *Epithelialkrebs* seit Langem bekannte *Hautcarcinom.* Es entwickelt sich dasselbe nur selten bei *jugendlichen* Individuen, ziemlich häufig aber im späteren *Mannes- und Greisenalter* und ist im letzteren Falle meistens viel bösartiger, indem selbst unter günstigen Umständen vorgenommene Operationen in der Regel nur einen sehr unvollständigen Erfolg haben, der Krebs fast immer recidivirt. Es sitzt das Epithelialcarcinom stets in den *oberflächlichen* Theilen des Körpers und geht *niemals* auf *Eingeweide* über. Es kommt nur sehr selten *primär* an den Lidern, an der *Bindehaut* oder an der *Hornhaut* vor; desto öfter setzt es sich von der Wangen-, Stirn- und Nasenhaut auf die *Augendeckel* und von diesen auf die *orbitalen Gebilde* fort. Es ist fast immer die *flache,* selten die *drusige* Art, welche man in dieser Gegend beobachtet.

a. Der flache Epithelialkrebs erscheint in der äusseren Haut unter der Gestalt kleiner rundlicher harter lichter Knötchen, welche sich verschiedenartig gruppiren, sich späterhin mit zahlreichen venösen Gefässen überspinnen und dadurch ein marmorirtes oder gestreiftes Aussehen bekommen. Die Knoten belegen sich dann mit gelben Borken, unter welchen man zunächst blos eine excoriirte, weiterhin aber eine geschwürige Fläche findet, die eine dünneitrige Flüssigkeit absondert, harte Ränder zeigt, zeitweilig sich wohl auch schliesst, bald aber wieder aufbricht und in diesem Zustande Monate und Jahre verharren kann, ohne sich wesentlich nach Umfang und Tiefe zu vergrössern. Dabei ist die Affection fast *schmerzlos*, oder es treten blos *zeitweilig Stiche* auf. Erst nach längerem, öfters *mehrjährigem*, Bestande greift der Krebs sowohl *tiefer* als *weiter* um sich und zerstört durch Schmelzung der sich fort und fort neu bildenden Knoten nicht nur die *äussere Haut,* sondern auch *alle unterliegenden* Gebilde des einen und des anderen Lides. Er setzt sich dann auf das fettreiche *orbitale Bindegewebe* fort, *fixirt den Augapfel* und bringt ihn unter fortwährenden Entzündungen seiner Bestandtheile zur Schrumpfung. In manchen Fällen indessen pflanzt er sich *unmittelbar* oder durch *disseminirte Keime* auf die *Bindehaut* und vom Limbus conjunctivalis aus theils *über*, theils *unter* der Bowman'schen Membran auf die *Cornea* fort *(Iwanoff)*. Unter allmäligem Wachsthume der Aftermasse wird dann mehr und mehr von der Hornhaut zerstört und am Ende die *Phthisis des Bulbus* eingeleitet. Indem der Krebs an der Oberfläche nach und nach *abstirbt*, dafür aber *tiefer* eindringt, wird die Augenhöhle immer weiter geöffnet und der schrumpfende Bulbus mehr und mehr *entblösst.* Früher oder später schreitet er auch auf die *knöchernen* Wandungen der Augenhöhle fort, *zerstört* sie

in wachsendem Umfange, stellt solchermassen Verbindungen der Orbita mit den umliegenden Höhlen her und kann am Ende wohl auch eine oder die andere *Hälfte des Gesichtsskeletes* mehr weniger vollständig vernichten. Sobald der Krebs einmal *tiefer* greift und wohl gar schon den Bulbus fixirt hat, stellen sich immer *sehr heftige Schmerzen* ein, welche sich aus dem starken Drucke und aus der Spannung erklären, denen die *Nerven* von Seite des Krebses ausgesetzt sind. Die Schmerzen wüthen besonders *des Nachts,* verbreiten sich über den ganzen Kopf und rauben vermöge ihrer Heftigkeit dem Kranken seinen Schlaf. Es pflegen dann auch die *Lymphdrüsen* in der Umgebung der Parotis stark anzuschwellen. Zuletzt magert der Kranke unter dem fortwährenden Leiden immer mehr ab, die Gesichtsfarbe wird eine üble, es tritt *Zehrfieber* ein und der Kranke *stirbt (Schuh).*

b. Der drusige Epithelialkrebs entwickelt sich sowohl an der *äusseren Decke,* als auch im *Unterhautbindegewebe*, im *Muskelgefüge*, in der *Bindehaut* der Lider und des Augapfels *primär.* Er tritt bald als *umschriebene* Geschwulst, bald in der Form von *Infiltration* auf. Es bilden sich hierbei in oder unter der Haut ein oder mehrere runde harte und bei stärkerem Drucke schmerzhafte Knötchen, welche bis zu Erbsen- oder Wallnussgrösse anschwellen können, ehe sie aufbrechen, was meistens erst im Laufe einiger Wochen geschieht. Die entblösste Geschwulstoberfläche erscheint dann dunkelroth, bisweilen braunroth, und ziemlich eben, sie sondert schmutzigweisses dünneitriges Secret ab, das bald übel riecht und zu Krusten vertrocknet. Bisweilen bilden sich streifenweise *Ueberhäutungen* oder wirkliche *grubige Narben.* Die Ränder des Geschwüres sind stark aufgeworfen, mehr weniger nach aussen gekehrt, rundliche Wülste darstellend oder eingekerbt. In Betreff des weiteren Verlaufes und der Ausgänge verhält sich der drusige Epithelialkrebs ähnlich wie der flache. Doch werden bei der *drusigen* Art die *Lymphdrüsen* der Nachbarschaft *sehr zeitlich* in Mitleidenschaft gezogen, was die Aussicht auf Heilung durch die Operation sehr vermindert *(Schuh).*

12. *Angiome.* Es sind dies Geschwülste, welche durch die Ausdehnung *normaler*, oder durch die *Entartung*, *Neubildung* und *Erweiterung pathologischer* Gefässe dargestellt werden. Das Hervorgehen aus *Gefässen* unterscheidet sie wesentlich von den *telangiektoden Formen* der vorhin geschilderten Gewächsarten, welche eben nur *nebenbei* und häufig blos *streckenweise* durch die übermässige Vascularisation die Eigenschaften eines *Blutschwammes*, eines *Fungus haematodes* annehmen, ohne jedoch ihren ursprünglichen Charakter als Myxom, Sarcom, Carcinom u. s. w. aufzugeben. Sie sind ihrem histologischen Verhalten und der äusseren Erscheinung nach überaus mannigfaltig, daher sie in mehrere *Kategorien* getrennt werden.

a. Angioma cavernosum, Cavernöse Tumoren. Es gehören dieselben eigentlich *nicht* zu den Gefässgeschwülsten, da sie nicht sowohl *Gefässen*, als vielmehr einer *bindegewebigen* oder *bindegewebsartigen Grundlage* entspriessen und Fachwerke mit rundlichen oder hautartigen Balken darstellen, deren Lücken von Venen aus mit *Blut* gefüllt werden und so dem Gewächse eine Aehnlichkeit mit Schwellkörpern verleihen. Die Balken bestehen aus einer hyalinen feinfibrillirten oder lockig faserigen Intercellularsubstanz mit zahlreichen gestreckten Kernzellen und bilden bald ein zartes filzartiges, bald ein grobes Gerüste. Sie wachsen oft in hohle runde *Kolben*, bisweilen auch in *dentritisch verzweigte Schläuche* aus, welche gleichfalls *Blut* führen *(Rokitansky).*

Die cavernösen Geschwülste entwickeln sich nicht selten in den tieferen Schichten des *Unterhautbindegewebes der Lider* und in deren nächsten Umgebungen, wurzeln bisweilen aber auch im *Orbitalgefüge (Wecker, de Ricci, Manz)* und zwar in *wechselnden* Tiefen. Sie sind gewöhnlich mit den Geweben ohne bestimmte Grenzen verstrickt, seltener von einer dünnen *Zell-*

gewebshülle umgeben und daher *ausschälbar.* Bisweilen erscheinen sie auch *gestielt* und hängen dann an einer Stelle fest. Wenn sie *oberflächlich* lagern und ungehindert nach allen Richtungen wachsen können, so erscheinen sie meistens rundlich und undeutlich lappig, beurkunden einen ziemlichen Grad von Elasticität und bisweilen sogar eine dunkle Schwappung. Auch macht sich dann ihre *Schwellbarkeit* sehr auffällig geltend, sie vergrössern sich beim Schreien, Drängen, Husten etc., überhaupt bei jeder Blutstauung in der oberen Körperhälfte, lassen sich aber leicht zusammendrücken und gehen sogleich wieder auf ihren früheren Umfang zurück, wenn die mechanische Hyperämie behoben wird. Sie drängen sich bei ihrem Wachsthume und bei vorübergehenden Anschwellungen zur Lidspalte heraus (*Blessig*) oder treiben das eine oder beide (*Borelli*) Lider in Gestalt mächtiger Beutel hervor. Sie scheinen dann gewöhnlich *dunkelbläulich* bis *schwärzlich* durch. Doch ist Letzteres keineswegs *immer* der Fall, öfters ist die Geschwulst oberflächlich *ganz blass* und wird dann leicht mit einem *Lipome* verwechselt, bis ein Einschnitt die wahre Natur verräth. Es füllen sich eben die Maschen des Gerüstes *nicht* immer gleich von *vorneherein* mit Blut, sondern bleiben *theilweise* eine Zeit lang ausser Verbindung mit Venen und präsentiren sich als solide Geschwülste. Im *weiteren* Verlaufe verwachsen die Tumoren gerne mit der äusseren Decke und brechen in Gestalt kleiner beerenartiger rothbrauner Auswüchse nach aussen, nachdem die Venennetze der Haut sich stark und oft in grossem Umkreise ausgedehnt haben. Oft dringen sie gleichzeitig nach rückwärts in die *Augenhöhle*, usuriren wohl auch den Knochen und gelangen so in die Nachbarhöhlen, um sich dort auszubreiten. Entwickeln sie sich *tiefer hinten*, z. B. im Muskeltrichter (*Graefe*) oder *ausserhalb* desselben im Fettgewebe (*Bowman*), so kommen ihre Eigenthümlichkeiten nicht so deutlich zur Aeusserung wegen dem Drucke, unter welchem sie sich von Seite der Umgebungen befinden; ihre Consistenz erscheint dann viel grösser, die Elasticität geringer und auch die Schwellbarkeit ist nur schwer nachweisbar. Sie sind in der Regel *angeboren.* Oft treten sie schon bei *ganz jungen* Kindern mit einem beträchtlichen Umfange hervor und wachsen auch sehr schnell. In anderen Fällen ist die Volumszunahme eine sehr langsame, die Geschwulst macht sich erst im *späteren Kindesalter* oder gar am *Erwachsenen* bemerkbar. Es können die Blutschwämme ganz *enorme Grössen* erreichen und, falls sie in der Orbita sitzen, diese völlig ausfüllen und den Augapfel weit hervortreiben. Oft finden sich nebenbei ähnliche Tumoren an *anderen* Stellen der Körperoberfläche. Sie sind schmerzlos und pflegen keinen nachtheiligen Einfluss auf die Vegetationsverhältnisse des Gesammtorganismus auszuüben, ihre Schädlichkeit ist in den *mechanischen* Verhältnissen begründet (*Schuh*).

b. Plexiforme Geschwülste. Dieselben kommen im Ganzen *selten* vor und sind dann überdies meistens mit anderen Gewächsarten, vornehmlich mit *Myxom* und *Sarcom gemischt.* Die *charakteristischen Bestandtheile* derselben sind vielfach unter einander anastomosirende, oft knotige *Schläuche* von derber Consistenz, welche blind endende *Kolben* und *Zapfen* treiben. Die histologischen Eigenschaften dieser Gebilde *wechseln* in den einzelnen Fällen und zwingen vorläufig zur Unterscheidung mehrerer *Gruppen*, welche jedoch darin übereinkommen, dass sie sämmtlich von den *Lymphgefässen auszugehen* und einer Wucherung des *Epithels* der letzteren ihren Ursprung zu verdanken scheinen *(Koester).* Bei der einen Gruppe, welche auch als *Cylindrom* beschrieben wurde, erweisen sich die derben Schläuche und Blindkolben anfänglich zusammengesetzt aus *Bildungszellen* und deren verschiedenen

Uebergängen zur Spindel- und Sternform, welche in eine *bindegewebige faserstreifige* Intercellularsubstanz eingebettet sind. Später *verfettigen* diese Elemente zum Theile, *zumeist* aber entarten sie zu einer *hyalinen* structurlosen, anfangs weichen, später fester und selbst beinhart werdenden Masse, welche den plexiformen Gebilden ganz das Aussehen gibt, als wären sie von *knorpeligem* Gefüge. In manchen Fällen stimmt die Textur der Schläuche und Blindkolben aber auch wirklich mit jener des *wahren Knorpels* überein und führt die diesem eigenthümlichen grosskernigen Zellen von beträchtlichem Umfange *(Boettcher)*, daher man diese Gruppe zu den Enchondromen zu zählen und als *Chondroma telangiektodes* in das System einzuzureihen sich veranlasst fand. In einer *dritten* Gruppe, zu welcher auch die sogenannten *Adenoide* theilweise gehören mögen, tragen die die Schläuche bildenden Elemente durchwegs den *epithelialen* Charakter, liegen enge aneinander *ohne Zwischensubstanz* und stempeln das Gewächs solchermassen zum *Cancroide (Hirschberg)*, während sie durch ihre Neigung zur *gallertartigen Degeneration* und durch die Entwickelung zahlreicher Alveolen mit *choloidem* Inhalte sowie durch ihre plexiforme Gestaltung ihre innige Verwandtschaft mit den vorgenannten beiden Gruppen verrathen.

Die Schläuche der ersten und zweiten Gruppe sind häufig an den Verlauf der *Nerven* und besonders der *kleinen Gefässe* gebunden und scheinen aus den diese umspinnenden *Lymphgefässnetzen* hervorzugehen. Sie stellen dann eigentlich nur *verzweigte Röhren* dar, in deren Lichtung die Gefässe und Nerven eine Strecke weit eingehüllt sind. Mitunter jedoch entwickeln sich diese Geschwülste auch *selbständig* auf *fibrocartilaginösem* Boden und wuchern aus demselben in Gestalt von Cylindern, Kolben oder Dendriten hervor. Sie scheinen in ihrer ersten Anlage *angeboren* zu sein und später selbständig, meist schmerzlos zu wachsen, auf die Vegetationsverhältnisse des Individuums wenig Einfluss zu nehmen und, wenn sie *vollständig* exstirpirt werden konnten und in *reiner* Form auftraten, nicht leicht zu recidiviren. Sie stellen meistens mehr weniger grosse lappige, elastisch weiche, bisweilen lipomähnliche Geschwülste dar, in welchen sich die derberen knotigen Stränge, mitunter auch mächtige Knollen, deutlich fühlen lassen. Sie lagern am häufigsten *sehr oberflächlich*. Man fand sie im *Unterhautbindegewebe des oberen Lides*. Sie sandten von hier Stränge in die Orbita hinein *(Knapp)* oder breiteten sich auf die Brauen- und Stirngegend aus *(Billroth)*. In anderen Fällen sassen sie im *vorderen Theile der Orbita* nahe der Decke und stülpten das Lid hervor *(Czerny, Graefe)*, oder hatten sich *hinter dem Thränensacke* entwickelt und diesen nach aussen und vorne getrieben *(Graefe)*. Manchmal gehen sie jedoch auch vom *Hintergrunde der Augenhöhle* aus und drängen den Bulbus hervor *(Graefe)*. In einem Falle hatte eine derartige Geschwulst die *Knochen* der Orbita gegen die Schädelhöhle hin *(Boettcher)*, in einem anderen *nach unten (Koester) durchbrochen*.

Die *cancroide Form* wurde im Vordertheile der *Orbita (Hirschberg)* nachgewiesen und allem Anscheine nach sind auch manche der in der *Thränendrüse* beobachteten *adenoiden Geschwülste (O. Becker)* auf sie zu beziehen.

c. Telangiektasien kommen als *umschriebene* Geschwülste und in *flächenartiger* Ausbreitung vor. Es liegt ihnen wahrscheinlich nicht blos eine Ausdehnung, sondern auch eine *Neubildung* von Capillaren zu Grunde. Die letzteren erscheinen stark gewunden, knäuelartig unter einander verschlungen, oft auch sackförmig erweitert, ja in einzelnen Fällen fliessen wegen Resorption der Zwischenwände eine Anzahl solcher Hohlräume zusammen und geben der Geschwulst einige Aehnlichkeit mit cavernosen Tumoren (*Rokitansky*). Immer sind auch die *nachbarlichen kleinen* Gefässe ektatisch und zwar bald vorwiegend die *arteriellen*, bald die *venösen*, je nachdem der Process in den Capillaren mehr nach dieser oder jener Seite hin greift (*active* und *passive Telangiektasie*). Die mehr *arteriellen* Geschwülste pflegen sich durch eine etwas hellere Färbung auszuzeichnen, können auch wohl pulsiren und nähern sich in ihrem ganzen Verhalten schon sehr dem Aneurysma anastomoticum. *Allen* Telangiektasien ist eine gewisse Schwellbarkeit eigen, welche sich bei Blutwallungen und besonders bei Blutstockungen im Gebiete der oberen Hohlvene sehr auffällig zu machen pflegt. Sie antworten auf *Verletzungen*, selbst auf sehr geringfügige, durch reichliche Blutungen und neigen zu partiellen *Verschwärungen* (*Mackenzie*). Sie sind gemeiniglich *angeboren* oder zeigen sich wenigstens schon im frühesten Alter; gehen späterhin öfters wieder zurück, bestehen aber in der Regel zeitlebens fort, vergrössern sich wohl gar und sollen ausnahmsweise ganz erstaunliche Grössen erreicht haben (*Pauli, M'Clelland*). Man findet sie am häufigsten

in und unter der *äusseren Haut*; seltener gehen sie auf die *Bindehaut* über (*Mooren*) oder entwickeln sich daselbst *primär* (*Graefe*). Mitunter dringen sie auch *tief in die Orbita* hinein (*Wardrop*). In einem solchen Falle hat man anbei eine starke Erweiterung und Schlängelung der *Netzhautvenen* beobachtet (*Schirmer*). Es ist ungewiss, ob die als Telangiektasien und als Naevi venosi beschriebenen Geschwülste, welche aus der *Iris* (*Mooren*), aus dem *subconjunctivalen* Gewebe und aus der *Carunkel* (*Ammon*), aus dem *Vordertheile* des orbitalen Fettpolsters (*Burns, Abernethy, Schön*) hervorwucherten, oder vermöge ihrer *tiefen* Lage Exophthalmus begründeten (*Kempf, Soler*), zu den Telangiektasien gehören, oder ob sie nicht vielmehr als cavernöse Tumoren, Cylindrome, Phlebektasien zu betrachten seien. Namentlich ist dieser Zweifel gerechtfertigt, wo ein *Trauma* die Ursache abgegeben zu haben scheint.

d) Die pulsirenden Geschwülste. Es lagern dieselben bisweilen *sehr oberflächlich* und zeigen sich als ziemlich umschriebene höckerige Gefässconvolute (*Bell, Wardrop*), welche den Telangiektasien sehr ähnlich sind und in der Bedeutung eines *Aneurysma anastomoticum* aufgefasst werden dürfen.

In der grössten Mehrzahl der Fälle jedoch sitzen sie *tiefer in der Orbita* und bedingen einen *Exophthalmus*, welcher gewöhnlich mit sehr beträchtlichen Sehstörungen einhergeht und häufig auch den Bulbus durch Atrophie zu Grunde richtet. Die hervorragendsten Symptome sind *aneurysmatische Geräusche* und die sehr auffälligen *Pulsationen*. Die *ersteren* sind an dem Augapfel sowie in dessen Nachbarschaft, an den Schläfen, der Stirne und sogar noch in weiterem Umfange hörbar. Die *Pulsationen* können nicht nur gefühlt, sondern häufig auch deutlich gesehen werden. Auch die Kranken hören und fühlen die Geräusche, zuweilen in einer sehr qualvollen, ja unerträglichen Weise. Nicht selten bestehen dabei heftige Schmerzen im Kopfe und Auge. Durch das Eingehen mit dem Finger zwischen Orbitalrand und den Bulbus lässt sich die Geschwulst als eine meistens sehr weiche, leicht zusammendrückbare elastische, in der Regel nicht scharf umschriebene Masse nachweisen. Das Zurückdrängen des Augapfels ist in der Regel nicht schmerzhaft und findet meistens auch keinen besonderen Widerstand. Circulationshindernisse im Bereiche der *oberen Hohlvene* pflegen den Exophthalmus und die etwa sichtbare Geschwulst zu *vergrössern*, wogegen *Compression* oder gar Unterbindung der gleichseitigen *Carotis* den Tumor verkleinert und nebenbei das Pulsiren und Schwirren aufhebt, oder wenigstens zeitweilig wesentlich vermindert (*Travers, Dalrymple, Walton, Brainard, Freeman, Morton, Bell, Lawrence, Collard, Williams, Demarquay, Mackenzie, Poland, Zander, Geissler, Zehender, Schiess-Gemuseus*).

In nicht wenigen Fällen ragt die Geschwulst wohl auch nach vorne hin *aus der Orbita heraus* und drängt die Lider sowie die Conjunctiva hervor. Sie steht dann bisweilen mit sehr *erweiterten Gefässen* im Zusammenhange, welche sich auf die Lider, die Stirne und Nasengegend etc. (*Wecker, Bourguet, Bell, Schiess-Gemuseus*) verfolgen lassen und dann mitunter dasselbe Pulsiren und Schwirren zur Wahrnehmung bringen. In einzelnen Fällen wurde nebenbei eine sehr starke Erweiterung der *Venen* und *Arterien des Augapfels* beobachtet (*Wecker, Schiess-Gemuseus*). In einem Falle schien die Geschwulst in die *Stirnhöhle* eingedrungen zu sein (*Jobert*) und in einem anderen fanden sich ganz ähnliche pulsirende Tumoren im Gehirne, den Lungen und Waden (*Lenoir*). Ausnahmsweise erwies sich die Geschwulst *doppelseitig* (*Velpeau, Herpin, Desormeaux*).

In der grösseren Hälfte der hierher gehörigen Fälle gab ein *Trauma* die nächste *Veranlassung*. Der Exophthalmus zeigte sich zuweilen *unmittelbar darnach*, meistens jedoch erst *später*, manchmal sogar nach Wochen, Monaten und selbst Jahren. Die Entwickelung des Tumors war dann häufig mit starken Kopfschmerzen, mit den Gefühlen von Krachen, Klopfen und von Sausen im Ohre verbunden.

Einige Male trat er während der *Schwangerschaft*, während der *Entbindung* (*Nunneley*), in Folge heftigen Hustens etc. hervor.

Laut *anatomischen* Untersuchungen finden sich derlei pulsirende Orbitalgeschwülste öfters in Combination mit *Strömungshindernissen im Sinus cavernosus* und es lag nahe, die *Stauung* in den beiden Venis ophthalmicis als den pathogenetischen Grund des Exophthalmus anzuerkennen (*Nunneley*). Es erwiesen sich diese Circulationshindernisse begründet: durch massige *Extravasate*, welche im Sinus cavernosus ringsum die Carotis lagerten (*Gendrin*); durch *entzündliche Producte* (*Hulke*) und durch wuchernde *Geschwülste* (*Nunneley, Lenoir*), welche den Sinus cavernosus verstopften; durch ein wahres *Aneurysma der Carotis*, welches gerade an der Ursprungsstelle der Arteria ophthalmica sass und die gleichnamige Vene zusammendrückte (*Nunneley*); endlich durch einen *Varix aneurysmaticus* der Carotis, welche von einem Knochensplitter an der Austrittsstelle aus dem Canalis caroticus durchrissen worden war und ihren Inhalt mit dem des Sinus cavernosus mischte (*Nelaton*). Die Zurückführung pulsirender Orbitalgeschwülste auf Verstopfungen im Sinus cavernosus wird indessen einerseits durch die *weite Communication* der Venae ophthalmicae mit der Vena facialis anterior (S. 580) *bedenklich;* anderseits stehen ihr Fälle entgegen, in welchen ganz dieselben Erscheinungen während des Lebens bestanden und nach dem Tode entweder *gar nichts Krankhaftes* gefunden wurde (*Bowman*), oder wenigstens jedes *Circulationshinderniss* im Sinus cavernosus ausgeschlossen werden konnte; dafür aber eine sehr beträchtliche *Erweiterung der orbitalen Venen* und eine *entzündliche Verdickung* ihrer Wandungen nachgewiesen wurde (*Wecker*). Es ist nach diesen Befunden kaum zu zweifeln, dass nicht sowohl die Venenstauung an sich, als vielmehr die *entzündliche Erweiterung* der orbitalen Gefässnetze der Grund des Exophthalmus auch in jenen Fällen gewesen sei, in welchen der Sinus cavernosus an der Leiche verstopft getroffen wurde, und dass das *Pulsationsphänomen* durch die Fortpflanzung des systolischen Herzdruckes auf die dilatirten Gefässe erklärt werden müsse.

Wahre Aneurysmen sind nur selten *anatomisch* nachgewiesen worden.

Dieselben betrafen gewöhnlich den *Stamm der Arteria ophthalmica* (*Guthrie, Carron du Villards, Passavant*). In einem Falle sass die Geschwulst in der Schädelhöhle an jener Stelle der *Carotis*, an welcher die Arteria ophthalmica abgeht (*Giraudet*). In anderen Fällen bestanden Aneurysmen an den *Endzweigen* der Arteria ophthalmica (*Parish, Hart, Szokalski*). Auch hat man die pulsirende Erweiterung eines Hauptastes der *Arteria centralis retinae* ophthalmoscopisch beobachtet (*Sous*) und laut älteren Aufzeichnungen sogar an der *Leiche* getroffen (*Himly, Graefe sen., Scultet*).

e. Einfache Phlebektasien. Hierher gehört eine mit starker Erweiterung der Lidvenen einhergehende, übrigens nur zeitweilig oberhalb der äusseren Lidcommissur hervortretende, einen *Phlebolith* enthaltende erbsengrosse Geschwulst im vordersten Theile des Orbitalbindegewebes (*Graefe*). Ueberdies sollen Phlebektasien in Gestalt mächtiger *Varices* an der *Bindehaut* gefunden worden sein *(K. Jaeger, Roosbroeck)*. Einmal hatte sich nach einem Trauma im unteren Lide ein „*venöser* Tumor" gebildet, welcher bei aufrechter Körperstellung völlig zurücktrat, bei vorgebeugtem Kopfe aber zur Mandelgrösse anschwoll (*Foucher*). Möglicher Weise gehören auch gewisse Exophthalmi mit ganz ähnlichem Verhalten hierher. Es traten die Augäpfel bei stark geneigtem Oberkörper um ein Beträchtliches hervor, sanken unter entgegengesetzten Verhältnissen aber in ihre normale Lage zurück (*Andrae, Mackenzie*), oder hoben und senkten sich ausserdem mit dem Wechsel des Respirationsdruckes (*Ad. Schmidt*).

D. Blasenwürmer. In der Augengegend sind bisher nur der *Echinococcus hominis* und der *Cysticercus cellulosae* nachgewiesen worden. Der *erstere* stellt *mächtige* schwappende Geschwülste cystoiden Charakters dar, welche in seröser oder klebriger Flüssigkeit eine kleinere oder grössere Anzahl wasserheller Blasen von wechselndem Durchmesser enthalten und bei Eröffnung des Thiersackes nach aussen entleeren. Der *Cysticercus* erreicht meistens nur Kirschkorngrösse, und kennzeichnet sich als eine trübe zarte Blase, welcher der überaus contractile Hals- und Kopftheil des Thieres aufsitzt.

1. Der *Echinococcus* ist im *Stirnknochen (Keate)*, im *subcutanen* Gefüge der Schläfen- und Jochgegend (*Mackenzie*) und in der *Orbita (Lawrence, Bowman, Waldhauer, Wharton Jones)* gefunden worden. In der Augenhöhle scheint er den inneren oberen Winkel zu bevorzugen, breitet sich jedoch meistens stark aus und begründet dann hochgradigen Exophthalmus mit dessen Folgen. Er ist stets von einer Kapsel aus verdichtetem Bindegewebe umschlossen, welche von dem verdrängten Stroma gebildet wird und nur lose mit der Thierblase zusammenhängt, so dass letztere aus ersterer losgeschält werden kann.

2. Der *Cysticercus* ist im *nördlichen* Deutschland eine ziemlich häufige Erscheinung, im *südlichen* hingegen, so wie in Oesterreich, Frankreich und in der Schweiz eine grosse Seltenheit. Das *jüngste* ergriffene Kind stand im achten, das *älteste* Individuum im siebzigsten Lebensjahre. Nur selten finden sich nebenbei Blasenwürmer in *anderen* Körpertheilen, oder der *Bandwurm* in den Eingeweiden. In zwei Fällen deuteten Gehirnerscheinungen auf das gleichzeitige Vorhandensein eines Cysticercus im *Gehirne* hin.

Man hat den Cysticercus im vorderen Theile des *Orbitalgefüges (Graefe)*, zwischen den Lamellen der *Hornhaut (Appia)*, im *submucosen* Gefüge an der *Cornealgrenze* (*Estlin*) und wiederholt unter der *Augapfelbindehaut* nahe der Uebergangsfalte (*Bowman, Höring, Sichel, Graefe* etc.) beobachtet.

Eine Verwechselung mit einfachen *Cysten* ist, wenn das Thier oberflächlich und zumal unter der Conjunctiva haust, nicht sehr schwer zu vermeiden. Cysten der Bindehaut haben nämlich einen ganz wasserhellen Inhalt und scheinen stark durch, indem die darüber hinwegziehende Schleimhaut sehr verdünnt und nur von spärlichen Gefässen durchstrickt zu sein pflegt. Die Blasenfinne dagegen ist mehr trübe und lässt ausserdem nicht ganz selten den Kopf- und Halstheil des Wurmes als eine weissere dichtere Masse erkennen. Auch bedingt ihre Einquartirung gewöhnlich starke Reizzustände, in Folge deren sich Hyperämien und weiterhin entzündliche Producte einstellen, welche zur Verdichtung des nachbarlichen Gewebes führen (*Graefe*).

Ungleich häufiger kömmt der Cysticercus *im Inneren des Auges* vor. In der *Vorderkammer* ist er schon vor mehreren Jahrzehnten entdeckt worden (*Schott, Logan*) und seitdem hat sich die Zahl der bezüglichen Fälle ansehnlich vermehrt (*Mackenzie, Canton, Graefe, Hirschler, Mende, Krüger*). Einmal sass er in der *Iris* (*Teale*); einmal in der *Linse* (*Graefe*). Sein *Lieblingssitz* ist jedoch unstreitig der *hintere* Theil der Bulbushöhle. Obwohl er hier erst nach Erfindung des Augenspiegels gesehen worden ist (*Coccius, Graefe*), liegen doch schon eine lange Reihe *ophthalmoskopischer* Beobachtungen vor. In einem der hierher gehörigen Fälle fanden sich *zwei* Cysticerci im Glaskörperraume (*Mauthner*). Auch war bereits mehrmals Gelegenheit zu *anatomischen* Untersuchungen von Augen, in welchen die Blasenfinne in oder unter der Netzhaut sich entwickelt hatte (*Schweigger, Soelberg, Jacobson, Alf. Graefe, Hirschberg*); oder wo eine *subretinale* Cyste (*A. Weber*) so wie ein in der *Chorioidea* steckender Wurm (*E. Jaeger*) mit Wahrscheinlichkeit als Blasenfinne aufgefasst werden durfte.

Man hat guten Grund zur Annahme, dass *alle* Cysticerci, welche im *Inneren des Bulbus* Wohnung nehmen, ihre Entwickelungsphasen in den *gefässhaltigen* Binnenorganen beginnen. Doch *bohren* sie sich gerne durch und gelangen so in die *durchsichtigen* Medien.

Die in der *Vorderkammer* sitzenden Blasenfinnen scheinen immer aus der *Iris* hervorzugehen; wenigstens hängen sie gewöhnlich mit einem Theile der Blase

an der Regenbogenhaut fest, obgleich deren auch gefunden werden, welche frei im Humor aqueus herumschwimmen.

Die in den *hinteren Partien* der Bulbushöhle auftretenden Cysticerci jedoch dürften mit seltenen Ausnahmen in der *Netzhaut* ihre Keimstätte haben. In einem grossen Theile der beobachteten Fälle lagerte der Wurm nämlich noch *unter der Retina* und stand mit deren Gefüge in unmittelbarem Zusammenhange, während das betreffende Stück der *Chorioidea* verhältnissmässig wenig verändert war. Gar oft *verharrte* das Thier wohl auch an jenem Orte, *incapsulirte* sich daselbst, ohne die Netzhaut zu perforiren. In einzelnen Fällen dagegen konnte man den *Durchbruch* direct oder in seinen Folgen nachweisen, man beobachtete das Hervortreten des Wurmkopfes aus der Lücke der ringsum getrübten Nervenhaut und späterhin die das Loch schliessende Narbe (*Graefe, Schweigger*). Wo aber der Cysticercus bereits in den *Glaskörper* hinein vorgedrungen war, bestand meistens eine Verbindung durch einen strang- oder schlauchförmigen trüben Fortsatz, welcher von der Blase zu einem Theile der Netzhaut hinzog (*Graefe*).

Das *erste Auftreten* des Cysticercus ist häufig mit heftigen Reizzuständen gepaart, welche in der Regel zu reichlichen Productausscheidungen in der nächsten Umgebung des Wurmes führen; daher dieser denn auch öfters *gedeckt*, der unmittelbaren Wahrnehmung entzogen wird. Doch geht die Entzündung gewöhnlich bald vorüber und die Trübungen hellen sich auf.

Sind die mit der Einmiethung und etwaigen späteren Durchbohrung verknüpften Stürme vorübergegangen, so beruhigt sich das Auge allmälig und trägt den Wurm ohne sonderliche Beschwerden Wochen und Monate lang. Am Ende jedoch geht der Bulbus in der Regel durch *Iridochorioiditis* zu Grunde. Diese kann zur *Vereiterung* und acuten Panophthalmitis führen (*Schweigger, Jacobson*); gewöhnlich aber geht sie mehr *schleichend* einher und bedingt, zeitweilig exacerbirend, schliesslich *Schrumpfung des Bulbus* mit totaler Netzhautabhebung. Nur ausnahmsweise *incapsulirt* sich ein im *Glaskörper* sitzender Wurm und stirbt später ab, wo dann der Bulbus und selbst ein Theil des Schvermögens *erhalten* bleiben kann.

Die Erscheinungen der Iridochorioiditis pflegen sich zwischen dem ersten und fünften Vierteljahre nach Beginn der Sehstörung geltend zu machen. In einzelnen Fällen hat die reactive Entzündung durch *sympathische* Reizung das andere Auge in Gefahr gebracht (*Schweigger*). Im Uebrigen scheinen abgestorbene Cysticerci in geschrumpften Augen wohl vertragen zu werden. *Die Lebensdauer* des Wurmes ist unbekannt. Sie beträgt sicherlich 2, vielleicht 3 bis 4 Jahre. Eitrige Entzündungen des Bulbus und mehr noch Verkalkung und Schrumpfung der ihn umgebenden Exsudate scheinen demselben verderblich zu werden (*Graefe*).

E) *Filaria.* Man will dieselbe zweimal lebend (*Fano, Quadri*) und einmal todt (*Mauthner*) im *Glaskörper* gesehen haben.

Quellen: *Virchow*, Die krankhaften Geschwülste. Berlin. 1863. 1—10. Vorlesg.

Kystome: Virchow, l. c. S. 211, 219, 221, 224, 231, 238, 244, 249, 286. — *Mackenzie*, Traité d. mal. d. yeux. Traduit p. Warlomont et Testelin. I. Paris. 1856. S. 70, 72, 74, 76, 81—107, 213, 214, 219, 363, 369, 371, 372, 432, 462; II. S. 261. — *Chelius*, Handb. der Augenheilkde; II. Stuttgart. 1839. S. 424, 434, 443, 446, 447, 472, 482. — *Himly*, Krankheiten und Missbildungen. I. Berlin. 1843. S. 194, 232, 233, 237, 263, 266, 267, 294, 327, 370. — *Ammon*, kl. Darstellgn. II. Berlin. 1838. Taf. 9, 10, 11. — *Stellwag*, Ophth. II. S. 862, 877, 880, 966, 967, 1085, 1221, 1280. — *Zander* und *Geissler*, Verletzungen des Auges. Leipzig und Heidelberg. 1864. S. 416, 418, 420, 422. — *Ressel*, Allg. Wiener med. Zeitung. 1860. Nr. 8—10. — *Caratheodori*, *Fano*, Schmidt's Jahrb. 112. Bd. S. 260, 261. — *Benedikt*, *Weller*, nach Himly, l. c. I. S. 263. — *Blasius*, *Sandifort*, *Schmucker*, *Riberi*, *Quadri*, ibid. S. 266, 267. — *Testelin*, Mackenzie l. c. I. S. 471. — *Delpech*, ibid. S. 468. — *Seitz*, Handb. der gesammten Augenheilkde. Erlangen. 1855. S. 89, 90, 96, 100. — *Graefe*, A. f. O. I. 1. S. 290; III. 2. S. 412; VII. 2. S. 39; XII. 2.

S. 228. — *Hirschberg*, ibid. XIV. 3. S. 295. — *Hulke*, Ophth. Hosp. Rep. VI. S. 13. — *Wecker*, Etudes ophth. I. 1863. S. 397; Arch. f. Augen- u. Ohrenheilkde. I. S. 122. — *Mooren*, Ophth. Beiträge. S. 129. — *Bourdillat*, Gaz. hebd. 1868. Nr. 13. — *Stavenhagen*, kl. Beob. S. 22. — *Sichel*, Centralbl. 1867. S. 557. — *Waldhauer*, ibid. 1866. S. 767. — *Hasner*, Beiträge z. Phys. u. Path. des Thränenableitungsapp. Prag. 1850. S. 44. — *Schuh*, Wien. med. Wochenschft. 1861. Nr. 1—5. — *Ad. Schmidt*, Krankh. der Thränenorgane. Wien. 1803. S. 73, 90, 94. — *Beer*, Lehre v. d. Augenkrankheiten. II. Wien. 1817. S. 597. — *Secondi*, Clinica oc. di Genova, Torino. 1865. S. 114.

Fibrome: Virchow, l. c. 13. Vorlesg. — *Mackenzie*, l. c. I. S. 207, 357, 358, 478. — *Travers*, ibid. S. 366. — *Carron du Villards*, ibid. S. 220; Ann. d'oc. 32. Bd. S. 253; nach Himly l. c. S. 264. — *Graefe*, kl. Monatbl. 1863. S. 21, 23; A. f. O. I. 1. S. 289. — *Himly*, l. c. I. S. 217, 257, 260, 264; II. S. 15, 19. — *Stellwag*, Ophth. I. S. 227, 354. Nota 224; II. S. 875, 877, 996. Nota 83; S. 1224, 1226, 1229. — *Seitz*, l. c. S. 86, 99. — *Magne*, Ann. d'oc. 19. Bd. S. 218. — *Beer*, l. c. II. S. 678, 679. — *Arlt*, Krankheiten d. Auges. I. Prag. 1853. S. 166. — *Hasner*, Entwurf einer anat. Begründung etc. Prag. 1847. S. 79. — *Chelius*, l. c. II. S. 426, 439, 477. — *Ammon*, l. c. II. Taf. 9. — *Pagenstecher* und *Saemisch*, kl. Beobachtungen. II. Wiesbaden. 1861. S. 41. — *Jüngken*, Lehre v. d. Augenkhtn. Berlin. 1836. S. 628. — *Schuh*, l. c. — *Weinlechner*, Zeitschft. d. Wien. Aerzte. 1865, Wochenbl. S. 263. — *Bader*, Schmidt's Jahrb. 112. Bd. S. 261. — *Zehender*, A. f. O. IV. 2. S. 55, 62. — *Heymann*, ibid. VII. 1. S. 135, 142. — *Mooren*, Ophth. Beiträge. S. 40. — *Borelli*, Schmidt's Jahrb. 142. Bd. S. 83. — *Schiess-Gemuseus*, A. f. O. XIV. 1. S. 87. — *Lawson*, Ophth. Hosp. Rep. VI. 3. S. 206.

Dermoide: Virchow, dessen Archiv. VI. S. 225. — *Ryba*, Dusensy's Diss. Prag. 1833. S. 63. — *Fischer*, Lehrb. der ges. Entzündungen etc. Prag. 1846. S. 303. — *Wardrop*, Morb. anat. of the eye. I. London 1819. S. 31. — *Mackenzie* l. c. I. S. 362. — *Chelius*, l. c. II. S. 483. — *Himly*, l. c. II. S. 15, 19; Ophth. Biblioth. II. S. 700. — *Ammon*, l. c. II. Taf. 3. — *Arlt*. l. c. I. S. 171. — *Stellwag*, Ophth. I. S. 227, 355 Nota 228; II. S. 877, 963. — *Schön*, Path. Anat. des Auges. Hambg. 1828. S. 167; Beiträge z. prakt. Augenheilkunde. Hamb. 1861. S. 198. — *Graefe*, A. f. O. I. 2. S. 287; II. 2. S. 334; VII. 2. S. 3, 7; X. 1. S. 214; XII. 2. S. 226. — *Visconti Achilli*, Centralbl. 1867. S. 111. — *Hildige*, Schmidt's Jahrb. 142. Bd. S. 82. — *Wecker*, Arch, f. Aug.- u. Ohrenheilkde. I. S. 126. — *Lainati*, Arch. gen. de med. 1867. II. S. 350. — *E. Müller*, A. f. O. II. 2. S. 158. — *Heyfelder*, Deutsche Klinik 1850. Nr. 28. — *Hock*, Wien. Zeitschft. für prakt. Heilkd. 1895. Nr. 26. —

Lipome: Virchow, l. c. 14. Vorlesg. — *Demarquay* ibid, S. 374. — *Schuh*, l. c. — *O. Becker*, Wiener Augenklinik. Ber. S. 119. — *Mooren*, Ophth. Beiträge S. 128.

Myxome: Virchow, l. c. 15. Vorles. S. 425. — *Mackenzie*, l. c. I. S. 360. — *Graefe*, A. f. O. X. I. S. 193, 197, 201. — *Jacobson*, A. f. O. X. 2. S. 55, 62. — *Rothmund*, Jahresbericht 186$^1/_2$. München. S. 21; klin. Monatbl. 1863. S. 261. — *Szokalski*, Congrès int. d'ophth. Paris. 1863. S. 245. — *Lebrun*, Schmidt's Jahrb. 141. Bd. S. 211.

Chondrome: Virchow, l. c. 16. Vorlesg. — *Mackenzie*, l. c. I. S. 67. — *Graefe*, A. f. O. I. 1. S. 415; VII. 2. S. 5. — *Schweigger*, ibid. VII. 2. S. 6. — *Busch*, nach Virchow l. c. I. S. 515. — *Schuh*, l. c. — *Chelius*, l. c. S. 455. — *Travers*, nach Mackenzie l. c. I. S. 61.

Osteome: Virchow, l. c. 17. Vorlesg. II. S. 22, 25, 27, 28, 37, 43—52, 99. — *Mackenzie*, l. c. I. S. 54, 56, 61, 73, 98, 481. — *Chelius*, l. c. II. S. 453. — *Knapp*, A. f. O. VIII. 1. S. 239; kl. Monatbl. 1865. S. 376. — *Zander* und *Geissler*, l. c. S. 414. — *Stellwag*, Ophth. II. S. 1285. — *Acrel*, nach Mackenzie, l. c. I. S. 65. — *Baillie*, ibid. S. 59. — *H. Walton*, ibid. S. 63. — *Brassant*, *Spöring*, ibid. S. 64. — *Stanley*, ibid. S. 73. — *Maisonneuve*, ibid. S. 65. — *Howship*, ibid. S. 90. — *Frank*, ibid. S. 59. — *Bowman*, Verhandlgn. der Heidelbg. Versammlung. Berlin. 1860. S. 18. — *Textor*, Canstatt's Jahresber. 1865. III. S. 34. — *Hasner*, Statopathien. 1869. S. 17.

Melanome: Virchow, l. c. 18. Vorlesg. S. 119, 122. — *Mackenzie*, l. c. I. S. 366, 486. — *Cunier*, ibid. S. 367. — *Desmarres*, Traité d. mal. d. yeux. Paris. 1847. S. 353. — *Stellwag*, Ophth. II. S. 879. — *Lisfranc*, nach Himly, l. c. I. S. 233. — *Ed. Jaeger*, Staar und Staaroperat. Wien. 1854. S. 63. — *Hedäus*, A. f. O. VIII. 1. S. 314. — *Graefe*, ibid. I. 1. S. 414; VII. 2. S 35. — *Schön*, Beiträge etc. S. 200.

— *Hirschberg*, A. f. O. XIV. 3. S. 293, 296. — *Haase*, ibid. XIV. 1. S. 63. — *Langhans*, Virchow's Arch. 49. Bd. S. 117.

Myom: Iwanoff, Congrès ophth. 1868. S. 118.

Gliome: Virchow, l. c. 18. Vorlesg. II. S. 123, 151—169. — *Knapp*, Die intraocularen Geschwülste, Carlsruhe. 1868; Congrès ophth. S. 25; kl. Monatbl. 1868. S. 316, 428; 1869. S. 106. — *Hirschberg*, Der Markschwamm d. Netzhaut. Berlin. 1869; A. f. O. XIV. 2. S. 30. — *Mackenzie*, l. c. II. S. 267—273, 277—286. — *Chelius*, l. c. S. 491, 496, 506. — *Schweigger*, A. f. O. VI. 2. S. 324, 327; VII. 2. S. 47. — *Robin*, ibid. VI. 2. S. 330. — *Graefe*, ibid. VII. 2. S. 42, 45, 46; X. 1. S. 216, 219; XIV. 2. S. 103, 128 u. f. — *Iwanoff*, ibid. XI. 1. S. 135, 146, 148, 151, 154; XV. 2. S. 69, 73, 77, 88. — *Metaxa*, nach Mackenzie l. c. II. S. 273. — *Horner*, *Rindfleisch*, kl. Monatbl. 1863. S. 341, 345, 346, 349. — *Szokalski*, ibid. 1865. S. 396, 398. — *Stellwag*, Ophth. II. S. 611, 613. — *Lincke*, *Sichel*, nach Virchow l. c. S. 152, 167. — *Travers*, nach Mackenzie, l. c. II. S. 268, 269, 271. — *Saunders*, *Stevenson*, ibid. S. 284. — *Lerche*, Verm. Abhandlgn. a. d. Gebiete der Heilkd. Petersbg. 1830. S. 202. — *Neumann*, A. f. O. XII. 2. S. 278. — *Schiess-Gemuseus*, ibid. XIV. 1. S. 73; Virchow's Arch. 46. Bd. S. 286. — *Joffroy*, Gaz. med. de Paris. 1869. S. 35. — *Manfredi*, Centralbl. 1869. S. 602. — *Lebrun*, Schmidt's Jahrb. 141. Bd. S. 211. — *Betz*, kl. Monatbl. 1868. S. 274. — *Alf. Graefe*, ibid. 1869. S. 161. — *Hjort Heiberg*, A. f. O. XV. 1. S. 184. — *Heymann*, *Fiedler*, ibid. XV. 2. S. 173. — *Hulke*, Ophth. Hosp. Rep. V. S. 173. — *Pockels*, nach Hirschberg, S. 94. — *Weller*, *Ammon*, ibid. S. 123. — *Hasse*, ibid. S. 58, 116. — *Brodowski*, ibid. S. 40. — *Recklinghausen*, ibid. S. 121, 122. — *Lawrence*, ibid. S. 67. — *Bader*, ibid. S. 111. — *Greeve*, VII. Jaarl. Verslag. Utrecht. S. 1. u. f.

Sarcome: Virchow l. c. 19. Vorlesg. II. S. 222, 248, 268, 270, 279—285, 346, 348, 349, 353, 357. — *Wedl*, Sitzungsberichte der Wien. k. Akad. 1. Abthlg. 53. Bd. S. 343; Grundzüge der path. Histolog. Wien. 1854. S. 469. — *Mackenzie*, l. c. I, S. 67, 118, 122—127, 216, 217, 364—369, 477—481, 486; II. S. 259—275, 287—301. — *Sichel*, Gaz. med. de Paris. 1867. Nr. 27. — *Hirschberg*, A. f. O. XIV. 2. S. 71; 3. S. 285; kl. Monatbl. 1868. S. 153, 159, 163, 170, 175; 1869. S. 65, 70, 74, 83. — *Schirmer*, ibid. 1867. S. 124. — *Alf. Graefe*, ibid. 1869. S. 161, 169. — *Iwanoff*, A. f. O. XV. 2. S. 28. — *Haase*, ibid. XIV. 1. S. 63. — *Leber*, ibid. XIV. 2. S. 221. — *Berthold*, ibid. XIV. 3. S. 149; XV. 1. S. 159, 176; kl. Monatbl. 1870. S. 19, 23. — *Recklinghausen*, A. f. O. X. 1. S. 189; X. 2. S. 62. — *Billroth*, Arch. f. Chirurgie. XI. S. 230. — *Czerny*, ibid. S. 234. — *Demarquay*, Schmidt's Jahrb. 141. Bd. S. 210. — *Lebrun*, ibid. — *Hulke*, Ophth. Hosp. Rep. IV. S. 82. — *Hutchinson*, ibid. V. S. 90. — *Cowell*, *Warren*, ibid. S. 188, 230. — *I. E. Polak*, briefl. Mittheilg. — *Paget*, *Burns*, *Balfour*, *Durand-Fardel*, Mackenzie's Traité, I. S. 122. — *Saunders*, *Lawrence*, *Maitre-Jean*, ibid. II. S. 265. — *Chelius*, l. c. II. S. 439, 459, 463, 466. 480, 484, 512. — *Schuh*, l. c. — *Stellwag*, Ophth. I. 182, 186, 344 Nota 183, S. 346 Nota 184; II. S. 306, 691, 969, 1270, 1273, 1343 Nota 304. — — *Steffan*, *Cooper*, *Nelaton*, kl. Monatbl. 1864. S. 81, 83. — *Dixon*, ibid. 1863. S. 405. — *Stengel*, Aerztl. Intelligenzblatt. 1866. Juli. — *Ressel*, l. c. — *Singer*, Wien. allg. med. Zeitung. 1860. Nr. 46. — *His*, Beiträge zur norm. u. path. Histologie der Cornea. Basel. 1846. S. 134. — *Pagenstecher* und *Sämisch* l. c. I. S. 78; II. S. 91, 93; III. S. 70. — *Graefe*, A. f. O. I. 1. S. 413, 417; II. 1. S. 214, 221; IV. 2. S. 220; VII. 2. S. 37, 40; X. 1. S. 177, 179, 190, 215; XII. 2. S. 233, 237, 239; XIV. 2. S. 106. — *Dor*, ibid. VI. 2. S. 244, 248. — *Schiess-Gemuseus* ibid. X. 2. S. 109, 118, 123, 130; XIV. 1. S. 87. — *Landsberg*, ibid. XI. 1. S. 58, 66; XV. 1. S. 210. — *Klebs* ibid. XI. 2. S. 253. — *Jacobi* ibid. XI. 3. S. 165; kl. Monatbl. 1863. S. 121. — *Knapp* ibid. 1865. S. 378, 383; 1868. S. 318; 1869. S. 108; Die intraocularen Geschwülste. Karlsruhe. 1868; Centralbl. 1866. S. 726. — *Küchler*, deutsche Klinik, 1866. Nr. 17, 18, 19, 21, 23, 27, 28. — *Rothmund*, ibid. 1865. S. 86. — *Mooren*, ophth. Beob. S. 35; Ueber symp. Ophth. S. 41. — *Emmert*, zwei Fälle von Sarcom der Orbita. Bern. 1870.

Granulome: Virchow l. c. 20. Vorlesg. II. S. 390, 462. — *Chelius* l. c. II, S. 452. — *Desmarres* l. c. S. 352. — *Pamard*, Ann. d'. oc. V. S. 157 — *Graefe*, A. f. O. III. 2. S. 412; VII. 2. S. 24, 33, 39; X. 1. S. 211; XII. 2. S. 231. — *Lincke*, *Hirschberg* ibid. XIV. 3. S. 296. — *Iwanoff*, Pagenstecher's kl Beob. III. S. 135. — *Businelli*, Schmidt's Jahrb. 141. Bd. S. 324. — *Colsman*, kl. Monatbl. 1869. S. 53. — *Arcoleo*, Congrès ophth. 1868. S. 183, 186. — *Hippel*, A. f. O.

XIII. 1. S. 65. — *Stoeber*, kl. Monatbl. 1864. S. 362, 364. — *Stellwag*, Ophth. II. S. 443 Nota 142, S. 877.

Carcinome: Virchow l. c. II. S. 196, 198, 206, 208, 213, 214, 257, 263. — *Schuh*, l. c. — *Graefe*, A. f. O. I. 1. S. 417; X. 1. S. 184, 206; XII. 2. S. 244; XIV. 2. S. 106, 114. — *Althof*, ibid. VIII. 1. S. 137. — *Steffan*, kl. Montbl. 1864. S. 81, 85. — *Hock*, l. c. — *Pagenstecher* und *Saemisch*, l. c. II. S. 40. — *Berthold* A. f. O. XIV. 3. S. 149. — *Iwanoff*, Pagenstecher's kl. Beob. III. S. 135. — *Hulke*, Schmidt's Jahrb. 135. Bd. S. 203. — *Mooren*, ophth. Beob, S. 50. — *Classen*, Centralblatt 1868. S. 39; Virchow's Arch. 50. Bd. S. 56. — *Sichel*, Gaz. med. de Paris. 1867. Nr. 27. — *Rothmund*, Deutsche Klinik. 1865. S. 86.

Angiome: Rokitansky, Lehrb. der path. Anat. I. Wien. 1855. S. 202—209, II. S. 315, 344, 346, 347, 364, 380. — *Schuh*, l. c. — *Demarquay*, Schmidt's Jahrb. 112. Bd. S. 259—264. — *Geissler* ibid. 102. Bd. S. 52—54; 114. Bd. S. 346; 139 Bd. S. 219. — *Zander* und *Geissler* l. c. S. 423—436. — *Mackenzie* l. c. I. S. 223—242, 455, 487—504. — *Himly*, l. c. I. S. 220—224, 376—380; II. S. 417. — *Chelius* l. c. II. S. 428, 456. — *Stellwag*, Ophth. II. S. 964, 1233, 1275, 1276, 1345, Nota 308 bis 310. — *Graefe*, A. f. O. I. 1. S. 420; VII. 2. S. 11, 19; X. 1. S. 184; X. 2. S. 55; XII. 2. S. 222, 223. — *Recklinghausen*, ibid. X. 1. S. 189; X. 2. S. 62. — *Knapp*, Arch. f. Aug.- u. Ohrenheilk. I. S. 1, 14; A. f. O. XIV. 1. S. 213. — *Czerny, Billroth*, Arch. f. klin. Chirurgie XI. S. 230, 234. — *Bruns*, Virchow's Archiv. 50. Bd. S. 80. — *Schirmer*, A. f. O. VII. S. 119. — *Szokalski*, kl. Monatbl.. 1864. S. 326, 427. — *Ammon* l. c. II. Taf. 9. Fig. 10. — *Schön*, Beiträge etc. S. 204; Handb. S. 159. — *Abernethy*, nach Mackenzie I. S. 227. — *Wardrop* ibid. S. 239, 240. — *Pauli* ibid. S. 226. — *Burns* ibid. S. 238. — *K. Jaeger*, *Roosbroeck*, ibid. S. 358. — *Foucher*, Schmidt's Jahrb. 102. Bd. S. 52. — *Soler* nach Zander und Geissler l. c. S. 435. — *Kempf*, Canstatt's Jahresber. 1864. III. S. 164. — *Nunneley*, kl. Monatbl. 1865. S. 244; Schmidt's Jahrb. 112. Bd. S. 263. — *Andrae* nach Fischer's Lehrb. S. 361. — *Ad. Schmidt*, Ophth. Bibliothek. III. S. 174. — *Bowman*, Schmidt's Jahrb. 112. Bd. S. 262. — *Gendrin*, *Hulke*, *Nelaton* ibid. S. 259. — *Bell*, nach Mackenzie l. c. I. S. 237. — *Bourguet* ibid. S. 490. — *Travers* ibid, S. 495. — *Dalrymple* ibid. 497. — *Jobert*, ibid. S. 499. — *Velpeau*, *Walton*, ibid. S. 500. — *Brainard*, ibid. S. 501. — *Guthrie*, ibid. S. 488. — *Carron du Villards*, nach Himly I. S. 376. — *Parish*, Americ. journ. of med. science, 1841. — *Sous*, *Graefe sen.*, *Scultet*, Ann. d'. oc. 53. Bd. S. 241. — *Poland*, nach Zander und Geissler l. c. S. 427. — *Hart* ibid. S. 431. — *Küchler*, Deutsche Klinik, 1866. Nr. 28. — *M'Clelland*, Schmidt's Jahrb. 142. Bd. S. 320. — *De Ricci*, Centralbl. 1866. S. 45. — *Borelli*, Congrès ophth. 1868. S. 149. — *Mooren*, Ophth. Beob. S. 119, 125. — *Freeman*, Centralbl. 1866. S. 798. — *Boettcher*, Virchow's Archiv. 28. Bd. S. 400. — *Koester* ibid. 40. Bd. S. 468. — *Blessig*, Centralbl. 1868. S. 87. — *Williams*, Med. record. New-York 1868. III. Nr. 52. — *Wecker*, kl. Monatbl. 1868. S. 47, 406. — *Zehender* ibid. S. 99. — *Lawrence* ibid. S. 126. — *Herpin*, *Desormeaux*, *Passavant*, *Giraudet*, *Lenoir*, nach Zehender l. c. — *Hirschberg*, kl. Monatbl. 1868. S. 153, 157. — *Schiess-Gemuseus* ibid. 1870. S. 56. — *Collard*, Gaz. med. de Paris. 1866. Nr. 39. — *Morton*, Prager Vierteljahrschrift. 93 Bd. Misc. S. 81. — *Manz*, kl. Monatsbl. 1868. S. 182. — *O. Becker*, Wien. Augenkl. Ber. S. 162.

Blasenwürmer, Filaria: Mackenzie, l. c. II. S. 860—871. — *Stellwag*, Ophth. II. S. 1289, 1356. — *Keate* nach Mackenzie I. S. 70. — *Lawrence*, *Bowman* ibid. II. S. 861. — *Waldhauer*, kl. Monatbl. 1865. S. 385, 388. — *Zehender*, Seitz Handb. etc. S. 552—558. — *Hirschler*, A. f. O. IV. 2. S. 113. — *O. Becker*, Zeitschrift der Wien. Aerzte. 1865. Wochenbl. S. 385. — *Graefe*, A. f. O. I. 1. S. 453, 457, 463, 465; I. 2. S. 326; II. 2. S. 334, 339; III. 2. S. 308, 311, 312, 316, 318, 327, 328, 330, 332—336; IV. 2. S. 171; VII. 2. S. 48, 49, 52; X. 1. S. 205; XII. 2. S. 174. — *Appia*, nach Mackenzie l. c. II. S. 868. — *Estlin* ibid. S. 862. — *Bowman* ibid. S. 803. Anmkg. — *Sichel*, *Höring*, nach Zander und Geissler l. c. S. 417. — *Schott*, nach Mackenzie l. c. II. S. 863. — *Logan* ibid. S. 864. — *Canton* ibid. S. 868. — *Mende*, A. f. O. VII. 1. S. 123. — *Coccius*, Ueber die Anwendung des Augenspiegels. Leipzig, 1853. S. 93. — *Schweigger*, A. f. O. VII. 2. S. 53; Vorlesgn. über den Gebrauch des Augenspiegels, Berlin, 1864. S. 54. — *Soelberg-Wells*, Ophth. Hosp. Rep. III. S. 324. — *Jacobson*, A. f. O. XI. 2. S. 147, 152, 157, 158, 161. — *Alf. Graefe*, kl. Monatbl. 1863. S. 232., 242. — *A. Weber* ibid. 1864 S. 223. — *E. Jaeger*, nach Mackenzie l. c. II. S. 869. — *Liebreich*, A. f. O. I. 2. S. 343; Atlas der Ophth. Berlin. 1863. Taf. 7. — *Busch*, A. f. O. IV. 2. S. 99, 102. — *Nagel* ibid. V. 2. S.

183. — *Hirschberg*, Virchow's Archiv. 45. Bd. S. 509. — *Krüger*, kl. Monatbl. 1867. S. 59. — *Mauthner*, Lehrb. d. Ophthscop. 1868. S. 461, 468. — *Teale*, Med. Record. 1868. III. 52. S. 83. — *Merkel*, Centralbl. 1867. S. 560. — *Arlt*, Wochensch. d. Wien. Aerzte. 1867. S. 252. — *Wharton Jones*, Canstatt's Jahresb. 1865. III. S. 36. — *Mooren*, Ueber symp. Ophth. S. 41. — *Fano*, *Quadri*, L'union med. 1868. Nr. 31.

1. Die extraocularen Geschwülste.

Krankheitsbild. Die Geschwülste begründen je nach ihrem Standorte und Umfange mannigfaltige Störungen, welche im Krankheitsbilde eine wichtige Rolle spielen. Auf der *äusseren Liddecke* werden sie bei einigermassen bedeutenderer Grösse dem Lidschlage hinderlich und können ihn wohl auch ganz aufheben. Sitzen sie auf der *Cornea*, *in* oder *unter der Bindehaut*, so drängen sie sich bei fortschreitendem Wachsthume gerne aus der Lidspalte hervor, machen deren Schliessung unmöglich, beirren die Leitung der Thränen, drücken häufig die Augendeckel aus ihrer normalen Lage, oder stülpen sie förmlich um; beschränken übrigens, indem sie sich an den Lidrändern stemmen, die Bewegungen des Bulbus, veranlassen also bei gewissen Blickrichtungen Schiefstellung der optischen Axe und Diplopie, oder beeinträchtigen das Sehen durch theilweise oder gänzliche Deckung der Pupille. Im Falle sie *hinter der Fascia tarso-orbitalis* im *Vordertheile* der Orbita wurzeln, schieben sie nebenbei oft den ganzen Augapfel zur Seite, verrücken seinen Drehpunkt.

Gewächse, welche *tief in der Orbita* hinter dem Bulbus lagern, verursachen stets einen *Exophthalmus*. Lagern sie hierbei ganz *innerhalb des Muskeltrichters* und sind die Muskeln selbst *frei* geblieben, so wird der Augapfel gemeiniglich *gerade nach vorne* getrieben und seine Bewegungen erweisen sich nach *allen* Seiten hin ziemlich *gleichmässig* beschränkt. Die Drehungen erfolgen noch um den *Mittelpunkt des Bulbus*, wenn die Geschwulst mit letzterem in *keinem* unmittelbaren Zusammenhange steht, sondern durch Reste des Fettpolsters davon getrennt ist. Ist der Tumor hingegen mit der Augenkapsel *verwachsen*, so wird der Drehpunkt ein *excentrischer* oder fällt *ausserhalb* des Binnenraumes. Hat sich das Aftergebilde *ausserhalb des Muskeltrichters* entwickelt, so ist die Vorschiebung des Auges stes eine mehr *schräge* und die Excursionsfähigkeit erscheint vorwaltend nach der Seite der Geschwulst hin vermindert. Ist sie in einer Richtung ganz *aufgehoben*, so liegt die Vermuthung nahe, dass die betreffenden *Muskeln* selbst in die Afterwucherung einbezogen wurden, was seinerseits wieder auf die Neigung des Gewächses, *verschiedene* Gewebsarten anzugehen, also auf einen *bösartigen* Charakter hindeutet (*Graefe*).

Der Exophthalmus kann längere Zeit bestehen, ohne dass der Bulbus nothwendig *dauernden* Schaden litte. Häufig jedoch wird die nunmehrige Unzulänglichkeit der natürlichen Schutzmittel oder die Zerrung und Zusammendrückung der Gefässe und Nerven den Ernährungsverhältnissen des Augapfels abträglich; es kömmt zu *intraocularen Entzündungen*, öfters mit Stauungserscheinungen in den Netzhautvenen, zu *Hydrops subretinalis* und ausnahmsweise zu *Abhebungen der Aderhaut*, worauf schliesslich der Bulbus unter den Erscheinungen der *Iridochorioiditis atrophisch* zu Grunde geht;

oder es *verschwärt* die Hornhaut in Folge von Neuroparalysis oder von intercurrenten heftigen Entzündungen und der Ausgang ist *Phthisis* des Auges. Nicht gar selten entwickelt sich *primär* oder durch *retrobulbäre Neuritis* bedingt *Schwund des Sehnerven;* ja bisweilen wird der Opticus von der *Aftermasse* selber angegriffen und *zerstört.*

Es steht jedoch die *Grösse des Exophthalmus* keineswegs nothwendig im geraden Verhältnisse zum jeweiligen Umfange der *orbitalen* Geschwulst. Gar nicht selten wird eine oder die andere *Wand* der Augenhöhle usurirt, durch Caries oder Nekrose zerstört oder in den Wucherungsprocess einbezogen und durchlöchert. Der Tumor findet solchermassen, selbst frühzeitig, einen Weg in die *Nasen-, Stirn-* oder *Kieferhöhle,* in die *Flügelgaumengrube* oder wohl gar in den *Schädelraum,* breitet sich darin aus, drängt die in seiner Bahn gelegenen Organe zur Seite, bringt sie zur Atrophie oder pflanzt sich auf dieselben fort, während er in der Orbita nur wenig mehr an Grösse zunimmt.

Ausnahmsweise bohren sich Gewächse in *umgekehrter* Richtung von einer Nachbarhöhle aus in die Orbita (S. 621). Dagegen werden Geschwülste, welche sich in den *umliegenden* Räumen entwickelt haben, der Augenhöhle und dem Bulbus öfters dadurch verderblich, dass sie bei ihrem Wachsthume die Wandungen vor sich her treiben, die Orbita mehr und mehr verengern, am Ende wohl gar auf einen Spalt zusammendrücken und den hervorgedrängten Augapfel durch Ernährungsbehinderung oder Entzündung zu Grunde richten (*Mackenzie*).

Die Behandlung hat in erster Linie die *Entfernung der Geschwulst* zur Aufgabe. Das Mittel dazu ist in der Regel das *Messer.*

Bei *kleinen Cysten* genügt öfters die mehrmalige *Punction* und Entleerung der Höhle, besonders wenn nachträglich die Innenwand cauterisirt wird. Bei *grösseren Cysten* sind wiederholte Einspritzungen mit reizenden Mitteln, zumal mit der Jodtinctur, nebst der Drainage für nützlich erkannt worden.

Umschriebene, oberflächlich lagernde Angiome hat man in einigen Fällen dadurch beseitigt, dass man Nadeln kreuzweise einstach und bis zum Rothglühen erhitzte (*Mackenzie*). Von den *tiefer liegenden pulsirenden Orbitaltumoren* soll einer ganz *spontan* zurückgegangen sein (*Virchow*), andere sollen durch den Gebrauch von *Ergotin* und *Veratrum,* von kalten Ueberschlägen, eine grössere Anzahl durch Injection von *coagulirenden Flüssigkeiten*, insbesondere von Sesquichloretum ferri, geheilt worden sein (*Zehender*). Die *Digitalcompression* nach *Vanzetti* hat in einigen Fällen Günstiges geleistet, in anderen jede Wirkung versagt. Die meisten Heilungen oder wenigstens befriedigenden Resultate (23 in 31 Fällen, *Zehender*) sind durch die *Unterbindung der Carotis* erzielt worden. Doch ist dies eine jedenfalls *sehr bedenkliche* Operation. Aus einer Zusammenstellung von 586 Fällen (*O. Pilz*) ergibt sich, dass in Folge der Carotisunterbindung etwa 43% der Kranken sterben und 53% genesen; dass 30% der Kranken wesentliche *Gehirnstörungen* erleiden und dass etwa bei 8% *Lähmungen* sich entwickeln.

Eigentliche Aftergewächse lassen sich, wenn sie *oberflächlich* lagern, mitunter durch *Aetzpasten* entfernen. Man benützt die *Wiener Paste* oder das *Chlorzink.* Manche beschränken sich in deren Gebrauche nicht auf oberflächliche Tumoren, sondern benützen diese Caustica auch, um die verdächtig infiltrirten *Wundflächen* nach der Exstirpation von Orbitaltumoren gründlich und selbst bis in den Knochen hinein zu zerstören (*Sichel, Robin, Lawson*). In neuerer Zeit wird ausserdem, besonders bei *Epithelioma der Lider,* der innerliche und äusserliche Gebrauch von *Kali chloricum* gerühmt. Es sollen Charpiebäusche, welche mit einer Lösung von Kali chloricum in Wasser (1:15) imprägnirt worden sind, auf die wuchernde Fläche gelegt und täglich 3—4 Mal erneuert werden. Nebenbei sollen innerlich etwa 7 Gran des Mittels pro die in einer wässerigen Solution (1:180) genommen werden (*Magni, Stavenhagen*). Die Cur scheint einige Monate in Anspruch zu nehmen.

Geschwülste gutartigen Charakters, welche mit einem *Stiele ganz oberflächlich* wurzeln, können bisweilen auch durch *Abschnürung* zur Heilung gebracht werden.

Die Exstirpation soll im Allgemeinen so *frühzeitig* als möglich vorgenommen werden, namentlich bei eigentlichen *Gewächsen*, welche in *fortschreitendem* Wachsthume begriffen sind. Es handelt sich nämlich nicht blos darum, Schäden zu verhüten und zu begleichen, welche den Nachbarorganen auf *mechanische* Weise zugefügt werden; die *Hauptgefahr* liegt in der oft *sehr raschen Infection* der Umgebung, in der *Verstreuung von Keimen* und deren Entwickelung zu Tochterherden. Das scheinbar unschuldige Aussehen eines Tumors darf bei erweisbar zunehmender Vergrösserung nicht als eine Rechtfertigung des Säumens gelten; denn es steht fest, dass *gutartige* Aftergebilde, welche lange Zeit unverändert blieben und ohne Schaden bestanden, öfters *plötzlich ihren Charakter wechseln* und im höchsten Grade infectiös werden. Es ist aber unmöglich, den *Zeitpunkt* einer solchen unglücklichen Wendung zu bestimmen, und ist es einmal zur Ansteckung der Nachbarschaft oder gar zur Dissemination von Keimen gekommen, so bleibt die Operation in der Regel erfolglos, weil die Tochterherde sich anfänglich kaum verrathen, also leicht stehen gelassen werden, oder gar an unzugänglichen Orten auftreten. Gewöhnlich stellen sich daher sehr rasch Recidiven ein, welche dann mit furchtbarer Schnelligkeit weiter greifen und den Kranken auch bald zu tödten pflegen.

Offenbart sich die Bösartigkeit eines Gewächses unzweifelhaft durch dessen Uebergang auf *verschiedene*, im organischen Zusammenhange stehende Gewebsarten, oder hat dasselbe vielleicht gar schon derbe, sehnige oder knöcherne Scheidewände in den Afterprocess einbezogen und durchbohrt; so ist die *Wahrscheinlichkeit* des Vorhandenseins zerstreuter Tochterherde überaus gross und die Operation nur mehr ein *Glücksspiel* mit höchst zweifelhaftem Erfolge.

Macht sich eine *Mehrzahl* von Tochterherden bereits in sehr *entwickeltem* Zustande bemerklich; oder zeigen sich in den zugehörigen Lymphbahnen die *Drüsen angeschwollen*; oder ist die *primäre* Geschwulst zu einem sehr bedeutenden Umfange gediehen und theilweise gar in *Verjauchung* übergegangen; oder tritt schon die *Cachexie* im Krankheitsbilde hervor: so ist jeder blutige Eingriff *strenge zu meiden*, denn es wird dadurch der Process nur angefacht und die ohnehin karg bemessene Lebensdauer des Kranken wesentlich verkürzt.

Hauptregel ist bei der Operation, namentlich verdächtiger oder entschieden bösartiger Gewächse, dass *alles Krankhafte entfernt* werde und auch nicht der *kleinste* Theil der Aftermasse zurückbleibe. Die Schnitte müssen daher immer *ausserhalb der Grenzen* des Tumors und überhaupt der merkbar veränderten Gewebstheile geführt werden. Wo die Geschwulst in Höhlen vorgedrungen ist, welche eine *völlige* Beseitigung nicht erlauben, ist die Operation ganz zu *unterlassen*.

Die *Schnittführung* ist selbstverständlich dem Standorte und der Flächenausdehnung der Wurzeln des Gewächses anzupassen. Im Allgemeinen lässt sich nur das Gesetz aufstellen, dass jeder Messerzug von der Rücksicht auf eine möglichst *wenig störende Narbe* geleitet werden soll. Insbesondere bei Pseudoplasmen der *äusseren Haut* und *Conjunctiva* ist den einzelnen Schnitten immer eine Richtung zu geben, welche die Lücke nachträglich durch *Zuziehung* nachbarlicher Theile ohne sonderliche Zerrung zu decken erlaubt,

einer Zuheilung ohne Eiterung also die günstigsten Bedingungen darbiethet.

a. Dermoidgeschwülste, welche auf der *Cornealgrenze* sitzen, werden mit der Pincette gefasst, etwas hervorgezogen und mittelst eines Staarmessers *abgetragen* (*Graefe*). Was noch etwa über das Niveau der Cornealoberfläche hervorragt, kann mit einer krummen Schere beseitigt werden. Sollte die Wundfläche übermässig *granuliren*, so sind Aetzungen mit Höllenstein und später Betupfungen mit Opiumtinctur am Orte.

b. Bei *Cancroiden der Scleralgrenze* ist es gerathen, die Bindehaut rings um die Grenze des Aftergewächses in einem Abstande von mindestens 1‴ einzuschneiden, letzteres hierauf mit der Pincette hervorzuziehen und mittelst eines Staarmessers in langen Zügen so abzutragen, dass die Schnittfläche ihrer ganzen Ausdehnung nach in *gesundes* Horn- und Lederhautgefüge fällt. Um den *Substanzverlust* der Bindehaut zu *decken* und übermässige Fleischwärzchenbildung zu vermeiden, sollen dann von den Wundrändern aus zwei viereckige Lappen in der Bindehaut abgegrenzt werden, von denen einer schräg nach Oben und Aussen, der andere schräg nach Innen Unten gerichtet ist und welche, nachdem sie von der Unterlage abpräparirt sind, über die Scleralwundfläche zusammengezogen und durch Knopfnäthe vereinigt werden (*Knapp*).

c. Epitheliome, welche in der Lidhaut wuchern, fordern die Exstirpation *sammt ihren Wurzeln*. So lange dieselben noch nicht weit reichen, wird es in der Regel leicht sein, die Wundfläche durch Zuziehung nachbarlicher Theile ohne besondere Difformitäten und Functionsstörungen der Lider zu decken. Hat das Gewächs aber nur einigen Umfang erreicht und greift es etwas tiefer, so wird die Deckung des Substanzverlustes meistens schwierig. Man hat zu diesem Behufe mehrere sehr sinnreiche Methoden der *Blepharoplastik* empfohlen (*Hasner*, *Knapp*). Doch frägt es sich sehr, ob dieselben ihrem Zwecke entsprechen und der Mühe lohnen, indem der Epithelialkrebs bei einigermassen grösserer Ausbreitung in der Lidgegend *immer* wieder recidivirt und dann gewöhnlich rapid um sich greift.

d) Gewächse, welche *nahe unter der äusseren Haut* oder *unter der Bindehaut* lagern, müssen behufs der Exstirpation erst *blosgelegt* werden. Zu diesem Ende genügt öfters Eine lineare Schnittwunde, welche am besten hergestellt wird, indem man die Decke der Geschwulst in der günstigsten Richtung in eine Falte aufhebt und diese dann mit dem Bistouri oder der Schere durchschneidet. Bei *grösserem Umfange* des Tumors wird häufig ein *Kreuz-* oder *T-Schnitt* erforderlich. *Hängt* die Geschwulst aber stellenweise mit ihrer Decke *fest zusammen*, so ist es am besten, die verwachsene Partie des Integumentes durch 2 ellipsoidische Schnitte zu *umgrenzen*. Sodann wird die Decke des Aftergebildes nach Bedarf in grösserem oder geringerem Umfange von der Oberfläche der Geschwulst *abpräparirt*, diese mit der gezähnten Pincette oder Museux'schen Zange gefasst, etwas hervorgezogen und sorgfältig *bis auf den letzten Rest* aus den normalen Umgebungen herausgelöst.

Bei *Angiomen* der Lider, welche eine starke Blutung befürchten lassen, kann man sich der Desmarres'schen Ringpincette bedienen, welche durch Compression der Gefässe die Operation wesentlich erleichtert (*Stavenhagen*). Ist das Gewächs entfernt, so werden, falls man von der *äusseren Decke* eingegangen war, die Wundränder durch *Heftpflasterstreifen* oder besser durch *feine Knopfnähte* vereinigt und ein leichter Baumwollenbausch aufgebunden, um die Wundhöhle wo möglich per primam intentionem zur Verheilung zu bringen. Wo ein solches günstiges Ereigniss aber von vorneherein *nicht* anzuhoffen ist, darf das *Einlegen einer Charpiewieke* in die Wundhöhle nicht vergessen werden. Im Uebrigen bleibt der Verband derselbe. Wurde das Aftergebilde *von der Bindehaut aus* exstirpirt, so sind

Nähte nur bei sehr langen oder sich kreuzenden Schnittwunden angezeigt und müssen mit den *feinsten Seidenfäden* hergestellt, übrigens auch *möglichst bald* wieder beseitigt werden. Der *Schutzverband* hat dann den Zweck, die Bewegungen der Lider, die Verschiebung der Bindehautwundränder u. s. w. zu verhindern, die Verheilung sonach zu begünstigen. Einführungen von *Wieken* sind unter solchen Verhältnissen zu meiden.

Cysten, welche *unter der Bindehaut* lagern, springen oft von selbst heraus, wenn die Conjunctiva darüber gespalten wird. Die Verheilung erfolgt fast immer in der allerkürzesten Zeit. *Platzt* die Cyste während der Operation und wird so die gänzliche Entfernung wegen der Zartheit der Cystenwand schwer, so kann man sich getrost mit der *theilweisen* Beseitigung derselben begnügen, ohne einen Misserfolg zu befürchten. Zur grösseren Sicherheit kann man übrigens den blosgelegten Wandrest mit Höllenstein ätzen.

e. Bei Aftergebilden, welche *tiefer im Orbitalbindegewebe* wurzeln, ist die Exstirpation etwas schwieriger, in der Mehrzahl der Fälle aber um so dringender geboten, namentlich wenn sie rasch wachsen. Man soll dann die Exstirpation wo möglich von der *äusseren Lidfläche* aus vornehmen, da ein Eingehen *von der Bindehaut aus* weit umständlicher und wegen Hinterlassung von *schrumpfenden* Conjunctivalnarben bedenklich ist. Es wird zu diesem Behufe an der Stelle der grössten Hervorragung ein dem knöchernen Orbitalrande paralleler Schnitt bis auf die Oberfläche der Geschwulst geführt und diese sonach blosgelegt. Bei grösserem Umfange derselben muss noch ein zweiter darauf senkrechter Schnitt geführt werden, so dass eine T-förmige Wunde resultirt. Die Decken der Geschwulst werden sodann in genügendem Umfange losgeschält, das Pseudoplasma mit der Museux'schen Zange gefasst, kräftig hervorgezogen und mit dem Scalpel oder mit einer Schere aus seinen Verbindungen gelöst.

Haftet das Pseudoplasma *an der Beinhaut fest,* und ist diese vielleicht gar stärker geschwellt, so erscheint es *gerathen,* die kranke Stelle mit dem *Schabeeisen* tüchtig zu bearbeiten und, falls der Knochen sich stark alterirt zeigt, wohl auch ein Stück desselben mit dem *Handmeissel* auszustemmen. Geradezu *geboten* ist diese Vorsicht bei Gewächsen *verdächtiger* Art oder erwiesenermassen *bösartigen* Charakters. Manche bedienen sich als Surrogat unter solchen Verhältnissen der *Chlorzinkpasta (Sichel, Lawson).* Doch steht es dahin, ob dieselbe ihrem Zwecke entspricht.

Der Augapfel selbst muss während der Operation auf das Schonendste behandelt und besonders vor *Stössen* bewahrt werden. Eine gleichzeitige *Exstirpation desselben* ist, so lange seine Bestandtheile nicht auffällige materielle Veränderungen erlitten haben, nur gerechtfertigt, wenn *ohne dem* eine völlige Beseitigung des Pseudoplasmas kaum oder nur unter den grössten Schwierigkeiten zu bewerkstelligen ist. Weitaus in den meisten Fällen aber, namentlich wenn die Geschwulst *ausserhalb des Muskeltrichters* gelagert ist, *kann* und *muss* der Bulbus geschont werden. Die Nothwendigkeit, den Augapfel in *grösserem* Umfange blos zu legen, hebt diese Pflicht *nicht* auf, da die Erfahrung bereits genügend dargethan hat, dass auch unter *solchen* Verhältnissen der Bulbus sich nicht nur formel erhalten, sondern auch einen Theil seiner Functionen wieder aufnehmen und dauernd fortführen könne (*Berlin, Zehender, Graefe, Schiess-Gemuseus).*

Ist das Aftergebilde herausgelöst und die etwaige Blutung gestillt, so wird die Hautwunde durch *Knopfnähte* bis auf einen kleinen Spalt ge-

schlossen. Durch den letzteren wird ein *Leinwandläppchen* bis auf den Grund der Wundhöhle eingeführt, um dem sich bildenden Eiter einen steten Abfluss zu sichern. Im Uebrigen ist die Behandlung dieselbe, wie bei anderen tiefen Wunden. Es bilden sich gewöhnlich bald *Granulationen* an den Wänden der Wundhöhle, welche diese allmälig ausfüllen, bis sie endlich an die äussere Hautöffnung herantreten und die Vernarbung dem Processe ein Ende macht. Nicht selten bleiben indessen Monate und Jahre lang *Hohlgänge* übrig, welche fortwährend Eiter aussondern und sich daher nicht schliessen. Es geschieht dieses öfters, ohne dass es zur Caries oder Nekrose eines Theiles der knöchernen Orbitalwände gekommen wäre. Man muss dann die Höhle kräftig mit *Höllenstein* ätzen, oder *reizende Salben* anwenden, im Nothfalle selbst zum *Glüheisen* schreiten, vorausgesetzt, dass die *Schädelbasis* nicht zu nahe liegt, da sonst leicht eine Meningitis bedingt werden kann. Vorzüglich angezeigt ist ein solches Verfahren, wenn wegen *mangelhafter* Granulationsbildung sich *tiefe* und *entstellende Narben* zu bilden drohen.

f. Erscheint der Augapfel der Mitaffection verdächtig, oder ist dessen Mitleidenschaft *erwiesen*, greift der Krebs voraussichtlich *in den Muskeltrichter* hinein, oder ist das Aftergebilde schon zu einem *beträchtlichen Umfange* gediehen und können *Nebenherde* im Orbitalzellgewebe vermuthet werden: so ist es immer das Gerathenste, *den Bulbus sammt der ganzen Masse des* theilweise entarteten *Fettpolsters auszuschneiden.*

Die Exstirpation des Bulbus und seines Fettpolsters ist wegen der bedeutenden Schmerzhaftigkeit immer während der *Narkose* des Kranken vorzunehmen. *Ein* Assistent hat diese zu leiten, ein *anderer* fixirt den Kopf des Kranken und hält die Lidspalte möglichst weit geöffnet, der *dritte* endlich übernimmt die Stillung der meistens sehr beträchtlichen Blutung. Um den *Zugang* zur Augenhöhle möglichst zu erweitern und die Hantirung zu erleichtern, erscheint es in der Mehrzahl der Fälle vortheilhaft, die *äussere Commissur der Lider* durch einen horizontalen Schnitt bis zum Knochenrande hin zu *spalten.* Hierauf fasst die linke Hand des Operateurs mittelst einer *Museux'schen Zange* den Bulbus oder das hervorragende Aftergebilde und zieht die Masse nach *vorne* und nach *oben.* Ist dieses geschehen, so wird ein starkes, wenig gebauchtes, allenfalls auch leicht nach der Fläche gekrümmtes *Skalpel* in der Gegend des inneren oder äusseren Lidwinkels *hart am Knochen* auf mehr als einen Zoll in die Tiefe eingestochen und der Augapfel *nach unten* in Sägezügen bis zur Höhe des anderen Canthus umschnitten. Sodann wird die Zange gesenkt und die von ihr gefasste Masse nach vorwärts und unten gezogen, um von dem einen Wundwinkel aus in ganz gleicher Weise den Bulbus *nach oben* umschneiden zu können. Es lässt sich derselbe sammt seinen umgebenden Hüllen nun schon sehr beträchtlich nach vorne herausziehen, worauf eine starke nach der Fläche gekrümmte *Schere* in den Seitentheil der Wunde geschlossen eingeführt, sodann aber weit geöffnet wird, um den *Sehnerven* thunlichst weit *nach hinten* zwischen die Blätter zu bekommen und mit *einem Schlage* zu durchschneiden. Sind noch einige Verbindungen zurückgeblieben, so werden dieselben leicht durch wiederholte Scherenschnitte getrennt und solchermassen der Bulbus mit der Aftermasse entfernt. Es wird nun die *Thränendrüse* mit der Zange gefasst, hervorgezogen und mit

dem Messer oder der Schere abgelöst. Ist dieses geschehen, so wird mit dem Finger die *Wundfläche* auf das genaueste untersucht. *Wo* sich etwas Krankhaftes zeigt, muss es bis zum Knochen ausgeschnitten, nöthigenfalls auch das *Periost abgeschabt* und selbst ein Stück der *Knochenwand ausgestemmt* werden. *Dringt das Gewächs durch eine Wand hindurch*, so kann man versuchen, dasselbe mit der Zange hervorzuzerren und zu exstirpiren, was bisweilen gelingt.

Die *Blutung*, so profus sie auch meistens ist, wird doch in der Regel ziemlich leicht durch *Einspritzen von Eiswasser* gestillt. Steht sie, so wird die Augenhöhle *tamponirt*, um den nicht seltenen *Nachblutungen* zu begegnen. Es geschieht dieses am besten durch *Ausfüllung* mit *kleinen*, sorgsam auf einander gepassten Charpiebäuschen, über welchen die Lider geschlossen und mit einem *grossen* Charpiebausch belegt werden, den eine *straff angezogene* Zirkelbinde in seiner Lage erhält und gegen den Augenhöhlentampon kräftig drückt.

Ist die Tamponade *sorgfältig* durchgeführt, so genügt sie fast immer ihrem Zwecke, selbst dann, wenn die *Arteria ophthalmica nahe dem Sehloche* durchschnitten wurde und darum sich nicht zurückziehen und mechanisch schliessen kann. Es ist deshalb in Fällen, in welchen das starke Spritzen einen solchen Zufall verräth, anzurathen, sich nicht lange mit den ohnehin vergeblichen Versuchen, die Blutung auf eine *andere* Weise zu stillen, aufzuhalten, sondern nach Entfernung alles Krankhaften sogleich die Tamponade in der geschilderten Weise vorzunehmen. Die *Torsion* der Arteria ophthalmica oder die *Compression* derselben durch eine Sperrpincette, welche durch einen oder zwei Tage liegen gelassen wird, ist kaum jemals erforderlich. Die Anwendung des *Glüheisens* zur Stillung der Blutung ist wegen der Nähe des Gehirnes gefährlich und überhaupt nicht verlässlich. Wegen der Nähe des Gehirnes ist auch das *Sesquichloretum ferri* kaum verwendbar, da es das Blut in den Gefässen auf grössere Abstände hin chemisch alterirt und zum Stocken bringt, derlei Pfröpfe in den Gefässen der *Schädelbasis* aber leicht sehr verderblich werden können.

Der Verband darf erst nach zwei oder drei Tagen, überhaupt wenn sich schon die Zeichen beginnender *Eiterung* bemerklich machen, erneuert werden. *Im Ganzen* ist er zu tragen, bis die Orbita sich bereits mit einer Schichte von Granulationen überkleidet hat. Mittlerweile ist der Kranke gleich einem schwer Verwundeten zu behandeln und namentlich auf *Mässigung* der örtlichen *Entzündung* und des etwa auftretenden heftigen *Fiebers* hinzuarbeiten.

In einzelnen seltenen Fällen kömmt es nach Exstirpationen zu wahren traumatischen *Hirnhautentzündungen*. Dieselben neigen wegen ihres eitrigen Charakters zu stürmischem Verlaufe, in welchem sich die schulgerechten Stadien mehr verwischen. Der Puls ist ein sehr schneller, die Temperatur örtlich sehr erhöht, der Kopfschmerz sehr heftig und die Geistesthätigkeit bald umnebelt. Es folgen dann rasch Lähmungserscheinungen, allgemeiner Collapsus und der Tod. Selten gelingt es, den Process gleich in seinem ersten Beginne durch kräftige Antiphlogose zu bemeistern. Doch scheint mitunter der Eintritt der Eiterung an den orbitalen Wundrändern eine Wendung zum Guten anzubahnen *(Graefe)*.

Ist die Gefahr einer Nachblutung vorüber und die Augenhöhle mit Granulationen überdeckt, so kann man ohne weiteres den Verband weglassen und sich auf tägliches mehrmaliges *Ausspritzen* der Wundhöhle beschränken, bis die *Vernarbung* erfolgt ist. Es ist diese oft schon *in kurzer Zeit*, innerhalb 14 Tagen, vollendet, zumal wenn *grössere Portionen der Bindehaut geschont* werden konnten, da diese sich zusammenziehen und die Orbita nach vorne gleich einem Vorhange abschliessen, die Wundfläche also bedeutend verkleinern.

Zögert die Granulationsbildung sehr, oder *wuchern* die Wundflächen unter starker Eiterung *übermässig* und erscheinen die Granulationen blass schlaff und sehr weich, so sind *örtliche Reizmittel*, Opiumtinctur, Höllenstein u. s. w. anzuwenden.

g. Wird die Operation als unerspriesslich aufgegeben, so stellt sich die Aufgabe, dem Kranken seinen höchst peinlichen Zustand *möglichst erträglich* zu machen und sein elendes Dasein thunlichst *zu verlängern*. *Oertlich* ist dann geboten: Fernhaltung jeder Schädlichkeitseinwirkung, sorgfältigste *Reinhaltung* der Geschwulst durch mehrmals des Tags wiederholte Bespülungen mit reinem lauen Wasser und ein entsprechender Verband theils des Schutzes wegen, theils um die scheussliche Entstellung zu verdecken. Treten später *Blutungen* ein, so können Ueberschläge von verdünnter *Chlorina liquida* angewendet werden. Beginnen sich bereits Stücke vom Gewächse *abzustossen*, so pflegt man *Kohlenpulver* aufzulegen, um den penetranten Fäulnissgeruch einigermassen zu dämpfen. Im Uebrigen empfiehlt sich die Vermeidung körperlicher und geistiger stärkerer Aufregungen. Gegen *locale Entzündungserscheinungen* werden mit Vortheil kalte Ueberschläge angewendet, besonders wenn eine beträchtliche örtliche Temperaturzunahme nachweisbar ist. Gegen *heftige Schmerzen* helfen bisweilen *Narcotica*. Bei stärkerem *Fieber* empfiehlt sich die *Digitalis*, das *Aconit* und nach Umständen das *Chinin*. Zeigt sich bereits der zunehmende Verfall des Körpers, so kann man Chinapräparate nebst leicht verdaulicher nährender Kost und mässigen Gaben leichten Bieres reichen u. s. w.

Quellen. *Himly*, Krankheiten u. Missbildungen etc. I. Berlin. 1843. S. 505. — *Mackenzie*, Traité des mal. d. yeux. Traduit p. Warlomont et Testelin. I. Paris. 1856. S. 70—107, 226—242, 487—504. — *Küchler*, Deutsche Klinik 1866. Nr. 18, 19, 28. — *Stellwag*, Ophth. II. S. 1221—1230. — *Graefe*, A. f. O. I. 2. S. 288; X. 1. S. 193, 194, 200, 205; X. 2. S. 197. — *Schiess-Gemuseus* ibid. XIV. 1. S. 73. — *Zehender* ibid. IV. 2. S. 55; kl. Monatsbl. 1868. S. 108. — *Knapp*, A. f. O. XIII. 1. S. 183; XIV. 1. S. 278, 283; Arch. f. Aug. u. Ohrenheilkde. I. S. 1, 3. — *Hasner*, Entwurf einer anat. Begründg. Prag. 1847. S. 248. — *Jacobson*, A. f. O. X. 2. S. 55. 77. — *Zander* und *Geissler*, die Verletzungen des Auges. Leipzig u. Heidelberg. 1864. S. 424, 431—435. — *Schuh*, Wien. med. Wochenschrift. 1861. Nr. 1—5. — *Chelius*, Handbuch der Augenheilkunde. II. Stuttgart. 1839. S. 515. — *Berlin*, kl. Monatsbl. 1866. S. 81. — *Hirschberg*, kl. Monatbl. 1869. S. 76. — *Sichel*, *Robin* ibid. 1868. S. 275. — *Lawson*, Lancet. 1869. I. S. 10. — *Magni*, Rivista clinica 1869. — *Stavenhagen*, kl. Beob. S. 23. — *Berthold*, A. f. O. XIV. 3. S. 107. — *O. Pilz*, Arch. f. kl. Chirurgie. IX. S. 257.

2. Die intraocularen Geschwülste.

Krankheitsbild. Aftergebilde, welche sich im *Hintertheile des Binnenraumes* entwickeln, führen immer bald zu tiefen *Sehstörungen*. Oft ist schon sehr frühzeitig die Lichtempfindung im ganzen Umkreise des Gesichtsfeldes aufgehoben, oder es hat sich nur an einer oder der anderen Stelle desselben ein undeutliches Wahrnehmungsvermögen erhalten und erlischt später bei fortschreitendem Processe völlig. In vielen Fällen ist es auch gerade die *monoculare Erblindung*, durch welche der Kranke auf sein Leiden aufmerksam gemacht wird, indem der Tumor sich ausbilden

und selbst zu ansehnlichen Grössen gedeihen kann, ohne sonstige Beschwerden zu verursachen oder das Aussehen des Auges irgendwie erheblich zu verändern. Häufig bedarf es sogar einer *eingehenden* Untersuchung, um das Gewächs zur Wahrnehmung zu bringen.

Das Netzhautgliom in seinem *ersten Beginne* zeigt sich unter der Gestalt einer *diffusen (Knapp)*, oder einer in zahlreiche, ziemlich scharf umgrenzte, grössere und kleinere *Herde* gesonderten *Trübung* von bläulichweisser bis gesättigt weisser, jeder Beimischung von Gelb entbehrender Farbe, welche gewöhnlich frühzeitig von einzelnen dichteren, deutlich hervorspringenden *Knoten* durchsetzt wird, die Netzhautgefässe stellenweise frei lässt, stellenweise aber verschleiert oder gänzlich verhüllt und nicht selten sich *vascularisirt*, ausnahmsweise in dem Grade, dass der Bestand hellrother Fleischwärzchen vorgetäuscht wird. Der vorwaltend weisse, gesättigte Farbenton, die Opacität des Infiltrates, die Glätte der Geschwulstoberfläche und der Mangel aller auf Entzündung hindeutenden Erscheinungen, besonders das Fehlen auffälliger Trübungen im Glaskörper, wirken dann zusammen, um einerseits die Annahme exsudativer oder hyperplastischer Formen der *Neurodictyitis* unthunlich erscheinen zu lassen, andererseits um einen *starken Reflex* zu ermöglichen, welcher sich besonders bei erweiterter Pupille und bei günstiger Stellung zum Lichte geltend macht und ein *Aufleuchten des Augengrundes* mit intensivem hellweissen metallischen Glanze veranlasst. Gewöhnlich ist es dieses höchst auffällige Symptom, welches die Umgebung des erkrankten Kindes auf das vorhandene Leiden aufmerksam macht und eine Untersuchung anregt, welche immer schon eine fast *vollständige Erblindung* des betreffenden Auges nachweiset. Bei *fortschreitender* Wucherung drängt sich die Aftermasse immer näher an die optische Axe heran und kann dann stets schon *mit freiem Auge* deutlich gesehen werden. Es wird nämlich in der Regel schon sehr frühzeitig der betreffende Abschnitt der *Netzhaut* im weiten Umfange von der Aderhaut *abgehoben* und rückt mit einzelnen Theilen häufig sogar bis unmittelbar an die hintere Linsenfläche heran; oft sogar wird die Ablösung der Retina eine *totale*. Die ungewöhnliche Lage und Gestalt des abgehobenen Netzhauttheiles, die Excentricität der Trichteraxe bei *totaler* Amotion, die intensiv helle Färbung und die Opacität, sowie die oberflächliche Glätte des stellenweise buckelig hervorgetriebenen abgehobenen Netzhauttheiles geben dann im Vereine mit der eigenthümlichen Anordnung der darauf etwa wahrnehmbaren Adergeflechte Anhaltspunkte genug, um den Zustand von einem *primären Hydrops subretinalis* zu unterscheiden. Dazu kommen als diagnostische Hilfsmittel noch der Fortbestand des *normalen* oder gar die nachweisbare *Steigerung des Binnendruckes*, ja nicht selten die Entwickelung eines wirklichen *Status glaucomatosus* mit allen seinen charakteristischen Merkmalen, also ein Zusammenfluss von Verhältnissen, wie sie sonst *bei Kindern* kaum jemals beobachtet werden. Im weiteren Verlaufe treten dann *intercurrente Entzündungen* unter der Form von *Iridochorioiditis* auf, welche, wenn sie nicht zur Vereiterung und zum *Durchbruche* führen, bisweilen eine *temporäre Schrumpfung* des Bulbus veranlassen.

Es ist diese *zeitweilige Phthise* nicht immer mit einem Einsinken des Bulbus gepaart, vielmehr findet man mitunter sogar eine leichte Vortreibung, welche dann im Vereine mit leichten Excursionsbeschränkungen den Uebergang des Glioms auf

das *retrobulbäre Gefüge* oder wenigstens eine massenhafte Infiltration des *vorderen Sehnervenstückes* verräth *(Graefe)*.

Das Sarcom zeigt sich *in der Iris* unter der Form bräunlicher bis schwarzer, mehr weniger vascularisirter Knoten, welche im Parenchyme der Regenbogenhaut wurzelnd in die Kammer hineinragen. *Das Aderhautsarcom* stellt sich in seinem ersten Beginne gewöhnlich als eine linsenförmige, flach aufsitzende Geschwulst von graurother oder bräunlichrother Farbe dar, auf deren meistens *glatter* Oberfläche sich öfters reiche *Gefässnetze* und auch wohl *Haemorrhagien* zeigen (*Knapp*). Häufig ist dieselbe von Resten des zerworfenen Tapetes dunkel *gefleckt* oder gesprenkelt, bei sehr grossem Pigmentreichthume auch wohl *mattschwarz*. Insoferne sie immer noch mehr Licht reflectirt, als die normale Chorioidea, erscheint der Augengrund *stark rauchig*, in's Grünliche schimmernd, oder bei heller Färbung stellenweise röthlich oder weissgrau und unter günstigen Verhältnissen *matt leuchtend*.

Wo das Aderhautsarcom rasch zur *Verklebung der Netzhaut* mit der Chorioidea führt und in *Gliosarcom* umsetzend die *Netzhaut durchwächst*, sind die Erscheinungen wohl auch jenen des *reinen* Netzhautglioms sehr ähnlich, wenn nicht darin ein Unterschied gesucht wird, dass in einzelnen Fällen in der Umgebung des hellweissen Tumors unregelmässige lichte, nicht erhabene Flecke unter der schleierartig getrübten Netzhaut beobachtet wurden *(Graefe)*, welche unzweifelhaft auf partielle Zerstörungen des Aderhauttapetes zu beziehen sind.

Im Ganzen ist es nur ein *Ausnahmsfall*, wenn das Aderhautsarcom in seinem ersten Beginne *als solches* zur Wahrnehmung gelangt. *In der Regel* wird nämlich die Netzhaut *sehr frühzeitig in weitem Umfange abgelöst* und getrübt, so dass der Tumor vollständig *verhüllt* wird. Erst wenn der letztere sich vergrössert, kömmt er mit der Netzhaut wieder in Berührung und vermag, falls diese durch entzündliche Vorgänge nicht zu sehr getrübt und verdickt ist, mit seiner grauröthlichen, bräunlichen bis schwarzen Farbe *durchzuschimmern*. *Bevor* dies der Fall ist, liefern wieder die ungewöhnliche Lage und Form der Netzhautabhebung die *Verdachtsgründe* für den Bestand eines intraoculären Pseudoplasmas.

Dabei findet man übrigens öfters eine ansehnliche und obendrein *ungleichmässige Erweiterung* der Pupille, was bei der einfachen Netzhautabhebung nicht der Fall ist. Ausserdem ist mitunter eine eigenthümliche Art der Gefässeinspritzung im Bereiche der Episclera und Conjunctiva zu beobachten, es erscheint ein einzelner Quadrant, eine Hälfte der Lederhaut mit groben, vielfach unter einander verschlungenen und anastomosirenden Venen überdeckt, während an den übrigen Stellen der Bulbusaussenfläche die Congestion nur wenig oder gar nicht ausgesprochen ist.

Bestimmtere Anhaltspunkte für die Differentialdiagnose gibt die in der Regel vorhandene und bei *reinem* Hydrops subretinalis ganz ungewöhnliche *Steigerung des intraoculären Druckes*, welcher sich bald die übrigen Symptome des *chronischen Glaucoms* beizugesellen pflegen. In diesem glaucomähnlichen Zustande verharrt der Bulbus oft längere Zeit, wenn es nicht zum Durchbruche des Aftergewächses kömmt. Die Linse trübt sich dann gewöhnlich ziemlich rasch und das Krankheitsbild gewinnt ganz den Charakter des *abgelaufenen absoluten Glaucoms*. Nicht selten wird die Ausbildung dieses Symptomencomplexes auch sehr *beschleunigt* durch entzündliche Anfälle mit überaus heftigen Reizerscheinungen, welche ganz das Gepräge des *acuten Glaucoms* an sich tragen. Der solchermassen entartete Augapfel kömmt jedoch nicht, wie dies bei *reinem* Glaucom

meistens der Fall ist, zu einer länger dauernden Ruhe, vielmehr *wiederholen* sich gewöhnlich die entzündlichen Anfälle und pflegen mit überaus heftigen, ja oft unerträglichen Beschwerden des Kranken einherzugehen, besonders wenn, wie dies leicht geschieht, intraoculäre *Hämorrhagien* hinzutreten. Endlich bilden sich *Scleralstaphylome* aus, welche gemeiniglich den Durchbruch vorbereiten, oder es beginnt allmälig das Auge zu *schrumpfen*. In manchen Fällen erheben sich die entzündlichen Insulte wohl auch zur Bedeutung einer *suppurativen* Iridochorioiditis oder förmlichen Panophthalmitis und schaffen dem Tumor durch Zerstörung der Hornhaut oder durch Perforation der Sclerotica einen *Ausweg*, oder aber sie führen zur *temporären Phthisis* des Auges.

Die Neigung zu entzündlichen Anfällen dauert in den atrophischen oder phthisischen Stümpfen fort, was die letzteren von jenen unterscheidet, welche ihren Ausgangspunkt in *reinen* Entzündungen des Augapfels finden und an einer chronisch fortschleichenden Kyklitis kranken. Auch zeichnen sich diese entzündlichen Anfälle dadurch aus, dass sie mit überaus heftigen Paroxysmen *spontaner* Schmerzen einhergehen, während die Ciliargegend eine geringe Empfindlichkeit gegen *Betastung* offenbart. Im Uebrigen haben derlei Stümpfe das Eigenthümliche, dass bei ihnen die Schrumpfung hauptsächlich von *Vorne nach Hinten* erfolgt, der *äquatoriale* Durchmesser hingegen verhältnissmässig wenig verkürzt wird. Die Kuchenform des Stumpfes bringt selbstverständlich ein beträchtliches Zurücktreten der vorderen Bulbusoberfläche mit sich. Wo dieses ein sehr *geringes* oder gar *Null* ist, hat man Grund an den Bestand eines *retrobulbären* Tochterherdes oder an den bereits erfolgten *Durchbruch* des intraoculären Tumors *nach hinten* zu denken *(Graefe)*.

Blasenfinnen, welche in der *Vorderkammer* hausen, können stets schon mit *freiem Auge* deutlich gesehen werden. Sitzt eine solche aber im *Glaskörper,* so bedarf es des Augenspiegels, um selbe zu erkennen. Sie stellt sich als eine rundliche trübe Blase von bläulicher Färbung dar, welche zeitweilig auffallende wurmförmige Bewegungen macht, während der Kopf sich bald vorstreckt, bald wieder zurücktritt. Manchmal konnte man selbst den *Hakenkranz* deutlich wahrnehmen *(Liebreich)*. Uebrigens macht sich das Thier unter solchen Verhältnissen auch *subjectiv* bemerkbar, indem die von ihm beschattete Netzhautstelle als ein dunkler Fleck im Gesichtsfelde erscheint, welcher in einem Falle sogar die *Bewegungen* des Kopftheiles wiedergab, sich bald verlängerte, bald verkürzte. Lagert der Wurm noch *unter der Netzhaut*, so zeigt er sich im ersten Beginne ophthalmoscopisch als eine blaugraue Trübung von etwa doppelter Papillengrösse, welche rasch nach allen Dimensionen wächst, die Netzhaut vor sich herstaut und zu durchdringen scheint, indem die Gefässe daselbst mehr und mehr verschleiert und auch wohl ganz unkenntlich werden. Bricht jetzt der Wurm nicht in den Glaskörper hinein, so zeigt sich öfters neben jener bläulichen Trübung ein abgerundeter heller Fleck am Augengrunde, welcher mit der Zeit nicht selten bandartig verlängert wird, was daher rührt, dass der Cysticercus sich unter der Netzhaut weiter bewegt, eine entfärbte Aderhautpartie zurücklassend. Wo frühzeitig *Netzhautabhebung* eintrat, der Wurm also vom Anbeginne an *frei* beweglich war, *fehlen* diese Flecke und Streifen, ebenso wie dort, wo der Wurm sich binnen Kurzem in den Glaskörper durchgebohrt hat.

Die *begleitenden Entzündungserscheinungen* sind ihrer Intensität nach ausnehmend wechselnd, bald sehr heftig und ausgebreitet, bald ganz geringfügig. Im späteren Verlaufe stellen sich fast immer sehr *dichte Glaskörpertrübungen* ein, welche

die Diagnose nicht wenig erschweren. Dieselben zeichnen sich vor anderweitig begründeten durch ihre *membranöse* Beschaffenheit und durch ihre Aehnlichkeit mit mehreren über einander liegenden schleierartigen Vorhängen aus, welche quer durch das Auge ziehen und nicht leicht Unterbrechungen, wohl aber häufig Falten zeigen. Ist einmal *Iridochorioiditis* eingetreten, so entzieht sich der Augengrund dem Einblicke und mit der Diagnosticirbarkeit des Cysticercus ohne Anamnese hat es ein Ende *(Graefe)*.

Behandlung. Deren Aufgabe zielt selbstverständlich in erster Linie auf die *Entfernung des Neugebildes* und, wo diese ohne Zerstörung des Auges nicht ausführbar ist, auf *Beseitigung des ganzen Bulbus*, um der drohenden Infection nachbarlicher Organe und einer *Verallgemeinerung* des Leidens zuvorzukommen.

Sitzen derlei Tumoren mit *wenig* umfangreicher Basis auf der *Regenbogenhaut*, so genügt eine lineare Hornhautwunde, wie sie zum Zwecke der Iridectomie gemacht wird, um die Geschwulst mittelst einer Pincette hervorziehen und sammt dem betreffenden Stücke der Iris ausschneiden zu können.

Blasenfinnen, welche in der *Vorderkammer* hausen, lassen sich in ganz ähnlicher Weise entfernen. Vortheilhafter scheint jedoch ein *Lappenschnitt* zu sein, indem sich der Wurm leichter spontan entleert, jedenfalls aber sicherer gefasst und extrahirt, oder nöthigenfalls von seinen Verbindungen getrennt werden kann. Cysticerci, welche noch *unter der Netzhaut* lagern, oder durch *neoplastische Schwarten* mit derselben verbunden sind, werden ohne Zweifel am besten durch eine *meridional streichende Scleralwunde* ausgezogen. Falls der Wurm jedoch *in den Glaskörper* eingetreten und daselbst noch *ziemlich frei beweglich* ist, scheint man eine Entfernung am sichersten durch den *peripheren Linearschnitt* anzubahnen.

Es muss zu diesem Behufe die Iris im Bereiche der Scleralwunde *breit* ausgeschnitten und die Linse möglichst *vollständig* entleert werden. Ist dieses geschehen, so soll mit dem früher zur Cataractextraction benützten stumpfen Haken in jener Richtung eingegangen werden, in welcher das Thier mit dem Augenspiegel gesehen worden war. Man bringt es dann entweder sofort heraus oder fördert trübe Glaskörpersubstanz zu Tage, welche den Wurm umhüllte. Hierin hat man so lange fortzufahren, bis der Cysticercus sichtbar wird. Jetzt soll man, um dessen Verwundung möglichst zu vermeiden, auf das Thier nicht mehr direct losgehen, sondern durch Wegräumen von Glaskörper es ermöglichen, dass derselbe unter sanftem Drucke herausschlüpfen kann *(Graefe)*. Es soll dies nicht nur gewöhnlich gelingen, sondern in mehreren Fällen sogar ein gewisser Grad von *Sehvermögen* gerettet worden sein, was sehr hoch anzuchlagen ist, da bei den früher gebräuchlichen Methoden fast durchwegs Phthisis bulbi das Resultat war.

Die Extraction der Blasenfinnen erscheint *dringend geboten* in Anbetracht der entzündlichen Insulte, welche in manchen Fällen von Anbeginn an den Kranken quälen und schliesslich stets den Bulbus zu Grunde richten, einmal angeregt auch ganz unbestimmbare Zeit hindurch fortdauern, oder anfallsweise wiederkehren und am Ende gar den zweiten Bulbus auf *sympathischem* Wege gefährden (*Alf. Graefe*, *Jacobson*). Um diese Entzündungen und die von ihnen abhängigen Hindernisse oder Erschwerungen der Operation möglichst zu umgehen, erscheint es darum auch am klügsten, mit der Operation *nicht zu zaudern*, *sobald* man von dem Bestande eines Cysticercus im Inneren des Bulbus *Gewissheit* erlangt hat.

Wenn der Cysticercus durch ausgebreitete *dichte Schwarten* mit seinen Umgebungen fest verwachsen ist und sich daher voraussichtlich nicht ohne Zerstörung des Bulbus beseitigen lässt, darf man auch wohl gleich von vorneherein die *Vereiterung* des Augapfels durch *Einführung eines Fadens* (S. 392) anstreben *(Graefe)*.

Hat sich eine Iridokyklitis ausgebildet, welche den anderen Bulbus auf *sympathischem Wege* bedroht, so scheint es gerathen, lieber *zu enucleiren.*

Gewächse, welche sehr *breit auf der Iris* aufsitzen, im *Ciliarkörper* oder in den *tieferen Binnenorganen* wuchern, fordern nach dem, was über deren Verhalten mitgetheilt worden ist, die *möglichst frühzeitige Ausschälung des Augapfels*, auch wenn sie zur Zeit einen *gutartigen* Charakter bekunden. Es gilt dies vorzugsweise von den *Gliomen.* In der That sind nur *äusserst wenige* Fälle bekannt, wo die Enucleation bei *erwiesenem* Bestande eines intraoculären Markschwammes eine Heilung oder auch nur eine länger dauernde Unterbrechung des Wucherungsprocesses erzielt hat und zwar waren diess durchwegs Fälle, in welchen das Leiden während seiner *allerersten Stadien* zur Behandlung gekommen ist. Wenn das Gliom bereits *längere* Zeit bestanden und sich auf der Netzhaut nur einigermassen ausgebreitet hatte, blieb die Ausschälung des Augapfels *stets erfolglos* und nur selten säumte die Recidive länger als zwei Monate *(Hirschberg)*; gewöhnlich trat sie schon früher hervor und führte den Kranken zum Tode, oft viel *rascher*, als dieses nach dem bisherigen Verlaufe des Leidens bei *Unterlassung* der Operation voraussichtlich der Fall gewesen wäre. Da nun die Kranken nur *sehr ausnahmsweise* im ersten *Beginne* der Krankheit die Hilfe des Arztes in Anspruch nehmen und meistens erst auf das Leiden aufmerksam werden, wenn durch den hellglänzenden Reflex des Augengrundes sich schon eine *vorgeschrittene* Entwickelungsperiode des Gewächses offenbart, so kann den Arzt kein Vorwurf treffen, welcher die Operation im Allgemeinen *vermeidet* und sich nur dazu entschliesst, wenn die vorhin erwähnten günstigen Umstände noch eine schwache Aussicht auf Erfolg übrig lassen.

Bei intraoculären Sarcomen ist ohne Zweifel die Operation im Ganzen und Grossen eine *lohnendere.* Fälle, in welchen eine Jahre lang andauernde und vielleicht auch gründliche *Heilung* durch die Enucleation des erkrankten Auges erzielt wurde, auch wenn das Gewächs bereits Monate und länger im Binnenraume wucherte, sind nicht übermässig selten (*Knapp*) und jeder Augenarzt, welcher über ein grösseres Material verfügt, dürfte einen oder den anderen derartigen Fall aufzuweisen haben. In Berücksichtigung dessen erscheint denn auch hier die Operation unter sonst günstigen Bedingungen nicht nur *gerechtfertigt*, sondern geradezu *angezeigt*, obgleich man mit vollem Herzen jenen zustimmen muss, welche die Sarcome zu den *bösartigsten* Pseudoplasmen rechnen und obgleich gar nicht zu läugnen ist, dass häufig, ja vielleicht in der Regel, es binnen Kurzem zu Recidiven kömmt, welche möglicherweise das Leben des Kranken um ein Beträchtliches *abkürzen.*

Wo das Pseudoplasma jedoch bereits die Cornea oder Lederhaut *durchbrochen* hat, ist von einer Entfernung des Bulbus nur wenig oder gar nichts mehr zu erwarten, indem wohl immer schon die Infection sich weit über die Nachbartheile ausgebreitet und Tochterherde erzeugt hat.

Wo die Operation auf einen späteren Zeitpunkt *verschoben*, oder als hoffnungslos *aufgegeben* wird, hat sich die Behandlung auf Fernhaltung aller Schädlichkeiten und auf die Bekämpfung etwaiger Reizzustände, lästiger Symptome u. s. w. zu beschränken, da es an Mitteln fehlt, welche die Afterwucherung als solche in zweckentsprechender Weise zu beeinflussen vermögen.

Quellen: *Graefe*, A. f. O. II. 1. S. 219; III. 2. S. 312, 321, 327; IV. 2. S. 171, 176, 182, 218, 224, 227; VII. 2. S. 43; IX. 2. S. 105, 110; X. 1. S. 176; XII. 2. S. 174, 178, 189, 237, 239; XIV. 2. S. 103, 108, 116, 128, 137; Congrès ophth. 1868. S. 59; Virchow's Jahresber. 1868. II. S. 512. — *Liebreich*, Atlas der Ophth. Berlin. 1863. S. 19. — *Jacobi*, kl. Monatbl. 1863. S. 121. — *Busch*, A. f. O. IV. 2. S. 99, 102. — *Guersant*, Bulletin therap. 1865. 30. Sept. — *Mackenzie*, Traité d. mal. d. yeux. Traduit p. Warlomont et Testelin. II. Paris. 1857. S. 285. — *Stellwag*, Wien. med. Wochenschrift. 1864. Nr. 10—12. — *Himly*, Krankheiten und Missbildungen etc. I. Berlin. 1843. S. 516. — *Chelius*, Handb. d. Augenheilkunde. II. Stuttgart. 1839. S. 508. — *Knapp*, Congrès ophth. 1868. S. 29; kl. Monatbl. 1869. S. 112. — *Mooren*, Ueber symp. Ophth. Berlin. 1869. S. 41. — *Alf. Graefe*, kl. Monatbl. 1863. S. 242. — *Jacobson*, A. f. O. XI. 2. S. 147. — *Hirschberg*, Der Markschwamm in der Netzhaut. Berlin. 1869. S. 169, 247, 250, 261.

Die Ausschälung des Augapfels, Enucleatio bulbi.

Anzeigen. Die *Ausschälung* oder *Entkapselung* des Bulbus (*O Ferral, Bonnet, Arlt)* ist am Platze bei *intraocularen Geschwülsten* so wie bei Aftergebilden, welche an der *Oberfläche des Auges* festsitzen und nur wenig oder gar nicht in das Orbitalgewebe hineinragen, sich also sammt dem Bulbus voraussichtlicher Weise leicht und vollständig aus dem Fettpolster auslösen zu lassen versprechen. Ausserdem findet sie eine Indication *bei erblindeten Augen*, welche durch fortwährende entzündliche Recidiven und heftige Ciliarneurosen, oder durch *intensive* subjective Licht- und Farbenerscheinungen dem Kranken qualvoll werden, wenn nicht das Leiden durch eine *minder eingreifende* Behandlung getilgt werden kann; vornehmlich aber, wenn wegen *chronischer Iridokyklitis* eine *sympathische* Erkrankung des *zweiten* Auges zu befürchten steht (S. 332).

Man hat die Enucleatio bulbi auch *zu rein cosmetischen Zwecken* bei ausgebreiteten, bereits stabil gewordenen und aller Reizerscheinungen baren *Sclerochorioidalstaphylomen* und *Totalstaphylomen* des Bulbus empfohlen, indem die Operation es nachträglich möglich macht, ein *künstliches Auge* einzusetzen und so den Schönheitsfehler einigermassen zu decken. Es darf hierbei jedoch nicht vergessen werden, dass bei bedeutenden Ectasien des Augapfels das *orbitale Fettgewebe* in Folge des auf dasselbe wirkenden Druckes *verkümmert*, dass sohin nach der Operation der Bindehautsack stark nach *rückwärts* gezogen wird, das künstliche Auge *schwer haftet* und ausserdem *unbeweglich* bleibt.

Die Vortheile, welche ein *Stumpf* bei der nachträglichen Application eines *künstlichen* Auges bietet, haben Manche bestimmt, die Enucleation überhaupt dadurch *zu umgehen*, dass sie die *Cornea ausschneiden* und die Linse sammt einem Theile des Glaskörpers entleeren, oder die *ganze Vorderhälfte des Augapfels abtragen*, indem sie ein Staarmesser durch den *Aequator* bulbi hindurchstossen und sodann mit der Schere den Circulärschnitt vollenden *(Himly, Williams)*. Bei degenerativen Processen ist ein solcher Versuch sehr *gefährlich*, indem aus den Chorioidal- und Netzhautgefässen oft ganz erstaunliche und gar nicht zu stillende *Blutungen* zu Stande kommen, welche allsogleich oder nachträglich die *Enucleatio* als *lebenrettendes* Mittel verlangen.

Im Allgemeinen hat als Regel zu gelten, dass die Operation nicht leichtsinnig und ohne dringende Noth vorgenommen werde. Abgesehen von der Verstümmelung ist nämlich wohl zu berücksichtigen, dass die Enucleation keineswegs eine *Bürgschaft* für das Eintreten besserer Ernährungsverhältnisse am anderen Auge in sich schliesse und oft genug *versage*, trotzdem sie frühzeitig durchgeführt wurde. Zudem kömmt in Betracht, dass sie unter Umständen auch wohl *gefährlich* werden kann. In der That hat man in ihrem Gefolge, freilich sehr ausnahmsweise, *Meningitis* und

Tod beobachtet (*Mannhardt*, *Horner*). Insbesondere scheint dieser üble Ausgang zu drohen, wenn bei Bestand einer *eitrigen Panophthalmitis* operirt wird (*Graefe*).

Verfahren. Die Operation soll in der Regel während der *Narkose* des Kranken, die ein *eigener* Assistent zu leiten hat, vorgenommen werden. Ein *zweiter* Assistent fixirt den Kopf des Kranken und hält die Lidspalte möglichst weit geöffnet; ein *dritter* hat die Blutung zu stillen. Ist der Bulbus sehr *vergrössert*, oder steht er mit einem *umfangreicheren* Aftergebilde im Zusammenhange, so dass dessen *Hervorziehung* aus der Lidspalte voraussichtlicher Weise Schwierigkeiten finden wird, so muss vorläufig *die äussere Commissur* der Lider durch einen horizontalen Schnitt bis zum äusseren Knochenrande der Orbita *gespalten* werden. Hierauf wird die *Bindehaut* mittelst einer Pincette *über* der Ansatzstelle der Sehne des linksseitigen geraden Augenmuskels in eine horizontale Falte emporgezogen, mit einer Schere durchschnitten, nun die *Muskelsehne* mit der Pincette gefasst, durch die verticale Bindehautwunde hervorgeholt und in *einiger Entfernung* von der Ansatzlinie durchtrennt. Ist dieses geschehen, so wird das eine Blatt der nach der Fläche gekrümmten Schere von dem einen Wundwinkel aus *unter* der Bindehaut bis zum Ansatze des *nächsten* geraden Augenmuskels fortgeschoben, die Conjunctiva durch einen Scherenschlag durchschnitten, nun die blosliegende *zweite* Sehne gefasst, *abgetrennt* und so fort, bis *alle vier* gerade Muskeln vom Bulbus gelöst sind. Ist dann nicht zu fürchten, dass der Bulbus *platzt* und *vorzeitig* seinen Inhalt entleert, also *collabirt*, so kann eine *Museux'sche* Zange gebraucht werden; *widrigenfalls* thut man besser, den *Sehnenstumpf* des linken geraden Augenmuskels mit einer starken und verlässlichen *Pincette* zu fassen (Fig. 89), um den Bulbus kräftig nach aussen wälzen und zugleich *nach vorne* ziehen zu können. Hierauf wird eine starke, nach der Fläche gekrümmte *Schere* knapp an der linken Wand des Bulbus geschlossen in die Wunde geführt, sodann geöffnet, um den *Sehnerven* zwischen die Blätter zu bekommen, und dieser mittelst eines kräftigen Schlages *thunlichst weit* nach hinten *durchschnitten*. Es lässt sich nun der *Augapfel* sehr leicht aus der Lidspalte hervorziehen und aus seinen noch übrigen Verbindungen trennen *(Arlt)*.

Fig. 89.

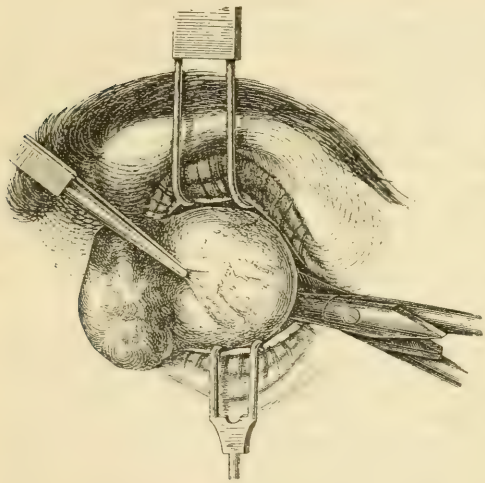

Wenn die Enucleation wegen dem Bestande *intraocularer Tumoren*, insbesondere eines *Netzhautglioms*, vorgenommen wird, so erscheint es in Berücksichtigung des frühzeitigen Ueberganges der Afterwucherung auf den Sehnerven gerathen, diesen letzteren so *nahe als möglich* am Sehloche zu durchschneiden. Zu diesem Ende

empfiehlt man, unmittelbar *vor* der Enucleation ein Neurotom längs der äusseren Wand in den Hintergrund der Orbita einzustechen und damit die Trennung vorzunehmen. Es unterliegt dies keinen Schwierigkeiten, wenn man nach der Durchtrennung der Augenmuskeln den Bulbus mit der Fixirpincette möglichst stark nach Vorne zieht. Es lässt sich diese *subcutane Neurotomie* übrigens auch in der angedeuteten Weise *ohne* vorläufige Durchschneidung der Augenmuskeln ausführen und wurde in mehreren Fällen mit Erfolg in Anwendung gebracht, wo in erblindeten Augen *intensive Licht- und Feuererscheinungen* fortdauerten und dem Kranken unerträglich wurden *(Graefe)*.

Wenn die Enucleation des erblindeten Auges wegen *sympathischer* Gefährdung des anderen ausgeführt und die spätere Einlegung eines *künstlichen* Auges in Aussicht genommen wird, scheint es jedoch vortheilhafter, den Sehnerven *unmittelbar am Bulbus* durchzuschneiden. Nimmt man nämlich ein *grösseres* Stück vom Sehnervenstamme hinweg, so wird die Scheidenhaut des Auges an der Eintrittsstelle des Opticus gefenstert, der Stammtheil zieht sich etwas zurück und die runde Oeffnung der Scheide wird nicht mehr durch den Sehnerven aus einander gehalten, sondern heilt unter einer strahligen Narbenbildung, in Folge deren die hintere Hälfte des Bindehautsackes weit *nach hinten gezerrt* und für das Tragen eines künstlichen Auges ein unausgleichbares Hinderniss geschaffen werden kann *(Mooren)*.

Ist der zu enucleirende Bulbus, wie dies ausnahmsweise vorkömmt, durch *sehnige Stränge* mit dem Orbitalpolster *verwachsen*, so ist eine reine Ausschälung selbstverständlich nicht möglich, man muss denselben aus seinen Verbindungen herauspräpariren *(Sichel)*.

Die *Blutung* ist in den meisten Fällen nicht sehr bedeutend und wird durch Einspritzung von Eiswasser meistens leicht gestillt. *Steht* sie, so werden nach Entfernung der *Coagula* die Lider geschlossen, die etwa getrennte äussere Commissur durch Heftpflasterstreifen wieder vereinigt und nun über die Lider ein stark gepolsterter *Druckverband* angelegt. Ist die Blutung *schwer* zu stillen oder treten *Nachblutungen* ein, so wird man sich öfters zur Tamponade nach der bei der Exstirpatio bulbi (S. 646) erwähnten Methode verstehen müssen. Wo die Tamponade jedoch nicht *wirklich* nöthig ist, soll man sie hier lieber *meiden*, weil sie die *Eiterung vermehrt* und die Heilung etwas verzögert.

Gewöhnlich erfolgt die *Vernarbung* schon innerhalb weniger Tage. Es sinken nämlich die Lider nach rückwärts und verkleinern so die Wundhöhle um ein Bedeutendes. Ueberdies ziehen sich die Ränder der rundlichen *Conjunctivalöffnung* stark zusammen und verwachsen dann durch eine *strahlige Narbe*, die nach hinten mit dem *Stumpfe* zusammenhängt, welcher aus den durch Granulationen vereinigten Vorderenden der *Muskeln und des Sehnerven* gebildet wird. Es ist nunmehr der Bindehautsack wieder geschlossen und es kann nach Verlauf einiger Zeit leicht ein *künstliches Auge* eingelegt werden.

Quellen: *Bonnet*, Ann. d'oc. VII. S. 30. — *Mackenzie*, Traité d. mal. d. yeux. Traduit p. Warlomont et Testelin. II. Paris. 1857. S. 302. — *O. Ferral*, ibid. — *Arlt*, Zeitschrift der Wien. Aerzte. 1859. S. 145, 148, 149, 151. — *Blodig*, ibid. 1860. S. 293, 451. — *Critchett*, Lancet. 1851. S. 386; kl. Monatbl. 1863. S. 440, 442, 446; Allg. Wien. med. Zeitung. 1860. S. 50, 83. — *Pagenstecher* und *Saemisch*, kl. Beobachtungen. II. Wiesbaden. 1862. S. 44. — *Graefe*, A. f. O. III. 2. S. 442, 444; VI. 1. S. 122, 124, 126, 129, 131, 134; kl. Monatbl. 1863. S. 448, 456; Congrès ophth. 1868. S. 59. — *Mannhardt, Horner*, ibid. 1863. S. 456. — *Höring*, ibid. 1863. S. 219, 222. — *Himly*, Krankheiten und Missbildungen etc. Berlin. 1843. I. S. 506; II. S. 365. — *Williams*, Congrès intern. d'ophth. Paris. 1863. S. 139. — *Maats*, Zesde Jaarl. Verslag. Utrecht. 1865. S. 25, 66, 68. — *Sichel*, Gaz. med. de Paris. 1867. Nr. 27. — *Berlin*, A. f. O. XIV. 2. S. 279. — *Mooren*, Ueber symp. Ophth. Berlin. 1869. S. 149.

Die Einlegung eines künstlichen Auges, Prothesis ocularis.

Anzeigen. Die Einlegung oder Einsetzung eines künstlichen Auges hat vornehmlich den Zweck, *die Entstellung thunlichst zu vermindern*, welche ein *sehr verbildetes* Auge oder dessen *gänzlicher Abgang* mit sich bringt. Es liegt dieses durchaus nicht blos im Interesse der persönlichen Eitelkeit des Kranken, sondern ist häufig auch *für das bessere Fortkommen* des Individuums von *grösster Wichtigkeit*, ja bisweilen geradezu eine *Lebensfrage*. Uebrigens gestaltet sich die Prothesis bei *völligem Abgange* so wie bei sehr *bedeutender Verkleinerung* eines Bulbus auch zu einem *wahren Heilmittel*, wenn sie *zeitlich genug* ausgeführt wird. Sie macht nämlich, dass sich die *Orbita* nicht leicht verengert und eine Misstaltung des ganzen *Gesichtsskeletes* veranlasst; auch hindert sie das *Einsinken* und *Schrumpfen der Lider*, so wie die *Einstülpung der Lidränder*, welche mitunter zu sehr heftigen und anhaltenden Reizzuständen im Bulbusstumpfe oder an dem Bindehautsacke führt; endlich ermöglicht sie durch *richtige* Stellung der Lider und Gestattung des Lidschlages die *normale Thränenleitung* und behebt so das peinliche Thränenträufeln mit seinen weiteren Folgen.

Auf dass ein gut gewähltes künstliches Auge diese Zwecke zu erfüllen vermöge, ist es nothwendig, dass es nicht nur nach vorne *von den Lidern* genügend *fixirt* werden könne, sondern auch an seiner *hinteren* concaven Fläche *möglichst viele Stützpunkte finde* und dass die geraden Augenmuskeln durch diese Stützen einen Einfluss auf die *Lage* desselben zu nehmen in den Stand gesetzt werden.

Es leistet darum die Prothesis am *wenigsten* dort, wo das Auge sammt einem *grossen* Theile des Fettpolsters durch *Exstirpation* entfernt worden ist. Selbst wenn eine *beträchtliche* Portion der *Bindehaut* erhalten worden wäre, sind doch die Verhältnisse sehr ungünstig. Es sinkt dann nämlich die *hintere* Hälfte des Conjunctivalsackes sehr tief ein, man benöthigt, um den Lidern die gehörige Stellung zu geben, ein *sehr grosses* künstliches Auge, das sich blos mit seinen *Rändern* an dem Bindehautfalze und Knochen stützt, an seiner *hinteren Fläche* aber *hohl* liegt, daher entweder sehr *unsicher haftet*, oder aber *drückt* und, ganz abgesehen von seiner Schwere, wegen dem Abgange der Muskeln *völlig starr* bleibt.

Etwas *günstiger* sind die Umstände, wenn der Augapfel durch *Ausschälung* entfernt worden ist, oder noch als ein *kleines Knöpfchen besteht*, es wäre denn, dass der *Fettpolster sehr atrophirt* ist und die Lider somit beträchtlich nach hinten gezogen erscheinen. Es ist der Substanzverlust nämlich ein geringerer, daher ein *kleineres* künstliches Auge genügt, welches *nicht ringsum* nahe an der *Knochenwand* ansteht, sondern *kleine* Verschiebungen gestattet. Der *Bindehautsack* ist dann auch meistens von entsprechender Räumlichkeit; seine *hintere* Portion drängt sich mit dem Fettpolster an die *concave* Fläche des künstlichen Auges, wodurch die Berührungspunkte sich vervielfältigen; überdies *bestehen die Muskeln fort* und theilen dem künstlichen Auge *mittelbar* durch seine Stützen, die Lider und die Conjunctiva, einen *gewissen Grad* von Beweglichkeit mit.

Am meisten leistet die Prothesis, wenn ein *vorhandener missbildeter* Bulbus an Grösse nur *wenig* dem normalen Augapfel nachsteht. Es reicht dann nämlich ein *sehr kleines* künstliches Auge hin, um den Fehler zu decken, und ein solches *kleines* Auge gestattet eine *sehr beträchtliche seitliche Verschiebung*. Es schmiegt sich dasselbe mit seiner *hinteren* Fläche aber auch *fast völlig* dem Stumpfe an, *ruht* auf letzterem ganz sicher und *folgt allen seinen Bewegungen*. Diese sind nicht selten *so excursiv*, wie in der *Norm*, da eben der Bogen, mit welchem die Muskeln den Stumpf umspannen, nur wenig verkürzt erscheint.

Ist der verbildete Augapfel von normaler Grösse, oder hat sein Umfang durch krankhafte Processe etwas *zugenommen*, so ist *kein Raum* für ein genügend grosses

und dickes künstliches Auge übrig. Es *drängt* dieses nämlich *die Lider* unverhältnissmässig *nach vorne* und *drückt auf den Stumpf*, daher es *entstellt* und meistens auch gar *nicht vertragen* wird. Wollte man es aber *sehr dünn* machen, so würde es sehr zerbrechlich werden, und wollte man seinen *Umfang* übermässig verkleinern, so liefe man Gefahr, dass es bei den Bewegungen des Stumpfes aus dem Bindehautsacke *herausfällt*. Es muss daher in solchen Fällen der Augapfel immer erst auf operativem Wege *verkleinert* werden, doch begreiflicher Weise nur *um so viel*, als erforderlich ist, um ein *kleines* künstliches Auge ohne sonderliche mechanische Beirrung der Theile einlegen zu können; denn jede *beträchtlichere* Verkleinerung geht auf Kosten der *Beweglichkeit* des künstlichen Auges und des dadurch zu erzielenden Nutzens.

Das künstliche Auge soll *erst dann eingelegt werden*, wenn von der Bindehaut und dem Stumpfe *jede Spur von Entzündung und Empfindlichkeit gewichen ist;* widrigenfalls wird es häufig nicht vertragen, erregt heftige Entzündungen mit unerträglichen Schmerzen und kann sogar zur *sympathischen Ophthalmie* des anderen Auges führen (*Mooren*). Doch darf man *nicht übermässig* lange zaudern, wenn der Stumpf *sehr klein* ist oder der Bulbus *ganz entfernt* wurde, da sonst der Bindehautsack und selbst die Lider *schrumpfen*, die Lidspalte sich verengert und am Ende gar die Orbita selbst an Räumlichkeit verliert.

Verfahren. Zuerst muss man die dem speciellen Falle *entsprechende Grösse und Gestalt* des einzulegenden Auges auf das genaueste bestimmen.

Es bilden die künstlichen Augen im Allgemeinen Abschnitte von *Kugelschalen*, welche aus *Schmelz* gefertigt sind, und denen eine ebenfalls aus Schmelz dargestellte *Hornhaut* sammt *Iris* eingefügt ist.

Die *Convexität* derselben wird bei *Erwachsenen* eine andere sein müssen als bei *Kindern*, da bei ersteren das Auge etwas grösser ist als bei letzteren. Doch variirt der nöthige *Halbmesser* in beiden Fällen nur wenig von einem *halben Zoll*.

Die *Grösse* des Kugelschalenabschnittes, welchen das künstliche Auge im concreten Falle darstellen muss, hängt wesentlich ab von *der Grösse des Stumpfes*. Ist dieser *nur wenig kleiner* als ein *normales* Auge, so darf auch das künstliche Auge nur einen *sehr geringen Umfang* haben, weil es sonst drücken und bei den Bewegungen des Stumpfes sich allenthalben stemmen würde. Doch darf es nicht *so klein* sein, dass es beim *Aufwärts*wenden des Auges mit seinem unteren Rande über den unteren Lidrand steigt, da es sich beim nachherigen *Abwärtssehen* an dem letzteren spiessen und so herausgedrückt würde. Fig. 90 *a* (nach *Ritterich*)

Fig. 90.

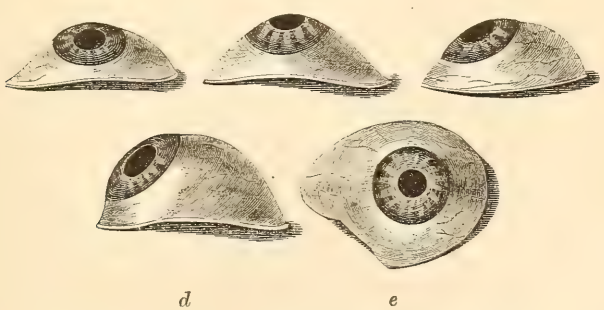

stellt ein für solche Fälle entsprechendes künstliches Auge dar. Je *grösser der Unterschied* zwischen der Grösse des normalen Auges und des Stumpfes, um so *grössere* Kugelabschnitte sind erforderlich (Fig. 90 *b c*). Ist der *Stumpf sehr klein* oder *fehlt das Auge ganz*, so wird das künstliche Auge schon eine *Halbkugel* darstellen müssen (Fig. 90 *d*).

Die *hintere Fläche* des künstlichen Auges muss immer *hohl* sein. Ist der *Stumpf so gross*, dass das erstere auf der Vorderfläche des letzteren *aufliegt*, so darf die künstliche *Iris* nach hinten *nicht vorspringen*, da sonst ein unerträglicher Druck auf den Stumpf ausgeübt würde. Ist dieser aber *sehr klein* oder *fehlt er ganz*, so kann die Iris immerhin *vorspringen*, denn dann muss die hintere Fläche des künstlichen Auges *hohl* liegen. Das Auge so dick zu machen, dass es auch in *solchen* Fällen nach hinten fest anliegen könne, ist nämlich insoferne unthunlich, als dasselbe *zu schwer* würde.

Wegen der Schwere darf überhaupt das künstliche Auge nicht *massiger* gemacht werden, als *unbedingt nothwendig* ist, um ihm einen gewissen Grad von *Festigkeit* zu verleihen. Im Allgemeinen ist für den *Scleraltheil* eine Dicke von etwas mehr als $^1/_4$‴, für den, äusseren Schädlichkeiten am meisten ausgesetzten *Cornealtheil* aber $^1/_2$‴ Dicke zu empfehlen.

Der *Rand* des künstlichen Auges mus sehr glatt sein. Ein blosses *Abschleifen* desselben genügt nicht. Damit er die Bindehaut nicht aufdrücke und wund mache, muss die Schale daselbst *umgebogen* werden. Finden sich *im Uebergangstheile Vorsprünge*, sehnige Verbindungsstränge, so ist es nothwendig, für diese Vorsprünge *Einschnitte in den Rand* zu machen, so dass das künstliche Auge darauf gleichsam *reitet* (Fig. 90 *e*). Allerdings wird dadurch die *Beweglichkeit* sehr vermindert.

Am besten ist es, eine *Sammlung* künstlicher Augen zur Verfügung zu haben, um daraus jedes Mal das *entsprechende* wählen zu können. Am Ende genügt jedoch auch die *grösste* Sammlung nicht für alle Fälle und man ist öfters gezwungen, ein für den concreten Fall passendes Auge eigens anfertigen zu lassen.

Die Einsetzung eines solchen Auges fordert eine grosse Vorsicht wegen der *Zerbrechlichkeit* derselben. Sie gelingt am besten, wenn man das künstliche Auge an dem *äusseren Winkeltheile* fasst und, den *inneren* Winkeltheil *voran*, unter das *obere* etwas hervorgezogene Lid steckt, hierauf den *unteren* Rand des künstlichen Auges von oben her durch Zeige- und Mittelfinger der linken Hand fixirt und mittlerweile das *untere Lid* herab und *über* den unteren Rand des künstlichen Auges hervorzieht. Lässt man dann die Lider aus, so drücken sie von selbst das Auge in die entsprechende Lage. Will man im Gegentheile das künstliche Auge *herausnehmen*, so muss das *untere* Lid *herab*gezogen werden, so dass man mit dem Knopfe einer Stecknadel *hinter* das Auge gelangen kann. Mittelst der Nadel lässt sich das Auge leicht so weit *hervordrücken*, dass man den unteren Rand mit den Fingern fassen und das Auge wegheben kann.

Das künstliche Auge soll täglich vor dem Schlafengehen aus dem Bindehautsacke entfernt und gehörig *gereinigt* werden. Es geschieht dieses am besten durch Abwischen mit einem reinen Leinwandfetzen und von Zeit zu Zeit durch Eintauchen in Spiritus oder Kölnerwasser.

Es ist unzweckmässig, dasselbe in Wasser zu legen, da dieses Säuren und Salze enthält, welche den Schmelz angreifen, rauh machen und da überhaupt Wasser nicht geeignet ist, um die fettigen Theile, welche dem künstlichen Auge anhaften, zu lösen und zu beseitigen. Dazu kömmt, wenn *kaltes* Wasser angewendet wird, der rasche Temperaturwechsel und, falls das Auge mit den Fingern eingetaucht wird, die *ungleichmässige* Wärmeeinwirkung. Es reichen diese Momente hin, um an der Oberfläche feine Sprünge zu erzeugen, welche einem späteren spontanen Bersten die Wege vorbereiten. Die zum Reinigen gebrauchte Leinwand muss mit der grössten Sorgfalt vor jeder Berührung mit Staub etc. gehütet werden. In England sollen die wenigsten künstlichen Augen bersten, in Frankreich mehr und in Deutschland am meisten. Man ist geneigt, diesen Umstand daraus zu erklären, dass in Deutschland allenthalben der Streusand in Gebrauch ist, welcher sich an alle Kleidungsstücke, Sacktücher anhängt und dann beim Abwischen des künstlichen Auges kleine Ritze bildet. *(Boissonneau Vater).*

Bei sorglichem Vorgehen kann das Auge *Jahre lang* erhalten werden. Am Ende wird es *trüb* und auch *rauh*. Dann muss es *geputzt* werden. Dieses geschieht mittelst englischem Roth in derselben Weise, wie bei Metallknöpfen. Das Auge muss dabei auf einem mit Modellirwachs überzogenen kugeligen Leinwandbausche *fixirt* werden. Zuletzt nützt auch das Putzen nichts mehr, es muss ein *neues* künstliches Auge angeschafft werden.

Quellen: *Chelius*, Hdbch. d. Augenhlkd. II. Stuttgart. 1839. S. 549. — *Himly*, Krankht. und Missbildgn. I. Berlin. 1843. S. 533. — *Ritterich*, Das künstl. Auge. Leipzig. 1852. — *Mackenzie*, Traité d. mal. d. yeux. trad. p. Warlomont et Testelin. II. Paris. 1857. S. 223. — *Boissonneau*, fils, sur les yeux artif. Paris. 1862. — *Boissonneau père*, Mündliche Mittheilungen. — *Schauenburg*, Ueber den Gebrauch künstl. Augen. Lahr. 1862. — *Hasner*, Sitzungsbericht der k. böhm. Gesellschaft f. Wissenschaften. 1861. 21. Oct. — *Arlt*, Zeitschrift der Wien. Aerzte. 1859. S. 147. — *Burow*, A. f. O. VI. 1. S. 111. — *Mooren*, Ueber symp. Ophth. Berlin. 1869. S. 52, 124, 125, 129, 130. — *Lawson*, Ophth. Hosp. Rep. VI. 2. S. 123. — *Graefe*, A. f. O. XIV. 2. S. 138.

DRITTES HAUPTSTÜCK.

Der graue Staar, Cataracta.

Anatomie. Der *Krystall*, *Corpus crystallinum*, ist in der Lichtung des Strahlenkranzes durch die *Zonula* (Fig. 2, *e*, *f*, S. 54) so befestigt, dass seine 2‴ messende Axe mit der *optischen* Axe des Auges nahebei zusammenfällt. Seine *vordere*, weniger convexe Fläche ragt mit ihrem Mitteltheile etwas *über* die Ursprungsebene der Regenbogenhaut hervor, daher die Iris von dem Krystalle kuppelartig nach Vorne gebaucht und fixirt erscheint. Die *hintere*, *mehr gewölbte* Fläche ist in die *tellerförmige Grube* des Glaskörpers eingebettet. Ihre periphere Zone ist mit der Zonula verschmolzen. Der *centrale* Theil hingegen hängt mit der Vitrina fest zusammen.

Der Krystall besteht aus zwei wesentlich verschiedenen Theilen, aus einer *glashäutigen* Hülle, der *Linsenkapsel*, und aus der eigentlichen *Krystalllinse*.

Die *Kapsel* ist eine sackförmig geschlossene, völlig wasserklare, elastische und permeable Membran, welche unter dem Mikroskope ganz homogen, *structurlos* erscheint, in krankhaften Zuständen jedoch mitunter Andeutungen eines geschichteten Baues erkennen lässt. Ihre vordere Hälfte, die *Vorderkapsel*, hat eine sehr ansehnliche Dicke, verdünnt sich aber knapp hinter der Verschmelzung mit der Zonula sehr rasch. Der *Randtheil* und die *hintere* Kapsel sind überaus zart. Die Kapsel ist fest genug, um der Einwirkung *stumpfer* Instrumente einen ansehnlichen Widerstand entgegen-

zusetzen, lässt sich indessen leicht zerreissen, zerschneiden und durchstechen. Wird sie *verletzt*, so reisst sie vermöge ihrer eigenen Spannung gemeiniglich von den Wundwinkeln aus *weiter* ein, bisweilen bis zur Ansatzlinie der Zonula, und es kann sogar geschehen, dass die *Linse heraustritt*. Die Wundränder *ziehen sich dann zurück*, indem sie sich falten oder förmlich nach innen *einrollen*, so weit als es der Stand der *Wundwinkel* erlaubt. Die *Kapsel* ist es, auf deren Rechnung hauptsächlich der hohe Elasticitätsgrad des in voller Integrität bestehenden Krystallkörpers kömmt, denn die Linse an sich und ausser Verbindung mit ihrer glashäutigen Hülle ist weich und leicht zerdrückbar.

Die Kapsel entbehrt eines *Epithels*. Im *mittleren* Theile der *hinteren* Fläche der *Vorderkapsel* findet sich allerdings eine einschichtige Lage von schönen hellen polygonalen Zellen mit runden Kernen, welchen ehemals die Bedeutung eines Epithels beigemessen wurde. Doch gehören dieselben unzweifelhaft zur *Linse* selbst und stehen in dem innigsten Bezuge zu den Ernährungsverhältnissen und zum Wachsthume des Krystalles. Aus ihnen entwickeln sich neue Linsenelemente, welche durch Apposition an die bereits bestehenden die *Vergrösserung* der Linse nach der Geburt in *äquatorialer* Richtung bewerkstelligen. In *sagittaler* Richtung dürfte eine Volumszunahme der Linse nach der Geburt nämlich kaum mehr stattfinden *(Sappey, Ed. Jaeger)*. In der That gehen die sogenannten Epithelialzellen der Vorderkapsel gegen die Randzone hin in *Kernfasern* über, welche sich mehr und mehr verlängern, in das Gefüge der eigentlichen Linse eintreten und als *wahre Linsenfasern* aufzufassen sind.

Die *Linsenfasern* präsentiren sich zumeist als lange bandförmige, im senkrechten Durchschnitte sechsseitige abgeplattete Röhren von sehr beträchtlicher Durchsichtigkeit, Biegsamkeit und Zähigkeit, welche sich an ihren beiden Enden ausnahmsweise zuspitzen, in der Regel aber stark verflachen und verbreitern. Jede derselben führt, wenigstens in ihrem Jugendzustande, noch den ihren Ursprung aus einer Zelle bekundenden *Zellenkern*.

Es lagern die Kerne sämmtlich in den dem Gleicher nahen Theilen der Linsenfasern, doch in verschiedener Höhe, daher sie keine besondere Anschwellung der betreffenden Krystallpartie verursachen. Ihre Zusammenhäufung in einem verhältnissmässig schmalen Gürtel der Linsenperipherie rechtfertigt die anatomische Unterscheidung einer *Kernzone (H. Meyer)*.

Die Linsenfasern streichen dicht an einander gedrängt, *ohne zwischenlagernde Kittsubstanz*. Ein senkrecht auf ihren Verlauf gerichteter Schnitt gibt das Bild einer zarten, aus sechsseitigen, alternirend geordneten Plättchen bestehenden *Mosaik*. Ihre *Seitenränder* sind *gezähnt* und greifen übereinander, hängen darum auch fester zusammen, als die platten Flächen, von welchen die beiden breitesten immer parallel zur Oberfläche der Linse streichen. Daraus erklärt sich die *Spaltbarkeit* der Linse in *parallel* zu ihrer Oberfläche gelagerte, nicht ganz gleichmässige Schichten, wodurch der Krystall das Ansehen gewinnt, als wäre er aus zwiebelähnlich in einander geschachtelten, völlig geschlossenen *Schalen* zusammengesetzt, welche einen kleinen rundlichen Kern umgeben.

Jede einzelne Faser gehört in der Regel *beiden* Hälften einer und derselben Schichte an, indem sie sich in *S* förmigem Verlaufe um den Aequator derselben herumschlägt. Die *Hauptrichtung* derselben ist im Allgemeinen eine *radiäre;* doch erreichen nur *wenige* den vorderen oder hinteren *Pol* des betreffenden Stratums,

sondern enden *entfernt* von demselben, indem ihr breites, gröber zackiges Ende mit dem einer anderen Faser unter spitzem Winkel zusammentrifft. Durch das spitzwinklige Zusammentreffen je zweier Fasern werden *lineare Nähte* gebildet, welche sternförmig aus dem Pole ausstrahlen und, indem sie in sämmtlichen Schichten der vorderen und hinteren Linsenhälfte je über einander lagern, diese gleich senkrechten Scheidewänden in eine Anzahl von Dreiecken abtheilen. Im *Neugebornen* finden sich fast constant sowohl an der vorderen als an der hinteren Hälfte der Linse *drei* solcher Dreiecke, welche man auch *Wirbel* oder *Vortices* nennt und welche zwischen sich eine dreistrahlige *Sternfigur* einschliessen. Mit *zunehmendem Alter vermehren* sich jedoch unter fortgesetzter Apposition neuer Faserlagen diese Wirbel und dem entsprechend auch die Strahlen der sternförmigen Figur. Am Ende kommt es wohl auch zur Entwicklung *secundärer* Vortices, deren Scheitel *entfernt* von den Polen sich zu einem Hauptstrahle vereinigen, gleichsam eine Gabelung des letzteren darstellen.

Es stossen in den Nähten oder Strahlen der sternförmigen Figur die Linsenfasern *unmittelbar* auf einander. Die Annahme einer daselbst angehäuften dickflüssigen homogenen *Kittsubstanz (Henle)* scheint nach neueren Untersuchungen auf Täuschung zu beruhen *(Zernoff)*. In gleicher Weise sind die *interfibrillären Gänge*, welche sich zwischen den tieferen Faserlagen befinden sollen *(F. Becker)*, durch eingehende Nachuntersuchungen mehr als zweifelhaft geworden *(C. Ritter, Zernoff)*.

Im Centrum der Linse hört die Schichtung auf und es finden sich darin eine Anzahl kurzer, sehr unregelmässig gestalteter, an beiden Enden zugespitzter, mit zackigen Seitenrändern in einander eingreifender Fasern, welche zum Theile kernlos sind, zum Theile aber einen sehr peripher gelegenen Kern führen und *parallel zur Krystallaxe lagern (C. Ritter, Zernoff)*.

Die Linsenfasern *Neugeborner* und *Kinder* sind *sehr weich*, sie formiren mehr *Röhren*, welche aus einer überaus feinen und zarten glashellen *Hülle* und aus einem ganz wasserklaren *flüssigen* und bei Zusammenhangstrennungen der Elemente in grossen Tropfen ausströmenden Inhalte bestehen. Man hat in letzterem einen eigenthümlichen Proteïnkörper, das *Globulin* oder *Crystallin*, nachgewiesen. *Mit zunehmendem Alter* des Individuums *steigert* sich *vom Linsenkerne aus* der Gehalt der Linsenmasse an jenem Stoffe, daher die Elemente *an Consistenz gewinnen*, während sich an der *Oberfläche* der Linse *neue* Röhren mit *flüssigem* Inhalte ansetzen. *Beim Schlusse des Körperwachsthumes* scheint auch die *Apposition* neuer oberflächlicher Röhrenstrata aufzuhören; dagegen schreitet die *Verdickung* des Röhreninhaltes vom Centrum gegen die Oberfläche allmälig weiter. Gleichzeitig scheinen die *centralen* Elemente etwas an *Volumen einzubüssen*, dabei *rauh* zu werden. Auch *verlieren* sie ihre *Kerne*. Am Ende kann man im Mannesalter schon einen *ganz festen*, ziemlich harten und fast trockenen *Kern* und *oberflächliche*, aus *weichen* Röhren zusammengesetzte *Rindenschichten* unterscheiden. *Je älter* das Individuum wird, um so *grösser* wird der *Kern* und um so mehr nimmt seine *Festigkeit* und *Härte* zu, um so *dünner* wird natürlich auch das noch weiche *Corticalstratum*.

Es sind die Elemente dieser letztgenannten Schichte in hohem Grade *vergänglich*, lösen sich sehr bald nach dem Tode auf und bilden eine trübe Flüssigkeit, welche seit langem her als *Humor Morgagni* beschrieben wird, bei *Lebzeiten* aber *nicht* besteht. Das *Kapselepithel* liefert dazu *keinen* Beitrag, da es sich oft noch mehrere Tage nach dem Ableben im Zustande der Integrität vorfindet *(F. Becker)*.

Ein Theil des durch Zerstörung der Linsenröhren freigewordenen Inhaltes verdichtet sich hierbei zu derben geschichteten Kugeln *(Myelinkugeln)*, welche mit den choloiden Auflagerungen der Aderhaut (S. 312) viele Aehnlichkeit haben. Man

sieht dieselben in Linsen, welche nicht ganz frisch in erhärtende Flüssigkeiten gelegt wurden oder zur Untersuchung kamen, oft auch sehr zahlreich *zwischen den einzelnen Stratis* der noch erhaltenen Fasern lagern.

Der Krystallkörper *entbehrt der Gefässe und Nerven.* Aber noch kurz *vor* der Geburt umgibt die Kapsel ein gefässreicher Sack, welcher die tellerförmige Grube auskleidet und von da aus sich um den Gleicher herumschlägt, die vordere Kapsel überkleidet, mit dem Pupillarrande der Iris zusammenhängt und das Sehloch verschliesst *(Membrana capsulopupillaris).* Nach dem Verschwinden dieses Sackes erhält der Krystall seine Nahrungsstoffe aus dem *Kammerwasser* und *Glaskörper* durch *Transfusion.* Sein *normaler* Bestand ist insoferne von der Integrität dieser Medien und in weiterer Instanz von der Integrität der *Tunica uvea* und *Retina* abhängig. Es scheint, dass die *Ciliarfortsätze* bei der Ernährung des Krystalles *vorzugsweise* betheiligt seien.

Senile Veränderungen. Es machen sich dieselben bald früher, bald später bemerklich. Im Allgemeinen kann man wohl sagen, dass sie um so deutlicher zu sein pflegen, je *stärker* sich im *Gesammtorganismus* der *Marasmus* ausspricht. Insbesondere auffällig treten sie gewöhnlich in Augen hervor, deren Cornea einen schön entwickelten *Greisenbogen* zeigt. Sie bestehen in der Auflagerung *hyaliner* Massen auf die Hinterwand der *Vorderkapsel* und hauptsächlich in einer *Verdichtung* der Linse.

Die *ersteren* kommen in ihren chemischen und physikalischen Eigenschaften mit den choloiden Auflagerungen der Descemeti und Aderhaut völlig überein. Sie stellen sich gleich diesen bald als *halbkugelige*, breit aufsitzende, selten gestielte Massen dar; bald erscheinen sie in *flächenartiger* Ausbreitung und machen den Eindruck ansehnlicher Verdickungen der Glashaut. Sie sind dann öfters sehr *lückenhaft.* Ihre Oberfläche ist häufig sehr *uneben*, so dass sie Aehnlichkeit mit einem Glasgusse gewinnen. Gewöhnlich schliessen sie sich *unmittelbar* an die Innenwand der Vorderkapsel an, so dass deren Grenze im Durchschnitte nur eine sehr feine dunkle Linie bildet. In anderen Fällen findet sich *zwischen beiden* eine Schichte körniger Masse, welche wahrscheinlich von dem Untergange des oberflächlichen Linsenzellenstratums herrührt *(H. Müller, Wedl).*

Die Linse wird im Allgemeinen trockener, spröder und spaltbarer. Besonders gilt dieses aber von dem *Kerne* der Linse, welcher in der Regel eine zarte weingelbliche oder bernsteinähnliche, bisweilen sogar in's Bräunliche spielende Färbung annimmt. In sehr vielen Fällen kömmt es dann noch überdies zu *molecularen Trübungen* in den *Randtheilen* der dem Kerne *unmittelbar* aufliegenden *Rindenstrata*, welche bei Benützung des *lichtschwachen* Augenspiegels besonders deutlich hervortreten.

Es beschränken sich diese Trübungen im Anfange auf eine *schmale Zone* der vorderen und hinteren *Aequatorialpartie* der betreffenden Schichten und sind ausserordentlich mannigfaltig *gestaltet.* Am öftesten trifft man *radiäre Streifen*, die im Allgemeinen dem Zuge der Linsenfasern folgen und auf Trübungen der *Linsenfasern selbst* so wie auf *Zwischenlagerung* molekularer Massen bezogen werden. Sie finden sich sehr gewöhnlich gepaart mit zarten dünnen, theilweise scharf begrenzten weisslichen *Wölkchen*, welche aus Körnchen verschiedenen Calibers bestehen und *flächenartig* an einer oder beiden Hälften der äquatorialen Kernoberfläche sich ausbreiten. Häufig zeigt sich der Aequator des Kernes wohl auch *ringsum bedeckt* von einem zarten graunebeligen *Gürtel* ohne bestimmte Umrisse. Es reicht dieser, mehr weniger breite, äquatoriale Gürtel immer durch *mehrere* Schichten hindurch und ist bedingt durch eine Ausscheidung von *Fettkörnchen*, die sich besonders in der Nähe des *Gleichers* häufen und daselbst zu grösseren Tröpfchen zusammenfliessen. Selten kommen *kurze und sehr schmale weisse Streifen* oder *Striche* vor, welche als ununterbrochene Kreislinie den Kernäquator umschliessen und so hier

die Differenzirungsmarke bilden. Sie machen den Eindruck, als hätten sich Klüfte *zwischen* den concentrischen Faserschichten gebildet, welche mit molecularer Substanz ausgefüllt sind *(Förster)*. Man hat diese sich übrigens vielfach mit einander *combinirenden* Formen der schichtweisen Trübung am Kernäquator mit dem Greisenbogen der Cornea zusammengestellt und als *Gerontoxon lentis* beschrieben *(Ammon)*.

Durch diese Alterationen wird selbstverständlich der *Lichtreflex* im Bereiche des Krystallkörpers *vermehrt*. Dem entsprechend erscheint die *Pupille* des Greisenauges nicht mehr glänzend schwarz, sondern rauchig, und oft sogar auffällig trübe, besonders wenn grelles *diffuses* Licht einwirkt, oder wenn *directes* Licht *schief* einfällt. Es ist die Trübung sehr gewöhnlich so stark, dass man unwillkürlich an eine in ihrer Entwickelung bereits ziemlich weit vorgeschrittene *cataractöse* Verbildung denken muss.

Die Täuschung wird noch vollständiger, wenn die *künstliche* Beleuchtung mittelst *Sammellinsen* in Anwendung gebracht wird. Da erscheint die *Oberfläche* des Krystalles in der Regel mit einem dichten, bisweilen seidenglänzenden, öfters leicht streifigen grauweissen Schleier überdeckt. Auch die *Kerngrenze* macht sich durch einen matten grauweissen oder graugelblichen Schimmer bemerklich. Ganz vorzüglich aber treten die Trübungen am *Aequator der Kernoberfläche* hervor. Der von der Lichtquelle *abgewendete* Theil des Kernrandes macht ganz den Eindruck, als stäcke er in einem Falze, welcher von zwei in einem Winkel zusammenfliessenden, inwendig glatten und glänzenden, gegen den Pol hin verwaschenen, bisweilen wolkig oder streifig gezeichneten Flächen gebildet wird. Die *Breite* dieses Gürtels wechselt sehr, die *Farbe* ist bald grauweiss, bald graugelb.

Es werden diese Trübungen wirklich von mehreren Seiten für den ersten Beginn einer *wahren Cataracta* erklärt. Es bestehen dieselben jedoch in der bei weitem grössten Mehrzahl der Fälle ohne merkliche Veränderung durch viele Jahre und führen selbst im *höchsten* Alter nicht nothwendig, ja nicht einmal *häufig*, zur wirklichen Staarbildung.

Die senile Verdichtung der Linse macht sich übrigens auch noch sehr auffällig geltend durch *Erschwerung der accommodativen Formveränderungen der Linse*. Auch nimmt bei fortgesetzter Verdichtung des Krystalles dessen Volumen etwas ab, wenigstens *verflachen* sich etwas die beiden Oberflächen und der Kern. Der *Brechzustand* des Auges sinkt in Folge dessen um ein Bedeutendes.

Nosologie. *Staarbildung* und *Schwund* des Krystallkörpers sind im Grunde genommen *gleichbedeutende* Ausdrücke. Wie in anderen Organen kömmt es auch in der Linse bald wegen *verminderter* oder überhaupt *alterirter Stoffzufuhr* zur Atrophie; bald wird dieser Process durch *entzündliche Wucherungen* der zelligen Elemente der Linse vorbereitet und thatsächlich begründet. Dem entsprechend findet man in Cataracten bald *lediglich* die Resultate der *Atrophie*, bald sind diese mit den Ergebnissen der *elementaren Prolification* gepaart.

1. Die *Entzündung* charakterisirt sich im Krystalle durch ganz ähnliche Erscheinungen wie anderwärts. Es sammeln sich wechselnde Mengen von Bildungszellen an *beiden* Oberflächen, vornehmlich in der *äquatorialen Zone* der Linse und dringen zum Theile in die *Tiefe*, wo sie dann *reihenweise* zwischen den Linsenfasern oder in *flächenartigen* Herden zwischen den einzelnen Schichten des Krystalles eingelagert erscheinen. Dabei gerathen die oberflächlichen *polygonalen Zellen* und ganz vorzüglich die an der Randzone gelegenen *jungen Linsenfasern* in einen *Wucherungsprocess*, ihre Kerne umgeben sich mit körnigem Protoplasma, schwellen auf und

theilen sich schliesslich, während der übrige Zelleninhalt sich trübt. In *völlig entwickelten* Linsenfasern, in welchen sich der Zelleninhalt bereits ganz zu Globulin umgewandelt hat, findet eine eigentliche Kerntheilung *niemals* statt, man beobachtet blos eine Aufblähung und molekulare Trübung, welche lediglich auf *osmotische* Vorgänge zu beziehen ist *(Iwanoff)*.

Indem sich die Producte der Entzündung vornehmlich in der *oberflächlichsten* Zellenschichte der Linse häufen, hat man den Process früher auch als *Capsulitis* und *Phakohymenitis* beschrieben. Doch ist in Anbetracht der tief in das Gefüge der Linse eingreifenden, offenbar entzündlichen Veränderungen der Name *Linsenentzündung,* Phakitis, unstreitig ein viel treffenderer, um so mehr als die eigentliche *Kapselsubstanz* an dem Vorgange einen nur sehr geringen, in der Regel ganz unnachweisbaren Antheil nimmt.

In einzelnen Fällen, namentlich wenn sich die Phakitis als Theilerscheinung einer Panophthalmitis suppurativa, oder in Folge intensiver, die Linse direct treffender äusserer Schädlichkeiten, z. B. einer Verletzung und besonders verunreinigter Wunden, entwickelt, nehmen die neoplastischen Zellen den Charakter der *Eiterkörperchen* an und *zerfliessen* sammt den aufgequollenen *Linsenfasern* in eine fettig körnige eiterartige Masse, der Zustand erschöpft den Begriff eines *Eiterstaares*, *Cataracta purulenta (Moers, O. O. Weber, Lohmeyer, Knapp).*

In der Regel jedoch, besonders bei mehr *chronisch* verlaufenden Formen der Entzündung, spricht sich in den eingewanderten und durch Endogenese neu erzeugten Zellen eine entschiedene Neigung zur *Höhergestaltung*, zur Umbildung in *Linsenelemente* aus.

Es zeigt sich an der vorderen und hinteren Oberfläche der Linse neben Bildungszellen eine grosse Menge junger *auswachsender* Zellen, welche oft in mehreren Schichten über einander lagern, oder in unregelmässige Haufen zusammengedrängt sind und die Formelemente der Linse von der Kapsel weg gegen das Centrum des Krystalles zu drängen scheinen. Sie ähneln zum Theile den *polygonalen* Zellen des vorderen Linsenpoles, zum Theile *verlängern* sie sich und bilden Uebergänge zu Kernfasern. Doch sind sie immer sehr *unregelmässig* gestaltet, ihr Inhalt ist leicht getrübt, ihren Kern umgibt ein dickes Lager von Protoplasma und häufig sieht man an ihnen Theilungen der Kerne und der Zelle selber. Dabei *degeneriren* sie auch leicht in choloide und schleimige Massen, wenigstens findet man neben ihnen sehr häufig ansehnliche Mengen einer *homogenen*, leicht getrübten Substanz von wechselnder Consistenz, in welcher öfters auch kugelige Drusen von choloidem Aussehen lagern. In den *tieferen* Rindenschichten stösst man oft auf Zellen von wechselndem Umfange, ja von *kolossaler* Grösse, welche bald rundlich sind und bei leicht getrübtem Inhalte einen oder mehrere Kerne führen; bald sich mehr der Spindelform nähern und eine feine Molekularmasse mit gröberen und dunkleren Körnern, aber *keine* Kerne enthalten; bald endlich sich in *kernlose* dunkle fettähnliche Körnerhaufen aufgelöst haben. Die stark getrübten Linsenfasern, deren Kerne meistens sehr angeschwollen und dunkel gekörnt erscheinen, werden durch die zwischengelagerten neoplastischen Elemente aus ihrer gegenseitigen Stellung gedrückt, manchmal förmlich geknickt und wie verdreht. Ihre verbreiterten *Enden* zeigen sich aufgequollen und haben durch Niederschlag und netzförmige Anordnung einer trüben Masse in ihrem Inneren ein ganz verändertes Aussehen bekommen *(Wedl, Iwanoff).*

Die *weiteren Veränderungen* sind im Ganzen sehr wandelbar. Oefters *geht* der Process alsbald wieder *zurück*, die wuchernden Zellen mit ihren Kernen klären sich und das Gefüge gewinnt allmälig sein früheres normales Aussehen. Häufiger aber führt die Entzündung zur *Atrophie* der Linse, deren Elemente zersetzen sich, zerfallen und gehen dann *secundäre* Metamorphosen ein, das Resultat ist *Staarbildung* im engeren Wortsinne. Häufiger kommt es dann noch zur Entwickelung von *Bindegewebe* und seinen Deri-

vaten, eine grosse Quote der neoplastischen Elemente wächst aus, gewinnt allmälig die Charaktere der Bindegewebszellen, während die zwischenlagernde Intercellularsubstanz faserstreifig wird und sich schliesslich wohl auch in die eigenthümlichen feinen, wellig lockigen Faserbündel spaltet.

Man findet nicht selten dieses *neoplastische Bindegewebe* in mehr weniger mächtigen Lagen zwischen Kapsel und dem cataractösen Linsenkerne *flächenartig* ausgebreitet. Seltener stösst man an der Hinterwand der Vorderkapsel auf *warzenähnliche*, *streng begrenzte rundliche Auswüchse*, welche bald platt aufsitzen, bald einen rundlichen Kopf und einen deutlichen Stiel erkennen lassen. Sie bestehen aus einer Art Hülle von concentrisch gelagerten oblongen Zellen und aus einem Kerne von kleineren rundlichen Zellen. Es scheinen diese Zellen sehr bald zu zerfallen und gehen in eine fein molekulirte, schmutzig bräunlich gelbe, in Salzsäure unveränderliche Masse über. Bisweilen findet sich der kleinzellige Kern wohl auch ganz von Glassubstanz eingehüllt *(Wedl)*. In einzelnen Fällen erscheinen umschriebene *Eiterherde* in eine bindegewebige Hülle eingeschlossen *(Moers)*.

Die dichten und ihres Zellenkernes verlustig gewordenen Fasern des *Linsenkernes alter Individuen* betheiligen sich an den entzündlichen Vorgängen meistens blos durch einige Trübung und Aufblähung. Häufig bleiben sie auch ganz *unverändert*, oder schrumpfen im weiteren Verlaufe nur noch mehr zusammen.

Insoferne die Phakitis selten *selbständig* auftritt, sondern in der Regel durch entzündliche Processe im *Vordertheile der Uvea* hervorgerufen wird, finden sich ihre Producte gewöhnlich neben anderen, welche von der *Iris* und den Ciliarfortsätzen ausgegangen sind und den Krystall von *vorneher* in einer der Dicke nach sehr wechselnden Schichte überkleiden.

2. *Der reine Schwund* äussert sich zuvörderst durch eine chemische Scheidung oder Zerfällung der Linsenelemente in Stoffe mannigfaltiger Art, welche zum Theile flüssig und resorbirbar, zum Theile aber fest sind und letzteres *bleiben*, oder unter fortgesetzten chemischen Wandelungen allmälig der *Aufsaugung* verfallen. Das nächste wahrnehmbare Resultat der Zersetzung ist *optische Ungleichartigkeit* der Elemente, also *Trübung* derselben. Weiterhin jedoch *gestalten sich* die davon abhängigen Veränderungen sehr verschieden je nach der *Consistenz* der atrophirenden Theile, d. i. je nach der grösseren oder geringeren Dichtigkeit, welche dieselben in der gegebenen Zeit erlangt haben.

a. In den harten Kernen alter Individuen, in deren Elementen die *festen* Stoffe bei weitem überwiegen, während der *Wassergehalt* auf ein Kleines geschwunden ist, geht der chemische Scheidungsprocess nur sehr *langsam* vor sich und wird auch weniger auffällig, da eben durch das Austreten der flüssigen Bestandtheile die *Grundform* der Elemente nur *wenig* mehr alterirt werden kann. In Uebereinstimmung damit behält der Kern auch einen ziemlich bedeutenden Grad von *Diaphanität*, die Verminderung der optischen Gleichartigkeit zeigt sich mehr in der Verstärkung des *Lichtreflexes*, in der deutlichen *Färbung* des genannten Organtheiles. Es erscheint der Kern nämlich bräunlich gelb, bei *weit* vorgeschrittenem Processe wohl auch schmutzig graubraun, selten rothbraun oder purpurbraun, oder gar schwarzbraun. Wird er von den Rindenschichten entblösst und der atmosphärischen Luft ausgesetzt, so nimmt die Dunkelheit der Färbung rasch zu und hellt sich beim Einlegen in Wasser nur wenig mehr auf. Es zeigt sich der Kern, *frisch* aus dem Auge genommen, trocken,

hart und spröde. Er spaltet sich leicht in concentrische Schalen, deren jede fast durchsichtig ist und ins Gelbliche oder Röthliche spielt. Fast immer findet man die *Convexitäten* der beiden Oberflächen im Vergleiche zur Norm sehr *vermindert*. Im Allgemeinen kann man sagen, die *Verflachung* wächse mit dem aequatorialen *Umfange* des cataractösen Kernes. Der *Umfang* des letzteren aber scheint im Verhältnisse zum Alter des Individuums *zuzunehmen;* wenigstens stösst man bei *hochbetagten* Greisen fast constant auf *grosse* und *flache*, bei *minder* bejahrten Individuen auf *kleine* und *stärker convexe* Kerne.

Unter dem Mikroskope erscheinen die einzelnen, leicht abzublätternden Schichten in der Gestalt stark durchscheinender, gelblicher oder bräunlicher Platten mit treppenartig abfallenden rauhen dunklen Bruchrändern und glatter Oberfläche, welche mit mehr weniger dunkler, höchst feiner Molekularmasse, oft auch mit rostrothen oder bräunlichen Körnern von grösserem Caliber oder mit Fettkügelchen bestreut sind. In diesen Platten ist öfters die *Verschmelzung* der einzelnen Fasern eine so innige geworden, dass deren Grenzlinien nicht mehr zu unterscheiden sind. In anderen Platten jedoch kann man die Seitenränder der einzelnen, bisweilen sichtlich geschrumpften Fasern noch recht gut als etwas rauhe und parallel zu einander streichende Linien erkennen. In *sehr harten Kernen* von Greisenstaaren sieht man die Seitenränder der Fasern oft sogar *sehr* dunkel und *wie benagt*, während die *Flächen* der Fasern wie besäet erscheinen von dunklen Punkten, welche bei genauer Untersuchung sich als kleine *Lücken* erweisen.

b. An weniger dichten Linsenschichten geht der cataractöse Scheidungsprocess in der Regel viel rascher und vollständiger vor sich und macht sich auch durch *starke Trübung* einzelner Schichten oder der gesammten Linse geltend. Es bewahren die trüben Strata dabei häufig ihren Zusammenhang sehr lange und man erkennt in ihnen oft sogar mit freiem Auge den radiären Zug der einzelnen Fasern. Am Ende jedoch *zerfallen* die Elemente und stellen einen weissgrauen *Brei* dar, dessen *Consistenz* je nach dem Entwickelungszustande der betreffenden Linsentheile etwas wechselt, gewöhnlich aber *topfenähnlich* ist.

In den getrübten *Fasern* und in deren meistens etwas geschwellten *Kernen* erscheint eine hellere oder dunklere *Molekularmasse* und nebstbei in grösserer oder geringerer Menge *Fett* in Körnchen und Tröpfchen mit zahlreichen Myelinkugeln. Es *tritt* das Myelin auch häufig in Tropfenform *aus*, so dass die Linsenröhren förmlich *zusammenfallen* und als flache Bänder, in Bündel gehäuft, in den Zerfällungsproducten herumschwimmen, welche immer in grösserer oder geringerer Menge zwischen den Resten der einzelnen Faserlagen abgelagert erscheinen. Hier und da findet man auch die oben erwähnten *spröden Platten*, welche möglicher Weise aus diesem Zersetzungsprocesse hervorgegangen sind. Sie enthalten gewöhnlich noch eine *grössere* Anzahl myeliner Kugeln, welche sich bei der Zertrümmerung isoliren und den Platten das Aussehen eines Maschenwerkes mit grossen Lücken geben *(Wedl)*.

Die Elemente des *Kapselepithels* erhalten sich dabei oft lange unverändert, oder zeigen höchstens eine feine molekulare oder fettige Trübung des Inhaltes. In einzelnen Fällen *gehen* späterhin jedoch die Zellenwandungen *ganz unter* und man findet nur mehr die stark getrübten, angeschwollenen und mannigfaltig ausgewachsenen, mitunter wohl auch schon im Zerfalle begriffenen oder sichtlich verkümmerten *Kerne*, zwischen welchen Molekularmasse abgelagert ist. Nicht selten sind selbst die Kerne untergegangen, das Epithel hat sich in Fladen einer *fettig körnigen Masse* aufgelöst, welche bisweilen noch die polygonale *Begrenzung* der Zellen beibehalten haben. Daneben findet man manchmal Strecken, in welchen einzelne Zellen oder Zellengruppen einen eigenthümlichen *Verdichtungsprocess* eingegangen sind. Es hat sich nämlich um den Kern eine gelbliche durchscheinende feste Masse gebildet, die mehr und mehr zunimmt, endlich die ganze Zelle ausfüllt und dieselbe in eine *solide* derbe, chemisch sehr indifferente Scheibe von opalisirendem Glanze verwandelt. Diese Scheiben fliessen späterhin zu ganz unregel-

mässigen drusigen *Haufen* zusammen, oder stehen einzeln zwischen dem Detritus anderer Zellen (H. *Müller*, *Wedl*).

c. Ganz weiche Linsenelemente zerfallen unter dem Walten des cataractösen Processes in der Regel *überaus schnell* in eine trübe, dem Stärkekleister ähnliche Masse, oder sie lösen sich in eine molkenartige Flüssigkeit auf, in welcher trübe gestaltlose fettigkörnige Flocken schwimmen.

3. Da die physikalischen Eigenschaften der Staarmasse hauptsächlich von dem *jeweiligen Entwickelungszustande* der betreffenden Elemente abhängen, dieser aber nicht nur in Bezug auf die Linse als *Ganzes*, sondern auch in Bezug auf die einzelnen *Schichten* des Krystalles je nach dem Alter der Individuen sehr bedeutend wechselt; da weiters nur selten die Linse ihrer *ganzen Dicke* nach auf *einmal* staarig entartet, die cataractöse Wandlung vielmehr bald von dem *Kerne*, bald von den *oberflächlichen Schichten* des Krystalles ausgeht und sich nur allmälig über den Rest des Organes ausbreitet: so ist es klar, dass die *gröberen anatomischen Verhältnisse der Staare* in hohem Grade variiren müssen. Diese sind aber gerade in *praktischer* Beziehung von grösstem Belange, daher sie denn auch eine genaue Berücksichtigung verdienen.

a. Im höheren Mannes- und *im Greisenalter* geht der Staar, wenn nicht besondere äussere Verhältnisse den Gang des Processes verkehren, gewöhnlich *vom Kerne* aus. Dieser scheidet sich gleichsam von der Rinde, wird hart, spröde und trocken, trübt und färbt sich. Die *oberflächlichen* Strata bewahren dabei oft noch lange einen *fast normalen* Durchsichtigkeitsgrad, und nur in der nächsten Nähe des Kernes kömmt als Folge theilweiser Umsetzung der Fasern ein stark entwickelter *Linsengreisenbogen* (S. 663) zum Vorscheine. Man nennt diese Form des Staares *den harten Kernstaar* oder *Kernstaar* schlechtweg, auch *Phacoscleroma*. Mit der Zeit, früher oder später, verfallen auch die *oberflächlichen* Strata allmälig dem Processe. Sie trüben sich erstlich, ohne dass die Elemente ihre Form aufgeben; am Ende jedoch lösen sie sich meistens in einen mehr oder weniger consistenten Brei, selten in eine mehr *flüssige* Masse auf, der Kernstaar erscheint *in Combination mit dem Rindenstaare*, ein Zustand, welchen man seit Alters als *gemischten Staar* beschreibt.

b. In den früheren Mannesjahren und *im Jugendalter* entwickelt sich der Staar häufiger *von der Oberfläche* als von dem Kerne der Linse aus, bleibt aber oft nicht lange auf einzelne Theile beschränkt, sondern greift binnen kurzem *durch die ganze Dicke* der Linse hindurch. Das Resultat ist dann ein *weicher Staar (Phacomalacia)*. Wenn der Process auf den *Kern* gebannt ist, während die Rindenschichten noch ihre normale Durchsichtigkeit bewahrt haben, spricht man von einem *weichen Kernstaare* oder von einer *weichen centralen Linsencataracta*. Beginnt der Process aber in den *peripheren* Schichten und geht er von hier allmälig auf den Kern über, so pflegt man, so lange der *Kern* seine Durchsichtigkeit bewahrt, einen *Rindenstaar*, *Cataracta corticalis*, zu diagnosticiren.

c. Bei Kindern wird ebenfalls meisthin die *Rinde* der Linse zuerst getrübt, seltener der Kern. Doch schreitet hier der Process gewöhnlich so rasch vorwärts, dass man nur selten einen eigentlichen *Rindenstaar* oder einen *weichen Kernstaar*, sondern in der grössten Mehrzahl der Fälle schon einen *über die gesammte Linse ausgebreiteten Staar* findet. Die Zerfällniss ist dabei fast immer eine möglichst *vollständige*, die ganze Linse erscheint

aufgelöst in eine *stärkekleisterähnliche* Substanz. Doch stösst man mitunter auch im Kindesalter trotz längerem Bestande des Processes und völliger Verflüssigung der Rinde auf *halbweiche*, trübe, oder sogar auf *sclerosirte Kerne.*

4. Mit den geschilderten „*primären*" Wandlungen der Linse ist der cataractöse Process keineswegs abgeschlossen. In vergilbten *harten Kernen* werden *secundäre* Metamorphosen allerdings durch den geringen Feuchtigkeitsgehalt sehr erschwert oder unmöglich gemacht; man beobachtet nur eine *fernere Zunahme* der Trockenheit, Sprödigkeit und Härte, sowie eine Verdunkelung der Farbe. In *weicheren* Krystallschichten jedoch machen sich die *secundären* Metamorphosen sehr auffällig. Sie beginnen bisweilen schon sehr *frühzeitig*, lange bevor der Staar sich über das *ganze* Gebiet der Linse ausgebreitet hat und ehe die cataractösen Theile vollkommen *zerfallen* sind. *Gewöhnlich* aber kömmt es zu den secundären Metamorphosen erst, nachdem der betreffende Linsentheil in *formloses* Magma zersetzt worden ist. Die Theile verfolgen hierbei nur sehr ausnahmsweise eine *progressive* Richtung; in der Regel ist der Process ein stetiges *Herabsteigen* auf der organischen Stufenleiter, das Magma wird unter fortschreitender chemischer Zerfällung und Aufsaugung der löslich gewordenen Theile in eine *fettig sandige* oder in eine *dichte trockene* Masse verwandelt, deren Hauptbestandtheile neben einer formlosen organischen Grundlage *Fett*, *Kalksalze* und *Myelin* in wechselnden relativen Massenverhältnissen sind.

Das *Fett* zeigt sich als ein durch die Masse vertheilter Staub, oder als Körnchen und Kugeln von grösserem Caliber, welche öfters in unregelmässige Haufen gruppirt sind. Ein grosser Theil desselben pflegt sich in *Cholestearin* umzuwandeln und in den bekannten schönen Tafeln zu krystallisiren. Oft sind diese Krystalle *nesterartig gehäuft*, so dass man sie schon mit freiem Auge an dem eigenthümlichen Glanze erkennen kann. Auch *Fettsäuren* scheinen bisweilen in Gestalt nadelförmiger Krystalle vorzukommen. In seltenen Ausnahmsfällen fliesst das *freie* Fett in grössere ölartige Tropfen zusammen.

Der *Kalk* tritt meistens als *kohlensaures*, seltener als *phosphorsaures (Graefe) Salz* auf. Er wird gleich dem Fette in Gestalt staubähnlicher Moleküle ausgeschieden, welche später zusammensintern und grössere Körner und Drusen bilden, die sowohl durch das freie Auge als durch das Gefühl erkennbar sind. Sehr häufig, namentlich wo *Entzündungen* dem Staare zu Grunde liegen, kommen auch *grössere Concremente* zu Stande. Es haben diese öfters ganz das Aussehen von unregelmässigen Kreidetrümmern und liegen dann frei in dem fettig sandigen Magma. Häufig jedoch stellen sie auch *Schuppen* oder umfangreiche *Schalen* von geringerer oder grösserer Mächtigkeit dar, welche der inneren Oberfläche der *vorderen* oder *beider* Kapselhälften anhaften. An *Schliffen* solcher Concremente findet man den Kalk oft in Körnerform dicht durch die wellig gestreifte durchscheinende, oder ganz amorphe und feinkörnige organische Grundlage vertheilt; oft aber auch streckenweise zu grösseren Massen zusammengehäuft, welche die mannigfaltigsten Gestalten und Gruppirungen zeigen und mitunter ganz den Eindruck von unvollkommen entwickelten Knochenkörperchen machen; daher denn auch solche *Concremente* vielfach mit den überaus selten vorkommenden *Verknöcherungen* der Linse verwechselt worden sind. Ausnahmsweise zeigt sich der Kalk, besonders in der Nähe der Kapsel, auch in Gestalt von *Krystallen.*

Die *organische Grundsubstanz* findet man im Stadium der secundären Staarmetamorphosen nur selten *flüssig*, so dass die cataractöse Masse einigermassen Aehnlichkeit mit Kalkmilch hat. In der grössten Mehrzahl der Fälle stellt sie sich als eine ganz formlose *schmierige* trübe Substanz dar, welche das Fett und die Kalksalze nebst hyalinen Kugeln zu einem mehr weniger consistenten, fettig sandigen Brei vereinigt. Seltener erscheint sie umgewandelt in eine halbdurchscheinende oder ganz opake, feinkörnige oder homogene, überaus spröde und brüchige, sonst aber sehr consistente und trockene Substanz, ähnlich der, welche schon

in primären Staaren durch Verschmelzung von Linsenfasern in Gestalt von Platten zu Stande kömmt. In den *Kernschichten weicher* oder *halbweicher* Staare, so wie in der nächsten Nähe *sclerosirter* Kerne, bewahren indessen trotz eingetretener secundärer Metamorphose die Elemente bisweilen ihre *ursprüngliche Form* und ihren Zusammenhalt, ja öfters sieht man sogar noch an Schliffen umfangreicher steinharter *Concremente* die charakteristischen gradlinigen parallelen Begrenzungslinien der *Linsenfasern.*

Die *peripheren* Theile des Staarmagma gehen die secundären Metamorphosen immer *zuerst* ein. Besonders gilt dies von den im Bereiche der *Pupille* gelegenen Portionen der *vorderen* Rindenschichten, welche daher auch gewöhnlich am *weitesten* in dieser Wandlung vorgeschritten erscheinen. Die verdichteten Massen *heften* sich dabei gerne *an die Kapsel*, machen dieselbe steif und unfähig, sich nach Zusammenhangstrennungen vermöge eigener Elasticität zurückzuziehen. Oft findet man in der That schon sehr frühzeitig die Innenwand der *vorderen* oder *hinteren* oder *beider* Kapselhälften in wechselnder Ausdehnung mit einer trüben Masse beschlagen, welche sich stellenweise zu kleineren oder grösseren *Tüpfeln* oder zu mannigfaltig figurirten und gruppirten *Klümpchen* häuft, nicht selten sogar sich zu schuppenähnlichen, unregelmässig gestalteten *Blättchen* verdichtet. In anderen Fällen erreicht dieser Beschlag eine *beträchtliche Dicke* und präsentirt sich unter der Form eines fibröskörnigen *Maschenwerkes*, oder unter der Form von trüben *Schwarten* mit fransigen oder wolkig verschwommenen Rändern. Bisweilen ist die Kapsel jedoch auch mit *mächtigen Schalen* von *verkalkter* Staarmasse verwachsen. Man nennt diese Staare *Kapsellinsenstaare, Cataractae capsulolenticulares.*

Die Glashaut selbst wird bei diesen Veränderungen *in ihrem Gefüge* nur ausnahmsweise alterirt. *Scheinbare Verdickungen* durch Anlagerung neugebildeter *glashäutiger* Schichten sind allerdings nichts Seltenes, die eigentliche *Kapselsubstanz* verharrt dabei jedoch meistens in voller Integrität. Die Möglichkeit einer *Trübung* derselben ist indessen nicht ausgeschlossen, obgleich auch nicht nachgewiesen. Stücke derselben, welche zwischen iritischen Auflagerungen und entzündlichen Anlagerungen an der Innenfläche eingeschlossen sind, finden sich bisweilen, vielleicht durch Usur, *verdünnt.* Nach einigen Untersuchungen scheint es, als ob unter solchen Verhältnissen die Kapsel, so weit die An- und Auflagerungen reichen, auch *ganz zu Grunde gehen* könne *(Wedl, H. Müller).*

Wo keine Entzündungen vorangingen, sind die der inneren Kapselwand fest anhaftenden trüben Massen gewöhnlich nicht sehr massenreich und erweisen sich zum allergrössten Theile als *eingedicktes Staarmagma.* Sie bestehen aus einer körnigen, oft deutlich fettig kalkigen und durch ihren Pigmentgehalt ins schmutzig Gelbe oder Bräunliche spielenden Grundlage, in welcher Haufen von Kalksalzen und Cholestearinkrystallen, ausnahmsweise auch Kalkkrystalle so wie spröde weisse zerbröckelnde Platten aus kohlensaurem Kalke, höchst selten auch schwarze (Melanin-?) Krystalle etc. zerstreut oder zu Gruppen conglomerirt lagern. Dazwischen erscheinen gewöhnlich choloide Drusen und Haufen verdichteter Epithelzellen, welche durch Aufnahme von Kalksalzen oft ein dunkel körniges Aussehen gewonnen haben. Streckenweise besteht an der *Vorderkapsel* das Epithel wohl gar noch *als solches*, wenn es auch meisthin in der regressiven Metamorphose schon weit vorgeschritten ist *(Wedl, H. Müller, Schweigger).*

Wo hingegen Entzündungen den Staarprocess beeinflusst haben, findet man in der Regel ein *mächtiges* Stratum *zwischen* Kapsel und das secundär metamorphosirte Staarmagma eingeschoben, in welchem sich die *Zersetzungsproducte* der Linsensubstanz mit *geformten* und ihrer ganzen Erscheinung nach unzweifelhaft aus *Wucherungsprocessen* hervorgegangenen Elementen mischen. Es sind diese *letzteren* meistens selbst schon durch die *regressive* Metamorphose alterirt, geschrumpft, von Fett und Kalksalzen durchstreut. Mitunter überwiegen wohl gar die Kalksalze in dem Grade, dass die Neubildung völlig den Charakter eines *Concrementes* gewinnt.

An der Hinterkapsel sind diese Auflagerungen gemeiniglich viel *weniger massenreich*, als an der Vorderkapsel und *fehlen* sogar häufig in Fällen, wo an der letzteren ein *sehr mächtiges* Stratum der geschilderten Art haftet. Immerhin kommen auch Fälle vor, wo die Vorderkapsel *frei*, dagegen die *hintere* im weiten Umfange von derartigen Auflagerungen bedeckt wird. Es sind die *hinteren Kapselstaare* bisweilen mit *polarer* oder *Glaskörpercataracta* (S. 164) combinirt. Meistens jedoch bestehen sie in *reiner* Form, die Auflagerung ist lediglich eine *intracapsulare* und kömmt auf Rechnung der eigentlichen *Linsensubstanz*. Sie erweiset sich dann öfters als *einfach regressiv gewordenes* eingedicktes Magma; viel gewöhnlicher aber sind in ihr die Spuren *zelliger* Bildungen ganz unverkennbar und sie muss als das Product einer wahren *Phakitis* betrachtet werden *(Schweigger, Wedl)*.

Die secundären Staarwandlungen gehen immer mit *Schrumpfung* einher, in Folge deren die Kapsel sich *faltet* und ihren Zusammenhang mit der tellerförmigen Grube lockert, so dass der Krystall mit seiner Hülle sich leicht vom Glaskörper hinwegheben lässt. Die *Grösse* der Volumsverminderung, welche die Cataracta erleidet, hängt vornehmlich von dem gegenseitigen *Massenverhältnisse* ab, in welchem die *löslich* gewordenen Bestandtheile zu den *unlösbar* bleibenden stehen, in weiterer Instanz also auch von der *Dichtigkeit* des *primären* Staares. Doch sind die *festen* Substanzen secundär metamorphosirter Cataracten keineswegs blos als *Rückstände* zu betrachten; der Resorptionsprocess stellt sich nicht als eine reine *Abfuhr* dar, sondern als ein *Austausch* von Stoffen, bei welchem sich der Gewinn und Verlust an festen Bestandtheilen auf diese und jene Seite neigen kann. In der That kommen sehr häufig derlei Staare vor, in welchen die *Summe* der festen Stoffe weitaus *grösser* ist, als sie es während dem Normalzustande der Linse sein konnte, in welchen also die secundäre Metamorphose offenbar mit einer überwiegenden *Zufuhr* von festen Stoffen gepaart war. Es wird der Process aber auch wesentlich beeinflusst von den *Ernährungsverhältnissen*, unter welchen sich das Auge und zumal der Krystall jeweilig befindet.

a. Wo die secundären Metamorphosen einfach *nur der Ausdruck der fortschreitenden Atrophie der ursprünglichen Linsenelemente* sind, pflegt der unlösbare Rückstand ein verhältnissmässig *kleiner*, die Schrumpfung der Linse folgerecht eine *sehr auffällige* zu sein.

Am *wenigsten* hervorstechend sind die secundären Veränderungen begreiflicher Weise bei *„überreifen" gemischten Staaren*, besonders wenn der *sclerosirte Kern einen grossen Umfang* hat, die *Rindenschichten* demnach an Masse sehr zurückstehen. Es *flacht* sich dann die Linse nur etwas ab und die durch neugebildete glashäutige Schichten verdickte, durch aufgelagerte Staarmassen getrübte Kapsel schliesst sich dem Kerne mehr an, wird nur durch ein verhältnissmässig dünnes Stratum fettigsandigen Breies, in welchem gewöhnlich der Kalk, selten das Fett vorherrscht, von dem sclerosirten Kerne getrennt.

Bisweilen ist dieser Rückstand so gering, dass er nicht mehr eine *continuirliche* Schichte, sondern *Haufen*, *Streifen* u. s. w. bildet, *zwischen* denen der Kern fast unmittelbar der Kapsel anliegt. Deren beide Hälften treten dann *am Rande* des Scleroms so nahe an einander, dass der Staar Aehnlichkeit mit einem geflügelten Samen gewinnt.

Weiche Staare schrumpfen in Folge der secundären Metamorphose immer *sehr bedeutend*, so dass sie am Ende mehr *Scheiben* mit unregelmässig runzeliger Oberfläche ähnlich werden, deren Dicke häufig unter $^1/_2$—$^1/_3$ Linie sinkt. Es sind diese *scheibenförmigen Cataracten* gewöhnlich

ganz flach nach Art einer Scheidewand in der Lichtung des Strahlenkörpers ausgebreitet. Nicht selten erscheinen sie auch *kuppelig nach vorne gebaucht;* die *vordere* Kapselhälfte hat nur wenig an ihrer normalen Convexität eingebüsst und demnach ihr Lageverhältniss zur Ebene der *Pupille* nicht sehr verändert; die *hintere* Kapselhälfte hingegen hat bei der allmäligen Massenverminderung des Staarmagma ihre Wölbung *verkehrt*, sie hat sich *in die Concavität* der vorderen Kapsel *hineingestülpt*, indem die vordere Wand des *Glaskörpers* in Folge einer Vermehrung der *Vitrina* in entsprechendem Masse nach *vorne* getreten ist (Fig. 17, S. 144).

Man erkennt an solchen Cataracten schon mit *freiem* Auge sehr gut die beiden, durch *neugebildete* glashäutige Schichten und durch *Auflagerung* secundär metamorphosirter Linsensubstanz verdickten und getrübten *Kapselhälften*. Die *Staarmasse selbst* ist gewöhnlich ein fettig kalkiger Brei mit oder ohne grössere Concretionen, in welchem stellenweise bald das Cholestearin, bald der Kalk hervorsticht und welcher, indem er sich hier und da etwas mehr anhäuft, manchmal buckelförmige Hervorragungen an der Oberfläche der Cataracta veranlasst. Oft jedoch findet man bei scheibenförmigen Staaren auch als Hauptbestandtheil eine halbdurchscheinende, ins Gelbliche oder Bräunliche spielende, *trockene* und *brüchige (myeline ?)* Substanz, welche macht, dass diese Cataracten bei operativen Eingriffen gerne in eine Unzahl von Trümmern *zersplittern* und sich nur schwer oder gar nicht aus dem Bulbus entfernen lassen.

Mitunter *verflüssigen* weiche Totalstaare, lösen sich in ein kalkmilchähnliches Fluidum auf, in welchem zahlreiche, höchst feine Kalkkörnchen nebst Fett suspendirt sind und sich zum Theile auch in Gestalt zarter Punkte oder einer überaus dünnen florähnlichen Schichte an der Innenwand der Kapsel niedergeschlagen haben. Man nennt diesen Zustand *Cataracta lactea*, *Milchstaar*, auch *Phakohydropsie*. Früher scheint er auch unter dem Namen *Cataracta cystica* beschrieben worden zu sein (*Hasner*).

Häufig werden derartige *flüssige* Staare, sowie überhaupt die *sehr weichen* Cataracten des *kindlichen* Alters, im weiteren Verlaufe der secundären Metamorphosen bis auf sehr geringe fettigkalkige Reste aufgesaugt, so dass die beiden Kapselhälften in ihrer grössten Ausdehnung *nahezu unmittelbar* mit einander *in Berührung kommen*. Die Cataracta präsentirt sich dann unter der Form einer derben zähen, mehr weniger trüben *Haut*, welche *flach* oder mit *nach vorne springender Wölbung* hinter der Pupille ausgespannt ist. Sie besteht aus den beiden Kapselhälften, zwischen denen sich regressive Staarmasse in einer dünnen, durch klumpige Anhäufungen ungleichmässigen Schichte eingeschlossen findet. Man hat diese Staare in Anbetracht ihrer Aehnlichkeit mit vertrockneten Samenschoten *Cataractae siliquatae*, *trockenhülsige Staare*, genannt und durch das Beiwort „*häutig*" oder „*membranös*" von den vorerwähnten *scheibenförmigen* Staaren unterschieden.

Es liegt auf der Hand, dass die drei geschilderten Formen nur die *Hauptrepräsentanten* einer Reihe von *verschieden* zusammengesetzten Staaren darstellen, welche letztere gleichsam als *Uebergänge* von einer zur anderen Art aufgefasst werden müssen. So gibt es *scheibenartige* Staare, welche einen kleinen sclerosirten *Kern* enthalten, *membranöse trockenhülsige* Staare, bei welchen sich stellenweise die Staarmasse so häuft, dass sie sich unmittelbar den *scheibenförmigen* Staaren anschliessen u. s. w.

Uebrigens setzt das Zustandekommen der fraglichen Staarformen auch noch voraus, dass die *Zonula* ringsum ihre volle Integrität bewahrt hat. Ist diese schon *vor dem Beginne* des cataractösen Processes oder *während den secundären Metamor-*

phosen in grösserer Ausdehnung zerrissen, so erfolgt die Schrumpfung des Staares nicht mehr ausschliesslich in der Richtung *von vorne nach hinten*, sondern auch *von einer Seite zur anderen* und die äussere Gestalt des Staares wird demnach sehr wesentlich modificirt, mehr weniger unregelmässig.

b. Haben auf die Entwickelung und auf die secundären Metamorphosen des Staares *heftige Entzündungen* Einfluss genommen, so lässt sich zwar constant eine *Volumsverminderung* des Krystalles und eine entsprechende *Faltung der Kapsel* nachweisen, doch ist die Grössenabnahme wegen der *reichlichen Zufuhr* von festen Bestandtheilen niemals so bedeutend, wie in den unter *a.* geschilderten Cataractformen. Gewöhnlich *platten* sich die beiden Oberflächen des Staares einfach ab, während der *äquatoriale Durchmesser* sich etwas *verkürzt*, ohne dass jedoch die *Linsenform* gänzlich verloren ginge.

Seltener werden die beiden Convexitäten des Krystalles unter Verkürzung des Gleichers und unter entsprechender Dehnung der Zonula *verstärkt*, während der *Linsenrand* sich abrundet; der Staar bekömmt eine mehr *kugelähnliche* Gestalt. Ist jedoch die *Zonula geborsten*, so schrumpft der Staar meistens zu einem *ganz unregelmässigen Klumpen*.

Auch in diesen Fällen pflegt die *Hauptmasse* der Cataracta von *Fett* und *Kalk* dargestellt zu werden. Ausnahmsweise *wiegt der Fettgehalt vor*, die Cholestearinkrystalle häufen sich besonders an der *Oberfläche* und treten wohl gar zu einer *continuirlichen Schichte* zusammen, welche mit eigenthümlichem perlmutter- oder silberähnlichem Glanze durch die verdickte und getrübte Kapsel durchschimmert (*Cataracta argentea seu cholestearinica*). In der Regel sind *Kalksalze* das bei weitem Vorherrschende. Sie formiren sehr häufig *schalenartige Concremente*, welche bald der *vorderen*, bald der *hinteren*, gewöhnlich aber *beiden* Kapselhälften von innen her anlagern. Die Schalen fliessen in letzterem Falle gewöhnlich am Rande der Linse zusammen und bilden solchermassen eine Art von *Gehäuse*, welches eine mehr minder grosse, unregelmässig geformte *Höhlung* umschliesst, die entweder blos von fettig kalkigem *Brei* mit oder ohne grössere Concremente, oder von einem verkalkten, oder von einem sclerosirten *Kerne* ausgefüllt wird (*Kalkstaar*, *Cataracta calcarea*). Mitunter bleibt es jedoch auch bei einer einfachen Verdickung und Trübung der Kapsel, es kömmt zu keinen förmlichen Schalen, höchstens zur Bildung kleiner kalkiger *Schuppen*, welche der Kapsel theilweise anhaften. Man findet dann die Kapselhöhle ausgefüllt von einem trockenen, fettig sandigen *Brei*, welcher entweder einen Kernstaar, oder eine Anzahl kleinerer und grösserer Concremente, oder ein einzelnes umfangreiches Concrement in sich schliesst (*fettigkalkige Staare*).

Manchmal entwickelt sich unter solchen Umständen an der Innenwand der Kapsel ein dickes Lager von *bindegewebigem* derben festen Gefüge mit schön wellig lockiger Faserung und zelligen Gebilden, welche den Bindegewebskörpern ähnlich sind. Es kann unter dem Einflusse des wuchernden Zellenstratums sogar *die ganze Masse des Staares* in der *progressiven* Richtung umgewandelt werden. Die immer *sehr abgeflachte* Cataracta hat dann ganz das Aussehen, als wäre sie aus gekochtem Eiweisse oder Knorpel gebildet (*Cataracta fibrosa*). Meistens jedoch stellt das bindegewebige Gefüge nur eine Art geschlossener *Kapsel* dar, deren *Höhlung* gewöhnlich fettigkalkigen Staarbrei mit mehreren grösseren steinartigen Concrementen oder einen sclerosirten Kern enthält (*Cataracta fibrosocalcarea*).

In höchst seltenen Fällen hat man in der Höhlung eine *ölartige* Flüssigkeit von penetrantem ranzigen Geruche gefunden *(Cataracta cum bursa ichorem tenente, Cataracta putrida, A. Schmidt, Beer, Himly).*

Im weiteren Verlaufe, namentlich wenn sich massigere Knochenstrata an der Oberfläche der Chorioidea und in dem sehnig entarteten Glaskörper (S. 335) gebildet haben, *verknöchert* wohl auch die fibröse Staarmasse (*Cataracta ossea*).

Es erscheinen dann in der wellig gestreiften Grundlage neben einer Unzahl von Kalkkörnern eine Menge von theils verkümmerten, theils vollkommen ausgebildeten *Knochenkörperchen* mit den eigenthümlichen strahligen Ausläufern. Merkwürdiger Weise beginnt die Verknöcherung nicht an der äussersten Peripherie; die der Kapsel *zunächst* anliegenden Schichten des sehnigen Gefüges bewahren ihren *ursprünglichen* Charakter, so dass das Knochengehäuse durch eine *bindegewebige* Schale von der Kapsel *getrennt* bleibt. Nur wo die äussere Fläche der Kapsel *direct* an ein *neugebildetes Knochenstück* anstösst, reicht öfters die osteoide Staarmasse an sie heran und *verschmilzt* mit letzterem, indem das zwischenliegende Kapselstück untergeht. Den thatsächlichen Beobachtungen gegenüber fallen die Bedenken, welche man betreffs der Möglichkeit einer Ossification der Linse erhoben hat *(Virchow, Pagenstecher)*, nicht allzuschwer ins Gewicht *(R. Wagner).*

5. Nicht immer wird *die ganze Linse* in den Staarprocess hineingezogen; ziemlich häufig *beschränkt* sich derselbe vielmehr *auf einzelne Theile* des Krystalles, diese zerfallen und gehen durch die secundäre Metamorphose des Magma ständige Formen ein, während der Rest der Linse *normal fortvegetirt*, seine Durchsichtigkeit bewahrt, oder wenigstens erst nach langen Jahren in den Process mitverwickelt wird. Man nennt solche Cataracten *partielle Staare*, und unterscheidet nach dem Sitze, nach der Form und der Grösse des entarteten Linsentheiles mehrere Arten.

a. Eine sehr charakteristische Art ist der sogenannte *Centralkapselstaar.* Er kömmt bisweilen *angeboren* vor und mag dann öfters seinen Ursprung aus dem trichterförmigen Fortsatze des in der Abschnürung begriffenen *fötalen Linsensackes* herleiten lassen, indem man annimmt, dass jener Fortsatz noch vor Beendigung der Abschnürung zu einem *anomalen* Gewebe consolidirt. In der Regel jedoch entwickelt sich der Centralkapselstaar erst nach der Geburt, wenn in Folge eines *Cornealdurchbruches* (S. 95, *Piringer, Arlt*) oder einer *Iritis* (S. 287, *Hasner*) *Exsudatklümpchen* auf einem im Bereiche der Pupille gelegenen Theile der Vorderkapsel haften geblieben und daselbst *ständig* geworden sind. Die hinter der *Auflagerung* befindliche Portion des Zellenstratums und der oberflächlichen Linsenschichten wird dann auf dem Wege der reinen *Atrophie* oder einer wahren *Gewebswucherung* in entsprechendem oder grösserem Umfange staarig getrübt und unter merklicher Schrumpfung durch secundäre Metamorphosen in ein knorpel- oder kreideähnliches, mohn- bis hirsekorngrosses Knötchen umgewandelt, welches der *Innenwand* der Vorderkapsel sehr fest anhaftet und gleichsam in einer Lücke der Krystalloberfläche eingebettet lagert.

Oefters werden unter solchen Verhältnissen anstatt eines rundlichen *Knötchens* förmliche *Zapfen* von unregelmässig walziger Gestalt gebildet, deren *hinteres*, meistens etwas kolbiges Ende mehr weniger *tief*, bisweilen bis über die äquatoriale Ebene, in die durchsichtige Linse hineinragt. Das *vordere* Ende erhebt sich gewöhnlich *über die vordere Krystallwölbung* und staut so die Vorderkapsel, mit der es fast untrennbar verwachsen ist, hügelartig empor. In Folge dessen und des Umstandes, dass die übrigens

durchsichtige Linse sehr oft ganz bedeutend *an Umfang abgenommen hat*, zeigt sich die *Vorderkapsel* in der Umgebung des Zapfens gewöhnlich in schmale, meistens radiäre *Falten* gelegt. Man nennt diese Abart des Centralkapselstaares *Pyramidenstaar*, *Cataracta pyramidalis* oder *pyramidata*.

Bei der Untersuchung eines solchen, leider von der Kapsel abgelösten Zapfens hat man gefunden, dass derselbe an seiner Vorderfläche eines Kapselüberzuges *entbehrte* und völlig aus parallel über einander geschichteten Platten *neoplastischer trüber Linsensubstanz* zusammengesetzt war. Es hatte ganz den Anschein, als wäre der Zapfen durch ein *Loch* in der Kapsel aus der Linsensubstanz hervorgewachsen *(Singer, Wedl)*. Es ist dies wahrscheinlich ein *Ausnahmsfall* und der Zapfen vielleicht ein Ueberbleibsel des *fötalen Linsensackhalses*. Es schlösse sich dann dieser Fall an gewisse andere an, in welchen die Pyramide weit über die vordere Fläche der Kapsel in die Kammer hineinragte oder wohl gar noch mit der Hornhaut in Verbindung stand *(Steffan)*, und bei welchen die Zurückführung auf jene *Hemmungsbildung* vor der Hand nicht gut abzuweisen ist. In der Regel jedoch sitzt der Zapfen auf der *Hinterwand* der Vorderkapsel und besteht, wie erwähnt wurde, aus *regressiven Producten* entzündlicher Wucherungen und des einfachen Staarbildungsprocesses, was auch die meistens nebenhergehende *Volumsabnahme* und *Gestaltveränderung* des Linsenkörpers als Ganzen erklärt.

Erwähnenswerth sind der ganz abweichenden pathogenetischen Verhältnisse wegen Fälle, in welchen bei völliger Durchsichtigkeit der *hinteren* Linsenhälfte die *vordere Hälfte* fast *gänzlich* untergegangen war, so dass nur eine Anzahl von scharf begrenzten kalkähnlichen Knötchen erübrigte, welche, eingebettet in die *pellucide* Linsenmasse, der stark abgeflachten Vorderkapsel anhingen und, so weit sie im Bereiche der Papille lagen, ganz den Eindruck von Centralkapselstaaren machten. In ähnlicher Weise erklärt sich vielleicht der neuerlich beobachtete Fall eines *doppelten Pyramidenstaares (Mauthner)*.

b. Häufig stösst man bei jugendlichen Individuen auf Linsen, in welchen sich *eine einzelne tief liegende Schichte in beiden,* oder sehr ausnahmsweise blos in der *vorderen* oder *hinteren Hälfte (Hedäus)*, getrübt hat und vielleicht schon secundäre Metamorphosen eingegangen ist, während der *Rest* des Krystalles *seine Durchsichtigkeit behauptet*, oder doch erst nach einer langen Reihe von Jahren in den Process verwickelt wird. Bisweilen findet man in übrigens pelluciden Linsen wohl auch *zwei oder drei* verschiedene und von einander *getrennte tiefe* Faserlagen staarig entartet *(Ed. Jaeger, D. E. Müller, Graefe)*. Man hat solche partielle Cataracten *Schichtstaare*, auch *perinucleare* Staare genannt. Sie kommen fast immer in *beiden* Augen zugleich vor, selten in *einem* Auge allein, und zwar sind gewöhnlich *gleichwerthige Schichten* in dem einen und dem anderen Krystalle in analoger Weise alterirt *(Ed. Jaeger, Graefe)*.

In der Mehrzahl der Fälle ist die Trübung *ihrer ganzen Ausdehnung nach* eine fast gleichmässige, höchstens kann man unter günstiger Beleuchtung noch die radiäre Anordnung der Fasern an einer zarten Streifung erkennen. Das cataractöse Stratum hebt sich mit vollkommen *scharfer Grenze* einerseits von den überlagernden *oberflächlichen*, pellucid gebliebenen Schichten, anderseits von dem durchsichtigen und meistens ins Weingelbe verfärbten *Kerne* ab. In anderen Fällen zeigen *blos die dem Aequator nahen*, allenfalls *auch polare Theile*, den staarigen Zerfall. Der *Rand* des durchsichtigen Kernes erscheint dann sowohl nach vorne als nach hinten von einer trüben *Zone* umgürtet, welche beiderseits gegen den Pol der Schichte hin in *Zacken* ausläuft, seltener mit *wolkig* verschwommener oder *feinstreifiger* Grenze endet. Es unterliegt kaum einem Zweifel, dass die letztere Form einen *unvollständig entwickelten* Schichtstaar repräsentirt und dass in der Regel vorerst die *gesammte* Schichte cataractös zer-

fällt, ehe die *secundären Metamorphosen* in hervorstechender Weise Platz greifen.

Ist dieses aber einmal geschehen, so ändert sich wesentlich das *anatomische Bild.* Indem die *löslichen* Bestandtheile *resorbirt* werden, der fettigkalkige *Rückstand* aber sich verdichtet und gleichsam zusammenzieht, wird die früher mehr *gleichmässige* Trübung *lückenhaft*, die Staarschichte zerklüftet. Constant *flacht sich hierbei die Linse als Ganzes beträchtlich ab.* Ausserdem pflegt sich aber auch der *äquatoriale Durchmesser* unter entsprechender Dehnung der Zonula zu verkürzen, so dass der Abstand des Linsenrandes von den Köpfen der Ciliarfortsätze merklich zunimmt.

Ausnahmsweise kommen Fälle vor, in welchen von dem cataractösen Stratum aus die structurlose *Axensubstanz des Kernes* staarig zerfällt und so gleichsam einen trüben *Zapfen* darstellt, welcher durch die Dicke des Kernes hindurch von einer Schichthälfte zur anderen reicht *(Ammon, Pilz, D. E. Müller, O. Becker).* Man hat sie *Spindel-* oder *Axenstaare* genannt. Häufiger zerfällt der *ganze Kern* und wird am Ende bis auf einige fettigkalkige Klümpchen resorbirt, welche in der Mitte der verflachten Linse zurückbleiben.

c. Manchmal wird bei *jugendlichen* Individuen auch *ein grösserer Theil* der Linse staarig zersetzt und secundär metamorphosirt, während der Rest seine *Durchsichtigkeit bewahrt.* Besonders oft geht die *ganze vordere Hälfte* der Linse bis auf ein dünnes Stratum fettigkalkiger Masse unter, *ohne* dass die *hintere* Hälfte des Krystalles an dem Processe Theil nimmt. Der Staar macht dann, *von vorne* gesehen, ganz den Eindruck einer Cataracta siliquata und erst bei näherer Untersuchung findet man das mächtige Stratum von *durchsichtiger*, meistens aber ins Weingelbe verfärbter und sulzähnlicher Linsensubstanz, welches der trüben runzeligen und ganz verflachten Vorderkapsel anhaftet und diese so von der Hinterkapsel trennt. In ähnlicher Weise kann auch die *hintere* Hälfte des Krystalles bei scheinbar normalem *Fortbestande* der vorderen staarig zerfallen.

Nicht minder geschieht es bisweilen, dass eine *seitliche Hälfte* der Linse staarig entartet und unter secundärer Wandlung des Magma auf ein Kleines zusammenschrumpft, während die *andere* seitliche Hälfte ihre Integrität bewahrt. Die Linse bekömmt dann gewöhnlich die Form einer Niere. An der *Hilusseite* erscheint die stark gerunzelte Kapsel von fettigkalkigen Staarresten getrübt. Die *Zonula* ist daselbst entsprechend der Einsenkung des Hilus bedeutend verbreitert und meistens auch von Auflagerungen sehnenartig trüb.

Selten werden *ganz unregelmässige Stücke aus der Dicke der Linse* in den Process verwickelt und unter theilweiser Resorption in fettigkalkige oder sehnenähnliche Massen verwandelt, welche in der abgeflachten und auch diametral verkleinerten, übrigens aber pelluciden Linse eingeschaltet erscheinen *(Graefe, O. Becker).* Die *hinteren Kapselstaare* (S. 670) gehören im wesentlichen hierher.

Krankheitsbild. *Charakteristisch ist eine Trübung, welche sich in geringer Entfernung hinter oder in der Pupille bemerklich macht und das Sehvermögen je nach ihrem Dichtigkeitsgrade und ihrer Ausbreitung mehr oder minder beeinträchtigt.*

A. In der *Trübung* spiegeln sich die mannigfaltigen Veränderungen, welche die staarigen Linsenelemente erleiden, durch *eigenthümliche Töne der Farbe, des Glanzes, durch wechselnde Grade der Diaphanität* u. s. w. ziemlich deutlich ab, so dass man aus der *Art der Trübung* meistens die *specielle anatomische Form* einer gegebenen Cataracta mit einiger Sicherheit zu erkennen vermag.

1. *a. Der Kernstaar* beurkundet sich durch eine *diffuse* Trübung welche, der vorderen Kernoberfläche folgend, sich mit einer mehr oder weniger starken Wölbung hinter der Pupille ausbreitet. Es ist die Trübung im Centrum am dichtesten und verwäscht sich gegen den Kernrand hin, da dieser vermöge seiner geringen Dicke viel von dem auffallenden Lichte durchlässt. Die *Farbe* der Trübung ist gewöhnlich graugelb oder schmutzig bräunlichgrau; mitunter spielt sie ins Rothbraune oder Grüne; selten erscheint sie bronzeartig, dunkelbraun oder gar schwärzlich. Der *Abstand der Trübung von der Pupillarebene* ist immer ein *merklicher* und im Allgemeinen um so grösserer, je mächtiger das pellucid gebliebene *Rindenstratum*, je *kleiner* also der sclerosirte *Kern* ist. Dieser Abstand macht, dass man *zwischen* die Trübung und den Pupillarrand hineinsehen und bei guter Beleuchtung den *Schlagschatten* der Iris als eine dunkle Sichel wahrnehmen kann.

Mittelst eines *lichtschwachen Augenspiegels* zeigt sich der Kernstaar als eine rundliche dunkle Wolke mit verschwommenen Rändern; bei *starker Erleuchtung* schlägt das Roth des Augengrundes durch, doch lassen sich dessen Einzelnheiten nicht mehr erkennen, der Augengrund erscheint in einen Nebel gehüllt, welcher sich in der *Mitte* des Gesichtsfeldes öfters zu einer dunkleren Wolke concentrirt. Am deutlichsten tritt die Farbe, die Convexität, die Begrenzung, die relative Stellung zum Pupillarrande etc. bei *weiter Pupille* und *schiefer Focalbeleuchtung* heraus. Mit Leichtigkeit erkennt man bei Anwendung dieses Mittels den *Rand* des Sclerom es und kann dessen Abstand von den Köpfen der Ciliarfortsätze, also auch den *Umfang* des Staares, schätzen. Meistens macht sich dann am Rande auch ein *Linsengreisenbogen* (S. 663) geltend.

b. Findet man mittelst der schiefen Focalbeleuchtung schon die *äusserste Peripherie der Linse* wolkig oder streifig, ist zwischen der Trübung und den Köpfen der Ciliarfortsätze der Abstand fast auf Null reducirt, so liegt nicht mehr ein reiner Kernstaar vor, sondern es leiden bereits die *Rindenschichten*, die Cataracta ist eine *gemischte*. Bei deren weiteren Ausbildung rückt die Trübung von dem Rande immer weiter gegen den Pol der *oberflächlichen* Strata vor, bis endlich diese ihrem *ganzen* Umfange nach *getrübt* erscheinen.

So lange die *Elemente* ihre ursprüngliche *Form nicht ganz aufgegeben haben*, bleibt die Corticalsubstanz *durchscheinend*, bläulichweiss. Schon mit *freiem* Auge, noch besser aber mittelst *schiefer Focalbeleuchtung*, erkennt man dann in der diffusen Trübung eine dem Faserzuge entsprechende *radiäre* Streifung oder eine Unzahl von *Punkten* und wolkig verschwommenen *Flecken*.

Sind die Streifen, welche sich übrigens gerne zu triangulären *zackenähnlichen Figuren* vereinigen, sehr *schmal*, linienförmig, gleichviel ob hellweiss und opak, oder diaphan und bläulich: so kann man mit Wahrscheinlichkeit annehmen, dass die *Rindenschichten eine der Norm nahekommende Consistenz* bewahrt haben. Aehnliches gilt auch, wenn bei *Abhandensein* solcher Streifen die Trübung *wenig saturirt* ist und die Punkte und Flecke sich nur wenig herausheben. *Breite bläulichgraue* unter der Kapsel etwas schillernde Streifen, welche nicht vollkommen undurchsichtig sind und zwischen sich durchscheinende Sectoren oder mit groben graulichen Flecken besprengte Linsenpartien lassen, so wie anderseits eine ziemlich stark saturirte Trübung mit dichteren Punkten und Flecken, werden hingegen als Wahrzeichen einer *mehr sulz- oder stärkekleisterähnlichen Consistenz* der Corticalstrata aufgefasst *(Graefe)*.

Wird die Trübung dichter und dichter, verschwimmen die Zeichnungen immer mehr, so dass die Cataracta am Ende dem freien Auge fast *gleich-*

mässig hellweiss oder *gelblichweiss* und *opak* erscheint, reicht übrigens diese Trübung bis *unmittelbar an den Pupillarrand heran*, so dass der Schlagschatten der Iris *vollkommen* verschwindet: so kann man mit grösster Wahrscheinlichkeit einen *völligen Zerfall* der Corticalschichten in *breiiges* oder *flüssiges* Magma diagnosticiren. Der *Kern* hat dann meistens seinen Einfluss auf die *Färbung* des Staares grössten Theils verloren; es bedarf der schiefen Focalbeleuchtung und eines sehr kleinen Einfallswinkels, auf dass das concentrirte Licht den Kern schwach durchschimmern lassen könne.

In einzelnen Fällen, wo die Rindenschichten *sehr rasch* zerfallen, scheint auch eine Art *Aufblähung*, eine *Massenzunahme* in Folge reichlicher Zufuhr von aussen her, Platz zu greifen. Man schliesst dieses aus dem Umstande, dass unter solchen Verhältnissen die *vordere Linsenconvexität* ungewöhnlich stark hervortritt, die Iris gleichsam vor sich her treibt und die Kammer merklich verengert.

c. Beginnen secundäre Metamorphosen in der cataractösen *Rinde*, so zeigen sich alsbald an der *Oberfläche* des Staares die der inneren Kapselwand anhaftenden Producte. Es erscheinen zerstreute hellweisse, *völlig opake, kreideähnliche Punkte* von wechselnder Grösse, welche sich weiterhin mehr und mehr häufen, zu Klümpchen, Streifen u. s. w. zusammenfliessen und der Cataracta ein getüpfeltes, marmorirtes, netzartiges, streifiges oder fleckiges Aussehen geben. Zwischendurch glitzern nicht selten in grösserer oder geringerer Menge Haufen von *Cholestearinkrystallen*. Häufig findet man ausserdem, namentlich im *Pupillarbezirke*, *sehnenähnliche* graue oder gelblichgraue mattglänzende, leicht durchscheinende Streifen und Flecke von ganz irregulärer Gestalt mit scharfen zerfransten oder wolkigen Grenzen. Es stechen diese Producte, besonders bei *schiefer Focalbeleuchtung*, an der Oberfläche des Staares um so deutlicher aus ihrer Umgebung heraus, als ihre Bildung mit einer sehr bedeutenden *Massenabnahme* der Corticalschichten und daher mit der *Wiederkehr der Transparenz des Staares* verbunden zu sein pflegt.

In der That kann man bei *weiter vorgeschrittener* secundärer Metamorphose den *Kern* oftmals *sehr deutlich* wahrnehmen, oder dadurch zur Beobachtung bringen, dass man den Kopf des Kranken eine Weile nach vorne beugen lässt. Man findet ihn dann nicht immer gerade in der Mitte; bei grösserer Weichheit der Rinde *senkt* er sich vielmehr öfters merklich nach abwärts. In einzelnen Fällen ist die Resorption der Corticalschichten wohl auch eine so vollständige, dass der sclerosirte *Kern* nur von einem *ganz dünnen*, mit Kalkpunkten und Cholestearinhäufchen bestreuten *Schleier* gedeckt erscheint.

Die *Volumsverminderung* des Krystalles beurkundet sich übrigens auch noch durch das *Zurücktreten* der leicht gerunzelten Staaroberfläche hinter die Ebene der Pupille und, was unmittelbar damit zusammenhängt, durch das *Wiederkehren eines Schlagschattens*. Indem die Regenbogenhaut durch die Abflachung des Staares ihrer natürlichen Stütze beraubt wird, kömmt dann weiters auch noch das höchst charakteristische *Schlottern* derselben *(Iridodonesis)* zum Vorscheine, besonders deutlich, wenn das Auge rasche *Seiten*bewegungen macht.

d. Wenn heftige Entzündungen auf den Process Einfluss genommen haben, so finden sich oft schon an der *Aussenwand* der Vorderkapsel mächtige Lager von *Neubildungen* (S. 287, *b*), welche den Staar vollkommen *verdecken*. Zum mindesten erscheint die Kapsel mit dem Pupillarrande in grossem Umfange verwachsen, so dass nur der *mittlere* Theil der Staar-

oberfläche zur Wahrnehmung gebracht werden kann. Dieser zeigt sich dann gewöhnlich ganz *gleichmässig* kreideweiss, völlig opak und matt glänzend, er macht ganz den Eindruck eines soliden *kalkigen* Concrementes mit glasigem Ueberzuge. Seltener ähnelt er mehr *sehnigem* Gefüge mit oder ohne kalkige Einlagerungen. Ausnahmsweise *schimmert* seine Oberfläche wohl auch nach Art eines Perlmutterknopfes wegen Vorwiegen des Cholestearins.

2. Das Bild *des weichen Staares* wechselt je nach dem Gange und den Stadien des Processes wo möglich noch mehr.

a. Beginnt die cataractöse Zersetzung im Kerne, so findet man in einiger Entfernung hinter der Pupille eine nach vorne convexe, *diffuse* oder *fleckige*, selten *gestreifte* Trübung von *weissbläulicher* Farbe. Im *Centrum* des *„weichen Kernstaares"* ist die Trübung am *dichtesten*, gegen die *Peripherie* hin nimmt jedoch die Diaphanität und demnach auch der *bläuliche* Ton zu. Nirgends ist die *Grenze* eine ganz scharfe; sowohl an der convexen *Fläche* als an dem *Rande* löst sich die Trübung in einen zarten, wolkig flockigen *Flaum* auf. In dem Masse, als der Process weiter schreitet, verdichtet sich die Trübung mehr und mehr, sie wird *hellweiss* oder weissgelb und fast *opak*, während ihre wolkige bläuliche Grenze immer näher an die Kapsel rückt und den *Schlagschatten* der Iris verschmälert. Gewöhnlich fangen dann auch bald die *Rindenschichten* an, vom *Gleicher* aus zu zerfallen, der Kern wird allmälig von *oberflächlichen*, diffusen oder breitstreifigen Trübungen gedeckt, welche von dem äussersten Linsenrande gegen die Pole hin sich ausbreiten, es liegt ein *weicher Totalstaar* vor.

b. Beginnt der weiche Staar aber als eine *Corticalcataracta*, so zeigt sich in der Regel vorerst an der *Peripherie der Krystalloberfläche* eine *bläulichweisse*, leicht schillernde und oft *noch unterbrochene* Zone, zu deren Wahrnehmung natürlich eine starke *Erweiterung* der Pupille erforderlich ist. Es erscheint diese Zone öfters ganz *diffus* oder *wolkig*. Häufiger indessen läuft sie sowohl an der vorderen als an der hinteren Fläche der Linse in jene bläulichen schillernden *Zacken* aus, welche sich allmälig *verbreitern* und in meridionaler Richtung auch *verlängern*, so dass sie endlich in der Ebene der *Pupille* erscheinen. Mitunter bleiben die verbreiterten Enden der Fasern durchsichtig und es wird die *sternförmige* Structur der oberflächlichen Linsenschichten, wenigstens theilweise, deutlich sichtbar. Gewöhnlich aber werden *auch die zwischen den Zacken gelegenen* Theile der Rinde wolkig getrübt und streckenweise verschwimmen ausserdem die Zacken in unregelmässigen Wolken und Flecken. Am Ende verliert die *ganze Linsenoberfläche* ihre Durchsichtigkeit. So lange der *Kern* seine Pellucidität bewahrt, erscheint dann die Trübung in der *Mitte* des Krystalles am *wenigsten* dicht, bläulich; an dem *Rande* jedoch *hellweiss* oder weissgelb und fast *opak*.

In einzelnen Fällen bleibt der *Gleicher* der Rindenschichten längere Zeit *durchsichtig*, man findet an der *vorderen*, häufiger an der *hinteren* oder an *beiden* Hälften der *Corticalstrata* einzelne Flecke, Punkte oder radiäre Streifen, welche allmälig an Zahl und Umfang zunehmen und später sowohl an den *Polen*, als besonders an dem *Rande* der Linse zusammenfliessen.

In seltenen Ausnahmsfällen beginnt die Trübung der Corticalschichten von der *Mitte* aus, es werden einzelne oder alle Strahlen der *sternförmigen Figur* bläulichweiss und heben sich daher von der noch durchsichtigen Umgebung deutlich ab. Bisweilen setzt sich dann der Process vorerst auf die tieferen Lagen der *Stern-*

figur fort, so dass es den Anschein gewinnt, als wäre die Linse durch trübe *Blätter*, welche gegen die Axe hin zusammenlaufen und senkrecht zur Oberfläche stehen, in eine Anzahl von Sectoren gespalten *(Cataracta stellata)*. Erst später greift der Process auf die *oberflächlichen Faserwirtel* und den *Kern* über.

c. Im weichen Totalstaare combiniren sich die Erscheinungen des *Corticalstaares* mit denen des *weichen Kernstaares*. Die Trübung ist im *Centrum* am *dichtesten*, an der *Peripherie* mehr bläulich *diaphan*. Sie reicht einerseits bis zu den Köpfen der Ciliarfortsätze, andererseits bis in die Ebene der Pupille, ja bisweilen gipfelt sie sogar merkbar *über* der letzteren. Von einem reinen *Schlagschatten* der Iris kann darum keine Rede sein. Bei *rasch* entwickelten derartigen Cataracten macht sich wohl auch eine Art *Blähung*, eine Umfangsvermehrung, geltend und kömmt in starker *Vorwölbung der Iris* und daheriger *Verengerung der Kammer* zum Ausdrucke.

Oft bewahrt der weiche Totalstaar einen gewissen Grad von *Durchscheinbarkeit* bis in das Stadium der *secundären* Metamorphosen oder gar über diese hinaus und man kann mittelst *schiefer* Focalbeleuchtung noch ziemlich deutlich die *Faserwirtel* unter der Gestalt radiärer Streifen erkennen. Es sind dieses jene Fälle, in welchen die Linsenelemente ihrer Form nach *nicht ganz untergehen*, die staarigen Schichten vielmehr eine *der Norm nahestehende* Consistenz behalten, oder sich bei Operationen unter der Gestalt einer *stärkekleisterähnlichen Sulze* präsentiren.

Geht aber die Zersetzung, wenigstens in den Rindenschichten, weiter, *löst sich die Linsensubstanz in formlosen Brei* oder in eine *tropfbare Flüssigkeit* auf, so verschwimmen allmälig jene verschiedenen Farbentöne und Zeichnungen, höchstens erkennt man mittelst der schiefen Focalbeleuchtung *dichtere* weisse Punkte und kleine *Flocken*, dem *freien* Auge erscheint die Trübung fast *gleichmässig* hellweiss oder gelblichweiss. Die *Nuance* dieser Farbe hängt hauptsächlich von der grösseren oder geringeren *Dichtigkeit* des Magmas und von dessen wechselndem *Fettgehalte* ab.

Ausserdem hat noch der Umstand einen Einfluss, dass bei *Ruhe* des Auges die dichteren, in der Flüssigkeit suspendirten Flocken sich bisweilen *senken*, daher dann der *untere* Theil des Staares fast ganz opak und hellweissgelb, der *obere* aber molkenähnlich, bläulichweiss und diaphan erscheint. Die etwaige Anwesenheit eines noch *unzersetzten* pelluciden, oder bereits getrübten, oder gar sclerosirten *Kernes* verräth sich dann gewöhnlich durch *keinerlei* äussere Merkmale, sie kann nur mit einiger Wahrscheinlichkeit aus dem *Alter* des Individuums *errathen*, keineswegs aber mit Sicherheit *diagnosticirt* werden, da auch *jenseits* der Pubertätsperiode *ganz flüssige Staare* vorkommen.

d. Der Eintritt *secundärer Metamorphosen* macht sich bei der *weichen Totalcataracta* durch analoge Erscheinungen, wie bei dem *gemischten* Staare bemerkbar. Von grösster Wichtigkeit sind hierbei *jene mannigfaltigen Zeichnungen*, welche die *fettigkalkigen* oder *sehnenähnlichen* Producte durch ihre Anlagerung an die Innenwand der *Kapsel* erzeugen. Es pflegen diese Anlagerungen beim *weichen Totalstaare* etwas *massenhafter* zu sein, als bei der Cataracta *mixta*, da bei ihrer Bildung eine *grössere* Menge von Magma concurrirt. Gerade dieser Umstand macht aber auch, dass sie *anfänglich* minder deutlich hervorstechen und erst auffällig werden, wenn der staarige Brei durch fortgesetzte Resorption so weit vermindert worden ist, dass der dunkle *Augengrund* wieder durchschlagen kann. Ein *zweites* wichtiges diagnostisches Moment ist *das Zurückweichen der Linsenoberfläche hinter die*

Ebene der Pupille, somit das Auftreten eines *Schlagschattens* und das starke *Schwanken der Iris.* Wo diese Symptome *sehr klar* zur Anschauung kommen, dort kann man *gewiss* sein, es mit einer *sehr stark geschrumpften* Cataracta zu thun zu haben. Im *gegentheiligen* Falle aber, wenn die Oberfläche des Staares mit deutlicher *Convexität* nach vorne tritt und demnach auch nur schwache oder kleine Runzeln zeigt, ist das Gegebensein eines sehr geschrumpften Staares *nicht* ausgeschlossen, da eben scheibenförmige und trockenhülsige Staare von dem Glaskörper gar nicht selten *nach vorne gebaucht* werden. Es entscheidet dann in *diagnostischer* Beziehung neben jenen Zeichnungen an der Oberfläche die *Altersperiode,* in welcher der Staar sich entwickelt hat, die *Dauer* seines bisherigen Bestandes und seine grössere oder geringere *Durchscheinbarkeit.*

Scheibenförmige Staare zeigen bei erweiterter Pupille öfters eine sehr *unregelmässige* kerbige oder winkelige *Begrenzung* und stehen darum stellenweise ziemlich weit ab von dem Strahlenkörper. Sie sind häufig beinahe gleichmässig *kreideweiss* und völlig *opak.* Eben so oft jedoch haben sie ein mehr *sehnen-* und *knorpelähnliches* Aussehen und sind dem entsprechend in *geringem* Grade *diaphan,* so dass sich die fettigkalkigen Anlagerungen der inneren Kapselwand vermöge ihrer helleren Farbe und Opacität merklich abheben. Nicht selten endlich ist der scheibenförmige Staar bei einer eigenthümlichen, schmutzig gelbgrauen, ins grünliche oder bräunliche spielenden Färbung *stark durchscheinend.* Man findet dann an der Oberfläche sehr gewöhnlich bläulichgraue Flecken mit mattem sehnenähnlichen Glanze. Solche Staare pflegen sehr *spröde* und *brüchig* zu sein.

Die trockenhülsigen Staare sind vermöge ihrer geringeren *Dicke* immer in ziemlich hohem Grade *durchscheinend.* Ihre *Grundfarbe* ist bläulichweiss und zwar schlägt je nach der Menge des cataractösen Rückstandes bald das *Blaue,* bald das *Weisse* vor. Die mannigfaltigen *Figuren,* welche die an der Innenwand der Kapsel haftenden kalkigen Concretionen, Cholestearinhaufen und fibrösen Massen hervorbringen, treten auf dem wolkenähnlich gezeichneten bläulichweissen Grunde sehr deutlich hervor. Von Wichtigkeit ist, dass der Staar meistens *bis an die Ciliarfortsätze* reicht und die Trübung an der *äussersten Grenze* des verflachten Staares sehr oft am *dichtesten* ist, indem sich in dem *Kapselfalze* die fettigkalkigen Producte gleichsam häufen und diesem das Aussehen eines rundlichen *Wülstchens* geben, welches den Staar kranzförmig umgürtet. Bei *partiellen* Cataracten kömmt ein solcher kreidiger Saum kaum vor, *er ist der Cataracta siliquata allein eigen.*

e. Wo sich der weiche Totalstaar *unter Einflussnahme heftiger Entzündungen* entwickelt hat und weitere *Wandlungen* eingeht, gestaltet sich das Bild desselben am Ende ganz analog, wie bei einer unter ähnlichen Verhältnissen zu Stande gekommenen Cataracta *mixta.* Das im Bereiche der meistens stark verzogenen *Pupille* sichtbare Stück des Staares erscheint, wenn nicht *iritische* Producte dasselbe decken, meistens *gleichmässig kreideweiss* und *opak,* seltener sehnen- oder knorpelähnlich, ausnahmsweise perlmutterartig glänzend und hierauf ist man bei der Diagnose einer *Cataracta calcarea, fibrosa, argentea* etc. beschränkt. Ist die *Iris* von der Cataracta in sehr auffälliger Weise und vielleicht gar trichterförmig *nach hinten* gezogen, so kann man mit ziemlicher *Sicherheit* auf einen *sehr geschrumpf-*

ten Staar schliessen. Hat die Iris aber nur *wenig* von ihrer normalen Convexität eingebüsst, oder ist sie an die hintere *Cornealwand* herangerückt, so kann man auf das *Volumen* des Staares höchstens noch aus der Lebensperiode des Kranken Wahrscheinlichkeitsschlüsse ziehen.

3. *a.* Von *den partiellen Cataracten* sind am schwierigsten jene zu erkennen, bei welchen die *vorderen Corticalschichten* oder die *ganze vordere Hälfte* der Linse in dem Processe untergegangen sind. In den *ersten* Stadien stellen sie sich nämlich unter ganz ähnlichen Erscheinungen dar, wie der *Corticalstaar; späterhin* aber gleichen sie nahezu völlig einer *trockenhülsigen* Cataracta. Als diagnostisches Merkmal kann man den Umstand benützen, dass bei solchen *partiellen* Staaren der *äusserste* Rand *weniger* getrübt zu sein pflegt und jedenfalls des, der *siliquirten* Cataracta eigenen *Kalkwulstes entbehrt.* — Wo eine *seitliche* Hälfte oder ein *ganz unregelmässiges Stück* aus der *Dicke* des Krystalles staarig alterirt ist, unterliegt die Diagnose *keiner* Schwierigkeit, da die anatomischen Veränderungen (S. 675) sich dem Beobachter ganz unverhüllt präsentiren.

b. Der Schichtstaar ähnelt, wenn er völlig ausgebildet ist, sehr stark dem *weichen Kernstaare.* Doch unterscheidet sich die *reine Form* desselben hinlänglich dadurch, dass sich die, meistens sehr zarte und bläulich durchscheinende, oft jedoch auch dichtere und dann mehr hellweisse Trübung nicht etwa gegen den *Pol* hin an Intensität *verwäscht*, sondern *fast gleichmässig* vertheilt und eher *am Rande* des cataractösen Stratums gesättigter ist. Ein zweiter wichtiger Unterschied besteht darin, dass die trübe Schichte sowohl an ihrer convexen *Vorderfläche* als an ihrem *Aequator* sich *scharf* gegen die überlagernden pelluciden Strata *abgrenzt* und scharf abgegrenzt *bleibt*, so lange der Schichtstaar *stationär* ist: daher man aus einer wolkigen oder streifigen Trübung der *oberflächlichen* Schichten auf ein *Fortschreiten* des Processes, auf den Uebergang des Schichtstaares in einen weichen *Totalstaar*, schliessen darf.

Besonders klar treten diese Verhältnisse hervor bei der Untersuchung mit dem *lichtschwachen Augenspiegel.* Das cataractöse Stratum zeigt sich bei *senkrecht* auffallendem Lichte als ein kreisrunder, scharf begrenzter *dunkler* Fleck, in dessen *Centrum* der Augengrund röthlich durchscheint, und *an dessen Rande vorbei* man sehr deutlich die Netzhautgefässe u. s. w. sehen kann. Am auffälligsten jedoch zeigen sich die Eigenthümlichkeiten des Schichtstaares bei Benützung der *schiefen Focalbeleuchtung.* Die Randtheile der oberflächlichen *pelluciden* Strata präsentiren sich dann als eine breite *dunkle* ringförmige *Zone,* welche zwischen die Köpfe der Ciliarfortsätze und den Gleicher der cataractösen Schichte zwischengeschoben ist und sich von letzterer vermöge ihrer Schwärze sehr deutlich und mit scharfer Grenze abhebt.

Hält man dieses alles fest, so unterliegt es auch keiner Schwierigkeit, den *Schichtstaar in seinem ersten Beginne* als solchen zu erkennen, also zu einer Zeit, in welcher er sich noch als eine wolkig diffuse oder speichenartig gestreifte und feinpunktirte *Zone* darstellt, die von ihrem peripheren scharfen Rande aus sowohl nach hinten als nach vorne gegen die beiden Pole der Schichte sich mehr und mehr ausbreitet.

Eben so wenig können dann aber auch diagnostische Zweifel auftauchen, wenn der Schichtstaar bereits *in secundären Wandlungen* begriffen ist, die trübe Schichte allmälig zu zerklüften beginnt und durch die Spalten und Lücken der pellucide *Kern* wieder zum Vorscheine kömmt. Gewöhnlich findet man dann im *vorderen Pole* des betreffenden Stratums

eine Anzahl *kreideähnlicher* Punkte, welche sich mannigfaltig gruppiren, mitunter wohl auch eine *sternförmige* Figur zusammensetzen. Es lagern dieselben in der Mitte einer zarten bläulichen spinnengewebeartigen, mit weissen Punkten und irregulären Streifen durchsetzten Zone, welche gegen den Rand der Schichte hin sich mehr und mehr verdichtet, so dass sie nur kleine Lücken erkennen lässt und endlich ganz scharf abgesetzt ist. In der Regel erweiset sich *der Linsendurchmesser* unter solchen Verhältnissen *verkleinert*, der äusserste *pellucide Rand* der Linse erscheint unregelmässig verzogen und steht stellenweise beträchtlich ab von den Köpfen der Ciliarfortsätze, während die *Volumsabnahme* des Krystalles ausserdem noch durch das *Schwanken* der Iris und durch das *Zurücktreten* der vorderen Kapsel hinter die Ebene der Pupille zum Ausdrucke kömmt.

c. *Der Centralkapselstaar* stellt sich dem beobachtenden Auge als ein mohn- bis hirsekorngrosses, selten umfangreicheres, kreideweisses oder knorpelähnliches, rundliches Knötchen dar, welches *in der Ebene der Pupille* lagert und von deren Schwärze sehr deutlich absticht. Er ist bald ganz *scharf* begrenzt, bald von einem *wolkig* verschwommenen bläulichen Hofe umgeben. Mittelst der schiefen Focalbeleuchtung lässt sich dieser Hof sehr deutlich zur Wahrnehmung bringen, oft selbst in Fällen, wo er dem freien Auge zu fehlen scheint. Häufig erkennt man auf der *Höhe* des Knötchens auch ein kleines Häufchen von *Irispigment* und in dessen Umgebung eine strahlige *Faltung* der Kapsel.

Selten finden sich *zwei oder mehrere* derartige Knötchen im Bereiche der Pupille und dann ist der Centralkapselstaar öfters nichts anderes, als das Rückbleibsel einer über die *ganzen Vorderschichten* der Linse ausgebreiteten und secundär metamorphosirten *partiellen* Cataracta (S. 674).

Ist das Knötchen *zapfenartig* nach hinten verlängert (*Cataracta pyramidalis*), so ist es natürlich um so auffälliger. Es tritt dann öfters merklich *über* die Ebene der Pupille *hervor*, oder ragt gar *hornähnlich* in die Kammer hinein.

B. Die mit dem Staare verknüpften Sehstörungen resultiren zum Theile aus der *Diffusion* und *Absorption* des Lichtes in der optisch ungleichartig gewordenen Linsensubstanz, zum anderen Theile aber aus den mannigfaltigen *Verkrümmungen*, welche die beiden *Oberflächen* des Krystalles so häufig erleiden.

In *ersterer* Beziehung gilt nahezu dasselbe, was von den *Corneal*trübungen gesagt wurde; es sind die auf Diffusion und Absorption beruhenden Sehstörungen bei beiden diesen Zuständen nahezu dieselben (Siehe S. 122).

Doch wird von *cataractösen* Trübungen unter übrigens gleichen Verhältnissen weit *weniger* zerstreutes Licht auf die centralen Netzhauttheile geworfen, ein Unterschied, welcher sich in sehr auffälliger Weise geltend macht bei *minder dichten* und besonders bei den auf *einzelne* Schichten beschränkten Obscurationen. Nicht nur, dass *periphere* derartige Trübungen, wie sie z. B. bei beginnendem Corticalstaare vorkommen, von der Regenbogenhaut vollständig *gedeckt* werden; auch *centrale* Trübungen beirren das Gesicht in einem viel *geringeren* Grade, als *gleich dichte* und *gleich ausgebreitete Hornhaut*flecke.

Es kömmt hierbei in Betracht, dass von dem seitlich auffallenden diffusen Lichte schon viel durch die spiegelnde und stark convexe Oberfläche der *Cornea*

zurückgeworfen wird, also die Linse nicht mehr trifft; hauptsächlich aber, dass die *Regenbogenhaut* unter gewöhnlichen Verhältnissen die grössere Hälfte des Krystalles deckt und wie ein durchlöchertes *Diaphragma* wirkt, sowie dass die Oberfläche des Linsenkörpers eine viel *geringere Wölbung* als die Cornea besitzt. Das die *Seitentheile* der Hornhaut passirende, schon geschwächte, diffuse Licht trifft demnach unter sehr *grossem Winkel* auf die Mitte der vorderen Linsenfläche, verliert daher durch *Reflexion* nochmals bedeutend an Intensität und vermag nur ein sehr *lichtschwaches Spectrum* über die *vorderste* Zone der Netzhaut zu ergiessen. Das von *vorne* kommende directe Licht aber erleidet, da es nahezu *senkrecht* auf die Linse fällt, eine verhältnissmässig *geringe* Zerstreuung und geht fast ungeschwächt durch, kann daher *scharfe* Bilder von *grossem* scheinbaren Glanze auf der Netzhaut entwerfen.

In der That nehmen Kranke, welche mit *unreifem Kernstaare* oder mit *Schichtstaar* behaftet sind, grössere Objecte in mittleren Entfernungen öfters ganz gut aus und pflegen auch grössere Druckschriften anstandslos, obgleich nicht anhaltend, zu lesen, besonders wenn die fehlerhafte Einstellung des dioptrischen Apparates durch entsprechende Brillen neutralisirt und das *diffuse* Licht möglichst beseitigt, überdies auch die Pupille wegen geringer Erleuchtung des Gesichtsfeldes weiter wird. Selbst *Corticalstaare*, welche über die *Pole* reichen, schliessen nicht nothwendig die Fähigkeit der Selbstführung aus und bei *iritischen Auflagerungen auf die Vorderkapsel*, auch wenn die *Pupille* vollkommen *abgeschlossen* und das von ihr umgrenzte Stück der Linsenoberfläche *ganz gedeckt* ist, staunt man oft über die Schärfe des Gesichtes. Besonders auffällig ist die *Geringfügigkeit* der Sehstörung, wenn es gelingt, das *seitliche* diffuse Licht abzuschneiden, und wenn die *Objecte* gut beleuchtet sind; daher denn auch solche Kranke auf jede mögliche Weise das Auge zu *beschatten* und die Gegenstände in gutes Licht zu bringen suchen, den Kopf meistens *gesenkt* tragen, in dem Gebrauche *dunkler Gläser* und breiter *Augenschirme* eine wesentliche Erleichterung finden, die abendliche *Dämmerung* und das Licht *trüber* Tage als besonders günstig hervorheben u. s. w.

Bei *dichten* und *ausgebreiteten*, namentlich aber auf eine *grössere Anzahl* von Schichten ausgedehnten, cataractösen Trübungen werden diese Vortheile indessen reichlich aufgewogen durch die Vergrösserung der *Lichtabsorption*, also durch die *Verminderung* des scheinbaren Glanzes der Netzhautbilder. Bei Cataracten, welche auf den *Kern* beschränkt sind, bei reifen *harten* und *weichen Kernstaaren*, bei gewissen *partiellen Staaren*, lässt sich durch *Erweiterung* der Pupille, also dadurch, dass die *pellucide Linsenperipherie* dem directen Lichte erschlossen wird, dieser Verlust allerdings bis zu einem gewissen Grade *ausgleichen* und mindestens die *seitliche* Partie des Gesichtsfeldes zur deutlicheren Wahrnehmung bringen; so wie aber die Trübung nahe bis zum *Rande* der Linse vorgeschritten ist, und dies ist bei *reifen* Staaren die Regel, werden äussere Objecte nicht mehr in *deutlichen* Bildern auf der Netzhaut dargestellt und der Durchmesser des Sehloches hat nur mehr Einfluss auf die grössere oder geringere Erleuchtung des *Spectrums*. Es erscheint dieses dem Kranken unter gewöhnlichen Verhältnissen meistens als ein *gleichmässig* über das ganze Gesichtsfeld ergossener *Nebel* von weissbläulicher, weisser, gelblicher, bei reinen und stark gefärbten Kernstaaren wohl auch bräunlicher, sehr selten röthlicher Farbe. Fällt blos *directes* Licht auf, sieht der Kranke aus einem dunklen Raume auf eine helle Kerzenflamme, den Mond u. s. w., so zeigt sich ein *begrenztes* Spectrum von rundlicher oder ovaler Form, dessen Randtheile heller, das Centrum

aber, wegen der gegen den Pol zunehmenden Dicke der Linse, dunkler ist.

Die solchermassen begründete Abschwächung des die Netzhaut treffenden Lichtes ist wirklich eine sehr bedeutende. Es erhellt dieses am deutlichsten aus den dunklen *Schatten*, welche *partielle* und nur einen *Theil* der Pupille verlegende cataractöse Trübungen, z. B. kleine sclerosirte Kerne, Centralkapselstaare, einzelne Zacken eines beginnenden Corticalstaares u. s. w. unter günstigen Verhältnissen auf die Retina werfen und welche von dem Kranken in der Gestalt von *Scotomen* wahrgenommen werden. Dieselben lassen sich besonders deutlich durch die *entoptische* Untersuchungsmethode zur Anschauung bringen (Siehe Scotome).

Es ist in Betreff dieses Symptomes von hohem Belange, dass die in dem Bereiche der Pupille gelegenen cataractösen Trübungen die bereits *convergent* gemachten Strahlenkegel in einem viel *kleineren* Durchmesser schneiden, bei gleicher Ausdehnung demnach bei weitem *mehr* schwächen, als entsprechende *Hornhaut*trübungen. Dazu kömmt, dass die Staarbildung fast immer mit einer *Abnahme der Accommodationsbreite* und mit einem abnormen *Brechzustande* des dioptrischen Apparates verknüpft ist, dass sonach die von den Linsentrübungen ausgehenden Schattenkegel mit einem beträchtlichen *Durchmesser* auf die Netzhaut treffen.

So ist *beim Kernstaare* nicht nur die Accommodation sehr stark beeinträchtigt, sondern wegen *Abflachung* der Linse auch meistens eine hochgradige *hypermetropische* Einstellung gegeben. Bei *weichen* Staaren dürfte im Gegentheile eher eine *myopische* Einstellung anzunehmen sein. Thatsächlich wird diese häufig beim *Schichtstaare* beobachtet *(Donders)* und gehört bald einem angeborenen fehlerhaften *Bau* des Bulbus auf Rechnung, bald ist sie *erworben* und erklärt sich aus dem Umstande, dass die Gesichtsobjecte behufs genaueren Sehens dem Auge unverhältnissmässig *nahe* gehalten werden müssen. Bei *geschrumpften* Staaren aller Art ist der dioptrische Apparat selbstverständlich für *negative* Entfernungen eingerichtet; ausserdem aber macht sich die mit der Verkleinerung der Linse verknüpfte *Faltung* der Kapsel durch beträchtliche *Verzerrung* der Spectra oder der etwa noch ermöglichten Netzhautbilder geltend.

Beim *Centralkapselstaare* ist ausser der häufigen Volumsverminderung des Krystalles die *Runzelung* der das Knötchen umgebenden Kapselportion eine Quelle sehr beträchtlicher Sehstörungen.

Complicationen. Am meisten ins Gewicht fallen die auf Gewebswucherung fussenden *materiellen* Veränderungen der *gefässhaltigen* Binnenorgane des Augapfels und die darin begründeten Functionsstörungen des *lichtempfindenden Apparates*. Es sind solche Complicationen mit *Amblyopie* oder *Amaurose* in der Mehrzahl jener Fälle gegeben, in welchen sich der Staar unter dem Einflusse von *Entzündungen* der Binnenorgane entwickelt und ausgebildet hat. Bei der *Cataracta calcarea, cholesteatinica, fibrosa, ossea* und deren Mischformen ist die Amaurose sogar ein *fast constanter* Begleiter.

Gewöhnlich deuten unter solchen Umständen gewisse *äusserlich* wahrnehmbare *Symptome* auf jene Alterationen mit grösserer oder geringerer Bestimmtheit hin, wie z. B. auffällige Härte oder Weichheit des Bulbus, Erweiterung der im Episcleralgewebe streichenden Ciliargefässstämme, beträchtliche Verengerung oder Erweiterung der Kammer, Atrophie der Iris, Unbeweglichkeit oder Trägheit, Verschluss oder Abschluss der Pupille u. s. w. Doch können *einzelne* oder *mehrere* dieser Symptome vorhanden sein, *ohne* dass Amblyopie oder Amaurose, oder überhaupt unheilbare Alterationen des lichtempfindenden Apparates bestehen, und umgekehrt kommen gar nicht selten sehr tief in die Organisation der betreffenden Theile eingreifende Processe vor, z. B. reine Netzhautentzündungen, Netzhautabhebungen, entzündliche Sehnervenleiden, exsudative Aderhautentzündungen etc., welche in keinem Stadium ihres Verlaufes sich durch Veränderungen der *äusserlich* sichtbaren Theile des Bulbus verrathen. Ueberdies resultiren solche Functions-

störungen öfters aus *angeborenen* Bildungsfehlern, worauf ganz besonders bei der Cataracta *adnata* Rücksicht zu nehmen ist. Bei *einseitigen* Staaren, welche sich in dem *Kindesalter* entwickelt haben, ist die complicirende Amblyopie nicht selten eine blosse Folge der dauernden *Vernachlässigung* des Auges.

Insoferne nun eine derartige Complication von allergrösstem, ja geradezu *entscheidenden* Einflusse auf die Prognose ist, ergibt sich aus dem Gesagten die dringende Mahnung, bei Gegebensein einer Cataracta und besonders *vor operativen Eingriffen* nicht nur alle *objectiven* Erscheinungen, welche auf materielle Veränderungen der gefässhältigen Binnenorgane des Augapfels hindeuten, auf das Sorgfältigste zu erforschen, sondern auch die *subjective* Seite des Krankheitsbildes, vornehmlich das *Quantum* und *Quale der Lichtempfindung*, einer eingehenden Untersuchung zu unterziehen. Ganz vorzüglich nothwendig ist dies, wo ein schön entwickelter *Kapselstaar* nebenbei gegeben ist.

Wenn man die Functionstüchtigkeit des lichtempfindenden Apparates allein aus der *Lebhaftigkeit des Spieles der Pupille* bemessen wollte, so liefe man Gefahr, in einer nicht ganz geringen Zahl von Fällen diagnostischen Irrthümern anheimzufallen; da eben der Pupillarrand nicht selten durch hintere Synechien *fixirt* ist und anderseits das Lichtempfindungsvermögen schon um ein Bedeutendes *vermindert* sein kann, ohne dass die Reaction der Pupille auf Lichtwechsel sonderlich geschwächt erscheint.

Die *verlässlichsten* Schlüsse dürften sich in dieser Beziehung aus der *Entfernung* ziehen lassen, aus welcher ein cataractöses Auge im *verdunkelten* Zimmer das Licht einer Kerze wahrzunehmen im Stande ist. Im allgemeinen gilt als Regel, dass bei *gemischten* und *weichen* Totalstaaren, wo die Diffusion des auffallenden Lichtes eine vollständige ist, das Hell der Lampe auf 15 Fuss und etwas darüber *deutlich* unterschieden wird, worüber man sich leicht vergewissern kann, wenn man die Flamme abwechselnd deckt und wieder freilässt. Bei *unreifen* Cataracten, bei ausgebildeten *Kernstaaren*, bei *Schichtstaaren*, so wie bei der Cataracta *discoidea* und *siliquata* ist unter Voraussetzung der *Normalität* der übrigen Bulbusorgane die *Distanz* natürlich eine *grössere*, indem hier viel *directes* Licht durchgeht und sich zu einem Spectrum von grösserem scheinbaren Glanze concentrirt. Wird der nebenhergehende Fehler der *dioptrischen Einstellung* durch entsprechende *Brillengläser* aufgehoben und das Spectrum sonach *verkleinert*, so kann die Distanz, in welcher die Lampe wahrgenommen wird, sogar um ein *Bedeutendes* wachsen. Besteht hingegen *Amblyopie*, so ist jene Entfernung eine *vielmal geringere* und um so kürzere, je höher der Grad der Functionsstörung gediehen ist. Bei *angeborenen regressiven flüssigen* Staaren gibt übrigens auch *prompte quantitative* Lichtempfindung *keine* genügende Grundlage für *günstige* Prognosen. Es sind solche Cataracten nämlich sehr dünn, durchscheinend und zerstreuen darum wenig Licht. Hier muss die Unterscheidung grösserer *Objecte* gefordert werden, wenn es sich darum handelt, Functionsstörungen der Netzhaut *auszuschliessen*. In der That ist es nichts Seltenes, dass solche Kranke auch *kleinere* Objecte ganz gut ausnehmen *(Graefe)*.

Von Nutzen ist auch der Gebrauch *farbiger* Gläser, welche vor das zu untersuchende Auge gehalten werden, indem sich aus der Fähigkeit, *verschiedene Farben* und besonders *verschiedene Töne derselben Farbe* zu unterscheiden, sehr sichere Schlüsse auf den Grad der Functionstüchtigkeit des lichtempfindenden Apparates basiren lassen.

Einschränkungen und *Unterbrechungen des Gesichtsfeldes* wird man erkennen, wenn man die Flamme einer Kerze oder eines Wachsstockes u. dgl. in geringer Entfernung vom Auge im Gesichtsfelde herumführt und die Orte bemerkt, aus welchen das Licht sehr schwach oder gar nicht wahrgenommen wird.

Auch die *subjectiven Lichterscheinungen*, welche entzündliche Processe der tieferen Binnenorgane des Augapfels sehr oft begleiten, sind wohl zu beachten. Doch muss hierbei berücksichtiget werden, dass *im Staarmagma* vorhandene *Cholestearinkrystallhaufen* bei günstiger Beleuchtung ähnliche Phänomene, das Sehen von Funken, farbigen Ringen u. s. w. bedingen können. Der Umstand, dass derartige subjective Lichterscheinungen blos im *hellen Lichte* hervortreten und von

der *Circulation des Blutes* unabhängig sind, lässt sie leicht von den Aeusserungen *krankhafter Netzhauterregung* unterscheiden.

Ursachen. 1. Es entwickelt sich der Staar meistens *ohne alle nachweisbare örtliche Veranlassung.*

a. Der Process *beginnt öfters schon vor Eintritt der allgemeinen Involution des Körpers*, im Mannesalter, in der Jünglings- oder Kindesperiode. Nicht selten wird er sogar mit auf die Welt gebracht (*Cataracta adnata*) und ist dann oft mit *Bildungsfehlern* des Augapfels, z. B. myopischem Bau, Mikrophthalmie etc. oder mit den Folgen *intrauterinaler Iridochorioiditis* (*Pagenstecher*) und darin begründeten *Functionsstörungen* der Binnenorgane, namentlich der *Netzhaut*, vergesellschaftet. In manchen Fällen lässt sich eine *Vererbung* des Uebels nachweisen; doch kommen auch *staarfreie* Elternpaare vor, deren Kinder in der *Mehrzahl* oder *Gesammtheit* frühzeitig an Staar *erkranken*, oder cataractös *geboren* werden (*Hasner*, *Froebelius*, *Schön*).

Die *allergewöhnlichste* Cataractform des *jugendlichen* Alters ist der *Schichtstaar*. Es zeigt sich derselbe in den *früheren* Lebensperioden weitaus häufiger, als *alle* anderen Staarformen *zusammengenommen*. Ihm reiht sich, was die *Häufigkeit* anbelangt, der *weiche* und *flüssige Totalstaar* mit seinen mannigfaltigen secundären Wandlungen an. *Weiche Kernstaare* und die *übrigen* partiellen Cataracten, so weit sie auf *spontaner* Bildung beruhen, sind schon recht seltene Erscheinungen.

Der *Schichtstaar* wird in einem *höchst auffälligen* procentarischen Verhältnisse beobachtet neben Zeichen vorausgegangener Erkrankungen des Gehirnes und seiner Häute, neben rachitischen, durch Querriffung der Flächen ausgezeichneten Zähnen, neben hydrocephalischer Schädelform und öfters auch neben ungenügender geistiger Entwickelung. Man glaubt daher mehrseitig, ihn aus Functionsstörungen des Gehirnes ableiten zu müssen, indem man annimmt, dass diese durch gewisse zeitweilige Alterationen der Gesammternährung einen nachtheiligen Einfluss auf die in der Entwickelung und im Wachsthume begriffenen Fasern der Linse so wie des Zahnschmelzes ausüben (*Horner*, *Davidsen*). Andere halten dafür, dass der Schichtstaar immer erst *nach* der Geburt zu Stande komme, und meinen, dass starke *Erschütterungen* des Linsensystemes bei Convulsionen, beim Keuchhusten u. s. w. den nächsten Grund abgeben (*Arlt*). Es ist bei diesen Hypothesen allerdings schwer zu begreifen, wie die erwähnten pathogenetischen Momente auf einzelne, dem Kern nahe Schichten wirken sollen, während die anderen unberührt bleiben. Die Voraussetzung nämlich, dass die den Schichtstaar bildenden Faserlagen erst *nach* der Geburt, zur Zeit der Einwirkung jener Schädlichkeiten, entstehen und der Linse von Aussen her angelagert werden, ist eine falsche; da der Krystall im *extrauterinalen* Leben nur in äquatorialer, keineswegs aber in sagittaler Richtung wächst (S. 660). Immerhin besteht die Fähigkeit der perinuclearen Schichten, sich *isolirt* zu trüben, als unzweifelhafte Thatsache und kömmt auch in der Entwickelung des *Linsengreisenbogens* zum objectiven Ausdrucke. Man hat den letzteren Umstand sogar benützt, um den Schicht- und den Kernstaar pathogenetisch *nahe verwandt* darzustellen (*Förster*). Uebrigens wurde die Ausbildung der Perinuclearcataracta auch als Folge der *Iritis*, so wie an *luxirten* Linsen beobachtet (*Graefe*, *Hirschmann*). Es kann wohl sein, dass der statistisch gut begründete Zusammenhang zwischen Schichtstaar und Gehirnleiden schon aus der *fötalen Periode* herrührt und der erstere gewöhnlich blos in der *Anlage* zur Welt gebracht wird, um dann bei einer die Ernährungsverhältnisse der Linse beeinträchtigenden Gelegenheit hervorzutreten. Die auffällige Häufigkeit, in welcher der Schichtstaar sich bei der stets angeborenen *Ectopie* und in *spontan* luxirten Linsen einstellt, so wie die constante *Doppelseitigkeit* desselben sprechen einer solchen Ansicht das Wort.

b. In der grössten Mehrzahl der Fälle kömmt es erst jenseits des 45. Lebensjahres, *nach Eintritt der allgemeinen Involution*, zur Staarbildung;

daher diese denn auch vornehmlich als eine *Greisenkrankheit* gilt. Die *Männer* leiden in einem grösseren procentarischen Verhältnisse als die *Weiber*. Es scheint, dass *atheromatöse Degenerationen der Gefässe* in den vorderen Netzhautpartien und in der Chorioidea *(Mooren)* dabei eine sehr wichtige Rolle spielen. Jedenfalls ist es sehr beachtenswerth, dass senile Cataracta und Netzhautödem so häufig combinirt gefunden werden. Letzteres hat aber seine hauptsächlichste Quelle eben in jenen Gefässentartungen *(Iwanoff)*.

c. Es ist möglich, dass ausschweifendes Leben, übermässiger dauernder Kummer, die Säufer- und Wechselfieber-Cachexie, Blutarmuth *(Mooren)* etc. mit zu den *entfernteren* Ursachen des Staares gerechnet werden dürfen, oder wenigstens das Auftreten des cataractösen Processes beschleunigen und begünstigen. Es stimmt damit die Beobachtung überein, nach welcher cataractöse Individuen *diesseits* der 50ger Jahre häufig sehr geschwächte, elende, herabgekommene, kränkliche Leute sind.

Sicher besteht ein solcher ätiologischer Zusammenhang zwischen Cataracta und der *Zuckerruhr*. Diabetiker, besonders *Männer (Lecorché)*, werden in einem auffallend *hohen procentarischen* Verhältnisse staarblind und dieses zwar in einem Lebensalter, in welchem sonst der Beginn eines cataractösen Processes zu den Ausnahmen gehört.

Es ist *nicht* der erwiesene Zuckergehalt *(Carius)* oder die mehrseitig behauptete *Säuerung* der dioptrischen Medien, welche etwa auf *chemischem* Wege den Zerfall der Linse bedingen, sondern *die hochgradige Depascenz* des Gesammtorganismus, welche sich gleich der vorgerückten senilen Involution auch in der Linse geltend macht, wie daraus hervorgeht, dass die Cataracta fast immer nur bei *sehr hochgradig* entwickeltem Diabetes und erst in den *späteren Stadien* der Krankheit, nachdem der Körper sehr herabgekommen ist, und oftmals zu einer Zeit auftritt, in welcher die Zuckerproduction schon sehr *abgenommen* hat *(Lecorché)*.

Es hat übrigens der Staar der Diabetiker *keine anatomischen Besonderheiten*. Er ist meistens ein *weicher* und entwickelt sich *rasch*, weil die Zuckerruhr gewöhnlich Individuen im Jünglings- oder im kräftigen Mannesalter befällt. Kömmt der Diabetes im *höheren Alter* zum Ausbruche, so ist auch der davon abhängige Staar ein *gemischter mit grossem sclerosirten* Kerne.

Eigenthümlich und vor therapeutischen Eingriffen wohl zu berücksichtigen ist indessen die verhältnissmässig grössere Häufigkeit der Complication mit *Amblyopie*. Es geht die letztere in den meisten Fällen vom Gehirne oder von einem oder dem anderen Sehnerventruncus aus und charakterisirt sich gleich den anderen Cerebralamaurosen durch Verdunkelung im Gesichtsfelde und durch die Erscheinungen des Schwundes im Sehnerveneintritte, durch dessen hellere weisse Färbung, grössere Opacität, auffällige Verdünnung der arteriellen Centralgefässstücke etc. *(Lecorché)*.

Es braucht nicht erst erwähnt zu werden, dass diese Amblyopie auch *ohne Cataracta* bei *Diabetikern* auftritt und dass die effective *Störung des Gesichtes* unter allen Verhältnissen um so grösser ausfallen müsse, als bei dem allgemeinen Verfalle des Nerven- und Muskelsystemes fast constant eine wahre *Parese* oder *Paralyse des Accommodationsapparates* neben hochgradigem Diabetes einhergeht. (S. 245.)

In neuerer Zeit ist auch die *Kriebelkrankheit* (Raphanie, Ergotismus) als eine Ursache der Cataractbildung nachgewiesen worden *(J. Meyr)*. Der Staar entwickelt sich meistens langsam und ist, insoferne die Grundkrankheit am häufigsten *jugendliche* Individuen befällt, in der Regel ein *weicher*.

Es ist noch nicht ausgemacht, ob das Gift vermöge seiner specifischen Einwirkung auf das *Ciliarsystem* die *Ernährung* des Krystalles beeinträchtigt, oder ob die *Krämpfe*, welche als Hauptsymptom des ganzen Leidens fungiren, auf *mechanische* Weise zur Cataracta führen.

In einem Thale des Bregenzer Waldes wurde bei 3 Familien die wahrscheinlich erbliche Entwickelung einer *eigenthümlichen Hautkrankheit* und eines constant damit verbundenen Staares beobachtet. Die Hautkrankheit zeigt sich immer in den ersten Lebensmonaten, und ist durch eine marmorartig gezeichnete Röthung, welche später zu netzförmigen *Narben* führt und in einer *fettigen* Degeneration des Papillarkörpers und Rete Malpighi zu bestehen scheint, charakterisirt. Mit dem vierten bis sechsten Lebensjahre kömmt es dann immer zur Staarbildung und zwar an *beiden* Augen rasch nach einander *(Rothmund)*.

2. In einer anderen Reihe von Fällen liegt die nächste Ursache der Staarbildung *in Entzündungen der Binnenorgane des Augapfels*, insbesondere der *Vordertheile der Gefässhaut*. Es kann die Entzündung in *mannigfaltiger* Weise die Quelle von Nutritionsstörungen der Linse werden und so auf *verschiedenen* Wegen zur Cataracta führen.

Oftmals wird die *Zellenschichte der Kapsel* und selbst die Linse in entzündliche *Mitleidenschaft* gezogen, dadurch in ihrer Organisation wesentlich alterirt und so eine unerlässliche Bedingung zum normalen Fortbestande des Krystalles aufgehoben. In anderen Fällen wird die Cataracta zunächst dadurch begründet, dass der entzündliche Process mit dem *Schwunde der gefässreichen Binnenorgane* des Augapfels endet und solchermassen die Hauptquelle der Ernährungsstoffe für die Linse verstopft wird. Sehr oft liegt der nächste Grund der Staarbildung in *Beeinträchtigungen* des freien *Stoffaustausches* wegen *Productauflagerungen* auf die Vorderkapsel. Wenn solche Producte einen *grösseren Theil* der Kapsel decken, geht meistens die ganze Linse staarig zu Grunde. Beschränken sich aber die Auflagerungen auf eine *kleine* Quote der Kapseloberfläche, so bleibt wohl auch der Staar ein *partieller*.

Es versteht sich von selbst, dass in vielen Fällen diese *pathogenetischen* Momente bei der Erzeugung und weiteren Ausbildung des Staares *zusammenwirken*.

Ob *Vermischung des Kammerwassers mit extravasirtem Blute* u. s. w. *an und für sich* eine Staarbildung bedingen könne, ist nicht ganz entschieden. Wahrscheinlicher ist es, dass die nebenhergehende *Entzündung* und die *Auflagerung von Gerinnseln* auf die Vorderkapsel den Grund abgeben.

Mitunter nehmen *massige Blutextravasate im Kammerraume* einen sehr eigenthümlichen und nachhaltigen Einfluss auf die *weitere Gestaltung* einer sich entwickelnden Cataracta. Es dringt nämlich das im Kammerwasser gelöste *Hämatin* durch die Kapsel und *färbt* die oberflächlichen Schichten der allmälig zerfallenden Linse roth. Später scheidet es sich im Staarmagma theilweise wieder aus und man findet es dann gewöhnlich massenhaft unter der Gestalt dunkler pigmentähnlicher Körnchen und Grumen *im Staarbreie* eingelagert *(Beger)*. Seltener stösst man auf Gruppen schöner dunkelpurpurner oder schwarzer *Hämatoidinkrystalle*. Bei der *secundären* Metamorphose wird das Magma, wohl in Folge der complicirenden Entzündungen, sehr dicht, fast knorpelhart, ohne sehr an Volumen abzunehmen, daher solche Staare meistens sehr *gross* erscheinen. Gleichzeitig gewinnt aber wegen Resorption der löslich gewordenen Bestandtheile das umgewandelte Hämatin immer mehr das Uebergewicht und gibt endlich der *Oberfläche* des Staares eine purpurbraune bis dintenschwarze Farbe. Da das Hämatin nicht bis zum Kerne vordringt, sind die Veränderungen des letzteren auch die gewöhnlichen, doch scheint er *öfter* zu *sclerosiren*. Man hat solche Staare ganz *vorzüglich* unter dem Namen „*Cataracta nigra*“ beschrieben und mit Recht strenge gesondert von jenen schwarzen *Kernstaaren* (S. 665), welche nichts anderes als der Ausdruck einer *sehr weit vorgeschrittenen Sclerose* sind. Ihre Erkennung ist bei Benützung der schiefen Focalbeleuchtung und des Augenspiegels nicht schwer; die erstere lässt sehr deutlich den braunen oder grauschwarzen Ton, den matten Glanz und die durch die Reste des Gerinnsels allenfalls bedingten Unebenheiten der Linsenoberfläche zur Wahrnehmung bringen und durch den Augenspiegel erweist sich die absolute Opacität der Pupille. Bei der Untersuchung mit dem *freien* Auge indessen kann wegen der dunklen Färbung der Pupille der Staar leicht übersehen werden,

namentlich wenn die Pupille sehr eng ist. Der Zustand wird dann gerne für eine hochgradige *Amblyopie* gehalten. Es ist diese übrigens eine *gewöhnliche* Complication, erstlich weil Extravasate in der Kammer oft mit Hämorrhagien in der *Ader- und Netzhaut* vergesellschaftet sind, zweitens weil *massenhafte* Blutaustretungen gerne secundär durch *Schwund* der Theile zu Functionsstörungen des Auges Veranlassung geben.

3. Eine sehr wichtige Rolle in der Aetiologie der Cataracta spielen *Verletzungen des Linsensystems.*

a. Feine Stiche, welche nicht tief eindringen, *verheilen* in einzelnen Fällen, *ohne irgend eine Spur* zu hinterlassen. Es pflegt sich dann kurz nach der Verletzung rings um die Wunde eine Trübung einzustellen, welche grössten Theils durch die *Wucherung* der nachbarlichen Linsenelemente bedingt wird und später wieder verschwindet, indem die proliferirenden Zellen alsbald zur Norm zurückkehren. *Oefter* jedoch führt diese Wucherung zu *einer bleibenden Trübung*, in deren Mitte, an der Stelle der Kapselwunde, man eine dichtere *narbenähnliche* fettigkalkige Masse findet, es ist eine *partielle Cataracta traumatica* gegeben.

Indem nämlich die den Stichkanal umgebenden Linsentheile zerfallen und sich aufblähen, treten sie *in die Kapselwunde* hinein, oder erheben sich wohl auch etwas über deren Ränder (*Krystallflocke*), werden später theilweise resorbirt, theilweise aber verkalken sie, besonders wenn heftigere *Entzündungen* mitwirken. So entsteht eine Art *Pfropf*, welcher die Kapselwunde narbenähnlich schliesst, oftmals aber tief in die Linsensubstanz eindringt und mit einer neoplastischen *glashäutigen* Schichte, einer unmittelbaren Fortsetzung der *Kapselwundränder*, überkleidet zu sein pflegt.

Ausnahmsweise geschieht es, dass *ausgebreitete* Trübungen der Linse, selbst solche, welche durch *gröbere* Verletzungen, z. B. das Eindringen eines Bolzens, veranlasst wurden, sich bis auf geringe Reste wieder aufhellen und eine verhältnissmässig unbedeutende Störung des Sehvermögens zurücklassen (*Ressl, Rydl, Colsmann*).

In den meisten Fällen aber reicht eine *noch so feine* Kapselwunde beim Menschen hin, um *die ganze Linse zum staarigen Zerfalle zu bringen.* Es geht dieser Process immer unter einiger, oft unter einer sehr auffälligen, *Volumsvergrösserung* der sich zersetzenden Krystallsubstanz einher. In Folge dieser *Blähung* reisst die Kapsel nicht selten von den Wundwinkeln aus weiter ein, ein Theil der Staarmasse drängt sich hervor und wird resorbirt, während die Kapselzipfel sich *zurückziehen* und durch den verkalkenden Rest der Cataracta unter einander *verklebt* werden. Das Resultat ist eine *secundäre traumatische Cataracta.* Wo aber die Kapsel *nicht weiter einreisst*, wird deren Wunde bald durch die secundär metamorphosirenden Staarreste *geschlossen* und die Cataracta je nach den *Dichtigkeitsverhältnissen* des Krystalles durch *secundäre* Metamorphosen in einen *Kernstaar* mit fettigkalkiger Oberfläche, in einen *scheibenförmigen* oder *trockenhülsigen* Staar verwandelt.

Da übrigens die Verletzung an sich häufig *direct* zu heftigen *Entzündungen* der gefässreichen Binnenorgane des Bulbus führt, oder diese *indirect* anregt durch die Blähung der Staarmasse und durch die so bedingte mechanische Reizung der Iris, so kömmt es auch häufig zu eigentlichen *Kalkstaaren* oder zu *fibrösen Cataracten*, welche in der Regel mit ausgebreiteten oder totalen *hinteren Synechien* des Pupillarrandes verknüpft sind. Häufig findet man dann die *Iris und die Linse* durch derbe sehnige Balken oder Blätter *mit der Cornealnarbe verwachsen.* Ueberdies wird der *Bulbus* sehr gewöhnlich *atrophirt* wegen Theilnahme seiner *sämmtlichen* Bestandtheile am ent-

zündlichen Processe. Diese ist sogar in nicht wenigen Fällen so intensiv, dass das Endresultat eine wahre Phthise wird.

b. Je grösser die Kapselwunde, um so sicherer kömmt es zum *Totalstaare* und den letztgenannten Ausgängen der *Entzündung*, weil dann die Kapselwundränder sich *weit zurückziehen* können, ein *grösseres* Stück der Linse blosgelegt wird, der Humor aqueus demnach einen grösseren Einfluss gewinnt, folgerecht also auch die *staarige Zerfällung* eine *raschere* und die *Blähung* eine bedeutendere ist. *Besonders gefährlich* sind insoferne Kapselwunden bei Individuen *jenseits* der Pubertätsperiode, wo die Linse schon zu einem gewissen Grade von *Dichtigkeit* gelangt ist. Bei *Kindern* reizen geblähte Linsen weniger, vielleicht weil sie weniger Consistenz haben und weil auch die *Resorption* eine wahrhaft rapide ist, die Schädlichkeit also verhältnissmässig viel kürzere Zeit dauert. In der That wird bei Kindern eine verletzte Linse viel häufiger wieder grossen Theils *aufgesaugt, ohne* dass der Bulbus durch Entzündungen übermässig gefährdet würde, als bei Erwachsenen.

Uebrigens kommen, wenn auch sehr *selten*, doch Fälle vor, wo die Kapsel in *grosser* Ausdehnung und selbst durch eine *grössere Anzahl* von sich *kreuzenden* Schnitten oder Rissen getrennt und die *Linse tief* eingeschnitten worden war, trotz allem dem aber nur eine *partielle Cataracta* resultirt, in der man die einzelnen Wunden noch an entsprechenden blattartigen, senkrecht auf die Oberfläche gestellten, dichten sehnenähnlichen, theilweise fettigkalkigen Einlagerungen erkennt, welche von wolkig trüben Massen umgeben sind und sich deutlich von dem durchsichtig gebliebenen, meistens aber etwas vergilbten und sulzähnlich weichen Linsenreste abheben.

c. Am schlimmsten sind wohl *verunreinigte Wunden*, welche oft gesetzt werden, wenn kleine Metallsplitter, Theile von explodirten Kupferzündhütchen, Pulverkörner *(Mackenzie)* etc. mit grosser Gewalt an die vordere Bulbusfläche anspringen und, nachdem sie die Cornea mit oder ohne die Iris durchbohrt haben, *in dem Krystalle stecken* bleiben. Es haften diese Körper bisweilen ganz *oberflächlich in der Kapselwunde*. Wenn dann die umgebende Linsenpartie staarig zerfällt, werden sie *aus der Wunde gedrückt*, fallen im Kammerraume zu Boden und führen den Bulbus, da sie nicht leicht gefunden und entfernt werden können, unter den fürchterlichsten Qualen zur Atrophie oder Phthise. Oefters jedoch *dringen sie tiefer in die Linse ein* und werden alsbald von dem cataractösen Magma *vollkommen eingehüllt*. Nur in den allerseltensten Fällen erfolgt dann wieder eine *Aufhellung* bis auf die nächsten, den Eindringling umgebenden Theile, so dass das Sehvermögen halbwegs hergestellt wird *(Ressl, Wagner, Wecker)*. *In der Regel* kömmt es zum *Totalstaare*, ja gewöhnlich entwickelt sich eine *sehr heftige Entzündung*, welche den Bulbus *völlig zu Grunde richten* kann, zum *mindesten* aber ausgebreitete *hintere Synechien* des Pupillarrandes mit sich bringt und die Wandlung des Totalstaares in einen *Kalkstaar* oder *fibrösen Staar* verursacht. Ein wichtiges Symptom in den *späteren* Verlaufsstadien dieser Staare ist die tief *orangegelbe* oder *rostrothe Färbung der Kapselnarbe* und ihrer Umgebung. *Wo* sich diese Färbung findet, kann man mit grosser Wahrscheinlichkeit auf das Vorhandensein eines *metallischen* Körpers im Staare rechnen. Es kömmt dieses der Diagnose um so mehr zu gute, als die *Hornhautwunde* nicht immer eine *kennbare* Narbe hinterlässt und als die Kranken bisweilen gar nicht einmal von einer vorausge-

gangenen *Verletzung* etwas wissen, da die letztere oftmals mit ganz unbedeutenden Schmerzen verknüpft ist und daher übersehen wird.

4. In einzelnen höchst seltenen Fällen hat man als Ursache der Staarbildung *Entozoen* gefunden, welche sich durch die Kapsel in die Linse eingebohrt hatten. Es waren dies theils *Rund-*, theils *Plattwürmer* und wurden als *Filaria oculi humani, Monostoma lentis* und *Distoma oculi humani* beschrieben *(Nordmann, Gescheidt)*. In jüngster Zeit ist auch ein *Cysticercus* im Krystalle gefunden worden *(Graefe)*.

5. Eine weitere Quelle von Cataracten liegt in *centralen Durchbrüchen der Hornhaut*. Ist die hintere Geschwürsöffnung eine *sehr kleine*, so wird die Vorderkapsel auch nur in sehr geringem Umfange mit der Cornea verlöthet und die Verbindung unter dem Drucke des sich sammelnden Kammerwassers leicht wieder aufgehoben, worauf der an der Kapsel haften bleibende Pfropftheil entweder *resorbirt* wird, oder einen *Centralkapselstaar* veranlasst (S. 94). Uebersteigt der Durchmesser die Perforationsöffnung aber etwa eine halbe Linie, so ist die Losreissung der Kapsel viel schwieriger, in vielen Fällen *bleibt die Linse* durch den Narbenpfropf *mit der Cornea* und oft auch mit dem Pupillarrande *verwachsen* (Fig. 6, S. 95) Sie geht dann in der Regel sehr bald *staarig* zu Grunde und macht ihre secundären Metamorphosen unter dem Einflusse des die Verwachsung vermittelnden *Entzündungsprocesses* durch, wird also meistens eine *kalkige* oder *fibröse Cataracta*, deren beträchtliche *Schrumpfung* durch tiefe *Falten der Kapsel*, welche häufig strahlenförmig um den Verbindungspfropf angeordnet sind, zum Ausdrucke kömmt und stets auch mit bedeutender Zerrung und Verbreiterung der *Zonula* verknüpft ist.

Oftmals geschieht es bei *grösseren* Durchbrüchen, dass die in die Oeffnung vorgedrängte Kapselpartie unter dem Drucke momentaner Muskelcontractionen *berstet* und dass ein Theil oder fast die ganze Linse *entleert* wird, während die Kapsel zurückbleibt; ja bisweilen reisst sogar auch die *hintere Kapsel* ein und es ergiesst sich eine grössere oder kleinere Portion des *Glaskörpers*. Es kann ausnahmsweise unter solchen Verhältnissen geschehen, dass nur *ein Theil des Linsenrestes* staarig zerfällt, das Uebrige aber *durchsichtig* bleibt, also eine Cataracta *partialis* resultirt. In der Regel jedoch wird der *ganze Linsenrest* cataractös und zum *grössten* Theile aufgesaugt. Man findet dann am Ende den Staar in Form eines unregelmässig gestalteten, hanf- oder pfefferkorngrossen, *kalkigen* oder *knorpelähnlichen Knötchens* mit dem Pupillarrande an der *Hornhautnarbe angewachsen*. Wenn nach erfolgter Verlöthung der Linse die Cornea oder die Narbe selber *ectatisch* wird, so muss die Linse vermöge der Festigkeit des verbindenden Pfropfes natürlich *nach vorne folgen*, die *Zonula* wird immer mehr gedehnt und am Ende ringsum *eingerissen*, so dass die Cataracta nur mehr an der Narbe *in der Concavität des Staphylomes haftet* (Fig. 45, 46, S. 382, Fig. 48, S. 387).

6. Endlich sind *violente Zusammenhangstrennungen des Strahlenblättchens* unter den Ursachen des Staares zu erwähnen. Es können dieselben durch *Erschütterungen*, welche sich von dem Knochengerüste auf das Auge fortpflanzen und die Zonula sammt den dioptrischen Medien in starke Schwingungen versetzen, begründet werden. Am häufigsten werden sie jedoch veranlasst durch die *directe Einwirkung stumpfer Gewalten* auf das Auge, z. B. durch einen Peitschenhieb, einen Schlag, einen Stoss, welche den Bulbus nach einer Richtung hin *zusammendrücken* und vermöge der Incompressibilität der dioptrischen Medien eine compensatorische *Ausdehnung* der übrigen, nicht unmittelbar von der mechanischen Gewalt getroffenen Portionen der Bulbus-

wand, also eine momentane *Vergrösserung* des Ursprungskreises des Strahlenblättchens mit sich bringen.

a. In einzelnen Fällen ist der Riss ein *partieller*. Derselbe kann dann viele Jahre *verborgen* bleiben, da er nicht nothwendig binnen kurzer Zeit zur Staarbildung führt. Bei genauerer Untersuchung wird man indessen auf ihn aufmerksam gemacht werden durch das starke *Schwanken der Iris* bei raschen Bewegungen des Bulbus, durch das *Vorgedrängtsein* der einen und das *Zurücktreten* der anderen Regenbogenhauthälfte; durch die *Sehstörungen*, welche aus der Schiefstellung und der mangelhaften Fixation der Linse resultiren; durch die stark *myopische Einstellung* des Auges, welche eine Folge der bei Continuitätstrennungen der Zonula constanten Convexitätsvermehrung der Linse ist; endlich durch den gänzlichen Mangel der *Accommodation*. Bei Erweiterung der Pupille wird wohl auch die fehlerhafte Stellung, die Neigung oder Senkung der *Linse* direct zum Vorscheine kommen. In der Folge entwickelt sich bisweilen der *Schichtstaar (Graefe)*, häufiger aber eine *Totalcataracta*. Hat einmal *die Staarbildung begonnen*, so unterliegt die Diagnose keinerlei Schwierigkeiten und wird um so leichter, je weiter die *secundären* Metamorphosen vorschreiten, indem dann der Staar durch Schrumpfung oft ganz *unregelmässig* gestaltet wird und *die Zonula* von den Wundwinkeln aus immer weiter *einreisst*, also auch das *Schwanken der Iris und des Staares (Cataracta tremulans, Zitterstaar)* zunimmt, bis endlich der letztere *frei* wird und *in die Vorderkammer* fällt oder, bei mittlerweile eingetretener Verflüssigung des Glaskörpers, *frei im Auge herumschweift (Cataracta natans, Schwimmstaar)* und eine *mechanische* Ursache continuirlicher, oder fort und fort recidivirender *Entzündungsprocesse* abgibt.

b. In anderen Fällen *reisst sich* der Krystallkörper gleich von vorneherein *ringsum los* und wird *in die Vorderkammer getrieben*, wo er zwischen der Iris und der Cornea *eingekeilt* liegen bleibt. Die *Regenbogenhaut* erscheint dann stark nach rückwärts gedrängt, ihre Wölbung ist *verkehrt;* die *Pupille* ist meistens etwas erweitert und unbeweglich; die *Linse*, welche unter Verkürzung ihres Durchmessers eine mehr *kugelige* Form annimmt, macht sich, so lange sie ihre Durchsichtigkeit bewahrt, durch ihren eigenthümlichen Reflex, besonders durch den *Schattenring* bemerklich, welcher hinter ihrem freien Rande zur Wahrnehmung kömmt und von dem spiegelnden Glanze des letzteren stark absticht.

Sehr häufig stellen sich alsbald *intensive Entzündungen* ein, welche den Augapfel durch *Vereiterung* oder Atrophie zu Grunde richten. Es kann aber auch das *Gegentheil* geschehen und der in seiner Kapsel eingeschlossene Krystallkörper *Jahre lang* in der Vorderkammer lagern, ohne sonderliche Beschwerden zu veranlassen. Am gewöhnlichsten kömmt es zu *Iritiden*, welche bald *acut* auftreten, bald aber gleich ursprünglich bei geringer Intensität den *chronischen* Verlauf einschlagen und im Ganzen unschwer beschwichtiget werden können, oft jedoch erst, nachdem sie *Producte* geliefert haben, welche ständige Formen eingehen und den vorgefallenen Krystall in seiner Stellung dauernd *fixiren*. In der Regel *recidiviren* diese Iritiden über kurz oder lang, und die Recidiven wiederholen sich alle Augenblicke, so dass der Kranke selbst bei der grössten Vorsicht seines Lebens nicht froh werden kann. Wird der Linsenkörper nicht entfernt, so participirt am Ende auch die *Chorioidea* und *Netzhaut*, das Auge wird amaurotisch und *atrophirt*, ohne dass jedoch damit die Ruhe erkauft wird; vielmehr dauert die Empfindlichkeit fort und oftmals geht *erst jetzt* unter einem neuen entzündlichen Anfalle das Auge durch *Phthisis* verloren. Ueberdies ist es nichts Seltenes, dass die Iridochorioiditis auch auf dem *anderen* Auge zum Ausbruche kömmt und dieses in seiner Functionstüchtigkeit gefährdet.

Der Krystallkörper selbst kann Jahre lang einen gewissen Grad von *Durchsichtigkeit behalten*, oder doch nur an jenen Stellen staarig zerfallen, an welchen er durch *iritische* Producte *festhängt*. Immer jedoch nimmt er im Laufe der Zeit beträchtlich *an Umfang ab*, namentlich wird sein *Durchmesser* und später wohl auch die *Axe* verkürzt, während die *Linsensubstanz* selbst eine mehr schmutzig gelbliche Farbe annimmt. Zuletzt, obwohl bisweilen erst nach Jahren, beginnt eine wirkliche *cataractöse* Umwandlung an der Oberfläche und schreitet langsam gegen den Kern vor. Die *Schrumpfung* ist dann eine viel ausgiebigere und um so beträchtlichere, je *kleiner* der etwa schon vorhandene *sclerosirte Kern* ist und je *weniger intensiv* die durch den Vorfall bedingten und unterhaltenen *Entzündungen*

waren. Ausnahmsweise ist eine *völlige Auflösung* und *Resorption* der prolabirten Linse beobachtet worden *(Davis)*.

c. Wirkten *sehr intensive mechanische Gewalten* auf den Bulbus, so wird der aus seinen Verbindungen gerissene Krystallkörper wohl auch *in den Glaskörper hineingetrieben (Hasner)*. In einzelnen Fällen erleidet hierbei der *Glaskörper eine Drehung* und die Iris wird völlig nach hinten gestülpt *(Ammon)*. Meistens kömmt es in der Folge zu heftigen *Entzündungen der Binnenorgane*, um so mehr, als diese unter solchen Umständen gewöhnlich *ebenfalls Risse* davontragen, oder wenigstens von *Blutextravasaten* aus ihren Gefässen zu leiden haben. Ist nicht *Phthisis bulbi* das Resultat, so geht die Functionstüchtigkeit des Auges meistens durch *degenerative Atrophie der Gefässhaut* und des *lichtempfindenden Apparates* unter. Es *verflüssigt* dann gewöhnlich der Glaskörper und der *Krystallkörper* wird allmälig zu einer schrumpfenden *Cataracta natans*, welche bei den Bewegungen des Augapfels frei in dessen Höhle herumschwimmt und fort und fort Reizungszustände unterhält, wenn sie nicht früher schon durch *exsudative* Entzündungen *eingekapselt* und mit einem Theile der hinteren *Augapfelwandungen* verbunden worden ist.

d. Bisweilen wird die *Sclerotica* in der Nähe ihrer vorderen Grenze *zersprengt* und, indem die dioptrischen Medien gegen den Riss hin auszuweichen suchen, der von der Zonula abgerissene *Krystallkörper* mit oder ohne einen Theil der *Iris* in die Wunde oder gar *unter die Conjunctiva dislocirt*. Der Riss findet sich fast immer nach *Oben*, sehr selten nach *Innen* und am seltensten nach *Unten* oder *Aussen (Lawson)*. Er läuft stets nahezu concentrisch dem Cornealrande *(Manz)*. Der *Ausgang* ist häufig Phthise oder wenigstens degenerative Atrophie des Augapfels. Doch kann auch *relative Heilung* eintreten und ein gewisser Grad von *Functionstüchtigkeit* des Auges erhalten bleiben. Man findet dann den *Krystallkörper* in Gestalt eines härtlichen, anfänglich noch *durchsichtigen*, später aber sich *trübenden* linsenartigen Tumors unter der hyperämirten *Conjunctiva*, welche davon buckelartig hervorgetrieben wird. Falls der Krystallkörper nicht durch Eiterung ausgestossen oder auf operativem Wege entfernt wird, *inkapsulirt* er sich oder *verkreidet*. Manchmal jedoch, namentlich bei jugendlichen Individuen, wird er auch *vollständig aufgesaugt*. Es ist nicht unwichtig zu bemerken, dass derlei Berstungen der Sclera nicht nothwendig mit Dislocation der *Linse* unter die Bindehaut verknüpft sind, dass ähnliche Vortreibungen der Conjunctiva mitunter auch durch prolabirte *Glaskörperpartien* bedingt werden und dann in kurzer Zeit *spontan zurückgehen*.

e. Die *geringere* Resistenz der Zonula erklärt es, warum unter der Einwirkung *stumpfer* Gewalten nur äusserst selten *die Kapsel berstet* und die Linse *aus der Kapselhöhle herausgedrängt*, vielmehr fast constant der Krystallkörper *als Ganzes* dislocirt wird. Doch werden Fälle der *ersten* Art ausnahmsweise beobachtet. Sie führen zu analogen Folgen, wie Ortsveränderungen der Linse bei *unverletzter* Kapsel, hinterlassen jedoch, wenn der Bulbus nicht durch Eiterung zu Grunde geht, einen *Nachstaar (Mackenzie, Graefe)*.

f. Es kommen übrigens *Dislocationen* des Krystallkörpers auch *angeboren* vor, oder entwickeln sich nach der Geburt *ohne* eine, auch nur annähernd genügende, *äussere Veranlassung*. Man stellt diese, fast immer *binoculären* Dislocationen als „*spontane*“ den *traumatischen*, gewöhnlich *einseitigen*, gegenüber und unterscheidet *Ectopien* und *spontane Luxationen (Sippell)*. Unter *Ectopie* versteht man eine *mindergradige Verrückung* des Linsensystems *innerhalb* des Strahlenkranzes bei *Fortbestand* der normalen Fixationsmittel. Die *spontane Luxation* hingegen ist ein *gänzliches Heraustreten* des Krystallkörpers aus der optischen Axe wegen *Vernichtung* oder *excessiver Dehnung* der Zonula und wegen Trennung der zwischen Hinterkapsel und Glaskörper bestehenden Verbindungen.

Die Ectopie ist stets *angeboren*, oft auch *ererbt* und in der Regel mit ausgesprochenem *myopischen* Bau des Bulbus vergesellschaftet. Die Linse ist dabei meistens *nach oben* und gewöhnlich auch etwas *nach innen* verschoben. Sie drängt mit ihrem unteren Rande die *obere* Hälfte der Iris *nach vorne*, während die *untere* Hälfte der letzteren stark nach *rückwärts* weicht und auch in auffälligem Grade *schlottert*. Bei *erweiterter Pupille* sticht der *Zwischenraum* zwischen dem unteren

Linsenrande und den Ciliarfortsätzen als eine dunkle schwarze Mondsichel deutlich von der glänzenden Krystallgrenze ab. Bei der ophthalmoskopischen Untersuchung hingegen erscheint der *Linsenrand* als ein dunkler, nach unten scharf begrenzter, nach oben verwaschener, mondsichelförmiger Schatten im rothen Gesichtsfelde. Fixirt der Kranke bei mässig erweiterter Pupille Objecte, so erscheinen sie ihm oft in *Farbensäumen* und, wegen der *prismatisch* ablenkenden Wirkung des blosgelegten *Linsenrandes*, öfters auch *doppelt*. Gewöhnlich aber zeigen sie sich wie *gebrochen* und, wegen dem theilweisen Zusammenfallen der *durch* die Linse und der *unter* derselben hinweggehenden Strahlen *auf* der Netzhaut, auch sehr *verwirrt*. *Bei enger Pupille*, wenn der untere Rand der dislocirten Linse von der Iris *gedeckt* ist, findet man die Einstellung des Auges meistens *myopisch* und stark *astigmatisch*. Wird aber der *obere* Theil der erweiterten Pupille gedeckt und dringen die Strahlen blos *unter* dem Rande der Linse durch, so ist die Einstellung eine *hypermetropische (Donders)*. Es bestehen diese Zustände meistens zeitlebens, ohne weitere Folgen zu setzen; doch begründen sie eine Neigung zum *Schichtstaare* und bisweilen *Abweichungen der Augenaxen* bei Fixation von Objecten *(Graefe)*.

Die *spontanen Luxationen* kommen als solche wohl *nie angeboren* vor, sondern entwickeln sich immer erst *nach der Geburt* und dieses zwar früher oder später. Die *nächste Veranlassung* bleibt oft völlig unbekannt. In anderen Fällen werden *geringfügige* Erschütterungen des Bulbus, Niesen, Erbrechen, starkes Bücken u. s. w. als Ursache angegeben. Offenbar sind eine beträchtliche *Resistenzverminderung* der Zonula und eine Lockerung des zwischen Hinterkapsel und Glaskörper bestehenden Verbandes *unerlässliche* Bedingungen zum Zustandekommen einer spontanen Luxation. Es gehört dieses pathogenetische Moment bisweilen auf Rechnung vorausgängiger *Entzündungen* oder vielmehr davon abhängiger *Ectasien der vorderen Bulbushälfte* und dadurch bedingter übermässiger Zerrungen des Strahlenblättchens *(Ryba, Heymann)*. Gewöhnlich jedoch *fehlen* alle auf derartige Processe hindeutenden Zeichen; die Resistenzverminderung der Zonula ist wahrscheinlich ein angeborener und bisweilen *ererbter (Horner)* Zustand, worauf übrigens schon die gewöhnliche *Doppelseitigkeit* des Leidens hindeutet, und steht in mittelbarem Zusammenhange mit dem fast immer nachweisbaren *bathymorphischen Baue des Auges*. In einzelnen Fällen handelt es sich nicht sowohl um eine Zerreissung, als vielmehr um eine bedeutende *Ausdehnung*, *Verbreiterung* der Zonula *(D. E. Müller)*. Häufiger ist das Strahlenblättchen nur *theilweise* zerrissen, die Linse baumelt an dem Reste desselben hin und her.

Die luxirten Linsen erscheinen bei ruhiger aufrechter Haltung des Kopfes mehr weniger tief nach *abwärts* und öfters auch etwas *seitlich* auf den Grund der *hinteren* Augenkammer gesenkt, so dass ihr oberer, stark abgerundeter Rand *in* oder *unter* dem horizontalen Durchmesser der Pupille sichtbar wird. Sie lagern dabei *schief*, ohne gerade *umgelegt* zu sein, da der Glaskörper fast immer wohl erhalten ist. Bei Locomotionen der Augen und des Kopfes bewegen sich die Linsen mit *(Höring, Ed. Meyer)*, und dieses zwar entweder blos *innerhalb der hinteren Augenkammer*, oder aber es können die Linsen durch gewisse Kopfbewegungen, oft *völlig willkürlich*, durch die Pupille in die *vordere Kammer* und wieder *zurück* gebracht werden. *Letzteren* Zustand hat man unter dem Namen der „*spontanen Freibeweglichkeit der Linse*“ beschrieben *(Heymann)*.

Die *Symptome* der spontanen Luxation bedürfen nach dem von der Ectopie Gemeldeten keiner *speciellen* Erörterung. So lange die Linsen auf dem Boden der *hinteren* Kammer lagern, ist die Einstellung des Auges, gleich wie bei der Aphakie, selbstverständlich eine *hypermetropische;* treten sie aber *an die Pupille* heran oder gar *in die Vorderkammer*, so wird die Einstellung eine *excessiv myopische*, da dann die *kugelige* Abrundung der Linse und deren *Vorrückung* mit dem *myopischen Bau* der Augen concurriren. *Charakteristisch* ist jedoch der überaus *rasche Wechsel* dieser beiden einander entgegengesetzten Einstellungen, wenn die verticale Kopfaxe nach *bestimmten* Richtungen geneigt wird. Auch ist bei der spontanen Luxation das *Sehen* in der Regel *viel verworrener*, als bei der einfachen Ectopie, indem die Linsen bei den geringsten Bewegungen des Kopfes und der Augen, bei dem Verfolgen der Zeilen u. s. w. in ziemlich excursive *Schwankungen* gerathen und längere Zeit darin verharren. Nur wenn die Linse *in der Vorderkammer* lagert, wird dieser Uebelstand wegen besserer *Fixation* des Krystalles weniger fühlbar; dafür aber macht sich die starke Brechung des Lichtes an den abgerundeten Rändern als Quelle einer um so grösseren Störung geltend, als die *Pupille* dann sehr erweitert

zu sein pflegt. Diesen Verhältnissen ist es zuzuschreiben, dass *Convex- und Concavgläser*, welche die jeweiligen Einstellungsfehler zu neutralisiren vermöchten, den Bedürfnissen der Kranken nur wenig entsprechen, wobei allerdings die *gänzliche* Vernichtung des *Accommodationsvermögens* erheblich beiwirkt.

Die luxirten Linsen und ihre Kapseln bleiben in der Regel *viele Jahre* lang vollkommen durchsichtig, werden aber *kleiner* und fast *kugelrund*. Späterhin wird der luxirte Krystall jedoch *immer cataractös*. Die Trübung beginnt dann öfter von den dem Kerne nächsten Schichten und täuscht so einen *Schichtstaar* vor *(Pagenstecher)*. Anfänglich kann der Krystall bei seinen Locomotionen durch mechanische Reizung der Iris zu denselben Folgen führen, wie eine auf *traumatischem* Wege veranlasste Dislocation. *Besteht* die spontane Luxation jedoch schon *einige Zeit* und ist die Linse schon kleiner und kugelig geworden, so kömmt es nach den bisherigen Beobachtungen kaum mehr zu einer Entzündung.

Verlauf. Im Allgemeinen kann man sagen, dass, wo nicht *besondere locale* Ursachen der Staarbildung zu Grunde liegen, diese um so *langsamer* vorwärts schreite, je *älter* das Individuum, je derber und fester also die Linse bereits geworden ist.

a. In der That bedürfen *harte Kernstaare* oftmals Jahre, ehe sie so weit ausgebildet sind, dass sie die Selbstführung des Kranken unmöglich machen, und es vergehen nicht selten Monate, ohne dass eine *auffallende Zunahme* der Trübung bemerklich wird. Immerhin jedoch findet eine *fortgesetzte*, wenn auch *sehr allmälige*, Verdichtung des sclerosirten Kernes und eine *Vergrösserung* seines Durchmessers mit entsprechender Abflachung statt. Wo der Staar daher bereits *eine Reihe von Jahren* besteht, kann man mit grosser Wahrscheinlichkeit auf einen *grossen Kern* rechnen und muss bei der Operation wohl darauf Rücksicht nehmen. Selbst die *Erweichung* der *oberflächlichen* Schichten geht bei *alten Leuten* oft sehr langsam vor sich. Besonders dort, wo in der Corticalis eine *feine zarte* Streifung hervortritt, ist der Fortschritt ein sehr langsamer; während *breite* Streifen neben beträchtlicher Consistenzabnahme der betreffenden Schichten auch eine *raschere* Progression des Processes anzudeuten pflegen. Immerhin ist bei einmal begonnener *Malacie der Rinde* der Fortschritt ein weit *rascherer*, als bei der *Sclerose des Kernes*, und es kömmt wohl auch vor, dass innerhalb weniger *Wochen* oder gar einiger *Tage* die Cataracta eine *complete* wird, nachdem der *Kern* Jahre lang gebraucht hat, um zu einem höheren Grade von Trübheit zu gelangen. Auch die *secundären* Wandlungen der staarigen *Rindenschichten* gehen im Allgemeinen ziemlich langsam vor sich, besonders wenn die Verhältnisse einer völligen *Erweichung* der Rinde ungünstig waren. In der That findet man nicht selten seit Jahren bestehende *gemischte* Staare, in deren Corticalis die secundären Metamorphosen kaum erst begonnen zu haben scheinen. Zur *förmlichen Schrumpfung* bedarf es immer einer Reihe von Jahren.

b. Weiche Staare sind hingegen häufig schon im Laufe mehrerer *Monate* ausgebildet und machen auch die *secundären* Metamorphosen in verhältnissmässig *kürzerer* Zeit durch. *Besonders rasch* pflegt es zu gehen, wenn *Entzündungen*, *Atrophien* der gefässhältigen Binnenorgane oder *äussere Ursachen*, vorzüglich *Traumen*, dem Staarprocesse zu Grunde liegen.

c. Im *höheren Mannesalter* stösst man öfters auf ganz unregelmässige oder speichenartig von dem Linsengleicher ausgehende, gemeiniglich feinkörnige Trübungen in der *vorderen oder hinteren Hälfte der Corticalis*, während der Kern noch keine auffälligen Merkmale der Sclerose nachweisen lässt. Es bestehen solche *unentwickelte partielle Corticalstaare* häufig viele

Jahre lang, ohne dass sich eine Zunahme oder Flächenausdehnung der der Kapsel scheinbar anliegenden Trübungen bemerklich machte. Allmälig bringt sich dann die Sclerose des *Kernes* zur Geltung oder es nimmt der cataractöse Process in der *Linsenrinde* einen plötzlichen Aufschwung und führt dann binnen Kurzem zur vollständigen Zersetzung der Corticalis.

d. Partielle Staare entwickeln sich gleich den weichen Totalstaaren gewöhnlich *sehr rasch* und werden dann *stationär*, indem die atrophirten Elemente durch ihre *secundären* Metamorphosen allmälig in *ständige* Formen übergehen, ohne dass der Process weiter schreitet. Es gilt dieses vorzüglich von dem *Centralkapselstaar* und seinen Abarten. Diese werden der Regel nach bis ins höchste Alter getragen, ohne dass sich irgend welche sehr auffällige Veränderungen nachweisen liessen oder gar ein Uebergang in *Totalstaar* zu fürchten wäre. Weniger Bestand haben *mehr ausgebreitete Theilstaare*, da hier nach Ablauf mehrerer Jahre oder im höheren Alter ein *Weitergreifen* des Processes und die daherige Ausbildung eines *Totalstaares* kaum mehr zu den Seltenheiten gehört.

Der Schichtstaar entwickelt sich fast immer schon in der *Kindheit* oder in der *Jünglingsperiode* und pflegt rasch an Ausbreitung und an Saturation zuzunehmen, worauf ein Stillstand eintritt, welcher längere oder kürzere Zeit, meistens *Jahre*, selten aber bis ins *späte* Mannesalter hinein dauert. Bei *längerem* Bestande machen sich allmälig die *secundären* Metamorphosen der staarig entarteten Schichte geltend und verändern im Laufe der Zeiten einigermassen das Bild der Cataracta. Auf einmal und ohne nachweisbare Ursache, bald früher, bald später, *greift der Process weiter*, es zeigen sich in den *oberflächlichen* Stratis die dem *Rindenstaare* eigenthümlichen diffusen flockigen oder streifigen Trübungen, welche sich bald rasch, bald sehr allmälig, mit oder ohne Unterbrechungen ausbreiten und, an einer gewissen Grenze angelangt, wieder stille stehen, um durch *secundäre* Metamorphosen eine *ständige* Form anzunehmen. Man hat dann eine Cataracta, deren *Corticalis* sehr stark geschrumpft, zum Theile in fettigkalkige Massen oder in grössere, der Kapsel anhaftende, sehnenähnliche Flecke umgewandelt ist, während der *Kern* noch seine normale Consistenz und Durchsichtigkeit bewahrt, aber stark *vergilbt* erscheint. Am Ende wird wohl auch *dieser* staarig *zerfällt* oder *sclerosirt*, die Cataracta ist eine *totale* geworden.

Im Allgemeinen kann man auch hier aus dem Auftreten *breiter* trüber Streifen und dazwischen gelegener gröberer Punkte und Flecke auf ein *rasches* Vorwärtsgehen schliessen, während *sehr feine* und *sparsame Streifen*, so wie eine *diffuse* oder fein *punktirte* Trübung ein *langsames* Weitergreifen vermuthen lassen.

Es versteht sich von selbst, dass die Zunahme der Trübung mit einer entsprechenden Abnahme des Sehvermögens vergesellschaftet ist. Diese treibt den Kranken auch meistens zum Arzte und daher kömmt es, dass auf Kliniken verhältnissmässig häufig solche *unreine* und *in Progression* begriffene Schichtstaare beobachtet werden.

e. Staare, welche ihre Ursache in *Traumen*, in *Entzündungen*, überhaupt in rein *örtlichen* Verhältnissen finden, bleiben meistens *auf das betreffende Auge beschränkt* und es spricht nichts für die Annahme, dass sie eine *Neigung* zur Staarbildung im *anderen* Auge begründen. Ausnahmsweise erhalten sich wohl auch *ohne nachweisbare* Veranlassung aufgetretene Staare, wenn sie *jugendliche* Individuen betreffen, also weich sind, lange Jahre oder bis ins höhere Alter *einseitig*. Cataracten jedoch, welche auf *allgemeiner seniler oder pathologischer Involution des Körpers* beruhen, oder in ursprünglichen

Bildungsfehlern begründet sind, entwickeln sich mit Ausnahme höchst seltener Fälle immer *in beiden Augen.* Sie treten oftmals *beiderseits gleichzeitig* auf und dann geschieht es meistens, dass der Process in *einem* Auge rascher als in dem anderen vorwärts schreitet. In der *Mehrzahl* der Fälle aber zeigt sich der Staar zuerst auf *einem* Auge, und nachdem er hier bis zu einem gewissen Grade ausgebildet ist, macht sich in dem *anderen* Auge der Beginn des gleichen Processes geltend.

Ausgänge. Es betreffen diese einerseits den *Zustand des Krystallkörpers* und die mit seiner Trübung verbundenen *Sehstörungen*; anderseits aber die *Functionen der übrigen Bulbusorgane*, da diese erfahrungsgemäss unter gewissen Verhältnissen durch den Staar gefährdet werden.

A. Entzündete Linsenelemente können unter günstigen Umständen wieder zur *vollen Norm* zurückkehren. In der That sieht man die zarte Trübung der oberflächlichen Krystallschichten, welche sich gerne im Verlaufe von *Iritiden* einstellt und unzweifelhaft auf *Phakitis* (Capsulitis) zu beziehen ist, nach dem Rückgange des Wucherungsprocesses recht oft *vollständig verschwinden.* Der unveränderte Refractionszustand des Auges ist dann Bürge, dass die Aufhellung nicht auf Kosten der *Existenz* der entzündet gewesenen Linsentheile zu Stande gekommen ist. Es gilt dies aber nicht blos von den *zarten* nebligen Trübungen. In einzelnen Fällen kömmt es unter den fraglichen Umständen auch zu *dichten* Trübungen der Rindenschichten, welche ganz den Eindruck eines vollkommen ausgebildeten Corticalstaares machen, und auch *diese* gehen ausnahmsweise unter Herstellung des früheren Einstellungswerthes wieder völlig zurück.

Ein anderes ist es mit *staarigen* Trübungen im engeren Wortsinne, welche auf einem *Zerfalle*, auf *Schwund* der Theile beruhen. Ob auch bei diesen eine *wahre Heilung*, eine Rückführung zur Norm möglich sei, ist zweifelhaft, wird aber behauptet und zwar will man einen solchen Ausgang theils *spontan (Himly, Ed. Jaeger)*, theils in Folge mannigfaltiger *Behandlungsweisen* (Siehe diese) beobachtet haben.

Die Möglichkeit einer *spontanen* Heilung soll insbesondere vorliegen bei *unvollständig* entwickelten Staaren der *oberflächlichen* Linsenschichten, vorzüglich bei *streifigen* Trübungen in den *mittleren* Lagen der *hinteren* Corticalstrata, welche entweder für sich bestehen, oder doch nur mit kurzen Fortsätzen über den Linsenäquator in die *vorderen* Rindenschichten hineinragen und schon durch längere Zeit stationär geblieben sind *(Ed. Jaeger).*

Dagegen wird durch völlige *Aufsaugung der staarig gewordenen Linsenpartien*, so wie durch *Verschiebung des ganzen Krystallkörpers*, nicht ganz selten eine *relative Heilung* oder wenigstens eine *Verminderung der Sehstörung* zu Stande gebracht.

1. Die *Resorption*, soll sie an sich einem solchen Zwecke genügen, setzt *malacische* Linsenschichten voraus; bei *sclerosirten, verkalkten, fibrösen* etc. Staarmassen ist sie eine viel zu langsame und unvollständige, als dass ein günstiges Resultat dieser Art erzielt werden könnte.

a. Bei unverletzter Kapsel findet indessen auch schon die Resorption *weicher* Linsenschichten grosse Schwierigkeiten, und es geschieht wirklich nur *sehr selten*, dass malacische Krystallpartien *aus der geschlossenen* Kapselhöhle in Folge von Aufsaugung *spurlos* verschwinden.

Am ehesten kömmt dieses noch vor bei *partiellen* Staaren *jugendlicher* Individuen, vornehmlich aber bei *unvollständig entwickelten Corticalcataracten.* Die Aufhellung geht dann immer auf Kosten des *Umfanges* und der *Form* des Krystalles;

dessen *Oberflächen* platten sich in entsprechendem Masse ab und werden gewöhnlich unregelmässig, während gleichzeitig auch eine Schrumpfung vom *Aequator* her einzutreten pflegt. Im Zusammenhange damit steht eine *hypermetropische* Einstellung des dioptrischen Apparates und beziehungsweise eine *Verzerrung* der Zerstreuungskreise, so wie eine fast völlige Vernichtung des *Accommodationsvermögens.*

In der grössten Mehrzahl der Fälle bleibt unter solchen Verhältnissen die Aufsaugung eine *unvollständige*, die gegebenen Trübungen *verkleinern* sich nur unter entsprechender Volumsabnahme und Missgestaltung des Krystalles, sie zerfahren, spalten sich, es entstehen in der sich verdichtenden Trübung Lücken und diese stellt endlich nur mehr Haufen von Punkten oder Flecken, Streifen, Blättern u. s. w. dar, welche, aus fettigkalkiger hellweisser opaker Masse gebildet, in die *durchsichtige* Linsensubstanz eingesprengt erscheinen und mehr weniger grosse Zwischenräume für den Durchgang *directer* Lichtstrahlen zwischen sich offen lassen.

So wird bisweilen bei ausgebreiteten *corticalen* Trübungen, welche längere Zeit stationär geblieben waren, bei *partiellen* Staaren aller Art einschliesslich der *traumatischen*, und besonders bei *Schichtstaaren*, durch die secundäre Wandlung der cataractösen Massen das sehr beeinträchtigte oder ganz aufgehobene *Sehvermögen* bis zu einem sehr ansehnlichen Grade wieder gebessert und, falls der Staar nicht weiter schreitet, in diesem Zustande auch *erhalten.*

Bei *Totalstaaren* genügt die Resorption für sich allein *nicht* mehr, um eine sehr erhebliche Besserung des Sehvermögens zu vermitteln. Doch *schrumpfen* mitunter *flüssige* Totalstaare in Folge fortgesetzter Resorption auf ein dünnes trockenes Häutchen zusammen, welches stellenweise einen sehr hohen Grad von Durchscheinbarkeit erlangen und eine mühselige Selbstführung gestatten kann. Ausnahmsweise wird ein solcher Staar wegen *fast vollständiger* Resorption des Magma wohl gar so durchsichtig, dass die Kranken mit Zuhilfenahme entsprechender Gläser, und selbst ohne diese, *scharf sehen*, ja kleinen Druck lesen. Einmal wurde ein solcher Zustand in einer Familie *erblich* gefunden *(Graefe).* Möglicher Weise kömmt es wohl auch bei *gemischten Staaren* mit *flüssiger* Oberfläche zur Herstellung eines mässigen Sehvermögens, indem die Rindenschichten fast *völlig* resorbirt werden, so dass nicht nur *durch* den diaphanen Kern, sondern auch an diesem *vorbei*, ein gewisses Quantum *directen* Lichtes passiren kann.

b. Wird die Kapselhöhle durch eine äussere Schädlichkeit oder auf operativem Wege geöffnet und so den dioptrischen Flüssigkeiten die Möglichkeit einer *directen* Einwirkung auf die staarige Linsenmasse geboten, so leistet die Resorption *ungleich mehr* und wird unter übrigens *normalen* Verhältnissen in ihrer Wirksamkeit noch wesentlich unterstützt durch das Vermögen der *Kapselzipfel*, sich zusammenfalten und gegen den Aequator hin bis auf die *Verbindungslinie* der einzelnen Wundwinkel *zurückzuziehen.* Im Allgemeinen gilt es hierbei ziemlich gleich, ob die Kapselverletzung erst den Staarprocess *eingeleitet* hat, oder gesetzt worden ist, *nachdem* die Cataracta bereits begonnen hatte und in ihrer Entwickelung mehr weniger weit fortgeschritten war. Die *Grösse des Erfolges* hängt mehr ab von der *Länge* und *Tiefe*, der *Zahl* und der *Richtung* der einzelnen Kapselwunden, von dem *Zustande der Kapsel*, von der *Consistenz der Linse* in ihren einzelnen *Schichten* und von der *Intensität*, mit welcher die *blutführenden* Organe des Augapfels auf die Verletzung *reagiren.*

α. Eine *einfache lineare Kapselwunde* gestattet natürlich kein sehr erhebliches *Klaffen* der Oeffnung und gibt auch der directen *Einwirkung* der dioptrischen Flüssigkeiten auf die Linsenmasse nur einen geringen Spielraum. Ist die Wunde *sehr kurz*, so *verheilt* sie oft alsbald wieder *mit* oder *ohne* Hinterlassung einer linearen fettigkalkigen *Narbe.* Ist sie aber länger,

so gewinnt sie unter einiger Retraction der Wundränder eine schmal *lancettliche* Form. In einem und dem anderen Falle bleibt die *Resorption*, die Verhältnisse mögen ihr übrigens noch so günstig sein, eine *unvollständige*. Die beiden Kapselhälften rücken höchstens sehr nahe an einander und werden durch die secundär metamorphosirenden Staarreste zusammengelöthet; das Resultat ist ein *trockenhülsiger Nachstaar* (*Cataracta secundaria*), welcher sich von einer *gewöhnlichen* Cataracta siliquata oder discoidea nur dadurch unterscheidet, dass seine vordere Wand eine fettigkalkige *Narbe* oder eine von *gewulsteten* Rändern umgebene lancettliche *Spalte* zeigt, die nach hinten von der, meistens trüb beschlagenen *Hinterkapsel* verlegt wird. War die *hintere* Kapsel indessen *auch* verletzt worden, so kann in der Spalte der *Glaskörper* blosliegen und bei Zuhilfenahme entsprechender Gläser ein *deutliches* und *scharfes* Sehen ermöglichet werden.

β. *Wurde die Kapselhöhle durch einen Lappenschnitt oder durch eine Mehrzahl sich kreuzender Risse oder Schnitte geöffnet*, so gestalten sich die Verhätnisse weit günstiger, indem sich die Wundzipfel oder Lappen durch Einrollung und Faltung *zurückziehen*. Die dioptrischen Feuchtigkeiten wirken dann auf einen *grossen* Theil der Linsenmasse *direct* ein, daher denn auch die Zerfällung eine sehr rasche zu sein pflegt und, wenn sie mit starker *Blähung* einhergeht, nicht selten ein weiteres *Einreissen* der Kapsel von den Wundwinkeln aus mit sich bringt, was das Zurückziehen der Zipfel bis zum Linsenrande sehr begünstiget. Die *im Bereiche der Kapselöffnung gelegenen* Theile des Krystalles werden dann, wenn nicht besondere Umstände entgegentreten, meistens *völlig* aufgesaugt; die von den Kapselresten *gedeckten* Portionen aber hinterlassen immer einen *Rückstand*, welcher wenigstens *theilweise* verkalkt und die über einander liegenden Partien der beiden Kapselhälften zusammenlöthet.

Waren beide Kapselhälften in weitem Umfange zerspalten worden, so stellt der Staar eine Art Ringwulst (*Krystallwulst*) dar, welcher secundär metamophosirende Staarmassen enthält und eine aus den peripheren Theilen der beiden Kapselhälften gebildete Hülle besitzt, die an ihrem *inneren* Rande durch die verkalkten Staarreste schlauchartig abgeschlossen wird, an dem äusseren Rande aber durch die Zonula in normaler Verbindung mit dem Strahlenkörper steht. Erstreckten sich die Kapselwunden *bis an den Aequator*, oder wurden gar einzelne Stücke aus der Peripherie der Kapsel *herausgerissen*, so erscheint der Krystallwulst oft *lückenhaft*, er umsäumt nur *einzelne Portionen* des Ciliarkörpers, an anderen fehlt jede Spur, oder es finden sich daselbst nur einzelne trübe Fetzen vor. Es wird dieser Krystallwulst von der Iris völlig gedeckt, die *Pupille* zeigt sich *vollkommen rein* und für directe Lichtstrahlen wie im Normalzustande durchgängig.

War aber die Hinterkapsel unverletzt geblieben, so erscheint sie späterhin in der Lichtung des Krystallwulstes wie in einem Rahmen ausgespannt. Oefters zeigt sie eine ziemlich starke *Vorbauchung*, was durch die Massenzunahme des *Glaskörpers* zu erklären ist. Sie kann *für immer* ihre *volle Durchsichtigkeit* bewahren: nicht selten aber geht sie schon *trüb* aus dem Processe hervor oder verliert erst *später* ihre Pellucidität durch einen mehr weniger dichten Beschlag, welcher aus *Zellen* oder ihren *Derivaten* besteht, die sich an der vorderen Fläche der *hinteren* Kapsel *neu zu bilden*

pflegen (*Schiess-Gemuseus*) und im weiteren Verlaufe sich mannigfaltig verändern.

War die Zerklüftung der vorderen Kapsel eine unvollkommene geblieben und waren solchermassen nur einzelne *kurze* Zipfel gebildet worden, welche sich vermöge der Lage der entsprechenden Wundwinkel nur wenig zurückziehen konnten; so kommt es vermöge der *Absperrung* der peripheren Linsenportionen allerdings auch bisweilen zur Entwickelung eines wulstähnlichen Rahmens; dessen Lichtung wird aber zum *grossen* Theile *verlegt* durch *trübe häutige Ausläufer*, welche aus den durch ein fettigkalkiges Staarstratum übereinander gelötheten *mittleren* Portionen der *beiden* Kapselhälften bestehen und, indem sie nur einen Theil der *Pupille* frei lassen, immer eine *sehr merkliche Beschränkung* des Sehvermögens zur Folge haben.

γ. *Auf dass sich die Zipfel der Kapsel zurückziehen können*, wird *unbedingt* vorausgesetzt, dass dieselben *nicht* durch entzündliche Auflagerungen oder durch anhaftende, secundär metamorphosirte Staarreste der normalen *Elasticität* verlustig geworden sind. Schon *ganz dünne* Auflagerungen, sie mögen die *innere* oder *äussere* Wand betreffen, setzen der Retraction *sehr bedeutende* Hindernisse entgegen. Bei einer *gewissen Dicke* genügen sie, um selbst *schmale* und *lange*, fast *lineare* Balken in ihrer *ursprünglichen* Lage zu erhalten. Es wird solchermassen die *Wiedervereinigung neben* einander gelegener Kapselzipfel sehr *begünstigt* und die *directe* Einwirkung der dioptrischen Feuchtigkeiten auf die staarige Linsenmasse sehr *beschränkt*. Daher pflegt unter solchen Umständen die *Resorption* verhältnissmässig *weniger* zu leisten, dafür aber die *Kalkbildung* eine reichliche zu sein.

δ. Einen sehr wesentlichen Einfluss auf die Gestaltung der anatomischen Verhältnisse nimmt die *Beschaffenheit der einzelnen Linsenschichten*, also die *Form* und der *Entwickelungsgrad des gegebenen Staares*. Im Allgemeinen pflegt unter übrigens *gleichen* Umständen die *Aufsaugung* des staarig zerfallenden Krystalles und die *Retraction* der Kapselzipfel eine *um so raschere und vollständigere* zu sein, je *weicher* die Linse in ihren *einzelnen* Bestandtheilen ist. *Flüssige Totalstaare* ständen insoferne obenan, wenn bei ihnen die secundären Metamorphosen nicht sehr früh begännen und die *Kapsel* durch fettkalkige *Beschläge* der natürlichen Elasticität beraubten. *Weiche Staare*, bei welchen die Malacie bis ins *Centrum* vorgeschritten ist, insbesondere die von *stärkekleisterähnlicher* Consistenz und Farbe, werden darum als die *relativ günstigsten* betrachtet. Uebrigens geht auch bei den *partiellen* und *unvollständig* entwickelten *Totalstaaren kindlicher* oder *sehr jugendlicher* Individuen die Resorption *sehr rasch* vor sich und es reichen oft verhältnissmässig *geringe* Verletzungen hin, um die Pupille *grossentheils* oder *ganz* frei zu legen. *Jenseits der Pubertätsperiode* ist die Consistenz des *Kernes* einer raschen und vollständigen Resorption oft schon *sehr hinderlich*. Die Schwierigkeiten *steigen* aber im Verhältnisse, als mit fortschreitendem Alter die *Dichtigkeit* und der *Umfang des Kernes* wachsen. *Harte Kernstaare* und *gemischte Staare*, wenn das *Volumen* des Scleromes nur einigermassen bedeutender ist, verhalten sich in der That gegen einfache *Spaltungen*, selbst wenn diese den *Kern* durchdringen, ziemlich indifferent. In noch höherem Grade aber gilt dieses von Staaren, bei welchen die *secundären* Metamorphosen schon *weit gediehen* sind, von der *Cataracta siliquata*, *discoidea*, *calcarea*, *fibrosa*. Damit hier *ein Theil* der Pupille für

directe Lichtstrahlen durchlässig werde, müssen *grössere* Portionen *aus der Mitte* der vorderen oder *beider* Kapseln *herausgerissen* und *sammt* dem etwa vorhandenen sclerosirenden *Kerne* aus der optischen Axe des Auges *dislocirt* werden.

ε. Die *Beschaffenheit* der einzelnen *Linsenstrata* beeinflusst ausserdem das *Mass* der mit dem staarigen *Zerfalle* verbundenen *Blähung oder Quellung* und damit gewissermassen auch noch das *Mass der Gefahr entzündlicher Reaction (Graefe).* Bei *breiig zerfallenen* und besonders bei Linsentheilen, welche in den *secundären* Metamorphosen schon weit vorgeschritten sind, ist die Aufquellung eine *sehr geringe* oder fast Null. Auch *grosse* Trümmer *sclerositer Kerne* blähen sich *wenig*, da sie nur sehr langsam von den dioptrischen Feuchtigkeiten angegriffen und der Resorption zugeführt werden. *Mechanische* Reizungen der gefässhaltigen Binnenorgane sind von solchen Staartheilen also nur zu fürchten, wenn sie *aus der Kapselhöhle* hervortreten oder gar auf den Boden der *Kammer* fallen und mit der Regenbogenhaut in *directe* Berührung kommen. *Kleinere* Trümmer *sclerosirter* Kerne hingegen schwellen unter günstigen Verhältnissen schon *mehr* auf, weil sie den dioptrischen Feuchtigkeiten eine relativ viel *grössere* Oberfläche darbieten, die Zersetzung also *rascher* erfolgen kann. *Am meisten* blähen sich unter übrigens gleichen Umständen *durchsichtige* oder bereits getrübte Linsentheile, welche *die normale* oder *fast normale Consistenz* haben und zwar ist die *Aufquellung* eine um so *raschere* und *bedeutendere, je mehr* die Kapsel und die Linse mechanisch *zerklüftet* wurden.

Die mit der Blähung verbundene *mechanische Reizung der gefässhaltigen Binnenorgane* ist aber unter sonst gleichen Verhältnissen um so grösser und droht um so mehr Gefahr, je grösser die *Dichtigkeit* der geblähten und mit der Iris in Contact kommenden Theile ist. In der That werden bei *Kindern* oft enorme Staarblähungen vertragen, ohne dass es zu einer heftigen Entzündung kömmt, während schon in der *Pubertätsperiode* relativ *geringe* Blähungen *intensive* Reactionen mit sich zu bringen pflegen. Von da an steigt die Missgunst der Verhältnisse und *im höheren Mannes- und Greisenalter* genügt oft schon ein *kleiner* Krystallflocken, welcher aus einer zarten Stichwunde hervorragt, um wahrhaft deletäre Processe anzufachen. Es kömmt hierbei sowohl die mit der Dichtigkeit der geblähten Theile wachsende Schwierigkeit der Resorption, als auch *die Dauer* der mechanischen Reizwirkung in Betracht. Abgesehen hiervon ist jedoch auch *das Alter als solches* von grossem Belange, denn es ist durch die Erfahrung so ziemlich erwiesen, dass *Kinderaugen* auf *gleiche* Verletzungen im Ganzen *weit weniger* reagiren, als die Augen *Erwachsener* oder gar der *Greise.*

Es stehen diese Gefahren der Blähung ausserdem auch noch in einem *sehr wohl zu beachtenden* Verhältnisse zur *Grösse* und *Dauer* der durch *Atropin* erzielbaren *Wirkungen*, so dass man unter *sonst gleichen Umständen* die Blähung für *weniger bedenklich* halten kann, wenn die Iris rasch und nachhaltig auf *Atropin* reagirt, die Pupille also durch Mydriatica leicht auf das Maximum erweitert und ausser dem Bereiche der Staartrümmer gehalten werden kann *(Graefe).*

Es versteht sich von selbst, dass auch *individuelle*, nicht näher bestimmbare Eigenthümlichkeiten Einfluss nehmen. Diese führen bisweilen zu *ganz übermässigen* Reactionen, ja zu *eitrigen Zerstörungen des ganzen Bulbus*, wo man es am wenigsten erwartet hätte; während sie umgekehrt in einzelnen Ausnahmsfällen den gröbsten Beleidigungen der gefässhaltigen Binnenorgane die gefährliche Spitze abbrechen.

In wie weit bei diesen Vorgängen das *chemische* Moment der Staarzersetzung in Rechnung zu ziehen sei *(Pagenstecher)*, ist nicht ausgemacht. Jedenfalls ist der *vitale* Einfluss des Wucherungsprocesses, welcher sich in den der Kapsel anhän-

genden, noch lebensfähigen Linsenelementen einzustellen pflegt, bei der Entwickelung von Iritiden nicht ohne *hohe* Bedeutung *(Graefe)*.

Wenn solchermassen angeregte Entzündungen übrigens auch *ohne namhaftere* Schädigung der gefässreichen Binnenorgane des Augapfels ablaufen, so bleiben sie doch in hohem Grade misslich, indem unter ihrer Einwirkung die *Resorption* nicht nur sehr *verlangsamt*, sondern oftmals geradezu *gehindert* und der Uebergang der blosgelegten Staartheile in *ständige* Formen begünstigt wird. Einerseits bilden sich in Folge von Iritis nämlich gerne *hintere Synechien*, welche der Retraction der Kapselzipfel im Wege stehen; andererseits aber greift der Gewebswucherungsprocess leicht auf die eigentlichen *Linsenelemente* über. Thatsache ist wenigstens, dass unter solchen Verhältnissen die im Bereiche der Kapelöffnung gelegenen Linsentheile sich oftmals ansehnlich *verdichten* und mit der Zeit förmliche Schwarten von *fibrösem* Aussehen oder Haufen von *Kalkdrusen* darstellen, welche die Kapselhöhle nach vorne hin wieder *abschliessen* und sich öfters sogar mit einem *neoplastischen Glashäutchen* überziehen, während der *Inhalt* der Kapselhöhle gleichfalls unter vorwaltender Kalk- oder Cholestearinentwickelung *ständig* wird und die Cataracta ganz den Charakter eines *unter heftigen Entzündungen entwickelten* Staares gewinnt.

2. *Ein anderer Weg für relative Heilungen* des Staares ist in *Sprengungen der Zonula* und in dadurch ermöglichten *Verschiebungen des cataractösen Krystallkörpers gegeben.* Es versteht sich von selbst, dass als *Ursachen* einer solchen Zusammenhangstrennung des Strahlenblättchens dieselben Verhältnisse in Betracht kommen, es möge die Linse *staarig* oder *durchsichtig* sein (S. 692). Immerhin sind jedoch die Umstände einer partiellen oder totalen Ablösung des Krystallkörpers bei *Cataracten*, besonders solchen, welche in der *regressiven* Metamorphose *schon weit* vorgeschritten sind, um ein Bedeutendes *günstiger*. Abgesehen davon, dass die *Zonula* bei Atrophie der Linse selten ganz unberührt bleibt, wird nämlich *durch die Schrumpfung der Cataracta* selbst ein *Zug*, und zwar oft ein *ungleichmässiger*, auf das Strahlenblättchen ausgeübt, dieses demnach unverhältnissmässig gespannt und oft sogar ziemlich stark *ausgedehnt*. Es bedarf dann blos einer *geringen äusseren* Gewalt, oft nur einer kräftigen Contraction der geraden Augenmuskeln, um die *Zonula* zum Bersten zu veranlassen. Ist der *Glaskörper* vielleicht gar *verflüssigt*, was bei Staaren, welche sich unter dem Einflusse heftiger *Entzündungen* entwickelt haben, nicht selten vorkömmt, so genügen öfters schon die starken Schwingungen, in welche das Fluidum durch *rasche Bewegungen des Augapfels* versetzt wird, um ein Springen der Zonula zu bewirken.

Ist das Strahlenblättchen dann auch nur in *geringem* Umfange zerrissen, so *senkt* sich der Staar, seiner Schwere folgend, bald nach dieser, bald nach jener Richtung und *legt* so vielleicht *vorübergehend Theile der Pupille blos*. Dazu kömmt, dass nach Trennungen der Zonula das Hinderniss für eine *Verkürzung* des Durchmessers der Linse beseitiget ist. Kann sich aber die Linse nach allen Dimensionen um ein Bedeutendes verkleinern, so wird wohl auch ein *grosser Theil* der Pupille oder diese ihrem *ganzen* Umfange nach *bleibend frei*.

So lange ein solcher geschrumpfter Staar noch durch Reste der Zonula *mit dem Ciliarkörper in Verbindung steht*, kann er sich allerdings nicht von der Stelle bewegen, doch folgt er allen Schwingungen des Glaskörpers und

des Kammerwassers, erscheint demnach als *Zitterstaar (Cataracta tremulans)*. Er wird durch diese Oscillationen und die mechanische Beirrung der Regenbogenhaut gerne die Ursache *acuter*, oft höchst verderblicher Entzündungen. Häufiger indessen veranlasst er *chronische Iridochorioiditis*, welche leicht den *Ruin* des Bulbus herbeiführen, ja selbst auch das *andere Auge* in Mitleidenschaft ziehen und gefährden kann. Doch kömmt es auch vor, dass der *Staar* durch diese Entzündungen allmälig *fixirt* und *unschädlich* gemacht wird, oder dass seine *Bewegungen vertragen* werden, *ohne* irgend eine erhebliche Reaction nach sich zu ziehen.

Verwächst der Zitterstaar nicht mit seinen gefässhaltigen Umgebungen, so schreitet wegen der mit den Oscillationen verbundenen Zerrung die *Trennung der Zonula* oftmals weiter und am Ende wird ein *Schwimmstaar* daraus, ein Ereigniss, welches übrigens auch *gleich ursprünglich* in Folge der Einwirkung einer äusseren mechanischen Gewalt und in Folge einer darin begründeten *totalen* Zerreissung des Strahlenblättchens zu Stande kommen kann.

Ein gänzlich aus seinen normalen Verbindungen gerissener Staar senkt sich bisweilen einfach und wird auf *entzündlichem* Wege am *Boden der hinteren Kammer fixirt*, möglicher Weise also auch für die Dauer *unschädlich* gemacht. Oefter jedoch *bleibt* er, gleichviel ob Iridochorioiditis eintritt oder nicht, längere Zeit *frei* und kömmt bald in die Vorderkammer, bald tritt er wieder zurück. Verharrt er *längere* Zeit in der *Vorderkammer*, so regt er vermöge der mechanischen Beeinträchtigung der *Iris* meistens bald *heftige Entzündungen* an, welche selten auf die Regenbogenhaut beschränkt bleiben und den Staar fixiren, vielmehr in der Regel sich über den *gesammten* Bulbus ausbreiten und diesen durch *Atrophie* oder *Phthise* zu Grunde richten. War der *Glaskörper* bei der Ablösung des Krystalles *schon verflüssigt*, oder verflüssigte er sich erst in Folge der Entzündungen, welche durch den beweglichen Staar angeregt und unterhalten zu werden pflegen: so kann der Staar im *ganzen inneren Augenraume* herumschwimmen, er erscheint bald in der Kammer, bald senkt er sich in die Tiefe des Augengrundes, bis er endlich unter einer heftigeren Entzündung *irgendwo fixirt* wird, oder der Bulbus durch *Atrophie* oder *Phthise* zum Schrumpfen gebracht worden ist.

B. Die Sehstörungen, welche durch den Graustaar bedingt werden, können unter gewissen Umständen einen nachtheiligen Einfluss auf die Functionstüchtigkeit des *lichtempfindenden* und des *Bewegungsapparates* der Augen ausüben.

Entwickelt sich der Staar erst *nach der Pubertätsperiode*, oder gar *im reiferen Alter*, so droht nur *selten* ein derartiges secundäres Leiden. Allerdings erscheinen solche Cataracten gar nicht selten in Gesellschaft von Amblyopien und bisweilen auch von Motilitätsstörungen; dieses sind aber *zufällige* Complicationen, oder sie fliessen mit dem Staare aus *derselben* Quelle. *Langjähriger Bestand* der Cataracta, besonders einer *einseitigen*, führt in dieser Altersperiode höchstens zu dem Uebelstande, dass der Kranke nach einer glücklichen Operation die ihm gebotenen Theileindrücke nicht recht zu *sondern* und zu beurtheilen vermag und einer längeren *Uebung* bedarf, um in den *Vollgenuss* des wiedererlangten Sehvermögens zu gelangen.

Ungünstiger gestalten sich die Verhältnisse, wenn der Staar schon *im frühen Kindesalter* oder gar schon *während der Fötalperiode* zur Entwickelung gekommen ist, und dies fällt um so schwerer in die Wagschale, als derartige Cataracten *ohnehin* schon in einem nicht geringen Procente mit *Bildungshemmungen der übrigen Organe* und davon abhängigen Functionsstörungen gepaart sind. Ist der Staar *beiderseitig*, so stellt sich fast immer sehr bald *Nystagmus* ein, welcher mit den Jahren an Intensität zunimmt und in der Regel auch bald zu einer sehr bedeutenden *strabotischen* Abweichung des einen oder des anderen Auges führt. Dazu gesellt sich erfahrungsgemäss nicht gar selten eine *Abnahme der Functionstüchtigkeit beider Netzhäute*, welche bei Verschiebung der Operation mit den Jahren sich steigert, öfter schon vor Beginn der Pubertätsperiode zu einer *wahren binocularen Amblyopie* geworden ist und jeden weiteren Heilversuch fruchtlos macht. Ist der Staar ein *einseitiger* und *bleibt er es* durch lange Jahre, so ist *Amblyopie* und *Strabismus* des cataractösen Auges eine sehr gewöhnliche Folge. Doch sind allerdings auch Fälle bekannt, wo solche *im frühesten Alter* aufgetretene Staare in den *späteren* Lebensperioden mit dem *besten* Erfolge operirt worden sind und das Auge seine *normale Stellung* und *Beweglichkeit* behauptet hat *(Graefe, Knapp)*.

Die Therapie hat die Aufgabe, *beginnende Staare rückgängig zu machen*, oder wenigstens in ihrer weiteren Entwickelung zu *hemmen*. Wo die cataractöse Trübung lediglich der Ausdruck eines im vollen Gange befindlichen *frischen Entzündungsprocesses* ist, wird man durch entsprechendes antiphlogistisches Verfahren diesem Zwecke zu genügen öfters in der Lage sein. Widrigenfalls kömmt es darauf an, die mit der fortschreitenden Ausbildung des Staares verbundenen *Sehstörungen thunlichst zu vermindern, bis sich die Entfernung des Staares aus der optischen Axe möglichst leicht und gefahrlos bewerkstelligen, die Hauptindication* also erfüllen lässt.

A. 1. Ob eine *Rückbildung* eigentlicher cataractöser Trübungen auf *therapeutischem* Wege zu erzielen sei, ist mindestens sehr zweifelhaft.

Allerdings behaupten mehrere glaubwürdige Autoren nach dem systematischen Gebrauche von *Mercurialien*, nach mehrmonatlichen Einreibungen von *Jodkalisalbe* in die Umgebung des Auges, nach der innerlichen und äusserlichen Anwendung von *Phosphor (Tavignot)*, nach einer Behandlung mit *Electricität (Faye)*, nach *Badekuren in Karlsbad, Eger (Himly, Arlt)* u. s. w. eine *völlige* Aufhellung vorhandener cataractöser Trübungen, besonders *corticaler*, gesehen zu haben. Es sind diese Fälle indessen so *seltene Ausnahmen*, dass sie kaum *zur Einleitung* derartiger Behandlungen ermuntern. Die Hoffnungen, welche man in Betreff *diabetischer* Cataracten auf die Heilwirkung der *Karlsbader Quellen* gesetzt hat *(Melchior)*, sind nach den bisherigen Erfahrungen als ganz gescheitert zu betrachten. Eben so hat sich die Wirksamkeit *methodisch wiederholter Cornealparacentesen* (S. 108) als *nichtig* erwiesen *(Rivaud-Landrau u. A.)*, doch will man damit den Fortschritt des Staarprocesses zeitweilig gehemmt haben *(Secondi)*. In wie weit der *Einfluss concentrirten Sonnenlichtes* zur Aufhellung staariger Trübungen nutzbar gemacht werden kann *(M. Langenbeck)*, ist nicht genugsam geprüft worden.

Immerhin können *therapeutische* Behandlungen *mittelbar* von grossem Nutzen werden, insoferne sie nämlich geeignet sind, *directe* oder *indirecte Ursachen* der Staarbildung gründlich zu beheben.

Es lässt sich wenigstens a priori kaum abläugnen, dass mit der Beseitigung der *pathogenetischen* Momente auch die *Entwickelung* des Staares *gehindert* und dessen *Weiterschreiten gehemmt* werden könne. Gelingt dieses aber, so ist offenbar die *Möglichkeit* gegeben, dass die bereits getrübte Partie durch *regressive Metamorphose* und *Aufsaugung* zum Verschwinden gebracht oder beträchtlich zerklüftet und so

eine *relative* Heilung erzielt wird. Die Indication für ein solches therapeutisches Vorgehen tritt am klarsten heraus, wo *gewisse Krankheiten* einen verderblichen Einfluss auf die *Vegetationsverhältnisse* des *gesammten* Körpers nehmen und eine pathologische Involution begründen, so wie dort, wo *locale Entzündungen* die normale Ernährung der Linse gefährden.

2. *Entziehen sich die pathogenetischen Momente der Staarbildung der Erkenntniss, oder liegen sie ausser dem Bereiche therapeutischer Heilwirkungen*, so ist es bei *unreifen* Cataracten das beste, die *Reife geduldig abzuwarten* und die ganze Sorge auf *Fernhaltung von Schädlichkeiten* zu richten, welche den cataractösen Process möglicher Weise *beschleunigen*, oder die *übrigen Bulbusorgane* in einen Zustand versetzen könnten, der den Erfolg der später vorzunehmenden Operation gefährdet oder völlig aufhebt.

Es genügt in dieser Beziehung ein *gemässigtes Leben* und es wäre ganz *überflüssig*, dem Kranken *gewohnte* und für seinen übrigen Körper *unschädliche* Genüsse vorenthalten zu wollen. Doch ist es klug, wenn nicht geradezu *nothwendig*, auf thunlichste *Schonung der Augen* zu dringen und namentlich Beschäftigungen zu untersagen, welche ein *genaues Sehen* in *kurzen* Distanzen erfordern, also anhaltendes Lesen, Schreiben, Nähen u. s. w.

3. *Bei beiderseitigen Staaren*, welche in ihrer Entwickelung bis zu einem *gewissen Grade* vorgeschritten sind, verbieten sich Beschäftigungen, die ein *scharfes* Sehen verlangen, in der Regel von selbst. *So lange* derartige Staare noch auf *keinem* Auge zur *Reife* gelangt sind, stellt sich die Aufgabe, die damit verknüpften *Sehstörungen einstweilen* nach Thunlichkeit zu *vermindern*, um dem Kranken sein trauriges Los zu erleichtern, *bis die Operation* unter *möglichst günstigen* Aussichten auf Erfolg *durchgeführt* werden kann. Gemeiniglich hilft sich der Kranke schon selbst durch starke *Beschattung* der Augen und *Abblendung diffusen seitlichen Lichtes* (S. 123), indem solchermassen die *Pupille* sich etwas *erweitert* und die Erleuchtungsintensität des von der Linsentrübung ausgehenden *Spectrums* gemindert, die Deutlichkeit und Helligkeit der Netzhautbilder sonach gesteigert wird. Der *Arzt* wird breite Krämpen, Augenschirme u. dgl. empfehlen, wenn *directes* Sonnen- oder Lampenlicht abzuhalten ist; dunkle Gläser aber, wenn grelles *diffuses* Licht gedämpft werden soll (S. 22).

Es werden in solchen Fällen vielfach die *Mydriatica* angewendet. Man hat jedoch ihre Wirkung nicht ganz in der Hand. Werden Lösungen von *Atropin* etc. eingeträufelt, so erweitert sich die Pupille gewöhnlich *sehr stark* und das Sehen wird dann oft sehr verwirrt. Der *Gewinn* ist darum *nur dort* ein sehr in die Augen springender, wo die *durch Beschattung* der Augen erzielbare Erweiterung des Sehloches einer erheblichen Besserung des Gesichtes *nicht mehr genügt*. Hier bleiben die mydriatischen Lösungen jedenfalls ein *zeitweilig* verwendbares werthvolles *Palliativ*. In den *übrigen* Fällen ist die einfache *Beschattung* vorzuziehen.

4. Es genügen diese Hilfsmittel begreiflicher Weise nur, wenn der Staar in *stetem Fortschreiten* begriffen ist und die *begründete* Hoffnung gibt, es werde *in nicht ferner* Zeit eine erfolgreiche *Operation* desselben mit verhältnissmässig *geringen* Gefahren, wenigstens *auf Einem* Auge, vorgenommen werden können. Bei *partiellen* Staaren, welche bereits *stationär* geworden sind und erfahrungsgemäss *Jahrzehende*, ja das *ganze Leben* hindurch, ohne wesentliche hier in Betracht kommende Veränderung fortbestehen können, anderseits aber vermöge dem bedeutenden Uebergewichte der noch normal vegetirenden *durchsichtigen* Linsentheile eine Staaroperation sehr *gefährlich* erscheinen lassen: bei solchen Staaren müssen *wirksamere* Auskunftsmittel

ergriffen werden, will man den halbblinden Kranken nicht *ins Unbestimmte* seinem beklagenswerthen Schicksale überlassen oder den Wechselfällen einer anerkannt sehr gewagten Operation Preis geben.

Es handelt sich in solchen Fällen darum, *durch Bloslegung durchsichtiger Linsentheile* eine *Erhöhung* des scheinbaren Glanzes der *Netzhautbilder* zu ermöglichen, andererseits aber auch *durch Abhaltung überflüssigen Lichtes die Erleuchtungsintensität* des von den trüben Krystallportionen ausgehenden *Spectrums* zu vermindern. Dem *ersten* Zwecke kann man durch eine *Iridectomie* genügen (*Graefe, Steffan*); dem *anderen* durch Beschattung des Auges mittelst Schirmen und nöthigenfalls mittelst dunkler Gläser. Besser würde das vorgesteckte Ziel allerdings erreicht durch eine glücklich ausgeführte operative Verlagerung der Pupille (S. 302), da auf diesem Wege gleichsam mit Einem Schlage die Durchgangsöffnung für *directe* Strahlen erweitert und die lichtzerstreuende *Trübung* zum Theile *verdeckt* wird, ohne dass damit das Spiel der Pupille und die Accommodation des Auges einen sehr ins Gewicht fallenden Schaden erlitte (*Pagenstecher, Berlin*). In der That hebt sich nach einem solchen Eingriffe das Sehvermögen fast constant in sehr beträchtlichem Grade und es bedarf höchstens noch relativ *schwacher* Gläser, um den vorhandenen Einstellungsfehler des Auges in zureichender Weise zu corrigiren. Doch fallen auch die Gefahren der Operation überaus schwer in das Gewicht und im Grossen und Ganzen scheint es räthlicher, sich mit den geringeren, immerhin aber sehr befriedigenden Leistungen der *Iridectomie* zu begnügen. Natürlich wird dabei vorausgesetzt, dass der Schichtstaar ein *reiner* und *stationärer* ist, *ausserdem* aber eine *fast linienbreite Zone des Linsenrandes vollkommen frei lässt.*

Reicht der Gleicher des *trüben* Stratums *näher* an den Aequator der *Linse*, so ist die durch die Operation gewonnene Durchgangsöffnung für *directe* Lichtstrahlen eine viel *zu kleine*, als dass die Netzhautbilder bei *müssiger* Erleuchtung des Gesichtsfeldes eine genügende scheinbare Helligkeit erhalten könnten. Ist der Schichtstaar ein *unreiner*, fangen bereits andere und besonders *oberflächliche* Strata der Linse an, trüb zu werden, so verlohnt sich die Operation nicht der Mühe, da die blosgelegten pelluciden Randtheile der Linse in der Regel *bald* wieder für *directe* Lichtstrahlen *undurchlässig* werden.

Wären nicht die oben ausgesprochenen Bedenken, so liesse sich die Pupillenverlagerung auch bei *anderen* Formen *partieller Staare* und namentlich auch bei Ectopien *der Linse* (S. 693, *f*) nutzbringend anwenden. Im *letzteren* Falle müsste die Pupille selbstverständlich gegen den mit dem Strahlenkörper in Berührung stehenden Theil des *Linsenrandes* verzogen werden, damit die in der Pupille *blosliegende* Portion des letzteren von der Iris *gedeckt* werde (*Pagenstecher, Wecker, Knapp*).

B. Ist der Staar einmal zur Reife gelangt, so stellt sich die Indication auf operative Beseitigung desselben und nur *ausserhalb* der Cataracta gelegene Verhältnisse können eine *Verschiebung* oder gänzliche *Unterlassung* der Operation *räthlich* oder *nothwendig* erscheinen lassen.

Der *Begriff der Staarreife* ist übrigens kein scharf umgrenzbarer. Er bezieht sich nämlich zunächst auf das *Mass der Schwierigkeiten* und *Gefahren*, welche der *Operation* aus der Beschaffenheit der einzelnen Krystalltheile erwachsen. Er wechselt darum auch mit den verschiedenen *Verfahrungsweisen*, welche in einem bestimmten Falle durchgeführt werden können und dehnt sich im Allgemeinen um so mehr aus, je mehr Mittel und

Wege diese bieten, um die Cataracta in *schonender* Weise *zur Gänze* aus der Bulbushöhle zu entfernen.

Von *überwiegender* Wichtigkeit ist in dieser Beziehung der *Zustand der Linsenrinde.* Wo die *äussersten* Krystallschichten breiig *erweicht* oder förmlich *zerflossen* sind, hat selbst die Entbindung eines grossen durchsichtigen und *normal consistenten* Kernes keine Noth; derlei Staare sind also *reif* zur Operation. Auch schliesst der Bestand eines *dünnen,* völlig normalen *Corticalstratums* keine sonderlichen Gefahren in sich, wenn der *Rest* der Linse *sclerosirt* ist, indem dann der Zusammenhang zwischen Rinde und Kern ein sehr inniger ist und der Krystall sich gerne im *Ganzen* von der Kapsel trennt oder doch nur spärliche Reste innerhalb der Höhle zurücklässt. Haben aber die *peripheren* Krystallschichten auf eine nur einigermassen *beträchtliche Tiefe* hin ihre Durchsichtigkeit oder wenigstens ihre *normale Consistenz* bewahrt, so ist deren Ausräumung, da sie zu fest der Kapsel anhaften, ohne sehr eingreifende und darum auch gefährliche Manipulationen nicht denkbar. Es können dann die auf operativem Wege gebildeten Kapselzipfel sich nur schwer zurückziehen, verkleben leicht mit einander, schliessen das darunter gelegene Linsengefüge wieder theilweise von der Berührung mit dem Kammerwasser ab und machen dessen Aufsaugung mangelhaft (S. 700). Dazu kömmt, dass wenig getrübte und normal consistente Krystalltheile sich unter der Einwirkung des Kammerwassers stark *aufblähen* und die Iris mechanisch, ja vielleicht auch chemisch *(Pagenstecher)* reizen; ausserdem aber, so weit sie ihre organische Verbindung mit der Kapsel aufrecht erhalten haben, auch meistens in einen üppigen *Wucherungsprocess* gerathen und damit möglicherweise den krankhaften Erregungszustand der nachbarlichen Binnenorgane steigern *(Graefe).* Auch kann bei verschiedenen *Extractionsmethoden* der Umstand von Belang werden, dass bei aufgehobenem Binnendrucke die intraoculäre Filtration sehr zunimmt und ihr Product sehr reich an Fibrinogen wird, der coagulable Theil desselben sich auch wohl mit den Staartrümmern und den entzündlichen Exsudaten zu mischen und die Summe der Neubildung beträchtlich zu vergrössern im Stande ist *(Adamük).* Das *Ergebniss* der Operation ist also zum mindesten ein *Nachstaar;* in der Regel aber eine heftige *Entzündung,* welche oft die *Existenz* des Auges auf das Aeusserste gefährdet und, falls sie auch beschwichtigt würde, die spätere Beseitigung der Secundärcataracta durch hintere Synechien, durch Schwartenbildung an der rückwärtigen Irisfläche, durch Kalkablagerungen in der Kapselhöhle etc. sehr behindert. Es sind solche Staare, kurz gesagt, *unreif zur Operation.*

Um in derlei Fällen den *Operationstermin* nicht übermässig hinausschieben zu müssen und dennoch den vorerwähnten Uebelständen die Spitze abzubrechen, hat man neuerdings wieder die *künstliche Reifung des Staares* durch operative Eröffnung der *Vorderkapsel* versucht und damit im Ganzen befriedigende Resultate erzielt. Es wurde zu diesem Behufe vorerst eine *Iridectomie* ausgeführt und dann nach Ablauf von mindestens 5 Wochen mittelst einer durch die *Cornea* eingestochenen feinen Staarnadel die *Kapselmitte* kreuzweise durchschnitten, ohne dabei jedoch tief in die eigentliche Linsensubstanz einzudringen. Einige Tage darauf wurde zur Beseitigung der Cataracta geschritten *(Graefe).* Manche verletzten die Kapsel gleich bei der Iridectomie mit dem Lanzenmesser. Andere stachen die Kapsel mit einer Nadel an und verbanden die etwa 8 Tage darnach vorgenommene Staaroperation mit der Ausschneidung eines Irisstückes *(Mannhardt).* Es stellte sich jedoch bald heraus, dass das Verfahren keineswegs ein ganz unschuldiges sei, dass vielmehr bei aller

Vorsicht die *Blähung* eine übermässige werden könne und die entzündliche *Reaction* sich nicht immer genugsam niederhalten lasse, dass vielmehr öfters auch der *Verlust des Auges* zu beklagen komme *(Arlt)*, dass die forcirte Reifung demnach als ein *sehr gewagtes* Unternehmen zu betrachten sei. — Vielleicht lässt sich die Gefährlichkeit einigermassen dadurch vermindern, dass man die *hintere Kapsel* durch eine von der Lederhaut aus eingestochene Nadel öffnet, indem so die Einwirkung der geblähten Linsentheile auf die *Iris* vermieden wird.

Jedenfalls geben *Totalstaare*, in welchen *sämmtliche* Bestandtheile zu *höheren* Graden cataractöser Verbildung gediehen sind, die *günstigsten* Objecte für operative Eingriffe ab. Doch wachsen die Vortheile der Reife keineswegs *stetig*, wenn die Staarmasse in ihren Wandlungen weiter und weiter fortschreitet. Im Gegentheile bringen die *secundären* Metamorphosen manche *Uebelstände* mit sich, welche nicht nur den *Gang* der Operation erschweren, sondern auch deren *Erfolge* in der misslichsten Weise zu beeinflussen vermögen; der Staar kann auch *überreif* mit ungünstiger Bedeutung des Wortes werden *(Arlt)*. Cataracten, deren Rinde oder Gesammtmasse in eine *kalkmilchähnliche Flüssigkeit* mit kleinen sandähnlichen Körnern zersetzt, oder in einen *fettigkalkigen Brei* eingedickt worden ist; vornehmlich aber Staare, deren Corticalstrata in eine *trockene spröde*, der Kapsel anhaftende und bei der Operation leicht *zerbröckelnde* Masse umgewandelt sind: lassen sich in der That oft nur mit *grosser Gefahr* beseitigen, da die harten Kalktrümmer nur schwierig zur Gänze aus dem Auge herausbefördert werden können, sich an und hinter der Iris gerne festsetzen und dann gleich *fremden* Körpern im höchsten Grade reizen.

1. *Die Erspriesslichkeit der Operation* hängt bei Vorhandensein einer *reifen* oder *überreifen* Cataracta zum grossen Theile davon ab, ob die *Function* des *einen* oder *beider* Augen in *höherem* Grade *gestört* oder *aufgehoben* ist.

a. Ist das eine Auge staarblind, während das andere normal functionirt oder nur in sehr geringem Masse leidet und eine *lange Zeit* oder *für die Dauer* sich brauchbar zu erhalten verspricht: so soll die Operation nur vorgenommen werden, wenn der günstige Erfolg der Operation als ein nahezu *gesicherter* betrachtet werden darf, wobei natürlich *abgesehen* wird von den Fällen, in welchen das längere *Verbleiben* des Staares im Auge *an sich* verderblich zu werden droht, wie dieses z. B. bei *traumatischen*, sich stark *blähenden* Cataracten, bei *prolabirten* Linsen und Linsentheilen der Fall ist.

Die *Vortheile*, welche dem Kranken im Falle des *Gelingens* aus der Operation erwachsen, sind in der That nicht unerheblich. Vorerst kömmt schon das *cosmetische* Interesse in Betracht und dieses ist bei *jungen* Leuten oft von hohem Belange, so zwar, dass es *an und für sich* die Operation fordern kann, selbst wenn wegen Functions*untüchtigkeit* des *lichtempfindenden* Apparates eine Herstellung des *Sehvermögens nicht* in Aussicht stände. Dazu kömmt die Ermöglichung des *Zusammenwirkens beider Augen*, die Erweiterung des *Gesichtsfeldes*, die Vermehrung der *Intensität* der optischen Eindrücke. Endlich kann nicht hoch genug angeschlagen werden, dass bei einer *nachträglichen* Ausbildung des Staares auf dem *anderen* Auge der Kranke *zu keiner Zeit* dem traurigen Lose eines *Halbblinden* oder *Blinden* verfällt.

Es ist indessen wahr und muss gegenüber dem Kranken *vor* der Operation wohl betont werden, dass der *ungleiche Refractionszustand* beider Augen sich beim *scharfen* Fixiren in *misslicher* Weise geltend macht, indem die Zerstreuungskreise des *linsenlosen* mit den *scharfen* Netzhautbildern des *gesunden* Auges zu einer gemeinschaftlichen, *weniger deutlichen* Wahrnehmung verschmelzen und dass diesem Uebelstande durch Vorsetzung eines entsprechenden *Convexglases nicht* begegnet werden könne, wegen der unvermeidlichen *Ungleichheit der Bildgrösse* und der

Vernichtung der *Accommodation* im linsenlosen Auge. Doch lernen die Kranken nicht selten von den Zerstreuungskreisen beim Scharfsehen abstrahiren, so dass *alle Störung verschwindet.* Oefter jedoch überwinden sie die letztere dadurch, dass sie die *Wahrnehmungen* des linsenlosen Auges gänzlich *unterdrücken.*

Dagegen sind die *Nachtheile* im Falle des *Misslingens* nicht selten sehr gewichtig und fordern zu einer genauen Erwägung aller Umstände auf, welche auf den Erfolg der Operation Einfluss nehmen können. Ginge das operirte Auge im schlimmsten Falle immer *rasch* zu Grunde und gelangte es dann binnen kurzem zur Ruhe, so könnte man sich am Ende noch trösten, da der Kranke neben dem Verluste des ohnehin blinden Auges nur die Qual der Operation und der Nachbehandlung zu beklagen hat. Es kann aber auch geschehen, dass die Entzündungen unter heftigen Schmerzen *monatelang* anhalten, dann alle Augenblicke recidiviren und erst ihr Ende finden, nachdem das *andere* Auge staarblind oder vielleicht gar in entzündliche *Mitleidenschaft* gezogen, und nachdem der Kranke die ganze lange Zeit über an dem freien Gebrauche des *gesunden* Auges gehindert worden ist.

b. Ist der Staar auf einem Auge vollkommen ausgebildet, auf dem anderen Auge aber in seiner Entwickelung bereits *so weit vorgeschritten*, dass er sich durch *beträchtliche Sehstörungen* geltend macht; oder ist das *zweite* Auge in *anderer* Weise *functionsuntüchtig* geworden; oder *sind beide Augen mit reifen Cataracten behaftet: so ist die Operation ohne weiters vorzunehmen*, wenn nicht *behebbare, ausser* dem Staare gelegene Verhältnisse einen *Aufschub* rechtfertigen.

Die Frage, ob bei *beiderseitiger Reife* oder *Ueberreife* des Staares *beide Augen* in *Einer* Sitzung operirt werden sollen, lässt sich für jene Fälle, in welchen ein *günstiger* Erfolg mit einiger Wahrscheinlichkeit in Aussicht gestellt werden kann, ohne weiters *bejahend* beantworten. In dem Masse aber, als die *Bürgschaften* für das Gelingen der Operation *sinken*, wachsen auch die *Bedenken* gegen ein solches Verfahren. Die tüchtigsten und erfahrensten Augenärzte widersprechen sich in diesem Punkte und bekämpfen sich mit Gründen, welche sich nicht widerlegen lassen, sondern nur mehr oder weniger schwer wiegen *(Ritterich).*

2. *Ehe zur Operation einer reifen oder überreifen Cataracta geschritten wird*, sind übrigens noch manche *andere* Verhältnisse genau zu erwägen.

a. Der Zustand der Augen selber. Im Allgemeinen gilt hier die Regel, man solle nur dann operiren, wenn *keine krankhaften Veränderungen am Auge und dessen Adnexis* vorhanden sind, welche den Heilungsprocess nach der Operation ungünstig beeinflussen können, oder welche im Falle des Gelingens der Operation den für den Kranken erwachsenden Gewinn auf ein Kleinstes herabsetzen.

Insoferne gelten *Entzündungen* im Bulbus und dessen Adnexis für *zeitweilige Contraindicationen*, es wäre denn, dass eine nach Verletzung der Kapsel sich *blähende* oder eine *dislocirte* Linse die mechanische *Ursache* des Bestandes und der Fortdauer des entzündlichen Processes abgibt, wo dann im Verhältnisse zu der mit der Entzündung verknüpften Gefahr die *Dringlichkeit* der Anzeige *wächst. Chronische Entzündungen der Adnexa*, habituelle Blepharitis ciliaris, senile Bindehautkatarrhe, veraltete chronische Trachome, seit vielen Jahren bestehende Thränensackblennorrhöen u. dgl. *gestatten* jedoch mitunter eine Ausnahme, trotzdem sie sich während der Nachbehandlung immer in sehr *misslicher* Weise geltend machen. Ihre *vollständige* Beseitigung ist nämlich nicht selten sehr schwierig, oder nimmt eine unverhältnissmässig lange Zeit in Anspruch, welche bei *alten* Leuten bisweilen sehr schwer ins Gewicht fällt.

In gleicher Weise sind *Stellungsveränderungen der Lider* (En- und Ectropium), *Trichiasis* und ähnliche Zustände, welche das Auge *äusseren* Schädlichkeiten bloslegen, oder gar *directe mechanische Reizeinwirkungen* mit sich bringen, als *zeitweilige* Hindernisse der Operation zu betrachten. Sie lassen nur in den *dringendsten* Fällen den Angriff des *Staares* gerechtfertigt erscheinen und müssen, wo es nur

immer *möglich* ist, *vorerst* beseitigt werden, ehe man zur Operation der Caracta schreitet.

Hat der *lichtempfindende Apparat des staarblinden Auges* einen *Theil seiner Functionstüchtigkeit eingebüsst*, so ist die Operation in den allermeisten Fällen *fruchtlos* oder gar *schädlich*. Man versäume daher ja nicht, *vor* der Operation die Integrität des *Lichtempfindungsvermögens* und die *Ausdehnung* des Gesichtsfeldes auf das genaueste zu untersuchen (S. 685), namentlich wenn *passive Hyperämien* in den Ciliargefässen, Spuren *vorausgegangener Entzündungen* in den tieferen Bulbusorganen, ein sehr ausgesprochener *myopischer Bau* des Auges, welcher zu *Scleralectasien* und zu *Chorioiditis posterior* disponirt, gegeben sind; oder wenn eine *angeborene*, eine *diabetische* Cataracta, ein schön entwickelter *Kapselstaar* oder ein theilweise oder ganz *verflüssigter Altersstaar* vorliegt, da diese *häufiger* mit *amblyopischen* Zuständen gepaart zu sein pflegen, als andere Formen der Cataracta. Werden *bestimmte Zeichen einer Functionsstörung* des lichtempfindenden Apparates gefunden, so wird die Operation besser *unterlassen*, es wäre denn, dass der *Kranke* auf deren Ausführung trotz aller Vorstellungen *besteht*, oder dass das *cosmetische* Interesse von hohem Belange ist und eine *wenig gefährliche* Operationsmethode zum Ziele zu führen verspricht. Eine weitere *Ausnahme* gestatten auch Fälle, in welchen die vorgefundene *Stumpfheit* der Netzhaut oder die Amblyopie mit Grund *aus dem langen Nichtgebrauche* des Auges erklärt werden kann, indem unter solchen Umständen *zweckmässige Uebungen* nicht gar selten die Functionstüchtigkeit der Retina bis zu einem befriedigenden Grade *heben* lassen.

Ausgedehnte Hornhautflecke und *Verwachsungen der Pupille* sind *keine* Gegenanzeigen, sie machen nur *Modificationen* in dem Verfahren nothwendig und verschlimmern die Prognose. Erstere drohen nämlich sehr eine Narbenkeratitis oder wenigstens eine Zunahme der vorhandenen Hornhauttrübung; letztere sind der Entbindung der Cataracta und der Zurückziehung der Kapselzipfel sehr hinderlich.

b. Der Gesundheitszustand des Kranken, insoferne dieser den *Ausgleich* der *durch* die Operation gesetzten *localen Störungen* missgünstig beeinflussen, oder den Erfolg in *anderer* Weise gefährden kann.

Bei Individuen, welche durch Hunger, Elend, deprimirende Gemüthsaffecte oder Krankheiten (z. B. Diabetes) *sehr herabgekommen* sind, bei *marastischen Greisen* mit welker fahler Haut oder sehr ausgedehnter Arteriosclerose, bei Leuten, welche nachweisbar *zu Eiterungen* und *Verschwärungen sehr geneigt* sind und vielleicht gar schon *ein* Auge in Folge einer *gut ausgeführten* Operation verloren haben: ist die Operation erfahrungsmässig eine *bedenkliche* und die Prognose um so vorsichtiger zu stellen, je *eingreifender* das gebotene *Verfahren* ist. *Sehr* ausgesprochene *Gicht*, secundäre *Syphilis*, *Tuberculosis* oder *sehr* entwickelte *Scrophulosis* sind ebenfalls *misslich und* machen, besonders zur Zeit *frischer Nachschübe*, die Operation gefährlich. Auch bei *Säufern* kömmt es öfters zu schlimmen Ausgängen, vornehmlich, wenn sich während der Nachbehandlung Anfälle von *Delirium tremens* einstellen *(Sichel)*. Ausserdem wird von erfahrenen Praktikern die Zeit der *Menstruation* und der *Schwangerschaft* gemieden, letztere wegen den Gefahren, welche das häufige Erbrechen, die Unmöglichkeit, gewisse Körperlagen ruhig zu behaupten, und andere Zufälle dieser Periode mit sich bringen. Aus ähnlichen Gründen werden auch *Urinbeschwerden*, *Asthma*, chronischer *Bronchialkatarrh* etc. während der Nachbehandlung sehr gefürchtet. Nicht minder sind *habituelle Kopfschmerzen* und besonders auch heftige und häufige *Zahnschmerzen*, *Nasenkatarrhe*, Neigung zu *Krämpfen* als höchst unangenehme und selbst gefährliche Complicationen in Anschlag zu bringen.

c. Das Lebensalter des Kranken beeinflusst mehr die *Wahl der Methode*, als die *Indication* zur Operation als solche.

Die *Kindesperiode* ist nicht, wie früher geglaubt wurde, als ein *zeitliches* Hinderniss der Operation aufzufassen. Im Gegentheile wird heute zu Tage fast von allen Seiten darauf *gedrungen*, dass die Operation im Falle der *Staarreife so bald als möglich* vorgenommen werde, um den üblen Folgen eines längeren *Nichtgebrauches* kindlicher Augen (S. 704) zuvorzukommen. Bei *angeborenen reifen* Staaren kann ohne weiters schon in den *ersten Lebensmonaten* die Operation ohne sonderliche Gefahren ausgeführt werden: doch halten Viele die Zeit zwischen dem 2. und 4. Lebensjahre für die am *besten* entsprechende, da dann das Kind die

den meisten Wechselfällen ausgesetzte *Lebensperiode* hinter sich hat, während die üblen Folgen der *Staarblindheit* noch nicht zu einem die Heilung ausschliessenden *Grade* gediehen zu sein pflegen *(Schön)*. *Späterhin* wird *bei Weibern* höchstens noch die Zeit des Menstruations*eintrittes* und des *Climacteriums* einen *Aufschub* der Operation räthlich erscheinen lassen. *Hohes Alter* an sich bildet *keine* Gegenanzeige, da selbst mehr als 100jährige Greise mit dem besten Erfolge operirt worden sind. Es ist nur darum *weniger* günstig, weil es häufiger mit *atheromatöser* Entartung der *Binnengefässe*, mit Sclerose der Horn- und Lederhaut, mit allgemeinem *Marasmus*, allerlei Beschwerden *(b)* und ausserdem mit Abnahme der Verstandeskräfte des Kranken verknüpft ist. Auch vertragen *sehr alte* und überhaupt *stark marastische* Leute schwer das *ruhige Liegen* und neigen zu *hypostatischen Pneumonien*, welche selbst tödtlich werden können.

d. Die äusseren Verhältnisse, unter welchen der Kranke den *Heilungsprocess* und die *Reconvalescenz* durchzumachen Gelegenheit hat. Ein ganz ruhiges, leicht zu lüftendes, trockenes *Zimmer*, welches sich nach Bedarf *gleichmässig* verdunkeln und mehr weniger erhellen, ausserdem im Falle der Noth gut *heizen* lässt; ein bequemes, nicht zu warmes *Bett* mit Vorrichtungen, welche dem Kranken das *Aufsitzen* ohne Muskelanstrengung ermöglichen; ein gut eingerichteter *Lehnsessel, Leibschüssel und Uringläser*; eine wohl geübte und sorgsame *Wärterin* und die Gelegenheit, sich jeweilig eine entsprechende *Kost* zu verschaffen; dies sind *nothwendige* Erfordernisse, bei deren theilweisem oder gänzlichem Abgange man besser die Operation, namentlich eine eingreifendere, *unterlässt*. Weniger vermögliche Personen sind darum in der Regel auf *Heilanstalten* angewiesen, in welchen diesen Bedingungen leichter entsprochen werden kann. Leider wird jedoch in solchen Anstalten durch übermässiges *Zusammenpferchen der Kranken* und durch manche andere bekannte Uebelstände nicht selten die Gunst der Verhältnisse sehr beeinträchtigt und das *Procent* der Heilungen auch wirklich gemindert.

e. Die Jahreszeit. Im Allgemeinen kann man zu *jeder* Jahreszeit mit Aussicht auf Erfolg operiren. Doch thut man besser, wenn man während der *heissen Sommermonate* eingreifenderen Staaroperationen ausweicht, indem bei grosser Hitze Verletzungen schwerer per primam intentionem heilen, ausserdem aber dem Kranken die nothwendige ruhige Bettlage sehr lästig oder geradezu unerträglich wird; daher auch viel häufiger als sonst dem Erfolge der Operation durch unzweckmässiges Verhalten des Kranken oder durch wirkliche Erkrankungen desselben Gefahren erwachsen. Der *Winter* hat hingegen das Ueble, dass der Kranke länger an das Zimmer gebannt bleibt, was die Reconvalescenz merklich verzögert.

f. Zur Zeit herrschender *Epidemien*, z. B. der Cholera, soll man schon in Berücksichtigung dessen nicht operiren, das deprimirende Gemüthsaffecte, vorzüglich grosse Angst, den Gang der Heilung erschweren. Das Auftreten des *Hospitalbrandes* und der *Diphtheritis (Horner)* bildet eine *directe Gegenanzeige* gegen eingreifendere Staaroperationen, vornehmlich in Spitälern.

3. Hat man sich einmal zur Operation entschlossen, so muss *die Beschaffenheit des Staares* und seiner Nachbarorgane auf das Genaueste erwogen werden. Hiervon hängt es nämlich hauptsächlich ab, in welcher *Art und Weise* die Cataracta *am leichtesten* und *unter den geringsten Gefahren* aus der optischen Axe entfernt werden kann.

a. Flüssige und *breiige*, sowie *stärkekleisterähnliche Totalstaare ohne consistenteren Kern* lassen sich leicht durch *Zerschneidung* oder *Zerreissung der*

Kapsel beseitigen (*Discissio seu Dilaceratio cataractae*). Das Magma saugt sich nämlich nach einem solchen Vorgange meistens ziemlich rasch auf, während die Kapselzipfel sich zurückziehen und, falls sie *tief* genug zerspalten sind, auch die Pupille freilegen. Die *Reaction* ist in der Regel gering, oder doch nicht gar schwer zu beschwichtigen, da derlei Staare vornehmlich nur bei *sehr jungen* Individuen auftreten, deren *Iris* gegen mechanische Reizungen weniger empfindlich ist und leicht durch starke *Mydriatica* von den dislocirten Staartrümmern *entfernt* gehalten werden kann.

Nicht immer indessen geht der *Resorptionsprocess* nach Wunsch von Statten. Bei nicht ganz verflüssigten Cataracten geschieht es in der That trotz *ausgiebiger* Zerstückelung der Kapsel nicht selten, dass das Magma unter fortschreitender Aufsaugung zersetzter Bestandtheile sich *eindickt*, kuchenförmig zusammenbäckt und lange Zeit in unverändertem Zustande zu verharren scheint. Es vergehen dann öfters *Wochen* und selbst *Monate*, ehe sich Risse zeigen, welche sich allmälig vergrössern, an Länge und Breite zunehmen und schliesslich ein Auseinanderfallen der einzelnen Stücke zur Folge haben. Wurde die Kapsel *nicht* genugsam *zerklüftet*, so *verlöthen* die Wundränder der Kapsel wohl gar wieder unter einander und sperren so einen Theil oder das ganze Magma von der Berührung mit dem Kammerwasser ab; es wird eine *Wiederholung der Operation* nothwendig. Oft muss man sogar *mehrmal* in entsprechenden Zwischenpausen zur Nadel greifen, um endlich den Zweck zu erreichen. Die Discission ist also jedenfalls eine *sehr unvollkommene* Operationsmethode.

Es können *ganz weiche* und *flüssige Totalstaare* nun auch auf *directem* Wege aus dem Auge herausbefördert werden. Es bedarf dazu blos einer *linearen*, in der Richtung einer Sehne streichenden Hornhautwunde, welche überaus leicht verheilt, und der Eröffnung der Kapsel. Indem sich nämlich der Druck, welchen die geraden Augenmuskeln auf den Glaskörper ausüben, auf den *Inhalt* der Kapselhöhle fortpflanzt, wird dieser gezwungen, sich nach aussen zu entleeren. Bleiben allenfalls Reste zurück, so können dieselben, wenigstens theilweise, mittelst eines zarten Löffels hervorgeholt werden (*Lineare Extraction, Palucci, Graefe*).

Es hat diese Operation der *Discission* gegenüber den *Vortheil*, dass sie an die Resorptionsthätigkeit der Binnenorgane keine Anforderungen stellt, dass sie bei vollständigem Gelingen die Gefahren umgeht, welche aus der Berührung der Iris mit Linsentrümmern erwachsen und dass die lineare Hornhautwunde die Möglichkeit bietet, Kapseltheile, welche durch Auflagerungen die Fähigkeit sich zurückzuziehen verloren haben, mittelst der Pincette loszureissen und aus dem Auge zu entfernen. Doch stehen neben diesen *Lichtseiten* auch *dunkle Schatten*. Bei ungeberdigen Kranken, welche während der Operation sehr pressen, zumal bei *Kindern*, wird nicht selten ein Theil der *Iris* mit dem Staare aus der Wunde herausgedrängt und verheilt daselbst, eine sehr missliche *Verziehung der Pupille* begründend; oder es wird der Vorfall gar zum Ausgangspunkte heftiger und verderblicher *Entzündungen*. Manchmal kömmt es wegen krampfhafter Zusammenziehung der Augenmuskeln auch zur *Sprengung der vorderen Glaskörperwand*, die Vitrina stürzt hervor und schiebt, während sie sich durch die Hornhautwunde entleert, die Staartheile zur *Seite*, von der Oeffnung *weg;* die Operation muss rasch unterbrochen werden, *bevor* der Staar noch ganz entleert ist. Durch eine *tiefe Narkose* lässt sich diesen üblen Zufällen nur unter Aufgeben anderer Vortheile steuern. Indem nämlich die Augenmuskeln ganz *erschlaffen*, kann sich der Staar nicht von *selber* entleeren; es bedarf eines *künstlichen* Druckes von Aussen oder wiederholten Eingehens mit dem Löffel, um den Brei herauszubefördern. Bei allem diesem reizenden Verfahren bleibt aber die Auslöffelung oft eine sehr *unvollständige*, da die Pupille trotz vorausgeschickten Einträufelungen starker Atropinsolutionen im Momente des Kammerwasserabflusses sich stets sehr *verengert* und damit einen grossen Theil der Kapselhöhle für das Instrument unzugänglich macht. Zudem ist das Würgen und Erbrechen, welches der Narkose gewöhnlich folgt, ein Moment von übler Bedeutung,

indem es öfters noch *nachträglich* zu Vorfällen der Iris und des Glaskörpers Veranlassung gibt.

Vor alten Zeiten hat man ganz weiche und flüssige Staare mittelst einer in die geöffnete Kapselhöhle eingeführten feinen Röhre *aussaugen* zu können geglaubt *(Sichel)*. Späterhin wurde diese der Vergessenheit anheimgefallene „*Suctionsmethode*" wieder in Aufnahme gebracht *(Laugier)* und soll dermalen noch in England Anhänger zählen *(Knapp)*. Es liegt jedoch auf der Hand, dass zur Aussaugung *geeignete* Staare sich in der Regel schon bei der Eröffnung der Kapsel und um so mehr bei der Einführung der Röhre entleeren müssen, dass für die Aussaugung also gewöhnlich nicht viel übrig bleiben könne. Es lässt sich das ganze Verfahren recht gut als eine *lineare Extraction mit künstlichen Hindernissen* betrachten und erscheint ohne allen praktischen Werth, auch wenn dabei auf eine ausgiebigere Zerklüftung der Kapsel mehr Rücksicht genommen und so der Ausbildung eines Nachstaares besser vorgebeugt würde.

b. Ist die Linse *nicht in allen ihren Theilen vollständig zerfallen*, liegt ein *weicher Kernstaar* oder eine *Corticalcataracta* mit käsigweichem oder wachsähnlichem Kerne oder ein *partieller*, zumal ein *Schichtstaar*, vor: so ist sowohl die Discission als die einfache Linearextraction ein *höchst gewagtes* Unternehmen. Bei ersterer bleibt nämlich immer die *Gesammtmasse* der zertrümmerten Linse, bei letzterer aber gewöhnlich eine *ansehnliche Quote* consistenterer Theile im Auge zurück. Diese Reste blähen sich dann sehr rasch und meistens auch überaus stark, wodurch in der Regel sehr intensive Entzündungen angeregt werden, gegen welche selbst energische Antiphlogose und das Atropin nur wenig vermögen, und welche fast stets zu ausgebreiteten hinteren Synechien oder zum Pupillenab- oder Verschlusse führen, übrigens häufig auch auf den *Strahlenkranz* und die *Aderhaut fortschreiten* und den Bulbus functionsuntüchtig machen, oder gar in *Eiterung* übergehen und das Auge unter der Form einer *Panophthalmitis suppurativa phthisisch* zu Grunde richten.

Bei der *Discission* ist der Umstand, dass das Kammerwasser in sehr grosser Fläche auf die zerklüftete Linsenmasse wirkt, einer übermässigen Blähung sehr förderlich. Bei der *Linearextraction* aber stehen die Form, Richtung und Lage der Hornhautwunde, sowie die bei Abfluss des Kammerwassers sich sehr verengernde Pupille einer spontanen Entleerung der cohärenten Staartheile hinderlich im Wege, gestatten ausserdem aber auch keine vollständige Zerspaltung und nachträgliche Auslöffelung, indem ein grösserer Theil der Kapselhöhle für das Instrument *nicht zugänglich* ist. Hängen die consistenteren Staarpartien gar an der Kapsel an, so ist deren Trennung auch an den mit dem Löffel *erreichbaren* Stellen ohne sehr gewaltthätige Eingriffe nur unvollkommen ausführbar. Was dann den Staartrümmern im Vergleiche zur Discission an *Masse* abgeht, wird betreffs der *Reizwirkung* reichlich ersetzt durch die mit den operativen Handgriffen verbundenen mechanischen Beleidigungen der Iris, durch den ungünstigen Einfluss der so häufig zu Stande kommenden Regenbogenhautvorfälle u. s. w.

Es lassen sich die Gefahren, welche der Discission und der einfachen Linearextraction *unvollständig* zerfallener Cataracten ankleben, allerdings dadurch verkleinern, dass man diesen Operationen die *Iridectomie* um mehrere Wochen *vorausschickt* oder beide mit einander *verbindet (Graefe)*. Doch schützt eine solche Combination nur *sehr unvollkommen* vor bedauerlichen Misserfolgen, zumal bei der *Discission*, wo der ganze Staar im Auge zurückbleibt und einzelne Trümmer desselben sich gerne verschieben, in den Kammerraum herausfallen u. s. w. Dagegen hat die Iridectomie bei der *Linearextraction* den Vortheil, dass sie *die Zugänglichkeit zur Kapselhöhle* vermehrt und sohin auch die *vollständigere* Entleerung des Staares begünstigt. Immerhin bleibt der *Spielraum*, welchen die *lineare Hornhautwunde* gewährt, ein für den Zweck völlig ungenügender. Die *spontane* Entleerung consistenterer und zusammenhängender Staartheile kann eine *lineare*, wenig klaffende Oeffnung in der Cornea *nimmer* gestatten, es bedarf des *Löffels*. Dieser wirkt aber vermöge der Lage der Wunde nothwendig unter einem *grossen Winkel* auf die Linsenmasse, er kann letztere nur fassen, indem er selbe gegen die

Iris und Hornhaut *drückt.* Minder derbe Staartheile werden solchermassen immer schon im Momente des Löffelangriffes *zerquetscht* und von dem, was dem Instrumente *folgt,* wird stets ein ansehnlicher Theil an den Rändern der engen Hornhautspalte *abgestreift.* Die *Rückstände* werden hierbei unter der Einwirkung des Instrumentes und des von hinten andrängenden Glaskörpers nach den verschiedensten Richtungen im Kammerraume verschoben und lassen sich nur durch *wiederholtes* Eingehen mit dem Löffel beseitigen, was an und für sich reizt, übrigens auch selten zum Ziele führt, indem die einzelnen Flocken vermöge ihrer geringen Trübung sich gerne der Wahrnehmung entziehen und ausserdem, zumal bei *unruhigen* Kranken, die Gefahr eines *Glaskörpervorfalles* zur raschen Beendigung der Operation drängt.

Es werden diese Unzukömmlichkeiten *nur theilweise* dadurch beseitiget, dass man die Schnittwunde an die *äusserste Cornealgrenze* oder ein wenig darüber hinaus *rückt* und ihr durch Verwendung einer breiteren Lanze eine *grössere Länge* gibt. Erfahrungsmässig ist dann der *Winkel,* unter welchem der Löffel auf die Linse wirkt, und somit auch der darauf ausgeübte *Druck* noch immer gross genug, auf dass die Cataracta schon beim Fassen zersplittere. Falls sie aber auch bis zur Wunde gebracht wird, bietet diese nicht *Raum* genug, um damit sie im *unverkleinerten* Zustande durchtreten könne. *Widersteht* indessen der Staarkern vermöge grösserer Dichtigkeit, so wird die *Zerrung der Wundwinkel* eine höchst bedenkliche. Dazu kömmt die hebelnde contusionirende Wirkung des Instrumentes auf den *Glaskörper* und die anerkannt grosse Häufigkeit massenhafter *Vorfälle* des letzteren, womit wieder sehr häufig entzündliche *Trübungen* der Vitrina veranlasst werden, welche keineswegs immer völlig zurückgehen. Man kann in Anbetracht dessen dem ganzen Verfahren, welches unter dem Namen der *Excochleatio cataractae* zur *Methode* erhoben und selbst *für harte Kernstaare* verwendbar erklärt wurde (*Schuft*), *keinen* rechten praktischen Werth beimessen. Es hat sich auch in der That nur wenige Freunde erworben, indem die damit angestellten Versuche nicht sehr einladende Resultate geliefert haben (*Mooren, Rothmund, Graefe, Steffan, Dantone*). Auch die zweckentsprechendere *Gestaltung des Löffels (Critchett, Bowman)* so wie dessen Ersatz durch einen *einfachen* (*Graefe*) oder *Doppelhaken* (*A. Weber*) und die damit ermöglichte *schonendere* und *sicherere* Fassung des Staares haben zu keinen Ergebnissen geführt, welche die Meinung zu Gunsten der Excochleatio aufzubessern vermöchten.

Will man Cataracten mit *halbweichem* oder *normal consistentem Kerne* ohne Zertrümmerung und dadurch bedingte Zuhilfenahme beleidigender Handgriffe aus dem Auge entfernen, so muss der Wunde eine *grössere Länge* und ein *stärkeres Klaffungsvermögen* gegeben werden, als dies mit einer Lanze möglich ist, es können nur jene Methoden zum Ziele führen, welche bei *Altersstaaren* im Gebrauche stehen.

c. Bei Staaren mit sclerosirtem Kerne ist die *Discission* schon an und für sich sehr schwer durchführbar, indem der Kern wegen dem Mangel einer resistenten Unterlage und wegen seiner Härte der Nadelschneide beständig ausweicht; es gelingt im besten Falle nur, den Kern in grössere Stücke zu zerbröckeln, welche dann höchst intensive Entzündungsprocesse anzuregen pflegen und dadurch dem Bulbus in der grössten Mehrzahl der Fälle verderblich werden. Man hat es daher eine Zeit lang vorgezogen, harte Staare im Ganzen umzulegen und in den unteren äusseren Theil des Glaskörpers zu versenken (*Niederdrückung, Depressio seu Reclinatio cataractae*).

Es wird zu diesem Behufe eine gerade Staarnadel per Scleronyxim in die Lederhaut eingestochen, das myrthenblattähnliche Ende derselben nahe an dem *Schläfentheile* der Ciliarfortsätze und des Pupillarrandes vorbei *durch die Linsenperipherie hindurch* in die *Vorderkammer* geführt, bis an den oberen inneren Rand des Sehloches vorgeschoben, dann *flach* über das *Centrum* des Staares gelegt und nun auf das letztere ein *sanfter, allmälig steigender* Druck ausgeübt, auf dass sich

das Linsensystem in möglichst *grossem* Umfange aus seiner Verbindung mit der *Zonula* löse. Ist dieses geschehen, so wird das Nadelheft in der *Meridianebene* des Einstichpunktes gehoben und dadurch der Staar *mit der Kapsel* in den *unteren äusseren Theil des Glaskörpers* hinabgesenkt. Durch eine leichte Drehung der Nadel um ihre Axe wird deren Spitze, welche sich gerne in den deprimirten Staartheilen fängt, frei und kann *flach* aus der Einstichswunde herausgeführt werden ohne Gefahr, dass bei diesem Manöver der Staar folge und an einen Ort gelange, an welchem er minder gut haftet, oder gar die bluthältigen Binnenorgane des Augapfels gefährden könnte.

Es ist dieses Verfahren noch am ersten *verwendbar* bei *sehr grossem sclerosirten Kerne* und verhältnissmässig *dünner* aber *zäher Rinde*. Bei *sehr dicker* Rindenlage, vornehmlich wenn sie *weich* ist, hat die Depression den Uebelstand, dass der *grösste* Theil der Corticalis beim Eintritte in die Glaskörperwunde *abgestreift* wird, also im hinteren *Kammerraume* zurückbleibt und dort dieselben Gefahren setzt, welche die Discission des Altersstaares gefürchtet machen. *Die Hauptgefahr* liegt jedoch in *chronischen Aderhautentzündungen* mannigfaltiger Art, welche durch den dislocirten Kern als einen *fremden* Körper angeregt werden, oft erst nach Wochen, Monaten, selbst nach Jahren hervortreten und den Bulbus gewöhnlich *unter überaus grossen und langwierigen Leiden* zu Grunde richten, ja oft sogar den *zweiten* Bulbus in *sympathische* Mitleidenschaft ziehen.

In Anbetracht dessen *erscheint bei derlei Staaren die Extraction als die allein berechtigte Methode.* Soll diese aber die mit der Discission und Depression verknüpften Gefahren vermindern, so muss die *Entbindung* der Cataracta zumeist durch den vom Glaskörper fortgepflanzten *Muskeldruck* bewerkstelligt und nur durch schonende Handgriffe zweckentsprechend geregelt werden können. Ferner ist es nothwendig, dass die *Abstreifung* der zerfallenen oder noch normalconsistenten Rinde möglichst *beschränkt* und jede *Zerrung* der Theile, besonders der Wundwinkel, vermieden werde. Diesen Anforderungen kann nur eine Wunde in der *peripheren Zone der Cornea* oder in der *vordersten Scleralgrenze* genügen, eine Wunde, deren *Ebene* die Hornhautaxe weit *vor* dem Krümmungscentrum der beiden Cornealflächen unter fast rechtem Winkel schneidet und solchermassen einen *Lappen abgrenzt*, dessen *Basis* dem äquatorialen Durchmesser des Staarkernes zum mindesten gleichkömmt und welcher am *Scheitel* eine der Axe des Staarkernes entsprechende Klaffung *gestattet.*

Es ist der Querdurchmesser des Krystalles als Ganzen höchstens 10 Millm., die Axe 4 Millm. lang *(Henle)*. Der horizontale Perimeter der Linse darf daher im Maximum auf weniger als 23 Millm. geschätzt werden. Würde es sich darum handeln, jeden Staar im *Ganzen* ohne Zerrung der Wundwinkel und ohne Abstreifung der Corticalschichten aus dem Auge zu fördern, so müsste offenbar die Schnittlänge zum *mindesten* dem Querdurchmesser des Krystalles mehr der halben Axe gleichen, für *grösste* Staare also 12 Millm. erreichen. In der Praxis *mildert* sich jedoch diese Anforderung durch die Qualität der Corticalschichten. In der That lässt sich ein in der *unverletzten* Kapsel eingehüllter Staar durch eine merklich *kleinere* Oeffnung ohne jede gefährliche Zerrung der Wundränder entleeren, indem die weiche Rinde leicht nachgibt und der Staar sich so etwas in die Länge streckt. *Bleibt* aber die Kapsel *im Bulbus zurück*, so gelangt der Staar gar nicht als Ganzes *an die Wunde der äusseren* Bulbuskapsel; es wird vielmehr immer ein Theil der oberflächlichen weichen Corticalschichte schon an den Wundrändern der *Kapselöffnung* und weiters an dem Rande der natürlichen oder künstlichen *Pupille* abgestreift. Sind die Rindenschichten gar noch von *normaler* Consistenz, so bleibt ein grosser Theil derselben in Schalenform an der inneren Kapselhälfte haften, es bricht *nur der Kern* heraus. In *jedem* Falle also wird der Staar vor seinem Austritte in den bezüglichen Dimensionen um ein Beträchtliches verkleinert,

was eine Verminderung der Wundlänge gestattet. Unter ungefähr 350, in schwachem Weingeiste aufbewahrten extrahirten Staaren waren blos *zwei* tief kaffeebraune, von der Rinde entblösste Kerne, deren aequatorialer Durchmesser 7·6 u. 7.4 Millm., die Axe aber 3·5 und 3.2 Millm. mass. Nur wenige der übrigen Staarkerne näherten sich diesen Dimensionen, die übrigen standen darin weit zurück. Wäre also *blos die Zerrung* der Wundwinkel und Ränder zu vermeiden, so müsste in allen Fällen eine Wundlänge genügen, welche 9.4 Millm. um ein Geringes übersteigt. Soll jedoch der Staar sich *leicht* entleeren und auch die Abstreifung auf ein *möglichst Kleines* herabgemindert werden, so ist in Anbetracht der Steifigkeit der Hornhaut, welche das Klaffungsvermögen wesentlich beschränkt, eine Vergrösserung der Wundlänge für *maximale* Staare dringend geboten, die Wunde wird *nicht unter* 10 Millm. messen dürfen, damit eine genügende *Klaffung* in der Mitte des Lappens ermöglichet werde.

Es misst nun die Oeffnung der *hinteren* Cornealfläche im Mittel etwa 11 Millm. *(Ed. Jaeger)*. Bei einem Krümmungsradius von 6·7 Millm. würde sich die Länge eines Meridians der *hinteren* Cornealfläche auf ungefähr 13 Millm. schätzen lassen. Ein im *horizontalen* Meridiane des Auges geführter, die innere Hornhautfläche *halbirender* Schnitt müsste demnach einen *Wundperimeter* von ungefähr 26 Millm. beschaffen. Eine solche Wundöffnung übertrifft aber den horizontalen Umfang des Krystalles soweit, dass *von Seite der Cornea* dem *Austritte* selbst *maximaler* Staare *kein* bedenkliches Hinderniss entgegenstehen kann.

Man hat in der That einen solchen Schnitt zum Behufe der Staarextraction vorgeschlagen und damit in einer Reihe von Fällen auch befriedigende Resultate erzielt *(Querextraction, Küchler)*. Es liegt aber auf der Hand, dass eine *quer über die Pupille* hinziehende Schnittnarbe das Sehvermögen des operirten Auges sehr beträchtlich herabdrücken müsse. Dazu kömmt, dass das *Klaffungsvermögen* eines in einem *grössten* Kreise der idealen Hornhautkugel geführten Schnittes wegen der Steifigkeit der Cornealsubstanz ein sehr kleines ist. Es wird daher nur eine sehr schmale Zone der Iris in der Wunde blosgelegt und muss, da der Rest zwischen Staar und hintere Hornhautfläche gleichsam eingeklemmt ist, eine verhältnissmässig sehr bedeutende Dehnung erfahren, um damit der Staar durch die Pupille austreten könne. Eine Entbindung des Staares auf diesem Wege kann daher gar nicht ohne massenhafte Abstreifung corticaler Schichten bewerkstelligt werden. Ueberdies ist wohl zu beachten, dass der Staarkern, um sich mit seinem Rande in die Wunde einzustellen, eine fast *rechtwinkelige Drehung* um seinen Querdurchmesser vollführen muss, was bei der Grösse der Widerstände, welche einer solchen Bewegung entgegentreten, nur unter Beihilfe sehr gewaltthätiger *Manipulationen* möglich ist und sehr gewöhnlich eine Zerbröckelung der oberflächlichen Staarschichten mit sich bringen muss. Es lässt sich dieser Uebelstand allerdings ein wenig dadurch abschwächen, dass man die Schnittebene etwas von dem grössten Durchmesser der Hornhaut entfernt. Auf dass jedoch der Staar *ohne sehr excursive Drehung* aus dem Auge entfernt werden könne, müsste der Schnitt seiner ganzen Länge nach zwischen die Scleralgrenze und den Kernäquator fallen. Die Länge eines *durch den Krümmungsmittelpunkt* gelegten Schnittes, welcher so weit von dem Cornealscheitel absteht, würde jedoch um ein Bedeutendes hinter dem Bedarfe zurückbleiben. Ein *peripherer* Hornhautschnitt, welcher der Linse gestatten soll, mit einer sehr kleinen Drehung nach aussen zu treten, kann daher *nicht in einem grössten Kreise* der idealen Hornhautkugel liegen, sondern muss die Hornhautaxe unter fast rechtem Winkel weit *vor* dem Krümmungscentrum der hinteren Cornealoberfläche schneiden, also den *Bogen eines Kreisabschnittes* bilden.

Ein *in dem Ursprungskreise des Ligamentum pectinatum geführter* und denselben *halbirender* Bogenschnitt erreicht bei einem Radius des ganzen Ursprungskreises von 5·5 Millm. ungefähr 17 Millm. Länge, liefert also einen Wundperimeter, welcher den horizontalen Umfang der grössten Linse bei Weitem übertrifft. Die Widerstände, welche sich bei einem solchen Bogenschnitte dem Austritte des Staares entgegen stellen, sind *minimale*, indem der abgegrenzte Lappen vermöge seiner Höhe und Breite dem Drucke des vom Glaskörper hervorgedrängten Staares leicht nachgeben kann und indem auch die *halbe* Iris ihrer Stütze beraubt ist, daher eine entsprechende Erweiterung der Pupille ohne erhebliche Zerrung der Regenbogenhaut zu Stande kommen kann. Es ist ein solcher Schnitt jedoch durch die anatomischen Verhältnisse sehr erschwert. Es tritt nämlich der mittlere Theil der

Iris und des Krystalles um ein Erhebliches *über* die Ursprungsebene des Ligamentum pectinatum hervor. Das Messer muss daher *im Bogen* durch die Kammer geführt werden und den Scheitel der Linse beim Ausstiche zurückdrücken, wodurch leicht der periphere Theil der Iris unter die Messerschneide geliefert wird. Zudem setzt ein in dem Ursprungskreise des Ligamentum pectinatum verlaufender Schnitt eine ungemein *breite Wundfläche* voraus; der *äussere* Wundrand müsste, da die Scleralgrenze an der vorderen Hornhautfläche merklich weiter nach vorne reicht, als an der hinteren, fast 1 Millm. weit in die Lederhaut und den Limbus conjunctivalis hineinfallen. Im Uebrigen kleben einem solchen *maximalen* Lappenschnitte auch *positive* Nachtheile an. Seine Lage und enorme Klaffungsfähigkeit benehmen dem vorderen Theil der Zonula jeden Widerhalt, dieselbe berstet, da sie dem ganzen Drucke des Glaskörpers blosgestellt ist, nicht selten und führt zu bedenklichen Glaskörpervorfällen; oft genug entleert sich ein Theil des Corpus vitreum sogar *vor der Cataracta* und macht dann die Entbindung der letzteren überaus schwierig, ja bisweilen fast unmöglich. Dazu kömmt, dass *nach* der Operation die Iris *in der Regel* von dem nach vorne drängenden Glaskörper *in die Wunde getrieben* und so ein meistens sehr ausgedehnter Regenbogenhautvorfall veranlasst wird, welcher nicht nur die Wundheilung beirrt, sondern durch Erregung heftiger Entzündungen, durch Verziehung und Verlagerung der Pupille den Erfolg der Operation in hohem Grade zu gefährden im Stande ist. Man kann diesen Uebelständen durch die Vornahme des operativen Eingriffes *unter tiefer Narkose* des Kranken und durch *Ausschneidung eines breiten Irisstückes (Jacobson)* nur *theilweise* begegnen. Es erscheint daher räthlich, die Höhe und Breite des Lappens auf das *alterprobte herkömmliche Mass* zu beschränken.

Jedenfalls genügt ein Lappen, dessen *innerer* Wundrand sich einen halben Millm. von dem Ursprungskreise des Ligamentum pectinatum entfernt hält und dessen beide *Wundwinkel* in dem horizontalen Meridian der Hornhaut gelegen sind, um selbst *maximale* Staare unter *kleinen* Widerständen, in der Regel sogar durch den Glaskörperdruck allein nach aussen zu fördern. Bei Staaren mit *kleinerem* Kerne und breiiger oder flüssiger Rinde darf der Ein- und Ausstich wohl auch in einige Entfernung vom horizontalen Durchmesser der Hornhaut fallen und so die Lappenhöhe verkürzt werden. Es gewährt ein solcher Lappen von geringerer Breite und Höhe den wichtigen Vortheil der leichteren Anpassung und sichereren Wundheilung. Ausserdem ist die Stütze, welche die Iris und die Zonula an dem breiten peripheren Wundsaume findet, gemeiniglich zureichend, um Vorfälle der Iris und des Glaskörpers während und nach der Operation zu verhindern, macht also auch in vielen Fällen Verstümmelungen der Iris überflüssig, was namentlich bei *jugendlichen* Individuen nicht nur im *cosmetischen* Interesse liegt, sondern auch die *Functionstüchtigkeit* des Auges um ein Gewisses erhöht.

Es ist die *Lappenextraction mit dem Hornhautbogenschnitte*, wie sie seit Langem geübt wird, ein ziemlich gefährliches Unternehmen und fordert eine überaus sichere und geübte Hand, so wie eine genaue Kenntniss aller möglichen Zwischenfälle und der bei diesen erforderlichen Handgriffe, also eine reiche Erfahrung, soll sie *befriedigende* Resultate liefern.

Eine der häufigsten Folgen der Lappenextraction sind *Regenbogenhautentzündungen. Geringgradige* Iritiden gehören sogar *zur Regel.* Sie hinterlassen in der Mehrzahl der Fälle partielle, narbige Einziehungen des Pupillarrandes und theilweise Verlöthungen desselben mit den Resten der Kapsel, was indessen meistens keine erhebliche Störung des Sehvermögens zur Folge hat. Oft genug jedoch wird der Wucherungsprocess auch ein *sehr intensiver* und begründet ausgebreitete hintere *Synechien* oder völligen *Verschluss* des Sehloches; er pflanzt sich übrigens nicht selten auch auf den *Strahlenkranz* und die *Aderhaut* fort und schädigt in sehr bedauerlicher Weise die Functionstüchtigkeit des Auges, wenn nicht gar der *Schwund* das Ergebniss ist. Manchmal nimmt der Process den *suppurativen* Charakter an, wo dann der Bulbus meistens

rasch atrophirt oder nach eitriger Zerstörung der Cornea *phthisisch* zu Grunde geht.

Es machen sich diese verderblichen Iritiden selten vor Ablauf des *zweiten* Tages bemerklich, in der Regel kommen sie erst am 4.—10. Tage und später zum deutlichen Ausdrucke. Sie sind sehr zu fürchten bei *harten* und *umfangreichen Kernen*, so wie überhaupt, wo *die Entbindung* der Cataracta wegen ungenügender Grösse des Hornhautschnittes, wegen narbiger oder spastischer Contractur der Pupille schwierig erfolgte und eine beträchtliche Zerrung oder Quetschung der Iris bedingte; weiters wenn die *Manipulation* eine rohe gewesen ist, oder die Entfernung der Corticalmassen ein *wiederholtes* Eingehen mit dem Staarlöffel erforderte. *Gewöhnlich* indessen liegt die Ursache in dem *Zurückbleiben grösserer Staarreste*, zumal einer mächtigen, der Kapsel anhängenden Schichte normal consistenter blähungsfähiger *Corticalsubstanz*. Die letztere pflegt nämlich alsbald in einen üppigen *Wucherungsprocess* zu gerathen und fügt solchermassen zu dem *mechanischen* Reize der aufgequollenen Trümmer den *vitalen* der Entzündung hinzu (*Graefe*), regt die Iris also in *doppelter* Weise zu heftigen Reactionen an, während die vermehrte Filtration fibrinogenreichen Serums eine weitere Quelle coagulabler Producte eröffnet (*Adamük*). Das Ergebniss sind ausser den Folgen der *Uveitis* massige *Nachstaare*. Manchmal findet die Iritis ihren nächsten und hauptsächlichsten Grund auch in einem *Vorfalle durch die Lappenwunde* und daheriger Einklemmung und Zerrung der Regenbogenhaut. Es nimmt der Process dann gerne einen *chronischen* Verlauf. Ausnahmsweise geht er mit sehr lebhafter Ciliarreizung einher und kann unter solchen Umständen auf *sympathischem* Wege das zweite Auge gefährden (*Critchett*).

Gleichwie bei den übrigen Staaroperationen lassen sich auch bei der Lappenextraction die Gefahren, welche unmittelbar oder mittelbar aus der *mechanischen Reizung der Binnenorgane* resultiren, dadurch mindern, dass man der Staarausziehung eine *Iridectomie* um mehrere Wochen *vorausschickt*, oder *beide Verfahren mit einander verbindet* (*Wenzel*, *Richter*, *Graefe*).

Es wird solchermassen nämlich die *Ausgangsöffnung* für den Staar ansehnlich erweitert und den *Quetschungen* der Iris so wie der Abstreifung *beträchtlicher* Mengen von Corticalsubstanz vorgebeugt; oder, falls die Quetschung bei *Integrität* des Pupillarrandes durch den sich entbindenden Staarkern *bereits gesetzt* worden wäre, der mechanisch beleidigte Theil der Regenbogenhaut *beseitigt* und an seiner weiteren Einflussnahme auf den Heilungsprocess gehindert. Ferner wird der *Zugang* zu etwa rückgebliebenen Staartrümmern während der Operation erleichtert und oft deren *gründliche Beseitigung* durch den Löffel ohne sonderliche Läsion der Theile ermöglicht; falls aber *trotzdem* Trümmer der Cataracta zurückgelassen werden mussten, wird wegen Verminderung der Berührungspunkte und Abspannung der Iris die mechanische *Reizwirkung* derselben wesentlich beschränkt. Zu allem dem kömmt noch die *Verhütung breiter Irisvorfälle* und der Umstand, dass bei *weitgeöffneter* Pupille eine theilweise narbige Zusammenziehung des Randes sowie partielle hintere Synechien nicht so viel Schaden bringen, als bei einem normal weiten Sehloche, und dass überhaupt nach ausgiebigen Iridectomien ein völliger Ab- oder Verschluss der Pupille nicht so leicht zu Stande kömmt, als bei Integrität der centralen Iriszone.

Das *combinirte Verfahren* erscheint nach dem Mitgetheilten *dringend geboten*, wenn Staare mit breiigkalkiger oder normal consistenter und der Kapsel fest anhängender Rinde der Operation unterzogen werden; wenn

die Pupille sich auf den Gebrauch des Atropins nur wenig erweitert und ihr Rand sonach dem Austritte des Staarkernes einen grossen Widerstand entgegenzusetzen droht; wenn bei umfangsreichen Scleromen der Hornhautlappen etwas zu klein ausfiel und die Entbindung Schwierigkeiten findet, oder wenn die Iris hierbei sehr gezerrt und gequetscht worden ist; besonders aber, wenn aus irgend welchem Grunde grössere Mengen von Staartrümmern im Auge zurückgelassen werden mussten (*Arlt*). Ausserdem thut man wohl, die Iridectomie beizufügen, wo die normale Wundheilung in dem Zustande des Gesammtorganismus oder des Auges minder günstige Bedingungen vorfindet.

Es ist jedoch ohne Zweifel *übertrieben*, wenn Manche die Combination der Lappenextraction mit der Iridectomie *für alle Fälle ohne Ausnahme angezeigt* erklären *(Mooren)*, da bei *günstigen* allgemeinen und localen Verhältnissen so wie bei anstandsloser *Durchführung* des Operationsactes die Gefahren der Lappenextraction um ein sehr Beträchtliches abnehmen und dann im Ganzen genommen kaum mehr den *Schaden aufwiegen*, welchen eine breite künstliche Pupille dem *Sehvermögen* des operirten Auges zufügt, indem diese bei stärkeren Erleuchtungen des Gesichtsfeldes höchst *peinliche Blendungserscheinungen* bedingt und im Verhältnisse zu ihrem Umfange auch die *Zerstreuungskreise vergrössert*, welche bei nicht ganz scharfer Einstellung des dioptrischen Apparates die Netzhaut treffen, wodurch natürlich die gänzliche Aufhebung des *Accommodationsvermögens* doppelt fühlbar gemacht wird. Besonders stark leidet die Deutlichkeit des *excentrischen* Sehens und damit die *Orientirungsfähigkeit* des Kranken beim Tragen der Staarbrillen *(Graefe)*, da dann die Abweichungen der Randstrahlen wegen mangelhafter Abblendung von Seite der Iris sehr stark heraustreten.

Vor Kurzem wurde auch der *Glaskörperstich* als Ersatzmittel der Iridectomie empfohlen. Man glaubt dadurch die Gefahren des Nachstaares, der Iritis und Pupillensperre, der Chorioiditis und selbst der ungünstigen Verheilung der Cornealwunde in hohem Grade vermindern zu können, zugleich aber auch den optischen Effect allgemein ganz unvergleichlich besser zu gestalten, als dies bei den anderen Operationsmethoden der Fall ist. Die Punction soll unmittelbar nach dem Austreten des Staares mittelst einer Nadel bewerkstelligt werden, indem diese im Centrum der Tellergrube durch die Hinterkapsel in den Glaskörper eingestossen wird. Das unmittelbare Ergebniss ist, dass etwas Vitrina in den Kammerraum heraustritt, die Pupille ein wenig erweitert und die früher schlaffe Cornea wölbt, während gleichzeitig der Kapselsack in einen *ringförmigen Wulst* umgewandelt und aus dem Pupillargebiete hinweggedrängt wird, so dass das Sehloch in voller Klarheit erscheint und einen hohen Grad von Sehschärfe ermöglichet *(Hasner)*. Es liegt jedoch die *Grösse* des künstlich hervorgerufenen Prolapsus corp. vitrei nicht ganz in der Hand des Operateurs und da massigere Vorfälle dem Auge leicht Schaden bringen, erscheint die Methode *bedenklich*.

Andere rathen, da sie die *Hauptquelle* aller Gefahren in dem Zurückbleiben von Staarresten suchen, die *Cataracta sammt der unverletzten Kapsel auszuziehen (Pagenstecher)*. Bei weit in der *regressiven* Metamorphose vorgeschrittenen Staaren, deren Kapsel durch Anlagerung verkalkten Magmas sehr fest und zähe geworden ist und auch nur lose in der Tellergrube haftet, gelingt dies mitunter sehr leicht. Bei *primären* Staaren hingegen findet ein solcher Versuch meistens *sehr grosse Schwierigkeiten*, wie denn auch deutlich aus den vorgeschriebenen *Operationsregeln* erhellt. Es bedarf nämlich vorerst eines *grossen Bogenschnittes* nach unten, welcher etwa die *Hälfte* des Kreises umschreibt und behufs möglichster Verlängerung über die Cornealgrenze hinaus zu legen ist. Um dann die Zugänglichkeit zum Linsensysteme noch weiters zu erhöhen, soll ein breites Stück der *Iris ausgeschnitten* und eine etwaige Verwachsung des Pupillarrandes mit der Vorderkapsel durch einen feinen Haken gelöst werden. Lässt sich hierauf der Krystall durch sanftes Drücken auf die vordere Lederhautzone nicht *luxiren*, so soll ein Löffel *hinter* die Linse gebracht und diese sammt Kapsel ausgezogen werden. Erweiset sich jedoch die *Zonula zu fest*, so soll dieselbe vorerst durch einen Haken *ringsum* eingerissen und so die Kapsel frei gemacht werden. Da bei diesen Hantirungen die Gefahr reichlicher *Glaskörpervorfälle* sehr gross ist, wird *tiefe Narkose* des Kranken für *uner-*

lässlich betrachtet. Trotzdem lässt sich dieses Ereigniss nicht ganz vermeiden und kann arge Schäden nach sich ziehen, wie denn überhaupt *verderbliche Reactionen* nicht zu den Seltenheiten gehören. Wenn übrigens *Nachstaare* ausgeschlossen sind, so wird dieser Vortheil genugsam aufgewogen durch das häufige Zustandekommen von *entzündlichen Glaskörpertrübungen*, welche oft Monate brauchen, um zurückzugehen, und dies nicht einmal immer thun. Controlversuche sind in der That nicht sehr einladend ausgefallen *(Knapp, Bergmann, Wecker, Steffan)*.

Die *Hauptgefahr der Lappenextraction mit dem Cornealbogenschnitte* liegt jedoch in der *Vereiterung der Hornhaut*. Sie findet ihren Grund mitunter in fehlerhaftem Vorgehen von Seite des *Operateurs*, vornehmlich in einem *zu klein* und namentlich *zu flach* ausgefallenen Schnitte. Ein *zu flacher* Schnitt spaltet nämlich die Hornhaut eine Strecke weit in zwei sehr dünn zulaufende Blätter, deren Ernährungsbedingungen selbstverständlich ungünstige sind. Ueberdies verengt der *innere* Wundsaum unter solchen Verhältnissen sehr beträchtlich die Oeffnung und wird beim Austreten des Staares stark gedehnt, nicht selten sogar in Fetzen zerrissen, was ganz abgesehen von dem mechanischem Wundreize eine *directe* Heilung in hohem Grade erschwert. In anderen Fällen wird die suppurative Entzündung durch unzweckmässiges Verhalten des *Kranken* nach der Operation, besonders durch *Losreissungen* des bereits angeklebten Lappens in Folge zufälliger Traumen oder momentaner Steigerungen des Binnendruckes beim Husten, Niessen u. s. w. veranlasst. Auch ist die *Constitution* des Individuums von Einfluss. Erfahrungsmässig droht die Cornealphthise mehr als bei anderen Individuen bei Leuten, bei welchen auch Wunden anderer Körpertheile gerne eitern; ferner bei Leuten mit *rigider Sclerotica* und *atheromatösen Gefässen* und bei *sehr marastischen*, durch Alter, Krankheit, Elend, deprimirende Gemüthsaffecte etc. tief herabgekommenen Individuen mit tonloser, welker, fahler, von trockener, rissiger Epidermis überzogener Haut (*Graefe, Mooren*).

In der Mehrzahl der Fälle kommt indessen die Vereiterung *auf Rechnung der Methode selbst*, indem sie sich nach den *best ausgeführten* Lappenextractionen, bei dem *zweckmässigsten* Verhalten des Kranken und unter den scheinbar *günstigsten* Verhältnissen einstellt. Ihre *vornehmlichste* Quelle ist dann ohne Zweifel in dem *unvollständigen Anpassen* des Lappenrandes an den peripheren Wundsaum zu suchen. Wie anderwärts ist nämlich auch in der Hornhaut ein *genaues* Aneinanderlegen der Wundflächen die *unerlässliche* Bedingung für die directe Wiedervereinigung derselben. Die Gefahr der Vereiterung ist dem entsprechend um so grösser, je ungünstiger sich die Verhältnisse für die richtige Lagerung des Lappens gestalten, je mehr sich bei der Operation von den dioptrischen Medien entleerte und je grösser die damit gesetzte Krümmungsveränderung der vorderen Bulbusoberfläche wird; ferner je umfangreicher, besonders aber *je höher der gebildete Lappen* ist, je leichter dieser also dem von hinten her auf ihn einwirkenden Drucke des Augapfelinhaltes nachgeben kann. Ausserdem wird die directe Wiedervereinigung des Lappens öfters durch das *Zwischentreten* von Iristheilen, von Glaskörpersubstanz, von Kapseltrümmern oder Staarresten gehindert und so die Cornealphthise begünstigt.

Von mehreren Seiten wird behauptet, die Cornealvereiterung sei *constant* eine *secundäre*, an das Gegebensein suppurativer *Iridochorioiditis* gebundene und letztere finde ihr ätiologisches Moment *immer* in zurückgebliebenen, sich blähenden

Staartrümmern (Arlt, Mooren). Eine genaue Verfolgung der nach der Extraction sich ergebenden Veränderungen am Auge *(Jacobson, Sichel, Pagenstecher)* haben jedoch das *Gegentheil* als die *Regel* erwiesen. Auch hat man Gelegenheit gehabt, die Cornealvereiterung bei völliger *Integrität der Uvea* am Cadaver nachzuweisen *(Schweigger)* und oft macht am *Lebenden* der noch ungetrübte Fortbestand des Lichtempfindungsvermögens bei schon weit gediehener Cornealinfiltration die Annahme einer suppurativen Mitaffection der tieferen Binnenorgane des Augapfels unannehmbar *(Graefe).* In Bezug auf den *zweiten* Theil jener Behauptung muss der Umstand berücksichtigt werden, dass die Cornealphthise auch nach *völliger* Entleerung der Linse, ja nach Extractionen vorkömmt; bei welchen der Staar *sammt der Kapsel* im Zusammenhange aus dem Auge entfernt wurde. Auch wurde sie einmal bei einem *irislosen* Auge beobachtet *(Graefe).*

Die Cornealvereiterung beginnt an den Wundrändern, welche sich rasch trüben und von eitrigen Producten aufquellen. Die Infiltration schreitet dann von den Wundwinkeln auf die *peripheren* Theile der *nicht durchschnittenen* Cornealhälfte fort, so dass sich ein *kreisförmiger Gürtel* von infiltrirtem Eiter zeigt, innerhalb welchem die Hornhautsubstanz anfänglich nur leicht getrübt und etwas aufgequollen erscheint, dann aber rasch die eitergelbe Farbe annimmt und unter beträchtlicher Schwellung *schmilzt,* um sich *fetzenweise* abzulösen, oder aber zu einer Art *Schorf* schrumpft, welcher sich *im Zusammenhange abstösst,* worauf der *Bulbus* unter den Erscheinungen der suppurativen Panophthalmitis *phthisisch* zu Grunde geht.

Doch bleibt mitunter *die Eiterung auf die Wundränder beschränkt*, höchstens kömmt es zur Entwickelung eines circumscripten *Eitergürtels.* In günstigen Fällen kann dann der Process wieder *zurückgehen*, so dass die Wundränder unter Hinterlassung einer mehr minder breiten *Narbe* verheilen. Viel öfter aber schreitet unter solchen Verhältnissen die Entzündung alsbald auf die *Iris* und von dieser auf die *tieferen Binnenorgane* des Augapfels über. Häufig ist dann *Atrophie des Bulbus* das Endresultat und, falls *grössere* Mengen *Eiter* im Inneren des Augapfels erzeugt werden, kömmt wohl auch eine nachträgliche *Vereiterung* eines Theiles oder der *ganzen Hornhaut* mit consecutiver *Phthisis bulbi* zu beklagen *(Graefe, Jacobson).*

In sehr seltenen Fällen soll sich erst am Ende der 2. oder 3. *Woche* ein intensiv eitergelbes Infiltrat an einem Punkte der Wundregion bilden und indem es sich rasch über den ganzen Lappen ausbreitet, diesen zerstören. Es soll diese Affection unter zunehmender Empfindlichkeit und Conjunctivalschwellung beginnen und sich rasch mit *Iritis suppurativa* vergesellschaften *(Graefe).*

Um der durch unvollständiges Anpassen des Lappens bedingten Hornhautvereiterung *zu begegnen*, genügt selbstverständlich eine *Iridectomie* nicht. Ebensowenig darf man von einer Verbindung der beiden Wundränder durch *Knopfnähte (Williams)* erwarten. *Die Aufgabe zielt vielmehr unzweideutig auf Verminderung des Klaffungsvermögens, also auf die Anlegung eines möglichst kurzen und geradlinigen Schnittes.* Es ist nun aber die nothwendige *Länge* des Wundperimeters durch den horizontalen Umfang des Staarkernes *bestimmt* und lässt sich ohne Heraufbeschwörung anderer schwerwiegender Uebelstände nicht verkürzen. Man kann der Forderung also nur durch die *Verlegung des Schnittes in die Scleralgrenze* einseitig gerecht werden. Der Kreisumfang der vorderen Scleralgrenze ist nämlich jedenfalls grösser als jener der peripheren Cornealzone und ein in ersterer geführter Bogenschnitt wird bei *gleicher* Länge einen um so *kleineren* Theil

des *ganzen* Kreisumfanges darstellen, sich also um so mehr seiner Sehne nähern, je weiter sich die Schnittebene von der Hornhaut entfernt. Doch wird dieser Vortheil nicht ohne Opfer erkauft. Das geringe Klaffungsvermögen einer in die vordere Scleralgrenze hinausgerückten Lappenwunde in Verbindung mit der anatomischen Lage der Regenbogenhaut und des Staares bedingen die *Nothwendigkeit der Ausschneidung eines entsprechenden Stückes der Iris.*

Ist dadurch sowie durch die ausgiebige Zerschneidung der Vorderkapsel jedes Hinderniss des freien Staaraustrittes beseitigt, so genügt in der Regel ein auf den der Wunde *entgegengesetzten* Theil der Cornealgrenze ausgeübter *leichter Druck*, um den Staar nach aussen zu fördern. Da nämlich der Glaskörper gleichzeitig von hintenher drängt, die Cataracta also von *zwei* einander *schief* entgegenwirkenden Kräften angegriffen wird, muss dieselbe in der Richtung der *Resultirenden* gegen die Wunde hin ausweichen und so mit einer ganz unbedeutenden Drehung Letztere passiren. Gelänge einmal dieses Manöver *nicht*, um den Austritt zu erzwingen, so kann die Cataracta unschwer ohne Beleidigung der Iris *mit dem Löffel hervorgeholt* werden. Es lässt sich nämlich das Instrument leicht in *gerader* Richtung von der Wunde aus an dem Gleicher des Krystalles vorbei *hinter die Linse* bringen und hier bis zu deren jenseitigem Rande vorschieben. Der Staar legt sich dann in die Höhlung des Instrumentes hinein und dessen etwas vorspringende Vorderkante fasst ihn an seinem Gleicher fest genug, auf dass er dem Zuge nach Aussen folgen muss. Die *Hebelwirkung* ist dabei eine minimale, die Cataracta gleitet hinter der Iris weg, ohne diese sonderlich zu behelligen. Selbst *der Kapsel anhängende* consistentere Rindenlagen lassen sich durch den Löffelrand ohne bedenklichen Druck auf die Regenbogenhaut ablösen und nach aussen fördern, um so mehr also bereits *getrennte* Flocken.

Es macht die Anlegung des Bogenschnittes in der vorderen *Scleralgrenze* und die Herausbeförderung des Staares durch die *periphere* Wunde eine Reihe von Instrumenten und Hantirungen nothwendig, welche von den bei der Lappenextraction gebräuchlichen sehr verschieden sind und die Methode daher als eine *eigenthümliche* zu betrachten und zu beschreiben zwingen. Man hat dafür die Benennung *„Modificirte Linearextraction, Extraction mit dem peripheren Linearschnitte* und *Extraction mit dem Scleralschnitte“* vorgeschlagen. Es sind indessen alle diese Namen *wenig zutreffend.* In Ermangelung einer besseren Bezeichnung möge jedoch der Name *„Extraction mit dem peripheren Linearschnitte,“* welche dem Erfinder *(Graefe)* am passendsten dünkt, vorläufig im Gebrauche bleiben.

Streng genommen kann aus den oben angeführten Gründen von einer *linearen* Wunde hier gar nicht die Rede sein, auch wenn man blos den *äusseren* Wundrand ins Auge fasst und von der Stellung der *Wundfläche* zur Cornealaxe gänzlich absieht. Noch greller sticht die Irrthümlichkeit der Bezeichnung hervor, wenn man die *innere* Wundöffnung näher betrachtet. Diese ist durch die anatomischen Verhältnisse und durch die mechanischen Bedingungen einer möglichst leichten Staarentbindung an den Ursprungskreis des Ligamentum pectinatum gebunden. Der Radius dieses Kreises misst im Mittel 5·5 Millm. Das *Minimum* der Wundlänge beträgt für *maximale* Altersstaare 10 Millm. Ein Bogen von dieser Länge hat aber nothwendig eine *Höhe* von ungefähr 2 Millm. Ebensowenig passt der Name *„Scleralschnitt,“* da die Wundfläche laut anatomischen Untersuchungen nur mit ihrer äussersten Zone in das *Scleralgefüge* fällt und zum allergrössten Theile in der *Hornhaut* liegt. Es ergibt sich daraus zugleich die Täuschung Jener, welche den *Hauptvortheil* des peripheren Linearschnittes in der Verlegung der Wundfläche in die *Lederhaut* suchen.

Die *Ergebnisse*, welche bisher in einer grossen Anzahl von Fällen mit dem *peripheren Linearschnitte* erzielt wurden, sind unbestreitbar sehr befriedigende und ganz geeignet, die Annahme eines Causalnexus zwischen

der Cornealphthise und einem grösseren Klaffungsvermögen der Wunde zu stützen. Fasst man alles zusammen, was man selbst zu beobachten, zu lesen und unter dem Siegel der Verschwiegenheit verstohlen zu hören bekömmt, so darf man behaupten, dass das *procentarische Verhältniss der Cornealvereiterungen* beim *peripheren* Linearschnitte *geringer* sei, als bei dem Cornealbogenschnitte, dass dieser Vortheil aber wieder aufgewogen werde durch die grössere Häufigkeit verderblicher *Entzündungen im Uvealtracte*, namentlich der *Iridokyklitis* und *Iridochorioiditis* mit Schwartenbildung. Es erklärt sich dieses Verhältniss zum grossen Theile durch die *schwierigere Spaltung* der an die hintere Cornealfläche sich andrängenden *Vorderkapsel*, durch die schwer zu vermeidende *Einheilung der Iriswundränder* in die Winkel der Bogenwunde, durch die häufigeren und nicht selten erst spät stattfindenden *Blutergüsse* in den Kammerraum und durch die etwas gesteigerte Frequenz der sehr bedenklichen (S. 158, 163) *Glaskörperverluste.*

Diese Verhältnisse in *bestimmten Zahlen* auszudrücken, hat seine grossen Schwierigkeiten. Nach sorgfältigen statistischen Zusammenstellungen *(Dantone)* schwanken die *unverhüllten Totalverluste* des Auges zwischen 2% *(Knapp)* und 6·4% *(Hoering)*, ja 28% *(Ed. Jaeger). Unvollkommene Erfolge*, bei welchen die Sehschärfe bis $^1/_8$ sank, ergaben sich von 2% *(Horner)* bis 20% *(Knapp). Vollständige Erfolge* wurden 74% *(Hoering)* bis 90% *(Graefe)* gezählt. Es beeinflussen eben das Temperament, die mehr minder abhängige Stellung des Statistikers und mancherlei andere Motive ganz ausserordentlich die Färbung der Brille, durch welche die Erfolge betrachtet und classificirt werden. Es ist aber ein *sehr dunkles* Glas, durch welches man dermalen die altherkömmliche Lappenextraction anzusehen beliebt, während man für den peripheren Linearschnitt ein freudigrothes gewählt hat. Dazu kommt ein hochwichtiger Umstand, nämlich dass die grossen Fortschritte der Neuzeit, welche in der Erkenntniss der Ursachen der Misserfolge und in der Nachbehandlung gemacht wurden, wohl der Extraction mit dem peripheren Linearschnitte, nicht aber der Lappenextraction zu Gute gekommen sind, indem die allermeisten Augenärzte auf den ersten Wink die ältere Methode über Bord geworfen haben und mit Enthusiasmus der neuen Fahne gefolgt sind, vielleicht um sie beim nächsten Winke wieder eben so rasch zu verlassen. Wahrlich ist die alte Lappenextraction weit besser als ihr jetziger Ruf, auch wenn man davon ganz absieht, dass mit dem *marginalen Lappenschnitte*, welchem alle durch den peripheren Linearschnitt zu vermeidenden Fehler in *potenzirtem* Grade anhaften, bisher *ganz unübertroffene* Resultate erzielt wurden. Es ergab diese Methode nämlich in 78·5% eine Sehschärfe von $^1/_4$—$^1/_8$, in 19·6% eine Sehschärfe von $^1/_{10}$—$^1/_{20}$ und in 1·9% Phthisis bulbi *(Jacobson).*

Unter 287 genau protokollirten Fällen lieferte die *einfache Lappenextraction* 71·77% *unmittelbare volle Erfolge*, das heisst die Kranken verliessen die Klinik mit normal weiter, vollkommen oder zum allergrössten Theile freier Pupille und normal functionirender Netzhaut, so dass sie mit den entsprechenden Gläsern mittlere Druckschrift auf circa 12" Entfernung entweder bereits lesen konnten oder dies nach Ablauf weniger Wochen erwarten liessen, es wäre denn, dass sich nachträglich die hintere Kapsel getrübt hätte und eine Nachoperation erforderlich machte. *Unvollständige Erfolge,* welche im besten Falle das Erkennen *grosser* Druckschrift auf 12" Distanz und die Selbstführung gestatteten, wurden 21·60% gezählt, doch war die Hälfte davon durch eine Nachoperation auf einen vollen Erfolg zu bringen. 2·09% der Augen gingen in Folge von Iridochorioiditis *atrophisch*, 4·52% durch *Suppuration* zu Grunde. Unter den letztoperirten 47 Fällen waren 5, in welchen das eine Auge nach der Extraction mit dem peripheren *Linearschnitte* anderwärts unter *Vereiterung* zerstört worden war. In 4 dieser Fälle wurde mit der Lappenextraction ein voller Erfolg erzielt, in Einem trat Iridokyklitis mit Pupillensperre ein, worauf eine Iridectomie mit Durchbrechung der Schwarten das Vermögen der Selbstführung herstellte.

Mit dem *peripheren Linearschnitte* wurden in 44 Fällen 70·45% volle Erfolge, 20·45% *unvollständige*, zur Hälfte vielleicht wesentlich aufzubessernde Resultate

erreicht, in 4·54% trat *Cornealphthise* und in eben so vielen *Atrophia bulbi* ein. Es waren unter diesen Fällen 25, bei welchen in ein und derselben Sitzung *beide* Augen operirt wurden und zwar das *rechte* stets mit dem *peripheren Linearschnitte*, das *linke* mit dem *Hornhautbogenschnitte*. Der Erfolg war 13 Mal ein *voller* auf *beiden* Augen, 6 mal ein *unvollständiger* am linken und ein *voller* am rechten Auge; 4 mal ergab sich das *entgegengesetzte* Verhältniss; 2 mal war der Erfolg zur Zeit der Entlassung *beiderseits* ein *unvollständiger*. Ein *Verlust* des Auges war in *keinem* Falle zu beklagen.

Im Grossen und Ganzen scheint die *Leistungsfähigkeit beider* Methoden sich so ziemlich das *Gleichgewicht* zu halten. Wer die grössere Schwierigkeit und Dauer der Operation, so wie die Verstümmelung der Regenbogenhaut für unbedeutend erachtet und die grösstmöglichste Anzahl *mittlerer* Erfolge anstrebt, der wird sich mit dem *peripheren Linearschnitte* vielleicht am meisten befriedigt finden. Wer jedoch in der Eleganz, Einfachheit und Schnelligkeit des operativen Actes, in der Leichtigkeit und Sicherheit der Staarentbindung erhebliche Vortheile sieht und tadellose, dem Ideale sich nähernde Erfolge erzielen, dafür auch allenfalls einen oder den anderen *Verlust* in Kauf nehmen will, der wird immer wieder zur *Lappenextraction* zurückkehren und deren Uebelstände thunlichst zu mildern suchen, *ohne* dass er jedoch den peripheren Linearschnitt gänzlich verwirft. Wo die obwaltenden Umstände einer *Cornealvereiterung* sehr günstig zu sein scheinen; wo ausgebreitete *Narbenflecke* das Terrain für den Lappenschnitt einnehmen und zugleich eine künstliche Pupillenbildung nothwendig machen; wo alle Bedingungen für die Entwickelung eines *Glaucoms* vorhanden sind oder ein Auge gar bereits dieses Leiden trägt, also eine Iridectomie in nicht ferner Zeit erforderlich werden könnte: da ist es in der That räthlich, den *peripheren Linearschnitt* zu wählen. Ein Gleiches gilt von jenen Fällen, in welchen das nach der Lappenextraction unerlässliche strenge Regimen durch den Körperzustand des Kranken unerträglich und selbst gefährlich werden könnte; denn beim peripheren Linearschnitte droht bei weitem weniger die Trennung der bereits verklebten Wundflächen als beim Lappenschnitte, daher dem Kranken schon in den ersten Tagen nach dem operativen Eingriffe wesentliche Erleichterungen zugestanden werden können.

Man hat auch die *kürzere Heildauer* zu Gunsten der *Verallgemeinerung* des *peripheren Linearschnittes* geltend zu machen gesucht. Doch lässt sich dieselbe nur für die *normal* verlaufenden Fälle anerkennen. Die *anomal* verlaufenden, und deren Zahl ist nicht gering (41·5%, *Dantone)*, wiegen diesen Vortheil so ziemlich wieder auf, insoferne die chronische Iridokyklitis und Iridochorioiditis mit ihren Folgen etwas häufiger sind und auch die nicht seltenen *cystoiden Narben* den Kranken öfters recht lange belästigen.

Ein triftigerer Grund für die Vorzüglichkeit des *peripheren Linearschnittes* gegenüber dem Lappenschnitte scheint in der *geringeren astigmatischen Differenz* zu liegen, welche die nach der ersteren Methode operirten Augen nachweisen lassen *(Reuss, Woinow)*. Doch kömmt hier in Betracht, dass der Astigmatismus, welcher der Staarextraction zu folgen pflegt, einige Zeit nach der Operation sich immer wesentlich zu vermindern pflegt und dass, falls er nach dem *Lappenschnitte* auch etwas grösser bliebe, der Unterschied kaum jemals so gross sein dürfte, dass Cylindergläser ihn auszugleichen unvermögend wären. Insbesondere aber ist zu berücksichtigen, dass selbst ein grösserer und unregelmässigerer Astigmatismus nach einer regulären Lappenextraction sich vermöge der geringeren Weite und der centralen Lage der Pupille *subjectiv weniger bemerklich* machen müsse, als nach dem peripheren Linearschnitte in seiner Combination mit Iridectomie.

Es hat auch nicht an Versuchen gefehlt, die der Extraction mit dem *peripheren Linearschnitte* anklebenden Uebelstände zu mildern oder ganz zu beseitigen. So hat man gleich wie bei der Lappenextraction, um dem Zurückbleiben von Staartrümmern zu steuern, die *Ausziehung der Linse in der unverletzten Kapsel* empfohlen und glaubt dies sogar *ohne Verstümmelung der Iris* bewerkstelligen zu können. Es soll zu diesem Behufe nach Anlegung des peripheren Linearschnittes ein Staarlöffel mit der Convexität gegen die Linse gewendet in die Pupille eingeführt, der Linsenrand zur Seite geschoben und die Zonula mit dem Löffelrande durchtrennt werden, worauf das Instrument *hinter* die Linse in die tellerförmige Grube eingeführt und der Krystall als Ganzes durch die Wunde hindurchgezogen wird. Man rühmt die Leichtigkeit, Sicherheit und Vortrefflichkeit der Erfolge *(Gioppi, Hasner);* doch wird man sehr gut thun, Controlversuche abzuwarten.

d. Bei überreifen Staaren fordern die fettigkalkigen Anlagerungen an der *Innenwand* der Kapsel die sorglichste Beachtung. Sie machen es den durch die Operation gebildeten *Kapselzipfeln* ganz *unmöglich*, sich zu *retrahiren*, daher selbst bei *ausgiebiger* Zerstückelung der Kapsel trübe Reste derselben *in der Pupille* zurückbleiben, welche sich später meistens schwer beseitigen lassen und das Sehvermögen sehr fühlbar beeinträchtigen.

Einfache Discissionen taugen dann also weniger, selbst wenn die Linse als *Ganzes* bereits *zerfallen* wäre und einen fettigkalkigen Brei darstellte. Enthält der regressive Staarbrei gar noch griesige *Kalkconglomerate*, so kann es geschehen, dass dieselben in die Vorderkammer austreten und vermöge ihrer Consistenz eine um so misslichere Reizwirkung ausüben, als sie sich nur *langsam* lösen und nicht leicht entfernt werden können. In einzelnen seltenen Fällen hat man beobachtet, dass die Kalkmassen sich an der rauhen Oberfläche der *Iris* ansetzten und auch die Hinterwand der *Cornea* mit einem unvertilgbaren Beschlage überzogen, der das Sehen sehr unliebsam störte.

Bei regressiven flüssigen Totalstaaren fährt man am besten mit der *einfachen Linearextraction*. Es ist dabei indessen nothwendig, dass das Kammerwasser *erst ganz abgelassen werde*, ehe man zur *Eröffnung der Kapsel* schreitet, damit der Krystall von dem Glaskörper fest an die hintere Wand der Iris und Cornea angepresst, die Kammer also *Null* sei, wenn die kalkmilchähnliche Flüssigkeit aus der Kapselhöhle entleert wird. Auch thut man gut, den Linearschnitt etwas *näher* als sonst an das Cornealcentrum zu rücken, damit die Oeffnung nicht verlegt werde, wenn während des Ausfliessens des Humor aqueus die *Pupille* sich sehr verengt. Selbstverständlich ist bei einem solchen Vorgehen eine ausgiebige *Zerklüftung* der Kapsel nicht möglich. Manchmal gelingt es wohl die letztere grössten Theiles *herauszuziehen;* häufiger jedoch muss man unverrichteter Sache die Versuche aufgeben. Es bleibt dann ein *Nachstaar* zurück, welcher später entfernt werden muss.

Man hat in Berücksichtigung dessen gerathen, den Einstich in die Cornea nicht mit einer Lanze, sondern mit einer in allen ihren Durchmessern vergrösserten *Discissionsnadel* zu machen, deren Hals die Wunde *stopft* und den Abfluss des Kammerwassers verhindert, die Kapsel also in genügendem Abstande von der Descemeti hält, um selbe zerspalten zu können (*Graefe*). Dann wird aber offenbar dem Austritte des kalkmilchähnlichen Magmas in den Kammerraum und dessen üblen Folgen nicht gesteuert; die Methode ist demnach eine unpraktische.

Bei *trockenhülsigen Staaren*, so wie überhaupt bei *sehr geschrumpften Cataracten* mit einer, durch Anlagerungen fester Massen sehr verdickten zähen Kapsel und *breiigem Kerne* ist die *einfache Linearextraction* allen anderen Methoden entschieden vorzuziehen und wird auch schon seit einer langen Reihe von Jahren geübt (*Friedr. Jaeger*). Es folgen solche Staare nämlich sehr leicht *im Zusammenhange* dem Zuge eines Hakens oder einer

Pincette und lassen sich so durch die Cornealwunde ohne Anstand entfernen. Gemeiniglich ist unter solchen Umständen nämlich die Zonula atrophirt und reisst ein, wenn ein Zug auf sie wirkt; ausserdem aber ist die Verbindung der hinteren Kapsel mit der Tellergrube sehr gelockert.

Trockenhülsige und *secundäre* Staare lassen sich übrigens auch durch eine *Lederhautwunde* aus dem Auge herausbefördern. Früher war dieser Weg nicht unbeliebt, ist aber längst verlassen worden, da er keine besonderen Vortheile gegenüber der linearen Extraction durch den Hornhautstich bietet. Es wurde an der *Schläfenseite* der Sclera, bei 2‴ unter dem Horizontaldurchmesser, mittelst einer *Lanze* oder eines *Keratoms* ein bei 3‴ langer *meridionaler* Schnitt geführt, dessen *vorderes Ende* bei 2‴ von der Cornealgrenze entfernt war. Hierauf wurde eine zarte stumpfgezähnte *Pincette* oder ein *Irishäkchen* eingeführt, *durch den Glaskörper* bis zur Cataracta vorgeschoben, diese gefasst und hervorgezogen *(Sichel, Desmarres)*.

Ueberreife Staare mit einem sclerosirten oder *normal consistenten Kerne* müssen durch die *Lappenextraction* oder durch *den peripheren Linearschnitt* beseitigt werden. Doch soll man hierbei stets den Versuch machen, das Krystallsystem *im Zusammenhange* auszuziehen, ehe man zur Einschneidung der Kapsel schreitet. Recht oft gelingt das Manöver und dann ist viel gewonnen, indem eine Diffusion der kalkigen Rindentrümmer in den Kammerraum und überdies auch das Zurückbleiben eines Nachstaares unmöglich wird. Folgt indessen der Staar *nicht* dem Zuge des Hakens oder der Pincette, so muss die Kapsel ausgiebig gespalten und dann nach Entleerung der Linse *stückweise* extrahirt werden.

Um die üblen Folgen zu verhindern, welche das Zurückbleiben kleiner Kalkkörnchen im Kammerraume veranlassen kann, wurde empfohlen, nach Austritt des Kernes laues, auf ungefähr 30° R. erwärmtes destillirtes Wasser in den vorderen Bulbusraum zu träufeln oder sanft einzuspritzen, um so die Rückstände gleichsam auszuschwemmen *(Arlt)*.

e. Bei hinteren Synechien können sich die Kapselzipfel ebenfalls *nicht zurückziehen*, weil sie theilweise mit der Iris zusammenhängen, ausserdem aber, weil unter dem Einflusse der vorangegangenen Entzündungen meistens ziemlich *massive*, später verkalkende Producte an der *Innenwand* der Kapsel abgesetzt werden und die durch *äussere Auflagerungen* bedingte Steifheit derselben noch vergrössern. Dazu kömmt, dass sich unter dem Einflusse der Entzündung häufig der *gesammte* Staarbrei *verdichtet* und dass sich in ihm *Kalkconglomerate* entwickeln. Die Entblössung der Corticalis und deren Austritt aus der Kapselhöhle wird dann um so gefährlicher, als die *Pupille* vermöge der Productbildungen an ihrem Rande sich *nicht gut erweitern lässt* und durch die Synechien selbst schon die Neigung zur Rückkehr der *Iritis* ansehnlich gesteigert erscheint. Es ist unter so bewandten Umständen dringend zu rathen, die Staaroperation mit der *Iridectomie* zu paaren und, wo vermöge der Beschaffenheit der Cataracta eine der *Extractionsmethoden* angezeigt erscheint, immer erst die Ausziehung bei *unverletzter* Kapsel zu versuchen; die letztere also nur dann einzuschneiden und hinterher stückweise zu entfernen, wenn das Linsensystem *nicht als Ganzes* dem Zuge folgt. Manche halten es für klug, die Operation mit der *Corelyse* (S. 302) zu beginnen *(Hasner)*.

f. Bei traumatischen Staaren können, wenn deren Entwickelung *ohne gefahrdrohende Reizzustände* vor sich geht, die *natürlichen* Ausgänge (S. 689) unter strenger Antiphlogose und häufigen Einträufelungen von *Atropin* abgewartet werden. Insbesondere bei *Kindern* ist es gut, nicht allzu rasch zu

operativen Eingriffen zu schreiten, da eben nicht gar selten durch Resorption eine *spontane Heilung* erzielt wird. *Bläht sich aber die Linse auf* und macht sich bereits eine *Iritis* geltend, gelingt es übrigens nicht auf den gewöhnlichen Wegen, die Entzündung *rasch* zu *beschwichtigen* oder steckt gar ein *fremder Körper* in der Linse, welcher herausfallen könnte (S. 690): so wird die Anzeige zur Operation eine *drängende*. Bei *ganz erweichten* Staaren ist dann die *Linearextraction* mit der Iridectomie oder besser die Extraction mit einem *kleinen Lappenschnitte* zu wählen. Bei *unvollständig zerfallenem* Krystalle und überhaupt bei *älteren* Individuen kann *nur* die *Extraction* mit dem *Lappen-* oder *peripheren Linearschnitte* zum Ziele führen. Leider erweist sich das Mittel häufig als *ganz unzureichend* und führt sehr rasch zur *Zerstörung* des Auges durch Phthise oder Atrophie. In Anbetracht dessen dürfte Jene kein Vorwurf treffen, welche die Operation nur in der *dringendsten Noth* und in *verzweifelten* Fällen als einen letzten Versuch für gerechtfertigt halten.

g. Für *Linsen, welche in die Vorderkammer vorgefallen* und daselbst fixirt sind, so wie für Linsen, welche theilweise oder ganz aus *ihren normalen Verbindungen losgerissen* sind, vermöge ihres Herumschwankens *mechanisch* reizend auf die Binnenorgane wirken und damit das Auge in Gefahr bringen, sie mögen noch durchsichtig oder bereits staarig entartet sein: passt die *Lappenextraction.*

Verkalkte Linsen, welche seit *Langem* in der Vorderkammer liegen, haben den Bulbus meistens durch Iridochorioiditis schon sehr mitgenommen und *sehunfähig* gemacht. Falls daher öftere Reizzustände und besonders Iridokyklitis zur Operation auffordern, oder gar schon das zweite Auge in Gefahr sympathischer Mitleidenschaft stünde, scheint es klüger, den *Bulbus zu enucleiren*, da der operative Eingriff sonst leicht den entzündlichen Process noch mehr anfachen und auf das zweite Auge übertragen könnte *(Graefe).* Um bei der Extraction von in der Vorderkammer lagernden Linsen grössere Glaskörperverluste thunlichst hintanzuhalten, empfiehlt man die *vorläufige* Verengerung der Pupille durch *Calabarpräparate (Pagenstecher).*

Bei eigentlichen Schwimmstaaren hat man öfters grosse Noth, den Krystall mit dem Löffel zu erhaschen, indem er in der den Bulbusraum erfüllenden Flüssigkeit freibeweglich ist und gerne ausweicht. Es ist daher sehr zu empfehlen, die Cataracta vorerst auf eine durch die Lederhaut eingestochene Staarnadel *aufzuspiessen*, dieselbe in die Vorderkammer zu drängen und gegen die hintere Cornealwand zu pressen, um sie schliesslich durch einen *Lappenschnitt* zu entfernen (*Graefe, Hasner).*

Gelingt es nicht, den Schwimmstaar auf der Nadel zu fixiren, so bleibt wohl nichts übrig, als die sogenannte *Scleralextraction (Quadri).* Behufs derselben wird die Lederhaut in der Gleichergegend des Bulbus auf $^1/_5$—$^1/_6$ ihres Umfanges parallel dem Cornealrande durchgeschnitten, der verflüssigte Glaskörper entleert und die Linse herausgezogen. Es geht dann das Auge allerdings häufig durch Eiterung zu Grunde, doch fällt dies nicht schwer ins Gewicht, da bei der Cataracta natans die Functionstüchtigkeit des Bulbus ohnehin auf Null gesetzt zu sein pflegt und der Staar sehr häufig die Veranlassung von immer wiederkehrenden Entzündungen ist, welche den Kranken nie zur Ruhe gelangen lassen und oft sogar den allgemeinen Gesundheitszustand desselben schädigen. Da ist eine *rasch* verlaufende Phthise des Bulbus oft sogar ein *Gewinn.* In Anbetracht dessen scheut man sich auch nicht, dort wo man der Linse nicht habhaft werden konnte, die *Vereiterung* des Bulbus durch Einziehung eines Fadens (S. 392) zu erzwingen. Im Falle als eine *sympathische* Affection des anderen Auges droht, oder bereits besteht, wird die *Enucleatio bulbi* für angezeigt gehalten *(Graefe).*

Bei der *Ectopie* und bei *niederen Graden angeborner Luxation* der Linse, es möge der Krystall seine Durchsichtigkeit bewahrt haben oder cataractös sein: kömmt man öfters mit der *Iridectomie* aus. Wer die Gefahr nicht scheut, wird auch wohl die *Verlagerung der Pupille* wählen. Genügt dies jedoch nicht, um ein *deutliches* Sehen zu erzielen oder setzt die luxirte Linse vermöge ihres Schlotterns das Auge in *Gefahr*, so ist die *Extraction*, am besten mit dem *peripheren Linearschnitte*, am Platze.

Ist die Linse unter die Bindehaut dislocirt, so erscheint es vortheilhaft, deren Entfernung erst *nach* erfolgter *Verheilung der Scleralwunde* vorzunehmen, um die Entleerung des Glaskörpers zu vermeiden.

h. Nachstaare kann man durch *Sclerony xis zerstückeln* und *theilweise deprimiren*. Besonders empfehlenswerth ist dieses Verfahren bei Trübungen der *Hinterkapsel*, wie sich selbe öfters nach der Lappen- und Linearextraction bilden. Man thut dabei gut, das Operationsfeld durch eine *Loupe schief zu beleuchten*, um selbst die feinsten Trübungen deutlich wahrnehmen zu können (*Knapp*). *Massigere Nachstaare* lassen sich am besten durch die *einfache Linearextraction* beseitigen.

Wenn sie aber, was öfters der Fall ist, mit iridokyklitischen *Schwarten fest zusammenhängen*, ist der zur Extraction erforderliche Zug sehr gefährlich und kann zu deletären Entzündungen führen. Wo derlei Adhäsionen bestehen, thut man daher vielleicht besser, den Nachstaar mittelst *zweier Nadeln zu zerschneiden*. Diese Nadeln werden von zwei *entgegengesetzten* Seiten durch die Cornea eingeführt, in der *Mitte* der Cataracta secundaria in dieselbe Oeffnung eingesenkt und durch Auseinanderziehen in entgegengesetzter Richtung ein freier Pupillarraum geschaffen (*Bowman, Pagenstecher*).

4. Eine *specielle Vorbereitungskur* ist ganz überflüssig und eher geeignet, durch den beängstigenden Eindruck, welche sie auf den Kranken ausübt, *Schaden* zu stiften. Doch ist es klug, dem Kranken am Tage vor der Operation ein Abführmittel zu reichen, weil nach einer gehörigen Entleerung des Darmkanales der Stuhlgang in der Regel mehrere Tage aussetzt, was wegen den bei Absetzung von Fäcalstoffen nothwendigen Körperbewegungen, namentlich nach der Lappenextraction, höchst erwünscht ist. Soll eine *Nadeloperation* oder eine *lineare Extraction* ausgeführt werden, so ist auch eine *wiederholte* Einträufelung von Atropinlösung nothwendig, um den Effect derselben möglichst sicher zu stellen.

Ist eine *Lappenextraction* im Plane, so erscheint die künstliche Erweiterung der Pupille kaum erspriesslich. Doch glauben Viele, dass durch Schwächung des Sphincter pupillae der *Durchtritt* des Staares erleichtert und so den misslichen Folgen etwaiger *Zerrungen* der Iris einigermassen vorgebeugt werden könne. Auch soll die Mydriase *nach Verklebung* der Hornhautwunde rasch *wiederkehren* und so der Einfluss etwa *zurückgebliebener Staartrümmer* auf die Iris beschränkt werden (*Sämisch*).

5. Die Operation wird am besten *des Morgens* vorgenommen, nachdem der Kranke eine oder die andere Stunde früher eine Schale Suppe oder Milchkaffee zu sich genommen hat. Bei *ganz leerem* Magen tritt nach der Operation gerne Brechreiz ein, was gefährlich werden kann. Bei *vollem* Magen verträgt der Kranke nicht leicht die in der Regel erforderliche Rückenlage und neigt zu Congestionen gegen den Kopf.

In neuerer Zeit wird fast allgemein die *Rückenlage* des Kranken als die günstigste angesehen, um die Operation durchzuführen. Man bringt daher den Patienten vor der Operation im *Nachtgewande* in das gehörig vorbereitete Bett und stellt dasselbe so, dass das Licht von einem oder

zwei Fenstern *schief auf den Kopf des Kranken falle* und das Auge mit *Ausschluss directer* Sonnenstrahlen gehörig beleuchte.

Der *Vortheil* dieses Vorgehens liegt darin, dass der Kranke, um nach der Operation in eine bequeme Bettlage zu kommen, nicht erst zu Bewegungen gezwungen wird, welche manche Gefahren in sich schliessen; dass *Ohnmachten* während der Operation ihre Bedeutung verlieren; dass der Kopf des Patienten sich leichter *fixiren* lässt und dass der Operateur, indem er *über* den letzteren hinüber manipulirt, das *obere* Lid des staarigen Auges *selbst* abgezogen halten und so leichter eines sehr geübten Assistenten entbehren kann.

Wo indessen krankhafte Zustände des Körpers die *Bettlage* sehr lästig oder gar unerträglich machen und eine *sitzende* Stellung während des grössten Theiles der Heilungsperiode *Bedürfniss* ist, wird der Kranke besser in einem bequemen *Lehnsessel* operirt und darin, zweckmässig bekleidet und gut unterstützt, Tags über sitzen gelassen, des Nachts aber in das nebenstehende Bett gebracht und mit dem Kopfe *hoch* gelegt.

Kinder sind *in der Narkose* zu operiren. Es handelt sich bei diesen nämlich fast immer um eine *Discission* und da kommen die ungestümen Bewegungen des Kranken während dem späteren Halbrausche, so wie das häufig eintretende Würgen und Erbrechen nicht sehr in Betracht. Wird aber die Narkose *gescheut*, so ist das Kind mit einem Leintuche wohl zu umwickeln, so dass Arme und Füsse unbeweglich in *gestreckter* Lage gehalten werden; ein *sitzender* Assistent fixirt das Kind auf seinem *Schoosse*, während der gegenübersitzende Operateur die umwickelten Beine des Patienten zwischen seine Knie klemmt und ein *zweiter* Assistent über den Kopf des Kranken hinüber dessen Lider auseinanderzieht und den Kopf hält.

Bei *Erwachsenen* und überhaupt wo eine *Extraction mit dem Lappen- oder peripheren Linearschnitte* ausgeführt werden soll, wird die Narkose am besten *gemieden*, da die Unruhe des Kranken während dem Halbrausche bei und nach der Operation den Erfolg in der misslichsten Weise gefährden kann und auch das häufige Erbrechen sehr störend wirkt. Bei *sehr ängstlichen* Leuten indessen, welche bei der Operation sich hin und her werfen und in der heftigsten Weise gegen die einzelnen Eingriffe reagiren, wird man wie bei Kindern die tiefe Narkose kaum entbehren können.

Vielleicht lassen sich die mit der Chloroformnarkose verknüpften Gefahren durch den Gebrauch des *Chloralhydrates* sehr vermindern oder gänzlich beseitigen. Man empfiehlt zu diesem Behufe dem Kranken eine Dosis von 2—4 Grammen des Mittels, falls er ein Säufer ist, je nach Bedarf auch 5 Grammen *innerlich* beizubringen und nachdem er in Schlaf gesunken ist, die Anaesthesirung durch *Chloroforminhalationen* zu vervollständigen. Man hofft, es werden dann *sehr kleine* Dosen Chloroform zum Zwecke genügen, nach der Operation werde das Stadium der Anaesthesie schnell verschwinden und der Patient eines guten Schlafes sich erfreuen *(O. Liebreich)*. — *Locale Anaesthesirungen* nach der *Richardson'schen* Methode sind laut directen Versuchen *(Weber)* nicht anwendbar.

Auch die *Fixation des Bulbus* (S. 295) wird, wo es nur immer thunlich ist, besser *unterlassen*. Es gilt dies vornehmlich von der *Lappenextraction*. Es kömmt hier nämlich der Umstand in Rechnung, dass die Fixation ziemlich heftige Schmerzen veranlasst, und besonders bei sehr unruhigen Kranken gerne eine Ursache von um so stärkerem Pressen und Drängen wird, was den Gang der Operation in der ungünstigsten Weise beeinflussen, zu Glaskörpervorfällen u. s. w. führen kann. Wird die Lappenextraction in der *oberen* Hälfte der Hornhaut durchgeführt, oder der periphere Linearschnitt in Anwendung gebracht, so bleibt allerdings gar oft nichts anderes übrig, als die Pincette zu gebrauchen, um den nach oben fliehenden Bulbus nach unten zu drehen und so das Operationsfeld in der Lidspalte festzuhalten.

Von grösster Wichtigkeit ist *die richtige Haltung der Augendeckel*. Sie erheischt einen *geübten* Assistenten, da es nicht leicht ist, die Lidspalte *weit* zu öffnen und die Lider *mit Sicherheit* abgezogen zu erhalten, ohne dem Operateur im Wege zu stehen, so wie ohne den Bulbus im mindesten zu belästigen und dadurch Veranlassung zur Unruhe des Kranken zu geben. Das *eine* Lid fixirt in der Regel der Operateur und

zwar *je nach seiner Stellung* hinter dem Kopfe oder an der Brustseite das *obere* oder *untere*, das andere der Assistent. Die beiden dazu verwendeten Hände werden mit eingeschlagenem Ring- und kleinen Finger flach auf die Stirne und das Gesicht gelegt und, während der Kranke die Lidspalte öffnet, die Spitzen des ausgestreckten Zeige- und Mittelfingers über die Wimpern an die Lidrandfläche gebracht, worauf sich die Lider leicht an der Convexität des Bulbus herabstreifen und mittelst der Cilien am Orbitalrande festhalten lassen, ohne den Bulbus auch nur im entferntesten zu beleidigen. Wichtig ist dabei, dass die *innere Lidlefze keinen Augenblick vom Augapfel abgehoben werde*, da sonst bei einigem Pressen des Kranken leicht eine *Umstülpung* erfolgt, welche die Operation sehr erschwert (Siehe Fig. 91 bis 96).

Augenlidhalter, welche stark genug sind, um dem krampfhaft gespannten Orbicularmuskel Widerstand zu leisten, belästigen den Kranken sehr, vermehren dessen Unruhe und sind darum im Allgemeinen zu meiden. Bei der Extraction mit dem peripheren Linearschnitte jedoch lassen sie sich im zweiten Momente, während der Anlegung der künstlichen Pupille, öfters schwer entbehren, da bei Fixation der Lider von Seite des Assistenten der *Raum* fehlt, um damit ein zweiter Assistent mit der Pincette den Bulbus festhalten könnte.

6. *Unmittelbar nach der Operation* wird der Kranke geheissen, die Lidspalte sanft wie zum Schlafe zu schliessen, die etwa ausgetretene Feuchtigkeit mittelst weicher Charpie zart aufgetupft und sodann ein *Schutzverband über beide Augen angelegt.*

Die Anlegung des Schutzverbandes fordert die allergrösste Aufmerksamkeit. Die *Charpie* muss möglichst *fein gezupft*, *zart* und *rein* sein; sie darf auch nicht *abfasern*, da sonst leicht einige Flocken zwischen die Lidränder gelangen und höchst unangenehme Zufälle anregen können. Die daraus geformten beiden *Bäusche* dürfen *nicht zu gross* sein; sie müssen allenthalben eine *gleichmässige Dichtigkeit* haben; die *Binde* muss von *feinstem* und ganz *neuen Flanell* gefertigt sein, damit sie sich vollkommen *gleichmässig* spanne, denn nur dann, wenn alle diese Bedingungen erfüllt sind, kann der Verband sich allenthalben *ganz gleichmässig* an die Oberfläche der geschlossenen Lider anschmiegen, was ein *Haupterforderniss* eines guten Verbandes ist. Nicht genug gewarnt kann werden vor *stärkerem Anziehen* der Binde, besonders nach Lappenextractionen, da dann leicht der Lappen *verrückt* wird, in jedem Falle aber ein höchst unangenehmes Gefühl von Druck entsteht, welches den Kranken unruhig macht und auch *direct* zu üblen Folgen führen kann. Der Verband hat in der Regel *keinen* Druck auszuüben, sondern nur die Theile in ihrer natürlichen Lage zu sichern. Es fehlt zwar auch nicht an Stimmen, welche einem *stärkeren Drucke* das Wort reden und unter Umständen, insbesondere bei Iris- und Glaskörpervorfällen, bei Blutaustretungen, bei beginnender Cornealvereiterung u. s. w. sogar einen *Schnürverband* (S. 16) empfehlen *(Graefe)*. Doch thut man gut, denselben *nicht* zu folgen.

Eine Verklebung der Lider mit Streifen von englischem Pflaster lässt sich *neben* der Anwendung des Schutzverbandes *nur* bei sehr unruhigen und leichtsinnigen Kranken, so wie bei kindisch gewordenen Greisen rechtfertigen, da bei derlei Individuen die Gefahr nahe liegt, dass sie in unbewachten Augenblicken den Verband lüften und den Effect der Operation vorzeitig prüfen, was die schwersten Zufälle herbeiführen kann. Im Uebrigen ist sie zu *vermeiden* (S. 16).

Kinder dulden häufig gar *keinen Verband* und müssen dann, will man nicht durch ihr Schreien und Sträuben noch schwerere Zufälle eintreten lassen, *mit offenen Augen* in einem *vollkommen gleichmässig verdunkelten Zimmer* gehalten werden, was um so zulässiger ist, als bei ihnen meistens nur *Nadeloperationen* in Anwendung kommen.

Ist der Kranke verbunden, so muss er nun *definitiv* in die *passende Lage* gebracht und diese ihm durch Polster so bequem als möglich gemacht werden: denn eine *unbequeme* Lage hält er nicht lange aus, es stellen sich

Schmerzen im Kopfe, im Kreuze u. s. w. ein, er wird unruhig, wirft sich herum und kann so leicht den Erfolg der Operation gefährden. Meistens ist die *Rückenlage* mit erhöhtem Kopfe die am besten entsprechende. Wurde jedoch nur *ein* Auge operirt, so kann der Kranke im Nothfalle auch auf der *anderen Seite* liegen und blos *zeitweilig* in die Rückenlage gebracht werden.

Ist der Kranke gehörig *gelagert*, so wird das Bett an die schon vorher bestimmte Stelle des Zimmers gerückt, wo es vor Zugluft, Ofenhitze, Streiflichtern u. s. w. vollkommen geschützt ist. Das *Zimmer* wird dann vollkommen gleichmässig verdunkelt, doch nicht mehr, als dass man bei hellem Tage nach einigem Aufenthalte noch die einzelnen Theile des Gesichtes deutlich unterscheiden kann.

7. Der Operirte muss während den *ersten Tagen die grösste körperliche und geistige Ruhe bewahren;* er darf nur das allernothwendigste *leise* sprechen; Muskelanstrengungen, Schnarchen, Husten, Niessen müssen mit aller zu Gebote stehenden Macht vermieden werden; Besuche, aufregende Mittheilungen sind strengstens zu untersagen; die *Kost* hat sich auf laue Suppe und höchstens gedünstetes Obst zu beschränken. Säuerliche Getränke sind, falls der Kranke sich darnach sehnt, mit Mass genossen, nicht schädlich, eher zuträglich.

In neuester Zeit erheben sich Stimmen *gegen die unbedingt ruhige Lage* des Kranken nach der Operation. Dieselbe soll gegen die allgemeinen Principien der Medicin verstossen und gerne cerebrooculare Congestionen begründen, da sie die zur normalen Circulation unbedingt nothwendige Muskelaction auf Null setzt *(Coursserant)*.

Die *Charpie des Verbandes* muss mehrere Stunden nach der Operation gewechselt werden, da in der ersteren Zeit viel Kammerwasser abfliesst und auch wohl die Secretion der Bindehaut sehr vermehrt ist, dadurch aber das die Augen deckende Polster verunreinigt wird, zusammenbäckt und ungleichmässig drückt, was leicht zu Reizzuständen führt, jedenfalls aber dem Kranken sehr lästig fällt. Die Rücksicht auf die Conjunctivalabsonderung macht auch in den *folgenden* Tagen die täglich zweimalige Erneuerung des Verbandes räthlich. Fast alle Kranken finden darin eine wesentliche Erleichterung. Doch ist bei diesem Vorgange auf das Sorglichste zu verhüten, dass das Auge nicht *mechanisch* beleidigt werde, oder dass ein *stärkeres Licht* auf die geschlossenen Lider falle und der Kranke wohl gar die Augen öffne. Es strafen sich derlei Versehen oft bitter durch höchst verderbliche Reizzustände.

Es schliesst dies schon die *dringende Warnung* in sich, das Auge *nicht vorzeitig zu untersuchen*. Wenn Manche dennoch dazu rathen *(Desmarres, Zehender, Küchler)* und bei drohenden Symptomen schon in den ersten 10 Stunden so wie alle folgenden Tage mit *schiefem concentrirtem* Lichte Studien zu machen empfehlen *(Jacobson)*, so mag man dies mit dem Drange nach einer genaueren Kenntniss der Heilungsvorgänge rechtfertigen. Wirklich ist in dieser Beziehung Bemerkenswerthes geleistet worden *(Sichel, Jacobson, Graefe)*. Der Kranke erkauft indessen diesen Gewinn an Wissenschaft mit grossen Gefahren. Uebrigens steht auch nicht zu erwarten, dass sich aus dem jeweiligen besonderen Verhalten der einzelnen Bulbusbestandtheile werden *specielle* Anzeigen für wirksame und ausführbare therapeutische Massregeln ableiten lassen. Zu einem wiederholten *operativen* Eingriffe wird sich der vorsichtige Arzt innerhalb der ersten Paar Tage nicht leicht entschliessen. Es kann sich also nur um das Vorhandensein einer *Entzündung* und um die *Gradbestimmung* derselben handeln. Da reichen aber die bei *geschlossenen* Lidern erörterbaren objectiven und subjectiven Erscheinungen aus, um sich in Bezug auf die

erforderlichen und wahren Nutzen versprechenden Mittel gehörig zu orientiren. Man vergesse ja nicht, dass *Ruhe* eines erkrankten Organes das *wirksamste Antiphlogisticum* sei und mehr leiste, als alle übrigen zusammengenommen.

Wo *Atropineinträufelungen* für erspriesslich gehalten werden, thut man in der ersten Zeit nach der Operation gut, den Kranken bei jedesmaliger Application anzuweisen, nach aufwärts zu sehen, während er die Lider geschlossen hält, sodann das untere Lid leicht abzuziehen und in die Spalte einen oder mehrere Tropfen der Lösung fallen zu lassen. Im Allgemeinen ist *vieles* Manipuliren mit diesem Mittel *widerräthlich*. Es scheint, dass dadurch compensatorische Hyperaemien im hinteren Theile des Uvealtractes sehr begünstigt werden (S. 39). Jedenfalls ist die Heilwirkung des Atropins bei Iridokyklitis und Iridochorioiditis *nach Staarextractionen* eine sehr problematische.

a. Ist gar keine Reaction eingetreten, so kann der Kranke nach Ablauf des *zweiten* Tages, falls ihm das Liegen sehr schwer fällt, *abwechselnd* in die *sitzende* Stellung gebracht und in derselben durch eine Rückenlehne und Polster unterstützt werden. Auch ist es dann ohne Nachtheil, wenn der Kranke bei Vorhandensein grosser Esslust etwas Fleischbrühe, eingemachtes Hirn, leicht verdauliches Gemüse u. s. w. in kleinen Gaben geniesst; bei *sehr herabgekommenen* Personen erscheint dieses sogar *nothwendig*.

Erst am 5. oder 6. Tage darf das *Sehvermögen* des Kranken *geprüft* werden, wobei die *grösste* Aufmerksamkeit darauf zu verwenden ist, dass das Auge nicht von grellem Lichte, namentlich von Streiflichtern, von dem Reflexe eines weissen oder glänzenden Gegenstandes getroffen werde, widrigenfalls *jetzt erst* der Erfolg der Operation völlig vernichtet werden kann; denn die Monate und Jahre lang hinter der trüben Linse vor grellem Lichte geschützte Netzhaut reagirt anfänglich *schon gegen mässige* Beleuchtungsintensitäten *überaus stark*, um so mehr, als sie seit der Operation in *völliger* Dunkelheit gehalten worden ist. Unachtsames Gebahren kann sehr leicht zu *unheilbarer* Amaurose führen. Aus ähnlichen Gründen dürfen die Sehversuche dem Gesichtsorgane *keine Anstrengungen* auferlegen. Wo die *Pupille* von Staartrümmern *gedeckt* ist, fallen sie ohnehin weg, oder haben doch nur die Grösse des *Lichtempfindungsvermögens* zu ermitteln.

Von nun an genügt während des Tages ein einfacher Lappenverband. Nachts über thut man wohl, den Schutzverband anzulegen. Der Kranke kann jetzt die Zeit *ausser Bett* in einem bequemen *Lehnsessel* zubringen und *besser genährt* werden, jedoch mit *Ausschluss* aller, eine Kauanstrengung erfordernden Speisen.

Nach 9 oder 10 Tagen steht nichts mehr entgegen, dem Kranken den *Gebrauch des operirten Auges* zeitweilig zu gestatten. *Klug* ist es, anfänglich *blos die Zeit der Abenddämmerung* zu diesen Versuchen zu benützen, da dann der Kranke am *sichersten* vor *Streiflichtern* bewahrt werden kann. *Nach Ablauf von 14 Tagen* darf der Kranke schon den *ganzen* Tag über das operirte Auge verwenden, jedoch mit der Vorsicht, dass er durch Schirme und dunkle Gläser grelleres directes und diffuses Licht abdämpft. Zur *Sommerszeit* thut man jetzt gut, den Operirten *nach Eintritt der Abenddämmerung in's Freie* an einen windstillen Ort führen zu lassen, da Aufenthalt in frischer Luft die Reconvalescenz ungemein abkürzt. Sind einmal *18—20 Tage ohne üble Zufälle abgelaufen*, so kann man den Kranken als geheilt betrachten und es genügt, ihn vor etwaigen Schädlichkeiten, namentlich vor frühzeitigen Anstrengungen

der Augen, vor grellem Lichte, vor Unmass in Speise und Trank etc. zu warnen. Dann ist es wohl auch an der Zeit, die für sein Auge passenden *Staargläser* zu ermitteln. Ein *ausgiebiger* Gebrauch derselben sollte jedoch *vor weiterem Ablauf eines* oder *zweier Monate nicht* gestattet werden.

Es versteht sich von selbst, dass dieses nur *allgemeine* Regeln sind, und dass je nach Umständen, namentlich in Bezug auf die angegebenen *Zeitmasse*, manche *Abweichungen* zulässig erscheinen.

b. Nicht immer jedoch läuft der *Heilungsprocess* so ruhig ab, er wird vielmehr gar nicht selten *durch mannigfaltige Zufälle gestört*, welche *positive* Hilfeleistungen nothwendig machen und den Zeitpunkt der Reconvalescenz sehr weit hinausrücken können.

Ziemlich häufig stellen sich *gleich nach der Operation*, oder einige Stunden später, *Gefühle von Druck*, von fremden Körpern, von Hitze, ja selbst flüchtige Stiche und *weilenweise heftige Schmerzen* ein, verlieren sich aber alsbald, nachdem sich einige Tropfen von Thränenflüssigkeit aus der Lidspalte entleert haben, oder die Charpie des Verbandes gewechselt worden ist. Wo die *Fixirpincette* in Anwendung kam, kann man auf solche vorübergehende Zufälle fast mit Bestimmtheit rechnen.

Steigern sich nach Ablauf mehrerer Stunden die Schmerzen noch immer, nimmt die Ausscheidung heisser Thränen stetig zu, wird der obere Lidrand, oder der ganze obere Augendeckel geröthet und gewulstet: so darf man an der Entwickelung einer *heftigen entzündlichen Reaction* im Bulbus nicht mehr zweifeln. Die Indication stellt sich dann auf *kräftige Antiphlogose*. In der Regel sucht man derselben vorerst durch Anlegung von *Blutegeln* an die Schläfengegend oder hinter das Ohr zu entsprechen. Erscheint aber die locale Temperatur in sehr auffälligem Grade erhöht, so ist es gut, *kalte Ueberschläge* auf Stirn- und Schläfengegend zu appliciren. Sind die *Schmerzen* heftig, so empfehlen sich hypodermatische Einspritzungen einer Morphiumlösung.

Auch kann man, um das *Einschlafen* des Kranken zu fördern, eine Dose von $1\frac{1}{2}$—2 Scrupeln *Chloralhydrat*, mit dem fünffachen Gewichte von Gummischleim, mit eben so viel Orangensyrup und etwa 1 Unze Wasser versetzt, *innerlich* anwenden *(Graefe)*. Mit *Atropineinträufelungen* sei man vorsichtig. Sie nützen wenig in diesem Zeitraume.

Gegen *Blutegel*, besonders wenn sie an der Schläfengegend applicirt werden, erheben sich neuerer Zeit Bedenken und man räth dieselben lieber durch einen *Aderlass* von 4—6 Unzen zu ersetzen *(Graefe)*. Die Wirkungslosigkeit des letzteren ist jedoch durch die Erfahrung der früheren Jahrzehende genügend festgestellt, daher er besser unterbleibt. Die Aufregung des Kranken, welche man von Seite der Blutegel fürchtet, ist übrigens bei dem Aderlasse kaum geringer. Eben so wenig dürften *Purganzen*, von welchen man besonders das Calomel in Verbindung mit Rheum rühmt, dem Zwecke entsprechen. Zum mindesten stören sie in der misslichsten Weise die ruhige Bettlage des Kranken.

Den Schutzverband zu beseitigen und *direct auf die Augengegend* kalte Ueberschläge zu appliciren, ist selten dienlich; das Wechseln der Compressen fällt dem Kranken beschwerlich und steigert oft den Reizzustand. *Irrigationen mit kaltem Wasser* sind der irritirenden Wirkung halber *verwerflich*. Doch wurden sie jüngst empfohlen *(Laurence)*.

Gelingt es durch diese Mittel und durch Einhaltung strengster antiphlogistischer Diät *nicht*, der Entzündung Herr zu werden, oder *steigert* sich dieselbe vielleicht gar, so steht es mit dem Auge *schlimm*. Gewöhnlich handelt es sich um eine *heftige Iritis*, welche von zurückgebliebenen

Staarresten angeregt und unterhalten wird. Es sind die letzteren zu dieser Zeit aber nur selten schon so weit zerweicht, dass sie sich ohne sehr eingreifende und darum *höchst gefährliche* Hantirungen entfernen liessen. Nur bei *kindlichen* Individuen lässt die Beschaffenheit der Linse nach einer vorausgegangenen Discission ein sehr *rasches* Zerfallen und damit die schonende Beseitigung durch eine lineare Cornealwunde gewärtigen. Bei *Erwachsenen* ist schon eine einfache *Iridectomie* während heftiger Reizzustände sehr bedenklich. Man thut daher erfahrungsmässig fast immer am besten, unter Fortsetzung des streng antiphlogistischen Verfahrens die *Ausgänge geduldig abzuwarten.* Oft kömmt es blos zu ausgebreiteten Synechien und massigen Nachstaaren, welche dann nach völliger Tilgung des Processes, am besten aber erst nach Ablauf mehrerer *Wochen oder Monate*, durch die Coremorphose ohne sonderliche Gefahr corrigirt werden können.

Mit grösster Aufmerksamkeit muss, zumal nach *Lappenextractionen*, auf die Zeichen einer *Hornhautvereiterung* geachtet werden. Es kündigt sich dieser *misslichste* aller Zufälle öfters schon nach Ablauf von *12—24 Stunden*, gewöhnlich aber erst am *Ende des zweiten Tages* durch rasch steigende *ödematöse Schwellung der inneren Winkelgegend und der Lider*, so wie durch reichliche *Ausscheidung von eitrigen Bindehautsecreten* an. Die *Schmerzen* können dabei in allen möglichen Arten und Graden wechseln. Bei *alten decrepiden* Leuten infiltrirt sich nach der Lappenextraction die Cornea und selbst der ganze Bulbus gar nicht selten mit Eiter, *ohne dass* erhebliche Schmerzen hervortreten, ja bei *völliger Schmerzlosigkeit* des Bulbus. In einem solchen Falle thut man am besten, sich *alsbald* durch *Besichtigung* des Auges über dessen Zustand Gewissheit zu verschaffen. Findet man bereits eine *diffuse Infiltration* der Cornea, so ist die Hoffnung auf eine Herstellung des Sehvermögens auf *Null* gesunken, die *beste Behandlung* ist eine mehr symptomatische und auf die *Behaglichkeit* des Kranken gerichtete. Erscheint der Bulbus sehr gespannt und schmerzhaft, oder droht gar ein Durchbruch, so ist eine Lüftung des Lappens oder eine *Paracentesis* zu empfehlen. Häufig findet der Kranke auch in *Cataplasmen* eine Erleichterung.

Droht jedoch erst die Phthise, so will man durch kräftige *Aetzungen der äusseren Lidhaut mit Höllenstein* in Verbindung mit dem *Schnürverbande* günstige Resultate erzielt haben. Es soll zu diesem Ende das Lid gereinigt und seiner ganzen Breite nach mit Lapis mitigatus unter gehöriger Neutralisation und sorgfältigem Abtrocknen touchirt, dieser Eingriff nach Bedarf wiederholt und mit dem oben vorgezeichneten antiphlogistischen Verfahren, nämlich mit Aderlass, Purganzen u. s. w. verknüpft werden *(Graefe)*. Die früher so gerühmten *aromatischen warmen Umschläge* werden jetzt ziemlich vernachlässigt. In Einem Falle hat man eine bereits diffus eitrig infiltrirte Hornhaut wenige Stunden nach der kräftigen örtlichen Einwirkung einer *Chininlösung* sich vollkommen aufklären und den Fall mit voller Heilung enden gesehen *(Nagel)*.

Nicht selten entwickeln sich, während der Verband noch am Auge liegt, *Bindehautkatarrhe*. Sie kommen besonders gerne bei alten Leuten mit schlaffer Haut vor und verlaufen öfters unter beträchtlicher ödematöser Schwellung der Theile. Es empfehlen sich dann Ueberschläge mit in *Aqua saturnina* getränkten Charpiebäuschen. *Stärkere* Adstringentien dürfen erst *später*, wenn eine Reizung des Bulbus nicht mehr gefährlich erscheint, angewendet werden.

Quellen: *Anatomie: Brücke*, Anat. Beschreibung des menschl. Augapfels. Berlin. 1847. S. 27. — *Kölliker*, Mikrosk. Anat. II. Braunschweig. 1854. S. 703. — *Henle*, Handbuch der Anat. II. Braunschweig. 1866. S. 678. — *Sappey*, ibid. S. 685. —

Ed. Jaeger, Einstellungen des diopt. Apparat. Wien. 1861. S. 11. — *F. Becker*, A. f. O. IX. 2. S. 1; XIII. 1. S. 75. — *H. Meyer*, ibid. S. 8. — *C. Ritter*, ibid. XII. 1. 17, 19, 23; XIII. 2. S. 451; Etudes ophth. p. Wecker. II. Paris. 1866. S. 1, 10, 11. — *Iwanoff*, Klin. Beobachtgn. von Pagenstecher. III. Wiesbaden. 1866. S. 141. — *Moers*, Virchow's Archiv. 32. Bd. S. 64. — *Babuchin*, Würzbgr. naturw. Zeitg. IV. S. 85. — *Valentin*, A. f. O. IV. 1. S. 227; VIII. 1. S. 88. — *Kunde*, ibid. III. 2. S. 275. — *Graefe*, ibid. I. 1. S. 323. — *Zernoff*, ibid. XIII. 2. S. 521, 527, 533, 545. — *M. Schultze*, ibid. XIII. 1. S. 83. — *Woinow*, kl. Monatbl. 1869. S. 411. — *Barkan*, Sitzungsber. d. Wien. k. Akad. d. Wiss. 54. Bd.

Senile Veränderungen, Nosologie: H. Müller, A. f. O. II. 2. S. 53, 56, 58; III. 1. S. 55, 56, 86—92; IV. 1. S. 385, 387; Verhandlgn. der Würzburg. phys. med. Ges. 1856. 13. Dec.; 1859. 26. März. — *Wedl*, Zeitschft. der Wien. Aerzte. 1858. S. 463; Atlas. Lens, Corp. vitreum. — *Stellwag*, Ophth. I. S. 451, 473, 494, 499, 503, 505, 507, 509, 514, 518, 521, 524, 527, 531, 533, 535, 538, 547, 549, 554, 759. Nota 209. — *Ammon*, kl. Darstell. I. Berlin. 1837. Taf. 11; III. Taf. 14. S. 67. — *Förster*, A. f. O. III. 2. S. 187, 189, 196. — *Schweigger*, ibid. V. 2. S. 225; VI. 1. S. 142; VIII. 1. S. 227, 229, 233, 234, 236. — *C. Ritter*, ibid. VIII. 1. S. 81; Etudes ophth. p. Wecker, II. Paris. 1866. S. 13, 17. — *Iwanoff* l. c. S. 143, 144, 148, 149, 151. — *Schiess-Gemuseus*, Virchow's Archiv. 24. Bd. S. 557. — *Moers*, ibid. 32. Bd. S. 45, 53, 56, 59. — *C. O. Weber*, ibid. 19. Bd. S. 412 — *Lohmeyer*, Zeitschft. f. rat. Medicin. V. 1854. S. 79, 81, 88. — *Hasner*, kl. Vorträge. Prag. 1865. S. 238, 241, 242, 245, 251, 253, 260, 265, 269; Entwurf einer anat. Begründung etc. Prag. 1847. S. 185. — *Graefe*, A. f. O. I. 1. S. 330, 332; I. 2. S. 234; II. 1. S. 203, 204, 272; III. 2. S. 372, 376, 379, 381—387. — *Ad. Schmidt*, Zeitschft. f. Ophth. I. S. 364. — *Beer*, Lehre von den Augenkrankhtn. II. Wien. 1817. S. 301. — *Himly*, Krankhtn. u. Missbildgen. II. Berlin. 1843. S. 233. — *R. Wagner*, Nachrichten von der G. A. Universität in Göttingen. 1851. S. 109. — *Pagenstecher*, A. f. O. VII. 1. S. 115, 117. — *Virchow*, Die krankhaften Geschwülste. II. Berlin. 1864. S. 101. — *Ruete*, Lehrb. der Ophth. Braunschweig. 1845. S. 694, 762. — *Piringer*, Die Blennorrhoe am Menschenauge. Graz. 1841. S. 207. — *Arlt*, Krankheiten des Auges. I. Prag. 1851. S. 232; II. S. 260, 264. — *Bauer*, Zeitschft. f. Ophth. III. S. 79. — *Singer*, *Wedl*, Wien. med. Wochenschft. 1864. Nr. 14—20. — *Ed. Jaeger*, Staar und Staaroperat. Wien. 1854. S. 17, 20; Zeitschft. der Wien. Aerzte. 1859. S. 491. — *D. E. Müller*, A. f. O. II. 2. S. 164, 166, 168, 171, 176. — *Pilz*, Lehrbuch d. Augenheilkde. Prag. 1859. S. 726. — *O. Becker*, Wien. med. Jahrb. 1866. 4. S. 55, 58. — *Businelli*, Zeitschft. der Wien. Aerzte. 1859. S. 410, 425. — *Knapp*, A. f. O. XIII. 1. S. 158, 176. — *Mauthner*, Lehrb. d. Ophthscop. S. 139, 144, 147. — *Steffan*, kl. Monatbl. 1867. S. 209, 216. — *Mooren*, Ophth. Beob. S. 207, 209. — *Kruse*, Zeitschft. f. rat. Med. 24. Bd. S. 261.

Krankheitsbild, Complicationen: Graefe, A. f. O. I. 2. S. 231, 233, 235, 256, 257, 260, 263—265, 272, 275, 277; IX. 2. S. 46. — *A. Weber*, ibid. VII. 1. S. 7—11. — *Donders*, ibid. S. 160. — *Mauthner*, Lehrb. d. Ophthscop. S. 138.

Ursachen: Hasner, kl. Vorträge etc. S. 259, 264, 269, 272. — *Arlt*, Zeitschft. der Wien. Aerzte. 1856, Wochenbl. S. 777; Krankheiten d. Auges. II. S. 290. — *Schön*, Beiträge z. pr. Augenheilkunde. Hamburg. 1861. S. 157, 163, 166, 168, 170. — *Froebelius*, kl. Monatbl. 1864. S. 38. — *Horner*, *Davidsen*, ibid. 1865. S. 180. — *O. Becker*, Wien. m. Jahrb. 1866. 4. S. 56. — *Förster*, A. f. O. III. 2. S. 197. — *Ammon*, kl. Darstellgn. III. S. 67. — *Lecorché*, Arch. gén. de med. 1861. I. S. 572, 577, 583, 725; II. S. 64, 65. — *Knapp*, *Carius*, kl. Monatbl. 1863. S. 168, 171; Arch. f. Aug. u. Ohrenhlkd. I. S. 20. — *Melchior*, kl. Monatbl. 1863. S. 499. — *Graefe*, Deutsche Klinik. 1859. Nr. 10; A. f. O. I. 1. S. 333; II. 1. S. 229, 273; III. 2. S. 372; V. 1. S. 170; VI. 1. S. 134, 141, 143; XII. 1. S. 213; XII. 2. S. 191. — *Hirschmann*, kl. Monatbl. 1866. S. 94. — *J. Meyr*, A. f. O. VIII. 2. S. 120 — *A. Weber*, ibid. VII. 1. S. 21. — *Hutchinson*, A clinical memoir. etc. London. 1863. S. 150. — *Stellwag*, Ophth. I. S. 466, 547, 549, 555, 560—593, 658, 750. Nota 153, S. 784. Nota 313. — *Beger*, Zeitschft. f. Ophth. III. S. 145. — *Petrequin*, Canstatt's Jahresber. 1857. III. S. 108. — *Rau*, A. f. O. I. 2. S. 197. — *Ressl*, Zeitschrift d. Wien. Aerzte. 1860. S. 639. — *Rydl*, Wien. med. Jahrbücher 1866. 4. S. 46, 50, 51. — *Iwanoff*, A. f. O. XV. 2. S. 59, 89. — *Mooren*, Ophth. Beob. S. 208, 211. — *Rothmund*, A. f. O. XIV. 1. S. 159. — *Berlin*, ibid. XIII. 2. S. 282. — *Wecker*, kl. Monatbl. 1867. S. 36. — *Colsman*, ibid. 1869. S. 105. — *Wagner*, ibid. S. 15. — *Stavenhagen*, kl. Beob. S. 86. — *Dyer*, kl. Monatbl. 1867. S. 241. —

Ruete, Lehrb. der Ophth. II. 1854. S. 680. — *Coccius*, Ueber die Neubildung von Glashäuten etc. Festrede. Leipzig. 1858. S. 1, 7. — *A. Pagenstecher*, kl. Beobacht. Wiesbaden. II. 1862. S. 122; III. S. 1, 3, 6, 7. — *Mackenzie*, Prakt. Abhdlg. etc. Weimar. 1832. S. 307; Traité d. mal. d. yeux. traduit p. Warlomont et Testelin. I. Paris. 1856. S. 596. — *Sichel*, Ann. d'oc. XIII. S. 193. — *Zander* und *Geissler*, Verletzungen d. Auges. Leipzig und Heidelb. 1864. S. 27, 276. — *Schweigger*, A. f. O. VIII. 1. S. 237. — *C. Ritter*, ibid. S. 1, 16, 81; Etudes ophth. p. Wecker. II. Paris. 1866. S. 19. — *C. Pagenstecher*, kl. Monatbl. 1865. S. 11. — *Nordmann*, Mikrograf. Beiträge etc. Berlin. 1832. 1. Heft. S. 7; 2. Heft. S. 9. — *Gescheidt*, Zeitschft. f. Ophth. III. S. 405. — *Leuckart*, kl. Monatbl. 1864. S. 86.

Linsenverschiebung: Zander u. *Geissler* l. c. S. 358—385. — *Geissler*, Schmidt's Jahrb. 107. Bd. S. 72—74. — *Mackenzie*, Traité etc. I. S. 599—607. — *Stellwag*, Ophth. I. S. 438, 440, 745. Nota 124—139. — *Hasner*, kl. Vorträge etc. S. 231—238. — *Arlt*, Zeitschft. der Wien. Aerzte. 1861. Wochenbl. S. 203; Krankheiten des Auges etc. II. S. 16, 271—276. — *Sichel*, ibid. S. 275. — *Ryba*, ibid. S. 273. — *Noyes*, Arch. f. Aug. u. Ohrenheilkde. I. S. 154. — *Lawson*, ibid. S. 21. — *Mooren*, Ophth. Beob. S. 255. — *Colsman*, kl. Monatbl. 1869. S. 104. — *Wagner*, ibid. S. 18. — *Davis*, ibid. S. 191. — *Hoering*, ibid. S. 347. — *Ed. Meyer*, ibid. S. 351. — *Horner*, ibid. S. 353. — *Heymann*, Ein Fall von spontaner Freibeweglichkeit der Linse. Denkschrift an G. R. Carus. S. 21. — *Schön*, Beiträge etc. S. 111, 116; Handbuch der path. Anat. Hamburg. 1828. S. 121. — *Ed. Jaeger*, Zeitschrift der Wien. Aerzte. 1853. II. S. 551; Staar und Staaroperat. etc. S. 57, 59. — *Ammon*, A. f. O. I. 1. S. 119, 126. — *Pagenstecher* und *Saemisch*, kl. Beobachtungen. II. S. 33; III. S. 5. — *Graefe*, A. f. O. I. 1. S. 336, 338, 344, 345; I. 2. S. 291; II. 1. S. 195, 197; III. 2. S. 365, 371, 372; IV. 2. S. 211, 216. — *Donders*, ibid. VII. 1. S. 201. — *D. E. Müller*, ibid. VIII. 1. S. 166. — *Hippel*, ibid. S. 170. — *Manz*, kl. Monatbl. 1865. S. 176. — *C. Pagenstecher*, ibid. S. 1. — *Wecker*, ibid. 1863. S. 114. — *Steffan*, ibid. 1865. S. 164. — *Hirschmann*, ibid. 1866. S. 94, 99. — *Bowman*, ibid. S. 267.

Verlauf, Ausgänge: Himly, l. c. II. S. 247. — *Ed. Jaeger*, Wien. Zeitschrift f. prakt. Heilkunde. 1861. Nr. 31, 32. — *Schön*, Beiträge etc. S. 162. — *Graefe*, A. f. O. I. 1. S. 326; III. 2. S. 376; V. 1. S. 173—177; IX. 2. S. 46; XI. 3. S. 36. — *Knapp*, Dritter Jahresbericht 1864/5. Heidelberg. 1865. S. 19. — *Mooren*, Ophth. Beob. S. 214. — *Mauthner*, Lehrb. d. Ophthscopie. S. 142. — *Steffan*, Erfahrgn. u. Studien. Erlangen. 1867. S. 40. — *Schiess-Gemuseus*, A. f. O. XIV. 1. S. 95. — *Pagenstecher*, kl. Beob. III. S. 17, 32. — *Milliot*, Centralbl. 1867. S. 250.

Behandlung: Arlt, Lehrb. II. S. 294, 338; Zeitschft. d. Wien. Aerzte. 1859. S. 412; 1866, Wochenbl. Nr. 38; Prag. Vierteljahrsch. 76. Bd. Misc. S. 16; kl. Monatbl. 1864. S. 337, 339, 344, 346, 410. — *Hasner*, Prag. med. Wochenschft. 1864. Nr. 42; kl. Vorträge etc. S. 278 u. f.; Prag. Vierteljahrsschrft. 96. Bd. Annal. S. 85, 88; 98. Bd. Annal. S. 85; 102. Bd. Ref. S. 77; Neueste Phase der Staaroperation. Prag. 1868; Phakolg. Studien. Prag. 1868. — *Faye*, Congrès ophth. 1868. S. 141. — *Horner*, kl. Monatbl. 1869. S. 134. — *Gioppi*, Sulle ultime ricerche etc. Padova. 1869. S. 6. — *Tavignot*, ibid. S. 1. — *Dantone*, Beiträge zur Extraction des grauen Staares. Erlangen. 1869. S. 42, 43, 45, 66, 71, 77, 79 u. f. — *Mooren*, Die verminderten Gefahren einer Hornhautvereiterung etc. Berlin. 1862. S. 5, 8, 13, 15, 34, 40; Ophth. Beob. S. 219, 233, 240, 249, 246; Ueber sympathische Ophth. S. 44, 50, 79; kl. Montbl. 1868. S. 335. — *Steffan*, A. f. O. X. 1. S. 123; klin. Erfahrungen. Erlangen. 1869. S. 4; Erfahrungen und Studien über d. Staaroperat. S. 15, 23, 44, 48, 50; kl. Monatbl. 1870. S. 90. — *Pilz*, Lehrb. S. 729. — *Melchior*, kl. Monatbl. 1863. S. 499. — *Zehender* ibid. S. 87, 126, 274; 1866. S. 122. — *Rivaud-Landrau u. A.*, Congrès intern. d'opth. Paris, 1863. S. 155—171. — *Secondi* ibid. S. 164, 217; Clinica oc. di Genova. Riassunto. Torino. 1865. S. 91, 130. — *M. Langenbeck*, Die Insolation d. m. Auges. Hannover. 1859. S. 8. — *Ed. u. Fr. Jaeger*, Ueber die Behandlg. des gr. Staares. Wien. 1844. S. 19, 24, 51, 54, 60, 67; Staar u. Staarop. Wien. 1854. S. 33—48; Einstellungen d. diop. Apparat. Wien. 1861. S. 276. — *Ritterich*, Deutsche Klinik. 1855. — *Stellwag*, Zeitschrift der Wien. Aerzte. 1852. I. S. 321, 431, 510; Ophth. I. S. 570—654. — *Graefe*, A. f. O. I. 2. S. 200, 219 bis 286; II. 1. S. 195, 273; II. 2. S. 177, 186, 192, 244, 247; IV. 2. S. 211, 214; V. 1. S. 158 u. f.; VI. 2. S. 155 u. f.; IX. 2. S. 43, 47, 110, 127; X. 2. S. 209; XI. 3. S. 1—106; XII. 1. S. 150—223; XII. 2. S. 173; XIV. 3. S. 106, 117, 121, 126; Congrès ophth. 1868. S. 61, 95; kl. Monatbl. 1863. S. 141, 185; 1865. S.

306, 341, 345; 1868. S. 1, 259; 1870. S. 1, 10, 12, 14 u. f. — *Henle*, Eingeweidelehre. 1866. S. 587, 678. — *Gibson*, A. f. O. I. 2. S. 221; X. 2. S. 216. — *Schweigger*, kl. Monatbl. 1863. S. 198. — *Palucci*, nach Himly l. c. II. S. 285. — *Pagenstecher*, A. f. O. VIII. 1. S. 192; klin. Beob. I. S. 41, 45, 46, 59; II. S. 28—34; III. S. 1, 5, 6, 15, 21, 31; kl. Monatbl. 1865. S. 316. — *Berlin*, A. f. O. VI. 2. S. 73. — *Wecker*, kl. Monatbl. 1863. S. 114, 119; Ann. d'ocul. 59. Bd. 135. — *Mannhardt*, kl. Monatbl. 1864. S. 408; Congrès ophth. 1868. S. 82; A. f. O. XIV. 3. S. 49. — *Knapp*, kl. Monatbl. 1863. S. 165; 1868. S. 431, 341; Dritter Jahresber. S. 19; Cannstatt's Jahresb. 1864. III. S. 155; A. f. O. XIII. 1. S. 85, 98, 124; XIV. 1. S. 262, 285; Arch. f. Aug.- u. Ohrhlkde. S. 44, 58. — *Sichel*, kl. Monatbl. 1863. S. 125; Ann. d'oc. XVII. S. 106; A. f. O. IX. 2. S. 117; XIV. 3. S. 1. — *Schön*, Beiträge etc. S. 170, 175. — *Laugier*, Ann. d'oc. XVII. S. 29; XX. S. 28. — *Desmarres*, Clinique europ. 1859. Nro. 8; Traité d. mal. d yeux. Paris. 1847. S. 651. — *Schuft*, Die Auslöffelg. d. gr. Staares. Berlin. 1860. S. 1, 11. — *Stöber*, De l'extract. de la cat. p. incis. lin. Strassbourg. 1857. — *C. Ritter*, A. f. O. VIII. 1. S. 1. — *Rothmund*, Jahresber. 186½, München. 1863. S. 15, 17; kl. Monatbl. 1868. S. 338; A. f. O. XIV. 1. S. 178. — *O. Liebreich*, kl. Monatbl. 1869. S. 353, 456. — *Adamük* ibid. S. 385. — *Nagel* ibid. S. 430. — *Esslingen*, ibid. 1868. S. 26. — *Paulsen* ibid. S. 288. — *Hoering* ibid. S. 131; Congrès ophth. 1868. S. 84. — *Heymann*, kl. Monatbl. 1868. S. 327; Ophth. Leipzig. 1868. S. 38. — *O. Becker*, Congrès ophth. 1868. S. 72. — *Ed. Meyer*, *Quaglino*, *Kanka* ibid. S. 82—93. — *Critchett* ibid. S. 80; kl. Monatbl. 1864. S. 349, 353, 357; 1866. S. 127. — *Bowman* ibid. 1866. S. 128. — *Workman*, Cater ibid. 1864. S. 41, 42. — *A. Weber* ibid. 1865. S. 309; A. f. O. XIII. 1. S. 187, 250. — *Quadri*, nach Himly l. c. II. S. 289, 291. — *Küchler*, Deutsche Klinik. 1865. Nro. 41, 42; 1866. Nro. 37 u. d. f., Wien. med. Wochenschrft. 1866. Nro. 86; Congrès ophth. 1868. S. 89; die Querextraction des gr. Staares. Erlangen. 1868. — *Sämisch*, Würzb. med. Zeitschft. II. 4. 1861. — *Jacobson*, Ein neues und gefahrloses operat. Verfahren etc. Berlin. 1863; kl. Monatbl. 1864. S. 330; A. f. O. X. 2. S. 78; XI. 1. S. 114, 118, 121, 124; XI. 2. S. 166—234; XIV. 2. S. 247. — *Braun*, A. f. O. XI. 1. S. 200. — *Ullersperger*, XI. 2. S. 266. — *Rossander*, kl. Monatbl. 1864. S. 118. — *Roeder* ibid. 1865. S. 307. — *Agnew* ibid. 1865. S. 389. — *Laurence* ibid. 1863. S. 416. — *Coursserant*, Wien. med. Wochenschft. 1865. Nr. 88. — *Reuss*, *Woinow*, Ophth. Studien. Wien. 1869. S. 1—26. — *Bergmann*, A. f. O. XIII. 2. S. 383. — *Gouvea* ibid. XV. 1. S. 244, 257. — *Williams*, Arch. f. Aug.- u. Ohrenhlkde. I. S. 91. — *Hirsch*, kl. Monatbl. 1869. S. 282.

1. Die Zerstückelung, Discissio.

Anzeigen. Die *einfache* Zerstückelung des Staares findet ihre Indication: 1. Bei den *mannigfaltigen* Staarformen *der Kindesperiode*, ausgenommen die *Cataracta siliquata*. 2. Bei *Trübungen der Hinterkapsel*, wie selbe sich öfters nach Staarextractionen entwickeln.

Verfahren. Die Zerstückelung kann sowohl von der *Cornea*, als auch von der *Sclera* aus bewerkstelligt werden. Die *Scleronyxis* empfiehlt sich insbesondere, wenn Verdachtgründe vorliegen, dass die *Kapsel* durch Anlagerungen *regressiv* gewordener Staarmassen an der Retraction gehindert werden wird, da bei der Scleronyxis die Vorderkapsel je *nach Bedarf* durch *flaches* Auflegen der Nadel auch *deprimirt* werden kann; ferner aus gleicher Ursache auch bei jenen *Trübungen der Hinterkapsel*, welche nach Extractionen öfters zurückbleiben.

Zur *Scleronyxis* gebraucht man fast allgemein die *Beer'sche Staarnadel*. Für die *Keratonyxis* passt dieses Instrument jedoch *nicht*, da in dem Augenblicke, als das myrthenblattähnliche Ende der Nadel in den Kammerraum dringt, der Humor aqueus ausfliesst, die *Linse* sonach an die hintere

Wand der *Cornea* heranrückt und die Kapsel *ausser* den Wirkungskreis der Nadel kömmt, *Nachstaare* also sehr begünstigt werden. Man benützt daher mit Vortheil die *Dalrymple'sche* oder *runde Stopfnadel*, welche den *vorzeitigen* Austritt des Kammerwassers verhindert.

a. Bei der Zerstückelung des Staares durch Scleronyxim wird die Beer'sche Staarnadel *nach möglichster Erweiterung der Pupille* etwa anderthalb Linien *hinter* der Cornealgrenze und 1—2‴ *unter* dem horizontalen Meridiane des Auges in *senkrechter* Richtung durch die *Schläfenseite der Lederhaut* in den Glaskörper gestossen, wobei die *Schneiden* des myrthenblattähnlichen Endes nach *vorne und hinten* sehen müssen, um den *Hauptgefässstämmen* der Aderhaut leichter auszuweichen. Hierauf wird das *Nadelende* nach *vorne* gewendet, an dem Schläfentheile der Ciliarfortsätze und des Pupillarrandes vorbei *durch die Linsenperipherie* in die Vorderkammer und in dieser bis an den oberen inneren Rand der Pupille vorgeschoben (Fig. 91). Um ein *möglichst grosses* Stück aus der *Mitte* der Vorderkapsel *herauszureissen* und in den Glaskörper zu versenken, wird das Vorderende der Nadel *flach* über das *Centrum* der Kapsel gelegt und *sachte* unter *allmälig* steigendem Drucke gegen den Glaskörper hin bewegt. Die Nadel muss dabei nach Art eines zweiarmigen Hebels wirken, dessen Hypomochlion in der Scleralwunde liegt und darf bei ihrer Excursion *nicht* aus der Ebene des Meridianes der Stichwunde weichen. Ist dieses geschehen, so wird die Starnadel abermals in die *Vorderkammer* gelenkt, um die stehen gebliebenen Theile der Vorderkapsel *loszureissen* oder nach Bedarf zu *zerschneiden*, so wie um die *Staarmasse* noch weiter zu zerklüften.

Fig. 91.

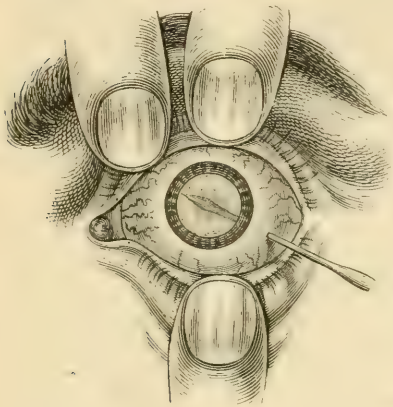

Fig. 92.

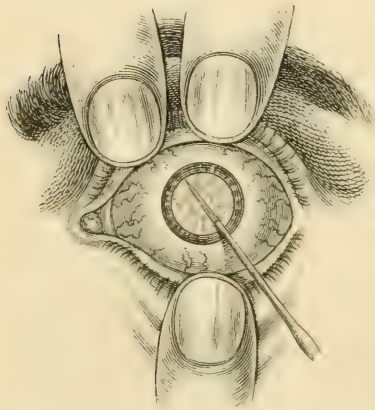

Ein *geflissentliches* Vorschieben von Staartrümmern *in die Vorderkammer* ist nicht wohl räthlich, da sich dieselben auf dem Boden der Vorderkammer sammeln und leicht Iritiden hervorrufen. Deren Versenkung in den *Glaskörper* hat keine sonderliche Gefahr, da sie sich hier leicht aufsaugen und übrigens nur zum kleinen Theile dahin gelangen, indem sie sich eben vermöge ihrer Weichheit am Eingange der Glaskörperwunde zumeist *abstreifen* und in der Hinterkammer zurückbleiben.

b. Bei der Zerstückelung des Staares durch Keratonyxis wird nach möglichster Erweiterung der Pupille die Stopfnadel in der Mitte des *unteren äusseren* Quadranten *senkrecht* durch die *Hornhaut* gestossen, ihre *Spitze*

durch die Vorderkammer bis gegen den inneren oberen Rand der Pupille vorgeschoben (Fig. 92) und die Kapsel sammt Linse nach verschiedenen Richtungen hin zerspalten.

Die Stopfnadel muss *senkrecht* durch die Cornea gestossen werden, damit der *Wundkanal* möglichst kurz ausfalle. Wird die Nadel *schief* eingestochen, so wird der ohnehin *grosse* Widerstand, welchen sie beim Vordringen findet, noch grösser, und man hat dann bei einiger Unruhe des Kranken Noth, die Operation zu Ende zu führen. Es schliesst ein solcher *schiefer* Wundkanal aber auch *Gefahren* in sich, indem bei den gewaltigen Excursionen des Nadelheftes die um den Ein- und Ausgang des Kanales herumgelegenen Theile der Cornea sehr *gezerrt* und *gequetscht* werden. Es kömmt dann leicht zu *Entzündungen*, selbst bis zur *Eiterung*, und in der Regel bleiben *Trübungen der Cornea* zurück. Ganz *sicher* werden solche Trübungen übrigens auch nicht bei *senkrechtem* Einstiche vermieden, daher der Rath mancher Augenärzte, die Nadel *durch die Mitte* der Cornea zu führen, ganz verwerflich erscheint.

Quellen: *Himly*, Krankh. u. Missbildgn. II. Berlin. 1843. S. 330—339. — *Arlt*, Krankh. des Auges. II. Prag. S. 335. — *Stellwag*, Ophth. I. S. 570, 575, 583.

2. Die lineare Extraction.

Anzeigen. Es passt dieses Verfahren: 1. Bei *flüssigen* und *breiig erweichten*, so wie bei *stärkekleisterähnlichen Totalstaaren*. 2. *Nach der Zerstückelung des Staares* und nach *Traumen* des Bulbus, wenn die aus der verletzten Kapsel hervordringenden aufgequollenen Linsentheile heftige Reizzustände anregen und der Krystall bereits seinem *ganzen* Umfange nach *breiig erweicht* ist. 3. Bei *regressiven* und schon *sehr geschrumpften kernlosen Staaren*, besonders bei der *Cataracta siliquata* und den ihr sehr verwandten Formen des *Nachstaares*.

Das Verfahren ist im Grunde genommen ein ziemlich verschiedenes, je nachdem man es mit einem *völlig erweichten*, oder mit einem zusammengeschrumpften *lederartigen* Staare zu thun hat. Eine Spaltung in *zwei besondere* Methoden ist jedoch insoferne unstatthaft, als sehr oft Uebergänge vom weichen Staare zur Cataracta siliquata vorkommen und ein aus beiden Abarten *combinirtes* Verfahren nothwendig machen.

Von *Instrumenten* braucht man ein *gerades Lanzenmesser* und je nach Umständen eine *Sichelnadel* oder ein *Irishäkchen*, eine *Fischer'sche Pincette* und einen *Daviel'schen Löffel*.

Vorerst wird nach *möglichster* Erweiterung der Pupille durch *wiederholte* Einträufelung einer Atropinlösung *die Kammer mittelst des Lanzenmessers* eröffnet. Der *Einstich* wird immer an der *Schläfenseite* der Hornhaut und zwar *im horizontalen* Meridiane oder etwas *unterhalb* demselben, ungefähr 1‴ von der Scleralgrenze entfernt, gemacht. Das Messer muss so aufgesetzt werden, dass seine *Flächen senkrecht* auf dem Meridiane des Einstichspunktes stehen und dass seine Spitze *schief* durch die Dicke der Cornea dringe. Ist die Spitze bis *in den Kammerraum* gelangt, so wird sie in *derselben* Meridianebene zwischen Descemeti und Kapsel so weit vorgeschoben, dass die Hornhautwunde etwa 2‴ lang wird, und hierauf *langsam* zurückgezogen, während das Kammerwasser hervorstürzt.

a. Ist der Staar flüssig oder breiig weich und die *Kapsel* voraussichtlich *rein*, so führt man, nachdem der Kranke zur Ruhe gekommen ist,

eine *Sichelnadel flach* durch die Wunde bis nahe zum gegenüberliegenden Rande der Linse und *spaltet die Kapsel* nach Thunlichkeit in langen Zügen nach verschiedenen Richtungen. *Flüssige* und *stärkekleisterähnliche* Staarmassen entleeren sich gewöhnlich schon während dieser Manipulation zum grossen Theile; *breiig weiche* hingegen drängen sich blos gegen die Wunde und treten nur zum *kleinen* Theile aus. *Um die Entleerung vollständig zu machen*, wird nun (Fig. 93) das Ende des Daviel'schen Löffels mit der *convexen* Seite an die *hintere* Wundlefze gelegt und sanft angedrückt, so dass die Oeffnung spaltenartig klafft. Gleichzeitig wird ein Finger der das Lid fixirenden Hand an den *inneren* Cornealrand gelegt und damit ein gegen das Centrum der Pupille fortschreitender *leiser* Druck ausgeübt, um das im inneren Theile des Kapselfalzes befindliche Magma gegen die Wunde der Kapsel und Cornea zu streichen. *Genügt* dieses *nicht*, um den Staar *gänzlich* zu beseitigen, so wird bei *geschlossener* Lidspalte einige Zeit gewartet, damit sich mittlerweile etwas Kammerwasser sammle, und sodann durch *kreisende* Bewegungen des flach auf den Lidern aufliegenden Fingerendes der Rest der cataractösen Masse gegen die Mitte des Pupillarraumes zusammengeschoben. Man braucht hierauf die Cornealwunde nur wieder klaffen zu lassen, um den Staarbrei nach aussen zu fördern. Falls es auf diese Weise *durchaus nicht gelingt*, die Pupille rein zu erhalten, muss man mit dem Löffel *in die Kammer* eingehen und die Ueberbleibsel *hervorholen*. Zeigen sich dann noch Reste der *Kapsel* im Bereiche des Sehloches, was man an der verworrenen Spiegelung ihrer Falten oder an der schleierartigen Trübung erkennt, so müssen dieselben mit dem Irishäkchen oder mit der Pincette *extrahirt* werden.

Fig. 93.

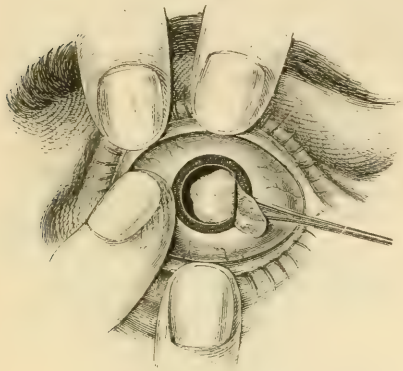

b. Ist die Kapsel durch Anlagerung regressiver Staartheile getrübt und mehr weniger *steif* oder *zähe* geworden, so thut man am besten, statt der Sichelnadel ein Irishäkchen flach einzuführen, die Kapsel nahe an ihrem inneren Rande *einzuhaken*, das Instrument dann langsam um seine Axe zu drehen, um mehr Anhaltspunkte zu gewinnen und seine scharfe Spitze in Kapselfalten zu hüllen, und sodann unter ganz allmälig steigendem vorsichtigen Zuge gegen die Cornealwunde hin zu bewegen. Ist die Vorderkapsel durch Anlagerungen schon recht zähe geworden, so gelingt es gar nicht selten, sie *im Zusammenhange* aus der Wunde zu bringen. Reisst aber auch das Häkchen aus, so ist doch die Kapselhöhle weit genug geöffnet, um die Staarmasse unter Beihilfe des Daviel'schen Löffels durch das oben beschriebene Verfahren nach aussen zu fördern, worauf die zurückgebliebenen Reste der Kapsel mit dem Häkchen oder der Pincette neuerdings gefasst und extrahirt werden müssen.

c. Ist ein trockenhülsiger oder ein Nachstaar gegeben, so ist das Verfahren noch einfacher. Es folgen solche Staare nämlich in der Regel als Ganzes dem vorsichtigen Zuge des Hakens (Fig. 94) und der Gebrauch des Daviel'schen Löffels fällt ganz weg. Reisst der Haken aus, oder bietet die Cataracta gleich von vorneherein einen *freien* Rand zum Fassen dar, so ist es besser, *die Pincette* einzuführen und mittelst derselben die Extraction zu vollenden, weil die Pincette viel mehr Anhaltspunkte findet und sonach sicherer fasst.

Fig. 94.

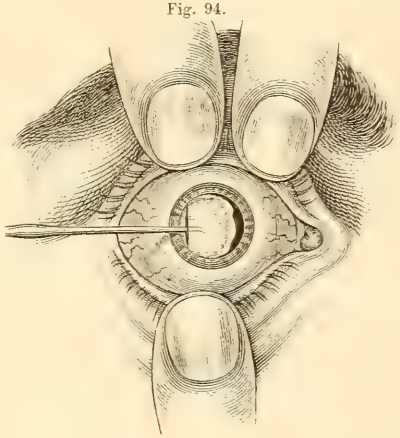

Der Einstich muss nahezu eine Linie oder darüber *von der Scleralgrenze entfernt* sein, weil bei *peripherer* Lage der inneren Wundöffnung überaus leicht ein *Vorfall der Iris* zu Stande kömmt, indem der Pupillarrand von dem ausströmenden Humor aqueus und von der Staarmasse in die Wunde *getrieben* wird, besonders wenn sich das Sehloch wegen der Verminderung des intraocularen Druckes stärker verengt. Ausserdem wird beim Einstiche näher am Rande der Cornea *die Iris* durch die in die Wunde einzuführenden *Instrumente* gefährdet und oftmals in sehr misslicher Weise mechanisch beleidigt.

Die Lanze muss *schief durch die Dicke der Cornea dringen*, weil durch eine *schiefe* Wunde die Instrumente leichter ein- und ausgeführt werden können, ohne die innere Wundlefze zu zerren und zu quetschen; weil sich auch der Staar leichter in einer *fast geraden Richtung* herausbefördern lässt, als in einer unter rechtem Winkel *gebogenen*.

Ueble Zufälle. 1. Bisweilen *verengt sich die Pupille sehr bedeutend* in dem Momente, als das Kammerwasser ausfliesst und der intraoculare Druck Null wird. Es hindert dieses sehr die ausgiebige Zerschneidung der Kapsel, so wie den gänzlichen Austritt des Staares. Es lässt sich bei einem solchen Ereignisse *nichts mehr ändern*, daher ihm durch sorgliche und wiederholte Anwendung der Mydriatica thunlichst *vorzubeugen* ist.

2. Oefters kömmt *während der Operation* ein *Vorfall der Iris* zu Stande. Ist nur *wenig* prolabirt, so gelingt es nach Herausbeförderung der Kapsel und der Staarmassen bisweilen, die Iris *wieder zurückzubringen*, wenn man bei geschlossener Augenlidspalte die Oberfläche des Bulbus durch einen aufgelegten Finger unter kreisförmigen Bewegungen in Zwischenpausen *sanft* reibt, und dadurch den Sphincter zu kräftigen Contractionen anregt. Zumal bei Vorfällen der *Pupillarzone* ist dieses Manöver öfters von günstigem Erfolge. Auch kann man in einem solchen Falle den Versuch machen, den Prolapsus mittelst des *Daviel'schen Löffels* zu reponiren. Doch hüte man sich vor *zu vielem* Manipuliren, da die mit solchen Hantirungen verbundene mechanische Beleidigung der vorgefallenen Irispartie gerne zu *heftigen Entzündungen* führt, welche weit verderblicher sind als der Prolapsus selbst. Gelingt die Reposition *nicht leicht und rasch*, so thut man am besten, den vorgefallenen Theil mit der Pincette zu fassen und *knapp an der Hornhautwunde abzutragen*. In *jedem* Falle muss, wenn ein Theil des *Pupillarrandes* in die Wunde gekommen war, gleichviel ob die Reposition oder die Ausschneidung durchgeführt wurde, *vor* der Anlegung des Verbandes ein Tropfen starker Atropinlösung in den Bindehautsack gebracht werden, damit die Pupille nach Verklebung der Wunde sich stark erweitere und ihr Rand sich möglichst von der letzteren entferne. Es ist diese Vorsicht übrigens auch dort am Platze, *wo die Pupille sich während der Operation stark verengte*, ohne dass ein Prolapsus eintrat, da dieser in solchen Fällen sich bisweilen erst *nach Anlegung des Verbandes* bildet, wenn der Kranke wegen

Schmerzen u. s. w. stark presst und das mittlerweile gesammelte Kammerwasser aus der Wunde drängt.

3. *Unvollständige Entleerung des Staares.* Es droht dieser Uebelstand beim *regelrechten* Gange der Operation nur, wenn man sich in der Beschaffenheit der cataractösen Massen *geirrt* und sonach die lineare Extraction am *unrechten* Platze angewendet hat, wenn statt einem flüssigen oder breiig erweichten *Totalstaare* eine Cataracta mit *normal consistenter Rinde* oder mit *derberem Kerne* vorliegt, oder statt einem lederartig zähen trockenhülsigen Staare eine *spröde*, bei der Berührung in Trümmer zerspringende (myeline?) oder eine *partielle* regressive Cataracta gegeben ist. Es wäre in einem solchen Falle sehr unklug, die vollständige Entfernung durch wiederholtes Eingehen mit dem Daviel'schen Löffel *erzwingen* zu wollen, da dann fast immer sehr heftige Entzündungen folgen und überdies trotz allen Bemühungen ein grosser Theil des Staares *zurückzubleiben* pflegt. Man thut am besten, *sich mit der Zertrümmerung des Staares zu begnügen*, ein *Stück aus der Iris auszuschneiden* und *unmittelbar darauf*, so wie auch zu *wiederholten* Malen während der *Nachbehandlung* starke Atropinlösungen in den Bindehautsack zu träufeln.

4. *Vorfall des Glaskörpers* wegen Sprengung und instrumentaler Verletzung der Hyaloidea. Er fordert die *sogleiche Unterbrechung der Operation* und die Anlegung des Verbandes, da fortgesetzte Versuche, die zurückgebliebenen Theile des Linsensystemes zu entfernen, wegen der seitlichen Verschiebung derselben meistens ohne Resultat bleiben, dagegen eine weitere Entleerung der Vitrina mit sich bringen und solchermassen die Gefahr intraocularer Blutungen, Netzhautabhebungen, heftiger Reactionen u. s. w. steigern.

Quellen: *Himly*, Krankheiten und Missbildungen. II. Berlin, 1843. S. 285. — *Fr. Jaeger* nach Ed. Jaeger, Die Behandlung des grauen Staares. Wien. 1844. S. 51; Staar und Staaroperat. Wien. 1854. S. 45. — *Graefe*, A. f. O. I. 2. S. 219, 278—286.

3. Die Lappenextraction.

Anzeigen. Die Lappenextraction findet eine gerechtfertigte Anwendung nur *bei Staaren mit einem Kerne*, dessen Dichtigkeit jene der umgebenden Rindenschichten *merklich übersteigt*, besonders 1. *Bei Corticalstaaren und Totalstaaren jugendlicher* und *reifer Individuen*, wenn die *Rindenschichten erweicht sind*, der *Kern* aber *normale* Consistenz besitzt oder gar etwas *verdichtet* ist und einen *grösseren Umfang* hat. 2. *Bei allen Greisenstaaren* und überhaupt, *wo ein sclerosirter Kern von nur einiger Grösse gegeben ist*, die *Rinde* möge *normal consistent*, *erweicht* oder schon *regressiv* geworden sein.

Das Verfahren fordert grosse Uebung von Seite des Operateurs und des Assistenten. Es wird *in mehreren Momenten* durchgeführt und *nach jedem derselben* die Lidspalte sanft geschlossen, um dem Patienten Zeit zur Erholung und Sammlung zu geben.

Die *erforderlichen Instrumente* sind: Ein *Staarmesser*, eine *Sichelnadel* mit stumpfem Rücken, ein *Irishäkchen*, ein *Daviel'scher Löffel* und eine feine nach der Fläche gekrümmte *Schere*, nach Umständen auch eine *Fischer'sche Pincette*. *Ophthalmostaten* (S. 295) werden bei der Lappenextracton am besten *vermieden*, da sie dem Kranken Schmerz verursachen und ihn zu starkem Pressen veranlassen.

Von den vielen Staarmessern, welche im Laufe der Zeiten empfohlen worden sind *(Himly)*, taugt am besten das *Beer'sche* und ist auch weitaus am meisten in Gebrauch. In neuerer Zeit erheben sich indessen wieder Stimmen für Keratome mit *bauchiger Schneide (Zehender, Küchler)*, wie sie schon früher im Gebrauche waren *(Himly)*. Das *Gräfe'sche Cystitom* gewährt keinen guten Ersatz für die Sichelnadel, da es vermöge seiner scharfen Winkel schwer gut zu schleifen ist und sich beim Ein- und Ausführen durch die Cornealwunde leicht in der Iris fängt und diese verletzt.

Der Lappenschnitt muss in Bezug auf *Länge* im Verhältniss zum *Umfange des Kernes* stehen. Ist er *zu gross*, so passt er sich schwerer wieder an und die Gefahr der Vereiterung steigt; ist er aber *zu klein*, so tritt der Staar gar nicht oder nur unter Zerrung der Wundwinkel aus, der Schnitt muss *nachträglich verlängert* werden, widrigenfalls bei *forcirter* Entbindung höchst missliche Zufälle nicht ausbleiben. Unter allen Umständen, selbst bei den *grössten* Kernstaaren *genügt* es, im horizontalen Durchmesser der Cornea *innerhalb* der Grenze des Bindehautsaumes ein- und auszustechen, überhaupt das Messer so zu führen, dass die *äussere Lefze* des Lappens *allenthalben* nächst dem *Rande des Limbus conjunctivalis* läuft. *Bei kleinem Kerne* und *erweichter Corticalis* genügt auch ein etwas kleinerer Lappen. (S. 717.)

Um den Lappen zu bilden, wird, während der Kranke das betreffende Auge *etwas nach aussen gewendet* hält, die Spitze des Staarmessers im oder unterhalb dem horizontalen Diameter der Cornea und nahe an dem Limbus conjunctivalis *steil* aufgesetzt, durch die Dicke der Hornhaut gestossen, dann *sogleich gewendet*, mit *thunlichster* Schnelligkeit, aber ohne sich zu übereilen, durch die Breite der Kammer geführt, *in gleicher Höhe* mit dem Einstichspunkte dicht vor dem Bindehautblättchen *ausgestochen* uud *ohne den mindesten Aufenthalt* in *vollkommen gleichmässigem* Zuge so weit fortgeschoben, dass *die Schneide* des Keratoms am *untersten* Segmente der *hinteren* Cornealwand *ansteht*, oder daselbst bereits in die hintersten Lamellen der Hornhaut *eingedrungen* ist. Nun wird *eingehalten*, dem Kranken ein kurzer Augenblick zur Erholung gegönnt und endlich *langsam* mit grösster Vorsicht *ausgeschnitten*, indem man das Messer noch etwas vor- und, falls die Spitze des Instrumentes der Nase zu nahe käme, wieder zurückschiebt, *ohne einen Druck* auf die Schneide auszuüben.

Nachdem sich nun der Kranke bei sanft geschlossenen Lidern wieder gesammelt hat, wird *zur Eröffnung der Kapsel geschritten*. Zu diesem Ende wird die *Sichelnadel* in *horizontaler* Lage mit dem *Rücken* voran *von unten* her unter den Lappen geschoben, ohne diesen zu lüften. Ist die Schneide in den Bereich der *Pupille* gelangt, so wird die Spitze *gegen die Kapsel* gewendet und diese nach Thunlichkeit in grossem Umfange nach verschiedenen Richtungen hin gespalten, wobei jede Verletzung der *Iris* auf das Sorgfältigste vermieden werden muss. Ist dieses geschehen, so wird die Nadel abermals gewendet und wieder in *horizontaler* Lage, mit dem *Rücken voraus*, unter dem Lappen *hervorgezogen*.

Ist der Lappen von *genügender* oder überflüssig grosser Circumferenz, so folgt, wenn die Augenmuskeln sich nur einigermassen anspannen, oft schon jetzt der Kern und *entbindet sich* ohne alle Beihilfe. Ist dieses *nicht der Fall*, so wird abermals die Lidspalte geschlossen und erst, nachdem sich der Kranke wieder erholt hat, zur *Entwickelung des Staares* durch das seit *Langem* gebräuchliche sogenannte *Schlittenmanöver* geschritten. Dieses geschieht, indem man (Fig. 95) bei offener Lidspalte und gehörig fixirten Augendeckeln die *convexe* Seite des *Daviel'schen Löffels sanft auf die obere Peripherie der Cornea aufdrückt*. Der Druck pflanzt sich auf den oberen Rand der *Linse* fort und, indem dieser nach hinten und etwas nach unten ausweicht, tritt der *untere* Rand des Staarkernes nach vorne und oben, drängt die untere Hälfte der Iris und den Hornhautlappen etwas hervor,

überwindet endlich den Widerstand des Pupillarrandes und gleitet unter der Mitwirkung des von den geraden Augenmuskeln nach vorne gedrängten Glaskörpers durch die klaffende Wunde der Cornea. *Zögert der Kern* längere Zeit mit dem Austritte, so ist es gut, die Operation zu *unterbrechen* und dem Kranken bei sanft geschlossenen Lidern wieder einige Erholung zu gönnen, um dann den Versuch zu *erneuern*. Bei geringer Thätigkeit der Augenmuskeln muss man bisweilen wohl zwei und drei Mal die ganze Procedur wiederholen, da ein *stärkerer* Druck mit dem Daviel'schen Löffel leicht gefahrvoll werden, insbesondere eine *Berstung der Zonula* und einen *vorzeitigen Prolapsus des Glaskörpers* bedingen kann.

Fig. 95.

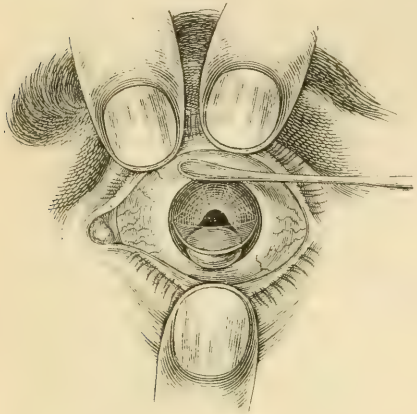

Ist der Staarkern ausgetreten, so wird von Neuem die Lidspalte geschlossen und einige Zeit gewartet. Dann ist es gut, die Oberfläche des Bulbus unter kreisenden Bewegungen des sanft aufgelegten Zeige- und Mittelfingers vorsichtig *zu reiben,* um den *Sphincter pupillae* zu Contractionen anzuregen und solchermassen etwaige Falten und Lageveränderungen der Regenbogenhaut in der *zartesten* Weise auszugleichen, weiters aber um die im Kapselfalze etwa zurückgebliebenen *Staartrümmer* in den Bereich des Sehloches zu treiben. Nun lässt man den Kranken das Auge vorsichtig öffnen und sieht, ob die *Pupille* völlig *schwarz* und *regelmässig* ist, in welchem Falle sogleich *der Verband anzulegen* ist. Zeigt sich die Pupille noch *mit Staarflocken verlegt*, so muss der Daviel'sche Löffel flach unter den Lappen geführt und, was an cataractösen Massen noch vorhanden ist, vorsichtig *ausgelöffelt* werden. Ein besonderes Augenmerk ist hierbei noch auf Flocken zu richten, welche etwa *zwischen der Fläche der Iris und der Hornhaut* oder in der Wunde lagern, so wie auf eine etwaige *Einklemmung der Iris* zwischen die Wundränder, da sie die Verwachsung erschweret. Erst nachdem mit dem Löffel alle Staartrümmer aus dem Bereiche der Wunde entfernt und etwa vorgefallene Irispartien *reponirt* worden sind, darf der Verband angelegt werden.

1. Der Lappen kann auch *nach oben* gebildet werden. Vor Zeiten wurde dieses Verfahren blos in Anwendung gebracht, wenn es galt, *narbigen Trübungen* an der unteren Cornealhälfte auszuweichen *(Himly)*, später aber *zur Regel* erhoben *(Fr. Jaeger)*. Es hat den Vortheil, dass der Fehler besser gedeckt wird, wenn der Schnitt eine *trübe Bogennarbe* zurücklässt, wenn ein Sector der Iris unter das Messer kam und *ausgeschnitten* wurde, oder wenn wegen einem *Vorfalle* der Regenbogenhaut die Pupille sehr verzogen ist. Der *Hauptvortheil* besteht aber darin, dass der Lappen, im Falle er nicht ganz genau anpasst, sondern mit der äusseren Lefze *stufenförmig* vorspringt, bei den Bewegungen des Bulbus nicht leicht an den Lidrand anstossen und abgelöst werden, oder späterhin fortwährende heftige Reizzustände unterhalten und so den Erfolg der Operation in mannigfaltiger Weise gefährden kann. Doch ist die Operation *in allen ihren Theilen schwerer ausführbar*, namentlich bei unruhigen Kranken, deren Auge oft nach oben unter das Lid flieht und

durchaus nicht mehr dem Willen des Kranken gehorcht. Mittelst der *Fixirpincette* lässt sich freilich der Bulbus in die gehörige Stellung zurückbringen. Dies hat aber seine Nachtheile, da die Pincette oft mit grosser Gewalt und durch längere Zeit auf den Bulbus wirken muss.

2. Das Auge soll im Momente der Lappenbildung etwas *nach aussen sehen*, da es bei dieser Stellung viel leichter ist, den Bogenschnitt zu *vollenden*, ohne mit der Spitze des Messers in den *Nasenrücken* zu stechen, was den Kranken unruhig macht und den Operateur oft zwingt, einzuhalten, *ehe* die Schneide des Messers am untersten Cornealsegmente angelangt ist, wo dann das Kammerwasser rasch ausfliesst und ein *grosser* Theil der Iris unter das Messer kömmt. Es droht dieses Ereigniss um so mehr, wenn der Kranke, wie dieses häufig geschieht, im Momente des Einstiches *auszuweichen sucht* und das Auge etwas nach *innen* dreht. War die optische Axe *leicht nach aussen gerichtet*, so muss die Excursion schon *bedeutender* sein, um die Operation zu beirren, und beansprucht auch wohl etwas *mehr Zeit*, daher es *leichter* gelingt, die Kammer zu passiren und den Bulbus völlig in die Gewalt zu bekommen, *ehe die Spitze des Messers anstösst*. Immerhin gewährt auch *dieses* Manöver *keine volle* Sicherheit, daher man beim Einstiche auf das Fliehen des Auges *gefasst* sein muss. Man soll daher niemals das Messer ansetzen mit der Idee, dass man durchkommen *müsse*. *Weicht das Auge aus*, so ist es klüger, das Instrument wieder *abzuheben* und das Verfahren zu wiederholen, bis ein Moment *der Ruhe* die Schnittführung erlaubt.

3. Die Spitze des Keratoms muss *steil eingestochen* werden. Wird das Messer beim Einstiche *zu flach* gehalten, so dringt es *sehr schief durch die Cornea*, der Einstichskanal wird *sehr lang* und hält das Messer in der ursprünglichen Lage fest, daher dessen Spitze die Kammer sehr nahe an der hinteren Cornealwand passirt und *eben so schief wieder aussticht*. Die *Bogenschnittfläche* wird dann sehr *breit* und die *Oeffnung* im Verhältnisse schmäler, daher sich der Staar entweder *gar nicht* oder überaus *schwer* entbindet, wobei der *zugeschärfte* Innenrand der *hinteren* Wundlefze in der Gegend der *Wundwinkel* leicht gedehnt, gezerrt oder zerrissen wird und heftige Entzündungen eine Veranlassung finden.

4. *Das Ausschneiden* muss *sehr langsam* und *vorsichtig* geschehen, es darf dabei durchaus *kein Druck* auf die *Schneide* ausgeübt werden, widrigenfalls bei *ruckweisem* Herausfahren des Messers der Kranke leicht erschrickt, die Augenmuskeln krampfhaft zusammenzieht, und nicht nur die Linse, sondern auch einen Theil des Glaskörpers herausschleudert. Die Kraft muss daher immer nur in *der Axe des Instrumentes* wirken.

5. *Die Handhabung des Daviel'schen Löffels* fordert die grösste Vorsicht. Es muss derselbe *leise* auf den oberen Cornealrand aufgesetzt und der Druck nur sehr *allmälig gesteigert* werden. Bei *hastigem* Vorgehen hat der Druck nicht Zeit, sich zu vertheilen, es kann die untere Partie der *Zonula einreissen* und den *Glaskörper* herauslassen. Uebrigens darf auch der Druck niemals ein *beträchtlicher* werden.

6. In neuerer Zeit wird der Daviel'sche Löffel von Vielen ganz *gemieden* und der Staar mittelst der *Finger*, welche, um nicht zu glitschen, nöthigen Falles mit einem feinen Tuche umwickelt werden, entbunden *(Arlt)*. Während der Kranke nach aufwärts zu sehen geheissen wird, setzt der Operateur die Beugefläche seiner beiden Daumen, oder des Daumens der einen und des Zeigefingers der anderen Hand, je auf das obere und untere Lid, so dass er selbe nach Belieben an der Convexität des Bulbus verschieben kann. Während er nun das obere Lid etwas nach abwärts streift, übt er einen sanften Druck auf die obere Cornealgrenze und zwingt so den Staarkern, seinen unteren Gleicherrand nach vorne gegen die Wunde hin zu kehren. Das *untere* Lid wird gleichzeitig mit der anderen Hand *emporgeschoben* und unter leisem Anpressen an den vorderen Augapfelumfang der Cataracta die Neigung gegeben, sich durch die Bogenwunde und die leicht geöffnete Lidspalte nach aussen zu entleeren. Die noch rückständigen *Corticalreste* werden weiters dadurch zum Austritte bestimmt, dass das obere Lid wiederholt an der vorderen Hornhautfläche herabgestrichen wird.

Ueble Zufälle. 1. *Verletzungen der Regenbogenhaut. a)* Wird die Iris *gleich beim Einstiche* angespiesst, so ist es das Beste, das Messer *zurückzuziehen* und die Operation erst nach *Verheilung* der Cornealwunde wieder vorzunehmen, weil bei *weiterem Vordringen* des Instrumentes die Regenbogenhaut unter grosser *Zerrung*

in beträchtlicher Breite durchschnitten wird, was die weiteren Operationsacte sehr beirrt und auch gefährliche Entzündungen im Gefolge haben kann. *b)* Am *häufigsten* wird *während des Ausschnittes* ein *Sector* der Iris *excindirt*. Besonders leicht geschieht dieses, wenn die *Kammer* sehr enge, die *Pupille* contrahirt und die Iris stark nach vorne gebaucht ist, da dann das Messer nur schwer *vorbei* geführt werden kann. Uebrigens fällt auch bei *weiter* Kammer die Iris unter das Messer, wenn dasselbe nicht genug *rasch* oder *mit Unterbrechungen* die Kammer passirt. Oefters gelingt es dann noch, die Iris *von der Schneide wegzudrängen*, wenn man diese nach *vorne* wendet und mit der Fingerspitze einen *mässigen* Druck auf den *unteren* Cornealabschnitt ausübt, so dass derselbe etwas *abgeflacht* wird, oder wenn man die sanft aufdrückende Fingerspitze über die vor der Schneide gelegene Partie der Cornea von oben *herabstreicht*. Oft *versagt* aber auch dieses Verfahren und es bleibt nichts übrig, als den betreffenden Sector der Iris zu *opfern*. Mitunter bleibt der entsprechende Theil des *Pupillarrandes* stehen und es wird ein *Loch* aus der *Breite* der Iris geschnitten. Dann ist es *nothwendig*, die *Brücke sogleich* mit der Nadel zu *spalten*, damit sich der Staar nicht fange, die Iris zerre und selbst die Brücke zerreisse.

2. *Der Staar tritt schwer oder gar nicht aus*, er drängt trotz kräftiger Contractionen der Augenmuskeln und wirksamer Nachhilfe von Seite des Operateurs die untere Irishälfte wiederholt zwischen den Wundrändern der Cornea hervor, weicht aber immer wieder zurück oder windet sich endlich *mühsam*, unter beträchtlicher Dehnung und Zerrung des Pupillarrandes, durch das Sehloch hindurch. Oefters ist die *bedeutende Grösse* des sclerosirten Kernes oder eine *ausgebreitete Synechie* und *schwielige Verbildung* des Pupillarrandes, selten eine *krampfhafte Contraction* des Sphincter pupillae die Ursache. Man wird dann entweder gleich *nach dem Lappenschnitte* die Iridectomie machen, um den Weg zu bahnen oder, falls der Staar *schon durchgetreten* ist, die Iridectomie *nachschicken*, um den gezerrten Iristheil zu entfernen und den Folgen der *mechanischen* Reizung vorzubeugen. Die gewöhnlichste Ursache des schwierigen Austrittes aber ist, dass der *Lappen zu klein* angelegt oder der *Bogenschnitt sehr flach* durch die Cornea geführt wurde. Erkennt man diesen misslichen Zufall, so *hüte man sich* vor dem gewaltsamen *Auspressen* des Staares, da die Wundwinkel stark gezerrt werden und oftmals die Entbindung doch nicht gelingt, indem der *Glaskörper früher* austritt. Vielmehr *erweitere man den Bogenschnitt sogleich* nach Bedarf, indem man das stumpfgespitzte Blatt einer zarten *Louis'schen Schere* von der Seite her zwischen Lappen und Iris vorsichtig einführt und dann das Instrument in der Verlängerung eines oder des andern *Wundwinkels* wirken lässt. Die traditionelle Furcht vor der Schere ist ganz *unbegründet*, da der von der Schere gebildete Wundtheil in der Regel eben so leicht zuheilt, als der mit dem *Messer* zu Stande gebrachte, und meistens nicht einmal eine *trübe* Narbe zurücklässt, vorausgesetzt natürlich, dass der Bulbus und namentlich die Wundwinkel nicht gar zu hart mitgenommen wurden, *ehe* die Schere in Anwendung kam. Ist ein solcher Fehler geschehen, so muss ebenfalls die *Iridectomie* ausgeführt werden.

3. *Die Entbindung des Staares ist eine unvollständige*, ein grosser Theil der Corticalis ist gleich ursprünglich an der Kapsel haften geblieben, oder hat sich beim Durchtritte des Staares durch das Sehloch abgestreift und lässt sich mit dem Daviel'schen Löffel nicht völlig oder doch nur unter der Gefahr eines Glaskörpervorfalles oder einer beträchtlichen Reizung der Iris entfernen. Bei *schwierigem* Durchtritte des Staares durch das Sehloch, so wie bei der Extraction von Staaren mit *normal consistenter Rinde*, also besonders bei der Operation *unreifer* Kernstaare, ist ein solcher übler Zufall etwas sehr gewöhnliches und um so schwerer zu verhüten, wenn die zurückgebliebenen Staartheile noch durchsichtig sind, sich bei der Operation also der Wahrnehmung entziehen. Wo man gewiss ist, oder mit Wahrscheinlichkeit vermuthen kann, dass *grössere Mengen blähungsfähiger Trümmer* der Cataracta zurückgelassen wurden, ist die *Iridectomie* sogleich der Extraction nachzuschicken.

4. *Es kömmt der Glaskörper vor dem Staare*. Es tritt dieses *höchst missliche* Ereigniss besonders gerne ein, wenn ein Theil des Bogenschnittes in *die Sclera* gefallen ist, oder wenn man bei der *Eröffnung der Kapsel dem Linsenrande* mit der Nadel *zu nahe* kam, oder wenn bei der *Entbindung des Staares* der *Löffel* zu rasch und zu fest aufgedrückt wurde, also unter Verhältnissen, welche einen Theil der *Zonula* der Berstung oder der Verletzung mit der Nadel aussetzen. Starkes

Pressen von Seite des Kranken *begünstigt* den Prolapsus ungemein. Es bleibt in einem solchen Falle häufig nichts anderes übrig, als *die Operation zu unterbrechen* und den Verband anzulegen. Bei fortgesetzten Versuchen, den Staar nach aussen zu befördern, entleert sich nämlich mehr und mehr Glaskörper, *die Linse sinkt* immer weiter *zurück* und am Ende muss man doch abstehen, nachdem man die Gefahr intraocularer Blutungen, einer Netzhautabhebung, unvollkommener Anpassung des Lappens, heftiger Entzündungen u. s. w. auf das Höchste gesteigert hat. Doch kann man bei *ruhigen* Kranken bisweilen zum Ziele gelangen, wenn man einen *breiten Sector der Iris ausschneidet*, nun mit dem zur Excochleatio cataractae gebräuchlichen Löffel den Staar fasst, gegen die hintere Cornealwand drückt und hervorzieht.

5. *Es stürzt die Linse sammt einem Theile des Glaskörpers hervor.* Es droht dieser Zufall ganz besonders bei *unruhigen* Kranken, welche stark pressen, wenn der *Hornhautschnitt zu gross* angelegt worden ist, oder der *Daviel'sche Löffel* unvorsichtig gehandhabt wurde. Man muss dann sogleich jede weitere Manipulation aufgeben und den *Verband* anlegen, widrigenfalls der Glaskörper zum *grossen* Theile entleert wird, was nach dem bereits Mitgetheilten zu sehr üblen Folgen führen kann.

6. *Unrichtiges Anheilen des Lappens*, treppenförmiges Vorspringen des Lappenrandes. Der letztere stösst dann bei den Bewegungen des Augapfels an den unteren *Lidrand* und bedingt so eine sehr bedeutende *Reizwirkung*, welche oftmals die Quelle höchst verderblicher Entzündungen wird. Die Gefahr ist um so grösser, als der schlecht anliegende Lappen bei den Bewegungen des Auges öfters wieder theilweise *gelöst* und so der *intraoculare* Druck *wiederholt auf Null* herabgesetzt wird, bis endlich die Narbe genügende Festigkeit erlangt. Es lässt sich dagegen leider sehr wenig thun, besonders *in den ersten Tagen* nach der Operation, wo es am *meisten* Noth thäte. Weder Pflaster noch Collodiumbestreichungen reichen aus, um das untere Lid vom Bulbus *abgezogen* zu erhalten, da vermöge des vorhandenen Reizzustandes bei *künstlichem* Ectropium immer viel Thränen ausfliessen und alles abweichen, die hierzu nöthigen Hantirungen übrigens *kurz nach* der Operation auch gefährlich sind. Am besten wird man unter möglichster Fernhaltung aller anderen Schädlichkeiten ruhig die allmälige *spontane Abschleifung* des vorspringenden Randes *abwarten*. Gewöhnlich ist sie im Verlaufe einiger Wochen vollendet.

7. *Ein Irisvorfall.* Er ist öfters die mittelbare Folge der *unrichtigen Anheilung des Lappens* und kann bei unvorsichtigem Gebahren des Kranken noch nach Ablauf mehrerer *Wochen* zu Stande kommen. Am gewöhnlichsten jedoch datiren derlei Vorfälle *von der Operation selbst* her, indem beim Austritte der Linse ein Theil der Regenbogenhaut *mitgerissen* wurde und der Operateur es versäumte, ihn zurückzubringen, oder indem *wegen Glaskörpervorfall* oder Unruhe des Kranken die Reposition unterlassen werden *musste*. Jedenfalls resultirt dann eine sehr bedeutende *Verziehung der Pupille*, ja es kann bei grossen Vorfällen sogar zum *Verschlusse* des Sehloches kommen, besonders wenn sich *heftige Iritiden* einstellen, wie dieses gar nicht selten der Fall ist. Auch kann es geschehen, dass der Lappen eine *sehr unregelmässige Krümmung* erhält und das Sehvermögen sehr übel beeinflusst, indem die Narbe sich wohl contrahirt, immerhin jedoch eine *gewisse Breite* behält, so dass also der Lappenrand von der unteren Wundlefze *absteht* (Fig. 20 S. 145). Um solchen üblen Folgen vorzubeugen, ist es nothwendig, den *Verband länger tragen* zu lassen, als es sonst nöthig ist, so lange nämlich, bis die Narbe *dicht* und *widerstandskräftig* geworden ist. Ist der *Pupillarrand* eingeheilt, so muss auch Atropin angewendet werden, um den oberen Theil desselben möglichst ferne von der Verwachsungsstelle zu halten. *Eine Abtragung* oder wiederholte *Punction* ist nur angezeigt bei *sehr grossen* und noch immer *wachsenden* Vorfällen *aus der Breite* der Iris, besonders wenn die Gefahr droht, dass endlich der *Pupillarrand* in den Bereich der Wunde gezogen werde.

8. Die *Entwickelung eines Entropiums.* Dieser Zufall ist gar nicht selten bei *sehr schlaffen alten* Individuen zu beklagen, besonders während der Nachbehandlung. Es fordert die allsogleiche *Entfernung* des etwa noch liegenden *Schutzverbandes*, da dieser die Einstülpung des Lides sehr begünstigt. Unter den *positiven* Mitteln (S. 530) ist besonders die *Canthoplastik* (S. 513) zu empfehlen.

Quellen. *Beer*, Lehre v. d. Augenkrankh. II. Wien. 1817. S. 366, 372. — *Himly*, Krankh. u. Missbilgn. II. Berlin. 1843. S. 255, 263, 275, 284, 286. — *Arlt*, Krankh. des Auges. II. Prag. 1853. S. 298, 300. — *Hasner*, Kl. Vorträge. Prag.

1860. S. 289, 293, 301. — *Stellwag*, Ophth. I. S. 635, 637, 642. — *Zehender*, Kl. Monatbl. 1863. S. 73. — *Küchler*, Deutsche Klinik. 1865. Nr. 39. — *Höring*, Kl. Monatbl. 1863. S. 217.

4. Die Extraction mit dem peripheren Linearschnitte *(Graefe)*.

Die Anzeigen fallen mit jenen der Lappenextraction zusammen. Doch hat der periphere Linearschnitt Vorzüge: 1. wo *glaucomatöse Zustände* drohen, 2. bei *Ectopie* der staarigen Linse, 3. wo allgemeine oder örtliche Verhältnisse die Gefahr einer *Hornhautvereiterung* nahe legen und 3. wo der Zustand des Kranken ein *weniger strenges Regimen*, insbesondere aber die *Abkürzung* des in *ruhiger Rückenlage* zuzubringenden Zeitraumes sehr wünschenswerth oder geradezu nothwendig machen.

Das Verfahren hat manche Aehnlichkeit mit dem bei der Lappenextraction einzuhaltenden, und wird gleich diesem in *mehreren*, durch Pausen der Ruhe und Erholung geschiedenen *Momenten* ausgeführt.

Die erforderlichen Instrumente sind: ein sehr schmales und spitziges *Messer (Graefe)*; eine *Irispincette* und eine feine gerade oder *Louis'sche Schere*; eine zarte *Sichelnadel* mit abgerundetem stumpfen Convexrücken oder ein *Cystitom* mit sehr schmaler Fliete, welcher sich seiner Form nach einem einfachen senkrechten Haken nähert *(Graefe)*; ein scharfes und ein stumpfes *Häkchen*; ein *Staarlöffel* von Metall oder gehärtetem Kautschuk; eine verlässliche *Zahnpincette* und ein *federnder Augenlidhalter*.

Die *Sichelnadel*, *das Cystitom* und die *Häkchen* verlangen einen *biegsamen Hals*, um demselben eine nach Bedarf wechselnde winkelige Krümmung geben zu können. Ist der Hals nämlich *gerade* und *starr*, so lässt sich das Instrument, zumal bei tiefer liegenden Augen, nicht leicht *flach* in die Wunde einführen und hier in der *Ebene der Iris* nach verschiedenen Richtungen herumbewegen. Aus ähnlichem Grunde werden auch die *Löffel* handsamer, wenn ihre *Hohlfläche* in einem nach *vorne* sehenden Bogen gegen den Hals gestellt wird.

Als *Augenlidhalter* taugt der seit Langem gebräuchliche *Snowden'sche* in soferne wenig, als das Verbindungsstück seiner Arme die Führung der einzelnen Instrumente oft wesentlich beirrt. Man hat darum den genannten Theil sehr *verlängert* und nach *hinten* gebogen, so dass er sich beim Gebrauche an die Schläfe legt *(Graefe)*. Durch die Verlängerung der Arme geht aber viel von der federnden Wirkung verloren, daher das Instrument entweder viel *massiver* gebaut oder mit *Stellschrauben* versehen werden muss, was seinerseits wieder manche Uebelstände mit sich bringt. Es scheint darum von Vortheil, dem nach Snowden's Principe gefertigten Instrumente bei *wenig* vergrösserten Dimensionen eine scharfe Krümmung nach *vorne* zu geben, so dass das Verbindungsstück sich an die Seitenwand der *Nase* anlegt, wenn die Arme in den Bindehautsack eingeführt werden. Neuerer Zeit sind mehrere Sperrelevateure nach diesem Principe gebaut worden *(Stilling, Schroeter)*.

Die Bulbuskapsel wird in der Regel im *oberen* Theile des *vorderen Lederhautgürtels eröffnet*. Um den erforderlichen Linearschnitt an diesem Orte ungestört in einem oder wenigen Messerzügen vollenden zu können, ist es nothwendig, dass der *obere Augendeckel* durch einen Augenlidhalter, oder mittelst der *Finger* des Operateurs oder eines Assistenten in *stark emporgehobener* Stellung wohl fixirt werde (Fig. 96). Ausserdem muss der Bulbus durch eine verlässliche Zahnpincette, welche genau unter dem

untersten Punkte der *Hornhautgrenze* einzusetzen ist, um das *Rollen* des Auges zu verhindern, nach *abwärts* gezogen und in dieser Lage unverrückt erhalten werden.

Der *Schnitt* selbst wird in seiner Länge je nach der muthmasslichen Grösse des *Linsenkernes* etwas wechseln müssen; doch lassen sich $4\frac{1}{2}'''$ als das für *Alterstaare* entsprechendste Maass bezeichnen. Um diesem Bedürfnisse zu genügen, ist der *Einstichspunkt* etwa $\frac{1}{3}'''—\frac{1}{2}'''$ von der *vorderen* Cornealgrenze entfernt und $\frac{2}{3}'''—1'''$ unterhalb einer an den *höchsten* Randpunkt der Cornea gelegten *Tangente* im *äusseren* Theile des vordersten Scleralgürtels zu wählen. Das Messer muss mit nach innen und oben sehender Schneide so aufgesetzt werden, dass die Spitze fast gegen den *Mittelpunkt der vorderen Kammer* zielt. In dieser Richtung wird es dann schief durchgestossen, so dass es knapp am Irisursprunge in der vorderen Kammer erscheint, und in gerader Linie etwa $3'''$ weit fortgeschoben, dann aber in die *wagrechte* Stellung gewendet, um in *gleicher Höhe* und in *gleicher Entfernung* von dem Hornhautrande, wie der Einstichspunkt, durch den entsprechenden *Innentheil* der vorderen Lederhautzone *ausgestochen* zu werden. Ist dies geschehen, so wird das Instrument mit nach *unten* und leicht nach *vorne* gekehrtem Rücken in *wagrechter* Richtung (Fig. 96) weiter vor-, und falls die Spitze dem Nasenrücken nahe käme, wieder *zurück* geschoben, bis die Schneide die Verbindungen des oberen Irissectors mit dem Rande der Descemeti durchtrennt hat und an der Innenwand des betreffenden *Lederhauttheiles* ansteht. Nun ist es Zeit, die Klinge ein klein wenig *nach Vorne zu drehen*, so dass der Rücken etwas schief nach Hinten und Unten sieht, um die Bulbuskapsel nicht ganz flach, aber auch nicht senkrecht auf ihre Fläche, also *schräg* in langem Zuge zu durchschneiden. Das Messer lagert jetzt *zwischen* der Sclera und Bindehaut, welche letztere in eine breite Querfalte aufgehoben erscheint. Damit der *Conjunctivallappen* wegen der sehr beträchtlichen Nachgiebigkeit und Dehnbarkeit der Mucosa unter den folgenden Messerzügen nicht übermässig *grosse* Durchmesser erlange und dadurch Verlegenheiten bereite, soll die *Schneide* nun nach *vorne* gerichtet und die Bindehaut sägend durchschnitten werden. Die Wunde der letzteren bildet solchermassen einen *nach vorne convexen* Bogen, dessen Scheitel den Limbus fast erreicht.

Fig. 96.

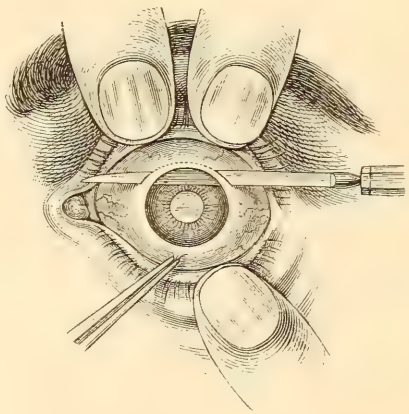

Um beim *zweiten* Momente, der *Ausschneidung des an die Wunde stossenden Iristheiles*, ohne Störung hantiren zu können, ist es dringend nothwendig, den *Bindehautlappen* von der Wunde wegzustreichen und auf die Cornea zurückzulegen. Der betreffende Regenbogenhautsector muss mit der Pincette breit gefasst, straff angezogen und *knapp* an dem Scleral-

schnittrande abgetragen werden, damit nicht etwa Zipfel zurückbleiben, welche sich in der Wunde einklemmen können. Bei der Länge der Wunde ist es jedoch sehr schwer, den *ganzen* zugehörign Iristheil zwischen die Branchen der Pincette auf einmal zu bekommen; daher es vortheilhaft scheint, die Irisausschneidung in *mehreren* Tempis zu vollführen, vorerst also den *mittleren* Theil zu fassen und abzutragen, sodann nach einander den inneren und äusseren Wundsaum hervorzuholen und auszuschneiden. Es ist dabei nothwendig, die Iris *straff* anzuziehen, so dass sie sich in grösserer Ausdehnung entwickelt. Hierauf ist die *Stellung der unteren Hälfte des Pupillarrandes* genau zu beobachten. Oefters findet man sie bereits in der ihr normaliter zukommenden Lage. Ist dies nicht der Fall, erscheint sie etwas gegen die Wunde gezogen, so hängt ein Theil des Iriswundsaumes in den Winkeln des Cornealschnittes fest und zwar findet dies gewöhnlich an der *Schläfenseite* statt. Um die *Einklemmung zu beseitigen*, dient der Kautschuklöffel. Es werden mit dessen convexer Fläche leichte Streichmanöver auf der Oberfläche des Bulbus gemacht, welche ihren Ausgangspunkt etwas scleralwärts von der betreffenden Wundecke haben und über diese hinweg gegen das Hornhautcentrum gerichtet sind.

Es können diese Manöver auch alternirend mehr in einer der Wundlänge entsprechenden Richtung, immer von der betreffenden Ecke ausgehend, oder auch wohl in circulärer Richtung über der betreffenden Partie verrichtet werden. Ist nur der nasale Iriswundsaum eingeklemmt, so erreicht man auch häufig den Zweck bei der Einführung des Cystitoms, indem man mit dessen in die vordere Kammer eintretenden Rücken die Iris vorsichtig glättet, ehe man zur Oeffnung der Kapsel übergeht.

Die Eröffnung der Kapsel geschieht am besten in *vier* Tempis, um ein möglichst grosses Stück derselben durch Schnitte umgrenzen und dem austretenden Staare Gelegenheit geben zu können, dasselbe gleich einem Vorhange vor sich her in die Wunde zu treiben. Das dazu erforderliche Instrument, das flietenförmige Cystitom oder die Sichelnadel, deren Hals in einem entsprechenden Winkel gebogen ist, wird *flach* durch die Wunde bis zum unteren Theile des Pupillarrandes vorgeschoben, dann mit der Schneide gegen die Kapsel gewendet und diese vorerst längs der beiden *seitlichen* Pupillar- und Colobomränder in der ganzen Höhe des Pupillarraumes, hierauf aber zweimal in *querer* Richtung gespalten und zwar das eine Mal hart an der unteren Pupillenperipherie, das andere Mal ungefähr ein Millim. unterhalb des oberen Linsenäquators (*A. Weber*).

Ist die Kapsel genügend zerklüftet worden, so stellt sich der Linsenkern häufig schon von selbst an die Oeffnung der Lederhaut, es bedarf nur geringer Beihilfe, um ihn austreten zu machen. Behufs dessen ist der Kautschuklöffel mit dem convexen Rücken an die untere Grenze der Cornea leicht anzudrücken, wodurch die Scleralwunde sich bereits etwas öffnet. Hierauf muss der Löffel etwas gewendet werden, so dass sein oberer Rand sich ein wenig in die Hornhaut eindrückt. Indem man dann das Instrument in dieser Lage an der Cornealoberfläche sanft nach oben streicht, wird der Staar leicht aus der Wunde herausgetrieben und kann, wenn er diese mit einem grossen Theile seines Umfanges passirt hat, mit dem Löffel leicht hervorgehoben werden.

Was an diesen Vorgängen an weicher *zerklüfteter Linsenmasse im Kapselraume zurückgeblieben* ist, kann wie bei der Lappenextraction dadurch

gegen die Wunde hingedrängt werden, dass man den Rücken eines Löffels von unten her leicht an der Hornhaut hinstreicht. Entleeren sich die Rückstände nicht vollständig, so bleibt freilich nichts übrig, als mit dem Löffel *in die Wunde* einzugehen und erstere hervorzuholen.

Ueberhaupt gilt gleich wie bei der Lappenextraction die Regel, dass man die cataractöse Linse so weit nur immer möglich *vollständig* ausräume; durch Auflagerungen steif gewordene *Kapseltheile* mit der Pincette *ausziehe*; auch die *Wunde* gehörig *reinige* und etwa eingeklemmte *Iriszipfel beseitige;* endlich den Bindehautlappen in seine natürliche Lage zurückschiebe. Hat man diesen Anforderungen genügt, so erscheint es überdies räthlich, nach Ablauf von $^1/_2$—1 Minute nochmals das Auge zu öffnen, und das mittlerweile angesammelte Kammerwasser zu entleeren. Es führt dieses nämlich nicht selten noch einzelne kleine Staarbröckchen mit sich fort und schwemmt auch ergossenes Blut nach aussen.

Die *Nachbehandlung* und der *Verband* sind nach denselben Gesetzen zu regeln, wie bei der Lappenextraction. Doch kann bei der modificirten Linearextraction dem Kranken schon vor Ablauf der ersten zwei Tage eine minder beengende Haltung und eine grössere Beweglichkeit gestattet werden, da hier das Losgehen des Lappens, also die Wiedereröffnung der Wunde weit weniger zu fürchten ist.

1. *Ein ganz steiler Hornhautschnitt*, wie er früher angewendet wurde und auch noch dermalen von Manchen beliebt wird, hat den Nachtheil, dass er der Zonula im Bereiche der Wunde jeden Halt nimmt und dadurch *Glaskörpervorfälle* um so mehr begünstigt, als der Staar, auf dass er sich in die Oeffnung einstellen könne, eine bedeutende Drehung nach vorne ausführen muss, daher auch der die Entbindung fördernde Löffel einen stärkeren Druck in senkrechter Richtung auf den unteren Staarrand auszuüben hat, was nothwendig ein Hervordrängen des Glaskörpers gegen die Wundöffnung hin mit sich bringt. Bei einem *mehr schrägen* Schnitte fällt die Drehung des Staares weg, derselbe kann in der Richtung seiner Aequatorialebene sich nach aussen bewegen. Dazu kömmt, dass der hintere Wundsaum sich unter den vorderen Wundrand hinwegschiebt und, durch den intraocularen Druck angepresst, die Oeffnung klappenähnlich schliesst, daher kein Theil der Zonula blosgelegt erscheint.

Der Cornealschnitt kann selbstverständlich auch an der *unteren* Hornhautgrenze gemacht werden. Es operirt sich hier sogar *leichter*. Doch treten vermöge dem Irisausschnitte gerne Blendungserscheinungen auf, welche den Kranken sehr belästigen. Es lässt sich ein solcher Vorgang also nur rechtfertigen, wenn der Zustand des Auges und seiner Umgebungen oder die Ungeberdigkeit des Kranken die Schnittführung nach *oben* sehr erschweren.

2. Der *Gebrauch des Augenlidhalters* hat im zweiten Momente der Operation den Vortheil, einen zweiten Assistenten zu ersparen. Da nämlich *beide* Hände des Operateurs mit der Irispincette und Schere, jene des Gehilfen aber mit den beiden Lidern des Kranken beschäftigt sind, bedürfte es zur Führung der Fixirpincette einer *fünften* Hand, was abgesehen von anderen Uebelständen das Missliche hat, dass der ohnehin beschränkte Raum noch mehr beengt wird. In den *übrigen* Operationsmomenten hat der Operateur stets eine Hand zur Fixirung des Bulbus oder des einen Augendeckels *frei*; da ist der Augenlidhalter *entbehrlich* und wird besser *beseitigt*, indem er den Kranken sehr belästigt und zu übermässigem Pressen verleitet, was den Operationsgang beirren, auch zu Glaskörpervorfällen Veranlassung geben kann.

3. Die Bildung *sehr grosser Bindehautlappen* ist *nicht* zu empfehlen, da dieselben sich gerne aufrollen, infiltriren und damit die Heilung der Scleralwunde ungünstig beeinflussen können. Es ist aber auch eine *gänzliche Abtragung* derselben vom Uebel, da gerne eine grössere Wundfläche resultirt, deren Schliessung und Verharschung nicht immer ohne bedenkliche Reizzustände abläuft. Diese Verhältnisse sind es, welche die Wendung des Messers nach vorne gebieten, wenn

letzteres die Lederhaut durchschnitten hat und unter der Bindehaut erscheint; anderseits aber auch die *Schonung* des so gebildeten, nach vorne convexen Conjunctivallappens zur Pflicht machen und dessen Zurückstreichung auf die Cornea während der folgenden Operationsmomente verlangen, damit es von den Instrumenten nicht leide.

4. Die *Iris* muss *knapp* an dem vorderen Scleralwundrande *abgetragen* werden. Bleiben nämlich Theile der Regenbogenhaut in der Wunde eingeklemmt, so werden sie vermöge der Zerrung, welcher sie ausgesetzt sind, gerne der Ausgangspunkt verderblicher Entzündungen. In einzelnen Fällen bauchen sie sich *späterhin* blasig hervor und fordern eine nachträgliche Ausschneidung. Abgesehen davon haben derlei Iriseinklemmungen das Missliche, dass der untere Theil des Pupillarrandes durch sie sehr stark *emporgezogen*, bisweilen sogar *über* den horizontalen Durchmesser des Auges *gehoben* und so eine grosse Quote der Pupille bei etwas tieferem Stande des oberen Lides *verlegt* wird. Das Sehvermögen leidet dann um so mehr, als durch eine solchermassen verlagerte Pupille keine centralen, sondern blos *Randstrahlen* zur Netzhaut gelangen, daselbst also weniger scharfe Bilder erzeugt werden. Man glaubt, dass sich die vollständige Ausschneidung der Iris im ganzen Bereiche des Cornealschnittes leichter und sicherer durch eine *gerade* oder *knieförmig* gebogene, als durch eine nach der Fläche gekrümmte Schere bewerkstelligen lasse *(Graefe)*.

5. Die *ausgiebige Zerklüftung* der Kapsel bis zum oberen Gleicherrande ist bei der Extraction mit dem peripheren Linearschnitte noch viel dringender nothwendig, als bei der Lappenextraction, da bei ersterer die mechanischen Verhältnisse für ein Herausbrechen des Staarkernes aus der Kapselhöhle ganz wegfallen, die Linse vielmehr lediglich in ihrer *Aequatorialebene* gegen die Wunde hin rücken muss und hierbei in einem *unverletzten* Kapselfalze meistens ein schwer überwindliches Hinderniss findet. Eine grosse Schwierigkeit liegt bei diesem Acte darin, dass die vordere Kapsel nach Abfluss des Kammerwassers unter dem Glaskörperdrucke dicht an die hintere Cornealfläche herangedrängt wird, dass der centrale Theil derselben gerade in die stärkste Concavität der Hornhaut hineinfällt und so für die Schneide des Instrumentes schwer zugänglich wird. Daher kömmt es auch, dass gar oft ein mehr weniger breiter mondsichelförmiger Kapselsaum im unteren Theile des Pupillarraumes stehen bleibt. Derselbe trübt sich später, verlegt die vom oberen Lide theilweise gedeckte Pupille und schädigt die Sehschärfe ganz ausserordentlich. Durch die mannigfaltigen Aenderungen in der *Gestalt des Cystitoms (Ed. Meyer, A. Weber u. A.)* kann diesem Uebelstande nicht abgeholfen werden; die Aufgabe geht vielmehr nur dahin, die Spitze des Instrumentes über die Convexität der vorderen Kapsel hinweg unter das Niveau des unteren Pupillarrandes zu bringen, ohne vorher in die Kapselhöhle einzudringen.

6. Ist *die Kapsel durch Auflagerungen sehr derb* und zähe geworden, so erscheint eine zureichende Zerschneidung derselben gewöhnlich unausführbar. Dann ist es besser, gleich von vorneherein statt mit der Sichelnadel mit einem scharfen Häkchen einzugehen und sie tief zu fassen. Gar nicht selten gelingt es, ihre vordere Hälfte im Zusammenhange loszutrennen und nach aussen zu fördern. Bei regressiven oder geschrumpften Staaren folgt öfters sogar das ganze Linsensystem auf einmal dem Zuge und kann ohne Schwierigkeit aus dem Auge entfernt werden.

7. Die Entbindung des Staares lässt sich gleich wie bei der Lappenextraction auch blos mit *Hilfe der auf die Lider aufgelegten Finger* (S. 745, 6) bewerkstelligen. Früher wurde zu diesem Behufe empfohlen, die Fixirpincette etwas straffer anzuziehen und so den unteren Theil der Bulbuskapsel zu spannen, ausserdem aber den *hinteren* Wundrand der Sclera mit dem Convexrücken eines Löffels etwas niederzudrücken und das Instrument hierbei in horizontaler Richtung hin und hergleiten zu lassen. Auch hat man vielfach das sogenannte *Schlittenmanöver* in Anwendung gebracht, d. h. es wurde, während der den oberen Lidrand fixirende Finger einen leisen Druck auf den oberen Umfang des Bulbus ausübte, der Löffelrücken wiederholt auf die untere Grenze der Hornhaut aufgesetzt und unter sanfter Pression gegen deren Centrum hinaufgestrichen. In neuerer Zeit hält man jeden Druck auf den peripheren Wundsaum und auf den oberen Umfang des Bulbus für widerräthlich oder wenigstens überflüssig. Einzelne sprechen diesem Manöver jedoch noch das Wort und glauben, dass das leichte Niederdrücken des peripheren Wundsaumes das Klaffen der Wunde, also auch den Austritt des Staares wesentlich

fördern, dass überdiess aber der aufgesetzte Löffelrücken der Zonula einen Halt geben und Glaskörpervorfälle verhindern könne *(Knapp)*.

Ueble Zufälle. 1. *Eine zu kleine oder zu flache Linearwunde.* Dieser Fehler kann bei einiger Aufmerksamkeit und Uebung wohl nicht vorkommen, da die Schnittführuug im Ganzen eine überaus leichte ist. Das eingestochene Messer stopft nämlich die Wunde mit ziemlicher Sicherheit und hindert solchermassen den vorzeitigen Ausfluss des Kammerwassers. Sollte darum auch die Spitze desselben weit vor dem Ursprungskreise des Lig. pectinatum oder etwas zu hoch eingestossen worden sein, so hat man Zeit genug, durch Tieferlegung des Ausstichspunktes das Mangelnde zu ergänzen. Selbst ein theilweises Zurückziehen des Messers in die Kammer, um nochmals auszustechen, findet keine Schwierigkeiten. Sollte trotz allem der Fehler gemacht worden sein, so bleibt kaum etwas anderes übrig, als die Wunde mit der Schere zu erweitern.

2. *Blutaustritt in die Kammer.* Es stellt sich dieser Zufall bisweilen schon bei der Durchschneidung der Bindehaut ein, häufiger jedoch wird er als Folge der Iridectomie beobachtet. Er hat dann nicht viel auf sich. Man braucht die Operation blos eine Weile zu unterbrechen und dann den Löffelrücken sanft über die Oberfläche der Cornea heraufzustreichen, um das Blut aus der Wunde zu drängen. Hat sich bereits wieder etwas Kammerwasser gesammelt, so genügt es oft, die hintere Wundlefze leise niederzudrücken, um den Ausfluss zu bewerkstelligen und das Operationsfeld für die Eröffnung der Kapsel rein zu erhalten. Bisweilen jedoch füllt sich die Kammer immer wieder, so oft man sie auch entleert. Dann wird das Extravasat für die weiteren Acte in hohem Grade misslich und nicht selten auch der Erfolg der Operation wesentlich gefährdet. Es deutet dieser Zufall nämlich auf eine weit vorgeschrittene *Degeneration der Gefässe*, besonders wenn das ausgetretene Blut eine *sehr dunkle* Färbung zeigt. Es wiederholen sich dann die Hämorrhagien gerne nach der Operation, während die Aufsaugung eine ganz unvollständige bleibt; die Coagula mehren sich, organisiren zum Theile in Verbindung mit den Producten der reactiven Entzündung und bedingen zum mindesten den Wiederverschluss der Pupille. Häufig kömmt es auch wohl zu Iridochorioiditis oder Iridokyklitis mit deren höchst deletären Folgen. In nicht wenigen Fällen zeigen sich Blutextravasate überhaupt erst *mehrere Tage* nach der Operation in der Kammer, oder auch wohl in der Hornhaut (S. 62. 5). Sie sind dann aus gleichen Gründen sehr bedenklich.

3. *Schwierige Entbindung des Staares.* Sie findet ihren Grund zumeist in einem *zu kleinen*, bisweilen jedoch gewiss auch in einem *zu flachen* Cornealschnitte. Sie erfordert in einem solchen Falle die *Erweiterung* der Wunde mittelst der Schere. Manchmal jedoch entbindet sich der Staar trotz ausreichend langem Cornealschnitte und genugsam zerklüfteter Vorderkapsel bei aller Zweckmässigkeit der ausgeführten Manöver nicht. Unter solchen Umständen ist es, so viel sich auch Manche dagegen sträuben mögen, gewiss nicht unklug, von den sogenannten *Tractionsinstrumenten* Gebrauch zu machen. Sicherlich schliesst deren vorsichtige und sanfte Anwendung weniger Gefahren in sich, als ein fortgesetztes Herumquetschen am Bulbus, welches am Ende vielleicht doch nicht den gewünschten Erfolg hat, oder gar einen Glaskörpervorfall nach sich zieht. Handelt es sich um einen *sclerosirten grossen* Kern, so wird man am besten fahren mit einem *stumpfen Haken*, welcher gleich der Sichelnadel mit winkelig abgebogenem Halse *flach* durch die Wunde und die *hintere Rindenschichte* des Staares bis *jenseits des Kerngleichers* vorzuschieben und dann mit der Spitze nach *vorne* zu wenden ist, um den Kern zu fassen und nach aussen zu ziehen. Der letztere folgt fast immer willig, auch wenn der obere Randtheil der *Kapsel* nicht ausreichend durchschnitten worden wäre, indem dieser unter dem Drucke der vorrückenden Cataracta leicht nach aussen umgestülpt wird. Bei Staaren mit *normal consistentem Kerne* schneidet der Haken jedoch gerne durch, zertrümmert also die Linse und lässt die Stücke zurück, da dieselben ihm leicht ausweichen können. Unter solchen Verhältnissen, so wie dort, wo eine *normal consistente Corticalis* von der Kapsel losgetrennt werden muss, wird der Haken besser durch einen zweckmässig gebauten *Löffel* ersetzt.

4. *Ein Glaskörpervorfall.* Dies ist der häufigste der üblen Zufälle. Er ist besonders zu fürchten bei Individuen, welche stark pressen oder in Folge vorausgegangener Erkrankungen des Bulbus an Verflüssigung des Glaskörpers leiden. Er kann unter so bewandten Umständen in *jedem* Momente der Operation eintreten

und die folgenden Acte in der misslichsten Weise beirren. *Sonst* pflegt er sich einzustellen, wenn der Linearschnitt zu weit *nach hinten* in die Lederhaut fiel und einen Theil der Zonula entblösste; oder wenn letztere bei dem Manöveriren mit der Sichelnadel und dem Haken *verletzt* wurde; oder endlich wenn das Strahlenblättchen oder der glashäutige Ueberzug der Tellergrube bei den Versuchen der Staarentbindung zu stark gespannt, mit den Instrumenten durchstossen oder auf eine andere Weise zersprengt wurde. Entleert sich ein Theil des Glaskörpers *vor der Cataracta*, so muss der Haken oder Löffel rasch zu Hilfe genommen werden, um die Linse möglichst sicher zu fassen und hervorziehen zu können. Tritt aber der Glaskörper *mit* oder *nach dem Staare* heraus, so ist es das Beste, die Lidspalte sogleich zu schliessen und den Verband für die ersten paar Stunden etwas straffer anzuspannen, damit die Neigung zu intraocularen Blutungen und zur Netzhautablösung möglichst beschränkt werde. Jedenfalls sind Glaskörpervorfälle von *übler* Bedeutung, da sie sehr gerne *entzündliche Trübungen* und *Abhebungen* (S. 158, 163) des im Auge zurückgebliebenen Theiles nach sich ziehen.

5. *Baucht sich ein Theil des Glaskörpers* bei unverletzter Zonula *in die Wunde* der Lederhaut hinein, so ist es räthlich, denselben *stehen* zu lassen und einfach den Verband anzulegen. Der Schaden pflegt nämlich nicht erheblich zu werden, und der Prolapsus durch *Resorption* bald zu verschwinden, während ein *Abtragen* desselben die Gefahr einer massigen Entleerung mit sich bringt.

6. Oefters bleiben, besonders wenn die Corticalis noch nicht völlig zerweicht war, *Staarreste im Pupillarraume* zurück, welche sich dann später blähen und durch Anregung heftiger Entzündungen sehr gefährlich werden. Man hat empfohlen, am 3. oder 4. Tage die Wunde wieder zu lüften, um die Trümmer mit dem Löffel hervorzuholen *(Küchler)*. Controlversuche haben ergeben, dass beim Versuche jedesmal Glaskörpervorfall erfolgte und die Trümmer zurückgelassen werden mussten *(Knapp)*. Im Uebrigen liegt die Gefährlichkeit eines solchen Unternehmens auf der Hand, daher sich auch die gewichtigsten Stimmen energisch dagegen aussprechen.

7. *Die Entwickelung eines Kapselstaares.* Sie kömmt häufig auf Rechnung einer ungenügenden Zerklüftung der *Vorderkapsel.* Häufig jedoch resultirt die Trübung aus einer nachträglichen *Wucherung* der der *Hinterkapsel* anhängen bleibenden Staarreste, oder aus der daselbstigen *Neubildung* von ständig werdenden Producten und ist dann nicht zu vermeiden. Es verlangen solche Trübungen die *Discission.* Doch ist sehr zu rathen, dem durch die Extraction hart mitgenommenen Bulbus mehrere Wochen Zeit zu gönnen, um sich zu erholen. Manche empfehlen, keinen Kranken aus der Behandlung zu entlassen, bevor nicht durch einen neuen operativen Act die Hinterkapsel in ausgiebiger Weise zerklüftet worden ist *(Critchett)*. Doch wird man gut thun, diesen für den Kranken peinlichen Act auf jene Fälle zu beschränken, in welchen er ein wirkliches Bedürfniss ist.

6. In nicht seltenen Fällen hat man hinterher eine *cystoide Vernarbung* zu beklagen. Für ihre Behandlung gelten die (S. 359, *d*) bereits früher aufgestellten Regeln.

Quellen: *Graefe.* A. f. O. XI. 3. S. 24—80; XII. 1. S. 156—181, 198, 202 bis 210; XIII. 1. S. 273; XIII. 2. S. 549, 559; XIV. 3. S. 106, 119, 134 u. f.; kl. Monatbl. 1870. S. 1, 8 u. f.; Congrès ophth. 1868. S. 61, 95. — *O. Becker*, ibid. S. 72. — *Critchett*, ibid. S. 80; nach Knapp. A. f. O. XIV. 1. S. 305. — *Heymann*, Ophthalmologisches. Leipzig. 1868. S. 38, 45 u. f. — *Knapp*, A. f. O. XIII. 1. S. 58—103; XIV. 1. S. 287, 291, 293; Arch. f. Aug. u. Ohrenhlkde. I. S. 47. — *Weber*, A. f. O. XIII. 1. S. 250, 256; kl. Monatbl. 1868. S. 384. — *Ed. Meyer*, ibid, S. 382. — *Stilling*, ibid. S. 289. — *Nagel*, ibid. S. 340. — *Schröter* ibid. 1869. S. 126. — *Küchler*, Die Querextraction. Erlangen. 1868. S. 24. — *Dantone*, Beiträge zur Extraction etc. Erlangen. 1869. S. 66.

VIERTES HAUPTSTÜCK.

Functionsfehler.

ERSTER ABSCHNITT.

Refractions- und Accommodationsfehler.

Vorbegriffe. Die *Hauptbestandtheile* des *lichtbrechenden* oder *dioptrischen* Apparates des Auges sind die *Hornhaut* und der *Krystallkörper*, welche *beide* als *Sammellinsen* wirken und durch das *Kammerwasser* von einander, durch den *Glaskörper* aber von der Netzhaut getrennt werden. Ihre *Oberflächen*, die *Haupttrennungsflächen* des dioptrischen Apparates, stellen *Abschnitte* von *Ellipsoiden* dar, deren *Excentricität* jedoch unter *normalen* Verhältnissen so gering ist, dass ihre im Bereiche der mittelweiten Pupille gelegenen *Centralstücke* ohne erheblichen Fehler als Segmente von *Kugelflächen* betrachtet werden können.

1. Insonderheit präsentirt die *vordere Cornealoberfläche* das Scheitelsegment eines *dreiaxigen Ellipsoides*, dessen *längste* Axe von vorne nach hinten streicht, während die *beiden kürzeren* Axen *senkrecht* auf dieser und mit seltenen Ausnahmen (*Donders*) auch *auf einander* stehen (*Knapp*). Die *Hauptschnitte*, d. i. Ebenen, welche durch die längste und je eine der beiden kürzeren Axen gelegt werden, können im Einzelnfalle durch *jeden* beliebigen Meridian der Cornea gehen (*Javal*, *Donders*); doch fällt der der *kleinsten* Axe entsprechende Hauptschnitt, also das *Maximum* der Krümmung, gewöhnlich näher dem *verticalen*, das *Minimum* der Convexität demnach näher dem *horizontalen* Meridiane der Hornhaut (*Knapp*, *Donders*, *Reuss*, *Woinow*, *Snellen*). Nur selten findet das *Gegentheil* statt, oder ist der *Unterschied* zwischen der grössten und kleinsten Krümmung *Null*, so dass die Cornealoberfläche das Scheitelstück eines *Rotationsellipsoides* darstellt.

Von den Krümmungen *der beiden Linsenoberflächen (Helmholtz*, *Knapp*, *Rosow*) gilt Aehnliches. Auch sie sind *asymmetrisch* mit einem Meridiane der *grössten* und *kleinsten* Krümmung, welche gleichfalls in der Regel einen *rechten* Winkel einschliessen. Doch wird das *Maximum* der Krümmung, entgegen jenem der Hornhaut, meistens näher der *wagrechten*, das *Minimum* also näher der *senkrechten* Richtung gefunden (*Knapp*, *Donders*), ohne dass jedoch die bezüglichen Hauptschnitte der Cornea *und* des Krystalles in *Einer* Ebene zusammenzutreffen pflegten. Uebrigens sind die Convexitäten der Linsenoberflächen häufig *viel weniger regulär*, als jene der Hornhaut, die Werthe ihrer Halbmesser steigen und fallen in den *neben* einander liegenden Meridianen recht oft ziemlich *ungleichmässig*, ja sind selbst in den einzelnen Abschnitten eines und desselben Meridianes verschieden (*Donders*).

2. Ausserdem sind die *Haupttrennungsflächen* des dioptrischen Apparates unter einander nicht vollkommen *centrirt*; vielmehr liegt der *Scheitel* der Cornea auf der *Nasenseite* der Linsenaxe (*Helmholtz*). Auch steht die *Gleicherebene* des Krystalles häufig etwas *schief* zur Hornhautbasis (*Knapp*). Doch sind diese Abweichungen unter normalen Verhältnissen zu gering, um auf Gestalt und Lage der Netzhautbilder einen fühlbaren störenden Einfluss zu üben.

3. Ueberdies fällt die *Scheitelaxe* der Hornhaut keineswegs zusammen mit der *Gesichtslinie*, d. h. dem Richtungsstrahle, welcher den fixirten Objectpunkt mit der Stelle des directen Sehens verbindet; vielmehr schneidet die *Gesichtslinie* die Hornhaut in der Regel nach *innen* vom Zenithe und meistens *unter*, selten *über* dem wagrechten Meridiane (*Young, Helmholtz, Knapp*). Die *horizontale* Abweichung schwankt zwischen 2 und 8 Graden (*Schuerman*), die *verticale* zwischen 1 und 3 Graden (*Mandelstamm*). Doch ist dieser Winkel α *kein constanter*, da er vom *Knotenpunkte* aus zu messen ist und letzterer bei dem Accommodationswechsel des Auges seine Lage ändert. Er muss darum auch bei einem und *demselben* Individuum je nach den verschiedenen *Convergenz*graden der Gesichtslinien ein anderer werden (*Reuss, Woinow, Mauthner*).

4. Die *wichtigste* der vier Trennungsflächen ist die *vordere Hornhautfläche.* In ihr werden die auffallenden Strahlen *am meisten* von ihrer ursprünglichen Richtung abgelenkt. Es tritt hier nämlich das Licht aus einem Medium von *sehr geringem* Brechungsvermögen, aus der *Luft*, in ein Medium von relativ *grossem* Brechungsvermögen über. In der That lehrt eine einfache Berechnung, dass ein Bündel *paralleler* Strahlen, welches auf die vordere Hornhautfläche auffällt, von dieser so gebrochen wird, dass es nahe an 5‴ hinter der Netzhaut zur Vereinigung käme. Man kann daher sagen, dass die *hintere Brennweite* der vorderen Hornhautfläche die optische Axe des Auges nur um wenige Linien übertrifft.

Die *hintere Hornhautfläche*, obwohl sie eine *stärkere* Krümmung besitzt, kömmt in dioptrischer Beziehung nur *wenig* in Betracht. Es können die durchtretenden Lichtstrahlen fast wie in einem und demselben Medium fortschreitend betrachtet werden, da das Brechungsvermögen der Cornealsubstanz von dem des Kammerwassers nur *sehr wenig* verschieden ist.

Wegen der Kleinheit des Unterschiedes in dem Brechungsvermögen der auf einander treffenden Medien haben auch die *beiden Oberflächen der Linse* einen nur geringen Einfluss auf den Gang der Lichtstrahlen. Dass der Krystall dennoch als ein *ziemlich stark* brechendes Medium wirkt, hat seinen Grund darin, dass die Linse *aus einer grossen Anzahl von Schichten* zusammengesetzt ist, deren Brechungsvermögen von der Peripherie gegen das Centrum hin *wächst*, dass *im Inneren* des Krystalles selbst also eine Anzahl von *Trennungsflächen* besteht, welche ihren dioptrischen Effect gleichsam *summiren.* Wirklich werden vermöge dieses Baues die die Linse passirenden Strahlen *mehr* von ihrer ursprünglichen Richtung abgelenkt, als wenn der Krystall bei vollkommen *homogenem* Gefüge ein Brechungsvermögen gleich dem des *Kernes* hätte (*Senff, Helmholtz*). So geschieht es, dass parallel auf die Cornea auffallende Strahlen unter *normalen* Verhältnissen in der lichtempfindenden Schichte der *Netzhaut* zur Vereinigung kommen können.

5. Eine *vollkommene* Vereinigung der von einzelnen Objectpunkten ausgehenden Lichtstrahlen findet jedoch *nicht* statt. Abgesehen von der sehr geringen und unter *normalen* Verhältnissen ganz *unmerklichen chromatischen Abweichung* (*Helmholtz*, *Fick*, *Pope*) werden durch den *asymmetrischen Bau* des dioptrischen Apparates auch Aberrationen *gleichfärbiger* Strahlen, also *monochromatische Abweichungen* (*Helmholtz*) veranlasst, welche unter dem Namen „*Astigmatismus*" beschrieben werden (*Young*, *Airy*).

6. *Die ellipsoidische Form der Haupttrennungsflächen* bringt es mit sich, dass *homocentrisches* Licht in den *verschiedenen Meridianebenen* des dioptrischen Apparates eine *ungleiche Ablenkung* erfährt, also auch in *verschiedenen Entfernungen* zur Vereinigung kömmt. Diese Art der *monochromatischen Abweichung*, so weit sie sich *blos* auf Strahlen bezieht, welche in *verschiedenen Meridianebenen* gebrochen worden sind, bekundet in ihren Erscheinungen eine der Grundform der Haupttrennungsflächen entsprechende *Gesetzmässigkeit* und *Einfachheit*, daher sie auch als *regulärer Astigmatismus* beschrieben wird. Sie findet ihre *Hauptquelle* in der ellipsoidischen Krümmung der vorderen *Cornealoberfläche*, da der Brechwerth derselben jenen der übrigen Trennungsflächen weitaus überbietet. Immerhin ist auch die *Linsenasymmetrie* von bedeutendem Einflusse und zwar meistens in *correctivem* Sinne, insoferne die Maxima und Minima ihrer Krümmung jenen der Cornea *entgegengestellt* zu sein pflegen. Indem jedoch diese Gegenstellung nur selten eine annähernd *genaue* ist, liegt es auf der Hand, dass der *Ausgleich minder vollständig* sein müsse, als den Brechwerthen der einzelnen Linsenmeridiane zukömmt. Man kann eben nur sagen, dass der Astigmatismus der Cornea *für sich allein* im Allgemeinen *bedeutend* (*Reuss*, *Woinow*) *grösser* sei, als jener des dioptrischen Apparates *überhaupt*; keineswegs aber, dass letzterer dem *Unterschiede* zwischen dem Astigmatismus der Cornea und der Linse entspreche (*Middelburg*, *Donders*). Uebrigens finden sich auch Fälle, wo die Maxima und Minima der Convexitäten in der Cornea und Linse sich *nähern* oder gar zusammenfallen, wo der Astigmatismus beider sich also *summirt* (*Knapp*). Auch scheint die *corrective* Wirkung der Linse bei verschiedenen Acommodationszuständen desselben Auges nicht die gleiche zu bleiben, sondern entsprechend der Formveränderung der Linse zu *wechseln* (*Dobrowolsky*, *Woinow*).

Im Grossen und Ganzen gilt also die Regel, dass die Maxima und Minima der Brechwerthe im dioptrischen Apparate von der vorderen *Hornhautoberfläche* beherrscht werden, dass folgerecht also jene Strahlen, welche in einem dem *verticalen* nahen Meridiane auf die Cornea treffen, in der *kürzesten*, *horizontal* divergirende Lichtstrahlen jedoch in der *grössten* Entfernung zur Vereinigung gebracht werden.

Um diese Form des Astigmatismus richtig aufzufassen, ist es gut, den *Gang der Lichtstrahlen* im dioptrischen Apparate einer näheren Betrachtung zu unterziehen. Ist die Brechnung im *verticalen* Hauptschnitte eine *maximale*, im *horizontalen* eine *minimale*, so wird ein Strahlenbündel, welches von einem in der verlängerten optischen Axe gelegenen Lichtpunkte auf die Cornea trifft, nach seinem Durchtritte durch die *Pupille* und die *Linse* nicht mehr einen *kreisförmigen* Durchschnitt geben, sondern auf einen die optische Axe unter *rechtem* Winkel schneidenden Schirme ein *elliptisches* Zerstreuungsbild entwerfen, dessen *lange* Axe *horizontal* streicht und dessen *Excentricität zunimmt*, wenn der Schirm *nach hinten* weicht. In einer *gewissen Distanz* werden dann die im *verticalen* Meridiane auf die Hornhaut treffenden Strahlen sich *vereinigen*, während die *übrigen* noch *convergiren*, der *Durch-*

schnitt wird, da die Zerstreuungsbilder der noch convergirenden Sectoren des Strahlenbündels sich sämmtlich in einer *horizontalen Linie decken*, eine *wagrechte Linie* darstellen. *Jenseits* dieser Linie, *der vorderen Brennlinie, divergiren* die im *verticalen* Hauptschnitte streichenden Strahlen bereits wieder, während die im *horizontalen* Hauptschnitte gelegenen Strahlen noch *convergiren*, das Zerstreuungsbild auf dem Schirme stellt wieder eine *liegende Ellipse* dar, deren Excentricität aber *abnimmt*, wenn der Schirm nach hinten rückt, und an einer gewissen Stelle endlich *Null* wird, so dass das Zerstreuungsbild also *die Kreisform* gewinnt. Es ist dieses zugleich der Ort, an welchem die Strahlen verhältnissmässig die *grösste Concentration* erleiden, daher er auch mit einigem Rechte als *mittlere Brennweite* oder beziehungsweise *mittlere Vereinigungsweite* bezeichnet werden kann. *Jenseits* dieser Stelle geht die Zerstreuungsfigur wieder in eine *Ellipse* über, deren *lange* Axe aber *lothrecht* steht und deren *Excentricität wächst*, wenn der Schirm nach hinten weicht, bis endlich die im *horizontalen* Hauptschnitte streichenden Strahlen zur *Vereinigung* kommen und der *senkrechte* Durchschnitt des Strahlenbündels, wegen gegenseitiger *Deckung* der im *verticalen* und in den *schrägen* Meridianebenen gebrochenen Sectoren, eine *lothrechte Linie* (die *hintere Brennlinie*) darstellt. *Ueber* diese Linie *hinaus* wird die Zerstreuungsfigur abermals eine *Ellipse* mit *lothrechter langer* Axe *(Knapp, Donders)*.

Ein *genaueres* Eingehen in die Refractionsverhältnisse des dioptrischen Apparates ergibt, dass nur die Brennpunkte der in beiden *Hauptschnitten* gebrochenen Strahlen *in die optische Axe fallen;* dass dagegen die Brennpunkte der *übrigen* Strahlen in einer *windschiefen Fläche* liegen, welche die *beiden Brennlinien mit einander verbindet.* Weiters lehrt es, dass die *Länge* der *vorderen Brennlinie* zur *Länge* der *hinteren* sich verhalte, wie die *Brennweite* des *stärker* gekrümmten Hauptschnittes zur Brennweite des *schwächer* gekrümmten, dass also die vordere Brennlinie *kürzer,* als die hintere sei. Endlich geht daraus hervor, dass der *kreisförmige Querschnitt,* also der Ort der grössten Concentration des im dioptrischen Apparate gebrochenen homocentrischen Strahlenbündels, der *vorderen Brennlinie näher* und zwar *um so näher liege,* je *grösser die Differenz* der beiden Brennlinien ist *(Knapp, Donders)*.

Streng genommen sollte man also nicht von einer *Brennweite* des dioptrischen Apparates, sondern immer nur von einer *Brennstrecke* sprechen, deren *Länge* im concreten Falle gleich ist *dem Unterschiede der Brennweiten der beiden Hauptschnitte*, also im Verhältnisse zur Krümmungsdifferenz der letzteren wächst und abnimmt; höchstens könnte man als *Brennweite* eine Stelle *innerhalb der Brennstrecke* anerkennen, an welcher die Strahlen die grösste Concentration erleiden und welche der vorderen Grenze der Brennstrecke näher als der hinteren liegt (*Knapp*). In der Regel jedoch sind die *Unterschiede der Brennweite* beider Hauptschnitte *sehr gering*, daher man sie bei der Darstellung der Refractionsverhältnisse füglich *vernachlässigen* und eine *gemeinschaftliche* Brennweite für homocentrisches Licht voraussetzen kann.

In der That ist die *Abweichung* der in verschiedenen Meridianebenen des Auges gebrochenen Strahlen *gewöhnlich* viel zu gering, als dass sie das *scharfe Sehen* beeinträchtigen könnte, es bedarf genauer *Experimente*, um selbe deutlich nachweisen zu können. Man findet dann in Uebereinstimmung mit dem Mitgetheilten, dass die meisten Menschen *verticale* Linien und einen durch eine *horizontale* stenopäische *Spalte* betrachteten *Lichtpunkt* in *grösserer* Distanz, *horizontale* Linien und einen durch eine *verticale* stenopäische *Spalte* betrachteten *Lichtpunkt* in *kürzerer* Distanz scharf sehen; dass sie weiters einen *Lichtpunkt* in *horizontaler* oder *verticaler* Richtung *verzogen* sehen, je nachdem dessen *wirkliche* oder, bei Benützung von Brillengläsern, *scheinbare* Entfernung um ein Gewisses *zu-* oder *abnimmt*, wobei

natürlich immer vorausgesetzt wird, dass die *Einstellung* des dioptrischen Apparates *unverändert* dieselbe bleibe.

7. Die Krümmungsunregelmässigkeiten der einzelnen *Linsensectoren* im Vereine mit der häufig *ungenauen Centrirung* der Haupttrennungsflächen begründen monochromatische Aberrationen, welche im hohen Grade *complicirt* sind und nicht nur Strahlen betreffen, welche in *verschiedenen* Meridianebenen des Auges gebrochen worden sind, sondern auch Strahlen, welche in *einem und demselben* Meridiane auf die Cornea fielen. Es sind diese Abweichungen, der *unregelmässige Astigmatismus*, in Uebereinstimmung mit der Geringfügigkeit der genannten Formmängel und entsprechend dem relativ *schwächeren* Brechungsvermögen des Krystalles, unter *normalen* Verhältnissen noch weniger störend, als jene, welche durch den asymmetrischen Bau der *Hornhaut* begründet werden, treten jedoch unter *gewissen* Umständen sehr deutlich hervor. Die *sternförmige Zerstreuungsfigur*, in welcher hell leuchtende punktförmige Objecte, die Sterne und selbst entfernte kleine Flammen, wahrgenommen werden, so wie die monoculare Verdoppelung und Vervielfältigung der Bilder (*Diplopia und Polyopia monocularis H. Meyer*) beruhen darauf, wie daraus hervorgeht, dass diese Erscheinungen bei Aphakie fehlen (*Donders*), keineswegs aber verschwinden, wenn der Brechwerth der *Hornhaut* durch Eintauchen des Auges in Wasser auf Null gesetzt wird (*Young*).

Es macht sich der *normale unregelmässige* Astigmatismus am auffälligsten geltend, wenn ein von der Umgebung stark abstechender, hell leuchtender oder dunkler Punkt aus Entfernungen betrachtet wird, für welche das Auge *nicht* eingestellt werden kann, zumal wenn gleichzeitig die Pupille *erweitert* ist. Ein *stark leuchtender* Punkt zeigt sich dann stets in Gestalt eines *verzogenen* strahligen Sternes, dessen grösster Durchmesser sich dem verticalen oder horizontalen Meridiane nähert, je nachdem das Object *jenseits* oder *diesseits* der deutlichen Sehweite des Auges gelegen ist. Bei *minder hellen* oder *dunklen* punktförmigen Objecten werden nur die *gesättigtsten* Theile der Zerstreuungsfigur wahrgenommen, diese zerfällt daher in eine Anzahl *gesonderter Bilder*. Die gleiche Ursache liegt auch der Verdoppelung und Vervielfältigung von Linien, der Mondsichelhörner u. s. w. zu Grunde *(Helmholtz, Donders)*.

8. Das lichtempfindende Stratum der Netzhaut besteht aus einer Unzahl von *einfachen* Elementen, *Zapfen* und *Stäben*, welche *mosaikartig* aneinander gedrängt stehen und ihre *Grundfläche* der *inneren* Oberfläche der Retina zukehren. Ihre Wände *spiegeln*, sie werfen alle schief auffallenden Lichtstrahlen in das Innere der Elemente zurück und hindern so, dass die Lichtstrahlen aus einem Elemente in das andere übertreten (*Brücke*).

Jeder einzelne Stab und Zapfen kann seiner elementaren *Einfachheit* halber nur den *gemischten* Totaleindruck *sämmtlicher* Lichtstrahlen, welche ihn *jeweilig* treffen, zur Wahrnehmung bringen; eine *Sonderung* der einzelnen *gleichzeitigen* Eindrücke ist in einem *einfachen* Elemente kaum denkbar; ja die *Stäbe* können, da immer *mehrere* derselben durch einen *einfachen* Nervenfaden mit dem Gehirne zusammenhängen, höchst wahrscheinlich nicht einmal ihre *Einzelneindrücke* scheiden, sondern führen *gruppenweise* einen aus *sämmtlichen* Theileindrücken *gemischten* Totaleindruck dem Gehirne zu.

Insoferne jedes einzelne lichtempfindende Element der Netzhaut unter *normalen* Verhältnissen eine ganz *unabänderliche* Lage zum optischen Mittelpunkte des Auges behauptet, kann es, die *richtige* Einstellung des Brech-

apparates vorausgesetzt, immer nur von *directen* Strahlen getroffen werden, welche aus einer *gewissen Aichung* des Gesichtsfeldes divergiren. Es gilt nämlich für das Auge annähernd genau, was für *einfache* sphärische Linsen Gesetz ist, nämlich dass die einzelnen *Objectpunkte* und die zugehörigen *Bildpunkte* auf *geraden* Linien liegen, welche das *Linsencentrum schneiden.* Was bei einfachen Linsen *Axe* und *Hauptstrahl* heisst, wird mit Rücksicht auf das Auge *Gesichtslinie* und *Richtungslinie* oder *Richtungsstrahl* geheissen.

Genau genommen wird die Lage des Netzhautbildpunktes durch *zwei* Linien bestimmt, deren eine vom Objectpunkte zum *vorderen* Knotenpunkte zieht, die andere *parallel* zur ersteren vom *hinteren* Knotenpunkte auf die *Netzhaut* geführt wird *(Listing).* Da aber beide Knotenpunkte ziemlich nahe an einander liegen, kann man beide ohne erheblichen Fehler als *zusammenfallend* betrachten. Dieser *einfach gedachte* Knotenpunkt ist nun der *optische Mittelpunkt* des Auges und der *Kreuzungspunkt der Richtungslinien.*

Richtungslinien und *Sehrichtungen* sind ganz *verschiedene* Begriffe. Erstere beziehen sich auf den Gang der *objectiven* Lichtstrahlen und können auch *Lichtlinien* genannt werden. Sie bestimmen durch ihre Richtung, auf die *Gesichtslinie* bezogen, die gegenseitige Lage des Objectpunktes und Bildpunktes im *monocularen Gesichtsfelde* und auf der *Netzhautfläche.* Die *Sehrichtungen* hingegen deuten auf den *Ort im absoluten Raume*, nach welchem hin die Netzhäute die Eindrücke ihrer empfindenden Elemente *versetzen.* Richtungslinien und Sehrichtungen können *niemals zusammenfallen,* dagegen aber um ein Bedeutendes von einander *abweichen* (Siehe Muskeln).

Da die Zapfen und Stabgruppen der Aussenwelt nicht sowohl Punkte, als vielmehr *Flächen* zukehren, so ist es klar, dass jedem einzelnen Elemente oder Elementencomplexe nicht ein Punkt, sondern ein seiner Grundfläche proportionirter *aliquoter Theil des Gesichtsfeldes* zugehöre, dass demnach das Gesichtsfeld in *eben so viele Theile* zerfalle, als es in der Netzhaut *Stäbegruppen* und *Zapfen* gibt. Die *relative Grösse* dieser Theile oder *Aichungen* des Gesichtsfeldes steht im Verhältnisse zur *Grundfläche* der *zugehörigen Elemente.* Im *Centrum* des Sehfeldes sind sie *kleiner*, da die Grundfläche der *Zapfen* sich daselbst um ein sehr Bedeutendes vermindert und die Stäbe gänzlich fehlen. Die *absolute Ausdehnung* der Aichungen jedoch steht im Verhältnisse zur Grösse des *ganzen* Gesichtsfeldes, also auch zur Länge der auf seine Begrenzungsfläche gezogenen Richtungslinien.

Es ergibt sich hieraus unmittelbar, dass zwischen den *optischen Qualitäten* der *objectiven Netzhautbilder* und den *subjectiv* wahrgenommenen *optischen Eigenschaften* der entsprechenden Gegenstände ein grosser *Unterschied* besteht. Während nämlich das Netzhautbild die Oberfläche des Objectes bis in das feinste Detail wiedergibt, indem *einem jeden* Punkte der letzteren *ein Punkt* des ersteren entspricht: wird *nicht jeder Punkt* des Netzhautbildes *für sich* und *gesondert* empfunden, sondern es werden nur *so viele und nicht mehr gesonderte Theilwahrnehmungen* vermittelt, als Zapfen und Stabgruppen von dem Netzhautbilde *bedeckt* werden. Folgerecht hängt die *Feinheit* des wahrgenommenen Details eines bestimmten Objectes einerseits von der *relativen Grösse des Netzhautbildes* oder des *Gesichtswinkels* ab, unter welchem das Object gesehen wird; es muss das Object dem Auge also um so *näher* gerückt werden, je *feiner* das Detail ist, welches zur Wahrnehmung gebracht werden soll. Andererseits ist auch der *Ort*, auf welchem das Netzhautbild entworfen wird, von grösstem Einflusse. Im *Centrum* der Retina, wo *blos Zapfen* die äusseren Eindrücke aufnehmen,

ist die Fähigkeit, *Theilwahrnehmungen zu sondern*, am *grössten;* daher Objecten, welche *möglichst genau* gesehen werden sollen, immer *die Mitte der Retina*, die *Stelle des „directen Sehens"* zugewendet werden muss. Gegen die *Peripherie* hin nimmt diese Fähigkeit der Netzhaut, entsprechend der Verminderung der *Zapfen* und der Vergrösserung der Grundflächen der einzelnen *Stabgruppen*, sehr bedeutend ab und zwar rascher in *verticaler* als in *horizontaler* Richtung (*Aubert, Förster*); doch ist die Schärfe des *„indirecten Sehens"* durch Uebung hebbar, während sie durch Vernachlässigung sinkt (*Möser*). Im Bereiche des *Sehnerveneintrittes* fehlen die *lichtempfindenden* Elemente ganz, daher denn auch eine an Grösse proportionirte Aichung des Gesichtsfeldes *leer* erscheint, aber wegen der untergeordneten Rolle, welche die betreffende Stelle im Sehfelde spielt, *unbeachtet bleibt (Woinow).*

Gegen die Annahme der Zapfen als *Scheinheiten* haben sich Bedenken erhoben, indem man ihre Grundflächen zu gross fand, als dass sie die erfahrungsmässige Genauigkeit in der Sonderung von Einzelneindrücken erklären könnte *(Volkmann).* Es genügt indessen der Durchmesser der Grundfläche, wie er neuerlich an den Zapfen der *Fovea centralis* gefunden worden ist *(M. Schultze, H. Müller, Welker)*, vollkommen, um die *gesonderte* Wahrnehmung von Objecten, deren gegenseitiger Abstand nahe an 60 Secunden beträgt, zu ermöglichen (*Helmholtz, Bergmann)*, besonders wenn es sich bestätigt, dass das Gesichtsfeld der Macula lutea lückenhaft ist (*Hensen).*

Die *Sehschärfe* oder das *Mass* der Fähigkeit, Einzelneindrücke *gesondert* zur Wahrnehmung zu bringen, ist übrigens nicht in allen Fällen eine gleich grosse. Der zur Trennung erforderliche Gesichtswinkel schwankt vielmehr schon in *normalen* Augen merklich und bei *krankhaften* Zuständen wird der Unterschied häufig ein sehr bedeutender.

Es knüpft sich an diese Aenderungen ein hohes praktisches Interesse, daher man schon seit Längerem nach Behelfen geforscht hat, um den fraglichen Winkel in jedem Falle *leicht messen* und so das *Verhältniss* der *vorhandenen* centralen Sehschärfe zu einem *angenommenen* normalen Werthe durch *Zahlen* ausdrücken zu können. Für *praktische* Zwecke reichen *Schriftproben* aus. Da es sich bei diesen immer nur um *kleine* Winkel handelt, gibt die *Höhe* der Buchstaben, getheilt durch den *grössten* Abstand, in welchem dieselben noch deutlich erkannt werden, ziemlich genau die *Tangente* des gesuchten Winkels. Im Allgemeinen lassen sich nun 5 Minuten als der kleinste Gesichtswinkel betrachten, unter welchem eine *Druckschrift* noch geläufig gelesen werden kann. Man pflegt darum 5 Minuten als den *Normalwinkel* anzusehen und die *Sehschärfe* auszudrücken durch das Verhältniss des *grössten* Abstandes, in welchem Buchstaben von *gewisser* Höhe deutlich gesehen werden, zu dem Abstande, in welchem *dieselben* Buchstaben sich unter dem Normalwinkel von 5 Minuten zeigen *(Snellen).* Um den Rechnungsoperationen zu entgehen, welche beim Gebrauche *beliebiger* Drucksorten nothwendig werden und auch, um immer möglichst *durchsichtige* Werthe für die Sehschärfe zu gewinnen, hat man *eigene Schriftproben* angefertigt, deren *kleinste* bei einer Höhe h von $0{,}_{209}'''$ Pariser Mass auf eine Entfernung d von 1 Pariser Fuss $= 144'''$ einen Winkel von 5 Minuten ergibt, jede *folgende* aber ein *Vielfaches* dieser Normalhöhe misst. Der *Vergrösserungscoëfficient* ist als *Nummer* jeder einzelnen Probe vorgesetzt, gibt gleichzeitig also auch die *Anzahl Pariser Fusse* an, auf welche das Object vom Auge entfernt werden muss, auf dass es unter dem Normalwinkel von 5 Minuten erscheine. Ein *normalsichtiges* Auge soll daher die Proben 1, 2, 3, n, auf 1, 2, 3, n Paris. Fuss Distanz deutlich erkennen, indem $\frac{h}{d}, \frac{2h}{2d}, \frac{3h}{3d}, \frac{nh}{nd} =$ tang. 5′ ist. Fände sich bei dem Versuche, dass ein Auge auf $2d$ nicht $2h$, sondern blos $4h$ und auf $4d$ blos $8h$ deutlich sieht, so wäre offenbar $\frac{4h}{2d}, \frac{8h}{4d} = 2$ tang. 5′; der erforderliche Gesichtswinkel *überstiege* das Normale um das Doppelte, die *Sehschärfe* wäre demnach auf die *Hälfte* gesunken *(Snellen).*

Es hat diese Methode offenbar etwas überaus Bequemes. Doch liefert sie keineswegs Werthe, welche auf grosse *Schärfe* Anspruch erheben können. Es ist

nämlich der Normalwinkel von 5 Minuten für Individuen *unter* 25 Jahren etwas zu gross gewählt (*Vroesom*). Durch Verkleinerung desselben und durch gleichmässigere Vertheilung der Schattenstriche und leeren Zwischenräume *(Giraud Teulon)* wird die Messung wohl genauer, bleibt aber immer noch unsicher. Es hat nämlich schon die *Beleuchtung* des Gesichtsfeldes, ja sogar die *Qualität künstlicher Beleuchtungsstoffe (Heymann, Sussdorf)* einen sehr bedeutenden Einfluss auf die Untersuchungsergebnisse, so dass dasselbe Auge unter einigermassen verschiedenen äusseren Verhältnissen recht grosse Unterschiede in der Sehschärfe nachweisen kann. Auch kömmt die grössere oder geringere *Uebung* im Lesen in Betracht. Sie ist insoferne ein sehr störendes Moment, als sie Vielen es möglich macht, Buchstaben auch bei wenig deutlicher Wahrnehmung aus den Schattenumrissen zu erkennen. Endlich sind die für die Sehschärfe gefundenen Zahlenwerthe *keine solchen*, welche Rechnungsoperationen ertragen, ohne ihre *Giltigkeit* zu verlieren. Es ist nämlich eine gefundene Sehschärfe $\frac{10}{20}$, $\frac{4}{8}$, $\frac{3}{6}$ durchaus nicht gleich $\frac{1}{2}$, indem Augen, welche auf die 20fache Normalentfernung eine Schriftprobe von 10facher Normalhöhe erkennen, keineswegs nothwendig $2h$ auf d, $4h$ auf $2d$ u. s. w. deutlich sehen und umgekehrt. Die in den meisten Büchern angeführten Werthe der Sehschärfe geben daher keineswegs einen Einblick in die wirklich vorhandenen Verhältnisse, auch wenn man davon absieht, dass die jeweilige Beleuchtungsintensität des Gesichtsfeldes und anderer einflussreicher Nebenmomente dabei ganz vernachlässigt sind. Um ein einigermassen zutreffendes Bild von der Sehschärfe des Netzhautcentrums zu entwerfen, muss jede Reduction des Bruches *gemieden* werden.

Den Besitzern der *Jaeger'schen Schriftscalen* möge zur Richtschnur dienen, dass Nr. I auf 14″, II auf 19″, III auf 28″, IV auf 33″, V auf 35″, VI auf 38″, VII auf 4′, VIII auf 4·5′, IX u. X auf circa 5′, XI auf 5·5′, XII auf 6·75′, XIII auf 7·5′, XIV auf 10′, XV auf 13·5′, XVI auf 17·5′, XVII auf 24′, XVIII auf 30′, XIX auf 37′ und XX auf 44′ Distanz unter einem Winkel von 5 Minuten erscheint *(Zehender)*.

Sehproben mit mannigfaltig gruppirten *Punkten* sowie mit parallelen *Strichen (Burchardt)* sind zur Ermittelung der Sehschärfe *weniger* tauglich, da dieselben vermöge der Einfachheit der Objecte leicht unter einem viel geringeren Gesichtswinkel als 5 Minuten erkannt werden.

Die Bemessung der Sehschärfe soll immer mit *freiem Auge* vorgenommen werden. Ist das zu untersuchende Auge mit einem *Concav-* oder *Convexglase bewaffnet*, so muss der *Vergrösserungs-*, beziehungsweise der *Verkleinerungscoëfficient* mit in Rechnung gebracht werden. Es ist der Letztere für *Convexgläser* $\frac{v}{v-c}$, für Concavgläser $\frac{v}{v+c}$, wo v die *Vereinigungsweite* bezüglich des Glases und c den *Abstand* desselben vom optischen Mittelpunkte des Auges bedeutet. Es ist dieser Coëfficient bei *starken* Gläsern, wie die Formel angibt, von hoher Bedeutung für die Netzhautbildgrösse und fällt darum auch bei der Ermittlung der Sehschärfe sehr in's Gewicht *(Woinow)*.

9. Es ist klar, dass *nahezu scharfe* Bilder auf der *vorderen* Fläche der Stabschichte entworfen werden müssen, wenn die zugehörigen Objecte in ihren Umrissen und in ihrem Detail *deutlich* wahrgenommen werden sollen. Fallen nämlich *Zerstreuungskreise von einigem Durchmesser* auf jene Fläche, so wird das aus *jeder einzelnen* Aichung des Gesichtsfeldes zum Auge gelangende Licht auf eine grössere oder geringere *Anzahl* von Zapfen und Stabgruppen vertheilt, umgekehrt aber *jeder Zapfen* und *jede Stabgruppe* von Licht aus *verschiedenen* Aichungen des Gesichtsfeldes getroffen und sonach das Detail der Objecte auch *in der Wahrnehmung* vermischt. Es werden daher die wahrgenommenen Bilder *undeutlich* und dieses zwar im Verhältnisse zur *Grösse* der Zerstreuungskreise, also im Verhältnisse zur Grösse der *Pupille* und zur Grösse des *Abstandes* der Bilder von der vorderen Fläche der Stabschichte oder zur Grösse der „*Differenz der hinteren Vereinigungsweite*“.

Immerhin müssen die Zerstreuungskreise *einen gewissen Durchmesser* erreichen, soll das Bild ein *undeutliches* werden. *Sehr kleine* Zerstreuungskreise beeinflussen

die Deutlichkeit der Wahrnehmungen nur in *sehr geringem*, fast unmerklichen Grade, da sie *zu wenig* Licht aus den einzelnen Aichungen des Gesichtsfeldes auf die den nachbarlichen Aichungen zugehörigen Elemente der Netzhaut werfen, als dass dadurch die Qualität der von den *einzelnen* Zapfen und Stabgruppen gewonnenen *Theilwahrnehmungen* wesentlich alterirt werden könnte. Es folgt daraus, dass, wenn der dioptrische Apparat für *eine gewisse Entfernung* eingestellt ist und *bleibt*, das Object innerhalb gewisser bestimmter Grenzen seine *Entfernung wechseln* könne, *ohne dass* die Wahrnehmungen *merklich* an Deutlichkeit verlieren; dass das Auge sonach *niemals* für eine *einzige Distanz* eingestellt sei, sondern für eine *Distanzdifferenz*, welche man *Accommodationslinie* nennt und deren *Grösse* im *umgekehrten* Verhältnisse zur *jeweiligen Brennweite* des dioptrischen Apparates und zum *Durchmesser der Pupille* zu- und abnimmt *(Czermak)*. Auch erklärt sich daraus, dass die *ellipsoidische* Gestaltung der Haupttrennungsflächen in der Regel das Scharfsehen *nicht* beirrt, dass der Astigmatismus nur *dann störend* hervortritt, wenn der *Unterschied* in den *Refractionszuständen* beider Hauptschnitte oder der *Pupillendurchmesser* eine gewisse Grösse erreicht.

Andererseits kann die Undeutlichkeit unter sonst normalen Verhältnissen niemals eine ganz *absolute* werden, indem die *Grösse* der Zerstreuungskreise nur innerhalb verhältnissmässig *enger Grenzen* wandelbar ist. Wenn nämlich auch das Object bis in die *vordere Brennweite der Cornea*, also in eine Distanz von *wenigen Linien* ans Auge herangerückte, so dass die Strahlen *parallel* in das Kammerwasser ausführen, so würden die letzteren durch die *Linse* dennoch in einer Entfernung von etwas mehr als *einem Zolle hinter* der Netzhaut zur Vereinigung gebracht. Der Durchmesser der *Zerstreuungskreise* erreicht unter gewöhnlichen Verhältnissen in Folge dessen kaum jemals die *Grösse* des *Pupillendurchmessers*. Daher kömmt es, dass trotz *ganz unrichtigen* Einstellungen des lichtbrechenden Apparates grössere Objecte immer noch nach ihren Hauptumrissen und in ihren gröberen Theilen erkannt werden können, dass ihre Grenzen nur mehr oder weniger *verwaschen* erscheinen.

Selbstverständlich lassen sich diese Fehler *einigermassen verbessern* durch *Verengerung der Pupille* oder der *Lidspalte*, so wie durch *Benützung eines Schirmes mit enger Oeffnung*. Ausserdem kömmt noch ein anderes *physiologisches* Moment in Rechnung, nämlich *die Fähigkeit, Zerstreuungskreise zu verarbeiten*, d. i., aus *verschwommenen* Bildern die *wahre Gestalt* der Objecte durch *Urtheil* zu construiren. Es ist diese Fähigkeit in verschiedenen Augen *verschieden gross* und kann durch *Uebung* bis zu einem sehr hohen Grade gesteigert werden *(Graefe)*. Immerhin jedoch bleiben dieses *Nothbehelfe*, welche nicht zureichen, um in *allen* Fällen *bestimmte* und *deutliche* Wahrnehmungen *kleiner* Objecte und des *feineren* Details *grösserer* Gegenstände zu ermöglichen.

10. Die Fähigkeit des Auges, in *verschiedene* Entfernungen *scharf und deutlich* zu sehen, sezt das Vermögen voraus, die *Brennweite* des dioptrischen Apparates innerhalb gewisser Grenzen *willkürlich zu verkürzen* und wieder auf das frühere Mass zu *verlängern*, solchermassen also die aus dem Wechsel der Objectsdistanzen erwachsenden Differenzen der hinteren Vereinigungsweite auszugleichen. Man nennt dieses Vermögen des Auges, seinen dioptrischen Apparat je nach Bedarf für *verschiedene* Entfernungen einzustellen, das *Accommodations-* oder *Adaptionsvermögen*.

Die Entfernung, für welche das Auge bei völliger *Entspannung* des Accommodationsmuskels eingestellt ist, heisst der *Fernpunktabstand* und dessen *reciproker* Werth bezeichnet den *natürlichen* oder *minimalen Brech-* oder *Refractionszustand*. Die Entfernung hingegen, für welche der lichtbrechende Apparat durch das *Maximum* der möglichen Accommodationsanstrengung eingestellt wird, ist der *Nahepunktabstand*. Der Fernpunkt und der Nahepunkt selbst sind Punkte der verlängerten Gesichtslinie und bilden die Grenze der *deutlichen Sehweite*. Die Differenz der reciproken Werthe des Fern- und Nahepunktabstandes wird *Accommodationsbreite* oder *Accommodationsaequivalent (Donders)* genannt.

Man wird sich das Verständniss dieser Verhältnisse durch *Schematisirung* des Auges erleichtern. Es sei (Fig. 97) eine Kugelfläche *H H* mit dem Radius *r r*

Fig. 97.

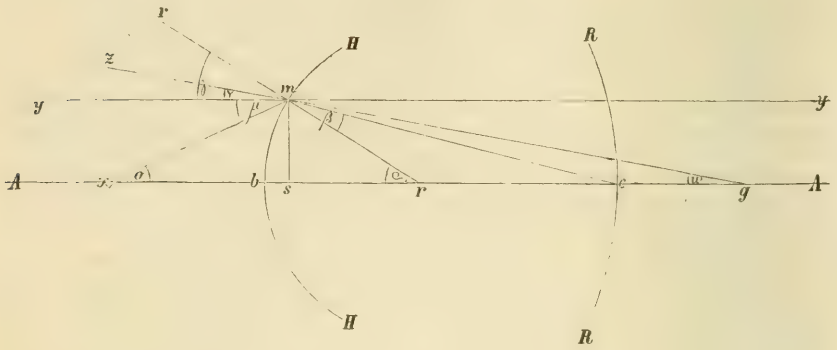

und der Axe *A A* die Trennungsfläche zweier brechender Medien, deren *ersteres* die *Luft* ist, das *zweite* aber einen Brechungsexponenten besitzt, welcher die *Ablenkung* der auf jene Kugelfläche auffallenden Lichtstrahlen jener im *gesammten* dioptrischen Apparate gleich macht. Es gilt für jeden *beliebigen* auffallenden Strahl *xm, ym, zm* das allgemeine Brechungsgesetz *sin.* $\alpha = n$. *sin.* β, wo α den *Einfallswinkel* und β den Brechungswinkel bedeutet. Da zum *Scharfsehen* äusserer Objecte die Vereinigung jedes einzelnen homocentrischen Lichtbündels auf der Netzhaut *R R* erforderlich und die *Länge* der Bulbusaxe *b c*, also auch die Grösse des Winkels β, für jedes Auge eine *bestimmte* ist: so liegt es auf der Hand, dass in obiger Gleichung *n* im Verhältnisse zur Grösse des Sinus des Einfallswinkels wachsen und fallen müsse, dass dieser Sinus demnach einen Massstab für den Brechungs- oder Refractionszustand $N = n$. *sin.* β, welcher zur Vereinigung homocentrischer Lichtbündel auf der Netzhaut erforderlich ist, liefert.

Geht man von dem Einfallswinkel $\gamma = \rho$ *paralleler* Strahlen *y m* als dem *Normale* aus und setzt man $\gamma = 0$, daher *sin.* $\gamma = 0$, so erscheint in obiger Gleichung auch $n = 0$. Fallen dann *divergente* Strahlen *x m* auf die Kugelfläche, wird also der Einfallswinkel *x m r grösser* als 0, so muss selbstverständlich auch der Sinus dieses Winkels und das *n* jener Gleichung *grösser* als 0 werden, der erforderliche Refractionszustand *N* erscheint *positiv* und um so *grösser*, je *näher* die Lichtquelle *x* an das Auge heranrückt. Treffen dagegen *convergente* Strahlen *z m* auf die Kugelfläche, *sinkt* also der Einfallswinkel *z m r* unter 0, so wird sein Sinus und damit auch das *n* der Gleichung *kleiner* als 0, der erforderliche Refractionszustand *N* wird *negativ* und erreicht einen um so bedeutenderen *negativen* Werth, je *mehr* die Strahlen convergiren, je *näher* also ihr *Zielpunkt g* an den optischen Mittelpunkt des Systemes heranrückt.

Man sieht deutlich aus dem Vorhergehenden, dass der erforderliche Refractionszustand *N*, so wie *n*, eigentlich von den beiden Winkeln μ und ν bestimmt wird und dass *N*, wenn man $\gamma = 0$ setzt, auch durch *sin.* μ und *sin.* ν ausgedrückt werden könne. Es ist nun wegen dem Parallelismus von *y y* und *A A* der Winkel $\mu = 0$ und $\nu = \omega$. Der Refractionszustand *N* findet unter gleichen Voraussetzungen daher auch seinen Ausdruck in dem Sinus des *Centriwinkels*, welchen der betreffende Strahl mit der optischen Axe *A A* einschliesst. Es ist nun, da es sich wohl immer um *sehr kleine* Centriwinkel handelt, $xm = xs$ und $gm = gs$ zu setzen, ohne dass damit ein wesentlicher Fehler in die Rechnung gebracht würde. Nimmt man im schematischen Auge *ms* als Längenmasseinheit im Werthe einer Linie, eines Zolles, eines Centimeters u. s. w. an, so erscheint der Sinus jenes Differenzwinkels und folglich auch *N* gleich *dem reciproken Werthe des positiven oder negativen Abstandes der Lichtquelle.*

Durch die Accommodationsthätigkeit wird der Refractionszustand des Auges *N* vermehrt, indem vermöge der Convexitätszunahme der Linse der Brechwerth

des gesammten Systemes erhöht wird. Dies auf das schematische Auge bezogen ergibt eine Vergrösserung von n und damit auch des *sin.* α. Insofern das Accommodationsvermögen ein *beschränktes* ist, wird selbstverständlich auch der *sin.* α nur innerhalb gewisser *Grenzen* schwanken können. Der *Unterschied* zwischen dem Sinus des kleinsten und des grössten Einfallswinkels oder, was dasselbe ist, die *Differenz zwischen dem minimalen und dem maximalen Refractionszustande* oder zwischen den *reciproken Werthen des Fern- und Nahepunktabstandes* ist nun das, was man *Accommodationsbreite* nennt.

Die Accommodationsbreite beträgt in normal funktionirenden Augen *jugendlicher* Individuen häufig über $\frac{1}{5}$, fast $\frac{1}{4}$ und selbst mehr, im frühen *Mannesalter* etwa $\frac{1}{5}$ und sinkt im *Greisenalter* tief unter diesen Werth.

Ist in einem Falle der *Fernpunktabstand* F bestimmt, so lässt sich mit Hilfe der Accommodationsbreite der *Nahepunktabstand* P und umgekehrt schätzen. Der *minimale* Refractionszustand *mehr* der Accommodationsbreite gibt den *maximalen* Refractionszustand und dieser *weniger* der Accommodationsbreite den *minimalen.*

Derselben Accommodationsbreite entspricht selbstverständlich eine *verschiedene Länge und Lage der deutlichen Sehweite.* Es wird die letztere um so länger, je mehr sich der minimale Refractionszustand in positiver oder negativer Richtung der Null nähert und je grösser die Accommodationsbreite selbst ist.

Im Folgenden sind von der Linken zur Rechten wachsende *minimale* Refractionszustände zusammengestellt und *unter* jedem derselben der zugehörige *maximale* Refractionswerth, welcher sich unter der Voraussetzung einer Accommodationsbreite $\frac{1}{5}$ ergibt, gesetzt. Der *Nenner* des in der *oberen* Zeile stehenden Bruches gibt den *Fernpunktabstand,* der *Nenner* des *darunter* stehenden Bruches den zugehörigen *Nahepunktabstand.*

$\frac{1}{2}$	$\frac{1}{3}$	$\frac{1}{4}$	$\frac{1}{5}$	$\frac{1}{10}$	$\frac{1}{20}$	$\frac{1}{40}$	$\frac{1}{\infty}$	$-\frac{1}{40}$	$-\frac{1}{20}$	$-\frac{1}{10}$	$-\frac{1}{5}$	$-\frac{1}{4}$	$-\frac{1}{3}$	$-\frac{1}{2}$
$\frac{1}{1{\cdot}42}$	$\frac{1}{1{\cdot}87}$	$\frac{1}{2{\cdot}2}$	$\frac{1}{2{\cdot}5}$	$\frac{1}{3{\cdot}3}$	$\frac{1}{4}$	$\frac{1}{4{\cdot}4}$	$\frac{1}{5}$	$\frac{1}{5{\cdot}7}$	$\frac{1}{6{\cdot}66}$	$\frac{1}{10}$	$\frac{1}{\infty}$	$-\frac{1}{20}$	$-\frac{1}{7{\cdot}5}$	$-\frac{1}{3{\cdot}3}$

Für jeden *innerhalb* der deutlichen Sehweite gelegenen Punkt vermag sich das Auge einzustellen und zwar gibt der *reciproke* Werth des positiven oder negativen Abstandes dieses Punktes den erforderlichen Refractionszustand oder *absoluten Einstellungswerth.* Der *Accommodationswerth* oder der *relative Einstellungswerth* wird selbstverständlich in verschiedenen Augen ein verschiedener sein, je nach der Grösse des minimalen Refractionszustandes und kann durch die *Differenz* des letzteren und des *absoluten* Einstellungswerthes ausgedrückt werden.

Die folgende Tabelle gibt in der ersten Zeile eine Reihe von *minimalen Refractionszuständen* R, in der zweiten und dritten Zeile die zugehörigen *relativen Einstellungen* $\frac{1}{e}$ für Distanzen $D = 20$ und $D = 10$ Masseinheiten.

R	$-\frac{1}{5}$	$-\frac{1}{10}$	$-\frac{1}{20}$	$-\frac{1}{40}$	$-\frac{1}{60}$	$\frac{1}{\infty}$	$+\frac{1}{60}$	$+\frac{1}{40}$	$+\frac{1}{20}$	$+\frac{1}{10}$	$+\frac{1}{5}$			
$\frac{1}{e}$ für D = 20	$\frac{1}{4}$	$\frac{1}{6{\cdot}66}$	$\frac{1}{10}$	$\frac{1}{13{\cdot}33}$	$\frac{1}{15}$	$\frac{1}{20}$	$\frac{1}{30}$	$\frac{1}{40}$	0	"	"			
$\frac{1}{e}$ für D = 10	$\frac{1}{3{\cdot}33}$	$\frac{1}{5}$	$\frac{1}{6{\cdot}66}$	$\frac{1}{8}$	$\frac{1}{8{\cdot}58}$	$\frac{1}{10}$	$\frac{1}{12}$	$\frac{1}{13{\cdot}33}$	$\frac{1}{20}$	0	"			

Es ist übrigens klar, dass eine *gleiche relative* Einstellung unter sonst gleichen Umständen *sehr verschiedene Accommodationsanstrengungen* erfordern

werde je nach der Grösse der *Accommodationsbreite*; dass also nicht sowohl die relative Einstellung als solche, als vielmehr die für eine gewisse Objectsdistanz *nöthige Accommodationsquote* das Mass der *individuellen Leistung* bestimme. Es ist aber die für eine bestimmte Objectsdistanz aufzuwendende Accommodationsquote um so *grösser*, je *kleiner* die Accommodationsbreite und je *kleiner* der minimale Refractionszustand des betreffenden Auges ist.

Die für eine *bestimmte absolute* Einstellung erforderliche Accommodationsquote q lässt sich nämlich ausdrücken durch einen Bruch, dessen *Zähler* die relative Einstellung $\frac{1}{e}$, der *Nenner* die verfügbare Accommodationsbreite $\frac{1}{a}$ ist; denn es verhält sich offenbar

$$\frac{1}{e} : q = \frac{1}{a} : 1 \text{ und es ist } q = \frac{a}{e}.$$

Aus diesem Ausdrucke ergibt sich unmittelbar, dass die für eine bestimmte absolute Einstellung nothwendige Accommodationsquote mit dem *Nenner* der Accommodationsbreite in *geradem* und mit dem *Nenner* des relativen Einstellungswerthes in *umgekehrtem* Verhältnisse wachse und falle. Behufs einer Einstellung für eine Entfernung von 10 Masseinheiten würden Augen, deren Accommodationsbreite $\frac{1}{5}$ oder $\frac{1}{3}$ ist, bei einem minimalen Refractionszustande von $-\frac{1}{10}$, $\frac{1}{\infty}$, $\frac{1}{10}$ eine Accommodationsquote von $\frac{5}{5}$, $\frac{5}{10}$, $\frac{5}{\infty}$ oder beziehungsweise von $\frac{3}{5}$, $\frac{3}{10}$, $\frac{3}{\infty}$ aufwenden müssen.

11. Der *Wechsel* in dem Einstellungswerthe des dioptrischen Apparates wird lediglich durch *Krümmungsveränderungen der Linse* bedingt *(Cramer, Helmholtz)*. Die *bewegenden Factoren* sind der *Ciliarmuskel* und die dem Krystalle bei unverletzter Kapsel innewohnende hochgradige *Elasticität*.

Berücksichtigt man die *Beschränkungen* des Accommodationsvermögens, welche sich bei ausgebreiteten hinteren Synechien des Pupillarrandes und nach Iridectomien geltend zu machen pflegen, so kann man der *Regenbogenhaut* eine *beihelfende* Wirkung kaum absprechen. Vielleicht lässt sich diese aus der spannenden Wirkung ableiten, welche das mit dem Corpus ciliare zusammenhängende *Ligamentum pectinatum* auf den vorderen Theil der Zonula ausübt *(Hensen, Voelckers, Heiberg)*. Andererseits steht jedoch auch fest, dass die Iris nur in sehr *untergeordnetem* Masse betheiligt sein könne, da Fälle vorliegen, in welchen bei Gegebensein einer künstlichen Pupille *(Graefe, Trautvetter)*, sowie nach traumatischem *Verluste der ganzen Iris (Graefe)* und bei *angeborenem Mangel* der Regenbogenhaut *(Secondi)* das Accommodationsvermögen erhalten war.

Die *Art und Weise*, in welcher der *Ciliarmuskel* eine seiner Kraftanstrengung entsprechende Convexitätsvermehrung der Linse vermittelt, ist nicht ganz sichergestellt. Die meisten und gewichtigsten Stimmen sprechen sich dahin aus, dass der *Linse* vermöge ihrer grossen Elasticität das Streben innewohne, ihre Convexitäten unter Verkürzung des aequatorialen Durchmessers zu *verstärken;* dass sie aber durch die *Zonula* abgeplattet erhalten werde, so lange der Ciliarmuskel in *Unthätigkeit* verharrt. Sobald dann dieser Muskel sich *zusammenzieht*, soll die Ora serrata unter Zerrung der Chorioidea und Retina dem Linsengleicher *genähert*, das Strahlenblättchen entsprechend dem Kraftaufwande des Muskels *entspannt* und sohin der Linse die Möglichkeit gegeben werden, ihrem Drange nach Convexitätsvermehrung zu folgen *(Helmholtz)*. Die *anatomische* Vertheilung der weitaus überwiegenden Zahl von Muskelbündeln (S. 308) ist dieser Anschauungsweise unzweifelhaft günstig. Dazu kömmt, dass der Krystall bei theilweiser oder gänzlicher *Trennung von der Zonula* und *nach dem Tode*, scheinbar unabhängig von der *Quellung*, die Convexität seiner Oberflächen in einem weit *höheren* Grade verstärkt, als dieses selbst beim *Maximum* der Accommodationsanstrengung im Leben geschieht. Auch deuten gewisse *subjective* Erscheinungen, welche bei kräftigster Spannung des Muskels und darauf folgendem plötzlichen Nachlassen seiner Thätigkeit im Dunkeln beobachtet werden *(Accommodationsphosphene, Czermak)*, darauf hin, dass bei der Einstellung des Auges für die *Nähe* die vordere Zone der Netzhaut einer *Zerrung* ausgesetzt werde. Endlich haben *directe* Versuche an *lebenden* Thieren *(Völckers,*

Hensen) Gründe für die Richtigkeit der erwähnten Hypothese geliefert. Doch liegt eine grosse Schwierigkeit in dem *Nachweise*, dass die Linse während der *Ruhe* des Accommodationsmuskels wirklich *durch die Zonula abgeflacht* werde. Durch blosse *Elasticität* kann das Strahlenblättchen kaum so Bedeutendes leisten; auch wäre die rasche Vernichtung dieser *physikalischen* Eigenschaft nach dem Tode nicht leicht zu erklären. *Contractile Elemente* aber von solcher Menge und Kraft, dass sie nicht nur den Widerstand der Linse überbieten, sondern überdies noch eines so massigen Muskels, wie der Ciliarmuskel ist, bedürfen, um in ihrer Wirksamkeit *neutralisirt* werden zu können, sind bisher noch nicht gefunden worden.

Eine andere Meinung geht dahin, dass der Ciliarmuskel in Verbindung mit dem Muskelapparate der Iris einen Druck auf den Rand der Linse auszuüben und gleichzeitig das Strahlenblättchen zu erschlaffen vermöge *(H. Müller, Coccius)*. Es stützt sich diese Hypothese vornehmlich auf das Zurückweichen der Irisperipherie bei der Anpassung des Auges für die Nähe und auf den Bestand von *Kreisfasern* im Ciliarmuskel. Eine *unmittelbare* Einwirkung der Strahlenfortsätze auf den Krystall ist indessen *unmöglich*, da sich beide Theile *nicht* berühren *(Arlt, O. Becker)*. Uebrigens sind bei den Accommodationsvorgängen allerdings Veränderungen in dem *Umfange* und folgerecht auch in der relativen Stellung der Ciliarfortsätze zum Linsenrande nachgewiesen worden. Allein *directe* Beobachtungen an den Augen lebender Kakerlaken haben ergeben, dass diese Veränderungen lediglich mit dem *Wechsel der Pupillenweite* im Zusammenhange stehen und die an den *Volumswechsel* der Iris geknüpfte *compensatorische* Füllung und Entleerung der Gefässe der Ciliarfortsätze zum Ausdrucke bringen. Dem entsprechend *schwellen* denn auch die Ciliarfortsätze an und nähern sich mit ihren Köpfen dem Linsenrande, wenn das Sehloch beim Sehen in die *Ferne* oder wegen der Einwirkung von *Mydriaticis* sich *erweitert;* sie werden hingegen *kleiner* und ihre vorderen kolbigen Enden treten weiter *weg* vom Linsenrande, wenn die Pupille bei der Accommodation für die *Nähe* oder in Folge der Einwirkung von *Calabarpräparaten* sich *verengert (O. Becker)*. Das Verhalten der Ciliarfortsätze bei Aenderungen des Refractionszustandes ist demnach ein den Voraussetzungen jener Theorie geradezu *entgegengesetztes*. Der Widerspruch wird schliesslich noch dadurch verstärkt, dass die *Verengerung* der Pupille der Accommodation für die *Nähe* nicht gleichen Schritt hält, sondern merklich *nachschleppt;* die *Erweiterung* des Sehloches hingegen der Accommodation für die *Ferne* um ein Kleines *vorausgeht (Donders, Arlt jun)*.

12. Der eigentliche und höchst wahrscheinlich ausschliessliche *Accommodationsnerve* ist der *Oculomotorius (Donders, Trautvetter)*. Die oculopupillaren Zweige des *Sympathicus* (S. 8) nehmen kaum einen directen Einfluss auf die Accommodationsbewegungen, wenigstens sind die letzteren bei periodischer spastischer Mydriasis (*Donders*) und bei der an Ptosis sympathica gebundenen paralytischen Myose völlig frei gefunden worden. Der *Trigeminus* verleiht der Iris das Empfindungsvermögen und wirkt auf die Binnenmuskeln kaum anders als auf *reflectorischem* Wege, wobei die intraoculären Ganglien und der Ciliarknoten *(Adamük)* die Rolle der Centra spielen. Auch der *Abducens* ist entgegen früheren Behauptungen (*Budge, Graefe*) bei der Accommodation für die Nähe *nicht direct* betheiligt.

Der Accommodationsnerve hat wahrscheinlich einen *gesonderten Gehirnursprung* und verbindet sich erst in einiger Entfernung davon mit den motorischen Nerven des Sphincter pupillae und der betreffenden äusseren Augenmuskeln zu einem gemeinsamen Stamme. Abgesehen von den Ergebnissen physiologischer Experimente (*Adamük)* sprechen dafür mehrere Fälle, in welchen die *Accommodation allein* gelähmt erschien, und andere, wo dieselbe bei completer Paralyse der die Augen bewegenden Muskeln und des Pupillenschliessers völlig unbehindert war (*Ruete, Graefe*).

Doch steht der Accommodationsnerv *im innigsten functionellen Verbande* mit den genannten übrigen Zweigen des dritten Paares. Es lösen nämlich Accommodationsanstrengungen in der Regel eine Verengerung der

Pupille aus und sind immer mit dem Drange nach vermehrter Convergenz verknüpft. Umgekehrt aber werden Convergenzsteigerungen der Gesichtslinien behufs der Fixation von Gegenständen, welche in der deutlichen Sehweite des betreffenden Individuums gelegen sind, in der Regel von einer Vergrösserung des Refractionszustandes und einer Pupillenverengerung begleitet. Durch *forcirtes* Convergiren der Gesichtslinien lässt sich sogar der Nahepunktabstand um ein Merkliches über das dem betreffenden Individuum zukommende Mass *verkürzen* und damit die für eine *bestimmte* Einstellung erforderliche *Accommodationsquote* etwas *vermindern;* während willkürliche (*Hering*) oder durch Prismen erzwungene (*Berlin*) *Divergenzstellungen* der Gesichtslinien die ganze deutliche Sehweite um ein Kleines *hinausrücken* und die für eine bestimmte Einstellung erforderliche *Accommodationsquote vergrössern.* Nicht minder einflussreich ist die *Lage der Visirebene. Senkungen* derselben sind mit dem Drange nach *Convergenz* der Gesichtslinien verknüpft und vermögen die ganze *deutliche Sehweite* dem Auge um ein Gewisses zu *nähern (Schirmer)*, folgerecht also auch die für eine bestimmte Einstellung erforderliche Accommodationsquote *herabzusetzen. Hebungen* der Blickebene hingegen *entfernen* das ganze Accommodationsgebiet etwas von dem Auge und *erschweren* die Aufbringung und Erhaltung des für *kurze* Distanzen erforderlichen Einstellungs- und Convergenzwerthes. *Seitenblickrichtungen* sind, wenn sie sich innerhalb der Grenzen der Mässigkeit halten, *ohne* erheblichen Einfluss auf Convergenz und Accommodation; falls sie aber von der Medianlinie *stark abweichen, engen* sie das Gebiet der Accomodation und Convergenz in sehr fühlbarem Grade ein.

Die *Coordination dieser Muskelthätigkeiten* hat ohne Zweifel einen anatomischen Grund und ist auf die Existenz *bestimmter Coordinationscentra* zurückzuführen, welche einerseits mit den *Ursprüngen* der betreffenden Nerven, andererseits mit den Ausgangspunkten der Willensimpulse, mit mannigfaltigen Reflexcentris u. s. w. in directer Verbindung stehen. Es werden diese Coordinationsbewegungen nämlich *immer* und *von der Geburt an* als *Ganzes* innervirt, ohne dass es in dem Belieben stände, die einzelnen Factoren zu gleichem Zwecke *isolirt* wirken zu lassen. Auch kommen Lähmungen *einzelner Coordinationsbewegungen*, d. i. Fälle vor, bei welchen eine oder die andere Coordinationsbewegung mit allen ihren Componenten völlig unaufbringbar ist, während *andere* Coordinationsbewegungen, bei welchen *dieselben* Nerven und Muskeln mit verhältnissmässig starken Kraftaufwänden in Thätigkeit kommen, leicht und ungehindert von Statten gehen (Siehe relative Lähmungen). Nach neueren Untersuchungen an Thieren sind diese Coordinationscentra in den *Vierhügeln* zu suchen und zwar scheint jeder einzelnen Coordinationsbewegung eine *bestimmte* Stelle dieses Organes als Centrum zu entsprechen (*Adamük*).

Doch hat *Uebung* einen höchst bedeutenden Einfluss und vermag die *Verhältnissscala*, in welcher sich die Innervationsquoten und Kraftaufwände der einzelnen coordinirten Muskeln zu einem bestimmten Zwecke verbinden, mannigfaltig *umzugestalten* und den *Bedürfnissen anzupassen.* In der That ist diese *Verhältnissscala* bei verschiedenen Individuen je nach der Grösse der Accommodations- und Convergenzquote, welche die Einstellung für jede einzelne *bestimmte* Distanz erfordert, eine sehr *verschie-*

dene; sie kann sich sogar bei *demselben* Individuum in Uebereinstimmung mit der Zu- oder Abnahme des minimalen Refractionszustandes und der Accommodationsbreite *wesentlich ändern*, vorausgesetzt, dass diese Zu- oder Abnahme *allmälig* und *langsam* erfolgt, also den Muskeln Zeit gönnt, sich den *neuen* Bedürfnissen zu adaptiren.

Während z. B. ein *Myops* die Gesichtslinien von der Parallelstellung bis zu seinem, oft *sehr kleinen* Fernpunktabstande convergiren lässt, *ohne* den Accommodationsmuskel zu bethätigen; muss ein *Emmetropischer* schon bei *mässiger* Annäherung der Objecte die entsprechenden Axenconvergenzen *mit* Adaptionsbestrebungen verbinden und mancher *Uebersichtige* wird schon den *Parallelstellungen* der Axen das *Maximum* seiner Accommodationskraft associiren.

Im Grunde genommen ist jedoch die angeborne und durch Uebung den Bedürfnissen angepasste Verhältnissscala, in welcher sich die Innervationsgrössen und daher auch die effectiven Kraftaufwände der Accommodations- und Convergenzmuskeln coordiniren, keineswegs eine sehr straffe Fessel. Versuche mit sphärischen Gläsern sowie mit ab- und adducirenden Prismen lehren nämlich, dass bei *gleichen Axenconvergenzen* der *Einstellungswerth* des dioptrischen Apparates und *umgekehrt* innerhalb gewisser Grenzen *wechseln* könne. Man spricht darum von *relativen Accommodationsbreiten* und drückt sie durch den Unterschied des, bei einer *gewissen* Axenconvergenz *aufbringbaren* maximalen und minimalen Einstellungswerthes aus. Andererseits spricht man von *relativen Convergenzbreiten* und pflegt damit den *Spielraum* zu bezeichnen, welcher bei einem bestimmten *Accommodationszustande* des dioptrischen Apparates *den Axenconvergenzen* gestattet ist (*Donders*). Immerhin machen sich auch hier die angeborenen und erworbenen Associationsverhältnisse in sehr fühlbarer Weise geltend. Im Allgemeinen kann man sagen, dass die Coordination um so schwerer aufzubringen und zu erhalten ist, je mehr das Verhältniss der zu associirenden Accommodations- und Convergenzquoten von dem durch Uebung eingewurzelten abweicht.

Fig. 98.

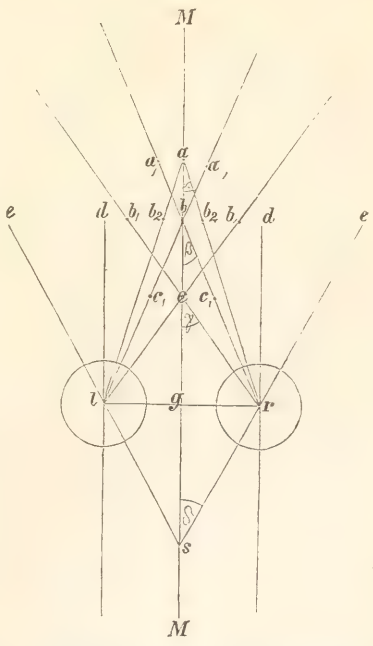

Es seien (Fig. 98) *l* und *r* die *Drehpunkte* der beiden Augen, *lr* demnach die *Grundlinie* und *MM* die darauf senkrechte *Medianlinie*; *a*, *b*, *c* seien binoculäre *Fixationspunkte*, und *ar*, *br*, *cr* die zugehörigen *Gesichtslinien* mit den halben *Convergenzwinkeln* α, β, γ. Durch *dr* und *dl* sei der *Parallelismus* der Gesichtslinien mit dem Convergenzwinkel ϑ und durch *er*, *el* eine *Divergenzstellung* mit dem *negativen* Convergenzwinkel δ angedeutet. Es lässt sich nun der jeweilige *Convergenzwerth* der Gesichtslinien durch den Sinus des halben Convergenzwinkels ausdrücken und dieser ist gleich der halben Grundlinie, also *gr*, getheilt durch den Abstand des *Drehpunktes* vom Fixationspunkte oder, da es sich immer um *sehr kleine* Winkel handelt, gleich der halben Grundlinie getheilt durch die positive oder negative Distanz des binoculären Fixationspunktes von der *Mitte g der Grundlinie*.

Lässt man die *halbe Grundlinie*, etwa 1.25 Zoll, als *Masseinheit* gelten, so kann der Convergenzwerth auch durch den reciproken Werth des *Objectabstandes* ausgedrückt werden. Unter *Convergenzbreite* würde man dann, übereinstimmend mit dem Begriffe der Accommodationsbreite, den Unterschied zwischen dem Sinus des *minimalen* und *maximalen* Convergenzwinkels oder die Differenz der reciproken Werthe der *kleinsten* und *grössten* Entfernung, für welche *binoculare* Fixation möglich ist, zu verstehen haben. Insoferne es sich in der Wirklichkeit immer nur um *positive* Objectsdistanzen handelt und *Divergenzen* der Gesichtslinien nur durch grosse Uebung erlernt, oder durch Prismen erzwungen werden können: so darf man die *unendliche Entfernung* als die *äusserste* Grenze der binocularen Fixationsweite und den *Parallelismus* der Gesichtslinien oder vielmehr den Sinus des halben Convergenzwinkels 0 als den *minimalen* Convergenzwerth betrachten. Der *relative Convergenzwerth* für eine *bestimmte* Entfernung wäre dann folgerecht durch den reciproken Werth der *letzteren* zu bezeichnen, fiele also mit dem betreffenden *absoluten* Convergenzwerthe zusammen. Im Einklange damit stellt sich die *Convergenzquote*, welche für eine *bestimmte* Distanz erforderlich ist, ähnlich dem für die Accommodationsquoten gefundenen Ausdrucke (S. 766), als ein Bruch dar, dessen *Zähler* der Nenner der Convergenzbreite und dessen *Nenner* die Entfernung des jeweiligen Fixationspunktes ist. Wäre z. B. γ der *grösste* aufbringbare halbe Convergenzwinkel, so wäre $sin.\ \gamma = \frac{gr}{gc} = \frac{1}{gc}$ zugleich der Ausdruck für die *ganze Convergenzbreite*. Die *Convergenzquoten*, welche zur *binocularen* Fixation der Punkte c, b, a, ∞ und s erforderlich sind, würden durch die Ausdrücke $\frac{cg}{cg}, \frac{cg}{bg}, \frac{cg}{ag}, \frac{cg}{\infty}, \frac{cg}{-gs}$ darzustellen sein. Man sieht, dass die Convergenzquote für den *minimalen* Abstand c der Einheit gleicht, für den *Parallelismus* der Gesichtslinie 0 und für *Divergenzstellungen negativ*, also kleiner als 0 wird; ferner dass die Convergenzquote für eine bestimmte Entfernung um so *kleiner* wird, je *grösser* diese und je *kleiner cg* oder der *minimale* binoculäre Fixirpunktabstand ist.

Es sei b ein Punkt in der Medianlinie, welcher mit den *entsprechenden* Quoten der Accommodations- und Convergenzbreite fixirt wird. Durch Vorsetzung *convexer* oder *concaver Gläser* vor beide Augen werden die virtuellen Bilder des fixirten Punktes b nach a_1 a_1 oder beziehungsweise nach c_1 c_1 versetzt und, da sie in die Gesichtslinie hineinfallen, in dem Punkte a oder beziehungsweise c *einfach* gesehen werden. Es erscheint unter solchen Verhältnissen die *Convergenz* für den Abstand b mit der *Einstellung* des dioptrischen Apparates für die Entfernung a oder c verknüpft. Wären nun a und c die *äussersten* Grenzen, innerhalb welchen die *accommodative* Einstellung bei dem halben Convergenzwinkel β schwanken kann, so wäre die Differenz der reciproken Werthe der Distanz a und c die *relative Accommodationsbreite* bezüglich des Punktes b. Denkt man sich statt der sphärischen Gläser *Prismen* vor beide Augen gesetzt, welche die vom Punkte b kommenden Strahlen so brechen, als kämen sie von a oder c, oder vielmehr von b_2 b_2 oder b_1 b_1, und wären die entsprechenden Convergenzwerthe die *äussersten*, welche bei Festhaltung der Accommodation für die Entfernung b noch aufgebracht werden können, so wäre die Differenz der Sinusse von α und γ oder, falls die halbe Grundlinie als Masseinheit gilt, der Unterschied der reciproken Werthe der Entfernungen c und a die *relative Convergenzbreite*, welche der accomodativen Einstellung des Auges für den Punkt b entspricht.

Nosologie. Einem allseitigen Uebereinkommen gemäss werden Augen, deren natürliche hintere Brennweite dem Abstande der vorderen Stabschichtfläche von dem Centrum des dioptrischen Apparates gleicht, *emmetropische* genannt, ihr Refractionszustand der *Null* gleichgesetzt und damit der Begriff der *Normalität* verbunden. In der *Wirklichkeit* gibt es allerdings nur *sehr wenige* Augen, welche jene Bedingung *strenge* erfüllen, doch ist der *Unterschied* in der grössten Mehrzahl der Fälle ein *unerheblicher*, es werden homocentrische parallele Strahlenbündel bei völliger Ruhe des Accommodationsmuskels so nahe *vor* oder *hinter* der Grundfläche der lichtempfindenden Elemente zur Vereinigung gebracht, dass die Schärfe der wahrgenommenen Bilder wegen der Kleinheit der Zerstreuungskreise

nicht merkbar leidet. Man rechnet derlei Augen folgerecht mit unter die *emmetropischen* und stellt sie den *ametropischen* gegenüber, bei welchen die hintere Brennweite und der Abstand des lichtempfindenden Netzhautstratums so *bedeutend* von einander abweichen, dass *entfernte* Objecte bei völliger Accommodationsruhe nur in *undeutlichen Zerstreuungsbildern* gesehen werden können.

1. In vielen Fällen ist die hintere Brennweite des dioptrischen Apparates relativ *zu kurz*, indem die Augenaxe *zu lang* ist, oder einzelne Trennungsflächen *zu stark gekrümmt* sind, oder indem *beide* diese Momente zusammenwirken. Es sehen solche Augen demnach *ferne* Objecte in verhältnissmässig *grossen* Zerstreuungskreisen; die Gegenstände müssen, um in *scharfen* Bildern wahrgenommen zu werden, *nahe* an das Auge heranrücken. Der *Fernpunkt* liegt also *dem Auge nahe*, die *deutliche Sehweite* erscheint *verkürzt und hereingerückt*, das Auge sieht *nur in kurzen* Distanzen scharf und deutlich, es ist *kurzsichtig*, *myopisch*. Der *Nahepunktabstand* hängt dann von der Lage des Fernpunktes und hauptsächlich von der *Grösse des Accommodationsvermögens* ab. Ist diese die *normale* geblieben oder doch *nicht sehr beschränkt* worden, so ist der Nahepunktabstand nothwendig ein *kürzerer* als in der Norm.

2. In anderen, mindestens eben so häufigen Fällen ist die Brennweite des dioptrischen Apparates bei völliger *Entspannung* des Accommodationsmuskels *grösser*, als der Abstand der Stabschichte der Netzhaut, sei es wegen *Convexitätsverminderung* oder gänzlichem *Ausfalle* einzelner Trennungsflächen, sei es wegen normwidriger *Kürze der optischen Axe*, oder aus *beiden* Ursachen zugleich. Es sehen solche Augen bei völliger *Entspannung* des Accommodationsapparates *ferne und nahe* Objecte in *Zerstreuungskreisen*; es müssen die Lichtstrahlen *convergent* auf die Cornea auffallen, um auf der Stabschichte zu *scharfen* Bildern vereinigt zu werden; der dioptrische Apparat ist blos für *virtuelle* Bilder eingestellt, welche *über der Netzhaut drüben*, d. i. *hinter* der Netzhaut liegen, das Auge ist *übersichtig*, *hyperpresbyopisch*, *hypermetropisch*, *hyperopisch*.

Ist die hintere Brennweite des dioptrischen Apparates nur *wenig länger*, als der Abstand der Netzhaut, und ist das *Accommodationsvermögen* von *normaler* Grösse, so wird jene Differenz nicht nur leicht *ausgeglichen*, sondern die Brennweite auch um ein Gewisses *unter* das Mass des Netzhautabstandes verkürzt werden können, das Auge besitzt die Fähigkeit, sich für *parallele* und selbst für *divergente* Strahlen, also für Objecte von *positiver* und sogar *kurzer* Distanz zu accommodiren, der *Fernpunkt* liegt *hinter*, der *Nahepunkt vor* der Netzhaut auf der verlängerten optischen Axe, die deutliche Sehweite ist eine *discontinuirliche*. Der *Nahepunktabstand* ist im Vergleiche zur Norm *vergrössert*, da ein gewisser Quotient der aufwendbaren accommodativen Kraft schon aufgeht, um das Auge für *parallele* Strahlen einzurichten *(facultative Uebersichtigkeit)*.

Ist die hintere Brennweite des dioptrischen Apparates *bedeutend grösser* als der Abstand der Netzhaut, so reicht oft schon das *Maximum* der aufwendbaren Accommodationskraft *nicht* mehr zu, um das Auge für *parallele* Strahlen, also für *positive* grosse Entfernungen einzustellen, es liegt der Fernpunkt *und* der Nahepunkt *hinter* der Netzhaut, die deutliche Sehweite ist ihrer *ganzen* Länge nach *negativ*, das Auge ist *absolut übersichtig*.

Es lassen sich diese Verhältnisse vielleicht besser auf einem anderen Wege klar und übersichtlich machen. Es sei (Fig. 99) ein *schematisirtes emmetropisches*

Fig. 99.

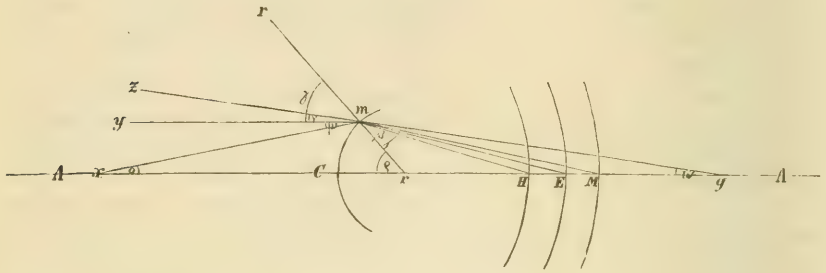

Auge mit der Axenlänge *CE*. Sein Refractionszustand sei 0, indem der Einfallswinkel γ des der Axe *A A* parallelen Strahles *ym* eines homocentrischen Lichtbündels gleich Null, also *sin.* $\gamma = 0$ angenommen wird. Betrachtet man nun das allgemeine Brechungsgesetz: *sin.* $\alpha = n \,.\, sin.\, \beta$ (S. 764), so findet man, dass der Refractionszustand $N = n \,.\, sin.\, \beta$ von *zwei* Factoren, *n* und *sin.* β bestimmt wird, von welchen jeder unabhängig vom anderen innerhalb weiter Grenzen schwanken kann. Denkt man sich nun das *n* der Grundgleichung *constant*, so wird natürlich jede, auch die geringste *Verlängerung* von *CE* eine Vergrösserung des *sin.* β mit sich bringen und demnach ein proportionirtes Wachsthum des *sin.* α erfordern, es wird der Refractionszustand des Auges im Ganzen steigen, es werden nicht mehr parallele Strahlen *ym* mit dem *sin.* $\gamma = 0$, sondern *divergente* Strahlen *xm* mit dem *sin* $(\gamma + \mu)$ auf der Netzhaut zur Vereinigung kommen: das Auge ist *myopisch* geworden und sein Refractionszustand findet seinen Ausdruck in dem Sinus des *positiven Differenzwinkels* $\mu = o$.

Würde hingegen die Bulbusaxe auf *CH verkürzt*, so wäre damit der *sin.* β der Grundgleichung um ein Entsprechendes *verkleinert;* es kämen nicht mehr parallele Strahlen *ym* mit dem Einfallswinkel γ, sondern *convergente* Strahlen mit einem *kleineren* Einfallswinkel $\gamma - \nu$ auf der Netzhaut zur Vereinigung, der Refractionszustand des Auges $N = n \,.\, sin.\, \beta$ erschiene *vermindert*, also kleiner als 0, nämlich gleich dem Sinus des Einfallswinkels $(\gamma - \nu)$ und da *sin.* $\gamma = 0$, so wäre der Sinus des Differenzwinkels $-\nu$ der Ausdruck für den vorhandenen *Grad* der Hypermetropie.

Sowie *sin.* β kann auch das *n* der Grundgleichung sich verändern, sei es dass die Krümmung einer oder mehrerer Trennungsflächen von der Norm abweicht, oder dass die gegenseitigen Abstände wechseln, oder dass das Brechungsverhältniss einzelner Binnenmedien ein anderes wird. *Steigt* der Werth *n*, so resultirt offenbar eine *Vergrösserung, fällt* er hingegen, eine *Verminderung* des Refractionszustandes $N = n \,.\, sin.\, \beta$, mit anderen Worten, es kommen nicht mehr parallele Strahlen mit dem *sin.* $\gamma = 0$, sondern *divergente* Strahlen *xm* mit dem Einfallswinkel $(\gamma + \mu)$ oder *convergente* Strahlen *zm* mit dem Einfallswinkel $(\gamma - \nu)$ zur Vereinigung. Das *emmetropische* Auge ist *kurzsichtig* oder beziehungsweise *hypermetropisch* geworden und der *Grad* der Ametropie findet seine Bezeichnung in dem Sinus des Differenzwinkels, ist also *sin.* μ oder beziehungsweise $-$ *sin.* ν.

Nähme in einem *hypermetropischen* Auge mit der Bulbusaxe *CH* das *n* der Grundgleichung um ein Gewisses *zu*, während sin. β *constant* bleibt, oder träte der *umgekehrte* Fall ein, oder *stiegen beide* Factoren an Werth, so würde offenbar entsprechend dem Wachsthume des Refractionszustandes $N = n. \, sin.\, \beta$ der Einfallswinkel $(\gamma - \nu)$ steigen müssen, auf dass der Grundgleichung Genüge geschehe. Es kämen also Strahlen auf der Netzhaut zur Vereinigung, deren Einfallswinkel sich dem angenommenen Normale $\gamma = 0$ nähert, den Werth derselben erreicht oder gar übersteigt. Der Refractionszustand käme der 0 *näher* oder *gleich*, oder würde gar *positiv*, das hypermetropische Auge würde *minder hypermetropisch, emmetropisch* oder gar *kurzsichtig*.

Stiegen in einem *myopischen* Auge mit der Bulbusaxe *CM* der *sin.* β oder *n*, oder *beide* Factoren zugleich, so müsste nothwendig auch der Differenzwinkel μ *wachsen*; während das *Sinken* eines oder beider Factoren eine *Verkleinerung* von μ mit sich brächte. Im ersteren Falle ergäbe sich eine *Vergrösserung* des Refractionszustandes *N*, also auch des vorhandenen Kurzsichtigkeitsgrades; im zweiten Falle wäre eine *Verminderung* der Myopie und nach Umständen ein Uebergang derselben in *Emmetropie* oder *Hypermetropie* das Resultat.

Es kann in einem Auge aber auch der *eine* Factor *steigen*, während der *andere fällt*. Es hängt dann selbstverständlich von dem gegenseitigen Verhältnisse ab, in welchem *n* und *sin.* β sich ändern, ob der Refractionszustand der *frühere* bleibt, *grösser* oder *kleiner* wird.

Die Emmetropie, Myopie und Hypermetropie können *nicht wohl als essentiel verschiedene Zustände des Auges* gelten, da sie in einem und demselben Falle unmittelbar in einander übergehen. Es müssen vielmehr die höchst mannigfaltigen, in der Praxis vorkommenden Refractionszustände als *Glieder einer einzigen unendlich langen Reihe* betrachtet werden, welche mit der positiven Einheit beginnt, durch Null hindurchgeht und allmälig zur negativen Einheit herabsteigt.

Lässt man die einzelnen Glieder je um eine *bestimmte Differenz* fallen, so erhält man eine *logarithmische* Reihe, deren Anwendung die Lösung gewisser in der Praxis wichtiger Probleme, insbesondere die dem jeweiligen Bedarfe angepasste Correction, ausnehmend erleichtert. Wird nämlich bei einem dioptrischen Systeme der *gegenseitige Abstand* der einzelnen Trennungsflächen *vernachlässigt*, so *summiren* sich die Brechwerthe derselben. Ein mit einem positiven oder negativen Glase bewaffnetes Auge hat also gleichsam einen Refractionszustand $N \pm F$ und ein mit *zwei* Gläsern bewaffnetes Auge einen Refractionszustand $N \pm F \pm P$, wo *F* und *P* die Brechwerthe oder die reciproken Werthe der Brennweite der gebrauchten Brillen bezeichnen. Es wird demgemäss jeder von der Null abweichende positive oder negative Refractionszustand des Auges durch Beifügung eines sphärischen Glases, dessen Brechwerth *F* dem gegebenen Refractionszustande dem Werthe nach *gleichkömmt*, aber das *entgegengesetzte* Zeichen $\pm$ trägt. *auf Emmetropie* oder *Null corrigirt.*

Es ist in letzterer Zeit wirklich von mehreren Seiten der Vorschlag gemacht worden, eine solche logarithmische Reihe mit *bestimmtem Intervalle* zum allgemeinen Gebrauche bei der Bezeichnung der verschiedenen *Grade der Ametropie* durch Uebereinkommen festzustellen und eine ihr genau entsprechende Scala für die Brechwerthe der *corrigirenden Brillen* zu construiren, eine Scala also, in welcher die Brechwerthe sämmtlicher Nummern *Vielfache einer bestimmten Grundgrösse m* sind und der reciproke Werth von *m* das *Intervall* je zweier auf einander folgender Nummern darstellt. Nähme man $m = 100$, so erschiene die Reihe

$$\frac{100,\ 99,\ 98,\ \ldots\ 50,\ \ldots\ 3,\ 2,\ 1,\ 0,\ -1,\ -2,\ -3,\ \ldots\ -50,\ \ldots\ -98,\ -99,\ -100}{100}$$

Es unterscheidet sich eine solche Scala in sehr günstiger Weise von jener, welche zur Bezeichnung der Brillenbrechwerthe und folglich auch der Refractionszustände *bisher üblich* war. Es sind bei dieser nämlich die Intervalle überaus ungleich, bei den schwächeren Gläsern sehr klein, bei den starken unverhältnissmässig gross. So ist das Intervall für Brillenbrennweiten von 40″ und 36″ gleich 1 : 360, für 22″ und 20″ gleich 1 : 220, für 13″ und 12″ gleich 1 : 156, für 6″ und 5″ gleich 1 : 30 u. s. w.

Leider ist es sehr schwer, sich über jene *Grundgrösse m* zu verständigen. Man hat nacheinander 24 (*Donders*), 60 und 120 (*Burow*), 48 und beziehungsweise 96 (*Zehender*), endlich auch 216 (*Giraud-Teulon*) vorgeschlagen. Allein die Annahme des letzten Werthes würde 432 Brillen-Nummern, nämlich 216 für Convex- und eben so viele für Concavgläser erheischen. Wird aber *m kleiner* gewählt z. B. 96, so fällt eine Reihe schwacher Gläser aus, welche sich in der Praxis durchaus nicht entbehren lassen, namentlich wenn es sich um die Correction von geringen Graden der *Hypermetropie* handelt. Die Brennweiten wären dann nämlich 96, 48, 32, 24, $19^1/_5$, 16, $13^5/_7$ u. s. w. Es kommen aber alle Tage Fälle von Hypermetropie vor, wo Brennweiten von 36, 30, 28, 26, 22 Zoll, und Kurzsichtigkeiten, wo 22, 20, 18, 17, 15 Zoll u. s. w. dem Bedarfe entsprechen und durch Gläser der

vorerwähnten Reihe nicht genügend ersetzt werden können. Der Vortheil, welchen eine grössere Auswahl in den *starken* Nummern bietet, ist anderseits ein sehr geringer, da eben *hohe* Grade von Myopie und Hypermetropie *selten völlig* corrigirt werden können. Es gehen dieselben nämlich häufig mit einer beträchtlichen *Abnahme der Sehschärfe* einher. Dann fällt bei *scharfen* Gläsern der unvermeidliche, relativ bedeutende *Abstand der Brille* vom optischen Centrum des Auges sehr schwer in's Gewicht (S. 762) und macht gemeiniglich eine blos *theilweise* Neutralisation des Refractionsfehlers *erspriesslicher*. Wo man aber von diesem letzteren Factor *absehen* darf, namentlich bei *starken Convexgläsern*, welche eine *Vergrösserung* des Netzhautbildes durch ihren Abstand vom Auge ergeben: da lassen sich kleine Unterschiede in den Brechwerthen der Brille sehr leicht durch ganz geringe Veränderungen des *Brillenabstandes* ersetzen. Dazu kömmt, dass die *in der Praxis* verwendbaren Untersuchungsmethoden nicht hinlänglich genau sind, um ganz kleine Differenzen im Refractionszustande des Auges sicher zu ermitteln und dies wäre nothwendig, damit eine solche logarithmische Reihe ihrer *ganzen* Ausdehnung nach praktisch verwerthet werden könne. Abgesehen von den Schwierigkeiten der Messung kleiner Bruchtheile eines Zolles stellen sich der Gewinnung so genauer Resultate nämlich der Einfluss wechselnder *Beleuchtungsgrade* und wechselnder *Pupillenweite*, die durch Uebung sehr steigerbare Fähigkeit, in *Zerstreuungskreisen* zu lesen u. s. w. hinderlich in den Weg. Es ist aber auch die *Schleifung* von Gläsern, deren Brechwerthe durch sehr complicirte Brüche ausgedrückt werden, sehr schwierig und solcher Gläser finden sich in jeder logarithmischen Reihe sehr viele.

Durch Zurückführung der Werthe auf *metrisches Mass* (*Javal*, *Nagel*) wird allerdings die internationale Verständigung sehr erleichtert und es sind die Zeiten nicht fern, wo man als *Masseinheit* nicht mehr das in verschiedenen Ländern sehr wechselnde Zollmass, sondern den *Centimeter* benützen wird. Bei der Berechnung einer logarithmischen Reihe machen sich aber selbstverständlich *dieselben* Unzukömmlichkeiten geltend, wie bei Zugrundelegung des Zollmasses.

Im Grossen und Ganzen wird man am besten allen Anforderungen entsprechen, wenn man bei der Construction einer Brillenscala, wie dies bisher üblich war, blos die Intervalle der *schwächeren* Nummern *sehr klein* wählt, dieselben aber allmälig *steigen* lässt, je schärfer die Gläser werden. In der That genügt in der Praxis ganz vollkommen eine Reihe von Brillen, deren Brennweiten sowohl für positive als negative Gläser von 48″ bis 32″ um je 4″, von 32″ bis 20″ um je 2″, von 20″ bis 10″ um je 1″, von 10″ bis 4″ um je ½″ und von da ab um je ¼ Zoll fallen.

Man kömmt übrigens öfters in die Lage, Gläser von einem *bestimmten Brechwerthe*, welcher in der Brillenscala der Optiker nicht enthalten ist, *schleifen zu lassen*, oder diesen Brechwerth mit *Prismen zu combiniren*, oder aber denselben auf *einer einzigen Fläche* des Glases zu concentriren, um der *anderen* Fläche ein *gefärbtes Planglas* anfügen, oder behufs der Correction astigmatischer Differenzen eine *cylindrische Krümmung* geben zu können. Ist p die *gewünschte* Brennweite, also $\frac{1}{p}$ der *Brechwerth*, $n = 1{\cdot}5$ der *Brechungsexponent* des verwendeten Glases, sind weiter f und g die *gesuchten Radien* der Krümmungsflächen einer *biconvexen* oder *biconcaven* Linse, so ergäbe sich die Formel:

$\pm \frac{1}{p} = (n-1)\left(\pm\frac{1}{f} \pm \frac{1}{g}\right)$; und wenn $f = g$, so ist $\pm \frac{1}{p} = \pm \frac{0{\cdot}5}{f} \pm \frac{0{\cdot}5}{g} = \frac{1}{f} = \frac{1}{g}$;

d. i. in der *biconvexen* oder *biconcaven* Linse *gibt die gewünschte Brennweite den Krümmungsradius der beiden Oberflächen*. Wäre der gewünschte Brechwerth auf *einer einzigen* Fläche des Glases zu erzielen, so würde die Formel lauten

$$\pm \frac{1}{p} = \pm \frac{0{\cdot}5}{f} = \pm \frac{1}{2f} \text{ und } p = 2f.$$

d. i. die *geforderte Brennweite gibt den Durchmesser der Krümmung*.

Wäre z. B. eine *biconcave* Linse von 10″ Brennweite auf ein Prisma zu schleifen, so müsste *beiden* Flächen des letzteren eine Concavität von 10″ *Radius* gegeben werden. Sollte aber eine *sphärische* Concavität von 10″ Brennweite der einen Fläche und eine *cylindrische* Concavität von 10″ Brennweite der *anderen* Fläche gegeben werden, so müsste der *Krümmungsdurchmesser beider* Flächen 10″, der *Radius* also 5″ sein.

Der Refractionszustand vermag übrigens in *demselben Individuum* innerhalb *kurzer* Zeit zu *wechseln*. Abgesehen von der möglichen Verlängerung der Augenaxe durch Entwickelung eines Staphyloma posticum kömmt nämlich in Betracht, dass die Linse keineswegs ein *absolut elastisches* Gebilde ist, welches allsogleich in seine frühere Form zurückspringt, wenn der Ciliarmuskel völlig entspannt wird. Durch länger dauernde stärkere Accommodationsanstrengungen wird der Refractionszustand öfters für Stunden und wohl auch für Tage bedeutend erhöht, indem die Linse sich nur *allmälig* wieder abflacht. Umgekehrt findet man in Augen, welche für gewöhnlich zu starken und dauernden Accommodationsanstrengungen verhalten werden, nach einer mehrere Tage oder gar Wochen dauernden *Accommodationsruhe* sehr häufig eine merkliche *Verminderung* des früheren Refractionszustandes. *Dasselbe* leistet auch, und sogar im verstärkten Grade, die *Lähmung des Ciliarmuskels*, sie sei die Folge krankhafter Processe oder der localen Einwirkung kräftiger *Mydriatica*. Man ist hierauf schon seit Langem aufmerksam geworden und dringt daher mehrseitig auf die strenge *Unterscheidung des natürlichen* und des *wirklichen äussersten Fernpunktabstandes*.

Es ist klar, dass diese Differenz nicht leicht bei *höhergradig myopischen* Individuen hervortreten könne, welche ihre Accommodationsbreite wenig oder gar nicht benützen, sondern die Objecte ihrer gewöhnlichen Beschäftigung in den Fernpunktabstand zu stellen pflegen. Dagegen ist aber die Differenz oft eine sehr grosse bei *Hypermetropen*, welche nicht nur zum Nahesehen, sondern auch zum Fernesehen eine grössere Accommodationsquote aufwenden, den Ciliarmuskel also während dem Wachsein *ununterbrochen* in einer *starken* Spannung erhalten müssen. Es werden solche Individuen nachgewiesener Massen (*Dobrowolsky*) nicht selten sogar *scheinbar kurzsichtig*. Längere Accommodationsruhe so wie krankhafte oder künstliche Lähmung des Ciliarmuskels machen dann den Refractionszustand wieder um ein Gewisses sinken, das Auge kann neuerdings hypermetropisch werden.

Es unterliegt keinem Zweifel, dass *dieselben* Momente unter geeigneten Verhältnissen auch eine *bleibende* Erhöhung des Refractionszustandes begründen können und insoferne bei der *Erwerbung der Kurzsichtigkeit* eine nicht ganz unwichtige Rolle spielen. Es wachsen die Linse und der Muskel nämlich bei *fortgesetzten* Accommodationsanstrengungen am Ende in die ihnen aufgezwungene Form hinein.

In der That sind *Convexitätsvermehrungen der Linse* als Grund *bleibender* myopischer Einstellungen schon vor Jahren mit Sicherheit erwiesen worden *(Cramer)*. In neuerer Zeit hat man gefunden, dass auch der *Ciliarmuskel*, welcher unter normalen Verhältnissen im senkrechten Durchschnitte ungefähr einem *rechtwinkligen* Dreiecke gleicht (Fig. 2, *o*, *l*, S. 54), im *hypermetropischen* und im *höhergradig myopischen* Auge seine Gestalt und seinen Bau beträchtlich ändere. Es ist nämlich im *übersichtigen* Auge jener Theil der *Kreisfasern*, welcher die innere vordere Fläche des Muskelbauches bildet, ganz enorm *verstärkt*, die *Längsfaserportion* aber merklich *verschmächtigt*. Die Hauptmasse des Muskels erscheint demnach nach vorne und innen gerückt und die kurze Kathete des Dreieckes in einem stark convexen Bogen gegen den Linsenäquator hin vorgebaucht, während der hintere Theil des Muskels sich viel dünner zeigt. Im *höhergradig myopischen* Auge dagegen *fehlen* die *circulären* Fasern an der inneren vorderen Fläche des Muskelbauches bis auf wenige Reste; die *meridional* streichenden Bündel jedoch haben an Zahl und Mächtigkeit *gewonnen*. Die innere vordere Fläche des Muskels erscheint darum

sehr schräg nach hinten geneigt, der innere hintere Winkel des Bauches ist sehr weit zurückgerückt und stumpf, so dass die grösste Dicke des Muskels sehr weit nach hinten fällt. Es ist klar, dass diese Veränderungen nicht ohne Einfluss auf die *accommodativen Wirkungen* bleiben können. Schon bei oberflächlicher Betrachtung ergibt sich nämlich, dass die *Resultirende* des Muskelzuges in hypermetropischen Augen fast *senkrecht* auf der optischen Axe steht, sonach eine die *Entspannung der Zonula* sehr begünstigende Richtung hat; in hochgradig *kurzsichtigen* Augen jedoch mehr von vorne nach hinten der inneren Scleralfläche entlang streicht *(Iwanoff)*.

3. Nicht selten besteht wegen *ungewöhnlich stark asymmetrischem* Baue der Haupttrennungsflächen ein relativ *grosser Unterschied zwischen den Brechzuständen verschiedener Meridianebenen* des dioptrischen Apparates. Wenn dann die in *einem* Hauptschnitte gebrochenen Strahlen auch *scharfe* Bilder *in der Stabschichte* der Netzhaut entwerfen, so kommen die in den *anderen* Meridianebenen streichenden Strahlen so weit *vor* oder *hinter* dem lichtempfindenden Stratum zur Vereinigung, dass sie dieses unter der Gestalt *ausgedehnter* und *verzogener Zerstreuungsfiguren* treffen und sonach den *Totaleindruck* in hohem Grade verundeutlichen. Falls aber auch die *mittlere* Brenn- oder Vereinigungsweite *in* die Stabschichte fiele, ist doch die Concentration der Strahlen daselbst eine *viel zu geringe*, der kreisförmige Durchschnitt der einzelnen homocentrischen Strahlenbündel ein viel zu umfangsreicher, als dass eine *genügende Schärfe* des Netzhautbildes erzielt werden könnte. Solche Augen *ermangeln* also einer *deutlichen Sehweite*, sie nehmen Objecte *beliebiger* Distanz blos in Zerstreuungsfiguren wahr, sie sehen in *gewisse* Distanzen wohl *besser*, als in andere, in *keiner* aber *scharf*. Man nennt solche Augen *astigmatisch* und zwar bezeichnet man den Zustand als *abnormen regelmässigen Astigmatismus* oder als *Astigmatismus schlechtweg*. Er ist von dem *normalen* Astigmatismus, welcher fast jedem Auge anhängt, nur dem *Grade* nach verschieden.

Denkt man sich ein regulär astigmatisches Auge abgeblendet durch ein Diaphragma mit zwei sehr feinen unter *rechtem* Winkel gekreuzten Spalten, welche je genau zusammenfallen mit dem Meridiane der grössten und kleinsten Krümmung, so erscheint das astigmatische Auge *zerlegt* in zwei *sphärische*, je bis auf eine Spalte gedeckte *schematisirte* Augen (Fig. 97, S. 764). Die *Bulbuslänge*, also auch *sin.* β der Grundgleichung *sin.* $\alpha = n.\ sin.\ \beta$, ist *Beiden gemeinschaftlich*, das n aber ein verschiedenes, und daher auch der *sin.* α, welcher zur Vereinigung der Strahlen auf der Netzhaut erforderlich ist, ein anderer. Der Sinus des *Differenzwinkels*, oder der reciproke Werth der positiven oder negativen *Distanz*, aus welcher die Strahlen divergiren müssen, um auf der Netzhaut zur Vereinigung zu kommen, gibt nun den *Refractionszustand* des einen und des anderen schematisirten Auges, also auch den *Brechzustand der beiden Hauptmeridiane* des astigmatischen Auges. Der *Unterschied beider* ist das, was man *astigmatische Differenz* nennt. Der Refractionszustand jedes *anderen zwischengelegenen* Meridianes ist gleich dem des Meridianes der *kleinsten* Krümmung *mehr* dem Producte aus der astigmatischen Differenz und aus dem Sinus des Winkels, welchen der betreffende Meridian mit dem Meridiane der kleinsten Krümmung einschliesst. Es ist dieses Product eben im Meridian der kleinsten Krümmung 0, in jenem der grössten Krümmung gleich der *ganzen* astigmatischen Differenz.

Nicht selten stösst man in der Praxis auf hohe Grade des *unregelmässigen Astigmatismus*, bei welchem der Refractionszustand nicht nur der einzelnen Meridiane, sondern *verschiedener Theile eines und desselben Meridianes* ein anderer ist und in ganz *gesetzloser* Weise steigt und fällt. Es hat dieser Refractionsfehler seine Quelle bald in der *Hornhaut*, bald in der *Linse*, bald in *beiden* Organen zugleich *(Knapp, Donders)*.

In Bezug auf die *Cornea* kommen hauptsächlich in Betracht: Trübungen und oberflächliche Rauhigkeiten; umschriebene Facettirungen als Folge vorausge-

gangener Geschwüre; die Keratectasie mit dem Keratoconus; Verkrümmungen sonst unveränderter Hornhauttheile, wie sich selbe neben durchgreifenden umfangreichen *schrumpfenden* Hornhautnarben, neben partiellen narbigen Cornealstaphylomen und neben partiellen Narbenectasien, so wie nach der Lappenextraction in Folge unrichtiger Anheilung des Lappens oder nachträglicher Dehnung der Narbe finden. Der *Krystall* wird Veranlassung des abnormen unregelmässigen Astigmatismus wegen Volumsverminderung bei partiellen regressiven Staaren; wegen Decentralisation *(Dufour)*, Ectopie und spontaner Luxation und bisweilen vielleicht auch wegen nicht ganz gleichmässiger Dichtigkeit seines Gefüges, zumal bei beginnender Cataracta *(Knapp)*.

Das Ergebniss dieser Abweichungen ist öfters eine *vollständige Verwirrung der Netzhauteindrücke*, so dass selbst *grössere* Objecte nur in sehr undeutlichen verzogenen Schattenumrissen wahrgenommen werden und man leicht an eine *Amblyopie* denken könnte, wenn nicht das Farbenunterscheidungsvermögen vollständig erhalten wäre. Es findet sich dieser Zustand besonders bei ausgebreiteten Trübungen und beträchtlicher Rauhigkeit der Hornhautmitte, bei starken Verkrümmungen durchsichtiger Cornealtheile wegen schrumpfenden oder ectatischen Narben und zumal beim Keratoconus.

In anderen Fällen äussert sich der abnorme Astigmatismus durch sehr starke *Verzerrung* der Netzhautbilder, und zwar *wechselt* die Gestalt derselben je nach der Stellung der Objecte zum Auge, je nachdem also die bezüglichen Axenstrahlen durch diesen oder jenen Theil des dioptrischen Apparates gehen. Gewöhnlich sind dabei *nicht alle* Bildstellen *gleich undeutlich*, indem die Focalflächen der einzelnen Aichungen des dioptrischen Apparates mit der Netzhaut sehr verschiedene Winkel einschliessen. Unter Umständen *trennen sich* in der Wahrnehmung wohl gar die Zerstreuungsfiguren, welche die Netzhaut treffen, in *gesonderte* Bilder, es macht sich *monoculäre Diplopie, Triplopie (Dufour)* oder *Polyopie* geltend (S. 759), und zwar stehen die einzelnen Bilder *gekreuzt* oder *nicht*, je nachdem der Refractionswerth der bezüglichen Stellen erhöht oder vermindert ist *(Knapp)*. Meistens machen sich die gleichen Veränderungen auch im *ophthalmoskopischen* Bilde des Augengrundes bemerklich, der Sehnerveneintritt, die Netzhautgefässe erscheinen verzogen, wechseln je nach der Lage des Spiegels ihre Form und zeigen sich wohl auch verdoppelt und vervielfältigt *(Graefe, Knapp)*. Ist die *Hornhaut* die Ursache, so tritt der unregelmässige Astigmatismus auch in den *Reflexbildern* hervor.

Bei *umschriebenen* Facettirungen und Trübungen der Cornea wird endlich auch die *Metamorphopsie* mit ähnlichen Erscheinungen wie bei der exsudativen Neurodictyitis (S. 209) und bei der Netzhautabhebung (S. 222) beobachtet. Gerade Linien, so weit sie in bestimmten Aichungen des Gesichtsfeldes liegen, zeigen sich verkrümmt, Bogenlinien buchtig u. s. w. *(Knapp)*.

4. Ausser den erwähnten *Refractionsanomalien* machen sich im Auge sehr häufig *Beschränkungen der Accommodationsbreite* geltend. Sie kommen eben sowohl bei *normaler* Einstellung des dioptrischen Apparates als in Gesellschaft von *Myopie*, *Hypermetropie* und *Astigmatismus* vor und verändern die *Länge und Lage* der deutlichen Sehweite in gar mannigfaltiger Weise je nach dem *Wesen* des Grundleidens.

Oefters ist dieses ein *mechanisches* Hinderniss der Muskelwirkung oder eine *krankhafte Affection des Accommodationsmuskels und seiner Nerven*, also eine eigentliche *Accommodationsparese*. Die deutliche Sehweite erscheint dann *verkürzt durch Vergrösserung des Nahepunktabstandes;* der Fernpunkt erleidet primär keine Verrückung.

Selten sind wahre *Accommodationskrämpfe* das eigentliche Grundleiden. Der dioptrische Apparat zeigt sich dann während der Dauer des Krampfes für den *Nahepunktabstand* oder für eine *noch kürzere* Distanz eingestellt, es ist der *Fernpunkt fast bis an den Nahepunkt* herangerückt, oder wohl gar *mit diesem über* die frühere Grenze der deutlichen Sehweite *herein* gewichen.

Die *allergewöhnlichste* Quelle von Accommodationsbeschränkungen liegt in den Veränderungen, welche der *Krystall* und der *Adaptionsmuskel* bei fortschreitendem *Lebensalter normalmässig* eingehen. Indem nämlich einerseits die Linse immer *dichter* wird und den accommodativen Gestaltwechseln wachsende *Widerstände* entgegensetzt, andererseits aber im höheren Alter auch die *Kraft* abnimmt, mit welcher der Muskel auf den Krystall wirkt: muss nothwendig das *Maximum* der aufbringbaren Accommodationswirkung *sinken*. Insoferne aber mit zunehmender Dichtigkeit das Gefüge der Linse *homogener* wird und überdies der Krystall sich *verflacht*, erleidet auch die *Brechkraft* der Linse und folgerecht der der Accomodationsruhe entsprechende *Refractionszustand* des ganzen dioptrischen Apparates eine Verminderung, es rückt nicht blos der *Nahepunkt*, sondern auch der *Fernpunkt*, also die *ganze deutliche Sehweite*, vom Auge hinweg.

Es sind diese Alterationen rein *physiologischer* Natur und nothwendige Consequenzen der *Altersinvolution;* sie machen sich daher in *jedem* Auge ohne Ausnahme bald früher bald später in mehr oder weniger bedeutendem Grade geltend.

Doch wird die senile Beschränkung der Accommodation am auffälligsten bei Augen, welche vordem sowohl in grosse Entfernungen, als auch in den kurzen Abstand der gewöhnlichen Beschäftigungen ausreichend deutlich sahen und daher zu den *emmetropischen* gezählt werden, obwohl sie häufig von Jugend auf in mässigem Grade *hypermetropisch* sind. Es bedürfen dieselben jetzt nämlich corrigirender *Brillen*, während *höhergradig* hypermetropische Individuen gewöhnlich schon längst an Gläser gewöhnt sind und eine Verkürzung der Brennweite der bisher verwendeten Convexbrillen dem Zwecke genügt. Dieser Umstand war es denn auch, welcher machte, dass man die senile Abnahme der Accommodationsbreite bei den für *emmetropisch* geltenden Augen als eine besondere Anomalie hervorgehoben und unter einem eigenen Namen, als *Presbyopie* oder *Fernsichtigkeit*, beschreiben zu müssen glaubte. Es kömmt hier aber in Betracht, dass die senile Verdichtung des Krystalles ohne Verminderung des *Refractionszustandes* im ganzen Auge nicht denkbar ist. *Presbyopisch* im engeren Wortsinne, d. i. mit *unendlichem Fernpunktabstande*, können durch die senile Involution in der That nur Augen werden, welche vordem in geringerem Grade *kurzsichtig* waren und auch da ist der Zustand immer nur ein *vorübergehender*. *Emmetropische* Augen werden im Greisenalter nothwendig hypermetropisch und *hypermetropische* Augen steigern den Grad ihres Refractionsfehlers. Allerdings wird aus optischen Gründen die Hypermetropie bei früher wirklich *emmetropischen* Augen nicht immer gleich manifest, es muss anfangs der Accommodationsmuskel durch Atropin gelähmt werden, auf dass die Einstellung für *negative* Entfernungen einigermassen ersichtlich werde. Mit *zunehmender* seniler Involution der Linse jedoch wächst der Refractionsfehler und spricht sich immer entschiedener aus, die frühere scheinbar *reine* Adaptionsbeschränkung hat sich mit *manifester Hypermetropie* gepaart, die Presbyopie ist zur „*Hyperpresbyopie*“ mit verminderter Accommodationsbreite geworden. In Anbetracht dessen scheint es denn auch gerathen, die Presbyopie in der Bedeutung eines *selbständigen* Accommodationsfehlers fallen zu lassen und die Veränderungen, welche die deutliche Sehweite nach Länge und Lage durch die senile Involution erleidet, den über Myopie und Hypermetropie handelnden Abschnitten einzufügen.

5. Nicht selten äussern sich Functionsstörungen im *Accommodationsmuskel* oder in den *Convergenzmuskeln* durch das Unvermögen, *die richtige Einstellung oder Axenconvergenz für kurze Distanzen längere Zeit zu erhalten;* die Muskeln *ermatten leicht*, wenn ein einigermassen bedeutender Kraftaufwand von ihnen gefordert wird; bei fortgesetzter Arbeit stellen sich das Gefühl der Uebermüdung, selbst heftige Schmerzen und Congestionserscheinungen ein, welche die fernere Arbeit bis auf weiteres unmöglich

machen und am Ende eine höchst peinliche *Hyperästhesie der Netzhaut und der Ciliarnerven* im Gefolge haben. Die *Accommodations-* und *Convergenzbreite* sind dabei *nicht nothwendig*, wohl aber *oft vermindert*. Man nennt diesen Zustand von Schwäche der Muskeln *Asthenopie*, *Kopiopie*, *Hebetudo visus* etc.

6. In nächster Beziehung zu den Functionsstörungen der beim gemeinschaftlichen Sehacte betheiligten Muskeln steht die *Mikropsie* und *Megalopsie*, das *Verkleinert-* und *Vergrössertsehen* der Objecte. Das *Urtheil* über die *Grösse* eines in Sicht befindlichen Objectes wird nämlich nicht blos aus der *Grösse des Netzhautbildes* oder des *Sehwinkels*, sondern vorwiegend aus dem *abgeschätzten Distanzwerthe*, mittelbar also aus der Grösse der *Anstrengung* geschöpft, welche der *Accommodationsmuskel* und die *inneren Geraden* zu machen gezwungen sind, um den Gegenstand in scharfen und deutlichen Bildern zur Wahrnehmung zu bringen *(Panum)*. Von *zwei* Objecten erscheint bei *gleichen* Sehwinkeln dasjenige *kleiner*, dessen wirklicher oder virtueller Abstand von den genannten Muskeln eine *grössere* Anstrengung verlangt. *Concavgläser* lassen daher die Objecte *kleiner*, *Convexgläser* hingegen, welche den Accommodationsmuskel zur Abspannung zwingen, *grösser* erscheinen und dieses zwar in einem weit *höheren* Grade, als es die Brechungsverhältnisse dieser Gläser und ihr nothwendiger Abstand vom Auge erklären. Auch trüben *ad- und abducirende Prismen* beim *binocularen* Sehen die Beurtheilung der Grösse *(Graefe)*. Indem nun *pathologische Schwächezustände* des Accommodationsmuskels und der inneren Geraden das *Grössenmass der erforderlichen Anstrengungen steigern*, also stärkere *Nervenimpulse* nothwendig machen, werden sie in ähnlicher Weise zur Quelle von *Mikropsie*, besonders wenn sie sich *rasch ausbilden* und so lange der Kranke nicht durch fortgesetzte Erfahrungen gelernt hat, seine fehlerhaften Urtheile über die Objectgrösse zu corrigiren. In der That findet man die Mikropsie nicht ganz selten bei Schwächezuständen, wie sie in der *Asthenopie* zur Aeusserung kommen. *Vornehmlich* aber kommen sie vor bei den *eigentlichen Paresen des Accommodationsmuskels*, es mögen dieselben nun allein und *für sich* dastehen oder mit *Mydriasis (Graefe)*, oder gar mit *Lähmungszuständen* des ganzen *Nerv. oculomotorius* verknüpft sein. Nicht minder sind *künstliche* Schwächungen des Accommodationsmuskels, wie selbe durch *schwache Atropinwirkungen* begründet werden, häufig mit Mikropsie gepaart und zwar haben unter solchen Verhältnissen zur Bestätigung der oben aufgestellten Theorie eingehende Versuche gelehrt, dass die Mikropsie eben so wie der Einfluss auf die Accommodation *später* eintrete, als die Lähmung des *Sphincters;* dass sie sich nur bei der Betrachtung von Objecten einstelle, welche sich in der Nähe des mit höchster accommodativer Anstrengung zu erreichenden *Nahepunktes* befinden; dass die Verkleinerung weiter mit zunehmendem Accommodationsimpulse *wachse*, umgekehrt aber bei Verminderung des Impulses *abnehme* und daher durch Convexgläser gehoben werde (*Förster*, *Donders*).

Auch bei der *recidivirenden Retinitis centralis* und bei der *circumscripten* Form der *Neurodictyitis exsudativa* findet sich öfters Mikropsie. Dieselbe ist nicht völlig aufgeklärt. Man glaubt sie auf den Ausfall einer gewissen Summe lichtempfindender Elemente zurückführen zu können *(Graefe)*.

7. Endlich kommen wegen ihres natürlichen Zusammenhanges mit Accommodationsfehlern noch die *Mydriasis* und *Myosis* in Betracht. Mit ersterem Namen bezeichnet man eine *Erweiterung*, mit letzterem eine *Ver-*

engerung der Pupille, wenn diese Zustände entweder auf einem *Krampf* oder auf einer *Lähmung* der die Iris bewegenden Muskeln beruhen.

Quellen: *Vorbegriffe: Helmholtz*, A. f. O. I. 2. S. 45, 49, 51, 53, 58, 64—74; Karsten, Encyklopaedie. IX. S. 11, 37, 64, 69, 70, 72, 75, 103, 104, 110, 118—123, 125, 137, 141, 145, 198, 209, 213—218, 222. — *Knapp*, Verhandlungen d. Heidelberger ophth. Versammlung 1859. S. 19; Die Krümmung der Hornhaut etc. Heidelberg 1860. S. 16, 21, 23, 25, 27, 29; A. f. O. VI. 1. S. 1, 8, 13, 14, 17, 21, 23, 25, 34, 37, 40, 44, 51; VII. 2. S. 136; VIII. 2. S. 185, 187, 188, 201, 203, 204, 209, 215, 219, 223, 226, 227. — *Donders*, A. f. O. IV. 1. S. 301, 305; VI. 1. S. 84; VII. 1. S. 176, 182, 184, 188, 192; IX. 1. S. 103; IX. 2. S. 219, 220; Astigmatismus u. cyl. Brillen. Berlin. 1862. S. 10, 16, 27, 30; kl. Monatbl. 1863. S. 496; Vierde Jaarl. Verslag. Utrecht. 1863. S. 99, 105; Die Anomalien der Acc. u. Refr. Wien. 1866. S. 7, 10, 18, 25, 34, 93—107, 154, 156, 381, 383, 393, 418, 447, 457, 482, 485—492; Centralblatt 1866. S. 366; Het tienjarig bestaan etc. Utrecht. 1869. S. 137. — *Middelburg*, Vierde Jaarl. Verslag. Utrecht 1863. S. 148, 156, 164, 171; kl. Montbl. 1864. S. 245; A. f. O. X. 2. S. 83, 88, 94, 105. — *Mandelstamm*, A. f. O. XI. 2. S. 259, 264. — *Schuerman*, kl. Monatbl. 1864. S. 92. — *Rosow*, A. f. O. XI. 2. S. 129, 132. — *W. Krause*, Die Brechungsindices etc. Hannover. 1855. — *Senff*, nach Donders Anomalien etc. S. 34, 155. — *Kaiser*, A. f. O. XI. 3. S. 186. — *Young*, *Airy* nach Donders l. c. S. 10, 34, 385 u. Mackenzie Traité etc.; II. S. 651; Karsten's Encyklopaedie. IX. S. 141. — *H. Meyer*, Zeitschrift f. rat. Med. V. S. 369. — *Fick*, Med. Physik. Braunschweig. 1856. S. 327; A. f. O. II. 2. S. 70. — *Pope*, A. f. O. IX. 1. S. 41, 43. — *Brücke*, Archiv f. Anat. u. Phys. 1844. S. 444. 1845. S. 337. — *Listing*, Handwörterbuch d. Phys. von R. Wagner. IV. S. 451—504; — *Aubert* und *Förster*, A. f. O. III. 2. S. 1, 9, 27, 32, 36, 38. — *Volkmann*, Physiolog. Untersuchungen etc I. Leipzig. 1863. S. 65, 79, 86, 91, 93, 98, 107, 112, 117, 138. — *Hensen*, Virchow's Archiv. 34. Bd. S. 401; 39. Bd. S. 475; kl. Monatbl. 1866. S. 197. — *M. Schultze*, Zur Anat. u. Phys. der Retina. Bonn. 1866. 8. 49—62. — *H. Müller*, Würzb. naturw. Zeitschrift. II. S. 219; A. f. O. III. 1. S. 11—24. — *Welker*, Zeitschrift f. rat. Med. XX. S. 173, 176. — *Bergmann*, ibid. 22. Bd. S. 145; kl. Monatsbl. 1865. S. 189. — *Snellen*, Probebuchstaben etc. Utrecht. 1862. S. 1—6: A. f. O. XV. 2. S. 199, 204. — *Vroesom de Haan*, Derde Jaarlijksch Verslag. Utrecht. 1862. S. 229, 240, 278; kl. Monatbl. 1863. S. 327. — *Vierordt*, A. f. O. IX. 1. S. 161; IX. 3. S. 219. — *Giraud-Teulon*, Congr. intern. d'ophth. Paris. 1863. S. 97, 101. — *Czermak*, A. f. O. VII. 1. S. 147; Sitzgsber. d. Wien. k. Akad. d. Wissensch. XV. S. 425. — *Stellwag*, ibid. XVI. S. 200; Ophth. II. S. 335, 508. — *Graefe*, A. f. O. II. 1. S. 187, 191, 193; II. 2. S. 299, 303, 304, 306; III. 2. S. 363, 434; VII. 2. S. 150, 152, 156—161. — *Cramer*, Het accommodatievermogen. Haarlem. 1853. S. 24, 51, 55, 86, 93, 106, 117, 123, 132, 134. — *Secondi*, Clinica oc. di Genova. Torino. 1865. S. 27. — *Völkers*, *Hensen*, Centralbl. f. med. Wiss. 1866. Nr. 46; Experimentaluntersuchungen etc. Kiel. 1868. S. 15, 24, 38, 46, 48. — *Arlt*, A. f. O. III. 2. S. 111—120. — *Mannhardt*, ibid. IV. 1. S. 269, 280—285. — *Henke*, ibid. VI. 2. S. 53, 69. — *Förster*, kl. Monatbl. 1864. S. 368. — *v. Reeken*, Ontleedkundig Onderzook etc. Utrecht. 1855. S. 7, 46. — *Klebs*, Virchow's Archiv. 21. Bd. S. 175. — *Grünhagen*, ibid. 30. Bd. S. 481. — *Witter*, A. f. O. IX. 1. S. 207. — *Ed. Jaeger*, Einstellungen des dioptr. Apparat. Wien. 1861. S. 9—24, 105, 114, 149, 155, 163, 184, 212—236. — *Leber*, Denkschft. d. Wien. k. Akad. d. Wiss. 24. Bd. S. 312; A. f. O. XI. 1. S. 26. — *O. Becker*, Wien. med. Jahrb. 1863. S. 159, 170, 175; 1864. S. 3, 10, 20—24. — *Trautvetter*, A. f. O. XII. 1. S. 95, 122, 144—149. — *Budge*, Die Bewegnng d. Iris. Braunschweig. 1854. S. 104. — *Budge*, *Waller*, *Kuiper*, nach Donders Anomalien etc. S. 488, 489. — *Ruete*, Lehrb. d. Ophth. I. Braunschweig. 1853. S. 322. — *Panum*, A. f. O. V. 1 S. 1, 35. — *Reuss*, *Woinow*, Ophth. Studien. Wien. 1869. S. 10—15, 37, 51, 55. — *Woinow*, A. f. O. XV. 2, S. 144, 155, 166, 167, 171; kl. Monatbl. 1869. S. 476, 482. — *Dobrowolsky*, A. f. O. XIV. 3. S. 51, 91. — *Arlt*, jun. ibid. XV. 1. S. 302. — *Schirmer*, kl. Monatbl. 1869. S. 405. — *Mauthner*, ibid. S. 481. — *Berlin*, ibid. S. 4. — *Zehender*, ibid. 1868. S. 55. — *Heiberg*, ibid. 1870. S. 80. — *Adamük*, Centralbl. 1870. S. 65. — *Mitchel*, Arch. f. Psychiatrie. I. S. 423. — *Möser*, Perimeter. Breslau, 1869. S. 10. — *Heymann*, *Sussdorf* Sitzungsber. d. Dresden. Gesellschft. f. Natur- u. Heilkde. 1867. S. 42. — *Green*, Transact. americ. ophth. soc. 1869. S. 31. — *Burchardt*, Internationale Sehproben. Kassel. 1870. — *Hering*,

Lehre vom binoc. Sehen. Leipzig. 1868. S. 141. — *Coccius*, Der Mechan. d. Accom. Leipzig. 1868. S. 15, 30, 41, 48. — *Schumann*, Ueber den Mechan. d. Accom. Dresden. 1868; Experimentaluntersuchungen etc. Leipzig. 1869. — *Dufour*, kl. Monatbl. 1870. S. 46.

Nosologie: Knapp, klin. Monatbl. 1864. S. 304, 307, 308, 310—316. — *Donders*, A. f. O. IV. 1. S. 337; VI. 1. S. 62, 84; VI. 2. S, 210; VII. 1. S. 176 bis 202; Anomalien etc. S. 69, 93, 145, 173—181, 187, 463—467, 496, 519. — *Stellwag*, Sitzgsber. der Wiener k. Akad. der Wiss. XVI. 1855. S. 201, 232, 250; Ophth. II. S. 336, 360. — *Förster*, ophth. Beiträge. Berlin 1862. S. 69, 73, 74, 83, 85, 88, 90, 93, 95. — *Graefe*, A. f. O. I. 1. S. 341; VIII. 2. S. 360; IX. 3. S. 109; XII. 2. S. 215. — *Bowman*, kl. Monatbl. 1863. S. 369. — *Nagel*, kl. Monatbl. 1868, S. 65; Congrès ophth. 1868. S. 143. — *Javal*, ibid. S. 142; A. f. O. XII. 2. S. 308. — *Hasner*, Prag. Vierteljahrschrift. 101. Bd. Annal. S. 86. — *Iwanoff*, A. f. O. XV. 3. S. 284, 286, 289. — *Burow*, Ueber die Reihenfolge der Brillenbrennweiten. Berlin. 1864; A. f. O. XII. 2. S. 308; kl. Monatbl. 1866. S. 203; 1868. S. 189. — *Giraud-Teulon*, ibid. 1864. S. 316. — *Zehender*, ibid. 1866. S. 1. — *Dobrowolsky*, ibid. 1868. Beil. S. 3, 9, 39, 87, 141. — *Cramer*, Het accommodatievermogen etc. Haarlem. 1853. S. 146. — *Adamük*, Centralbl. 1870. S. 178.

1. Die Kurzsichtigkeit.

Krankheitsbild. *Charakteristisch ist die Erhöhung des natürlichen Refractionszustandes über den Nullwerth, also die Verkürzung des Fernpunktabstandes und das damit gesetzte Unvermögen des Auges, weiter abstehende Objecte ohne Zuhilfenahme von Zerstreuungsgläsern in deutlichen und scharfen Bildern zur Wahrnehmung zu bringen.*

1. *Der Fernpunktabstand* kann in allen möglichen *positiven* und *endlichen* Werthen schwanken; *in der Praxis* jedoch erscheinen nur Myopien von Belang, bei welchen derselbe *weniger* als 5 Schuh beträgt. Je nach der *Grösse dieses Werthes* unterscheidet man *mehrere Grade* der Kurzsichtigkeit, und zwar kann man Myopien mit einem Fernpunktabstande bis ungefähr 12 Zoll herab zu den *niedergradigen*, mit Fernpunktabständen zwischen 12″ und 6″ zu den *mittleren Graden* und mit Fernpunktabständen unter 6″ zu den *hohen Graden* rechnen. Unter 2 Zoll sinkt jener Werth nur selten, ohne dass *Complicationen* sich überwiegend beim Sehacte geltend machen.

Zur ungefähren Bestimmung des Fernpunktabstandes, wie selbe zu *praktischen* Zwecken in der Regel ausreicht, genügt es, die *weiteste* Distanz mit dem Zollstabe abzumessen, in welcher das betreffende Auge *mittlere* und *kleine* Druckschrift anstandslos zu lesen, oder ähnliche Zeichen zu erkennen vermag. Die *Anzahl* der ermittelten *Zolle* ergiebt die *Grösse des Fernpunktabstandes*. Man hat dabei nur die Vorsicht zu gebrauchen, dass man für jede Distanz jene Schrift wählt, welche aus derselben unter einem Sehwinkel von circa 5 Minuten erscheint (S. 761).

Ist der Sehwinkel nämlich *kleiner*, so kann trotz richtiger Einstellung des dioptrischen Apparates nicht mehr hinlänglich viel Detail der einzelnen Buchstaben erkannt werden. Ist aber der Sehwinkel *grösser*, so verhindern mässige *Zerstreuungskreise* keineswegs das Erkennen der Schrift, besonders wenn das zu untersuchende Individuum im Lesen sehr geübt ist.

Optometer (Ruete, Hasner, Burow, Verschoor) liefern im Ganzen nicht viel verlässlichere Resultate. Es gilt dies besonders von den *tubusförmigen*, welche das Probeobject in der Röhre eingeschlossen enthalten. Der zu Prüfende ist nämlich schwer dazu zu bringen, den Accommodationsmuskel beim Versuche völlig zu entspannen.

Man muss darum das Auge vorerst *atropinisiren*, will man zu ganz sicheren Werthen gelangen und dies hat wieder Unzukömmlichkeiten. Um dem zu entgehen, hat man auch *binoculare* Optometer nach Art der Operngucker construirt, welche den Geprüften zu Parallelstellungen der Gesichtslinien zwingen und somit eine völlige Erschlaffung des Ciliarmuskels erzielen sollen *(Graefe)*. Bei *Kurzsichtigen* und *Emmetropen* mag dies in der That genügen, bei *Hypermetropen* jedoch ist die Parallelstellung der Gesichtslinien keineswegs mit der Entspannung des Accommodationsmuskels associirt, daher die Resultate nicht genau ausfallen.

Ausserdem kann der *Augenspiegel* benützt werden, um die *jeweilige Einstellung* des dioptrischen Apparates, also auch den *Fernpunktabstand* eines Auges zu bestimmen *(Helmholtz)*. Es setzt dies letztere voraus, dass das untersuchte Auge in die *Ferne* blickt und der Untersuchende genau die Entfernung kennt, für welche er sein Auge beim Ophthalmoscopiren jeweilig einstellt, was allerdings grosse Uebung verlangt und darum nicht Jedermanns Sache ist, übrigens auch selbst bei der grössten Fertigkeit Schwankungen in den erhaltenen Werthen *(Woinow)* nicht ausschliesst. Es sei (Fig. 100) $a\ o$ die Einstellung des *untersuchten*

Fig. 100.

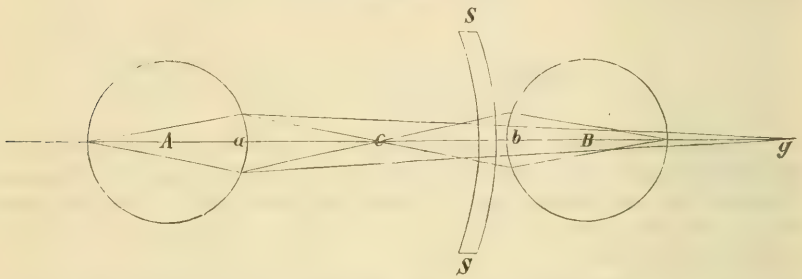

Auges A, und $b\ o$ jene des mit einem *einfachen* Beleuchtungsspiegel $S\ S$ bewaffneten *untersuchenden* Auges B, wobei der Abstand des Spiegels von b gleich Null gesetzt wird, um die Verhältnisse nicht zu compliciren. Offenbar wird dann das in der Entfernung $a\ b = ao + bo$ aufgestellte Auge B ein deutliches Bild vom Augengrunde A erhalten. Es kann nun der Abstand $a\ b$ der in der Praxis *verwendbaren* Spiegel nicht viel über 12 Zoll vergrössert werden, soll nicht die Beleuchtung des Augengrundes A unzulänglich und das Sehfeld des Auges B übermässig beengt werden. Auf dass ein *einfacher* Beleuchtungsspiegel $S\ S$ ein deutliches Bild vom Augengrunde A vermittle, müssen also $a\ o$ und $b\ o$ sehr klein, A demnach im *höheren* Grade *kurzsichtig* und B für *kurze* Distanzen einstellbar sein. Wäre A für eine *grössere* Distanz $a\ g$ eingestellt, so könnte offenbar nur ein *hypermetropisches* Auge B, dessen Einstellung $b\ g$, also *negativ* ist, ein deutliches Bild vom Augengrunde A gewinnen und aus dem Spiegelabstande $a\ b$ die Einstellung des Auges A ermessen. Dieselbe wäre offenbar $ag = ab + bg$. Wäre aber B beim Ophthalmoscopiren für *negative* Distanzen *nicht* einstellbar und ag die Einstellung von

Fig. 101.

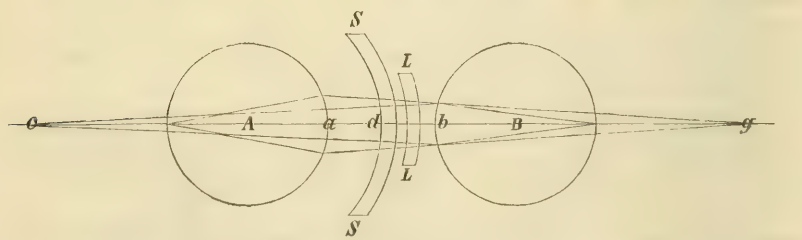

A, so müsste (Fig. 101) der Spiegel $S\ S$ mit einer *corrigirenden* Linse $L\ L$ combinirt, die Untersuchung also *im aufrechten Bilde* bewerkstelligt werden, was eine

stärkere *Annäherung* beider Augen an einander gestattet und überhaupt manche Vortheile bietet. Die Einstellung *a g* des Auges *A* lässt sich nun leicht aus der *Brennweite* der Linse, welche das *Scharfsehen* des Augengrundes *A* ermöglicht, und aus der *bekannten* Einstellung des Auges *B* mittelst der Grundformel: $\frac{1}{\alpha} + \frac{1}{a} = \frac{1}{p}$ berechnen. Es wäre hier nämlich α die Einstellung des Auges *B*, also die durch die Linse erzielte *Vereinigungsweite*, *a* wäre die Einstellung des Auges *A* mehr oder weniger dem Abstande des Spiegels und *p* die Brennweite der beigefügten Linse. In der Regel wird die Einstellung des Auges *B positiv*, α also in Bezug auf die Linse *negativ* sein; während *a* bei *myopischem* Auge *A* in Bezug auf die Linse *stets negativ* sein muss. Die Grundformel stellt sich also $-\frac{1}{\alpha} = -\frac{1}{p} + \frac{1}{a}$, d. i. es bedarf einer *Concavlinse*, deren Brennweite *p* grösser als *a* ist. Wäre aber *B absolut hypermetropisch*, so erschiene die Grundformel: $\frac{1}{\alpha} = \pm\frac{1}{p} + \frac{1}{a}$, *p* wird also in der Regel *positiv* und, wenn *negativ*, so grösser als *a* sein müssen.

Der Augenspiegel liefert ausserdem noch in dem *Vergrösserungscoefficienten* der zur Wahrnehmung gebrachten *virtuellen* Bilder ein Mittel zur Beurtheilung des Refractionszustandes des untersuchten Auges. Doch ist die genaue Ermittlung dieses Coefficienten kaum möglich, da es an geeigneten *Messapparaten* gebricht und die *Durchmesser des Sehnerveneintrittes* bei verschiedenen Individuen sehr schwanken, überdies aber der jeweilige *Abstand der Correctionslinse*, beziehungsweise Loupe, vom untersuchten Auge einen höchst bedeutenden Einfluss auf die *scheinbare* Grösse des Bildes des Augengrundes ausübt *(Schweigger)*. Es sei hier darum nur im Allgemeinen darauf hingedeutet, dass die ophthalmoskopische Untersuchung, gleichviel ob im verkehrten oder aufrechten Bilde, *stets* eine *Vergrösserung* des Augengrundes ergebe; dass das *umgekehrte* Augenspiegelbild eines *myopischen* Bulbus, verglichen mit dem eines *emmetropischen*, jedoch *verkleinert* erscheine und dies zwar am meisten (5·3 : 4·6, *Schweigger*), wenn der Refractionszustand $N = n.\ sin.\ \beta$ durch Vergrösserung des *sin.* β, weniger (5·3 : 5·2, *Schweigger*), wenn er durch Wachsthum des *n* bedeutend gestiegen ist; dass diese Vergrösserung mit der Entfernung der Loupe vom Auge jedoch wachse; dass das *aufrechte* Spiegelbild im Gegentheile die Vergrösserung *sehr stark* hervortreten lasse und dies zwar besonders, wenn die Steigerung des Refractionszustandes vornehmlich durch eine Vergrösserung des *n*, weniger wenn sie durch eine Vergrösserung des *sin.* β, also durch eine Verlängerung der Bulbusaxe begründet wird *(Mauthner, Schweigger)*.

2. *Der Nahepunkt* rückt bei der Kurzsichtigkeit im Verhältnisse zur Verkürzung des Fernpunktabstandes *an das Auge heran*, wenn die *Accommodationsbreite* die *normale* geblieben ist, was die *Regel* bildet (S. 765). Man kann daher aus einer auffälligen *Verkürzung* des Nahepunktabstandes mit sehr grosser Wahrscheinlichkeit auf das Gegebensein einer Myopie schliessen, und zwar auf einen um so *höheren* Grad der letzteren, je *näher* der Nahepunkt dem Auge steht; nicht aber umgekehrt, da *Verkleinerungen der Accommodationsbreite*, zumal bei den *hochgradigen*, mit *staphylomatöser* Ausdehnung der Lederhaut eingehenden Myopien und bei älteren Individuen nicht selten vorkommen.

Um den *Nahepunkt* für *praktische* Zwecke zu bestimmen, genügt es, die *kleinste* Distanz mit dem Zollstabe zu messen, in welcher das Auge unter dem Gesichtswinkel von 5 Minuten anstandslos zu lesen und beziehungsweise entsprechende Zeichen zu erkennen im Stande ist.

Handelt es sich um eine *genauere* Bestimmung des Werthes, so thut man wohl, das myopische Auge mit einem *Zerstreuungsglase* zu bewaffnen, dessen *Brennweite* mit dem Fernpunktabstande nahebei *übereinstimmt* und die kleinste *Distanz* zu messen, in welcher das Auge *mit der Brille* jene Schriftarten zu lesen vermag. Sehr kleine Distanzen, um welche es sich hier handelt, *mit dem Zollstabe richtig* zu messen, ist nämlich sehr schwer. Durch das Zerstreuungsglas werden aber jene *Distanzen* sehr vergrössert und die *Fehlerquellen* um so mehr vermindert, als selbst *ansehnlichen* Distanzdifferenzen nur *sehr kleine* Unterschiede in der *Vereinigungs-*

weite, also in der Lage des virtuellen Bildes entsprechen. Den *wirklichen* Nahepunktabstand findet man dann mittelst bekannter Formeln.

3. Der Myops sieht in der Regel die *innerhalb seiner deutlichen Sehweite gelegenen Gegenstände* eben so scharf und deutlich, wie der Emmetrope, bei gleich kurzer Distanz und gleicher Accommodationsbreite sogar mit einer entsprechend *kleineren* Accommodationsquote, also mit geringerer Anstrengung. Myopen harren darum bei Beschäftigungen, welche ein *anhaltendes* Sehen in *kurze* Distanzen erfordern, in der Regel längere Zeit *ohne Beschwerde* aus, als dieses bei Emmetropen der Fall ist. Sie *wählen* auch solche Beschäftigungen mit Vorliebe, um so mehr, als der Blick in die *Ferne* ohne die Vielen lästige Brille nur undeutliche und verschwommene Bilder zur Wahrnehmung bringt.

Indem der Nahepunkt *hereingerückt* ist und die Objecte demnach in kürzere Abstände vom Auge gebracht werden können, pflegen Myopen mit Leichtigkeit feine Arbeiten bei viel *schwächerer Beleuchtung* auszuführen, als Normalsichtige. Aus demselben Grunde entziffern sie auch viel *feinere Details* in den Objecten, schreiben meistens eine sehr kleine Handschrift u. s. w.

Doch gilt dies alles strenge nur von *mittel- und niedergradig* Kurzsichtigen. Myopie *über* $^1/_6$ ist häufig und falls sie $^1/_4$ übersteigt, *meistens* mit materiellen Veränderungen am hinteren Augenpole verknüpft, welche die centrale *Sehschärfe* sehr herabmindern, so dass die Unterscheidung feinster Einzelnheiten, das Lesen kleinster Druckschriften u. s. w. sehr mühsam oder unmöglich wird (*Donders*).

4. *Ausserhalb der deutlichen Sehweite gelegene Gegenstände* werden von Myopen in Zerstreuungskreisen gesehen, ihre Wahrnehmung ist unter übrigens gleichen Umständen eine um so undeutlichere, je grösser ihr *Abstand von den Endpunkten der deutlichen Sehweite* und *je weiter die Pupille* ist. Der letztere Factor kann auf Kosten der *Lichtstärke* des Netzhautbildes durch *Verengerung der Lidspalte* abgeschwächt werden, und wirklich wird dieses Manöver behufs deutlicheren Sehens von Kurzsichtigen so häufig ausgeführt, dass der fragliche Functionsfehler vom Blinzeln (μύειν) seinen Namen trägt.

Bei *schwacher* Erleuchtung des Gesichtsfeldes ist der *Ausfall*, welchen die *Lichtstärke* des Netzhautbildes durch ein theilweises Abschneiden der Randstrahlen erleidet, *zu gewichtig*, als dass der Myops *Vortheile* aus einer beträchtlichen Verengerung der Lidspalte zu ziehen vermöchte. Es macht sich daher unter *solchen* Umständen die unrichtige Einstellung des dioptrischen Apparates *besonders* fühlbar; selbst *niedere* Grade der Kurzsichtigkeit treten sehr merklich beim Blicke *in die Ferne* heraus und bei *hohen* Graden geht es bisweilen so weit, dass die *Selbstführung* sehr beschwerlich wird und die damit Behafteten wie Blinde herumtappen, während *Normalsichtige* bei *gleicher* Beleuchtung sich noch ganz gut zurechtfinden und sogar noch verhältnissmässig *kleine* Objecte erkennen.

Ursachen. Die Kurzsichtigkeit findet ihren Grund gewöhnlich in einer normwidrigen *Vergrösserung des Längsdurchmessers des Bulbus*, wodurch die natürliche Brennweite *relativ zu kurz* wird (*Beer*, *Arlt*). In anderen Fällen liegt die Ursache in abnorm *grosser Convexität einzelner Trennungsflächen*, also in einer *factischen Verkürzung* der natürlichen *Brennweite*.

Es spricht sich diese Alternative ganz scharf in der Grundgleichung $N = n.sin.\beta$ (S. 764) aus, wo N den Refractionszustand des Auges, $sin.\beta$ die Bulbuslänge und n alle jene Verhältnisse repräsentirt, welche auf die Brechung der Lichtstrahlen Einfluss nehmen.

Die *Verlängerung des Bulbus* kömmt häufig einem *fehlerhaften Wachsthume* auf Rechnung, der Augapfel entwickelt sich, so lange das Körperwachsthum andauert, übermässig in der Richtung der optischen Axe, während die *aequatorialen* Durchmesser zurückbleiben. Man nennt diesen Zustand *Langbau*, *Bathymorphie* (*Ed. Jaeger*). Er kann in allen Graden schwanken. Die Anlage dazu ist selbstverständlich *angeboren* und wird in der Regel *ererbt*. Wo sie besteht, kann sich die Myopie zu hohen und höchsten Graden entwickeln, *ohne* dass irgend welche äussere Verhältnisse darauf Einfluss genommen haben. In der That findet man gar nicht selten auf *reiner Bathymorphie* beruhende hohe und höchste Grade der Myopie bei Individuen, welche die Schule kaum dem Namen nach kennen und sich ihr Leben lang nie mit feinen Objecten beschäftigt haben.

Viel öfter beruht die Verlängerung der Bulbusaxe auf der Entwickelung eines *Staphyloma posticum* (S. 393, 772). Es kömmt dies vorzugsweise bei Individuen in Rechnung, deren Beschäftigung anhaltendes Nahesehen in Anspruch nimmt (S. 401). Im Allgemeinen kann man auch sagen, dass das *procentarische* Verhältniss seines Auftretens und der *durchschnittliche Grad* seiner Ausbildung mit dem Lebensalter und namentlich mit der *Länge der Zeit* wächst, welche im Schulunterrichte oder bei einer, angestrengtes Nahesehen fordernden Beschäftigung zugebracht worden sind (*H. Cohn*). Doch steht der *Entwickelungsgrad* der Ectasie im Einzelnfalle durchaus *nicht* im geraden Verhältnisse zur *absoluten Höhe* des Refractionszustandes. Wirklich stösst man ausnahmsweise auf grosse, selbst ringförmige Staphylomata postica in ausgesprochen *hypermetropischen* Augen, während umgekehrt die Ectasie bei hoch- und höchstgradigen *Myopien* recht oft *gänzlich fehlt*. Es steigt mit der Grösse des Staphyloma posticum eben nur *Ein Factor* des Refractionszustandes, die übrigen bleiben davon ganz unberührt. Das *Ergebniss* der Axenverlängerung muss daher je nach dem *Baue* des Auges und nach dem *Werthe* der übrigen die Lichtbrechung beeinflussenden Verhältnisse ein sehr verschiedenes sein.

Um sich dies zu versinnlichen, braucht man in der Grundgleichung $N = n \,.\, sin.\, \beta$ dem N nur *verschiedene* Werthe zu geben (S. 764) und dann $sin.\, \beta$ um eine *gewisse* Differenz steigen zu lassen. Hatte N einen *höheren negativen* Werth, als jene Differenz beträgt, so wird das Auge *hypermetropisch* bleiben; im gegentheiligen Falle aber *emmetropisch* oder *myopisch* werden. Hatte N einen *positiven* Werth, so wird die Myopie durch die gleiche Differenz entsprechend steigen.

Zur Erläuterung der im Obigen angeführten Daten mögen die Ergebnisse einer statistischen Zusammenstellung dienen. Unter 4000 Augenkranken waren 350, d. i. 8·75% Myopen mit *wenig differentem* Refractionszustande beider Augen. In 220 Fällen erscheint das Resultat der Augenspiegeluntersuchung *ausdrücklich* angegeben. In 130 Fällen wurde die ophthalmoscopische Untersuchung theils aus verschiedenen Gründen *unterlassen*, theils lieferte sie *kein bemerkenswerthes* Ergebniss. Unter jenen 220 Fällen waren 117, d. i. 53·18% mit *mondsichelförmigem schmalen Staphyloma posticum* und es schwankte in 53 dieser Fälle der Refractionszustand zwischen $\frac{1}{14\frac{1}{2}}$ und $\frac{1}{6}$, in 50 zwischen $\frac{1}{6\frac{1}{2}}$ und $\frac{1}{12}$, in 14 zwischen $\frac{1}{13}$ und $\frac{1}{36}$. In 67, d. i. 30·45 % Fällen wurde ein *grosses*, die *halbe* Papillenbreite im grössten Durchmesser *übersteigendes spitzbogenförmiges*, *haubenförmiges* (26mal) oder *circuläres* (31mal) Staphyloma posticum gefunden. Der Refractionszustand schwankte hierbei in 45 Fällen zwischen $\frac{1}{2}$ und $\frac{1}{6}$, in 19 Fällen zwischen $\frac{1}{6\frac{1}{2}}$ und $\frac{1}{12}$, in 3 Fällen zwischen $\frac{1}{13}$ und $\frac{1}{36}$. In 36, d. i. 16·36% von jenen 220

Fällen ist das *Fehlen eines Staphyloma posticum ausdrücklich* angemerkt. In 21 dieser Fälle schwankte der Refractionszustand zwischen $\frac{1}{2}$ und $\frac{1}{6}$, in 9 zwischen $\frac{1}{6.5}$ und $\frac{1}{12}$, in 6 zwischen $\frac{1}{13}$ und $\frac{1}{15}$.

Am klarsten tritt der Einfluss, welchen die Entwickelung eines Staphyloma posticum auf den Refractionszustand nimmt, in jenen Fällen hervor, in welchen die *Myopie blos einseitig* oder in *beiden Augen sehr verschiedengradig* ist und diese Differenz auf die *einseitige* Ausbildung eines hinteren Scleralstaphyloms bezogen werden darf. Unter jenen 4000 Fällen waren 20, wo der Refractionszustand beider Augen eine Differenz von $\frac{1}{15}$ bis $\frac{1}{2\cdot7}$ nachweisen liess. In 4 Fällen, in welchen die Differenz zwischen $\frac{1}{15}$ und $\frac{1}{5}$ schwankte, war an dem kurzsichtigen Auge ein *kleines mondsichelförmiges* Staphylom gegeben. In 2 anderen Fällen, wo an dem einen Auge Hypermetropie, an dem anderen hochgradige Myopie bestand und der Refractionszustand beider Augen eine Differenz von $\frac{1}{2\cdot8}$ und $\frac{1}{2\cdot74}$ ergab, wurde an dem kurzsichtigen Auge ein *grosses circuläres* Staphylom gefunden. In weiteren 11 Fällen bestand ein *grosses* Staphyloma posticum *einseitig* bei einer Differenz der Refractionszustände zwischen $\frac{1}{8}$ und $\frac{1}{5}$.

Es darf aber *nicht jede grössere Differenz* der Refractionszustände beider Augen auf die Entwickelung eines Staphyloma posticum zurückgeführt werden. In zwei Fällen nämlich ergab sich eine Differenz von $\frac{1}{5}$ und $\frac{1}{4}$ bei *beiderseits gleich grossem* mondsichelförmigen Staphyloma posticum. In Einem Falle fand sich bei beiderseitigem *Mangel* eines Staphyloms rechts Myopie $\frac{1}{7}$, links Hypermetropie $\frac{1}{40}$, also eine Differenz von nahe $\frac{1}{6}$, welche offenbar auf *einseitige Bathymorphie* zu beziehen war.

Eine Zunahme des natürlichen Refractionszustandes kann weiters begründet werden durch eine *stärkere Wölbung der Hornhaut und der Linse*, so wie durch ein *Heranrücken* der letzteren an die erstere.

Krümmungsvermehrungen der Hornhaut wurden bisher unter den pathogenetischen Momenten der Myopie *nicht* aufgeführt, obgleich genaue Messungen Unterschiede von mehr als Einem Millimeter in dem Radius der vorderen Cornealfläche ergeben haben (*Ed. Jaeger*, *Donders*). Eine so gewaltige Differenz muss aber, wie eine einfache Rechnung nachweisen lässt, den Refractionszustand des betreffenden Auges *wesentlich* alteriren, sie kann bei sonst gleichen Verhältnissen *bedeutende* Grade von Hypermetropie in Myopie und umgekehrt verwandeln.

Wenn bei hochgradig kurzsichtig gebauten Augen die Hornhautkrümmung *geringer* gefunden worden ist, als bei anderen Refractionszuständen *(Donders)*, so muss darin ein sehr wirksames *Correctiv* gesehen werden. Es erscheint dann nämlich n in der Grundgleichung $N = n.\ sin.\ \beta$ *vermindert*, wodurch nothwendig das Wachsthum des *sin.* β in seinem Effecte theilweise neutralisirt wird. Was aber bei Bathymorphie die *Abflachung* der Hornhaut leistet, das muss die *stärkere* Krümmung der Cornea bei Emmetropie und Hypermetropie gleichfalls zu beschaffen im Stande sein.

Von viel geringerer Wichtigkeit sind *Annäherungen* des Krystalles an die Cornea, *Vorfälle* desselben in die Vorderkammer *(Ed. Meyer, Noyes)*, weiters *Abrundungen seiner Gestalt*, wie sie bei Dehnungen und Sprengungen der Zonula, bei Ektopie und spontaner Luxation, bisweilen auch bei partiellen Staaren vorkommen. Es sind diese Zufälle ohne Zweifel *mögliche* Ursachen von Steigerungen des Refractionszustandes. Doch schlägt unter solchen Verhältnissen wohl immer der *unregelmässige Astigmatismus* wegen mangelhafter Centrirung des dioptrischen Apparates und häufig auch wegen irregulärer Krümmung der Linse weitaus vor, das Resultat ist also eigentlich keine wahre Kurzsichtigkeit.

Convexitätsvermehrungen des Krystallkörpers sind ganz unbestreitbar ein *wichtiges* pathogenetisches Moment der Kurzsichtigkeit (S. 772).

Genaue Untersuchungen mittelst geeigneter Instrumente haben in der That ergeben, dass sich bei manchen Myopen die Linsenspiegelbilder nach Grösse und gegenseitiger Stellung genau so verhalten, wie bei Emmetropen während der Einstellung für kurze Abstände (*Cramer*). Auch haben directe Beobachtungen herausgestellt, dass dauernde Anstrengung behufs des Nahesehens selbst *hypermetropische* Augen *zeitweise und dauernd kurzsichtig* machen könne. Die dagegen erhobenen Zweifel (*Donders*) beruhen auf keinen ausreichenden *positiven* Thatsachen. Man hat diese Art der Myopie *Plesiopie, Nahesichtigkeit* genannt (*Ed. Jaeger*). Sie bewegt sich immer nur in den *niederen* Graden. Der von der Arbeit geforderte Einstellungswerth ist nämlich die *äusserste* Grenze, welche sie niemals überschreiten kann und auch wohl *kaum jemals* erreicht. Es gibt eben nur sehr wenige Beschäftigungen, welche eine Annäherung der Objecte unter 10 Zoll erheischen. Auch bewahrt der Krystall unter allen Umständen einen gewissen Elasticitätsgrad und vermag darum bei eintretender Accommodationsruhe immer wieder seine Convexität um ein Gewisses zu vermindern (S. 775).

Es liegt in der Natur der Sache und eingehende Untersuchungen (*Dobrowolsky*) bestätigen es, dass diese Form der Myopie immer nur bei Individuen sich entwickelt, welche sich viel und anhaltend mit sehr feinen Objecten beschäftigen und dabei *sehr grosse Accommodationsquoten* aufwenden, den Ciliarmuskel also in einer verhältnissmässig starken Spannung erhalten müssen, dass ihr daher vorzugsweise *annähernd emmetropische* Individuen und *Hypermetropen* ausgesetzt sind. Die Ueberbürdung des Accommodationsapparates führt meistens bald zu einer stärkeren Röthung der Papille und bei nervösen Individuen öfters auch wohl zu *asthenopischen* Beschwerden. Mitunter kömmt es sogar zu *convergirendem Schielen*. Allmälig macht sich dann der Refractionsfehler durch zunehmendes Undeutlichsehen *fernerer* Objecte bemerklich. Es steigert sich dieses Undeutlichsehen nach anhaltender intensiver Arbeit, *bessert* sich aber wieder bei längerer Accommodationsruhe und verschwindet selbst gänzlich, um bei neuerlicher Veranlassung abermals hervorzutreten. Bei *fortgesetzter* intensiver Accommodationsarbeit *wächst* der Grad der Myopie und die zum Rückgange erforderliche Dauer der Muskelabspannung. Weiterhin wird dieser Rückgang immer unvollständiger, es wird die energische Anwendung der *Mydriatica* nothwendig, um den Refractionszustand auf das frühere Mass herabzusetzen und die etwa latente Hypermetropie manifest zu machen. Schliesslich werden auch diese Mittel unzulänglich, die Myopie ist *ständig* geworden, indem die Linse und nicht minder auch der Ciliarmuskel in die ihnen aufgezwungene Form gleichsam hineinwachsen.

Ohne Zweifel ist damit eine beträchtliche *Abnahme* der *Accommodationsbreite* verknüpft (*Ed. Jaeger*), indem ein Theil derselben durch den Elasticitätsverlust der Linse so zu sagen lahm gelegt ist. Folgt nämlich der Krystall der Abspannung des Ciliarmuskels nur bis zu einer gewissen Grenze, so muss dessen neuerliche Zusammenziehung eben *bis* zu dieser Grenze unwirksam bleiben. Wenn die Abnahme der Accommodationsbreite nicht in *allen* Fällen eine auffällige ist, so darf man nicht vergessen, dass dieselbe durch fortgesetzte Uebung bei jugendlichen Leuten weit über das normale Mass hinaus steigerbar ist und dass die *bleibende* Convexitätsvermehrung des Krystalles wohl meistens nur einer *geringen* Quote derselben aequiparirt.

Im Ganzen spielt nach dem Gesagten die Ueberbürdung des Accommodationsmuskels, in erster Linie also eine in- und extensive Schulbildung,

die wichtigste Rolle in der Aetiologie des Staphyloma posticum und der Convexitätsvermehrung der Linse als der beiden Hauptfaktoren der *erworbenen* Myopie. Doch ist es nicht allein das *Quantum* und *Quale* der Beschäftigung, was hier in Rechnung kommt; es müssen vielmehr auch die *Verhältnisse* berücksichtigt werden, unter welchen diese Beschäftigungen ausgeübt werden, indem diese Verhältnisse den *Bedarf an Accommodationsarbeit* sehr erhöhen können. So werden die Augen dem Objecte oft *übermässig genähert* wegen *ungenügender Beleuchtung* oder wegen einer unzweckmässigen *Stellung des Körpers*, z. B. wegen zu *tiefem* Sitzen beim Schreiben. Wirklich ist das Percent der Myopen in verschiedenen Schulen nicht ein ganz gleiches, sondern erhöht sich um ein Ansehnliches, wo in den betreffenden Localen zureichendes Tageslicht fehlt oder gar während längerer Zeit künstlich ersetzt werden muss, oder wo die Einrichtung der Tische und Bänke mit der Grösse der Schüler in keinem richtigen Verhältnisse steht und letztere zu einer stark vornübergebeugten Körperstellung zwingt (*H. Cohn*). Sehr häufig kömmt bei Kindern auch *üble Gewohnheit* ins Spiel. Ausserdem nimmt nicht selten eine *mangelhafte Sehschärfe* wegen abnormem Astigmatismus oder anderen Ursachen Einfluss. Von grösstem Belange aber sind in dieser Beziehung *Trübungen der einzelnen dioptrischen Medien*, besonders der Cornea, da die durch sie bedingten Sehstörungen einigermassen vermindert werden durch starke Annäherung des Objectes, indem dann nämlich viel von dem *seitlichen* diffusen Lichte abgeschnitten, anderseits aber die Grösse und Lichtstärke der *Netzhautbilder vermehrt*, die Erleuchtungsintensität des *Spectrums* also absolut und relativ *vermindert* wird. Endlich liegt ein sehr wichtiges Moment in dem *unzweckmässigen Gebrauche von Zerstreuungsgläsern*, insoferne durch diese virtuelle Bilder in zu *kurzen* Distanzen vom Auge entworfen und daher ganz unverhältnissmässig *grosse Accommodationsquoten* nothwendig gemacht werden.

Verlauf und **Ausgänge.** 1. Die *Bathymorphie* macht sich gemeiniglich schon im frühen Kindesalter geltend. Mit *Abschluss* des Körperwachsthums scheint die darauf beruhende Verlängerung der Bulbusaxe nicht mehr weiter zuzunehmen und wenn dann eine fernere Steigerung der Kurzsichtigkeit bemerkt wird, so ist dieselbe wohl immer auf Rechnung eines hinzutretenden *Staphyloma posticum* zu bringen. Es ist übrigens möglich, dass die Bathymorphie bisweilen vor der völligen Reife des Individuums *stationär* wird, dass das Missverhältniss zwischen den einzelnen Durchmessern nicht weiter steigt, sondern die Volumsvergrösserung des Bulbus fürder bis zum Abschlusse des Körperwachsthumes *mehr gleichmässig* nach allen Richtungen erfolgt.

2. Das *Staphyloma posticum* und die damit gesetzte Axenverlängerung des Bulbus kann in *jeder* Lebensperiode hervortreten. In der Regel jedoch zeigt sich die darauf beruhende Myopie bereits in den *Kinderjahren* und vornehmlich während der *Pubertätsepoche*, in letzterer so gewöhnlich, dass man einen *pathogenetischen* Zusammenhang annehmen zu dürfen glaubte. Es unterliegt jedoch keinem Zweifel, dass nicht sowohl die Pubertätsperiode *an sich*, als vielmehr die in dieser *Lernperiode* an das Auge gestellten Anforderungen den nächsten Grund abgeben. Wo nämlich der Accommodationsapparat während der Zeit der Geschlechtsreife *wenig* in

Anspruch genommen wird, da ist auch die Entwickelung eines Staphyloma posticum eine sehr seltene und fast durchwegs nur bei entschiedenem Langbaue zu beobachten.

Uebrigens nehmen fortgesetzte Beschäftigungen mit kleinen Objecten auch auf das *fernere* Verhalten eines bereits vorhandenen Staphyloma posticum einen wesentlichen Einfluss und veranlassen häufig dessen weitere Progression. Es ist dieses Fortschreiten bisweilen ein ganz *successives* unmerkliches, häufiger aber ein *stossweises*. Der *Fernpunktabstand* sinkt in solchen Fällen während dem Laufe weniger Monate um ein sehr Beträchtliches, worauf gewöhnlich wieder ein *Stillstand* eintritt oder das Fortschreiten wenigstens *unmerklich* wird. Am öftesten beobachtet man eine solche *zeitweilige Progression* während den Jünglingsjahren in Fällen, in welchen schon lange *vor* der Pubertätsperiode *bedeutendere* Grade von Kurzsichtigkeit sich geltend gemacht hatten; mitunter aber auch dort, wo während den Kinderjahren die Myopie *sehr wenig* entwickelt war und *scheinbar* stille stand, oder doch eine *kaum merkliche* Zunahme erlitten hatte.

Nicht selten entwickelt sich das Staphyloma posticum und damit die Myopie in Folge angestrengter Accommodationsarbeit erst *im späteren Mannesalter*. Es ist dann häufig blos an *einem* Auge zu finden, und gedeiht hier bisweilen zu sehr bedeutenden Grössen, während das andere Auge seine volle Integrität und damit seinen früheren Refractionszustand bewahrt. So kömmt es, dass man in manchen Fällen höhere Grade von *Myopie*, mitunter auch *Strabismus divergens* an einem, *Hypermetropie* am anderen Auge findet.

Das Staphyloma posticum und die dadurch begründete Kurzsichtigkeit kann in *jedem* Stadium *stationär* werden, besonders wenn die Accommodationsarbeit wesentlich eingeschränkt wird. Im Allgemeinen kann man jedoch sagen, dass ein wirkliches Stationärwerden des Uebels, vorzugsweise unter *minder* günstigen Verhältnissen, um so *weniger* zu gewärtigen ist, je stärker der *Langbau* ausgesprochen ist und je *grössere* Dimensionen das Staphyloma posticum bereits erlangt hat.

Uebrigens gedeihet das hintere *Scleralstaphylom* nur sehr selten zu *extremen* Graden, ohne dass ein oder das andere Mal *förmliche Entzündungen* der hinteren Binnenorgane sich geltend gemacht und zu wirklichen *Gewebsalterationen* der letzteren geführt hätten. Es drohen diese Zufälle besonders bei *stossweiser* Zunahme des Staphyloma posticum. Sie kündigen sich öfters *schon lange vorher an* durch das Erscheinen des *Mariotte*'schen Fleckes im Gesichtsfelde, durch Entwickelung *fixer* und *beweglicher Scotome*, durch die Unverträglichkeit der Augen gegen grelleres Licht und besonders gegen anhaltende Bethätigung derselben, durch stärkere *Injection* der Ciliar- und Netzhautgefässe, durch *lästige Gefühle* von Druck und Schwere im Bulbus, später selbst durch wirkliche Photopsien und *Umnebelungen des Gesichtsfeldes*. Sie führen am Ende stets zu sehr auffälligen *Verbildungen* der Ader- und Netzhaut (S. 396). Oft gesellen sich auch noch intraoculare *Blutaustretungen* (S. 402), *Abhebungen* der Netzhaut (S. 222) oder wenigstens des *Glaskörpers* (S. 163), mitunter auch *Cataracta* dazu.

Auch bringt der Langbau, zumal wenn er mit einem mächtigen Staphyloma posticum gepaart ist, noch andere Uebelstände mit sich. Das *binoculare Sehen* in sehr kurze Distanzen fordert nämlich *an sich* grosse Convergenzen der Gesichtslinien, also bedeutenden Kraftaufwand von Seite der inneren geraden Augenmuskeln. Die Aufgabe der letzteren erscheint bei Bathymorphie aber noch dadurch um ein sehr Bedeutendes *erhöht*, dass zu *gleichen* Convergenzwinkeln weit grössere Seitenbewegungen der Augen nöthig sind, als bei Emmetropie. Es schliessen nämlich die *Gesichtslinien* langgebauter Augen sehr kleine Winkel mit der Hornhautaxe ein oder schneiden die Cornea wohl gar nach *aussen* von deren Krümmungsscheitel (*Knapp*, *Donders*, *Schuerman*), und dies zwar bisweilen so weit *schläfenwärts*, dass die Bulbi bei Fixation *ferner* Objecte nach *innen* zu schielen scheinen. Dazu kömmt, dass der *Drehpunkt* der Augen bei deren Verlängerung relativ *nach vorne* rückt (*Doyer*, *Donders*). Bestimmte Seitenbewegungen des *vorderen* Augenpoles setzen daher *weit grössere* Excursionen des *hinteren* voraus. Damit wachsen aber die zu überwindenden *Widerstände* und nimmt folgerecht die *Excursionsfähigkeit* der Augäpfel überhaupt ab (*Schuerman*). Den solchermassen in doppelter Hinsicht *gesteigerten* Anforderungen vermögen die *inneren Geraden* häufig *nicht* mehr zu *genügen*, es stellen sich *asthenopische* Beschwerden ein und oft kömmt es zu *divergentem Schielen (Beer)*.

3. Die auf *Convexitätsvermehrung der Linse* beruhende Myopie ist in jeder Beziehung von viel *geringerer* Bedeutung. Bei zweckmässiger Verwendung der Augen kann sie völlig wieder *zurückgehen* und erreicht überhaupt niemals *bedeutendere* Grade. Nach *Abschluss des Körperwachsthumes* findet eine *Steigerung* derselben kaum mehr statt, da dann die *Dichtigkeit* des Linsenkernes weiteren Formveränderungen nicht mehr günstig ist. Es setzt dies selbstverständlich voraus, dass sich nicht nebenbei ein Staphyloma posticum entwickelt.

4. Von hervorragendem Einflusse auf den Verlauf der Myopie sind ausser dem eigentlichen Grundleiden noch die *mit fortschreitendem Lebensalter sich einstellenden Veränderungen der Linse* und der *beim Sehacte thätigen Muskeln*. Die zunehmende *Dichtigkeit der Linse* führt vorerst zur *Verminderung der Accommodationsbreite*, sie bedingt ein *Hinausrücken des Nahepunktes*.

Es werden derartige *Verkürzungen* der deutlichen Sehweite bei den *niederen* Graden der Myopie öfters sehr fühlbar, wenn das Individuum vermöge seiner Stellung oder Neigung sich anhaltend mit *sehr kleinen* Objecten zu beschäftigen gedrängt wird. *Auffällig* wird die Vergrösserung des Nahepunktabstandes aber erst gewöhnlich um die *40er Jahre* und dann kann es wohl geschehen, dass der Myops die früheren Arbeiten wegen Steigerung der erforderlichen *Accommodationsquoten* nur unter Zuhilfenahme von *Convexgläsern* zu verrichten vermag und überhaupt auch weniger kleine Objecte vom Auge etwas *entfernter* halten muss, um sie deutlich zu sehen.

Bei *mittleren* und *hohen* Graden der Kurzsichtigkeit bedingt die gleiche Differenz eine viel geringere, ja oft geradezu ganz *unerhebliche* Vergrösserung des Nahepunktabstandes und diese fällt in der Regel schon darum wenig in's Gewicht, weil Objecte, welche vermöge ihrer Kleinheit nahe an den Nahepunktabstand eines höhergradig kurzsichtigen Auges gebracht werden müssen, gewiss nur äusserst *selten* Substrat *anhaltender* Beschäftigung sind. Dafür macht sich ziemlich häufig ein anderes störendes Moment sehr fühlbar, nämlich die *Kraftabnahme des Accommodationsmuskels* (S. 775). Bei *sehr hochgradigem* Langbaue kömmt sie in der Regel

vor und zwar öfters schon *sehr frühzeitig*, während der *Jugendjahre*. Sie geht bisweilen bis zur *völligen Accommodationsparese*. Die deutliche Sehweite ist dann natürlich auf die dem Fernpunktabstande entsprechende, ohnehin kurze *Accommodationslinie* beschränkt und zwingt den Kranken für *verschiedene* Distanzen *verschiedene Zerstreuungsgläser* in Gebrauch zu ziehen, falls er stets deutlich sehen will.

Späterhin, *im Greisenalter*, wird neben zunehmender Verminderung der *Accommodationsbreite* auch noch die *Verflachung* des sclerosirenden *Linsenkernes* und der Umstand von Belang, dass mit wachsender *Verdichtung* die einzelnen Schichten des Krystalles eine *mehr gleichmässige Festigkeit* gewinnen, die *Zahl* der Trennungsflächen also gewissermassen einen *Abbruch* erleidet. Die Folge dessen ist eine *Verminderung des natürlichen Refractionszustandes* und eine dieser entsprechende *Vergrösserung des Fernpunktabstandes*. Es ist diese *letztere* bei einer gleichen Differenz natürlich eine um so *geringere*, je grösser der Refractionszustand früher war, bei *hohen* Graden der Kurzsichtigkeit also in der Regel eine ganz *irrelevante*, bei *niederen* Graden der Myopie dagegen, besonders bei der auf *Convexitätsvermehrung der Linse* beruhenden, oft genügend gross, um den Refractionsfehler in *Hypermetropie* zu verkehren. Indem gleichzeitig der *Nahepunkt* nach aussen rückt und zwar um so mehr, als am Ende auch der *Accommodationsmuskel* an der senilen Involution Theil nimmt: erscheint die *ganze* deutliche Sehweite in der Richtung vom Auge hinweg *verschoben*.

Es versteht sich von selbst, dass die Abnahme des Refractionszustandes, welche aus den senilen Veränderungen des Accommodationsapparates resultirt, in ihrem Effecte weitaus überboten werde von jenem eines *progressiven Staphyloma posticum*, dass demnach bei Vorhandensein eines solchen die Myopie trotz der senilen Involution fort und fort sich *steigern* müsse und die letztere nur in der entsprechenden Abnahme der *Accommodationsbreite* zur Geltung kommen könne.

Die Behandlung hat vorerst darauf hinzuwirken, dass die *Entwickelung* und *Gradsteigerung der Myopie* womöglich *verhütet* werde. Die zweite Aufgabe geht dahin, durch Bestimmung der entsprechenden Zerstreuungsgläser die *Verkürzung der deutlichen Sehweite zu compensiren*. Endlich ist durch Vorschreibung eines gehörigen *Verhaltens* den *Gefahren zu begegnen*, welche aus *fehlerhaftem Gebrauche der Brillen resultiren* und überdies dem *Grundleiden an sich anhaften*.

1. *Die Prophylaxis* muss natürlich schon in den *ersten Kinderjahren* beginnen und besonders strenge *dort* durchgeführt werden, wo die Annahme einer *Disposition* gerechtfertigt erscheint. Grundsätzlich besteht sie in der *Vermeidung anhaltender Adaptionsthätigkeit für sehr kleine Distanzen*.

Rücksichtlich dessen ist schon die Auswahl passender *Spielzeuge* belangreich. Von hervorragender Wichtigkeit aber ist die Beschaffenheit der *Lehr- und Lernbehelfe*, so wie die *Art* ihres *Gebrauches*. Im Allgemeinen sollten Kindern nur *Bücher* mit *grösseren* und *fetten* Lettern vorgelegt werden; Kinder sollten verhalten werden, eine *grosse Handschrift* mit kräftigen dicken Zügen zu schreiben; das *Zeichnen* und bei Mädchen das Erlernen des *Feinnähens*, des Stickens und überhaupt aller der sogenannten *feinen weiblichen Arbeiten* etc. würde besser *jenseits* der eigentlichen Kinderjahre *begonnen* und bei Anlage zur Kurzsichtigkeit am besten *unterlassen*.

Von grösster Bedeutung ist auch, dass die Kinder bei derlei Beschäftigungen gewöhnt werden, den Objecten die *volle Gesichtsfläche* zuzuwenden, so dass *beide* Augen vom Fixirpunkte *gleichweit* abstehen; weiters dass sie den *Kopf* nicht über Bedarf dem Gegenstande *nähern* und dass die *Fläche* des Gegenstandes in einem Winkel von ungefähr 45 Graden zu der Gesichtsebene erhalten werde. Es ist in

dieser Beziehung besonders darauf zu achten, dass die Kinder relativ zur Objectsunterlage *nicht zu tief* sitzen, daher eine zweckmässigere Construction des *Mobiliares in den Schulen* ein dringendes Bedürfniss ist *(Fahrner)*.

Ausserdem kann nicht genug darauf gedrungen werden, dass die Objecte bei solchen, eine starke Accommodationsthätigkeit erfordernden Beschäftigungen *gehörig beleuchtet* seien. Nicht leicht etwas begünstiget die Entwickelung und Gradsteigerung der Myopie so sehr, als wenn Kinder gezwungen werden, in *düsteren* Localen und bei *weit entfernter* Kerzenflamme anhaltend zu lesen, zu schreiben etc. Ueberhaupt sollten Kinder bei *künstlicher* Beleuchtung *so wenig* als möglich mit derlei Arbeiten behelligt werden.

Endlich ist auch *die Dauer* solcher Beschäftigungen von hohem Belange. Es sollten dieselben bei Kindern *niemals* stundenlang fortgesetzt, sondern in gemessenen Zeiten *unterbrochen* und durch Arbeiten oder Spiele ersetzt werden, welche an den Accommodationsapparat *keine*, oder doch nur *sehr mässige* Anforderungen stellen.

Bei einem geeigneten und consequent durchgeführten Verfahren kann man zweifelsohne hoffen, in einem gewissen Procente der Fälle die *Erwerbung* der Kurzsichtigkeit zu *hintertreiben*, und geringe Convexitätszunahmen des Krystalles wieder *rückgängig* zu machen. Ist *Bathymorphie* gegeben, so wird man die *Entwickelung* und weitere *Gradsteigerungen* der Kurzsichtigkeit freilich kaum ganz verhüten können. Nichtsdestoweniger erscheint *gerade hier die strengste* Beobachtung der prophylaktischen Regeln von allergrösstem Belange, insoferne *Congestivzustände* des Auges einen höchst bedeutenden Einfluss auf die Entwickelung und Fortbildung eines Staphyloma posticum ausüben (S. 401).

Besonders ist die *übergebeugte Körperstellung* mit der dadurch gesetzten *Compression der Baucheingeweide* ein sehr wichtiges Moment sowohl an und für sich, als auch desswegen, weil es mit der fortschreitenden Entwickelung eines Staphyloma posticum selbstverständlich *an Wirksamkeit zunimmt* und nicht aufhört, sich geltend zu machen, wenn die Myopie bereits so weit gediehen ist, dass das Sehen *in die nächste Nähe keinerlei* Kraftaufwand von Seite des Accommodationsmuskels mehr verlangt und auch die Convergenzstellung der Augenaxen *wegfällt*, indem der Kranke gelernt hat, das eine Auge beim Nahesehen *abzulenken*.

Es ergibt sich hieraus unmittelbar, dass *bei stark hervortretendem* Langbaue, noch mehr aber bei *Gegebensein* eines *Staphyloma posticum*, die Prophylaxis *jenseits* der Pubertätsperiode *fortgesetzt* werden müsse und insbesondere *bei der Wahl des Lebensberufes gewichtig in die Wagschale zu fallen habe*. Es ist Pflicht des Arztes, mit allen ihm zu Gebote stehenden Mitteln zu *verhindern*, dass Individuen mit *sehr ausgesprochener* Bathymorphie oder mit einem bereits entwickelten Staphyloma posticum sich Geschäften widmen, welche ein *anhaltendes Sehen in sehr kurze Distanzen bei stark gebücktem Oberkörper erfordern*, z. B. der Uhrmacherei, Holzschneiderei, Lithographie u. dgl., ja selbst der Schneiderei und Schusterei. Es kommen die bedauerlichen Folgen einer solchen *verfehlten* Wahl des Lebensberufes in der Praxis nur zu häufig vor, um so mehr, als *von Jugend auf stark myopische* Individuen für derlei Beschäftigungen eine besondere *Vorliebe* zeigen und sich für ganz vorzüglich geeignet hierzu halten.

2. Die Kurzsichtigkeit oder vielmehr ihr *Grundleiden* durch *directe* Mittel bekämpfen und *heilen* zu wollen, ist und bleibt wohl ein *vergebliches* Beginnen; man muss sich darauf beschränken, den *Refractionsfehler möglichst zu neutralisiren*. Dies geschieht bekanntlich durch *Zerstreuungsgläser*, welche von allen in endlicher *positiver* Entfernung gelegenen Objecten *aufrechte* und *verkleinerte* virtuelle Bilder *innerhalb* ihrer negativen Brenn-

weite, also *vor* der Brille entwerfen. Sollen dieselben im *concreten* Falle ihrem Zwecke theoretisch entsprechen, so müssen sie bei *richtiger* Stellung zum Auge von den *jenseits* des Fernpunktabstandes befindlichen Gegenständen aufrechte virtuelle Bilder *innerhalb der verkürzten deutlichen Sehweite* zu Stande bringen und zwar muss die *Lage* und *Grösse* dieser virtuellen Bilder eine solche sein, dass sie das *bewaffnete* kurzsichtige Auge nahezu mit *denselben Accommodationsquoten* und nahezu unter *demselben Gesichtswinkel* zur *deutlichen* Wahrnehmung bringt, wie das *unbewaffnete emmetropische* Auge die *Objecte* selber.

Bei *niederen* und *mittleren Graden* der Kurzsichtigkeit lässt sich allen diesen Anforderungen auch in *praktisch vollkommen* ausreichender Weise genügen durch eine Brille, deren *negative Brennweite, vermehrt um den Abstand des Glases vom Auge, gleich ist dem Fernpunktabstande des letzteren* (S. 773). Um diese Brille zu finden, braucht man also *blos den Fernpunkt zu bestimmen* (S. 781). Sein Abstand, *vermindert* um den Abstand des Glases vom Auge, gibt die *Brennweite des Glases.*

Ist das Glas *richtig gewählt*, so muss das damit bewaffnete Auge *ferne Objecte* unter einem Gesichtswinkel von wenigstens fünf Minuten *scharf und deutlich* sehen, beziehungsweise entsprechend grosse Schriftproben mit der erlernten Geläufigkeit zu lesen im Stande sein. Da dies indessen auch eine *zu scharfe* Brille ermöglicht, so thut man behufs der *Controle* gut, auch etwas *schwächere* Nummern bei grossem Objectsabstande zu versuchen. Die *schwächste* Linse, welche ein scharfes und deutliches Erkennen *entfernter* Gegenstände gestattet, wäre dann die *zweckmässigste.* Eine reiche Erfahrung lässt es übrigens klug erscheinen, die Winkelgrösse etwas zu *steigern*, d. i. Objecte zu wählen, welche die angenommenen gesetzlichen Masse um ein Kleines *überschreiten*, da man sonst recht häufig auf Brillen kömmt, welche sich als *zu scharf* erweisen, den Kranken wenigstens anfänglich gerne belästigen und durch Anforderung grösserer Accommodationsquoten am Ende wohl gar schädlich werden können.

Liesse sich die genau corrigirende Brille in dem optischen Centrum des lichtbrechenden Apparates aufstellen, so würde das damit bewaffnete Auge in *jede* beliebige Entfernung mit *denselben* Accommodationsquoten sehen, wie ein emmetropisches, und auch die Bildgrösse wäre bei beiden *gleich.* Der nothwendige Abstand des Glases vom optischen Centrum des Auges *ändert* jedoch etwas diese Verhältnisse und macht sich bisweilen recht unangenehm fühlbar. Dazu kömmt, dass das durch Gewohnheit *eingewurzelte* Verhältniss der Accommodations- und Convergenzquoten durch die corrigirende Brille eine wesentliche Störung erleidet. In der That muss das *brillenbewaffnete* Auge für alle *jenseits* des Fernpunktes in *kurzen* Distanzen gelegene Objecte gewisse Accommodationsquoten aufwenden, während es *ohne* das corrigirende Glas die entsprechenden Convergenzquoten bei *völliger Ruhe* des Accommodationsmuskels ins Werk setzte. Es werden diese Coordinationsstörungen in manchen Fällen recht schwer empfunden und können unter Umständen, bei schwierigem Coordinationswechsel und sehr empfindlichen Augen, zur zeitweiligen *Combination der Concavgläser mit schwachen Prismen* auffordern, deren Basis *nach aussen* gerichtet ist und welche demnach für jede beliebige Objectsdistanz eine *gesteigerte Convergenzquote* in Anspruch nehmen.

Hohe und *höchste Grade der Myopie* lassen sich gleichfalls neutralisiren durch Zerstreuungsgläser, deren Brennweite, vermehrt um den Abstand der Brille vom Auge, dem Fernpunktabstande des letzteren gleichkömmt. Doch ist unter solchen Umständen eine *vollständige* Correction des Refractionsfehlers nur *selten vortheilhaft.* Bei *starken* Gläsern fällt nämlich der *Abstand der Brille vom Auge* schwer ins Gewicht und bedingt eine sehr empfindliche *Verkleinerung der Netzhautbilder*, auch wenn das Glas sonst ganz *richtig* gewählt wäre. Dazu kömmt die steigende Ablenkung *schief* auffallender Strahlen und eine davon abhängende *Verzerrung* der

Bilder *seitwärts* gelegener Objecte. Es sind diese Abweichungen so störend, dass *hochgradig* Kurzsichtige es meistens vorziehen, relativ *zu schwache* Gläser zu gebrauchen. Sie *verzichten* für gewöhnlich auf *vollkommen scharfe* Wahrnehmungen *weit entfernter* Objecte, um die ihnen *näher* gelegenen Gegenstände möglichst *fehlerfrei* zur Anschauung zu bringen. Wollen sie vorübergehend auf grosse Distanzen deutlich sehen, so dienen am besten *Operngucker*.

Nicht selten jedoch hört man von *hochgradig* Kurzsichtigen klagen über die Unzulänglichkeit der verkäuflichen Theaterperspective. Gemeiniglich können sich solche Kranke dann damit helfen, dass sie *neben* dem Operngucker ihre corrigirende Brille benützen, ihr Auge also gleichsam *emmetropisch* machen. Bei Damen, überhaupt, wo das Tragen von Brillen nicht opportun erscheint, lässt sich dem Uebelstande dadurch begegnen, dass man dem Oculare des Perspectives ein Concavglas von dem Brechwerthe der corrigirenden Brille *beifügt*, oder besser noch den *Brechwerth des Oculares selbst* um jenen der corrigirenden Brille *erhöht*. Wäre $-\frac{1}{m}$ der Brechwerth der corrigirenden Brille und $-\frac{1}{n}$ jener des Perspectivoculares, so wäre $-\frac{1}{m}-\frac{1}{n}=-\frac{1}{o}$ der *gesuchte* Brechwerth des *neuen* Oculares und o zugleich der *Halbmesser* seiner *beiderseitigen* Krümmung.

Viel weniger entsprechen die sogenannten *Steinheil'schen Glaskegel*, das sind etwa einen Zoll lange solide Glasconi mit schwachconvexer Vorder- und starkconcaver Hinterfläche, welche gleich dem Galilei'schen Fernrohre wirken. Dieselben sind unter dem Namen *Stöpselperspective* mindestens schon Anfangs dieses Jahrhundertes im Gebrauche gewesen, aber wieder verlassen worden. Ihr Vortheil besteht hauptsächlich in ihrer Compendiosität, welche erlaubt, dieselben in Stecherform an einer Halsschnur, in einem Stockknopfe u. s. w. zu tragen.

Ueberaus werthvoll sind in *manchen* Fällen von Kurzsichtigkeit, wo es sich darum handelt, *die Netzhautbilder etwas zu vergrössern* und zugleich den Refractionsfehler *voll zu corrigiren*, die *Perspectivbrillen*. Es sind dieselben gleichfalls eine *alte* Erfindung, da eine kleine Sammlung derselben unter altem Gerümpel bei dem Wiener Optiker, Herrn *Fritsch*, vorgefunden wurde und weder dieser noch sein greiser Vorgänger von dem Erzeuger oder Erfinder etwas wussten. Es sind dieselben gleich den Glaskegeln nach dem Principe des Galilei'schen Fernrohres gebaut, haben *sämmtlich* eine *vordere convexe* Fläche von 9‴ Radius und eine *hintere concave* Fläche mit sehr wechselndem Halbmesser. Die Verschiedenheit des letzteren und der *Dicke* gibt ihnen die mannigfaltigsten positiven und negativen Brennweiten. Es lassen sich dieselben für *jeden beliebigen* Brechwerth leicht nach den *Stampfer*'schen oder *Gauss*'schen Formeln berechnen. Nach *letzteren* wäre die *Brennweite* φ eines solchen Glases

$$\varphi = \frac{ff_1}{f+f_1-e}\,;\ \text{wobei } f = \frac{r_1}{n-1};\ f_1 = -\frac{r_2}{n-1};\ e = \frac{d}{n}$$

ist und n das *Brechungsverhältniss* beim Uebergange aus Luft in Glas, r den *Radius* der *vorderen convexen* Fläche, $-r_2$ den Radius für die *hintere concave* Fläche und d die Axenlänge oder *Dicke der Linse* bezeichnet. *Wählt* man r_1 und r_2, so lässt sich aus obiger Formel die für eine bestimmte *Brennweite* φ erforderliche *Dicke* und, falls man *diese und einen Radius* wählt, der für eine bestimmte Brennweite φ nothwendige *andere Radius* berechnen. Die *Lage der beiden Hauptpunkte* E und E_1, sowie der *beiden Brennpunkte* F und F_1 ergeben die folgenden Formeln

$$E = \frac{e\varphi}{f_1}\,;\ E_1 = \frac{e\varphi}{f}\,;\ F = \frac{f(f_1-e)}{f+f_1-e}\,;\ F_1 = \frac{f_1(f-e)}{f+f_1-e}\,.$$

Die Entfernung des *ersten* Hauptpunktes E von der *Vorderfläche* und jene des *zweiten* Hauptpunktes von der *Hinterfläche* sind *beide* nach *vorne* zu messen, da E einen *negativen* Werth besitzt. Dagegen ist die Entfernung des *vorderen* Brennpunktes F von der *Vorderfläche* der Linse nach *vorwärts*, die Entfernung des *hinteren* Brennpunktes F_1 von der *Hinterfläche* der Linse nach *rückwärts* auf-

zutragen, es wäre denn, dass sich ein *negativer* Werth für dieselben ergäbe, wo die Entfernungen im *entgegengesetzten* Sinne zu nehmen sind. Als *Controle* dient, dass

$$F - E = F_1 - E_1 = \varphi;\ E - E_1 = ne - \frac{e\,(f + f_1)}{f + f_1 - e} \text{ sein muss.}$$

Als *Vergrösserungscoefficient* m ergibt sich $m = \frac{\varphi}{\varphi - p} = \frac{\varphi - p_1}{\varphi}$

wo p die Entfernung des *Objectes* vom *vorderen* Hauptpunkte E und p_1 die Entfernung des *virtuellen Bildes* vom *hinteren* Hauptpunkte E_1 bedeutet.

Im Falle *beide* Augen *myopisch* sind, aber einen *verschiedenen* Refractionszustand besitzen *(Anisometropie)*, wird in der Regel für *jedes* Auge dasjenige Glas zu wählen sein, welches die Kurzsichtigkeit *in Emmetropie verwandelt* und somit für *dieselbe* Objectsdistanz *beiderseits gleiche* Accommodationsquoten erforderlich macht. Wo jedoch die *Differenz* der Refractionszustände eine *sehr grosse* ist und, wohlgemerkt *binoculärer Sehact* besteht, da wird öfters beim Gebrauche *verschiedener*, jeseitig *voll corrigirender* Gläser die Differenz der *Bildgrösse* recht störend und dies zwar in dem Grade, dass der Kranke das *frühere* Verhältniss, die *mindere* Schärfe und Deutlichkeit in den Wahrnehmungen des einen Auges weitaus vorzieht. Mitunter stellen sich in Folge dieser Störung wohl auch ähnliche Erscheinungen ein, wie beim Gebrauche einer *zu scharfen* Brille, der Zustand wird dem Myops unerträglich, oder dieser lernt, das betreffende Auge etwas abzulenken und in seiner Thätigkeit beim Fernsehen zu unterdrücken. Es lässt sich dann dem Uebelstande einigermassen dadurch begegnen, dass man den Refractionsfehler des *mehr kurzsichtigen* oder überhaupt des beim *Fernsehen* vielleicht *weniger* verwendeten Auges nur *theilweise corrigirt*, das heisst, demselben ein *schwächeres* Glas vorsetzt und damit die Differenz auf ein *minder* störendes Mass zurückführt.

Manche glauben dass $^1/_{30}$ der *grösste zulässige* Unterschied in den Brechwerthen der zum binoculären Sehacte verwendeten beiden Brillengläser ist *(Donders)*. Im Allgemeinen mag dies richtig sein, doch kommen genug Fälle vor, wo bei *unzweifelhaftem* binoculären Sehen *weit grössere* Differenzen, $^1/_{15}$, $^1/_{12}$ und selbst darüber nicht nur vertragen werden, sondern sich sehr vortheilhaft und angenehm erweisen. Es kann im Einzelfalle daher über die *Zulässigkeit* einer gewissen Differenz nicht von vorneherein theoretisch abgesprochen werden, sondern es muss jedesmal darüber der *Versuch* entscheiden.

Ganz unpraktisch ist hier die Benützung der *Mittelstrasse*, d. i. die Wahl von Gläsern, deren Brennweite etwa der *halben* Differenz der beiden Fernpunktabstände gleicht. Es sind nämlich solche Gläser für das eine Auge zu schwach, für das andere zu stark.

Im Allgemeinen soll man immer *binoculare Brillen* verwenden, selbst wenn das zweite Auge functionsuntüchtig ist oder doch beim Sehen in *grössere* Entfernungen *nicht mitwirkt*. *Monoculare* Brillen lassen sich nämlich ohne absonderliche und lästige Apparate nicht leicht in der *richtigen* Lage *fixiren* und dies ist ein *Haupterforderniss*, soll die Brille ihrem Zwecke vollkommen entsprechen. Selbstverständlich bedarf es hierzu sehr gut construirter *Fassungen*.

Stecher oder *Lorgnetten* sind in Anbetracht dessen *weniger* zu empfehlen. Sie passen nur für *mindere* Grade von Kurzsichtigkeit, wo die aus einer nicht ganz richtigen Stellung der Gläser zum Auge quellenden Fehler wenig bemerkbar sind, und dann, wenn der Myops, dem *Brillentragen* abhold, sich damit begnügt, blos *zeitweilig* scharf in grössere Fernen zu sehen. Werden Zerstreuungsgläser aber *längere* Zeit oder gar *anhaltend* benützt, so sollten sie immer in *Brillenform* gebraucht werden.

Am besten taugen *Brillen mit federnden Spangen*, welche sich allenthalben, ihrer ganzen Länge nach, an die Seitentheile des Kopfes anschmiegen und darum auch *festhaften*, ohne einen oder den anderen Punkt vorwaltend zu drücken. Es müssen diese Spangen natürlich um so *stärker* sein, je *massiger* die Gläser sind, je höhergradiger also die zu neutralisirende Kurzsichtigkeit ist.

Es hat dieses jedoch seine Grenze, weil mit der Stärke der Spangen die *Schwere* der Brille und der *Druck* wächst, welchen einzelne Theile, besonders der *Nasenrücken*, auszuhalten haben. Dieser Umstand macht, dass Brillen überhaupt nicht am Orte sind, wenn das Individuum *sehr rasche* und *excursive* Bewegungen des Körpers auszuführen gezwungen ist. Eine Brille, welche unter solchen Verhältnissen *fest haften* soll, wird bald durch den Druck, welchen sie ausübt, unerträglich. *Bewegt* sich aber die Brille, so wird das Sehen im hohen Grade verwirrt. Stark Kurzsichtige taugen daher nicht zum *Reiten*, *Springen* etc.

Die Brille muss *möglichst nahe am Auge* anstehen, um die *Abweichung* der *Netzhautbildgrössen* auf ein *Kleinstes* zu verringern (S. 762). Ganz besonders nothwendig ist dieses bei *höheren* Graden der Kurzsichtigkeit, wo *starke* Gläser verwendet werden. Doch darf die Annäherung niemals so weit gehen, dass die *Cilien* an der Hinterwand der Brille *anstreifen*, weil diese sonst bald verunreinigt und zum Scharfsehen untauglich würde. Bei sehr glotzenden Augen wird dieser Uebelstand oftmals sehr peinlich und hindert geradezu die Benützung ganz entsprechender Gläser.

Die *Axen der Gläser* und die *Gesichtslinien* beider Augen müssen der Richtung nach mit einander *zusammenfallen*, oder doch nur einen *kleinen* Winkel einschliessen, auf dass vornehmlich *Centralstrahlen* durch die Pupille zur Netzhaut gelangen und die Abweichungen aus dem Spiele bleiben, welche die *prismatische* Gestalt der Brillenrandtheile mit sich bringt. Es fordert dieses, dass die Gläser *gut centrirt* seien, dass ihre *Mittelpunkte* bei Benützung der Brille den *beiden Pupillen* gegenüber gestellt werden und dass die *Flächen* der Gläser immer *senkrecht* auf den *Sehlinien* stehen.

Centrirt ist ein Glas, wenn die Scheitelpunkte beider Krümmungsflächen einander gegenüber und genau in der *Mitte* der beiden Krümmungsflächen gelegen sind, also allenthalben gleichweit vom Rande der Linse abstehen. Es fordert die Centrirung genaue und kostspielige Instrumente, ausserdem aber Gewandtheit und grösste Sorgfalt von Seite der Verfertiger. Am leichtesten lässt sich den Anforderungen bei *runden* Gläsern entsprechen; viel schwerer, wenn den Gläsern die beliebte *ovale* Form gegeben werden soll. *Ovale* Gläser zeigen sich darum ziemlich oft fehlerhaft construirt und sollten immer nur von *ganz verlässlichen* Optikern angekauft werden. Sonst lässt sich ihnen *kein* erheblicher Vorwurf machen. Nur muss darauf gesehen werden, dass sie *gross genug* seien, um die Pupille auch bei *beträchtlichen* Seitwärtsbewegungen des Auges zu decken.

Stehen die Mittelpunkte der beiden Linsen *nicht* den Pupillen gegenüber, so können begreiflicher Weise *nur Strahlen* zur Netzhaut gelangen, welche durch einen *Seitentheil* des Glases gegangen sind, da alle anderen Strahlen von der *Iris* abgeblendet werden. Ein durch die hinterliegende Pupille gleichsam *abgegrenzter Seitentheil des Glases* wirkt dann auf das durchgehende Licht in der Eigenschaft eines *Prisma mit gekrümmten Flächen*. Er *lenkt* demgemäss die Strahlen *gegen seine Basis*, also gegen den entsprechenden Randtheil des Glases *hin ab* und zwar um so mehr, je grösser der *brechende Winkel* des Prisma, d. i. je *schärfer* die Brille ist. In Uebereinstimmung damit wird dieser Fehler bei *schwachen* Gläsern weniger bemerklich, macht sich dafür aber bei *scharfen* Linsen um so fühlbarer. Die auf die *Netzhaut* fallenden Bilder erscheinen nämlich *verzerrt* und da sie beiderseits auf *disparate* Netzhautstellen fallen, beim *binoculären* Sehact öfters erhaben oder vertieft. Der Fehler wird übrigens wesentlich *gesteigert*, wenn die *Flächen der Gläser nicht senkrecht* auf den *Sehlinien* stehen, da mit der Grösse des *Einfallswinkels* auch

die *Ablenkung* wächst, welche die Strahlen durch die *prismatische* Gestalt der Seitentheile der Gläser erfahren.

Es ergibt sich daraus die Nothwendigkeit, dem *Nasenbügel der Brille* eine dem concreten Falle entsprechende *Länge* zu geben. Es muss darum *vor der Wahl* der Brille immer erst ermittelt werden, *wie weit* die beiden *optischen Hornhautscheitel*, durch welche die Gesichtslinien hindurchgehen, von einander *abstehen*, wenn der Kranke in Entfernungen blickt, für welche er die Brille benützen will.

Es handelt sich übrigens in der Praxis gar nicht um ganz *haarscharfe* Bestimmungen. Die Brillen werden nämlich niemals für eine *einzige* Distanz verwendet. Mit dem *Wechsel* der Distanzen verändert sich aber der Convergenzwinkel der Gesichtslinien und sohin auch der Abstand der beiden optischen Hornhautscheitelpunkte. Um den Fehler *ganz* zu vermeiden, müssten also die Brillencentra je nach der Entfernung der betrachteten Objecte sich nähern und entfernen, was unthunlich ist. Es kommt eben nur darauf an, dass die Differenzen eine *gewisse Grenze* nicht überschreiten. Es ist diese Grenze für *schwache* Gläser eine *weitere*, für *scharfe* Gläser eine *engere*, in *allen* Fällen aber *enge* genug, um den Gebrauch *einer* und *derselben* Brille für *grosse und sehr kleine* Entfernungen *unvortheilhaft* zu machen.

Um die *prismatische* Ablenkung auf ein Kleines zu reduciren, müssen die *Glasflächen* einer Brille, welche zum *Fernesehen* verwendet wird, in *einer und derselben verticalen* Ebene vor den Augen stehen. Soll die Brille aber für *kurze Distanzen* dienen, so müssen die Gläser entsprechend dem Convergenzwinkel der Gesichtslinien *zusammenneigen*, der Nasenbügel also in der *horizontalen* Ebene einen *nach hinten convexen* Bogen beschreiben.

Die Brillengläser müssen aus dem *reinsten*, vollkommen *farblosen* Spiegel- oder Krystallglase *geschliffen* werden.

Blasen, *Risse*, *Sprünge* sind von übelstem Einflusse auf die Deutlichkeit der wahrgenommenen Bilder, ebenso natürlich auch *Schmutzflecke*. Das auf sie wirkende *diffuse* Licht erzeugt nämlich trübe *Spectra*, welche sich über die Bilder lagern. Die Brillen sollen daher während der Zeit des Nichtgebrauches immer in passenden *Futteralen* verwahrt werden. Zu ihrer *Reinigung* empfiehlt sich feines *Linnenzeug*. *Rehleder* hat den Vorzug der Weichheit, doch wird es bei längerem Gebrauche gerne fettig und leistet dann nicht das Geforderte.

Man pflegt die Brillengläser je nach ihrer grösseren oder geringeren Brennweite mit *Nummern* zu bezeichnen. In der Regel drückt die Nummer den *Werth der Brennweite in Zollen* aus, so dass ein Glas Nr. 40, 20, 10, 6, $5\frac{1}{2}$ *eben so viele Zolle Brennweite* besitzt. Selbstverständlich variiren desshalb Brillen *gleicher* Nummern in den *verschiedenen* Ländern je nach den üblichen Längenmassen. Manche Optiker nummeriren ihre Gläser jedoch nach ganz abweichenden und zum Theile sehr willkürlichen Principien.

Gewöhnlich werden Zerstreuungsgläser *biconcav* geschliffen, seltener *planconcav*. Sehr beliebt waren früher *convexconcave* oder *periskopische* Gläser, da bei ihnen die Abweichung wegen der Kugelgestalt im Allgemeinen weniger fühlbar werden soll.

Als *Materiale für die Brillenfassung* dient am besten *matt* polirtes *Metall*. *Horn* und *Schildplatt* sind leichter, werfen sich aber gerne und verändern so die Stellung der Gläser zum Auge.

3. Der Gebrauch von *passenden* Brillen ist an und für sich *durchaus nicht schädlich*. Doch müssen bei deren Benützung *gewisse Vorsichten* beobachtet werden. *Zweckwidriger* Gebrauch der Brillen, auch wenn diese in jeder Beziehung den gegebenen Verhältnissen entsprächen, ist ganz geeignet, das *Grundleiden zu steigern* und eine Reihe *verderblicher Zustände* hervorzurufen.

Bei *mittleren* und *hohen* Graden von Kurzsichtigkeit wird, wenn der Kranke bisher *keine* oder viel *zu schwache* Brillen getragen hat und die *relative* Accommodationsbreite eine *mangelhafte* ist, die plötzliche Störung der eingewurzelten Coordinationsverhältnisse nicht selten die Quelle von *asthenopischen* Beschwerden. Man thut dann gut, die Kurzsichtigkeit vorerst nur *theilweise* zu neutralisiren und *allmälig*, je nach Massgabe der geänderten Associationsverhältnisse, zu den *voll corrigirenden* Brillen aufzusteigen.

Hauptregel ist, dass Brillen niemals für Distanzen benützt werden, welche innerhalb der Grenzen der deutlichen Sehweite fallen, da widrigenfalls die für kurze Entfernungen erforderlichen Accommodationsquoten sehr gesteigert und die Coordinationsverhältnisse zwischen Ciliar- und Convergenzmuskeln in unerträglicher Weise gestört werden. Meistens äussern sich diese Unzukömmlichkeiten alsbald in asthenopischen Beschwerden. Ueberdies liegt in der relativen Ueberbürdung der genannten Muskeln eine Quelle von *Congestivzuständen* der Augen, welche eines der wirksamsten pathogenetischen Momente abgeben für die Ausbildung und die fortschreitende Grössezunahme eines Staphyloma posticum und mittelbar selbst für *entzündliche* Processe in den tieferen Binnenorganen des Auges, die ihrerseits zur völligen *Functionsuntüchtigkeit* des Organes führen können. Ist dann noch vielleicht gar die Brille *zu scharf*, oder ihre *Stellung* zum Auge eine *falsche*, so treten jene Uebelstände um so rascher und drohender hervor, die Brille wird zu einer *Schädlichkeit der schlimmsten Art*.

Bei *niederen* Graden von Myopie sollen darum Zerstreuungsgläser immer *nur zum Sehen in grössere Entfernungen* verwendet werden.

Anders verhält sich die Sache, *wenn der Fernpunktabstand unter 10 Zoll herabsinkt*. Dann können Zerstreuungsgläser auch *beim Nahesehen*, beim Lesen, Schreiben und bei ähnlichen Beschäftigungen nicht immer ohne Nachtheil *entbehrt* werden, indem die *freien* Augen behufs *deutlichen* Sehens den Objecten übermässig *genähert* werden müssen, was nicht nur *sehr grosse Convergenzen* der optischen Axen voraussetzt, so lange *gemeinschaftlicher* Schact besteht, sondern auch eine *starke Beugung des Oberkörpers* nothwendig macht, wenn die *Objecte* nicht beliebig ihren *Ort verändern* lassen. In Berücksichtigung dessen thut man *bei Fernpunktabständen von weniger als 10 und mehr als 6 Zoll* wohl, für Beschäftigungen mit Objecten, welche unbeschadet der erforderlichen *Netzhautbildgrösse über* die deutliche Sehweite des Myops *hinaus*, auf 12 und mehr Zoll Distanz, gerückt werden können, Brillen zu empfehlen, deren *Brennweite* den Fernpunktabstand *um einige Zolle übertrifft*. Besonders räthlich erscheint eine solche Massregel, wenn die *Accommodationsbreite* eine verhältnissmässig *geringe* ist.

Theoretisch genommen ginge die Aufgabe dahin, Brillen zu wählen, welche für die betreffenden Entfernungen *dieselben* Accommodationsquoten erforderlich machen, wie im *emmetropischen* Auge. Dies wären aber gerade die *voll corrigirenden* und diese erweisen sich bei an Gläser nicht sehr gewöhnten Augen in der Regel *zu scharf*, da sie die Coordinationsverhältnisse übermässig stören. Nimmt man aber *auf letztere allein* Rücksicht und wählt man Brillen, welche die virtuellen Bilder der fraglichen Objecte genau *im Fernpunktabstande* entwerfen, so finden die Kranken dieselben in der Regel etwas *zu schwach* und fühlen sich bei deren Gebrauche un-

befriedigt, während eine kleine Anforderung an den Accommodationsmuskel gemeiniglich sich als sehr zusagend erweiset.

Die Nothwendigkeit einer solchen Brillenwahl tritt besonders häufig *bei Musikern* hervor, welche die Noten in einer bestimmten Entfernung, etwa 18—30 Zoll vom Auge entfernt halten müssen.

Bei *höchstgradigen* Myopien von *weniger* als 6 Zoll Fernpunktabstand muss sich der Kranke ohnehin in der Regel mit Gläsern behelfen, welche relativ zum Fernpunktabstande *zu schwach* sind (S. 793). Er kann darum ohne weiteres das ihm zusagende Glas *für die Nähe* benützen und benützt es auch meistens ohne allen Schaden, indem er für *vorübergehende* Beschauungen *ferner* Gegenstände gewöhnlich noch ein *zweites*, in Stecherform gefasstes Gläserpaar der Brille vorsetzt.

Der Brechwerth eines solchen Stechers lässt sich leicht aus der Formel $-\frac{1}{f}-\frac{1}{g}=-\frac{1}{p}$ berechnen, wo f die Brennweite des Brillenglases, p jene der beiden Gläser zusammengenommen oder der voll corrigirenden Brille und g die gesuchte Brennweite des Stechers ist. Es ergibt sich nämlich

$$-\frac{1}{g}=-\frac{1}{p}+\frac{1}{f}.$$

4. Besondere Aufmerksamkeit erfordern *die Perioden des fortschreitenden Wachsthumes eines Staphyloma posticum.* So lange dieses *nicht stationär* geworden ist, müssen die im Obigen auseinander gesetzten Regeln mit *grösster* Strenge gehandhabt und insonderheit jede *Ueberbürdung* des Sehorganes und jede Gelegenheit zu *Congestivzuständen* des Bulbus auf das Sorgfältigste vermieden werden. Zeigt sich das Grundleiden in *rascher* Progression begriffen, so genügt dies nicht mehr; dann wird *strenge Augendiät* zur *unerlässlichen* Bedingung, will man möglicher Weise einen *Stillstand* herbeiführen. Vor allem wird es dann nothwendig, *jede das Auge nur einigermassen anstrengende Beschäftigung*, das Lesen, Schreiben u. s. w. gänzlich *aufzugeben* und das Sehorgan vor dem Einflusse *grellen Lichtes*, namentlich stärkerer *Lichtcontraste*, zu schützen (S. 403).

5. Eine sehr grosse Beachtung verdienen die *senilen Alterationen des Auges* wegen ihrem Einflusse auf die Länge und Lage der deutlichen Sehweite. Sie steigern die Accommodationsquoten, welche zum scharfen Sehen in kurze, diesseits des Fernpunktabstandes gelegene Distanzen nothwendig sind im Verhältnisse zur Verminderung der Accommodationsbreite. Die Folge davon ist, dass Beschäftigungen, welchen der Myops früher mit *Leichtigkeit dauernd* oblag, nun eine Quelle von *Ueberbürdungen* des Accommodationsmuskels werden und dem Auge geradezu *Gefahr* drohen können. Bis zu einem *gewissen Grade* hilft sich dann der Myops selbst durch *Verlängerung der Objectsdistanz.* Ist diese aber an der *Grenze* angelangt, welche ihr die *Art* der Beschäftigung als solche oder die *Grösse* des erforderlichen *Sehwinkels* setzt, so muss entweder die gewohnte Beschäftigung *aufgegeben*, oder eine *Brille* angewendet werden, welche bei der *passendsten Entfernung des Gegenstandes* virtuelle Bilder *näher dem Fernpunktabstande* des myopischen Auges entwirft.

Bei *niederen* Graden der Myopie wird, wenn das Object *nahe* an das Auge herangerückt werden muss, manchmal die Benützung einer schwachen *Convexbrille* nothwendig, welche von den *innerhalb* ihrer Brennweite gelegenen Objecten aufrechte vergrösserte virtuelle Bilder *jenseits* der Objectsdistanz entwirft. Bei *höheren* Graden von Kurzsichtigkeit aber, bei welchen aus erwähnten Gründen auch zum *Nahesehen* Concavgläser gebraucht werden,

wird es nöthig, statt der früher benützten Brille eine *schwächere* zu wählen, um solchermassen bei *gleichbleibender* Objectsdistanz den *Abstand der virtuellen Bilder zu vergrössern. Rückt* dann später auch der *Fernpunktabstand hinaus*, so muss ebenso die für *grössere* Distanzen benützte Brille mit einer anderen vertauscht werden, deren Brennweite dem *dermaligen* Abstande des Fernpunktes entspricht. Bei *höchstgradigen* Myopien, bei welchen ohnehin in der Regel *zu schwache* Gläser verwendet werden, wird ein Austausch der Gläser nur selten nöthig.

6. In Fällen von Myopie, wo beim Nahesehen *gemeinschaftlicher Sehact* besteht und sich das *Unvermögen* äussert, für gewisse Beschäftigungen die nöthige *Convergenz der optischen Axen* aufzubringen oder dauernd zu *erhalten*, können *prismatische* oder sogenannte *Dissectionsgläser* versucht werden. (Siehe Therapie des Strabismus divergens).

Bei *hochgradiger* Kurzsichtigkeit, wo die Anforderungen an die Leistungsfähigkeit der inneren Geraden *immer* ausnehmend gross sind (S. 790), will man gar nicht mehr den *Eintritt* asthenopischer Beschwerden abwarten, sondern empfiehlt *von vorneherein* zu *prismatischen* Gläsern und, falls diese nicht zureichen, zur *Rücklagerung der äusseren geraden Augenmuskeln* zu schreiten, um den üblen Folgen wirksam *vorzubeugen*. Man ist übrigens geneigt, von der Tenotomie auch einen günstigen Einfluss auf den *weiteren Verlauf* der Kurzsichtigkeit selbst zu erwarten und hofft besonders, dadurch dem weiteren Fortschreiten vorhandener hinterer Scleralstaphylome einen Damm setzen zu können *(Graefe)*. Es kann nicht dringend genug vor einem solchen Unternehmen *gewarnt* werden. Falls dadurch nämlich auch wirklich dem *Fortschreiten* des Grundleidens Halt geboten werden könnte, so würde dieser Gewinn nur allzu theuer erkauft durch Störungen des Projectionsvermögens und durch die damit *unvermeidlich gewordene Ausschliessung des einen Auges vom gemeinschaftlichen Sehacte.*

Quellen: *Beer*, Lehre v. d. Augenkrankheiten. II. S. 653, 654. — *Stellwag*, Sitzungsberichte der Wiener k. Akad. der Wiss. XVI. Bd. 1855. S. 201—209, 213, 217, 218, 219, 220, 221, 224—250; Ophth. II. S. 337—360. — *Donders*, A. f. O. IV. 1. S. 301, 304, 307—319; VI. 1. S. 67, 83, 101; VI. 2. S. 219—228, 238—243; IX. 1. S. 105, 135—154; Anomal. der Ref. u. Acc. Wien. 1866. S. 74, 77, 78, 83, 89, 97, 100—107, 114—144, 148, 154, 179, 181, 187, 279, 282—296, 303, 306, 308, 309, 311, 320, 325, 329, 338, 343, 350, 352, 354, 361. 468, 474. — *Ed. Jaeger*, Einstellungen des dioptr. Apparates. Wien. 1861. S. 25, 72—92, 195—211, 237, 244—256, 277. — *Hasner*, kl. Vorträge. Prag. 1860. S. 31, 34, 39, 43, 46, 48, 56, 58. — *Ruete*, Lehrb. der Ophth. I. Braunschweig. 1853. S. 220, 223; Schmidt's Jahrbücher. 134. Bd. S. 217. — *Graefe*, A. f. O. II. 1. S. 160; III. 1. 308; kl. Montbl. 1863. S. 355—360, 1865. S. 392; 1869. S. 227. — *Burow*, Ein neues Optometer. Berlin. 1863; A. f. O. IX. 2. S. 228. — *Helmholtz*, Beschreibung eines Augenspiegels. Berlin. 1851. S. 38. — *Schweigger*, Vorlesgn. über den Gebrauch des Augenspiegels. Berlin. 1864. S. 58; Göttinger Nachrichten 1870. Nro. 9. — *Schuerman*, Vijfde Jaarl. Verslag. Utrecht. 1864. S. 1; kl. Monatbl. 1864. S. 92, 95. — *Knapp*, A. f. O. VI. 2. S. 7. — *Doyer*, Derde Jaarlijksch Verslag. Utrecht. 1862. S. 209; Donders Anomalien etc. S. 339. — *Verschoor*, Zesde Jaarl. Versl. Utrecht. 1865. S. 97. — *Böhm*, der Nystagmus etc. Berlin. 1857. S. 40. — *Arlt*, die Krankheiten des Auges III. Prag. 1856. S. 238. — *H. Cohn*, Deutsche Klinik. 1866. Nr. 5; klin. Monatbl. 1866. S. 188, 195; 1867. S. 357; 1868. S. 49; Untersuchung der Augen von 10.060 Schulkindern. Leipzig. 1867; Berlin. med. Wochenschrift. 1867. Nro. 50; 1868. Nro. 50. — *Cramer*, Het accommodatievermogen. Haarlem. 1853. S. 141, 145, 146. — *Fahrner*, Wien. Jahrb. f. Kinderheilkunde VI. S. 151—168; klin. Montbl. 1866. S. 189. — *Giraud-Teulon*, Congrès intern. d'ophth. Paris. 1863. S. 102. — *Ainsiaux*, ibid. 1868. S. 180. — *Pagenstecher*, kl. Beob. III. S. 102. — *Coccius*, Der Mechanismus der Accommodation. Leipzig. 1868. S. 67, 71, 78, 109. — *Ed. Meyer*, kl. Monatbl. 1869. S. 351. — *Dobrowolsky*, ibid. 1868. Beil. S. 3, 93, 141, 175, 181, 201. — *Mauthner*, Lehrb. d. Ophthalmoscopie S. 161, 190. — *Kaiser*, A. f. O. XIII. 2. S. 353. — *Liebreich*, ibid. VIII. 1. S. 261. — *Zehender*,

kl. Monatbl. 1868. S. 137. — *Woinow*, Centralbl. 1869. Nro. 56. — *Laqueur*, ibid. S. 362. — *Schumann*, Experimentaluntersuchungen über die Baufehler etc. Leipzig. 1869. — *Noyes*, Arch. f. Augen- und Ohrenheilkde. I. S. 154.

2. Die Uebersichtigkeit, Hypermetropie.

Krankheitsbild. *Charakteristisch ist das Sinken des Refractionszustandes unter den Nullwerth, also die Verlängerung des Fernpunktabstandes über die positive Unendlichkeit hinaus in negative Distanzen und das damit gesetzte Vermögen des Auges, convergent auffallende Strahlen in deutliche und scharfe Netzhautbilder zu vereinigen.*

1. *Der Fernpunktabstand* kann in allen möglichen *negativen* Werthen schwanken. Doch wird die Uebersichtigkeit *in der Praxis* nur dann von Bedeutung, wenn der Refractionszustand einen *erheblichen negativen* Werth erreicht, der Fernpunkt also in der nach hinten verlängerten optischen Axe auf wenige Schuhe an den Bulbus herangerückt ist.

Um den *Fernpunktabstand zu messen* begnügt man sich in der Praxis zumeist mit dem Aufsuchen der *stärksten Sammellinse*, welche knapp vor das Auge gestellt, noch das *scharfe und deutliche* Sehen *entfernter* Gegenstände unter einem Gesichtswinkel von 5 Minuten (S. 761) ermöglicht. Die *Brennweite* dieses Glases *vermindert* um dessen Abstand vom Auge gibt den gesuchten *Fernpunktabstand* und dessen *reciproker* Werth den *Grad* der vorhandenen Hypermetropie (S. 772).

Es ist klar, dass bei einem solchen Verfahren ein nicht ganz zutreffender Werth des Refractionszustandes gefunden werden müsse. Die *Coordinationsverhältnisse* zwischen Ciliar- und Convergenzmuskeln lassen nämlich eine völlige Abspannung des Accommodationsmuskels bei *Parallelstellung* der Gesichtslinien nicht zu. Ueberdies springt die Linse, welche bei Hypermetropen ununterbrochen in einer gewissen Convexitätssteigerung erhalten wird, bei ungenügender Elasticität nicht immer rasch, wenn überhaupt in ihre *natürliche* Form zurück, auch wenn der Ciliarmuskel völlig erschlafft würde; es bleibt also der Refractionszustand etwas erhöht. Um den *wahren Fernpunktabstand* annähernd richtig zu bestimmen, ist es darum unerlässlich, den Adaptionsmuskel durch wiederholte Einträufelungen *starker Atropinlösungen* einige Zeit in *völliger* Abspannung zu erhalten.

Wurde bei diesem Versuche die *Pupille* stark erweitert, so muss das Glas bis auf einen, der *gewöhnlichen Pupillengrösse* entsprechenden, centralen Theil *abgeblendet* werden, widrigenfalls sich die Asymmetrie in der Krümmung der Hornhaut und Linse geltend macht und das Urtheil trübt.

Optometer sind nur dann verwendbar, wenn sie mit Rücksicht auf beliebige *negative* Distanzen gebaut sind. Die Ergebnisse sind noch weniger verlässlich, als bei Emmetropie und Myopie. (S. 781).

Ganz gute Dienste leistet der *Augenspiegel*, vorausgesetzt, dass die Accommodation des *untersuchten* Auges durch Mydriatica gelähmt ist und der *Untersuchende* seine jeweilige Einstellung beim Ophthalmoskopiren kennt. Ist (Fig. 102) das *untersuchte* Auge *A hypermetropisch* und für *o* oder *g* eingestellt, so wird das *untersuchende* Auge *B* durch einen *einfachen Beleuchtungsspiegel S S* ein deutliches Bild des Augengrundes von *A* gewinnen, wenn seine Einstellung *b o* oder *b g* ist. Es ergibt sich dann der Fernpunktabstand des Auges *A* als $bo - ba$ oder als $bg - ba$. Ein *myopisches* Auge *B* kann selbstverständlich durch einen einfachen Beleuchtungsspiegel ein deutliches Bild von *A* nur erhalten, wenn *dieses* in *hohem*

Grade *hypermetropisch* ist. Wäre aber B in *hohem* Grade *übersichtig*, so müsste A im *geringen* Grade *hypermetropisch* sein, auf dass der Augengrund des letzteren

Fig. 102.

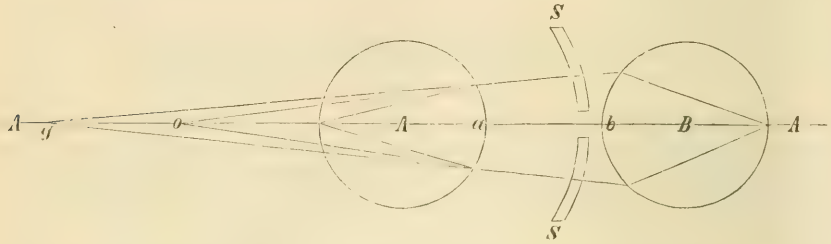

deutlich gesehen werden könnte. Wird der Beleuchtungsspiegel jedoch *mit einer Correctionslinse combinirt*, also im *aufrechten* Bilde untersucht, so fallen jene Beschränkungen weg und die Brennweite des zum Scharfsehen erforderlichen Glases in Verbindung mit der bekannten Einstellung des Auges B liefern die nöthigen Factoren zur Berechnung des Refractionszustandes von A. Es gilt hier nämlich wieder die Formel $-\frac{1}{\alpha} = \pm\frac{1}{p} - \frac{1}{a}$, wo α die Einstellung des Auges B, p die Brennweite der Linse und a die Einstellung des untersuchten Auges A mehr dem Spiegelabstande bedeutet (S. 783). Wäre (Fig. 103) das Auge A für g eingestellt und

Fig. 103.

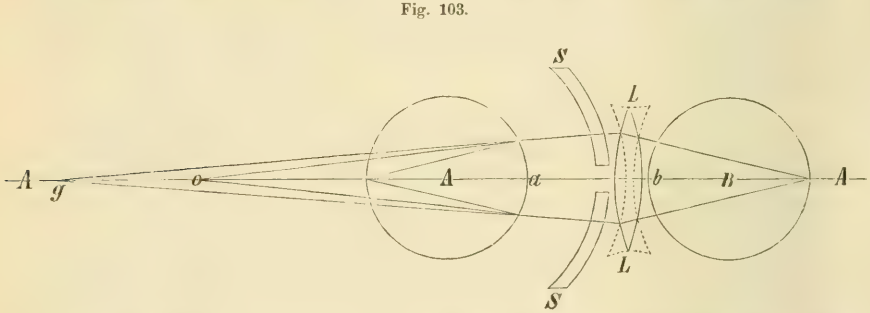

B für o, so wäre $a = gb$ und $\alpha = ob$; es wäre also eine *Concavlinse* zum Scharfsehen erforderlich. Wenn aber A für o und B für g eingestellt ist, so müsste offenbar eine *Convexlinse* angewendet werden. Falls B *absolut hypermetropisch* ist, stellt sich die Formel $\frac{1}{\alpha} = \frac{1}{p} - \frac{1}{a}$, es ist unter *allen* Verhältnissen eine *Convexlinse* nothwendig.

Von einigem Werthe ist auch das *Vergrösserungsverhältniss*, in welchem der Augengrund eines *hypermetropischen* Auges verglichen mit dem eines *emmetropischen* zur Wahrnehmung kömmt (S. 783). Im *verkehrten* Bilde ist die relative Vergrösserung eine *bedeutende*, besonders (5·3 : 6·1, *Schweigger*), wenn die Hypermetropie auf *Flachbau* beruht. Sie nimmt übrigens mit der Entfernung des Glases vom Auge zu. Im *aufrechten* Bilde ist sie *sehr gering*, vornehmlich wenn in der Grundgleichung das n vermindert erscheint *(Mauthner, Schweigger)*.

2. *Der Nahepunkt* liegt bald in *positiver*, bald in *negativer* Entfernung vom Auge, daher die deutliche Sehweite bald eine *discontinuirliche*, bald *ihrer ganzen Länge nach negative* ist. Man spricht im ersten Falle von einer *facultativen*, im letzteren von einer *absoluten* Hypermetropie, ohne dass jedoch damit nothwendig verschiedene *Grade* der Hypermetropie bezeichnet wären, indem eben die Lage des Nahepunktes nicht blos von

dem *minimalen* Refractionszustande, sondern auch von der Grösse der *Accommodationsbreite* abhängt, folgerecht eine *gleichwerthige* Hypermetropie als facultative *und* absolute sich darstellen kann.

Man wird sich dies am besten anschaulich machen, wenn man sich eine Reihe negativer Refractionszustände neben einander stellt und zu jedem eine bestimmte Differenz, $^1/_7$, $^1/_{10}$ etc. addirt, also den *maximalen* Refractionszustand bei *bestimmter* Accommodationsbreite und daraus den Nahepunktabstand ermittelt (S. 765).

Man sieht dann ausserdem sogleich, dass Refractionszustände von *geringem negativen* Werth bei *normaler* oder gar *gesteigerter* Accommodationsbreite Nahepunktabstände ergeben, die von normalen sich *nicht* sehr wesentlich unterscheiden, ja dass ein *Hypermetrope* mit sehr gesteigerter Accommodationsbreite einen *kürzeren* Nahepunktabstand haben kann, als ein *Emmetrope* mit der *normalen*.

Gewöhnlich wird auch eine *relative* Uebersichtigkeit unterschieden. Unter letzterer versteht man eine Hypermetropie, bei welcher der *Nahepunkt* nur unter der Bedingung in *positive* Entfernungen gerückt werden kann, dass die *Gesichtslinien* sich *vor dem fixirten Punkte kreuzen (Donders)*, mit anderen Worten unter der Bedingung, dass die Augen unter Aufgeben des *binocularen* Sehens *nach innen schielen*.

Um den Abstand des Nahepunktes zu ermitteln, genügt bei *facultativer Hypermetropie* das bei der *Myopie* zu gleichem Behufe vorgeschlagene Verfahren (S. 783), nämlich die Bestimmung der *kleinsten positiven* Entfernung, in welcher das Auge Objecte unter einem Winkel von 5 Minuten (S. 761) *deutlich und scharf* zu sehen im Stande ist. Bei *absoluter* Uebersichtigkeit muss dem Auge eine dem *Fernpunktabstande* entsprechend gewählte *Sammellinse* vorgesetzt und dann die *kürzeste* Distanz *gemessen* werden, in welcher *mit dieser Brille* noch *deutliche* und *scharfe* Wahrnehmungen vermittelt werden. Es lässt sich aus *diesem* Werthe und aus der *Brennweite* der benützten Brille leicht die *Entfernung* des virtuellen Bildes berechnen und durch Subtraction des *Brillenabstandes* vom Auge kömmt man zur Kenntniss *der Lage des Nahepunktes*.

3. *Objecte* und *virtuelle Bilder*, welche *innerhalb der deutlichen Sehweite* gelegen sind, sieht der Uebersichtige unter sonst normalen Verhältnissen *ebenso scharf und deutlich*, wie der Emmetrope; doch muss er *viel grössere Accommodationsquoten* aufwenden und ermüdet daher leichter, es wäre denn, dass seine Accommodationsbreite die Norm übersteigt, was bei *jugendlichen* Individuen, welche sich viel und anhaltend mit kleinen Objecten beschäftigen, ihre Accommodation also stark *üben*, *häufig* der Fall ist.

Die erforderliche Accommodationsquote für 20 und für 10 Masseinheiten ist bei *Emmetropie* mit einer Accommodationsbreite von $\frac{1}{5}$ (S. 765) $\frac{5}{20}$ und beziehungsweise $\frac{5}{10}$. Bei *Hypermetropie* — $\frac{1}{20}$ und einer Accommodationsbreite $\frac{1}{5}$ wären die Accommodationsquoten für 20 und 10 Masseinheiten $\frac{5}{10}$ und $\frac{5}{6{\cdot}66}$; bei Hypermetropie — $\frac{1}{20}$ und Accommodationsbreite $\frac{1}{3}$ wären sie $\frac{3}{10}$ und $\frac{3}{6{\cdot}66}$. Bei *Hypermetropie* — $\frac{1}{10}$ und Accommodationsbreite $\frac{1}{3}$ würden für Distanzen von 20 und 10 Masseinheiten Accommodationsquoten von $\frac{3}{6{\cdot}66}$ und $\frac{3}{5}$ erforderlich sein.

Ausserhalb der deutlichen Sehweite gelegene Objecte und virtuelle Bilder werden aber im Allgemeinen um so *undeutlicher* gesehen, je *grösser* die die Netzhaut treffenden *Zerstreuungskreise* sind, je weiter also die *Pupille* und je grösser der *Abstand* ist, in welchem die den dioptrischen Apparat passirenden Lichtstrahlen *hinter* der Retina zur Vereinigung kommen.

Insoferne der Einfluss dieser *letzteren* Differenz auf die Grösse der Zerstreuungskreise aus erwähnten Gründen weitaus von dem des *Durchmessers des Sehloches* überboten wird, besonders so lange der Krystall als *lichtsammelndes* Medium *besteht*: findet der Uebersichtige in der theilweisen *Bedeckung* und in möglichster *Verengerung der Pupille* ein *sehr wirksames* Mittel, um von Objecten, welche weit *innerhalb* seines Nahepunktes in *positiver* Entfernung gelegen sind, noch *leidlich deutliche* Wahrnehmungen zu gewinnen und so seine deutliche Sehweite scheinbar um ein Bedeutendes zu *verlängern*. Er pflegt darum beim Betrachten von Objecten, welche *diesseits* seines Nahepunktes liegen, gleich dem Myops stark zu *blinzeln*, und sich wo möglich so zu stellen, dass das *Object und das Auge* thunlichst *stark beleuchtet* werden. Durch Aufwand des *Maximum* seiner Accommodationskraft wird dann nicht nur die Differenz der hinteren *Vereinigungsweite* verkürzt, sondern auch die *Pupille* um ein *Ferneres* verengert und, was sich an der *Grösse* der Zerstreuungskreise nicht mehr ändern lässt, sucht er dadurch in seiner Wirkung abzuschwächen, dass er, so weit es geht, die Objecte *dem Auge näherl*, indem im umgekehrten Verhältnisse zur Objectsdistanz der *Sehwinkel* und somit auch der lichtstärkere *Kern* des Zerstreuungsbildes wächst, letzterer also sich deutlicher aus den verschwommenen Umrissen *heraushebt*. Durch fortgesetzte Uebung bildet sich auch das *Vermögen, Zerstreuungskreise zu verarbeiten*, nicht selten in ganz wunderbarer Weise aus, so dass es gar nichts Ungewöhnliches ist, jugendliche *absolut Uebersichtige* zu finden, welche mit *freiem* Auge *mittlere* und selbst *ziemlich kleine* Druckschrift lesen, nähen u. s. w., immer vorausgesetzt, dass sie in der Lage sind, durch starke *Erleuchtung* der Augen und Objecte die *Pupille* sehr zu *verengern*. Bei *schwacher* Erleuchtung, überhaupt bei *weiter Pupille*, tritt aber der Einstellungsfehler um so deutlicher hervor und es kann dieses so weit gehen, dass absolut Hypermetropische bei *schwachem Abendlichte* und überhaupt in *mässig finsteren* Räumen Schwierigkeiten finden, sich selbst zu führen.

4. Es ist hier übrigens von Wichtigkeit, zu bemerken, dass bei *hohen* Graden der Hypermetropie nicht selten eine sehr beträchtliche *Verminderung der Sehschärfe* gegeben sei, und dass diese Abnahme mit fortschreitendem *Alter* sich in viel *rascherem* Verhältnisse steigere, als dies bei Emmetropen der Fall ist. Man sucht den Grund dessen zum Theile darin, dass die *Netzhautbilder* vermöge der relativ tieferen Lage des hinteren Knotenpunktes *kleiner* ausfallen, zum Theile wird der Fehler aus einer mangelhaften *Entwickelung* des lichtempfindenden Apparates abgeleitet. Nebenbei ist aber auch der Umstand von grossem Belange, dass hohen Graden von Hypermetropie häufig ein sehr *asymmetrischer Bau* der Hornhaut und Linse parallel geht *(Donders)*.

Ursachen. Die Uebersichtigkeit kann ebensowohl resultiren aus einer *Verkürzung der Bulbusaxe*, als aus einer *Krümmungsabnahme* einzelner Trennungsflächen oder aus der *Verminderung des Brechungsverhältnisses der Linse*.

Es ergibt sich dies unmittelbar aus der Grundgleichung $N = n.\,sin.\,\beta$ (S 772), wo die Länge der Bulbusaxe durch *sin.* β, die Brechungs- und Krümmungsverhältnisse der einzelnen dioptrischen Medien und ihrer Trennungsflächen durch den Factor *n* repräsentirt werden.

1. In einer gewissen Anzahl von Fällen ist wirklich die Hypermetropie nur der symptomatische Ausdruck eines *fehlerhaften Baues des Bulbus als Ganzen*, insbesondere einer normwidrigen *Kürze der optischen Axe*. Es ist dieser Fehler, der *Flachbau, Platymorphie*, wenigstens in der Anlage, *angeboren* und gewöhnlich *ererbt* (*Ed. Jaeger*). Wo er *höhere* Grade erreicht, verräth er sich in sehr auffälliger Weise durch normwidrig *tiefe Lage* und wirkliche oder scheinbare *Kleinheit des Bulbus*.

Bei genauerer Untersuchung findet man die *Seitentheile* des Augapfels stärker gewölbt, der Bulbus ist im Gegensatze zur Bathymorphie mehr in die *Breite* als in

die Länge gewachsen, er hat das Aussehen, als wäre er von hinten nach vorne zusammengedrückt und dadurch in seiner hinteren und vorderen Convexität *verflacht*. Dabei zeigt sich die *vordere Kammer* häufig in ganz deutlicher Weise *verengt*. Es rührt dies von der durch stete Accommodationsanstrengung bedingten *Convexitätsvermehrung* oder vielleicht auch von einer mehr *vorgerückten Lage* des Krystalles her und macht, dass die *Cornea* im Allgemeinen etwas *flacher* gewölbt *scheint*. Eine *wirkliche* Abplattung der Hornhaut ist indessen dem plathymorphischen Auge *nicht* eigen, vielmehr wurde bei *hohen* Graden angeborener Uebersichtigkeit, wo die Hornhaut öfters im *Ganzen* verkleinert ist, eher eine *stärkere* Krümmung ihrer Oberfläche bemerkt *(Donders)*. Dabei zeigt sich der *optische Scheitel* der Cornea fast constant sehr nach *innen* gerückt, die Gesichtslinien schliessen einen weit *grösseren* Winkel mit der langen Hornhautaxe ein, als dies bei Emmetropen der Fall ist, ja schneiden die Cornea nicht selten so weit nach innen vom Krümmungsmittelpunkte, dass die Augen bei ihrer Parallelstellung *divergent zu schielen* scheinen *(Donders)* und die Beweglichkeit der Gesichtslinien nach aussen merklich beschränkt ist *(Schuerman)*. Ausgesprochene Plathymorphie soll übrigens mit flachem Baue der *Augenhöhlen* einhergehen und dadurch das ganze Gesicht ein plattes Aussehen mit wenig Relief gewinnen *(Donders)*.

Die *Accommodationsbreite* erscheint bei dieser Form der Hypermetropie in jugendlichen Individuen sehr oft auffallend *gesteigert*, übersteigt weitaus $^1/_5$ und erreicht sogar $^1/_3$. Es darf dies nicht Wunder nehmen, da bei der Uebersichtigkeit der Ciliarmuskel von Kindheit auf stark *geübt* wird und die bei der Accommodation vornehmlich thätigen *Kreisfasern* sich ausserordentlich stark zu entwickeln pflegen (S. 775). Immerhin kommen unter solchen Verhältnissen oft genug auch Fälle vor, in welchen die Accommodationsbreite trotz jugendlichem Alter und starker Bethätigung des Ciliarmuskels kaum $^1/_5$ erreicht und selbst ansehnlich *geringer* ist. Es scheint, dass gerade diese Fälle es sind, welche besonders die Entwickelung eines Strabismus convergens drohen. Doch ist die Verminderung der Accommodationsbreite unter so bewandten Umständen keineswegs immer eine *reelle*, sondern öfters gewiss eine *scheinbare*, indem man in der Praxis gewöhnlich nicht den wirklichen äussersten, sondern nur den bei Parallelismus der Gesichtslinien *manifesten minimalen* Refractionszustand in Rechnung zieht.

Eine Folge dieses fehlerhaften Vorganges ist auch, dass die *Accommodationsbreite* bei demselben Individuum je nach Zeit und Umständen *Schwankungen* zeigt. Der *manifeste* Fernpunktabstand ist nämlich eben sowohl von der *relativen* Accommodationsbreite, als auch von der *Beschäftigung* des Individuums und von der grösseren oder geringeren *Elasticität* der Linse abhängig, er ist ein anderer nach längerer *Ruhe*, ein anderer nach fortgesetzten grossen *Anstrengungen* des Ciliarmuskels zum Behufe des Nahesehens.

Eine weitere Folge der mangelhaften Bestimmung des Fernpunktabstandes ist die *scheinbare Seltenheit* der Hypermetropie im *jugendlichen* Alter. Laut statistischen Untersuchungen *(H. Cohn)* zeigt sich die Uebersichtigkeit bei Kindern und jugendlichen Individuen wirklich in einem *viermal* geringeren procentarischen Verhältnisse als die Myopie. Es beschränkten sich diese Zählungen eben lediglich auf Individuen, welche in der *Lernperiode* begriffen waren, also durch starke und anhaltende Accommodationsarbeit den Krystall in eine etwas stärkere Krümmung gebracht und zum Theile vielleicht ein Staphyloma posticum erworben haben konnten. Es steht mit dieser Auffassung der Umstand im Einklange, dass die Zahl der Hypermetropen und der Grad des Refractionsfehlers *während* der Studienzeit keine Zunahme erweisen liessen, wohl aber *nach Ablauf* der Lernperiode überaus rasch wuchsen.

2. Eine andere bisher wenig beachtete Quelle der Hypermetropie liegt in *angeborner abnormer Flachheit der Hornhaut* (S. 772, 786) und vielleicht auch der *Linse (Donders).*

Es werden *Convexitätsverminderungen* einzelner Trennungsflächen des dioptrischen Apparates mitunter auch *erworben.* Indem dann aber die Krümmung wohl immer eine *sehr unregelmässige* ist, wird nicht sowohl Hypermetropie, als vielmehr *irregulärer Astigmatismus* mit Uebersichtigkeit als Grundlage das Resultat sein. Hierher gehören die Verflachungen der Hornhaut als Folge *schrumpfender Narben* und die Volumsverkleinerungen des Krystalles, welche aus der *regressiven* Metamorphose *partieller* Staare hervorzugehen pflegen. Bei Hypermetropie der letzteren Art ist selbstverständlich die *Accommodationsbreite* immer auf Null reducirt.

3. Ein hochwichtiges pathogenetisches Moment der Hypermetropie sind *Staaroperationen* und überhaupt *jedes* wie immer veranlasste *Heraustreten* der *Linse aus der optischen Axe.* Die *solchermassen* begründete Hypermetropie ist immer eine *absolute* und *sehr hochgradige,* der negative Fernpunktabstand ist ein *sehr kurzer*, so dass Sammellinsen von *wenigen* Zollen Brennweite zu ihrer Ausgleichung verlangt werden. Die *Unterschiede,* welche sich hierbei in den Einzelnfällen ergeben, beruhen zumeist auf den Schwankungen des *natürlichen Baues* der Augen. In hochgradig *myopischen* Augen ist die durch Aphakie erworbene Hypermetropie meistens *unter*, sonst über $^1/_4$. Das *Adaptionsvermögen* ist unter solchen Verhältnissen immer *völlig aufgehoben.* Wenn hier und da Fälle vorkommen, wo linsenlose Augen die Fähigkeit erwerben, mit einer entsprechenden Sammellinse, oder gar *ohne diese,* Gegenstände von *sehr differenten* Entfernungen zu erkennen, in die Ferne und Nähe ziemlich deutlich zu sehen: so rührt dies von einer ungewöhnlich stark entwickelten *Asymmetrie* in dem Baue der Cornea, von sehr ausgesprochenem regulären *Hornhautastigmatismus* her (*Donders*). Uebrigens können hierbei eine sehr enge Pupille und das durch Uebung steigerbare Vermögen, Zerstreuungskreise zu verarbeiten (S. 763, 804) mitwirken. Im Ganzen sind Fälle von relativ so vortrefflichem Sehvermögen überaus selten; *in der Regel* macht sich ausser dem gänzlichen Verluste der Accommodationsfähigkeit auch eine sehr beträchtliche *Abnahme der Sehschärfe* geltend, was seinen Grund in dem häufigen Vorkommen von *Trübungen* an der Hinterkapsel und im Glaskörper, nach Extractionen der Linse aber nebenbei in unregelmässigen *Verkrümmungen* der Cornea (*Reuss, Woinow*) etc. findet.

4. *Am häufigsten* wird die Uebersichtigkeit begründet durch die *senilen Alterationen der Linse,* d. i. durch die mit der Consistenzvermehrung einhergehende *Verflachung* des Krystalles und durch die daran geknüpfte *mehr gleichmässige Vertheilung der Dichtigkeitsgrade* in den einzelnen Schichten desselben. Es *äussern* sich diese ganz eigentlich *physiologischen* Zustände *vorerst* immer durch eine *Abnahme der Accommodationsbreite,* also durch ein *Hinausrücken des Nahepunktes*; die gleichzeitige *Verminderung* des natürlichen *Refractionszustandes* der Augen, also die Verschiebung des *Fernpunktes*, wird durch Spannungen des Accommodationsmuskels gedeckt, es bedarf der kräftigen Einwirkung von *Mydriaticis*, um sie offenbar zu machen. Bei *nahezu emmetropisch* gewesenen Augen hat es sonach den Anschein, als handle es sich *blos* um eine *Accommodationsanomalie*, um eine Verminderung der deutlichen Sehweite durch blosse Zunahme des Nahepunktabstandes, also um einen Zustand, welchen man früher als *Fernsichtigkeit* (*Presbyopie im engeren Wortsinne*) beschrieben hat. Bei *wachsender Senescenz*

des Krystalles tritt jedoch bald der *Refractionsfehler* klar hervor und *steigert* sich mehr und mehr, während gleichzeitig, wegen zunehmendem Widerstande des Krystallkörpers gegen accommodative Formveränderungen und am Ende wegen seniler Kraftabnahme des Muskels, die Accommodationsbreite in rascher Progression fällt; der *scheinbar* reine *Accommodationsfehler*, die Fernsichtigkeit, stellt sich immer deutlicher als das heraus, was er in der That ist, als eine *mit beträchtlicher Accommodationsbeschränkung gepaarte Uebersichtigkeit* (Siehe Verlauf). Die überwiegende Häufigkeit so entstandener Fälle lässt nach dem Grundsatze: a potiori fit denominatio, die ursprüngliche Bezeichnung des Refractionsfehlers als *Hyperpresbyopie* genügend rechtfertigen.

Der Verlauf und die Ausgänge sind sehr *verschieden* je nach dem *Grundleiden* der Hypermetropie.

1. Die *Plathymorphie* wird nur selten in auffälligem Grade an *Neugeborenen* beobachtet; meistens tritt sie erst in den *Kinderjahren* hervor und steigert sich allmälig, indem mit fortschreitendem Wachsthume das Missverhältniss in den einzelnen Durchmessern des Augapfels zunimmt (*Ed. Jaeger*). Mit der *Vollendung der Körperentwickelung* scheint jedoch die Gestalt des Bulbus eine *definitive* zu werden und ein ferneres *Sinken* des Brechzustandes lediglich auf Rechnung der *Linsenverdichtung* zu kommen, also mit Beschränkung der Accommodationsbreite einherzugehen.

Doch kömmt es nicht selten vor, dass die durch Plathymorphie begründete Uebersichtigkeit während der Jugendperiode wieder eine *Gradverminderung* erleidet, der Refractionszustand sich demnach *hebt* oder gar *Myopie* resultirt. In einzelnen Fällen mag bei weiterem Wachsthume des Bulbus das *Missverhältniss* zwischen dessen einzelnen Durchmessern aufgehoben, oder die Kürze der optischen Axe durch *Krümmungsvermehrung der Hornhaut* ausgeglichen werden. In der Regel ist der Grund der Steigerung des Brechzustandes zweifelsohne die durch fortgesetzte Accommodationsanstrengungen bedingte *Convexitätszunahme des Krystalles* in Verbindung mit der stärkeren Entwicklung der ciliaren Kreismuskelfasern, besonders aber die Erwerbung eines *Staphyloma posticum*.

Der *Flachbau* führt im Beginne der Lernperiode sehr oft (bei 61 % (?) der *manifest* hypermetropischen Kinder, *H. Cohn*) zum *convergirenden Schielen*, indem die zum Nahesehen erforderlichen Accommodationsquoten unter *forcirten Convergenzimpulsen* leichter aufgebracht und erhalten werden.

In vielen Fällen kömmt es blos zum *Aufgeben des gemeinschaftlichen Sehactes*, das eine Auge wird mit dem binoculären Theile seines Gesichtsfeldes gleichsam vernachlässigt, die betreffende Partie der Netzhaut stumpft sich immer mehr ab und wird am Ende ganz unfähig, feinere Wahrnehmungen zu vermitteln.

Nach Vollendung des Körperwachsthumes sind derlei Schäden kaum mehr zu befürchten. Dafür aber droht jetzt dem Hypermetropen eine andere Gefahr, nämlich jene der *accommodativen Asthenopie*. Es kann sich dieses Leiden bei angeborner Uebersichtigkeit möglicher Weise schon frühzeitig einstellen, *in der Regel* geschieht dies jedoch erst im Beginne des *Mannesalters*, um das 25. Lebensjahr herum, wenn die zunehmende *Dichtigkeit des Linsenkernes* dem Accommodationsacte grössere Widerstände entgegenzusetzen anfängt.

Mit *fortschreitender Verdichtung der Linse* nimmt in jedem Falle die *Accommodationsbreite* gleich wie im normalen und kurzsichtigen Auge ab. Späterhin kömmt es vermöge der *Abflachung* und gleichmässigeren *Ver-*

theilung der Dichtigkeitsgrade in den einzelnen Schichten des Krystalles auch zu einer *weiteren Verminderung* des natürlichen Refractionszustandes, also zu einer *ferneren Verkürzung* des *negativen Fernpunktabstandes*, die Uebersichtigkeit nimmt *als solche* zu.

2. In *aphakischen* Augen kann der *Brechzustand* des dioptrischen Apparates kaum erheblichen *Wechseln* unterworfen sein. Doch wird von Manchen eine neuerliche *Erhöhung* des Refractionszustandes bis zu geringen Graden von Myopie bei *excessiv* Kurzsichtigen, welche einer *Staaroperation* unterworfen wurden, behauptet (*Mooren*).

3. Die *senile Form* der Uebersichtigkeit, die sogenannte *Fernsichtigkeit* oder *Presbyopie*, tritt selbstverständlich immer erst in den *späteren* Lebensperioden hervor. Doch ist der *Zeitpunkt*, in welchem sich die Consistenzzunahme der Linse *fühlbar* macht und der *Grad*, bis zu welchem sie in einem *gewissen Alter* vorschreitet, in verschiedenen Individuen ein etwas verschiedener und hauptsächlich von dem früheren oder späteren *Beginne* und der mehr weniger raschen *Zunahme* der senilen Involution abhängiger. Jene Accommodationsbeschränkungen, welche sich auch in der *Jugendperiode* nach schweren erschöpfenden *Krankheiten* einstellen und ganz ähnliche Erscheinungen, wie die Presbyopie begründen, können füglich *nicht* hierher gezählt werden; es sind *vorübergehende Zustände*, welche sich mit der Reconvalescenz wieder in dem Masse beheben, als die Muskeln erstarken. Im Allgemeinen kann man die zweite Hälfte der 40ger Jahre als die *Epoche* bezeichnen, in welcher *Emmetropen* fernsichtig werden. Wo sich unter sonst *normalen* Verhältnissen die Verminderung der Accommodationsbreite um ein Beträchtliches *früher fühlbar* macht, ist immer eine *angeborne*, durch Accommodationsanstrengung bisher gedeckt gewesene Hypermetropie gegeben. Umgekehrt muss dort, wo die Erscheinungen der Presbyopie *viel später* zu Tage kommen, oder wo ins *hohe Alter* hinein gewöhnliche Druckschrift bei guter Tagesbeleuchtung ohne sonderliche Anstrengung gelesen wird, eine *ursprünglich myopische* Einstellung der Augen angenommen werden (*Donders*).

Der *Beginn des Leidens* äussert sich blos durch die zunehmende *Schwierigkeit*, für *sehr kleine* Objecte, welche dem Auge *sehr nahe* gebracht werden müssen, die richtige Einstellung des dioptrischen Apparates aufzubringen oder zu erhalten. Er wird bei Individuen, welche nur selten oder niemals in die Lage kommen, sich mit derlei winzigen Dingen zu beschäftigen, meistens völlig *übersehen*.

Steigert sich das Grundleiden, so wird die Accommodation für wenige Zolle Entfernung und damit auch die deutliche Wahrnehmung *sehr kleiner* Gegenstände, z. B. die Entzifferung sehr feinen Druckes, zur baren *Unmöglichkeit*. Der Presbyops findet dann sogar schon Schwierigkeiten beim Lesen *gewöhnlichen* Druckes, schlechter Handschriften, beim Nähen und überhaupt bei Beschäftigungen, bei welchen *mässige* Annäherungen der Objecte genügen und welchen der Normalsichtige anstandslos dauernd obzuliegen im Stande ist. Namentlich tritt das Uebel in sehr misslicher Weise bei *schwächerer Beleuchtung* hervor, wo die Objecte behufs deutlicher Wahrnehmung verhältnissmässig *näher* an das Auge gerückt werden müssen. Der Fernsichtige bedarf stärkerer *künstlicher* Beleuchtung, als der Emmetrope, er muss die Objecte in möglichst *günstige* Lagen zur Lichtquelle

bringen, um ihre Abstände einigermassen vergrössern zu können und durch Verengerung der *Pupille* den Einfluss der Zerstreuungskreise abzuschwächen.

Aber auch unter den *günstigsten* Verhältnissen übersteigt der zu solchen Beschäftigungen erforderliche Aufwand von Accommodationskraft bald die gegebene Leistungsfähigkeit der betreffenden Organe. Der Adaptionsmuskel, welcher vermöge der Verlängerung des Nahepunktabstandes sich nahezu auf das *Maximum* contrahiren muss, um die Linse in die nothwendige Convexität zu bringen, *ermüdet* bald und *lässt nach*, während sich höchst unangenehme schmerzhafte Gefühle im Bereiche der sensiblen Ciliarnerven entwickeln (Siehe Asthenopie).

Endlich rückt bei fortschreitender Sclerose des Krystalles und zunehmender seniler Involution des Accommodationsmuskels der Nahepunkt vom Auge immer weiter weg, die Accommodationsbreite sinkt tief unter ihren normalen Werth auf $\frac{1}{10}$, auf $\frac{1}{15}$, ja auf $\frac{1}{60}$ und darunter, macht daher *derlei* Beschäftigungen mit freiem Auge *gänzlich unausführbar*. Es werden eben nur mehr *Objecte* deutlich gesehen, welche bei Entfernungen von *mehreren Fussen* und darüber noch einen ausreichenden Sehwinkel geben.

Die Behandlung kann die Entwickelung und Gradsteigerung des Grundleidens *kaum* wirksam *verhindern*. Eine desto lohnendere Aufgabe hat sie in der *Verminderung* und *Beseitigung* der *Gefahren*, welche der Uebersichtigkeit ankleben. Die zweite, mit der ersten theilweise *zusammenhängende* Aufgabe richtet sich auf die *Correction des Refractionsfehlers* und der etwa *mangelhaften Accommodationsbreite*, sowie auf *Verhütung* der aus *fehlerhaftem Gebrauche* der erforderlichen Brillen erwachsenden *Schäden*.

1. In *prophylaktischer* Beziehung haben ähnliche Regeln, wie bei ausgesprochenem *Langbaue* der Augen in Anwendung zu kommen (S. 791, 1). Vor allem Anderen ist es nothwendig, dass *Kinder* mit *plathymorphischen* Augen *nicht frühzeitig* mit Lesen, Schreiben u. s. w. *überbürdet* werden, widrigenfalls sich sehr bald die im Vorhergehenden erwähnten *misslichen* Folgen, besonders gerne *Strabismus*, einstellen.

Von höchster Wichtigkeit ist ausserdem die Anwendung *entsprechender* und *zweckmässig construirter Brillen*. Es wäre ein grosser *Fehler*, wollte man das zarte Alter der Bedürftigen als einen Grund *gegen* die Verwendbarkeit der Brillen geltend machen; im Gegentheile, wenn ausser Schonung der Augen *Etwas* den genannten Gefahren wirksam vorzubeugen im Stande ist, so ist es der *rationelle Gebrauch passender* Brillen. Doch darf nicht übersehen werden, das Brillen unter keiner Bedingung den *normalen* Bau des Auges zu *ersetzen* vermögen, indem ihnen nicht zu beseitigende *Fehler* anhaften; dass sonach ein mit der entsprechenden Brille bewaffnetes übersichtiges Auge unter allen Umständen an *Leistungsfähigkeit* dem normalen *nachsteht*. Es muss dieses bei der Wahl des *Lebensberufes* sehr wohl berücksichtigt werden, will man Schäden verhüten. Im Allgemeinen ist als Grundsatz festzuhalten, dass höhergradig hypermetropische Individuen nicht *ohne* Gefahr sich Beschäftigungen widmen, welche ein *dauerndes* scharfes Sehen in *kleine Distanzen* erfordern.

2. *Die Aufgabe der Brille* geht vom *theoretischen* Standpunkte aus betrachtet offenbar dahin, den Uebersichtigen in *jede beliebige* Entfernung

mit *derselben Accommodationsquote* scharf und deutlich sehen zu machen, wie ein emmetropisches Auge, also nicht blos den *Refractionsfehler* als solchen, sondern auch die etwa *mangelhafte Accommodationsbreite* vollauf zu corrigiren. Wo die Accommodationsbreite die *normale* ist, wird dies eine Sammellinse leisten, deren positiver Brechwerth dem negativen Refractionszustande *der Grösse nach* gleich ist, wobei der nothwendige Abstand des Glases vom optischen Centrum des Auges vernachlässigt wird. Im Falle jedoch die Accommodationsbreite eine *verminderte* oder gar *Null* wäre, müsste selbstverständlich der Brechwerth der Convexlinse im Verhältnisse zur Verminderung der Accommodationsbreite *gesteigert* werden, sobald es sich darum handelt, von *nahe gelegenen* Objecten ein scharfes und deutliches Bild zu gewinnen.

In der Praxis erweisen sich jedoch die nach diesem Principe gewählten Gläser immer um ein sehr beträchtliches *zu scharf*, der Uebersichtige fühlt sich in ihrem Gebrauche höchst unbehaglich, ja bald stellen sich asthenopische Beschwerden ein, welche zur Beseitigung der Brille zwingen. Es kommt hier nämlich wieder der Umstand in Rechnung, dass der Hypermetrope früher mit *sehr beträchtlichen* Accommodationsquoten zu arbeiten bemüssigt war und nun, mit einer Brille bewaffnet, dieselben Beschäftigungen mit einer *viel geringeren* Accommodationsquote verrichten soll. Es ist nun aber nach grossen und dauernden Accommodationsanstrengungen die Abflachung der Linse nicht immer eine der Entspannung des Ciliarmuskels proportionale, sondern bleibt häufig hinter derselben zurück, so dass die betreffende Einstellung eine verhältnissmässig grössere Entspannung des Ciliarmuskels nothwendig macht. Es bringt aber diese starke Entspannung des Accommodationsmuskels bei ungeänderter Objectsdistanz eine ganz enorme Störung der eingewurzelten *Coordinationsverhältnisse* mit sich, was durchaus nicht vertragen wird. Der Hypermetrope zieht es daher immer vor, eine *grössere* Accommodationsquote mit der entsprechenden Convergenzquote zu combiniren und kann dies auch um so eher, als die ciliaren *Kreisfasern* vermöge ihrer stärkeren Entwickelung die Accommodationsarbeit ausnehmend erleichtern.

Bei der Bestimmung der corrigirenden Brille ist darum auch nicht der wirkliche äusserste Fernpunktabstand, sondern der *manifeste* das Massgebende, mit anderen Worten: die zu wählende Sammellinse muss im Grossen und Ganzen einen etwas *geringeren* Brechwerth haben, als dem *Grade* der Hypermetropie thatsächlich entspräche.

a. Bei facultativer Uebersichtigkeit wird im vollen Einklange damit der Gebrauch corrigirender Brillen zum *Fernesehen* durchwegs lästig gefunden. Selbst wenn der Nahepunkt *sehr weit* vom Auge hinweggerückt ist, also *grosse* Accommodationsquoten erfordert werden, ziehen die Kranken zum *Fernesehen* das *unbewaffnete* Auge vor. Corrigirende Brillen sind also nur Bedürfniss, wenn es sich um das deutliche und scharfe Sehen *in kurze Distanzen* handelt. Dieselben haben unter solchen Umständen von den ihrer *Lage* nach bestimmten Objecten *aufrechte* und entsprechend *vergrösserte* virtuelle Bilder in *grösserer* positiver Entfernung vom Auge zu entwerfen, also in der Eigenschaft von *Loupen* zu wirken. Wo die *Accommodationsbreite* die *normale* ist, sagt in der Regel dasjenige Glas am meisten zu, dessen positiver Brechwerth den *minimalen manifesten* Refrac-

tionszustand auf *Null* erhöht. Ist aber die Accommodationsbreite *unter* das normale Mass gesunken, so muss der Brechwerth des Glases um eine *entsprechende Differenz gesteigert* werden. Die *Grösse* dieser Differenz lässt sich nicht leicht *theoretisch* bestimmen, da hier die *relative* Accommodationsbreite eine wichtige Rolle spielt und bekanntlich eine sehr wandelbare ist; da ferner *gleichwerthige* Coordinationsstörungen bei verschiedenen Individuen und bei *demselben* Individuum unter verschiedenen Verhältnissen eine sehr differente *Verträglichkeit* finden. Im Ganzen fordern *grosse* Beschränkungen der Accommodationsbreite wohl *grosse* und *kleine* Beschränkungen *kleine* Differenzen; der eigentliche *Werth* der letzteren kann aber nur durch den *praktischen Versuch* ermittelt werden.

Auf dass die gewählte Sammellinse für *zweckmässig* erachtet werden könne, muss dieselbe die Bilder *nahe* gelegener Objecte vollkommen rein und scharf, Druckschriften also tief schwarz und ohne verschwommene Ränder unter *geringer* Vergrösserung erscheinen lassen, ausserdem aber auch unbeschadet der Schärfe und Deutlichkeit die *Objectsdistanz* innerhalb gewisser Grenzen zu *wechseln* gestatten.

Eine *geringe* Vergrösserung ist, besonders bei etwas *stärkeren* Gläsern, ohne Bedeutung. Sie hängt nämlich zum Theile von dem unvermeidlichen Abstande der Brille vom Auge (S. 762), zum Theile von der ungewohnten Entspannung des Ciliarmuskels und der dadurch beirrten *Grössenbeurtheilung* ab, pflegt darum auch, soweit das *letztere* Moment im Spiele ist, nach einiger Zeit sich wieder zu verlieren.

Eine Brille, welche den Träger zwingt, die Objecte seiner Beschäftigung *über* die normale Distanz *hinauszurücken* oder dem Auge *zu nähern*, ist nicht die richtige, sie ist im ersteren Falle *zu schwach*, im letzteren *zu stark*.

Oefters erweisen sich Brillen, welche jene Bedingungen im ersten Augenblicke zu erfüllen scheinen, *beim Gebrauche* als *nicht verwendbar*, indem sie an die *relative* Accommodationsbreite zu grosse Anforderungen stellen. Es darf daher diese Probe nicht eine *zu flüchtige* sein, sondern der Kranke muss das Glas zehn Minuten, eine Viertelstunde und länger zum Lesen u. dgl. benützt haben und es zusagend finden, ehe man sich über die Tauglichkeit desselben entscheidet. Dabei thut man wohl, die *Beleuchtungsintensität* des Zimmers in verschiedenen Graden wechseln zu lassen und den Versuch allenfalls auch bei *künstlichem* Lichte vorzunehmen. Häufig erscheint es dann von Vortheil, für die Arbeit bei *künstlicher* Beleuchtung *etwas schärfere* Gläser zu wählen.

Wo man auf *grosse Unverträglichkeit* gegen jede, selbst *geringe Störung der eingewurzelten Coordinationsverhältnisse* stösst, müssen dieselben nach und nach den Bedürfnissen gemäss *umgestaltet* werden. In der Regel genügt es, die Brille anfangs immer nur ganz kurze Zeit, mit vielen Unterbrechungen, gebrauchen und sogleich wieder weglegen zu lassen, sobald sich ein Gefühl von Unbehaglichkeit einstellt. Meistens hat sich der Hypermetrope innerhalb weniger Tage an die Brille gewöhnt und kann sie nun ohne Beschwerde *stetig* benützen, vorausgesetzt, dass sie richtig gewählt ist. Bei *vermöglichen* Leuten, welchen der Ankauf mehrerer Brillen nicht wehe thut, kann man auch wohl mit *schwachen* Gläsern, welche dem Kranken die Arbeit etwas erleichtern, beginnen und allmälig zu den corrigirenden übergehen.

Manchmal bleibt indessen nichts anderes übrig, als das corrigirende *Glas mit Prismen*, *Basis nach innen*, *zu combiniren*, um die Herabsetzung der Accommodationsquote an eine entsprechende Verminderung

der erforderlichen Convergenzquote zu knüpfen und so die Alternative zu vermeiden, entweder die Correction der Hypermetropie und der mangelhaften Accommodationsbreite ganz ungenügend zu lassen, oder bei der Wahl des *richtigen* Brechwerthes durch Störung der Coordinationsverhältnisse asthenopische Beschwerden herauszufordern. Der *brechende Winkel* des Prisma braucht nur selten *drei* Grade jeseitig zu erreichen, in der Regel genügen *zwei* Grade vollkommen. Es ist eben gar nicht die Aufgabe, die Convergenzmuskeln ganz zu *entlasten*, sondern die erforderliche Convergenzquote bei der ungewohnten Verminderung der Accommodationsquote um ein Gewisses zu verkleinern. Es leisten solche auf Prismen geschliffene Convexlinsen in geeigneten Fällen ganz vortreffliche Dienste. Gewöhnlich dauert es auch gar nicht lange, so sind die *neuen* Coordinationsverhältnisse völlig wieder eingewurzelt und erlauben einen *weiteren* Schritt vorwärts. Der Uebersichtige kann nun der Prismen *entbehren* und die *einfachen* corrigirenden Sammellinsen zur Arbeit dauernd verwenden.

Der mit dem Gebrauche der Brillen verbundene Wechsel der Coordinationsverhältnisse bringt es mit sich, dass der Uebersichtige bald unfähig wird, die für kürzere Objectsabstände erforderlichen Convergenzen mit den entsprechenden accommodativen Einstellungen zu verknüpfen; er muss beim Sehen mit *freiem* Auge kleine Gegenstände *viel weiter* entfernen, als dies früher der Fall war, findet demnach beim Lesen, Schreiben u. s. w. *ohne Brille* viel grössere Schwierigkeiten, als vordem, oder ist ganz ausser Stande, solche Arbeit zu leisten. Es liegt dann für den Laien nahe, eine *Zunahme des Uebels* anzunehmen und die Gläser eines *verderblichen* Einflusses auf das Sehvermögen zu beschuldigen. Daher die ziemlich verbreitete Scheu, mit dem Gebrauche der Brillen zu beginnen. Es ist Sache des Arztes, derlei Bedenken durch Aufklärung des Irrthumes zu zerstreuen und dem Brillenbedürftigen bei Verordnung der Gläser die zu gewärtigenden Folgen von vorneher bekannt zu geben.

b. Bei der *absoluten Hypermetropie* sind Convexbrillen auch zum deutlichen und scharfen Sehen *in grössere Entfernungen* nothwendig. Auch hier entsprechen *nicht neutralisirende*, sondern *weit schwächere* Gläser, welche sehr beträchtliche Accommodationsquoten mit der Parallelstellung der Gesichtslinien zu verknüpfen zwingen. Zum *Nahesehen* hingegen dienen bei *normaler* Accommodationsbreite wieder die den *manifesten minimalen* Refractionszustand auf Null setzenden Gläser, bei *verminderter* Accommodationsbreite aber Sammellinsen, deren Brechwerth den *manifesten* Grad der Hypermetropie an Grösse etwas *übersteigt*. Für die Wahl dieser Gläser gelten die oben aufgestellten Regeln.

Manche Uebersichtige dieser Art benützen gerne zum *Herumgehen* eine Brille. Im Falle sie dann für kurze Zeit *in die Nähe* scharf sehen wollen, können sie einen *Stecher* beifügen, welcher den Brechwerth der Brille auf die zum Nahesehen erforderliche Höhe bringt. Wäre $\frac{1}{m}$ der Brechwerth der zum *Fernesehen* verwendeten und $\frac{1}{n}$ jener der zum *Nahesehen* erforderlichen Brille, so wäre der Brechwerth $\frac{1}{o}$ des Stechers $\frac{1}{o} = \frac{1}{n} - \frac{1}{m}$.

Wenn die Accommodationsbreite eine sehr geringe oder gar Null ist, wie z. B. nach Staaroperationen, sollte eigentlich für jede Entfernung eine andere Brille in Anwendung kommen. *In der Praxis genügen* jedoch in der Regel *zwei* verschiedene Sammellinsen. Was diesen nämlich an Leistungsfähigkeit abgeht, wird in zureichendem Masse durch die die Accommodation *supplirenden Verhältnisse* (S. 804) ersetzt. Zudem kann sich der Kranke noch durch *Verschiebungen der Brille* helfen. Insoferne nämlich

bei *absoluter* Hypermetropie immer Gläser von *wenigen* Zollen Brennweite nothwendig sind, hat der *Abstand der Brille* vom Auge schon einen sehr fühlbaren Einfluss auf die Lage der virtuellen Bilder in der deutlichen Sehweite. Eine *Vermehrung* dieses Abstandes um $^1/_4$, $^1/_2$ Zoll genügt fast immer, um Gläser mit *zwischenwerthigen* Brennweiten entbehrlich zu machen.

Bei den *starken* Gläsern, welche *hochgradig* Hypermetropische, insbesondere *aphakische* Augen benöthigen, macht sich die unregelmässige Brechung der *Randstrahlen* überaus fühlbar und dies zwar im gesteigerten Masse, wenn die Fläche des Glases *schräg* zum Objecte gestellt ist. Es werden dann die Netzhautbilder *excentrisch* im Gesichtsfelde gelagerter Objecte nicht nur *verzerrt*, sondern es resultirt gleichzeitig auch ein *concentrischer Ausfall* im Gesichtsfelde. Es ist dieser Ausfall bei sehr starken Brillen nicht selten so bedeutend, dass er die Selbstführung des Kranken einiger Massen erschwert, und zwar rückt die *äussere* Grenze desselben bei sonst gleichem Durchmesser der Pupille, bei gleichem Brechwerthe des Glases und gleichem Abstande des Letzteren von der Pupillarebene um so *näher* an den Fixirpunkt heran, je kleiner die *Oeffnung* der Brille ist (*Berlin*). Es ergibt sich daraus die Nothwendigkeit, starken Convexgläsern eine *thunlichst grosse Oeffnung* zu geben und für deren senkrechte Stellung zur Gesichtslinie zu sorgen.

Manche glauben, mittelst *periscopisch geschliffener* Gläser jene Fehler einiger Massen zu umgehen und das Gesichtsfeld wesentlich zu vergrössern. Soviel steht fest, dass *Perspectivbrillen* (S. 794) manchen hochgradig Uebersichtigen ganz vorzügliche Dienste leisten und die *centrale Sehschärfe* im Vergleiche zu der durch biconvexe Linsen erzielbaren ganz ansehnlich *steigern*. Wo es sich um einige *Vergrösserung der Netzhautbilder* handelt, dürften dieselben sich öfters sehr erspriesslich erweisen.

Ebenso wie bei hochgradiger Kurzsichtigkeit sind auch bei sehr hohen Graden von *Hypermetropie* die käuflichen *Theaterperspective* zum Fernesehen öfters unzulänglich. Zur Correction muss der Kranke *nebenbei* seine Brille benützen oder den Brechwerth des Oculares um jenen seiner zum Fernesehen benützten Brille *vermindern*.

3. Wo *beide Augen in verschiedenen Graden übersichtig* sind oder bei *gleichem* Grade von Hypermetropie eine *verschiedene Accommodationsbreite* haben, muss *jedes* Auge für sich durch eine *entsprechende* Brille corrigirt werden. Ist das eine Auge *kurzsichtig* und seine Accommodationsbreite nicht sehr verkleinert, das andere Auge aber *übersichtig* und einer corrigirenden Brille bedürftig, so thut man öfters wohl, blos in die dem *übersichtigen* Auge entsprechende Oeffnung der Brillenfassung das zusagende Glas einschleifen, die andere Oeffnung aber *leer* zu lassen. *Grosse Differenzen* in dem Brechwerthe der beiden Gläser machen sich auch hier durch *ungleiche Vergrösserung* der Netzhautbilder öfters unmöglich. Es bleibt in einem solchen Falle nichts Anderes übrig, als sich mit der *vollen* Correction *desjenigen* Auges zu begnügen, welches für die *bestimmte* Entfernung *vornehmlich* benützt wird, die Correction des *zweiten* Auges aber nur *soweit* vorzunehmen, als es die Verhältnisse *gestatten*. Wo *kein gemeinschaftlicher* Sehact besteht, fällt die Nothwendigkeit differenter Gläser selbstverständlich weg.

Die Unverträglichkeit erheblicher Differenzen in der Netzhautbildgrösse beider Augen erlaubt auch nicht die Neutralisation des Refractionsfehlers *bei einseitigem Verluste der Linse*, so lange das andere Auge zum Scharfsehen noch tauglich ist.

4. Auch Convexgläser werden am besten in *Brillenform* gefasst. Bei *niederen* Graden der Uebersichtigkeit, wo *sehr grosse* Brennweiten zum Zwecke genügen, kann allerdings ohne Schaden ein *Stecher* oder *binocu-*

larer Zwicker benützt werden, da hier der *Abstand* der Gläser vom Auge und die *prismatische* Ablenkung nur *wenig* ins Gewicht fallen. Bei höheren Graden von Hypermetropie, wo *stärkere* Gläser in Anwendung kommen, machen sich die beiden letztgenannten Momente jedoch schon *sehr fühlbar*, daher es von grösstem Belange ist, die Gläser in einer *gewissen* Lage und Stellung zum Auge zu *fixiren*. Dies vermögen aber nur *Brillen im engeren Wortsinne*.

Im Allgemeinen gilt hier wieder die Regel, dass die Gläser *möglichst nahe* am Auge stehen und dass ihre *Axen mit den Sehlinien zusammenfallen*, oder doch nur einen sehr kleinen Winkel einschliessen (S. 796).

Besonders lästig ist beim Gebrauche von *sehr starken* Convexgläsern bisweilen eine eigene Sinnestäuschung, vermöge welcher *hohle* Gegenstände *convex* oder *umgekehrt* erscheinen. Es ist dieses Phaenomen eine Folge der *prismatischen* Ablenkung und tritt darum besonders stark hervor, wenn der Nasenbügel der Brille zu kurz oder zu lang ist, so dass hauptsächlich Strahlen in die Pupille beider Augen gelangen, welche durch die *inneren* und *äusseren* Hälften der beiden Gläser hindurchgegangen sind *(Zehender)*. Die Vereinigung je zweier homocentrischer Lichtbündel erfolgt dann eben auf *disparaten* Netzhautstellen und macht das binoculäre Bild des betreffenden Objectpunktes aus der Kernfläche des Sehraumes hinwegrücken.

5. Es versteht sich von selbst, dass bei *Gradsteigerungen* der Uebersichtigkeit, wie sie z. B. in höherem Alter Regel sind, von Zeit zu Zeit Gläser mit entsprechend *verkürzter* Brennweite gewählt werden müssen. Nimmt aber bei weit gediehener *seniler* Involution auch die *Sehschärfe* um ein Bedeutendes ab, so werden Brillen öfters ganz unzureichend, es bedarf stark vergrössernder *Lesegläser (Gräfe)*. Sie sind meistens nur zum *monocularen* Sehen verwendbar *(Donders)* und müssen bei hohen Graden absoluter Hypermetropie *mit* den entsprechenden *Brillen* in Gebrauch gezogen werden.

Quellen: *Janin*, Abhandlgn. u. Beobachtgn. Aus dem Franz. von Selle. Berlin. 1788. S. 373. — *Stellwag*, Sitzungsberichte der Wien. k. Akad. der Wiss. XVI. 1855. S. 232, 250—253, 258, 259, 260, 263, 264, 266, 267, 268, 269, 271, 272, 273, 275, 276, 277, 278, 279; Ophth. II. S. 360—379. — *Donders*, A. f. O. IV. 1. S. 319, 323—329; VI. 1. S. 73, 74, 92, 95, 101; VI. 2. S. 210, 228, 231; VII. 1. S. 155, 162, 167; IX. 1. S. 99, 100, 107, 110, 113, 115, 119; Anomalien der Refr. u. Acc. Wien. 1866. S. 74, 78, 80, 83, 89, 100, 121—144, 154, 173, 174, 176—217, 230, 233, 235, 237, 243, 244, 258, 262, 263, 266, 268, 468, 474, 476. — *Ed. Jaeger*, Einstellungen des dioptr. Apparates. Wien. 1861. S. 20, 93—104, 189—195, 237, 250. — *Hasner*, kl. Vorträge. Prag. 1860. S. 99—104, 226. — *Graefe*, A. f. O. II. 1. S. 160, 169, 172, 179—186; kl. Monatbl. 1865. S. 343, 345, 392. — *Colsmann*, Deutsche Klinik. 1865. Nr. 23. — *Schuerman*, Vijfde Jaarlijksch Verslag. Utrecht. 1864. S. 1; kl. Monatbl. 1864. S. 92, 100. — *Cramer*, Het accommodatievermogen. Haarlem. 1853. S. 118—123, 141, 145, 146. — *Schweigger*, Vorlesgn. über den Gebrauch des Augenspiegels. Berlin. 1864. S. 58; Göttinger Nachrichten. 1870. Nr. 9; kl. Monatbl. 1867. S. 30. — *Berlin*, ibid. 1869. S. 1, 361. — *Haas*, Derde Jaarlijksch Verslag. Utrecht. 1862. S. 137. — *Nagel*, A. f. O. XII. 1. S. 25. — *Giraud — Teulon*, Congrès intern. d'ophth. 1863. S. 104. — *Gerold*, A. f. O. XII. 1. S. 31. — *O. Becker*, kl. Monatbl. 1866. S. 54—56. — *Burow*, Ein neues Optometer. Berlin. 1863. S. 12, 23, 25, 32, 33. — *Haase*, Pagenstecher kl. Beobachtgn. III. Wiesbaden. 1866. S. 109, 117. — *Zehender*, kl. Monatbl. 1868. S. 137. — *Dobrowolsky*, ibid. Beil. S. 94, 97, 104, 106, 114—118, 175. — *Liebreich*, A. f. O. VIII. 1. S. 269. — *Kaiser*, ibid. XIII. 2. S. 352. — *Mooren*, Ophth. Beob. S. 327. — *Coccius*, Der Mechan. d. Acc. S. 54, 64, 77. — *H. Cohn*, Untersuchungen der Augen von 10060 Schulkindern. 1867. S. 138 u. f. — *Reuss*, *Woinow*, Ophth. Studien. Wien. 1869. S. 1. — *Mauthner*, Lehrb. d. Ophthscop. Wien. 1868. S. 160, 177, 185, 190.

3. Der abnorme reguläre Astigmatismus.

Krankheitsbild. *Charakteristisch ist ein beträchtlicher Unterschied in dem Brechungszustande verschiedener Meridianebenen des dioptrischen Apparates und eine davon abhängige fühlbare Mangelhaftigkeit der Sehschärfe* (S. 776).

1. Die *Gesichtstörung* gehört *nothwendig* zum Begriffe, denn durch sie unterscheidet sich der *abnorme* Astigmatismus von dem *normalen*, welcher fast jedem Auge anhängt (S. 757). Es sind sowohl beim Ferne- als Nahesehen *viel grössere* Gesichtswinkel erforderlich, sollen die Wahrnehmungen einen einigermassen befriedigenden Grad von Deutlichkeit gewinnen. Bisweilen geht die Abnahme der Sehschärfe so weit, dass man an *Amblyopie* denken könnte.

Uebrigens macht sich die Abnahme der Sehschärfe bei *gleichen* Meridianasymmetrien nicht immer in *gleichem* Masse geltend. *Erweiterung* der Pupille steigert sie, während *Verengerung* des Sehloches den Fehler oft grossen Theiles deckt. Individuen, welche sich blos mit *groben* Gegenständen beschäftigen, *übersehen* häufig beträchtliche Grade von Astigmatismus; während beim Lesen, Schreiben und vornehmlich bei *sehr feinen* Arbeiten schon *geringe* Meridianasymmetrien überaus störend wirken und zur Correction auffordern können.

Ist der *natürliche Brechzustand* der Augen nebenbei ein *myopischer* oder *hypermetropischer*, so kann die Sehschärfe bis zu einem *gewissen* Grade durch entsprechende *Convex-* oder *Concavbrillen gehoben* werden, bleibt aber immer *hinter* jener *normaler* Augen um ein sehr *Bedeutendes* zurück. Dabei fällt es auf, dass *nicht ein einzelnes* bestimmtes Glas das *Maximum* der Correction bewirkt, sondern vielmehr die Brennweite innerhalb gewisser Grenzen *wechseln* kann, ohne dass die Deutlichkeit der Wahrnehmungen merklich stiege oder fiele, was sich aus der verhältnissmässig grossen Länge der *Brennstrecke* (S. 758) erklärt *(Knapp, Donders)*. Manche Kranke sind auch wohl von selbst darauf gekommen, dass *Schiefstellung* der gebrauchten Gläser deren Leistungsfähigkeit bedeutend erhöht.

Es gelangen unter so bewandten Umständen nämlich *vorwiegend* nur jene Strahlen der einzelnen homocentrischen Lichtbündel in die Pupille, welche das Glas längs seiner Drehungsaxe passirt haben; die *übrigen* Strahlen werden vermöge der Grösse ihres Einfallswinkels theils reflectirt, theils so stark abgelenkt, dass sie die Bilder der ersteren an Deutlichkeit nicht sonderlich schädigen. Die Correction ist demnach in *einem* Meridiane sehr gross, während die *übrigen* Meridiane halbwegs abgeblendet werden; das schief gestellte Glas ersetzt neben seiner Brechwirkung theilweise eine stenopäische Spalte.

Dazu kömmt dann noch, dass *horizontale* und *verticale* Linien, sowie Objecte, in welchen diese oder jene Dimension *vorwaltet*, bei *aufrechter* oder bei einer bestimmten *schrägen* Stellung des Kopfes in *verschiedenen Distanzen* deutlicher erkannt werden *(Knapp, Donders)*.

Nicht wenige Astigmatiker sind von selbst auf die letzterwähnte Differenz aufmerksam geworden und heben sie bei der Beschreibung ihres Zustandes stark hervor. Andere haben ganz unbewusst auf empirischem Wege gelernt, die Differenz durch *bestimmte Stellungen der verticalen Kopfaxe* oder der *Objecte* befriedigend auszugleichen, sie wenden z. B. beim Lesen und Schreiben das Papier so, dass die Zeilen statt in horizontaler in *verticaler* oder *sehr schiefer* Richtung laufen. Einzelne wohl Geübte vermögen durch solche Manöver *hohe* Grade des regulären Astigmatismus so weit unschädlich zu machen, dass sie die *feinsten* Arbeiten verrichten *(Javal)*.

Bei *hohen* Graden von Astigmatismus macht sich übrigens auch die *Farbenzerstreuung* geltend. Das Zerstreuungsbild eines Lichtpunktes, so wie auch anderer Objecte, erscheint unter günstigen Verhältnissen von *verschiedenfärbigen Säumen* umgeben und deren *Anordnung wechselt* je nach der *Distanz* des Objectes und nach den *Refractionszuständen* des Auges, lässt sich auch durch Aenderung der Entfernung, so wie durch Vorsetzung verschiedener positiver oder negativer Gläser vor das Auge innerhalb gewisser Grenzen beliebig *modificiren.*

Es treten diese Phänomene am schärfsten heraus, wenn man statt weissen Lichtes bei der Untersuchung solches anwendet, welches nur aus *zwei prismatischen* Farben von *möglichst verschiedener* Brechbarkeit besteht, wenn man also *Sonnenlicht* durch *dunkel violette*, oder *Lampenlicht* durch *dunkle Kobaltgläser* gehen lässt. Betrachtet der Astigmatiker durch solche Gläser einen *Lichtpunkt*, so wird sich der letztere bei myopischer Einstellung des Auges *röthlich* mit blauem Saume, bei hypermetropischer Einstellung aber *blau* mit rothem Rande zeigen. Sieht der Kranke den Lichtpunkt möglichst *scharf* und *rund*, wird also die *Mitte* der Brennstrecke auf die Netzhaut geleitet, so erscheinen der *obere* und *untere* Rand blau, die beiden *seitlichen* roth eingesäumt, das Auge ist im *verticalen* Meridiane *relativ myopisch*, im *horizontalen hypermetropisch.* Sieht der Astigmatiker aber den Lichtpunkt zu einer *Linie* verzogen, fällt also eine *Brennlinie* auf die Netzhaut, so sind die *Aussenenden* und die *Mitte* der Linie von *verschiedener* Farbe und bei Richtungsänderung der Lichtlinie durch ein modificirendes Glas *wechseln* auch die Farben *(Donders).*

2. *Objectiv* lässt sich der regelmässige Astigmatismus, doch nur *soweit er die Hornhaut betrifft*, durch *ophthalmometrische* Messungen bestimmen. Da in der Praxis immer der *totale* Astigmatismus massgebend ist und jene Messungen überdies sehr kostspielige und complicirte Instrumente *(Helmholtz)* nothwendig machen, sind die bezüglichen Methoden für den *allgemeinen* Gebrauch weniger geeignet.

Dagegen bietet der *Augenspiegel* einen guten praktischen Behelf, um *höhere* Grade des *totalen* Astigmatismus mit der *Richtung der Hauptschnitte* zu erkennen. Es zeigt nämlich die Sehnervenpapille bald in dem einen, bald in dem anderen Hauptschnitte eine maximale Verziehung, je nachdem der Augengrund im *aufrechten* oder *verkehrten* Bilde untersucht wird *(Knapp, Schweigger). Deutlicher* noch tritt der ungleiche Refractionszustand verschiedener Meridianebenen an den *Gefässen des Augengrundes* hervor. Man sieht nämlich blos *einzelne* Adern, welche in *bestimmten* Richtungen ziehen, völlig scharf begrenzt. Um die *übrigen*, besonders die in einer darauf *senkrechten* Richtung streichenden Stämme in *klaren* Bildern zur Anschauung zu bringen, bedarf es einer Aenderung in dem Accommodationszustande des ophthalmoskopirenden Auges. Es kehren sich auch diese Erscheinungen um, je nachdem im *verkehrten* oder *aufrechten* Bilde untersucht wird *(Donders).*

Es sind diese Unterschiede in der Regel allerdings nicht sehr auffällig. Doch kann man dieselben stärker hervortreten machen, wenn man den Spiegel mit der Correctionslinse oder die Loupe möglichst weit vom untersuchten Auge entfernt, indem solchermassen die relativen *Vergrösserungscoefficienten* sehr gesteigert, beziehungsweise verkleinert werden *(Mauthner).* Man thut dabei sehr wohl, die Pupille maximal zu erweitern, um ein möglichst grosses Stück des Augengrundes auf einmal zu übersehen. Um sich vor Täuschungen zu hüten, ist es von grosser Wichtigkeit, dass das Correctionsglas des Spiegels sowie die Loupe immer parallel zur Pupillarebene des untersuchten Auges stehe, widrigenfalls künstlich eine ganz analoge Verzerrung des Bildes herbeigeführt wird *(Schweigger).* Bei grosser Uebung im Ophthalmoscopiren lässt sich wohl auch nach bereits erwähnten

Gesetzen (S. 782, 801) der Refractionszustand der beiden Hauptmeridiane mit einiger Genauigkeit ermitteln. In einzelnen *höchstgradigen* Fällen hat man eine *Verdoppelung* des Augengrundes beobachtet *(Graefe, Knapp)*.

Uebrigens verrathen sich hohe Grade des Astigmatismus mitunter schon durch die *eigenthümliche Gestaltung der Cornea*, es erscheint diese in die Länge oder Quere gezogen, *oval;* oder man kann gar die abweichende Krümmung verschiedener Meridiane mit *freiem* Auge *direct* wahrnehmen. Häufiger lässt sich eine astigmatische Krümmung blos aus eigenthümlichen *Verzerrungen der Spiegelbilder*, vornehmlich eines Quadrates oder kreisförmigen Objectes erschliessen.

3. Leichter und sicherer werden die *Richtung* und der *Refractionszustand* der beiden Hauptschnitte und damit auch der *Grad* des Astigmatismus durch *Sehversuche*, also auf *subjectivem* Wege, bestimmt. Ist wirklich ein *abnormer* Grad von Meridianasymmetrie gegeben und das Auge *an sich* oder durch Vermittelung *sphärischer* Gläser für *positive* Entfernungen eingestellt, so wird ein Lichtpunkt in einem *Zerstreuungsbilde* wahrgenommen werden, dessen *Grösse und Gestalt* je nach dem *Abstande* des Objectes und je nach dem *Masse der Ablenkung*, welche die auf die Netzhaut gelangenden Strahlen erlitten haben, wechseln. Es wird sich dann immer eine *gewisse Distanz* finden lassen, in welcher der Lichtpunkt in einen *Streifen* mit scharfen Seitenrändern und verschwommenen Enden verzogen erscheint. Die *Richtung* dieses Streifens ergibt, die primäre Augenstellung vorausgesetzt, die *Direction des einen Hauptschnittes* und damit natürlich auch jene des *zweiten*, da dieser beim *regularen* Astigmatismus immer *senkrecht* auf dem ersten steht. Wird dann bei *Vermeidung* eines Accommodationswechsels die *Entfernung* des Lichtpunktes nach einer *bestimmten Richtung* geändert, in der Regel *vermindert*, so *verkürzt* sich der Streifen bei zunehmender Dicke, er geht in eine *Ellipse* mit fallender Excentricität, bei *fortgesetzter* gleichartiger Distanzveränderung aber in eine *runde* verschwommene Scheibe, wieder in eine *Ellipse*, und endlich gar in einen *Streifen* über, dessen Richtung zu der früheren *senkrecht* ist.

Es ändert selbstverständlich nichts an dem *Effecte*, wenn statt des *wirklichen* Distanzwechsels ein *scheinbarer* stattfindet. Versucht man bei *unverändertem* Objectsabstande und horizontaler Blickrichtung nach und nach *verschiedene*, je nach Bedarf positive oder negative Gläser mit auf- oder absteigender Nummer, so gelangt man in der That bald zu einer Linse, durch welche der Lichtpunkt sich als ein *scharf begrenzter Streifen* darstellt, dessen Axe jedoch *senkrecht* auf der früheren Richtung lagert *(Knapp, Donders)*.

Für *grössere* Distanzen benützt man, um hinlänglich *starke* Eindrücke zu gewinnen, am besten ein $^1/_2$—1‴ im Durchmesser haltendes rundes Loch in dem Fensterladen eines verfinsterten Zimmers, oder ein feines Loch in einem die Flamme einer Lampe umgebenden metallenen Cylinder. Doch muss die Oeffnung durch ein *Milchglas* gedeckt sein, damit nicht *directe* Lichtstrahlen durchtreten können. Für *sehr kurze* Distanzen genügt ein auf Papier mit Dinte gemalter Punkt.

Von Wichtigkeit sind *Sehversuche mit sehr schmalen Spalten*, welche in dünne geschwärzte Metallplatten geschnitten sind. Sieht der Astigmatiker durch eine solche, *möglichst nahe* an das Auge gerückte Spalte, so wird er beim *Drehen* der Platte alsbald eine Spaltrichtung finden, bei welcher die *Sehschärfe* ein gewisses *Maximum* erreicht, und eine *darauf senk-*

rechte Spaltrichtung, bei welcher die Verschwommenheit oder Verzerrung eine *grösste* wird. Es geben diese beiden Spaltrichtungen bei *aufrechter* verticaler Kopfaxe direct die Lage der beiden *Hauptschnitte*, also *jener* Meridianebenen des dioptrischen Apparates an, in welchen die *Strahlenbrechung* eine *grösste* und eine *kleinste* ist. Hat man die Lage der Hauptschnitte ermittelt, so ist es bei *Ausschluss* eines complicirenden *unregelmässigen* Astigmatismus ein Leichtes, für *jeden* der beiden Hauptschnitte ein negatives oder positives *sphärisches Glas* zu finden, welches, unmittelbar vor oder hinter die *richtig gestellte* Spalte gebracht, die *Sehschärfe auf das normale Mass hebt*, also vollkommen *scharfe* Wahrnehmungen ermöglicht *(Knapp, Donders)*.

Die *Länge* der Spalte ist eine beliebige, die *Breite* aber soll nicht $^1/_3$‴ überschreiten. Am besten sind Spalten, welche man durch Schieber willkürlich *verengern* oder *erweitern* kann. Als *Object* eignen sich wieder am meisten römische Buchstaben, vornehmlich aber loth- und wagrechte *Linien* und *Lichtpunkte*.

Bei Vorhandensein des *unregelmässigen* Astigmatismus wird man es durch Spalten und sphärische Gläser *niemals* zu einer völlig *normalen* Sehschärfe bringen. Diese können das Maximum der Sehschärfe in solchen Fällen nur um ein Gewisses *erhöhen*, *soweit* nämlich die Undeutlichkeit und Verzerrtheit der Netzhautbilder von *regulären* Meridianasymmetrien abhängen.

Ueberaus bequem und für die Praxis sehr zu empfehlen sind die *O. Becker'schen Tafeln*. Es sind auf denselben *Gruppen* von je drei zu einander parallelen, etwa 2 Zoll langen und 2 Linien breiten, durch eben so breite Zwischenräume getrennten schwarzen Streifen gezeichnet. Auf einer der beiden Tafeln lagern die Gruppen *strahlenartig* im Kreise um eine *horizontale* Gruppe herum; auf der anderen sind sie in drei über einander stehende *Zeilen* geordnet. Jeder der Gruppen ist der *Winkel* beigefügt, welchen ihre drei Streifen bei senkrechter Stellung der Tafel mit dem Lothe einschliessen. Sieht das astigmatische Auge bei unverrückt verticaler Kopfstellung aus einer Entfernung von 10—15 Fussen darauf, so treten in der Regel sogleich eine oder mehrere Gruppen durch auffallend *grössere Schärfe* und *Schwärze* der Striche heraus. Ist der dioptrische Apparat jedoch im Ganzen höhergradig *myopisch* oder *absolut hypermetropisch*, so bedarf es entsprechender, *theilweise* corrigirender *sphärischer* Linsen, auf dass sich ein solcher Unterschied *stark* markiren könne. Werden nun in einem wie in dem anderen Falle *verschiedene* sphärische Gläser vor das Auge gebracht, so wird mit steigender oder fallender Brennweite die Deutlichkeit und Schärfe *zu-* oder *abnehmen* und man wird bald zu einem Glase gelangen, durch welches eine *bestimmte* Gruppe sich in *voller* Schwärze und mit *ganz scharfen* Seitenrändern zeigt, welches aber *nicht überschritten* werden darf, widrigenfalls *sämmtliche* Gruppen an Deutlichkeit verlieren. Der von der Tafel abzulesende *Neigungswinkel* der betreffenden Streifengruppe gibt nun die *Lage* des einen Hauptschnittes. Wird jetzt bei fortgesetztem Versuche die Brennweite der Linsen in der *anderen* Richtung gewechselt, so zeigt sich sogleich eine *Verminderung* der Deutlichkeit in der *vorhin* scharf gesehenen Strichgruppe, dagegen *wächst* dieselbe in *anderen* Gruppen und endlich kömmt man zu einem Glase, durch welches ein Maximum von Schärfe gerade an *jener* Gruppe erzielt wird, deren Striche *senkrecht* zur Richtung der ersten verlaufen. Ein *weiteres* Steigen oder Fallen mit der Brennweite veranlasst wieder eine *Abnahme* der Schärfe in *sämmtlichen* Gruppen.

Die *Pray'sche Astigmatismustafel* ist nach einem ganz gleichen Prinzipe gefertigt; doch setzen die Striche je einer Richtung *Buchstaben* zusammen, deren Höhe und Breite die Snellen'sche Schriftprobe Nro. 40 um das dreifache übertrifft und welche so angeordnet sind, dass je zwei und zwei mit senkrecht auf einander gerichteten Strichen neben einander zu stehen kommen.

Hochgradige Myopien mit *sehr verminderter Sehschärfe* verlangen eine bedeutende *Annäherung* des Probeobjectes, daher auch die Strichgruppen in *verjüngtem* Massstabe zu zeichnen sind.

Bei allen diesen Versuchen wirken *Veränderungen des Accommodationszustandes* nicht wenig *störend*, indem sie, abgesehen von etwaigen *Wechseln* der astigmatischen *Differenz* und der *Meridianlage*, die *Länge und Lage der Brennstrecke* und die Stellung ihrer Haupttheile zur lichtempfindenden Schichte der Netzhaut *alteriren*. Wo es sich um *befriedigende* Untersuchungsresultate handelt, ist es darum nothwendig, den *Accommodationsmuskel* durch Atropin zu *lähmen*. Die damit gesetzte *Erweiterung der Pupille* bietet nebenbei den Vortheil, dass sie die *Durchmesser* der Zerstreuungsfigur im Verhältnisse vergrössert, die Erscheinungen des Astigmatismus also *auffälliger* macht.

Betrachtet der Astigmatiker bei *ungeschwächter* Accommodation mit *freiem* Auge einen Lichtpunkt aus einer gewissen Distanz, so geschieht es in der That nicht selten, dass der Lichtpunkt *abwechselnd* nach einer bestimmten Richtung *verzogen* und dann wieder als *runde* Scheibe erscheint. Steht das Object gerade in einer solchen Entfernung, dass bei mässiger Accommodationsanstrengung die *Mitte* der Brennstrecke auf die Netzhaut fällt, so kann es abwechselnd wohl gar in *zwei* auf einander senkrechten Richtungen verzogen erscheinen. Eben solche Schwankungen ergeben sich natürlich auch bei der Betrachtung von *Linien*. Insbesondere misslich aber werden diese Differenzen, wenn die *Entfernungen* oder die *Gläser* ermittelt werden sollen, welche für jeden der beiden Hauptschnitte das Maximum der Sehschärfe gewähren.

Man kann sich von diesem störenden Einflusse der Accommodation bei Erforschung des Astigmatismus übrigens leicht *selbst* überzeugen, wenn man sein eigenes Auge durch Vorsetzung eines Cylinderglases astigmatisch macht und die vorerwähnten Versuche anstellt. Ueberhaupt sind solche Experimente zum genauen *Studium* des fraglichen Refractionszustandes sehr zu empfehlen, ja geradezu nothwendig.

Sind in solcher Weise die *Grenzwerthe* für die Brennweiten der beiden *sphärischen* Gläser gefunden, welche geeignete Objecte aus einer *grösseren* Entfernung in zwei auf einander *senkrechten Hauptrichtungen* scharf und deutlich zur Wahrnehmung bringen, so sind auch die *Fernpunktabstände* der beiden Hauptschnitte des astigmatischen Auges gegeben. Dieselben sind nämlich je gleich der Brennweite des betreffenden Glases, *vermehrt* um dessen Abstand vom Auge, wenn es eine *Zerstreuungslinse* ist, *vermindert*, wenn es eine *Sammellinse* ist. Die *reciproken* Werthe der Fernpunktabstände liefern den Ausdruck für den *Brechzustand* der zugehörigen Meridianebene und die *Differenz dieser reciproken Werthe* bezeichnet den *Grad des vorhandenen Astigmatismus* (*Knapp*, *Donders*).

Um die *Richtigkeit* der gefundenen Werthe zu controliren, dienen Versuche mit *Cylindergläsern*. Ist der Brechzustand des einen, der Norm *näherstehenden* Hauptschnittes durch ein entsprechendes sphärisches Glas auf Null gesetzt, so muss eine Cylinderbrille, deren *Brechwerth* gleich ist dem *Grade* des Astigmatismus und deren *Axe* dem bereits *corrigirten* Hauptschnitte parallel läuft, den Refractionsfehler auch im *zweiten* Hauptschnitte neutralisiren, so dass die Objecte nach *allen* Richtungen *scharf* begrenzt erscheinen.

Zu gleichem Behufe empfiehlt sich auch die *Stokes'sche astigmatische Linse.* Es besteht diese aus zwei *cylindrischen* Gläsern, deren eines eine *positive*, das andere eine *negative* Brennweite von 10 Zoll besitzt. Es sind diese Gläser in Blechringe gefasst, welche in einander passen, so dass die Linsen unmittelbar an einander geschoben und im Kreise herumgedreht werden können. Stehen ihre Axen *parallel*, was eine an der Aussenwand der Fassung angebrachte Gradeintheilung angibt, so ist der *Brechwerth* des Instrumentes 0. Es erreicht dieser aber ein *Maximum* $-\frac{1}{10}-\left(+\frac{1}{10}\right)=\frac{1}{5}$, wenn die Axen der beiden Linsen mit einander einen Winkel von 90 Grad einschliessen. Für jeden *anderen* Axenwinkel α ist die astigmatische Abweichung $\frac{1}{5}$ *sin.* α. Ist der *Grad* des Astigmatismus und die *Stellung* der Hauptschnitte in einem Auge *richtig* bestimmt, so darf die Brille nur entsprechend *eingestellt* und in gehöriger Lage vor das Auge gehalten werden, um den Refractionsfehler auf *Emmetropie* oder auf eine *einfache Myopie* oder *Hypermetropie* zu corrigiren, weiters aber durch Zuhilfenahme eines passenden *sphärischen* Glases gänzlich zu *neutralisiren.* Insoferne jedoch das Instrument die Correctur auf *beide* Hauptschnitte *gleichmässig vertheilt*, darf hierbei nicht etwa eine sphärische Linse benützt werden, welche den Brechzustand des der Norm *näherstehenden* Meridians auf *Null* setzt, sondern eine Linse, deren Brechwerth ungefähr die *Mitte* hält zwischen den Refractionszuständen der beiden Hauptschnitte *(Middelburg, Donders).* Man sieht daraus zugleich, dass die Stokes'sche Linse mit ihren Modificationen *(Javal) kein* bequemes Mittel zur *ursprünglichen Bestimmung* der wahren Einstellung beider Hauptschnitte abgibt; sie liefert eben nur Werthe, aus welchen sich die Brechzustände durch ziemlich umständliche Rechnung ermitteln lassen.

Nicht minder sind zweckmässig eingerichtete *Optometer* verwendbar, um die Brechzustände der beiden Hauptschnitte astigmatischer Augen zu controliren oder von vorneherein zu ermitteln. Als *Probeobject* ist denselben eine Figur aus gleich langen zarten Linien eingefügt, welche sternförmig gegen einen gemeinsamen Mittelpunkt convergiren. Wird dieses Object dem Auge durch Verlängerung oder Verkürzung des Instrumentes allmälig genähert oder entfernt, so wird bei einer gewissen Distanz zuerst *eine* bestimmte Linie deutlich erscheinen und bei einer *zweiten* Distanz der darauf senkrechte Strahl scharf zur Wahrnehmung kommen. Die beiden Linien geben dann die *Lage* der beiden Hauptschnitte, während die *Einstellungen* der letzteren einfach vom Instrumente abgelesen werden können *(Burow).* Es lässt sich jedoch bei diesen Versuchen das *Spiel der Accommodation* nicht gut beseitigen und, wenn demselben auch durch *Atropin* ein Ziel gesetzt worden ist, so kommen doch die *Meridiandrehungen* sehr misslich in den Weg, welche an die nicht zu verhindernde *Convergenzstellung* der Gesichtslinien geknüpft sind und um so störender hervortreten müssen, wenn bei dem Versuche nicht immer dieselbe Lage der *Visirebene* beibehalten wird. Daher die Bestimmung der *Lage der Hauptschnitte* sehr schwankend ausfällt. Um die *Convergenzstellungen* der Gesichtslinien zu verhindern und auch die Visirebene zu fixiren, hat man *doppelte Optometer* nach Art der *Stereoskope* construirt *(Javal, Hirschberg).* Das *Ocular* ist eine starke Convexlinse von grossem Durchmesser, welche das virtuelle Bild des Objectes durch kleine Verschiebungen des letzteren in *jede beliebige* positive oder negative Distanz vom Auge bringen lässt. Als *Object* dient für jedes Rohr ein Kreis, in welchem die oben beschriebene Strahlenfigur eingezeichnet ist. Um die *künstliche* Beleuchtung zu umgehen, welche leicht zu irrigen Versuchsergebnissen führt, ist es gut, die Probefigur auf *Milchglas* schwarz einbrennen zu lassen, da man solchermassen das Experiment im *durchgelassenen Tageslichte* vorzunehmen im Stande ist. Werden die beiden Kreise bei einer bestimmten Stellung zum Auge *verschmolzen*, so wird durch vorgesteckte *Cylindergläser* dahin gewirkt, dass endlich *alle* Strahlen *gleich deutlich* erscheinen. Aus der *Brennweite* des passenden Cylinderglases wird dann der *Grad des Astigmatismus* und aus der Richtung des ohne Cylinderglas scharf und deutlich gesehenen Strahles der Figur die *Richtung der Hauptschnitte* bestimmt.

4. Die *Ermittelung des Nahepunktabstandes* für beide Hauptschnitte folgt ähnlichen Regeln, wie jene des natürlichen Refractionszustandes. Doch hat dieselbe grössere Schwierigkeiten und ergibt leicht *unsichere* Werthe. Es

wird nämlich bei maximaler Accommodationsspannung die *Pupille sehr enge* und daher die Zerstreuungsfigur viel kleiner. Auch *ermüden* wiederholte Experimente sehr. Untersucht man dabei auf *verschiedene Distanzen*, so kömmt der Unterschied in der Convergenz der Gesichtslinien in's Spiel, man findet nicht den wahren, sondern den *binocularen* Nahepunkt (*Middelburg, Donders*) und ausserdem macht sich die *Meridiandrehung* bemerklich. Verwendet man aber bei *unverändertem* Objectsabstande *sphärische* Gläser, so tauchen *andere* Uebelstände auf. Nichtsdestoweniger sind derlei Erörterungen *werthvoll*. Sie ergeben nämlich *Wechsel* in der *Lage* der Hauptschnitte und in dem *Grade* des Astigmatismus, welche bei der Correction des Refractionsfehlers zum Behufe des *Nahesehens* berücksichtigt werden müssen. Die *Ursache* dessen liegt in dem *Formwechsel* der Linse, in der *ungleichmässigen* Krümmungszunahme ihrer einzelnen Meridiane (*Middelburg, Donders, Dobrowolsky*).

5. Die *natürlichen* Brechzustände der beiden Hauptschnitte *wechseln* bei verschiedenen astigmatischen Augen in der mannigfaltigsten Weise. Sehr häufig ist blos der *eine* Hauptschnitt myopisch oder hypermetropisch; der Brechzustand des *anderen* ist ein *normaler*. Man spricht in solchen Fällen von *einfachem myopischen oder hypermetropischen Astigmatismus*. Noch häufiger sind *beide* Hauptschnitte, jedoch in *verschiedenem* Grade, *kurz-* oder *übersichtig*, es ist ein *zusammengesetzter myopischer oder hypermetropischer Astigmatismus* gegeben. Selten ist der *eine* Hauptschnitt *myopisch*, der *andere hypermetropisch*, ein Zustand, welchen man als *gemischten Astigmatismus mit vorwaltender Myopie oder Uebersichtigkeit* bezeichnet (*Donders*).

Der Einfachheit halber kann man sich jede dieser verschiedenen Formen des Astigmatismus *zerlegen in Emmetropie, Kurz- oder Uebersichtigkeit* und in eine gewisse *astigmatische Abweichung*, welche durch den *Unterschied der Brechzustände beider Hauptschnitte* ausgedrückt wird; mit anderen Worten, man kann sich vorstellen, das Auge sei im *Allgemeinen* emmetropisch, kurz- oder übersichtig, in der *einen* Hauptmeridianebene jedoch bestehe eine gewisse *maximale, myopische oder hypermetropische Abweichung* des Brechzustandes. Man gelangt unter Zugrundelegung dieser Vorstellung zu gewissen *monogrammatischen Ausdrücken*, welche die specielle Art der Refractionsanomalie treffend bezeichnen und von grossem praktischen Werthe sind, indem sie einerseits weitläufige Beschreibungen entbehrlich machen, anderseits aber direct den Brechwerth der zur Correction des ganzen Refractionsfehlers erforderlichen *Brille* anzeigen.

Bei *einfachem* Astigmatismus ist der eine Hauptschnitt *normal* eingestellt, sein Brechzustand also $\frac{1}{\infty}$; der *andere* Hauptschnitt ist *myopisch* oder *hypermetropisch*, sein Brechzustand also M $\frac{1}{a}$ oder H $\frac{1}{a}$; die Refractionsanomalie erscheint also zusammengesetzt aus *Emmetropie* = E = $\frac{1}{\infty}$ = 0 und einer *astigmatischen Abweichung* Am oder Ah = $\frac{1}{\infty} \pm \frac{1}{a} = \pm \frac{1}{a}$; der Ausdruck wäre also Am (Ah) $\frac{1}{a}$.

Der *zusammengesetzte* Astigmatismus lässt sich zerlegen in *einfache Myopie oder Hypermetropie* und die *astigmatische Abweichung;* der Ausdruck wäre also M $\frac{1}{a}$ + Am $\frac{1}{n}$ oder H $\frac{1}{a}$ + Ah $\frac{1}{n}$. Wäre z. B. der Brechzustand in einem Hauptschnitt M $\frac{1}{20}$, im anderen M $\frac{1}{10}$; so wäre der Ausdruck M $\frac{1}{20}$ + M $\left(\frac{1}{10} - \frac{1}{20}\right)$ = M $\frac{1}{20}$ + Am $\frac{1}{20}$.

Der *gemischte* Astigmatismus erscheint zusammengesetzt aus einer *einfachen Myopie oder* Hypermetropie und einer *astigmatischen Abweichung* der *entgegengesetzten* Art; der Ausdruck ist also M $\frac{1}{a}$ + Ah $\frac{1}{n}$, oder H $\frac{1}{a}$ + Am $\frac{1}{n}$. Die astigmatische Abweichung Ah oder Am wird hier durch *Addirung* der Brechzustände ge-

wonnen, weil der Fernpunktabstand bei Hypermetropie gegenüber jenem der Myopie einen *negativen* Werth hat. Wäre z. B. in einem Hauptschnitte M $\frac{1}{24}$, im anderen H $\frac{1}{12}$, so wäre der Ausdruck für die astigmatische Abweichung A h $= \frac{1}{24} - \left(-\frac{1}{12}\right) = \frac{1}{8}$, die Refractionsanomalie würde also bezeichnet werden müssen M $\frac{1}{24}$ + A h $\frac{1}{8}$ *(Donders)*.

Ursachen und **Verlauf**. Der Astigmatismus ist keine ganz seltene Krankheit, sondern findet sich bei etwa 0·2% aller und bei 1·3% ametropischer Kinder (*H. Cohn*). Er wird in der Regel, wenigstens in seiner *Anlage*, mit *auf die Welt gebracht*, kann sich jedoch auch in Folge mannigfaltiger *krankhafter* Vorgänge in *späteren* Lebensperioden *entwickeln*.

1. *Der angeborene Astigmatismus* ist meistens auf Meridianasymmetrien der Cornea zu beziehen; doch stösst man auch auf hochgradige Fälle, welche *vorwiegend* von Krümmungsanomalien des *Krystalles*, ja förmlichen *Knickungen* der Linsenoberfläche abhängen (*Knapp*). Die Asymmetrie erweiset sich öfters als ein *erblicher* Zustand, indem er bei *mehreren* Gliedern einer und derselben Familie gefunden wird. Es scheint, dass er bei *männlichen* Individuen öfters als bei weiblichen vorkomme. Er ist gewöhnlich *beiderseitig* und dann nicht immer auf *beiden* Augen in *gleichem* Grade entwickelt; mitunter jedoch beschränkt er sich auch auf *Ein* Auge und kann dabei sehr hohe Grade erreichen, so dass eine *Amblyopie vorgespiegelt* wird. Merkwürdig ist, dass bei solchen Verschiedenheiten im Baue beider Augen nicht selten eine auffällige *Asymmetrie in der Bildung der oberen Gesichtshälfte*, insonderheit jener *Knochen* beobachtet wird, welche die Orbita umgrenzen (*Donders*).

Gleich der Bathymorphie und besonders der Plathymorphie, mit welcher *letzteren* der angeborne Astigmatismus am häufigsten gepaart ist (*Pagenstecher, Tetzer*), wird die *Sehstörung* oft erst in den späteren *Kindesjahren* bemerkt. So lange die Accommodation noch eine *sehr leichte* ist, wird der Fehler weniger fühlbar und bei *geringeren* Meridianasymmetrien wohl gar *übersehen*. Wenn dann aber im *reifen* Alter die Accommodations*breite* mehr und mehr *abnimmt*, werden selbst *niedere* Grade des abnormen Astigmatismus in der *misslichsten* Weise empfunden und führen, wenn sie *binoculär* sind, gerne zur *Asthenopie*, da sie den Kranken behufs des *Scharfsehens* zwingen, die Objecte *näher* zu halten, als dem allgemeinen Einstellungsverhältnisse der Augen entspricht. Ist nur auf *einem* Auge ein höherer Grad von Astigmatismus gegeben, so sind die Folgen nicht selten *Vernachlässigung* des Auges und weiterhin *Amblyopia* ex anopsia oder *Strabismus (Javal)*, also ähnlich denen, welche durch *andere* monoculare Sehstörungen begründet werden. Im *höheren Alter* wird vermöge der Enge der Pupille der Astigmatismus gerne gedeckt, sonst aber nicht wesentlich verändert (*Donders*).

2. *Erworben* wird der Astigmatismus durch *krankhafte Vorgänge* in der Hornhaut und Linse, ist dann aber meistens ein in hohem Grade *unregelmässiger* und gehört nicht hierher (S. 776). Auch ist *Ectopie* und *spontane Luxation* der Linse manchmal eine Quelle des *irregulären* Astigmatismus.

Die *gewöhnlichste* Quelle des erworbenen Astigmatismus ist die *Staarextraction.* Die nach einer solchen Operation vorfindige *astigmatische Differenz* wechselt in allen Grössen bis hinauf zu $^1/_6$ und darüber. Sie ist dem Grade nach vornehmlich abhängig von der mehr minder exacten *Wundheilung,* pflegt darum auch am bedeutendsten zu sein, wo es zu einem Prolapsus iridis gekommen ist. Mit der späteren *Zusammenziehung der Narbe* nimmt in der Regel die astigmatische Differenz wieder ab, ohne jedoch jemals ganz zu verschwinden. Der Meridian der *grössten* Krümmung ist in der Mehrzahl der Fälle *horizontal,* nicht selten *schräg,* nur höchst ausnahmsweise nahe zu vertical gestellt. Die Verhältnisse haben sich demnach durch die Operation der Norm gegenüber *verkehrt.* Im Uebrigen ist die *Methode* der Extraction von grösstem Einflusse auf die Art und den Grad der Asymmetrie. Nach der *Lappenextraction* scheint im Allgemeinen die astigmatische Differenz eine *grössere* zu sein und auch häufiger ein irregulärer Astigmatismus vorzukommen, als nach der Extraction mit dem *peripheren Linearschnitte. Irisvorfälle* sind bei einer und der anderen Methode auch insoferne sehr verderblich, als sie sehr starke Unregelmässigkeiten in die Asymmetrie bringen (*Reuss, Woinow*).

Die Behandlung folgt im Ganzen *denselben Grundsätzen* und ist zum Theile wohl auch auf *ähnliche Mittel* angewiesen, wie jene der beiden früher erörterten Refractionsanomalien.

1. Es gilt dieses besonders bezüglich der *prophylaktischen Massregeln* (S. 791, 807), um so mehr, wenn der Astigmatismus an *Kurz- oder Langbau* des Auges geknüpft ist, was bei *höheren* Graden der Meridianasymmetrie in der Regel der Fall ist. Die *astigmatische Sehstörung* steigert dann die der Kurz- und Uebersichtigkeit anhängenden Gefahren und fordert darum zu doppelter Vorsicht auf.

2. Die *Hauptaufgabe* zielt offenbar dahin, die *Refractionszustände sämmtlicher Meridianebenen des astigmatischen Auges auf Null zu bringen* und es diesem zu ermöglichen, in jede beliebige Entfernung mit der *normalen Accommodationsquote* scharf und deutlich zu sehen.

Um sich diese Aufgabe recht klar zu machen, thut man gut, den Refractionsfehler in *zwei Theile* zu zerlegen, nämlich in die *astigmatische Grundlage* und in die *astigmatische Differenz.* Unter der *astigmatischen Grundlage* sei der Refractionszustand des *Grundmeridianes,* d. i. der *der Emmetropie am nächsten stehenden* Meridianebene verstanden. Der Refractionszustand eines *jeden* beliebigen Meridianes lässt sich dann als die *Summe der astigmatischen Grundlage und des Productes* aus der astigmatischen Differenz und aus dem Sinus des Winkels bezeichnen, welchen der *betreffende* Meridian mit dem *Grundmeridiane* einschliesst (S. 776).

Die Correction der astigmatischen Grundlage erfordert, indem diese Grundlage ein Theil des Refractionszustandes eines *jeden* beliebigen Meridianes ist, also in *jedem* Meridiane ausgeglichen werden muss, ein *sphärisches* Glas, dessen *Zeichen* dem der astigmatischen Grundlage entgegengesetzt ist. Für die Wahl des *Brechwerthes* dieser sphärischen Linse gelten ganz *genau dieselben* Gesetze, welche bei der Correction einer *einfachen* Myopie und Hypermetropie *mit und ohne Accommodationsbeschränkung* in Kraft stehen. Wo die Correction eine *volle* sein darf, wird der Brechwerth des sphärischen Glases der astigmatischen *Grundlage* an Grösse

gleich, aber von entgegengesetztem Zeichen sein müssen; oder wenn man den nothwendigen *Abstand des Glases* vom optischen Centrum des Auges in Rechnung bringt, wird die Correction eine *sphärische* Linse erfordern, deren positiver oder negativer *Brechwerth gleich* ist dem *reciproken* Werthe des Fernpunktabstandes des Grundmeridianes, *vermehrt* oder beziehungsweise *vermindert* um den Abstand des Glases vom Auge. Gleichwie bei der *einfachen* Kurz- und Uebersichtigkeit treten jedoch auch bei deren Combination mit Astigmatismus der *vollen* Correction öfters unüberwindliche Hindernisse entgegen, man muss sich damit begnügen, den Refractionszustand einfach der Null zu *nähern*, dabei den *Accommodationsbeschränkungen* Rechnung tragen und oft wohl auch für *verschiedene Distanzen verschiedene Gläser* in Gebrauch ziehen. Eine ausführliche Schilderung dieser Gesetze wäre nur eine Wiederholung dessen, was bei der Kurz- und Uebersichtigkeit bereits gesagt wurde.

Die Correction der astigmatischen Differenz, welche jetzt noch übrig ist, soll unter *allen Umständen eine vollständige* sein. Sie fordert selbstverständlich ein Glas, dessen Brechwerth in dem einen Meridiane *Null*, in dem darauf senkrecht stehenden Meridiane jedoch der *astigmatischen Differenz gleich*, aber von entgegengesetztem Zeichen ist. Diesen Anforderungen entsprechen positive und negative *Cylindergläser*, deren Axe in die Ebene des durch das sphärische Glas bereits auf Emmetropie corrigirten *Grundmeridianes* gestellt wird.

Wäre ein *einfacher* Astigmatismus gegeben, so wäre der erforderliche Brechwerth der *sphärischen* Linse selbstverständlich *Null*, es genügte also ein *einfaches* Cylinderglas, dessen Brechwerth der astigmatischen Differenz gleich, aber von entgegengesetztem Zeichen ist.

Bei *zusammengesetztem myopischen* oder *hypermetropischen Astigmatismus* bedarf es eines *sphärischen* Glases, welches die astigmatische *Grundlage*, soweit es die Verhältnisse vortheilhaft erscheinen lassen, corrigirt, *und* eines *Cylinderglases*, welches die *astigmatische Differenz* auf Null bringt.

Die Brechwerthe der beiden Gläser *summiren* sich, wenn man von dem gegenseitigen Abstande ihrer Centra absieht. Da nun *zwei* Gläser an ihren vier Flächen viel Licht reflectiren und damit die Sehschärfe beeinträchtigen, ausserdem durch ihre Schwere u. s. w. lästig werden, ist es nothwendig, die cylindrische und sphärische Krümmung *je auf eine Fläche eines einzigen Glases* zu concentriren. Es ist nun der Brechwerth je *Einer* Krümmungsfläche des Glases, dessen *Brechungsexponent* n = 1·5 angenommen wird, $\frac{1}{p} = \frac{n-1}{r} = \frac{0{\cdot}5}{r}$, also $r = \frac{p}{2}$, wo r den erforderlichen *Radius* der betreffenden Trennungsfläche bedeutet. Wäre also 10″ die gewünschte Brennweite der sphärischen und cylindrischen Fläche, so müsste jeder derselben eine Krümmung von 5″ *Radius* oder 10″ *Durchmesser* gegeben werden. (S. 774).

Bei dem *gemischten Astigmatismus* ist die Combination einer sphärischen und einer cylindrischen Fläche im Correctionsglase nur dann von Vortheil, wenn der Refractionszustand des einen Hauptmeridianes sich *nicht gar weit* von der Null entfernt und dabei die astigmatische Differenz eine verhältnissmässig *geringe* ist. Wo *beide* Hauptmeridiane in ihrem Brechzustande sich *weit* von der Emmetropie entfernen und daher auch die astigmatische Differenz eine *sehr beträchtliche* ist, würde die cylindrische Fläche im Verhältnisse zur sphärischen und absolut eine *sehr grosse* positive oder negative Krümmung erhalten müssen, was gleichwie bei sphärischen Gläsern, ja in höherem Grade, vom Uebel ist. Es erscheint darum

in solchen Fällen besser, die *Correction der astigmatischen Differenz auf beide Glasflächen zu vertheilen*, also *jeden einzelnen* Hauptmeridian für sich auf *Emmetropie* zu corrigiren, d. i. der einen und der anderen Glasfläche je eine *cylindrische* Krümmung zu geben, deren Brechwerth dem Refractionszustande des *entsprechenden* Hauptmeridianes an *Grösse* gleich, aber von entgegengesetztem Zeichen ist. Die *Axen* der beiden Cylinderflächen haben dann selbstverständlich *senkrecht aufeinander* zu stehen und müssen so vor das Auge gestellt werden, dass die Axe der *negativen* Cylinderkrümmung in den *hypermetropischen* Hauptmeridian und umgekehrt fällt.

Die Correction des Astigmatismus findet bedeutende *Schwierigkeiten* in dem *Wechsel der astigmatischen Differenz* bei verschiedenen *Accommodationszuständen* und in den *Schwankungen*, welche die Lage der Hauptmeridiane bei den verschiedenen *Convergenzstellungen* der Gesichtslinien und besonders bei Lageveränderungen der *Visirebene* erleidet. Es liegt daher auf der Hand, dass eine und dieselbe astigmatische Brille nicht immer mit gleichem Vortheile für *grosse* Entfernungen und zugleich auch für die Abstände der *gewöhnlichen Beschäftigung* benützt werden könne, zumal, wenn die Asymmetrie eine *beträchtliche* ist; dass man vielmehr öfters gezwungen sein wird, den für die Ferne und für die Nähe bestimmten Gläsern *verschiedene Krümmungen* und der Axe der Cylinderfläche eine *verschiedene Lage* zu geben.

Doch bei allen diesen Vorsichten gelingt es gar oft nicht, dem Auge die volle *normale Sehschärfe* zu geben. Abgesehen von den *Unvollkommenheiten jeder Brille* und abgesehen von etwaigen *Functionsmängeln der Netzhaut*, welche mit *hohen* Graden der Asymmetrie öfters verknüpft sein mögen, kommt der Umstand in Betracht, dass *starke astigmatische Differenzen* nur selten ohne beträchtliche *Unregelmässigkeiten* in der Krümmung der Hornhaut und besonders der Linse vorkommen.

Der *unregelmässige Astigmatismus* lässt sich eben immer nur *theilweise*, d. i. in so weit corrigiren, als er auf eine *reguläre* Meridianasymmetrie zurückgeführt werden kann.

Allerdings liegt in der *Verlagerung der Pupille* (S. 302) ein Mittel, um namentlich bei *pathologischen* Verkrümmungen der Cornea durch Abblendung der am meisten verkrümmten Hornhauttheile den *irregulären* Theil des Astigmatismus um ein sehr Beträchtliches zu vermindern und so die Cylindergläser zu einem *ausgiebigen* Correctionsbehelfe zu gestalten. Doch hat eben diese Operation ihre Gefahren und lässt ihre Ausführung sehr bedenklich erscheinen.

Die Unvollkommenheiten, welche den Brillen überhaupt anhängen, und namentlich die Differenzen in der *Netzhautbildgrösse*, welche der nothwendige Abstand des Glases vom optischen Centrum mit sich bringt und welche bei *Cylindergläsern* in den verschiedenen Meridianen offenbar verschieden sind, lassen die Anwendung astigmatischer Brillen *nicht empfehlenswerth* erscheinen, wo das *eine Auge emmetropisch* oder doch in einem *nicht störenden* Grade ametropisch ist und *blos das andere* an abnormem Astigmatismus leidet. Wo hingegen *beide* Augen, wenn auch in einem *differenten* Grade, astigmatisch sind, oder wo bei *binocularer*, der Correction bedürftiger *Myopie* oder *Hypermetropie* das *eine* Auge *nebenbei astigmatisch* ist: erscheint der Gebrauch cylindrischer Gläser geradezu *geboten*, um den aus der Sehstörung resultirenden Schäden mit einiger Wahrscheinlichkeit vorzubeugen. Doch ist die Frage, ob bei *differentem* Grade

des Astigmatismus, besonders wenn der Unterschied ein grosser ist, *jeseitig* das *entsprechende* corrigirende Glas zu wählen sei, nicht von vornherein zu entscheiden. Manche vertragen dies durchaus nicht, manche nur zu bestimmten Zwecken, manche hingegen befinden sich dabei ausnehmend wohl (*Javal*).

Im Ganzen sind *beim Gebrauche cylindrischer Gläser* ganz dieselben Vorschriften zu befolgen, wie beim Gebrauche *sphärischer* Zerstreuungs- und Sammellinsen (S. 797, 3 und S. 813), ja es müssen die bei *einfacher Myopie* und *Hypermetropie* geltenden Regeln bei Astigmatismus *um so strenger* gehandhabt werden, als Cylindergläser ein bei weitem *unvollkommeneres* Correctionsmittel abgeben, als sphärische Gläser.

Eine wichtige Regel bei dem Gebrauche astigmatischer Brillen ist, dass dieselben *fest in der richtigen Stellung sitzen*, daher als *Fassung* sich immer nur eigentliche *Brillengestelle* mit federnden Spangen empfehlen. Es ist diese *Unverschieblichkeit* der Brille übrigens auch von grosser Wichtigkeit in Bezug auf den *Abstand des Glases vom Auge*. Da dieser Abstand, namentlich bei *concaven* Gläsern und wohl auch bei *starken convexen*, einen sehr fühlbaren Einfluss auf die Bildgrösse nimmt und dieser überdies in *jedem* Meridiane der Cylinderflächen in einem *anderen* Verhältnisse wächst und fällt, also nothwendig *Verzerrungen* der Bilder mit sich bringt: so ist es dringend nothwendig, ihn *so klein als möglich* zu machen, die Gläser also thunlichst *nahe an das Auge* gerückt zu erhalten.

Damit im Zusammenhange steht auch die Nothwendigkeit, bei Gläsern, deren *beide* Flächen convex oder concav sind, immer die *stärker gekrümmte* dem Auge näher, also *nach hinten*, zu kehren; dort aber, wo eine Fläche *convex*, die andere *concav* ist, die *letztere* dem Auge zuzuwenden. Nicht minder gilt die Regel, dass die Brille mit ihren *Flächen* möglichst *parallel zur Pupillenebene* stehe.

Quellen: *Gerson*, *E. G. Fischer*, kl. Monatbl. 1866. S. 58; A. f. O. XII. 1. S. 27. — *Airy*, nach Mackenzie, Traité d. mal. d. yeux. Traduit p. Warlomont et Testelin. II. Paris. 1857. S. 652. — *Knapp*, A. f. O. VIII. 2. S. 185, 209, 215, 220, 223, 225, 228, 232, 234, 235, 236—241; Congrès intern. d'ophth. Paris. 1863. S. 42. — *Donders*, A. f. O. VII. 1. S. 176, 194, 200; Astigmatismus und cyl. Gläser. Berlin. 1862. S. 30, 45, 62, 71, 89, 129; Anomalien der Refract. und Acc. Wien. 1866. S. 379, 381, 396, 403, 412, 413, 416, 424, 430, 432, 434, 447, 449, 451, 453. — *Middelburg*, Vierde Jaarl. Verslag. Utrecht. 1863. S. 149, 175, 187; A. f. O. X. 2. S. 96, 105; kl. Monatbl. 1863. S. 496; 1864. S. 245. — *Schweigger*, A. f. O. IX. 1. S. 178, 181, 182, 185; Ueber den Gebrauch des Augenspiegels. Berlin. 1864. S. 60. — *Javal*, kl. Monatbl. 1865. S. 336, 339, 343, 344; 1868. S. 372; Ann. d'oc. 53. Bd. S. 50. — *Hirschmann*, ibid. S. 341. — *Graefe*, ibid. S. 342; A. f. O. I. 1. S. 341. — *Burow*, A. f. O. IX. 2. S. 228, 230; Ein neues Optometer. Berlin. 1863. S. 34. — *Kugel*, A. f. O. X. 1. S. 89; XI. 1. S. 106. — *Tetzer*, Wien. Augenkl. Ber. 1867. S. 155 u. f. — *Haase*, Pagenstecher's kl. Beobachtgn. III. Wiesbaden. 1866. S. 113. — *Snellen*, A. f. O. XV. 2. S. 199, 206. — *Dobrowolsky*, ibid. XIV. 3. S. 51 u. f.; kl. Monatbl. 1868. Beil. S. 146, 153, 157. — *Reuss-Woinow*, Ophth. Studien. Wien. 1869. S. 4—6, 12—15, 20. — *Pray*, Archiv f. Augen- u. Ohrenhlkd. I. S. 147; Astigmatismustafeln. Herausgeg. von Heymann. Leipzig. 1870. — *Mauthner*, Lehrb. d. Ophthscop. 1868. S. 199. — *H. Cohn*, Untersuchg. v. 10.060 Schulkindern. Leipzig. 1867. S. 151.

4. Die accommodative Asthenopie.

Krankheitsbild. *Zum Begriffe der accommodativen Asthenopie gehören das Unvermögen, den dioptrischen Apparat für kurze Distanzen längere Zeit eingestellt zu erhalten und eine damit im Zusammenhange stehende Hyperästhesie der Netzhaut und der Ciliarnerven.*

1. Das *Grundleiden* liegt in *absolut* oder *relativ* (d. i. im Verhältnisse zur *geforderten* Leistung) *mangelhafter Energie des Accommodationsmuskels.*

Wenn von Energiemangel gesprochen wird, ist wohl zu unterscheiden zwischen der *actuellen Energie*, welche der Muskel entfalten muss, um unter Ueberwindung von Widerständen sich bis zu einem gewissen Grade zu *verkürzen*, und zwischen der *potentiellen Energie*, welche zur *Erhaltung* dieses Zustandes aufzuwenden ist. Insoferne nämlich der belastete Muskel vermöge seiner *elastischen Dehnbarkeit* nachgibt, muss sich seine Contraction allmälig steigern, um die mechanische Verlängerung wieder auszugleichen. Bei einer und der anderen Art der Leistung kann der Muskel bis zur Erschöpfung ermüden *(Donders)*.

Charakteristisch ist das *rasche Ermüden* des Accommodationsmuskels, wenn es sich um *scharfe* Netzhautbilder von Objecten handelt, welche vermöge ihrer Kleinheit *nahe* an das Auge gerückt werden müssen. Indem der ermüdete Muskel *nachlässt*, sich nach und nach *abspannt*, vermindert sich natürlich in entsprechendem Masse die *Convexität der Linse*, die Objecte werden bei *unverändertem* Abstande in *wachsenden Zerstreuungskreisen* und unter zunehmender *Anstrengung* erkannt, öfters auch wohl *verkleinert gesehen* (S. 779). Der Kranke ist in Folge dessen gezwungen, die Gegenstände mehr und mehr vom Auge zu *entfernen*, wodurch wieder die Netzhaut*bildgrösse* unter den Bedarf herabgesetzt und die *Deutlichkeit* der Wahrnehmungen beeinträchtigt, also auch die *Arbeit der Netzhaut vermehrt* wird. Alsbald macht sich daher der Drang nach *grösseren* Netzhautbildern geltend, der Kranke fühlt sich gezwungen, die *Objectsdistanz* zu *verkürzen*. Es dauert indessen nicht lange, so lässt der Acommodationsmuskel wieder nach, die Gegenstände müssen abermals vom Auge *weggerückt* werden, und so geht es mit *immer rascherem* Wechsel der Abstände fort, bis endlich die *Netzhaut* im steten Kampfe mit *undeutlichen* und *zu kleinen* Bildern ermattet und gleich dem Muskel ihren Dienst versagt, die Objecte demnach vor den Augen förmlich *verschwimmen*. Die Augen bedürfen dann *längerer Ruhe*, ehe sie ihre Thätigkeit für kurze Distanzen wieder aufzunehmen im Stande sind. Doch hat die *Functionsdauer* schon sehr abgenommen; in *sehr kurzer* Zeit wiederholen sich die oben erwähnten Erscheinungen, während sich gleichzeitig Symptome von *Gefäss- und Nervenreizungen* einstellen. Es beurkunden dieselben sich anfänglich durch das Gefühl von Druck und Völle in den Augen sowie durch ein eigenthümliches *Spannungsgefühl* in der Stirngegend. Wird die Arbeit fortgesetzt, so steigern sich die Gefühle zu wahren *Schmerzen* in und oberhalb des Auges und vergesellschaften sich alsbald mit einem höchst peinlichen Gefühle von *Blendung*. Am Ende stellen sich auch *Kopfschmerz*, *Schwindel*, allgemeines Unbehagen, selbt Brechneigung ein.

Dabei fehlen selten eine sehr starke Contraction der *Pupille*, auffällige *Injection der Conjunctiva und Episclera*, so wie reichlicher *Thränenfluss*.

Es sticht diese Hyperämie im Krankheitsbilde nicht selten sehr stark hervor und combinirt sich weiterhin sehr gewöhnlich mit mehr weniger reichlicher Secretion schleimig eitriger Producte, einen *einfachen Katarrh* vorspiegelnd. Es widersteht dieser Zustand häufig allen Mitteln, wenn eben nicht die Ueberbürdung des Accommodationsapparates durch Aufgeben der betreffenden Arbeit oder durch richtig corrigirende Gläser beseitigt wird. In Anbetracht dessen sollte bei längere Zeit bestehenden und ohne äussere Veranlassung aufgetretenen Katarrhen immer auf etwaige Refractions- und Accommodationsfehler untersucht werden. Man wird dadurch manchen Irrthümern in der Diagnose und häufig auch einem missliebigen Fehlschlagen der Therapie vorbeugen.

Ursachen. Die *nächste* Veranlassung geben in der Regel *Ueberbürdungen des Accommodationsmuskels.* Doch stellt sich das Uebel durchaus *nicht bei allen Menschen* und *gleich früh* ein, wenn auch die *Anforderungen dieselben* sind. Es ist eben das *Arbeitsvermögen* des betreffenden Muskels bei verschiedenen Individuen ein sehr wechselndes und sinkt bei manchen erweisbarer Massen *tief* unter den normalen Werth (*Graefe*). Sehr häufig sind solche *Insufficienzen* schon *angeboren* oder gar *vererbt*, daher denn auch die Asthenopie bei sonst gleichen Bedingungen in *manchen* Familien eine ganz unverhältnissmässig grosse Anzahl von Gliedern befällt, während sie in anderen Familien gänzlich *fehlt (Graefe)*. Nicht minder werden Insufficienzen *erworben* und finden dann ihren Grund meistens in *erschöpfenden Krankheiten*, Anaemie u. s. w. In der That kömmt es unter solchen Umständen fast regelmässig zur Asthenopie, wenn der Kranke sich vorzeitig beifallen lässt, seinen Augen erheblichere Anstrengungen zuzumuthen; doch *behebt* sich das Uebel leicht wieder, wenn mit fortschreitender Reconvalescenz der Muskel erstarkt. Endlich kommt als ein sehr wichtiges Moment in Betracht, dass auch die *Grösse der Arbeit*, welche *gleiche* Beschäftigungen von dem Muskel verlangen, in den einzelnen Fällen eine sehr verschiedene ist, insoferne hier die *Refractionszustände* der Augen und die *Widerstände*, welche der Muskel bei seiner Verkürzung findet, sehr einflussreich sind.

Der *Accommodationsmuskel* muss offenbar bei *übersichtigen* Augen die grössten Anstrengungen machen, um den dioptrischen Apparat für *kurze* Abstände einzustellen. Daher liefern denn auch *Hypermetropen* bei weitem das *allergrösste* Contingent der vorkommenden Fälle von *accommodativer Asthenopie*, ja Manche behaupten, dass diese Krankheit, wo sie *rein* auftritt, *fast immer* an *Uebersichtigkeit* gebunden sei (*Donders*). Es entwickelt sich hier das Uebel am häufigsten *nach* Ablauf des 25. Lebensjahres, indem mit zunehmender *Dichtigkeit der Linse* die Resistenz derselben gegen accommodative Formveränderungen, also auch die für eine bestimmte Beschäftigung erforderliche *Accommodationsquote* wächst. Bei *höheren* Graden des Refractionsfehlers tritt die Asthenopie indessen auch wohl viel *zeitlicher*, selbst *vor* der Pubertätsperiode auf.

Im Allgemeinen kann man sagen, dass es *meistens* um so früher zur Asthenopie komme, je höher der Grad der Hypermetropie ist. Wenn aber als *Regel* hingestellt wird, dass das *Lebensjahr*, in welchem Asthenopie sich geltend macht, ziemlich dem *Nenner* des Bruches entspricht, durch welchen die bedingende Hypermetropie bezeichnet wird *(Donders)*: so muss dies mit grossem Rückhalte aufgenommen werden, indem die *Ausnahmen* zu zahlreich und schlagend sind. In der That stösst man gar nicht selten auf Fälle, wo Hypermetropen von $^1/_{24}$, $^1/_{20}$, $^1/_{18}$,

ja von $^1/_9$, erst mit 50 Jahren und später wegen beginnender Augenmüdigkeit zu Brillen greifen, nachdem sie sich schon früher viel mit Lesen, Schreiben u. s. w. beschäftigt haben. Es wirken bei der Begründung der Asthenopie eben gar mannigfaltige andere Umstände mit.

Bei *Emmetropen* und *Kurzsichtigen* kömmt die *accommodative* Asthenopie im Ganzen sehr selten vor, da eben nur *wenige* Beschäftigungen so grosse Accommodationsquoten fordern, dass die Leistungsfähigkeit des Adaptionsmuskels leicht *überboten* würde. *Sichergestellt* sind jedoch derlei Augen auch nicht, es bedarf bei Vorhandensein von Muskelinsufficienz nur *ungünstiger* Verhältnisse, um die Krankheit hervorzurufen. Vornehmlich belangreich erscheint in dieser Beziehung bei *Kurzsichtigen* das Tragen *zu scharfer* Zerstreuungsgläser und die Benützung von Brillen für Entfernungen, welche *weit in* die deutliche Sehweite *hineinragen* (S. 798).

Zu den Verhältnissen, welche bei gegebenem Energiemangel des Ciliarmuskels gerne zur Asthenopie führen, gehören unter anderen: die Bearbeitung sehr kleiner Gegenstände, zarte Stickereien, Nähtereien, Malereien, das Lesen sehr kleiner oder schlechter Druck- und Handschriften, besonders wenn die Entzifferung des wahren Sinnes die genaue Wahrnehmung gewisser feiner Zeichen, durch welche sich die einzelnen Buchstaben von einander unterscheiden, nothwendig und das durch Uebung erreichbare Vermögen, in *Zerstreuungskreisen* zu lesen, unzulänglich machen. Unbestimmte Contouren, matte Färbung, geringe Contrastirung von der Unterlage, mangelhafte Beleuchtung, überhaupt *alles*, was die *Deutlichkeit der Netzhautbilder* beeinträchtigt und eine *weitere Verkürzung* der Objectsdistanz erforderlich macht, also ganz besonders *abnormer Astigmatismus (Pagenstecher, Dobrowolsky)*, *steigert* natürlich die *Anstrengung* der genannten Muskeln und *beschleunigt deren Ermüdung*, begünstigt also das Auftreten der Asthenopie. *Ausserdem* ist ein *fortgesetzter rascher Wechsel* in den Entfernungen, für welche das Auge sich einzustellen hat, z. B. beim Excerpiren von Folianten, beim Vergleichen von langen Zifferreihen mit ihrer Abschrift u. s. w. ein belangreiches ätiologisches Moment und zwar kömmt hier vorzugsweise die *actuelle* Energie des Ciliarmuskels ins Spiel.

Nicht immer jedoch ist es ein *absolutes* Uebermass von Arbeit, was die asthenopischen Beschwerden hervorruft, sondern häufig geben *plötzliche* und *gewaltsame Störungen der eingewurzelten Coordinationsverhältnisse* die hauptsächlichste oder *einzige* Veranlassung dazu ab. Eine solche Störung findet statt, wenn bei den gewöhnlichen Beschäftigungen plötzlich die bisher *gewohnten Brillen* abgelegt, oder aber das bisher *unbewaffnet* gebliebene Auge *mit Gläsern* versehen wird, welche den Refractionsfehler und die etwaige Accommodationsbeschränkung *voll* oder gar *im Uebermasse* corrigiren. In anderen Fällen wird die Veranlassung zu den Beschwerden gegeben: durch den Umtausch der gewohnten Brillen gegen *bedeutend stärkere* oder *schwächere*, gleichviel ob die *ersteren* oder die *letzteren* die für den speciellen Fall *entsprechenden* sind; durch *unrichtige Stellung* der Gläser *zum Auge;* durch *fehlerhafte Benützung* der Brillen u. s. w. Wenigstens bedarf es unter solchen Umständen nur des Hinzutretens *äusserer ungünstiger Verhältnisse*, um Beschäftigungen, welche ein *anhaltendes* Sehen in *kurze* Distanzen erfordern, zu einer Quelle der Asthenopie zu machen.

Verlauf und **Ausgänge.** *Im Beginne* der Krankheit tritt der ganze Symptomencomplex nur hervor, wenn der Accommodationsmuskel zu *ungewohnten* oder überhaupt *beträchtlichen* Anstrengungen gezwungen wird, oder die Coordinationsverhältnisse desselben eine erhebliche Störung erleiden und die *Intensität* der einzelnen Erscheinungen steht im *Verhältnisse* zur *Grösse* und *Dauer* der den Theilen auferlegten ungewohnten Arbeit. Bei *fortgesetzter forcirter* Arbeit jedoch werden sehr bald die *Nerven-*

symptome dauernd, es verfolgt den Kranken unaufhörlich das Gefühl der Blendung und schon eine *geringe* Bethätigung des Sehorganes, selbst beim Fixiren *ferner* Gegenstände, genügt, um heftige Schmerzen im Auge und seinen Umgebungen hervorzurufen, die Asthenopie gewinnt mehr und mehr den Charakter einer *retinociliaren Hyperästhesie.*

Die accommodative Asthenopie ist *der Heilung fähig.* Es lässt sich diese mit der verhältnissmässig grössten Sicherheit anhoffen in jenen Fällen, in welchen nicht sowohl ein wirklicher Energiemangel die Ursache des Leidens abgibt, als vielmehr ein *absolutes* oder *relatives Uebermass geforderter Leistungen.* Eben so ungünstig ist die Vorhersage dort, wo *Krankheiten* und darin begründete *allgemeine* oder *locale Schwächezustände* das Arbeitsvermögen der betreffenden Muskeln herabgesetzt und im Vereine mit Ueberbürdungen den Grund zur Asthenopie gelegt haben. Unter ausreichender Schonung pflegen sich die Theile in nicht langer Zeit so weit zu erholen, dass das Sehorgan *gemässigten* Anforderungen ganz gut zu entsprechen vermag. Immerhin geschieht es jedoch in derartigen Fällen nicht gerade selten, dass ein gewisser Grad von *Insufficienz zurückbleibt*, und dann weiterhin jedwede Ausschreitung mit der *Rückkehr* asthenopischer Beschwerden bestraft. Wo der Entwickelung der Asthenopie *von vorneherein ein gewisser Energiemangel zu Grunde lag*, kehrt das Auge *nimmer* zur *normalen* Functionsdauer zurück, es bedarf *zeitlebens* gewisser Behelfe, welche das Mass der Arbeit bei den gewohnten Beschäftigungen je nach Erforderlichkeit herabsetzen, dem gegebenen Kräftezustande anpassen.

Behandlung. Die erste und wichtigste Aufgabe zielt darauf hin, *die Ausbildung des Leidens zu verhüten.* Bei richtiger *Erkenntniss* der *nächsten* Ursachen der Muskelüberbürdung ist dies in der Mehrzahl der Fälle nicht sehr schwierig, vorausgesetzt, dass der Kranke sich dem Arzte stellt, sobald sich die Erscheinungen der verminderten Functionsdauer geltend zu machen *beginnen* und dass er auch in der Lage ist, den von den Umständen gestellten Forderungen nachzukommen.

Oefters genügt es, die *äusseren Verhältnisse*, unter welchen eine Arbeit durchgeführt wird, zu verbessern, um die Functionsdauer der Muskeln auf das Normale zu heben.

Insoferne wird es nicht selten nothwendig, die *Stellung des Kranken zur Lichtquelle* zu berichtigen, *zu geringe Beleuchtungsintensitäten* durch Verstärkung der künstlichen Lichtquelle oder durch Wahl günstigerer Arbeitslocalitäten auf das nothwendige Mass zu erhöhen u. s. w. In anderen Fällen ist die Stellung *des Objectes zum Auge* eine falsche, eine zu *hohe*, oder zu *tiefe*, oder eine *seitliche*, z. B. beim Lesen im Bette, und muss darum geändert werden etc. etc.

Liegt der Grund der Ueberbürdung aber, und dies ist die Regel, in einem *ungenügenden Arbeitsvermögen* des Accommodationsmuskels, in dessen *Unfähigkeit* die jeweiligen Accommodationsquoten aufzubringen und zu erhalten, sei es, dass eine wirkliche *Muskelschwäche* oder die *Widerstände*, welche der Muskel findet, oder endlich die *Refractionszustände* des Auges die Schuld tragen: so ist *Anordnung passender Gläser* dringendes Gebot. Die *Regeln* für die Wahl derselben sind bereits in den früheren Abschnitten genau erörtert worden.

Wo *Störungen der natürlichen Coordinationsverhältnisse* die nächste Veranlassung zur Asthenopie sind, wird es häufiger nothwendig sein, die nach Bedarf corrigirenden *Gläser mit Prismen zu combiniren*, um so mehr, als

bei bereits entwickelter Hyperästhesie der Theile *jede*, auch die geringste Beirrung der Coordinationsverhältnisse absolut unverträglich zu sein pflegt (S. 811).

Wo die Asthenopie mit einer *sehr starken ciliaren* und *retinalen Hyperästhesie* einhergeht, hat man gerathen, den corrigirenden sphärischen und beziehungsweise prismatischen Gläsern eine *bläuliche Färbung* zu geben *(Böhm, Graefe)*. Doch ist der Nutzen dieses Verfahrens in der Regel ein sehr zweifelhafter. Meistens verbietet sich vorerst *jeder Versuch*, die Augen auch nur einigermassen zum anhaltenden Nahesehen verwendbar zu machen und straft sich jedesmal mit unerträglicher *Steigerung* des ohnehin höchst peinlichen Leidens; der Kranke ist absolut, auch unter den sonst *günstigsten* Verhältnissen, ausser Stande etwas zu leisten, was das Sehen in *kurze* Distanzen erfordert. Es zielt dann die Hauptaufgabe auf vorläufige Beschwichtigung des *nervösen* Erregungszustandes. Das Mittel dazu liegt in der Beobachtung einer *strengen Augendiät*, in der Vermeidung jeder stärkeren Bethätigung des Sehorganes. Auch wird der *methodischen* Anwendung des *Atropins* und der damit gesetzten *völligen Entspannung* des Accommodationsmuskels eine überaus heilsame Wirkung zugeschrieben *(Donders, Dobrowolsky)*. Ist dann die Empfindlichkeit der Netzhaut und Ciliarnerven *gesunken*, so ist es Zeit, die Sehversuche mit richtig *corrigirenden* Gläsern aufzunehmen. Anfänglich müssen diese Versuche nur *ganz kurze* Zeit dauern und in *grossen* Zwischenpausen vorgenommen werden. In dem Masse aber, als die Verträglichkeit der Augen gegen solche Bethätigungen wächst, wird durch zunehmende *Häufigkeit* und *Dauer* der Versuche die Aufgabe gesteigert, bis man zum Ziele gelangt ist.

Quellen: *Stellwag*, Sitzungsber. d. Wien. k. Akad. d. Wiss. XVI. S. 245, 264, 265. — *Graefe*, A. f. O. II. 1. S. 169. — *Donders*, ibid IV. 1. S. 329, 332, 334; VI. 1. S. 78, 81, 83, 95, 97; Anommal. der Ref. u. Acc. Wien. 1866. S. 217. — *Pagenstecher*, kl. Beob. II. S. 36; III. S. 90, 120. — *Dobrowolsky*, A. f. O. XIV. 3. S. 53, 61, 75, 80; kl. Monatbl. Beit. 1868. S. 114—118. — *Mannhardt*, ibid. XV. 1. S. 288. — *Tetzer*, Wien. Augenklinik. Ber. S. 157. — *Böhm*, Die Therapie d. Auges mittelst farbigen Lichtes. Berlin. 1862. S. 203—236. — *Schirmer*, kl. Monatbl. 1867. S. 114.

5. Accommodationsparesen.

Krankheitsbild. *Charakteristisch ist das Hinausrücken des Nahepunktes, dessen Annäherung an den Fernpunkt, also die Verminderung oder gänzliche Aufhebung der Accommodationsbreite.*

Schon bei *niederen* Graden der Parese macht sich die *Schwierigkeit*, ausgiebige accommodative Wirkungen *aufzubringen*, oder gar eine Zeit lang zu *erhalten*, in sehr auffälligem Masse geltend; das Auge fühlt sich bei derlei Versuchen alsbald beirrt, seine Einstellung beginnt zu *schwanken* und in Kurzem lässt der Muskel nach. Nicht selten wird nebenher auch *Mikropsie* (S. 779) beobachtet. Bei *höheren* und *höchsten* Graden der Parese ist das Einstellungsvermögen *fast* oder *ganz vernichtet*, die deutliche Sehweite ist auf die *längste* Accommodationslinie beschränkt, deren Länge und Lage selbstverständlich je nach dem *natürlichen Refractionszustande* des Auges wechselt. Dieser selbst erweiset sich häufig um ein sehr *Beträchtliches*

vermindert, viele Augen werden geradezu *hypermetropisch*, welche es früher nicht waren, und ihr natürlicher Brechzustand *hebt* sich wieder, nachdem die Lähmung zur Heilung gekommen ist (*Jacobson*, *Höring*, *Pagenstecher*, *Donders*).

Bisweilen steht die Accommodationsparese *völlig rein* da, die Pupille hat ihre normale Weite behalten und reagirt lebhaft auf *reflectorische* Reize, ihre Bewegungen sind nur bei den *accommodativen* Innervationen sehr träge oder Null. *Myopen*, welche bei ihren gewöhnlichen Beschäftigungen nur einen kleinen Theil oder nichts von ihrem Einstellungsvermögen aufzuwenden haben und auch keine corrigirenden Gläser benützen, pflegen dann nur eine sehr geringe oder keine Sehstörung zu erleiden. *Emmetropen* hingegen und noch mehr *Uebersichtige* trifft die Beschränkung oder der Wegfall der Adaption beim Nahesehen sehr hart, ihre Sehschärfe ist für kurze oder beziehungsweise selbst weite Abstände um ein Bedeutendes *herabgesetzt* und das Bestreben, diesen Ausfall durch forcirte Accommodationsarbeit zu decken, führt immer rasch zu *asthenopischen* Beschwerden.

In der Regel sind nebenbei auch die *reflectorischen* Irisbewegungen gehindert, die Pupille reagirt auf Lichtreize u. s. w. wenig oder gar nicht und beharrt in einem Zustande mittlerer Erweiterung, die Accommodationsparese geht *mit Mydriasis* (siehe diese) einher. Die *Sehstörung* ist dann unter allen Umständen eine sehr auffällige. Dazu kommen sehr häufig noch Lähmungen der *äusseren*, vom Oculomotorius beherrschten Augenmuskeln, ja nicht selten erstreckt sich die Paralyse über den Ausstrahlungsbezirk *mehrerer Gehirn-* und *Rückenmarksnerven*, das Krankheitsbild wird ein sehr complicirtes.

Ursachen. Man unterscheidet *eigentliche Paresen*, welche ihren Grund in Functionsstörungen der betreffenden *motorischen Nerven* finden und *andere*, welche auf pathologischen Veränderungen des *Muskels* selbst und seiner *Hüllen* fussen.

1. Wo eine wahre Accommodationslähmung ganz *allein* dasteht, kann die Ursache offenbar nur eine *centrale* sein und muss auf die entsprechenden Nerven an einem Punkte wirken, an welchem sich dieselben mit den motorischen Zweigen des *Sphincter pupillae* noch nicht zu einem gemeinsamen Stämmchen vereinigt haben. Im Falle die Accommodationslähmung *mit Mydriasis gepaart* auftritt, kann die Leitungshemmung eben so wohl eine *centrale* sein, als auf das *Ganglion ciliare* und die *kurze Wurzel* desselben, oder auf die *intraoculären Ganglien* einwirken. Wo hingegen die Accommodationsparese und Mydriasis blos Theilerscheinungen einer über *grössere* Muskelbezirke sich erstreckenden Functionsstörung sind, müssen krankhafte Vorgänge in den *Stämmen*, beziehungsweise in den *Scheiden* einzelner oder mehrerer Nerven, häufiger aber noch pathologische Zustände in den *Centralorganen*, untergestellt werden. Es kommen hierbei indessen nicht blos *auffällige* materielle Veränderungen gewisser Gehirn- und Rückenmarkstheile in Betracht, sondern auch *weniger manifeste* Alterationen, wie selbe unter anderen bei der *Säufer-Dyscrasie*, in den späteren Stadien der *Zuckerruhr* (*Graefe*, *Nagel*), bei der *Uraemie*, bei hochgradiger *Bleiintoxication*, bei *Wurstvergiftung* (*Höring*) und *Wechselfieber* (*Mannhardt*) vermuthet werden.

Von hervorragender Wichtigkeit ist in dieser Beziehung der epidemisch auftretende *Rachencroup (Angina diphtherica)*, indem sich derselbe in manchen Epidemien ganz unverhältnissmässig häufig mit Accommodationslähmung vergesellschaftet *(Donders, Pagenstecher, Benedikt, Nagel, Stammeshaus)*.

Es zeigen sich die Lähmungserscheinungen meistens oder immer erst, nachdem der Croup sich der Heilung genähert hat, oder vollständig gewichen ist, gewöhnlich zwischen der 3.—6. Woche. Sie *fehlen* in *rasch* verlaufenden Fällen, so wie dort, wo bei mehr langsamem Vorschreiten der Angina der Tod in Folge von Nierenstörungen eintritt *(Pagenstecher)*. Am meisten ausgesetzt sind der *Accommodationsmuskel* und die Bewegungsorgane des *Gaumens* und *Schlundes*. Die *Accommodationsparese* ist in manchen Epidemien mit sehr beträchtlicher Verminderung des natürlichen Refractionszustandes gepaart *(Jacobson, Pagenstecher)*, lässt die *Blendungsnerven* aber gemeiniglich unberührt, so dass die *reflectorischen* Bewegungen der Iris regelmässig von Statten gehen. Die Lähmung des *Gaumensegels* bedingt die Unfähigkeit, den Rachen von der Nasenhöhle abzuschliessen und behindert das Sprechen, Schlingen etc. um so mehr, als häufig *Anästhesie* der Gaumen- und Schlundgegend nebenbei gegeben ist *(Pagenstecher)*. Recht oft gesellen sich zur Accommodationsparese auch Lähmungen einzelner vom *Oculomotorius* beherrschter Augenmuskeln. Seltener sind die *Extremitäten* und zwar vorzugsweise die *Strecker* gelähmt, bisweilen mit gleichzeitiger Anästhesie. Ausnahmsweise finden sich auch Paresen der die *forcirten Exspirationsbewegungen* leitenden Nerven *(Pagenstecher)*. Die diphtheritischen Lähmungen haben bisher immer mit *Heilung* geendet, wenn das Allgemeinleiden nicht den Kranken tödtet. Doch lässt die Accommodationsparese oft lange Zeit *asthenopische* Beschwerden zurück. Auch hat man bisweilen *Strabismus convergens* in Folge der Accommodationslähmung auftreten gesehen *(Donders, Pagenstecher)*.

Man glaubt eine *Allgemeinkrankheit* als eigentlichen Grund der localen Affectionen annehmen und die Paralyse aus dem Einflusse der veränderten Blutmischung auf die Centralorgane ableiten zu dürfen *(Donders)*. Manche halten dafür, dass es sich um eine *Blutvergiftung* von Seite der *diphtheritischen* Herde handle und machen dafür den Umstand geltend, dass kräftige Aetzungen der letzteren das Mortalitätsverhältniss günstig gestaltet und die Paralysen seltener gemacht haben *(Bretoneau)*. Man hat jedoch die Accommodationsparesis auch *ohne alle diphtheritische* Erkrankung bei *acuter Anschwellung der Submaxillar-* und *Cervicaldrüsen*, ja bei *tiefen Halsnarben* nach Verschwärungen scrophulöser Drüsengeschwülste beobachtet *(Graefe, Remak)*. Es liegt darum sehr nahe, die Parese der verschiedenen Nervengebiete ähnlich wie bei Morbus Basedowi auch bei Diphtheritis faucium auf *Erkrankungen des Halssympathicus* und davon abhängige *umschriebene paralytische Gefässerweiterungen der Centraltheile* des Gehirnes, insbesondere der *Medulla oblongata (Steffan)*, zurückzuführen. Es spräche dafür der Umstand, dass beim Rachencroup sich gewöhnlich Anschwellungen an den beiden Unterkieferwinkeln zeigen, welche Infiltrationen des Bindegewebes zu sein scheinen und ohne Zweifel auf den obersten Halsknoten rückwirken können *(Remak)*. Auch lässt sich dafür die öfter nachweisbare Empfindlichkeit des cervicalen Grenzstranges und die Heilwirkung der auf letzteren geleiteten elektrischen Ströme verwerthen *(Remak, Benedikt)*.

In mehreren Fällen wurde auch eine sehr auffällige Accommodationsbeschränkung *bei Zahnleiden* beobachtet und durch die Reflexwirkung des *Trigeminus* auf die *vasomotorischen* Nerven des Gehirnes erklärt. Es soll dabei der *Grad* des Schmerzes für das leichtere oder schwerere Zustandekommen der Paresis von geringerer Bedeutung sein und das Uebel vorzüglich bei Individuen zwischen dem 10. bis 15. Lebensjahre, höchst ausnahmsweise jedoch oder gar nicht nach dem 30. Lebensjahre gefunden werden *(H. Schmidt)*. Es ist hierbei fraglich, ob diese Accommodationsbeschränkungen nicht öfters dadurch zu erklären seien, dass energische und dauernde Muskelanstrengungen bei Schmerzen an einem beliebigen Körpertheile überhaupt sehr erschwert zu sein pflegen.

2. Der *Accommodationsmuskel selbst* wird unfähig, auf entsprechende Nervenimpulse mit *proportionaler* Kraft, oder *überhaupt*, zu reagiren: durch *entzündliche* Processe und deren Ausgänge in *Verbildung* und *Atrophie*, durch

weit gediehene *senile Involution* (S. 313) und in Folge *dauernder Unthätigkeit* bei Vernachlässigung des Auges, wie dieses z. B. bei Strabismus und überhaupt bei bedeutenderen Functionsstörungen des einen Auges beobachtet wird. Ausserdem kommen vom *praktischen* Standpunkte aus als häufige Ursache hochgradiger, an Paresen streifender *Schwächezustände* des Accommodationsmuskels *schwere* und *tief* in die Vegetationsverhältnisse des gesammten Organismus eingreifende *Krankheiten* in Betracht.

Behandlung. Im Interesse der *Causalindication* muss dort, wo das Grundleiden der Therapie zugänglich ist, natürlich vor allem auf dessen *Heilung* oder *Besserung* hingewirkt und mittlerweile eine entsprechende *Augendiät* gehandhabt werden. Ist der krankhafte *Process getilgt* und bleibt der *Muskel* einigermassen *geschwächt*, so verspricht die *Electricität* ohne Zweifel den meisten Erfolg (*Benedikt, Coccius*). Es soll der Kupferpol auf das geschlossene Lid gesetzt und der Zinkpol am Orbitalrande herumgeführt werden. Bei der *diphtheritischen* Lähmung ist die Galvanisation des *Halssympathicus* vorzuziehen (*Benedikt, Remak*). Ausserdem können vorsichtig geleitete und niemals bis zur Ermüdung getriebene *Uebungen des Accommodationsapparates* Günstiges leisten. Das Mittel dazu geben Convexgläser, welche *nicht völlig corrigiren*, das Auge also der adaptiven Muskelanstrengung nicht ganz entheben. Stellen sich dabei aber *asthenopische* Beschwerden ein, so soll man lieber gleich zu *völlig* neutralisirenden Brillen übergehen (*Donders*). Nebenbei erweisen sich bisweilen Kaltwasserkuren, Seebäder, kalte Douchen, Aufenthalt in frischer freier Luft, überhaupt ein auf Kräftigung der Muskeln gerichtetes Regimen erspriesslich. Bei *diphtheritischer* Lähmung empfiehlt man ausser reborirender Diät den innerlichen Gebrauch des Chinins, der Schwefelsäure, der Eisenpräparate (*Donders*). Das *Mutterkorn* (*Willebrand*) gewährt *kaum* einen erheblichen, das *Calabarextract* (*Coccius*) einen *sehr geringen* Nutzen.

Quellen: *Stellwag*, Sitzungsber. der Wien. k. Akad. d. Wiss. XVI. S. 244, 266; Ophth. II. S. 325, 674. — *Donders*, Anomalien der Refr. u. Acc. Wien 1866. S. 500, 503, 505, 506, 512—514; Centralbl. 1867. S. 526. — *Graefe*, A. f. O. II. 1. S. 173, 191, 192; II. 2. S. 299, 301, 303, 307; III. 2. S. 363; IV. 2. S. 230, 234; Deutsche Klinik. 1865. S. 115. — *Nagel*, A. f. O. VI. 1. S. 231. — *Höring*, kl. Monatbl. 1864. S. 235. — *Hughlings Jackson*, ibid. S. 143, 145—147. — *Mannhardt*, ibid. 1865. S. 18. — *Pagenstecher* aus Eberfeld, ibid. S. 358. — *Jacobson*, A. f. O. X. 2. S. 47. — *Bretoneau*, nach Donders l. c. S. 513. — *H. Gerold*, Zur ther. Würdigung farbiger Diopter. Bonn 1867. S. 36, 42. — *Willebrand*, A. f. O. IV. 1. S. 341, 344. — *Remak*, Deutsche Klinik. 1865. S. 115. — *Coccius*, Der Mechanismus der Accommodation. S. 61, 99. — *Benedikt*, Elektrotherapie. Wien 1868. S. 457, 461. — *Schmidt*, A. f. O. XIV. 1. S. 107. — *Steffan*, kl. Erfahrungen und Studien. Erlangen. 1869. S. 47, 54. — *Stammeshaus*, Diss. Bonn. 1870.

6. Die Mydriasis.

Krankheitsbild. *Charakteristisch ist eine, von materiellen Veränderungen im Inneren des Auges unabhängige, höhergradige Erweiterung der gleichzeitig völlig starren, oder doch nur innerhalb sehr enger Grenzen beweglichen Pupille.*

Die Erweiterung des Sehloches ist immer eine sehr beträchtliche; doch selten eine *maximale*. Bisweilen ist sie eine *ungleichmässige*, indem einzelne

Bogenabschnitte des Pupillarrandes *mehr* ausgedehnt werden und so der Sehe die Gestalt eines senkrecht oder quer gelagerten Ovales, eines Polygons mit abgerundeten Winkeln u. s. w. geben. Die erweiterte Pupille ist dabei *starr*, sie bewegt sich beim Einflusse starker Lichtcontraste, bei Convergenzstellungen der Augenaxen und bei Anstrengungen des Accommodationsapparates nur sehr *wenig* oder *gar nicht*. Indem mit der Erweiterung der Pupille die Erleuchtungsintensität des *Augengrundes* und damit auch die *Quantität* des reflectirten Lichtes steigt, verliert das Sehloch seine normale Schwärze, es erscheint mehr *grau* mit einem Stiche ins Blaue oder Grünliche und zeigt sich bei günstigem Lichteinfalle wohl auch *leuchtend*.

Das *Accommodationsvermögen* ist in der Mehrzahl der Fälle sehr *beschränkt*, häufig sogar völlig *aufgehoben*. Es besteht jedoch kein *constantes Verhältniss* zwischen dem *Grade* der Pupillenerweiterung und der Abnahme der Accommodationsbreite; diese kann auf Null gesetzt sein bei relativ *geringer Dilatation* des Sehloches, und umgekehrt *erhalten* bleiben bei *höchstgradiger* Mydriase.

Es machen sich diese Beschränkungen der Accommodationsbreite bei Vorhandensein einer Mydriase in *höchst missliebiger* Weise dadurch geltend, dass die Durchmesser und der scheinbare Glanz der die Netzhaut treffenden Zerstreuungskreise mit der Grösse der Pupille wachsen. Uebrigens sieht das mydriatische Auge in der Regel *in keiner Distanz* vollkommen deutlich und scharf, da die *asymmetrische* Krümmung der *Hornhaut* und *Linse* wegen mangelhafter Abblendung schwer ins Gewicht fällt. Damit im Zusammenhange steht das höchst unbehagliche *Gefühl von Blendung*, welches die Mydriasis häufig begleitet und in *grellem* Lichte öfters *jede* stärkere Bethätigung der Augen geradezu *unerträglich* macht.

Die Mydriase ist seltener *binocular;* meistens beschränkt sie sich auf *Ein Auge*. Sie stört auch in letzterem Falle den *gemeinschaftlichen Sehact* sehr bedeutend, bis der Kranke gelernt hat, von den undeutlichen Wahrnehmungen des ergriffenen Auges *abzusehen*, sie zu *unterdrücken*.

Ursachen. Man darf sich die Mydriase *nicht als Symptom einer völligen Erlahmung der Irismuskelfasern* denken. *Diese* charakterisirt sich nicht durch Erweiterung der Pupille, sondern durch *Erschlaffung der Iris* und durch excursives *Schlottern* derselben bei raschen Bewegungen des Auges. Bei der *Mydriase* bleibt die Regenbogenhaut im Gegentheile immer *gespannt*, auch wenn die Reaction auf Lichtreize und die Accommodationsthätigkeit völlig aufgehoben wären. Uebrigens lässt sich durch *starke*, auf die Quintusfasern des Auges wirkende Reize fast immer eine *vorübergehende Contraction* der Pupille, durch *Atropineinträufelungen* hingegen eine *maximale Erweiterung* des Sehloches erzielen (*Ruete*).

Man unterscheidet ziemlich allgemein eine *spastische* und eine *paralytische* Form. Die *erstere* beruht auf *Reizzuständen der oculopupillaren Zweige des Sympathicus*, wird also durch *krampfhafte* Zusammenziehung des *Dilatator pupillae* und der *Gefässmuskulatur* der Iris begründet und ist in *reinen* Fällen an *keine* Beschränkung der Accommodationsbreite geknüpft.

Es gehört hierher die Mydriasis, welche bisweilen während den Anfällen von *Hemicranie (Du Bois-Reymond)* das der ergriffenen Kopfhälfte entsprechende Auge befällt, in den meisten Fällen jedoch rasch vorüberzugehen scheint, indem der Krampf alsbald in *Paralyse* der Gefässmusculatur umsetzt. Weiters gehört hierher die *ephemere Mydriasis (Graefe)*, welche sich blos zeitweise, zu gewissen Tagesstunden, ohne besondere oder unter den verschiedensten äusseren Veranlassungen entwickelt. In einem Falle *wechselten die Mydriasis und Myosis* periodisch

miteinander, ohne dass irgend welche Beschränkung der Accommodation nachgewiesen werden konnte *(Donders)*. Wahrscheinlich ist auch die Erweiterung der Pupille hierher zu rechnen, welche man bisweilen neben *Helminthiasis* und gewissen *Unterleibsleiden* beobachtet, obgleich der Bauchsympathicus *keinen* directen Einfluss auf die oculopupillaren Nervenzweige nehmen kann *(Budge)*. Eine wichtige Ursache sind direct *auf den Cervicalstrang einwirkende* reizende Schädlichkeiten. In der That hat man hochgradige Mydriasis in Folge eines *Aneurysma aortae*, eines *Cervicaldrüsenkrebses (Ogle)*, während des Ueberganges einer *Phlegmone colli* in Eiterung *(Kidd)*, ja in Verbindung mit stärkerer Hebung des oberen Lides sogar wiederholt bei *gewöhnlichem Kropfe (Demme)* beobachtet. Leider sind dabei die Accommodationsverhältnisse nicht gehörig gewürdigt worden, daher manche dieser Fälle möglicher Weise mit jenen zusammenzustellen sein dürften, welche bei *Rachencroup* und *Zahnleiden* (S. 833) gesehen wurden. Endlich sind in die Cathegorie der *spastischen* Mydriasis die Pupillenerweiterungen zu rechnen, welche bei *sehr verminderter* oder *gänzlich sistirter Respiration*, bei Gehirnerschütterung, bei Verstopfung der Luftröhre, überhaupt beim *Erstickungstode* constant zum Vorscheine kommen und laut physiologischen Experimenten *(Thiry, Ludwig, Bezold)* aus der reizenden Einwirkung des kohlensäurereichen und sauerstoffarmen Blutes auf die *Centralorgane* des Sympathicus zu erklären sind.

Gewöhnlich ist die Mydriasis eine *Lähmungserscheinung* und aus der Leitungshemmung der oculopupillaren Zweige des *dritten Gehirnnervenpaares* zu erklären. Nur selten beschränkt sich die Paralysis auf die motorischen Nerven des *Sphincter pupillae* und ist dann immer auf eine *centrale* Ursache zurückzuführen. In der grössten Mehrzahl der Fälle ist sie mit *Accommodationslähmung* gepaart (S. 832) und kann dann eben sowohl ihre Quelle in pathologischen Veränderungen gewisser, *abseits* des Ursprungskernes des Oculomotoriusstammes gelegener *Hirntheile*, als in Leitungshemmungen des *Ciliarknotens* und seiner *kurzen* Wurzel oder gar blos der *intraoculären Ganglien* finden. Häufig sind die Mydriasis und Accommodationsparesis nur die Theilerscheinung einer Lähmung, welche sich über *grössere Theile* oder das *gesammte* Verzweigungsgebiet des *dritten* und selbst *mehrerer Gehirnnerven* ausbreitet. Die Ursache der Leitungshemmung ist dann sehr oft eine Erkrankung der *Nervenstammscheide* und wird in der Regel auf *rheumatische* Basis zurückgeführt. Eben so oft jedoch liegt der Krankheitsherd tiefer, in den *Umhüllungen des Gehirnes* oder in *diesem* selber.

Hierher zählt die Mydriasis, welche neben mannigfaltigen anderen Lähmungserscheinungen bei Meningitis basilaris, bei chronischem Hydrocephalus, bei apoplectischen Ergüssen am Schädelgrunde, ferner sehr häufig bei Krankheiten des Kleinhirns *(Duchek)*, überdiess bei der Kriebelkrankheit *(J. Meyr)*, bei Vergiftung durch Steinkohlengas, durch Blei, gewisse Narcotica u. s. w. beobachtet wird.

Die durch *Mydriatica* bedingte, an Accommodationslähmung gebundene Pupillenerweiterung bringt eben sowohl eine spastische Contraction der vom Sympathicus versorgten Irismuskeln, als eine Paralysis des Sphincter pupillae und des Ciliarmuskels zum Ausdrucke und ist aus einer Einwirkung jener Gifte auf die intraoculären Ganglien zu erklären (S. 36).

Verlauf und Ausgänge. Wo sich das *Grundleiden* vollständig *beheben* lässt oder spontan der *Heilung* zuschreitet, weicht häufig *auch die Mydriasis* mit allen ihren Attributen. Doch bleibt nicht gar selten einige *Erweiterung* und *Trägheit* der Pupille mit oder ohne Beschränkung der Accommodations*breite*, mitunter wohl auch *diese allein* zurück. Einmal *veraltet* trotzt die Mydriasis gewöhnlich allen Heilungsversuchen und wird *ständig*, wahrscheinlich weil die Muskeln oder die betreffenden Nerven mit der Zeit *atrophiren*.

Die Behandlung muss, wo sich das Grundleiden nachweisen lässt, immer zuerst gegen *dieses* gerichtet werden. Sie wird je nach Umständen

also bald eine rein *antiphlogistische*, bald *antirheumatische*, *antihelminthische* u. s. w. sein. Ist das Grundleiden *getilgt*, oder hat die erwähnte Therapie wenigstens das *Mögliche* geleistet und besteht dann die Mydriasis gleichsam als ein *selbstständiges* Leiden fort, oder ist sie gleich von *vorneherein* als ein solches *ohne* ergründbares pathogenetisches Moment aufgetreten: so ist es wohl das Klügste, die *gelähmten* Theile in möglichst directer Weise zu beeinflussen, um den Sphincter pupillae zu kräftigen Contractionen zu bestimmen.

Die Hoffnungen, welche man in dieser Beziehung auf die *Calabarpräparate* (S. 41) gesetzt hat, sind im Grossen und Ganzen *nicht* erfüllt worden; das Mittel hat in der Regel nur kurz *vorübergehende* Wirkungen. Bei *ephemeren* Krankheitsursachen kann das Calabar indessen die Heilung beschleunigen und selbst anbahnen. In *frischen* Fällen thut man daher gut, es wiederholt zu versuchen. Man glaubt um so eher etwas davon erwarten zu dürfen, je umfangreicher und dauernder die Pupillenverengerung ist, und je mehr der Refractionszustand und die Accommodationsbreite nach den einzelnen Applicationen zunehmen (*Graefe*).

In manchen Fällen hat man nach fruchtloser Anwendung der übrigen gebräuchlichen Mittel mit der *Electricität* gute Erfolge erzielt (*Benedikt*, *Fieber*). Es soll hierbei der Kupferpol auf die geschlossenen Lider, der Zinkpol auf die Jochgegend gestellt werden. Bei der *spastischen* Form werden jedoch die galvanischen Ströme besser auf den *Halssympathicus* geleitet.

Nicht ganz selten erweisen sich stärkere Reize nützlich, welche man auf die *Augenäste des Quintus* wirken lässt, da dieselben bekannter Massen auf den Sphincter *reflectirt* werden. Zu diesem Behufe werden täglich einmal, höchstens zweimal, *Opiumtinctur* mittelst eines Pinsels in den *Bindehautsack* gestrichen. Stellt sich in Folge dessen eine beträchtliche *Gefässreizung* ein, welche ein therapeutisches Einschreiten *nothwendig* macht, so kann man nach Bedarf kalte Umschläge appliciren, ohne Furcht, den Effect des ersten Mittels zu schwächen, da die Kälte ebenfalls bethätigend auf den Pupillenschliesser wirkt.

Nebenbei werden oftmals des Tages wiederholte kräftige Zusammenziehungen des *Orbicularmuskels* für wichtig gehalten, indem sie auf *consensuellem* Wege Contractionen des Sphincter pupillae hervorrufen. Der Kranke soll also angewiesen werden, die Lider recht oft gewaltsam zusammenzukneifen *(Graefe)*. Ausserdem empfehlen sich methodische Uebungen des *Accommodationsmuskels* (S. 834).

Ob *diese Mittel* überhaupt Erfolg *versprechen*, kann man alsbald mit ziemlicher Wahrscheinlichkeit aus der *Grösse* und insbesondere auch aus der *Dauer* der *Pupillenreaction* ermessen. Wo sich das Sehloch bei einem und dem anderen Verfahren nur *wenig* in seinem Durchmesser verändert, oder *rasch* wieder in seinen *früheren* Zustand zurückkehrt, da sind die Aussichten ziemlich *gering*. Gelangt man nach *wochenlangen* Bemühungen nicht zum Ziele, so ist wohl meistens *alles vergebens*.

Statt der Einstreichungen von Opiumtinctur kann man selbstverständlich auch *andere Reizmittel* versuchen. So hat man die Bindehaut oder die *Hornhautgrenze* mit *Höllenstein* angeätzt, *Schnupfpulver* verordnet, den Kranken zu Salmiak riechen lassen u. s. w. Heftige Reize von der *Netzhaut* aus auf den Sphincter wirken zu lassen, ist *gefährlich* und überdies von geringem Vortheile. Dasselbe gilt auch von wiederholten *Paracentesen* der Cornea. Die Anwendung des *Strychnin* und *Veratrin* in Salben, welche an die Stirngegend eingerieben werden, sowie der *innerliche* Gebrauch des *Mutterkorns (Arlt)* leisten wenig oder nichts.

Quellen: *Stellwag*, Ophth. II. S. 329, 331; Wien. med. Wochenschrift. 1864. Nro. 10—12; Wien. med. Jahrb. 1869. 2. S. 50; Der intraoculäre Druck. Wien. 1868. S. 74 u. f. — *Thiry*, *Ludwig*, *Bezold*, ibid. S. 76 u. f. — *Ruete*, Lehrb. der Ophth. I. Braunschweig. 1853. S. 101, 328; II. S. 568. — *Donders*, Anom. der Refr. u. Acc. Wien. 1866. S. 493, 504, 505, 506, 524; Het tienjarig bestaan v. h. nederl. gasthuis etc. Utrecht. 1869. S. 137. — *Graefe*, A. f. O. I. 1. S. 315; II. 1. S. 191, 194; II. 2. S. 299; III. 2. S. 359; VII. 2. S. 31; IX. 3. S. 124—128. — *Zehender*, ibid. II. 2. S. 95, 101. — *Duchek*, Wien. med. Jahrb. 1864. 4. Fachbericht. S. 54. — *J. Meyr*, A. f. O. VIII. 2. S. 121. — *Soelberg Wells*, *Workmann*, kl. Monatbl. 1863. S. 370, 374, 375. — *A. Weber*, *Schelske*, *Burow*, ibid. S. 378, 380, 528. — *Benedikt*, A. f. O. X. 1. S. 103. b. 109; Electrotherapie. S. 291, 303. — *Fieber*, Wien. med. Wochenschrift. 1864. Nro. 22. — *Arlt*, Krankheiten d. Auges. II. Prag. 1853. S. 112, 117. — *Budge*, Die Bewegung der Iris. Braunschweig. 1855. S. 176. — *Ogle*, *Kidd*, Nach Eulenburg und Guttmann Arch. f. Psych. I. S. 422. — *Demme*, Würzburg. med. Zeitschrift. III. S. 269, 273, 297. — *Du Bois-Reymond*, Arch. f. Anat. u. Phys. 1860. S. 461 u. f.

7. Accommodationskrämpfe.

Krankheitsbild und Ursachen. *Charakteristisch sind plötzliche Steigerungen des Refractionszustandes bei sehr verminderter oder gänzlich aufgehobener Fähigkeit willkürlichen Adaptionswechsels.*

Es ist dies eines der dunkelsten Capitel in der ganzen Ophthalmologie, da es noch sehr an genau beobachteten Fällen gebricht. Man glaubt, dass Accommodationskrämpfe sowohl auf *reflectorischem*, als auf *consensuellen* Wege, dass heisst von Seite der Convergenzmuskeln aus angeregt werden können.

1. Der *reflectorische* Spasmus des Ciliarmuskels findet sich neben heftigen Reizzuständen der *sensiblen Ciliarnerven*, wie selbe besonders Entzündungen begleiten. Er geht dann mit starker Netzhauthyperästhesie und meistens auch mit Krampf des Schliessmuskels der Pupille und des Orbicularis palpebrarum einher.

In anderen Fällen vermuthet man die Quelle des Reflexkrampfes in einer besonderen Art von *Hyperästhesie des lichtempfindenden Apparates*, welche sich speciel durch *Unverträglichkeit gegen kleine Zerstreuungskreise* geltend macht. Es werden nämlich Fälle beschrieben, wo im Augenblicke, als solche Zerstreuungskreise die Retina treffen, der Accommodationsmuskel sich kräftig zusammenzieht, den Brechzustand des Auges und sonach auch die Undeutlichkeit der Wahrnehmungen steigert, also statt den relativ *günstigsten* Adaptionszustand zu erhalten, gerade einen *entgegengesetzten* einleitet. Es wurde diese eigenthümliche Functionsstörung bisher immer neben *Myopie* niederen oder mittleren Grades beobachtet. Sie macht sich *dem Kranken* besonders dadurch auffällig, dass bei der Verschiebung eines fixirten Objectes *über den Fernpunkt hinaus* die Undeutlichkeit der Wahrnehmungen *nicht gleichmässig* fortwächst, sondern *plötzlich* unter dem Gefühle einer veränderten Accommodationsspannung *um ein Bedeutendes steigt*, wenn die Objectsdistanz um ein *Gewisses* vermehrt worden ist. Während ein solches Individuum z. B. in 1, $1^1/_2$ und 2 Schuh Entfernung noch *scharf* sieht, zeigen sich ihm Objecte von 3—5 Schritt Distanz schon viel undeutlicher, als anderen in *gleichem* oder gar *höherem* Grade Kurzsichtigen. Man meint behaupten zu dürfen, dass dieser plötzlichen Steigerung der Undeutlichkeit in der That eine *excessive Accommodationsspannung* zu Grunde liege und dass letztere, den erworbenen *Associationsverhältnissen* entsprechend, auch mit einer *vermehrten Axenconvergenz* gepaart sei. *Starke*, vor das Auge gehaltene *Concavgläser* corrigiren nicht nur den *dioptrischen* Fehler, sondern lösen auch die falsche *Axenconvergenz*. Man nennt diesen im Ganzen höchst *seltenen* Zustand „*Myopie in Distanz*“. Er fordert die Neutralisation der ge-

gebenen *Refractionsanomalie*, also den Gebrauch entsprechender Concavgläser beim *Fernesehen (Graefe)*.

Ganz im *Gegensatze* zu diesen Fällen sollen andere vorkommen, wo der Accommodationskrampf sich einstellt, wenn das Object *innerhalb der deutlichen Sehweite auf eine gewisse kurze Distanz an den Bulbus heranrückt*, somit ein *gewisses* höheres Mass von *Accommodationsaufwand* verlangt. *Statt diesem* wird dann ein beträchtlich *grösseres* Mass *geliefert*, der Accommodationsmuskel zieht sich weit *kräftiger* zusammen, als es die Objectsdistanz erfordert, während gleichzeitig auch die *Axenconvergenz* über Gebühr gesteigert und sonach eine *strabotische Ablenkung* des einen Auges bemerkbar wird. In manchen Fällen *steigt und fällt* die Spannung des Accommodationsmuskels und der inneren Graden *im Verhältnisse* zur Annäherung und Entfernung der Objecte, jedoch so, dass sie *innerhalb gewisser Grenzen* den *Bedarf* immer um ein Ansehnliches *übertrifft*. In anderen Fällen jedoch stellt sich im Augenblicke, als der Gegenstand über ein gewisses Mass hereinrückt, plötzlich ein *Maximum* der Accommodationsspannung und der Axenconvergenz ein und bleibt dann eine Zeit lang unverändert, auch wenn die Objectsdistanz wieder *abnimmt*, ja mitunter löst sich der Krampf, einmal angeregt, erst nach *einiger Zeit*, auch wenn seine *Ursache* völlig beseitigt wird, der Kranke gedankenlos in die Ferne blickt *(Graefe)*. Es werden solche Fälle gerne für *hohe Grade von Myopie* gehalten; doch führt der Umstand, dass die Kranken unter *gewöhnlichen* Verhältnissen wenigstens *zeitweise*, in beträchtlich *grössere Entfernungen* ausreichend oder vollkommen scharf sehen, so wie die *Unerträglichkeit starker Concavgläser* bald zur Erkenntniss, dass es sich blos um eine *temporäre* Steigerung des Refractionszustandes handle. In der That ergeben eingehende Untersuchungen, dass die natürliche Einstellung des Auges bald eine verhältnissmässig *geringgradig myopische*, bald *normale* oder gar *schwach hypermetropische* sei. Die *therapeutische Aufgabe* geht offenbar dahin, das zum Krampfe führende Mass von Accommodationsanstrengung *dauernd überflüssig* zu machen. Am besten würde natürlich die *Vermeidung aller*, das *Nahesehen* erfordernden Beschäftigungen entsprechen. Wo dies jedoch nicht angeht, scheint die Verwendung schwacher *Convexgläser beim Nahesehen* empfehlenswerth, da hierdurch das Object scheinbar um ein Gewisses *hinausgerückt* und der Accommodations*bedarf* sonach *herabgesetzt* wird. Bei einem Kurzsichtigen, dessen Fernpunktabstand 14 Zolle beträgt, wurde der Krampf durch *Convexgläser* von 26 Zoll Brennweite in der That seit Jahren hintangehalten. Während früher der Kranke beim Lesen und Schreiben die Objecte auf 3—4 Zoll annäherte und dabei das linke Auge stark nach innen ablenkte, lag er nun denselben Beschäftigungen stundenlange bei *normaler* Fixation und Objectsdistanz ob. Die *Beseitigung* des Convexglases hatte aber alsbald die *Rückkehr* des Krampfes zur Folge. In anderen Fällen *(Graefe)* sollen wiederholte Einträufelungen von *Atropinlösung* den Krampf beseitigt haben.

2. Der *consensuelle*, von den *Convergenzmuskeln* des Auges ausgehende Accommodationskrampf soll sich dadurch auszeichnen, dass in dem Augenblicke, als die Annäherung eines Objectes auf eine gewisse Grenze vorschreitet, sogleich eine starke Contraction des Accommodationsmuskels und der inneren Geraden erfolgt, so dass trotz einem *grossen Fernpunktabstande* der Kranke nur auf 3—4 Zoll zu lesen, zu schreiben u. s. w. vermag. Die Benützung einer *prismatischen abducirenden Brille* von 2 oder 3 Grad brechendem Winkel soll die Functionsstörung völlig beseitigt haben *(Liebreich)*. Im Ganzen sind die unter 1 und 2 geschilderten Krankheitsformen sehr unklar und zweifelhaft.

3. Die *Erhöhungen und Schwankungen des Refractionszustandes*, welche nach *anhaltenden starken* Accommodationsanstrengungen häufig vorkommen und durch forcirte Application mydriatischer Mittel *manifest* gemacht werden können, sind abgesehen von den bereits erörterten Gründen vermöge der *Langsamkeit* ihres Zustandekommens und Zurückgehens kaum auf spastische Contractionen *(Dobrowolsky)*, sondern auf hypertrophische Entwickelung der Müller'schen Kreisfasern und auf Elasticitätsverlust der Linse zurückzuführen (S. 775).

Quellen: *Graefe*, A. f. O. II. 1. S. 158, 163, 165, 168, 177; II. 2. S. 307, 313, 316. — *Liebreich*, ibid. VIII. 1. S. 259, 265, 266. — *Donders*, Anomalien der Refr. u. Acc. Wien. 1866. S. 526. — *Dobrowolsky*, kl. Monatbl. 1868. Beil. S. 3, 141, 175, 179, 180, 244. — *Berlin*, ibid. 1869. S. 1.

8. Die Myosis.

Krankheitsbild. *Man bezeichnet mit diesem Namen eine von materiellen Veränderungen im Inneren des Auges unabhängige hochgradige dauernde Verengerung der gleichzeitig völlig starren, oder doch nur innerhalb sehr enger Grenzen beweglichen Pupille.*

Das Sehloch ist bis auf den Umfang eines Stecknadelkopfes oder gar eines Nadelstiches *verengt*, vollkommen *kreisrund* und *tief schwarz*. Es *reagirt* nur *sehr wenig* oder *gar nicht* auf Lichtcontraste, ja selbst auf die Einwirkung von *Atropin*. Sein geringer Durchmesser beschränkt in sehr fühlbarer Weise die *Grösse des Gesichtsfeldes*, bisweilen so, dass der Kranke von *grösseren* Objecten nur einzelne *Theile* überblicken kann, obwohl dieselben in genügender Entfernung gelegen sind. Ausserdem wird auch der *scheinbare Glanz* der *Netzhautbilder* wesentlich vermindert und dadurch das *deutliche* Sehen bei *mässigen* oder *geringen* Erleuchtungsintensitäten sehr erschwert oder gar *unmöglich* gemacht. Die *Accommodation* ist in der Mehrzahl der Fälle gar nicht oder doch nicht erheblich beeinträchtigt.

Bei *greisen* Individuen findet man fast constant eine sehr auffällige Enge der Pupille neben unvollständiger und langsamer Reaction derselben gegen Atropin. Es scheint sich dadurch nicht sowohl eine Leitungshemmung in den betreffenden Nerven, als vielmehr der *Widerstand* zur Geltung zu bringen, welchen die *rigiden* oder vielleicht gar schon atheromatös entarteten Wandungen der *Irisgefässe* den vom Sympathicus beherrschten *organischen* Muskeln entgegenstellen.

Ursachen. Man unterscheidet eine *spastische* und eine *paralytische* Form der Myose. *Die* erstere ist auf *directe* oder vom *Opticus* und *Trigeminus* auf die oculopupillaren Zweige des dritten Gehirnnerven *übertragene* Reizzustände zu beziehen. Sie ist bei Entzündungen, welche mit starker Reizung des Ciliarnervensystems einhergehen, überaus auffällig und macht dann gemeiniglich selbst die energische Anwendung starker Atropinlösungen völlig wirkungslos.

Möglicher Weise kann auch die *fortgesetzte Bethätigung des Sphincter* pupillae behufs deutlichen Sehens in *sehr kurze* Distanzen diesem ein gewisses Uebergewicht verschaffen. Wenigstens findet sich die Myosis bei Uhrmachern, Goldarbeitern, Kupferstechern u. dergl. in einem gesteigerten procentarischen Verhältnisse *(Arlt)*.

Die *paralytische* Form kömmt nicht ganz selten neben leichter *Ptosis des oberen Lides* vor *(Horner)* und beruht auf Leitungshemmungen in den zum Auge und zu den *organischen Muskeln des oberen Lides* gehenden sympathischen Nervenzweigen. Man hat diese Form bisher immer nur bei *erwachsenen* Individuen beobachtet. Mehrmals sprach sich dabei das Sympathicusleiden auch durch periodische *halbseitige Röthung* und *Hitzeentwickelung* im Gesichte und Kopfe aus (*Horner*). Auch wurde einmal Empfindlichkeit der entsprechenden Halsgegend beobachtet. Die Myosis ist dabei, soweit die bisherigen Erfahrungen reichen, nicht leicht eine maximale und lässt noch *kleine* Schwankungen des Pupillendurchmessers bei reflectorischen und accommodativen Impulsen zu. Es offenbart sich der paralytische Zustand der Irisgefässe und des Dilatator pupillae übrigens sehr deutlich durch die überaus rasche und ausgiebige Verkleinerung des Sehloches bei

Calabareinwirkung, andererseits durch die sehr zögernde und ganz unvollständige Pupillenerweiterung bei *Atropinisirung* des Auges. Die *willkürlichen* Bewegungen des oberen Lides sind bis auf den kleinen Ausfall in der Hubhöhe durchaus *nicht beirrt* und erweisen sich einem äusseren mechanischen Widerstande gegenüber *sehr kräftig*, so dass wohl kein Zweifel obwalten kann, es sei nicht sowohl der Levator palpebrae, als vielmehr der *organische* Muskel des oberen Lides das Substrat der Functionsstörung. Ueber die *Ursachen* liegen nur wenige bestimmte Beobachtungen vor. In der Mehrzahl der Fälle schien sich das Leiden *ohne* erhebliche äussere Veranlassung entwickelt zu haben. Manchmal liess es sich durch den *Druck* einer Geschwulst auf den *cervicalen Grenzstrang* erklären *(Willebrand, Gairdner, Ogle, Heineke, Mitchel, Morehouse, Keen)*. Einmal schien eine Parotisgeschwulst den Grund abzugeben *(Verneuil)*.

Ausserdem findet sich die Myosis öfters bei *Tabes dorsualis* und anderen Formen der Rückenmarkslähmung *(Robertson)*, bei hartnäckiger Stuhlverstopfung, in Folge von Torpor des Unterleibes u. s. w. Die Pathogenese dieser Myosen ist so wenig klar wie jener, welche sich als Symptom mancher *Gehirnleiden*, namentlich bei Krankheiten der *Varolsbrücke (Duchek)*, als Symptom der *Apoplexie* im *Reactionsstadium*, im Beginne der *Meningitis*, neben den Erscheinungen des *Tetanus*, der Wasserscheu u. s. w. finden; oder welche als Begleiter *hysterischer* Krampfanfälle auftreten; oder welche bei Intoxicationen mit gewissen *narkotischen* Substanzen z. B. Opium, Morphium etc. beobachtet werden.

Die Behandlung der Myose setzt vor allem die *Beseitigung des Grundleidens* voraus. Gelingt es, *dieses* zu beheben, so weicht auch die Myosis gewöhnlich *von selbst*. Im *gegentheiligen* Falle, so wie dort, wo die Myose scheinbar *selbstständig* zur Entwickelung kömmt, ist die directe Behandlung in der Regel *ohne allen* Erfolg. Die *Mydriatica* sind ganz *vergeblich* versucht worden. In einzelnen Fällen (*Benedikt*), besonders wo die *Paralyse des Halssympathicus* eine Rolle spielt, mag die *Electricität* Günstiges leisten. Wo auch diese fruchtlos angewendet wird und die Myosis das *Sehvermögen sehr beeinträchtigt*, bleibt wohl nichts anderes übrig, als die *künstliche Pupillenbildung*.

Quellen: *Ruete*, Lehrb. der Ophth. I. Braunschweig. 1853. S. 328; II. S. 568. — *Stellwag*, Ophth. II. S. 327; Der intraoculäre Druck. S. 76. — *Willebrand*, A. f. O. I. 1. S. 319. — *Simrock*, kl. Monatbl. 1863. S. 122. — *Duchek*, Wien. med. Jahrb. 1864. 4. Jahresbericht. S. 54. — *Arlt*, Krankheiten des Auges. II. Prag. 1853. S. 181. — *Donders*, Anomalien der Refr. und Acc. Wien. 1866. S. 530. — *Gairdner*, ibid. — *Ogle*, *Heineke*, *Verneuil*, *Mitchel*, *Morehouse*, *Keen* nach Eulenburg und Guttmann, Arch. f. Psych. I. S. 420. — *Horner*, klin. Monatbl. 1869. S. 193. — *Robertson*, Edinburgh. med. journal. 1869. Febr. — *Benedikt*, Electrotherapie. S. 291, 304.

ZWEITER ABSCHNITT.

Entoptische Erscheinungen, Scotome.

Krankheitsbild und Ursachen. *Charakteristisch ist die subjective Wahrnehmung umschriebener Schatten, welche von trüben Theilchen der dioptrischen Medien auf die Netzhaut geworfen werden.*

Es lassen sich diese Schatten in *scharfen* Bildern zur Anschauung bringen, wenn man durch ein feines Schirmloch auf das Himmelsgewölbe blickt, oder wenn man im verdunkelten Zimmer durch eine starke Convexlinse auf eine Lampenflamme sieht und allenfalls noch ein Diaphragma mit enger Oeffnung zwischen Glas und Auge schiebt *(Zehender)*.

Die *äussere Form* und das ganze *Verhalten* der Schattenfiguren oder *Scotome* ist, entsprechend der grossen Mannigfaltigkeit *schattenwerfender „entoptischer Körper"*, in verschiedenen Fällen und selbst in einem und demselben Falle je nach Zeit und Umständen ausserordentlich wandelbar. Man *unterscheidet mehrere* Arten:

1. In *praktischer* Beziehung am *wichtigsten* sind die unter dem Namen der *fliegenden Mücken*, *Muscae volitantes*, *Mouches volantes*, *Myodes* bekannten Scotome. Sie zeigen sich im Gesichtsfelde gewöhnlich als dunkle *Flecke* mit rundlicher oder ganz unregelmässiger *Begrenzung*, oft auch mit *einem* oder *mehreren schwanzförmigen* Anhängen. Ihr *Umfang* ist bald kleiner, bald grösser, er gleicht dem eines Hirse- oder Hanfkornes, übersteigt aber nur selten den einer Erbse. Die *Farbe* wechselt je nach der *Dichtigkeit* der entoptischen Körper, je nach der Qualität und Quantität des einfallenden *Lichtes* sehr bedeutend vom Grauen ins schmutzig Bräunliche, ins Rothbraune und selbst ins Schwarze. Sie ist übrigens oft an *verschiedenen* Stellen des Schattenbildes eine *verschiedene*.

Die fliegenden Mücken treten am lästigsten hervor, wenn das Auge auf eine stark beleuchtete Fläche, auf das Himmelsgewölbe, ein Schneefeld, eine weisse Wand gerichtet ist, besonders wenn der dioptrische Apparat hierbei durch willkürliche Accommodation für *kurze* Distanzen eingestellt wird. Man erkennt dann, gleichwie beim Sehen durch ein feines *Schirmloch*, dass dieselben aus *kleinen Schattenfiguren* zusammengesetzt sind, deren jede einzelne einen äusseren, bald dunkleren, bald helleren, von einer lichten Zone umgebenen Umriss besitzt, während die *Mitte* gemeiniglich ganz hell erscheint, öfters aber auch einen etwas unregelmässigen granulirten Kern unterscheiden lässt.

Im *Centrum der Flecke* pflegen sich diese Theilfiguren in einen verworrenen Klumpen über einander zu häufen, dessen Farbe immer eine *dunkle* ist. An der *Peripherie* der Flecke aber decken sich die Schattengestalten nur *theilweise*, daher man *jede einzelne* derselben deutlich zu erkennen vermag. In den *schwanzförmigen Anhängen* der Flecke erscheinen sie *reihenweise* an einander gelagert und bilden so gleichsam *Ketten*.

Daneben gewahrt man in der Regel zahlreiche, ganz ähnliche kleine Kreise, theils *einzeln* und *zerstreut*, theils in Form von *Perlschnüren* an einander gereiht, welche sich in der mannigfaltigsten Weise unter einander verschlingen. Auch tauchen häufig *band-* oder *flächenartig* ausgebreitete Trübungen auf, welche sich besonders in *senkrechter* Richtung verschieben und durch wechselnde Schatten den Eindruck von *Faltungen* machen. Sie werden besonders dann bemerklich, wenn die Gesichtslinie zur Seite bewegt, oder in verticaler Richtung abgelenkt und die Excursionen rasch unterbrochen werden *(Donders)*.

Bei *minder hell erleuchtetem* Gesichtsfelde *verschwinden* die Scotome häufig ganz, oder *vermindern* sich doch sehr bedeutend an Zahl. Die zurückbleibenden fliegenden Mücken erscheinen gewöhnlich als ganz *undeutlich* begrenzte, schmutzig bräunliche Schatten von geringerem Umfange. Diese verfolgen den Kranken fast unaufhörlich, sie werden selbst noch wahrgenommen, wenn auf die *geschlossenen* Lider einigermassen helleres Licht auffällt und verlieren sich nur bei *entschieden geringer* Erleuchtung des Gesichtsfeldes. Doch kommen auch Fälle vor, wo die Scotome sich *nur* bemerklich machen, wenn das Auge bei *künstlicher* Beleuchtung auf eine *nahe* gelegene *helle* Fläche, auf ein Buch u. s. w. gerichtet wird, ja bisweilen *nur*, wenn unter solchen äusseren Verhältnissen der Blick nach einer *gewissen Seite* hin gewendet wird.

Der *scheinbare Abstand* der fliegenden Mücken beträgt in der Regel nur wenige Zolle, 1 bis 2 Schuh, selten mehr. Sie sind *sehr beweglich* und *folgen* den Excursionen der Gesichtslinien, gleichviel, ob dieselben durch Zusammenziehungen der *Augenmuskeln* oder durch Bewegungen des *Kopfes* bedingt werden. Werden diese Bewegungen *schnell* ausgeführt und das Auge *plötzlich angehalten*, so schiessen die fliegenden Mücken in *gleicher* Richtung im Gesichtsfelde eine Strecke weit fort, worauf sie ebenfalls stille stehen. Bleibt dann das Auge *ruhig*, so beginnen sie zu *sinken*, einzelne verschwinden an der *unteren* Grenze des Gesichtsfeldes, andere unterbrechen schon früher ihren Lauf und bleiben an einer gewissen Stelle des Sehfeldes stehen, bis eine *neue* Locomotion des Auges sie wieder in Bewegung bringt. Die *Grösse der Excursionen* ist bei verschiedenen Scotomen eine sehr verschiedene. Manche rücken bei *gleich* intensiven und extensiven Wendungen der Augen nur *wenig* vom Platze; andere machen *sehr grosse* Excursionen und wirbeln, wenn sie in reichlicher Zahl vorhanden sind, gleichsam unter einander. *Immer aber tauchen sie wieder nahezu an derselben Stelle des Gesichtsfeldes auf* und streben ihr, wenn das Auge zur Ruhe kömmt, neuerdings zu. Die Kranken pflegen darum die einzelnen Scotome ihrer Augen sehr gut zu kennen und nach Sitz und Gestalt genau zu beschreiben.

Die *diesen* Scotomen zu Grunde liegenden *entoptischen Körperchen* haben ihren Sitz durchwegs *im Glaskörper* und sind auch hier mit dem Mikroskope nachgewiesen worden *(Donders, Doncan)*.

Man fand daselbst blasse *Zellen* und *Zellenreste* im Zustande von Schleimmetamorphose, welche den *zerstreuten* kleinen Kreisen entsprechen; mit Körnern besetzte *Fasern*, welche mit den *Perlschnüren* und *Ketten* übereinstimmen; *Körnergruppen* mit daran hängenden gekörnten Fasern, welche die *gröberen* Mouches volantes erklären; endlich *Membranen*, vorzugsweise seitlich dicht hinter der Linse gelegen, zahllos im Glaskörper alter Leute, welche die *band-* und *flächenartigen* faltenwerfenden Scotome begründen.

Die *Myiodesopsie* ist ein *normaler Zustand*. Wirklich fehlen die Mouches volantes kaum in einem Auge. Es gehören in den einzelnen Fällen nur mehr weniger *günstige äussere* Verhältnisse dazu, um selbe zur Anschauung zu bringen.

Immerhin nehmen *krankhafte Zustände* einen sehr wesentlichen *Einfluss* auf die ganze Erscheinung. Es ist eine Thatsache, dass *Reizzustände in den gefässhältigen Organen* des Augapfels die Zahl, Grösse und Dichtigkeit der fliegenden Mücken *beträchtlich* steigern und so die Myiodesopsie zu einem *höchst peinlichen Leiden* gestalten können, wahrscheinlich indem sie mittelbar zu *Wucherungen* und zur *Massenvermehrung* der Glaskörperzellen führen. So tritt das Mückensehen oft in einem beunruhigenden Grade *nach übermässigen Anstrengungen* der Augen, namentlich aber unter den Vorläufern der *Asthenopie* hervor. Nicht minder findet es sich fast regelmässig als ein höchst lästiges Nebensymptom bei *rasch vorschreitender Vergrösserung eines Staphyloma posticum* (S. 400). Die entoptischen Körper sitzen dann am häufigsten in der Nähe der Papille und hängen mit derselben oft zusammen. Selten werden sie so massig, dass man sie mit dem *Augenspiegel* als trübliche schwankende Flöckchen wahrnehmen kann. Ausserdem lassen sich auch *Entzündungen* mannigfaltiger Art als pathogenetische Momente erweisen. Oefters datirt das Auftreten einer peinlichen Myiodesopsie seit dem Ablaufe einer heftigen *Bindehautentzündung*, einer *Keratitis*, oder einer *Iritis*. Besonders wird die *syphilitische* Regenbogenhautentzündung von manchen Seiten verdächtiget und die dem Mückensehen zu Grunde liegende Zellenwucherung im Glaskörper auf eine von der *Dyscrasie* beeinflusste entzündliche *Mitleidenschaft* des Organes basirt.

Selbstverständlich sollten Entzündungen der *Netzhaut* und der *Aderhaut* unter den pathogenetischen Verhältnissen *obenan* stehen. Sie haben aber zu beträchtliche *Functionsstörungen* des lichtempfindenden Apparates im Gefolge, als dass die von Glaskörperwucherungen ausgehenden *zarten* Schatten *deutlich wahrgenommen* werden könnten.

2. Ganz anders verhalten sich die sogenannten *beharrlichen Scotome*, welche, einmal entwickelt, in der Regel Jahre lang ganz unverändert fortbestehen und, *unabhängig von den Bewegungen des Auges*, eine *fixe* Stelle im Gesichtsfelde behaupten, so lange das Licht in einer *bestimmten* Richtung durch die dioptrischen Medien geleitet wird. Unter gewöhnlichen Verhältnissen kommen sie nur *selten* zur Wahrnehmung, beiirren dann aber das Gesicht sehr stark, indem sie sich scheinbar *vor die Objecte* lagern und Theile derselben *decken*. *In der Regel* bedarf es vollkommen *homocentrischen* Lichtes, also sehr feiner Schirmlöcher, auf dass sie bei Betrachtung einer hellerleuchteten Fläche bemerkbar werden.

Es erscheint dann das Gesichtsfeld als eine helle Scheibe, deren Umriss etwaige Unregelmässigkeiten der *Pupille* ganz deutlich wiedergibt und deren *Grund* in einer zarten, wenig dunkleren Nuance flor- oder netzähnlich gezeichnet, mitunter fein molekulirt oder gröber getüpfelt, selten gestrichelt oder radiär gestreift, oder nach Art moirirter Stoffe wellig gemustert ist. Auf diesem Grunde heben sich die *eigentlichen Scotome* mit grösserer oder geringerer Schärfe ab. Sie sind ihrer *Gestalt* nach ausnehmend *verschieden*. Oft sind es *dentritische* Figuren, deren einzelne Zacken in der Regel krumm verlaufen und sich in verschiedener Anzahl um einen gemeinsamen Mittelpunkt anordnen. Sie haben meistens eine sehr helle Färbung und bald verschwommene, bald aber sehr scharfe und schwarzgesäumte Ränder. Mitunter scheint es, als wären diese Figuren aus den Schattenbildern von Kernzellen zusammengesetzt. Minder häufig kommen *schmale dunkle gerade Linien* vor, welche entweder von einem gemeinsamen *Centrum* gegen die Peripherie hin ausstrahlen und so eine Art *Stern* bilden, oder aber radienähnlich von der *Peripherie* des Gesichtsfeldes gegen dessen Mitte streben, gewöhnlich ohne dasselbe zu erreichen. Am *häufigsten* sind indessen *fleckenartige Scotome* dieser Art. Sie stehen

bald *einzeln* im Gesichtsfelde, bald ist eine *grössere Anzahl* derselben über das letztere zerstreut oder in *Gruppen* an einander gehäuft. Ihr *Umfang* wechselt von dem eines Mohnkornes bis zu jenem eines Hanf- und Pfefferkornes, selten übersteigt er Erbsengrösse, wo dann das Scotom natürlich einen ziemlich beträchtlichen Theil des Gesichtsfeldes deckt. Ihrer *Gestalt* nach sind sie bald *ganz dunkle* rundliche oder unregelmässig gestaltete Flecke mit scharfer und oft auch hell eingesäumter Grenze; bald sind sie mehr *ringförmig*, indem ein ganz heller oder dunkel granulirter rundlicher oder eckiger *Kern* von einem *dunkleren Gürtel* und darüber hinaus öfters auch noch von einer *hellen Zone* umgeben erscheint. Merkwürdiger Weise zeigen sich gewöhnlich in den Gesichtsfeldern *beider* Augen *ganz analoge* Scotome, sowohl was Form als Zahl und Anordnung betrifft *(Listing)*.

Die hierher gehörigen *entoptischen Körper* haben ihren Sitz zum *allergrössten* Theile *in der Linse* und erweisen sich bei eingehender Untersuchung begründet durch die nicht vollkommene optische Gleichartigkeit der Krystallsubstanz und durch *Einlagerung* gewisser Producte.

Die *dentritischen* Figuren und die zarte Zeichnung des gesammten Spectrums kommen den eigenthümlichen Structurverhältnissen des Organes, der Zusammensetzung aus *Fasern* und deren Anordnung um die sogenannte *Sternfigur* auf Rechnung. Die scharf begrenzten *rundlichen ringförmigen* Scotome rühren wahrscheinlich von *choloiden* Kugeln her. Sie lagern meistens nahe der Oberfläche und excentrisch, können sich binnen wenigen Tagen entwickeln und dann lange fortbestehen, aber auch wieder verschwinden, während andere auftauchen. Ihre Zahl nimmt mit den Jahren zu. Die *unregelmässigen* dunklen Flecke wurden als Schatten von oberflächlichen weissen körnigen undurchsichtigen Körperchen erkannt, welche fast immer an den Grenzen der Linsensectoren sitzen und *nicht* durch Fettmetamorphose begründet zu sein scheinen *(Donders, Doncan)*.

Ausserdem sind *manche* der *unregelmässig* begrenzten dunklen Flecke durch Ungleichmässigkeiten und trübe Einlagerungen *im Gefüge der Hornhaut* und im Bereiche der *tellerförmigen Grube*, weiters durch getrübte und theilweise vielleicht abgelöste *Epithelzellen* an den *beiden* Oberflächen der *Cornea* u. s. w. zu erklären *(Listing)*.

Dass die fraglichen entoptischen Körperchen wirklich bald an diesem, bald an jenem der *genannten* Orte sitzen, ergibt sich klar aus deren eigenthümlichem Verhalten bei *Verschiebungen* eines engen Schirmloches *vor der Pupille*. Indem mit der Ortsbewegung des *Schirmloches* die *Richtung* des auf die entoptischen Körperchen fallenden homocentrischen *Lichtes* verändert wird, treffen die Schatten auch auf *andere* und *andere* Stellen der Netzhaut, es werden somit die *Scotome scheinbar selbst bewegt*. Da nun aber die *Netzhautelemente* ihre Eindrücke immer in einer *bestimmten* Richtung nach Aussen *versetzen*, so ist es klar, dass die Bewegungen der *Scotome* mit denen des *Schirmloches nicht* nothwendig übereinstimmen; dass dieses vielmehr in Bezug auf die *Richtung* nur *dann* der Fall sein könne, wenn die entoptischen Körperchen *hinter der Pupille* lagern; dass das *Gegentheil* stattfinden müsse, wenn die schattenwerfenden Körper *vor der Pupille* sitzen; ferner dass die *Grösse der Abweichung* bei *gleichen* Excursionen des Schirmloches um so *beträchtlicher* ausfallen müsse, je *weiter* das entoptische Körperchen von der *Ebene* der Pupille absteht *(Listing)*. Noch klarer indessen lässt sich die Lagerung der entoptischen Körper in *verschiedenen* Entfernungen von der Pupillarebene erweisen und sogar mit grosser Genauigkeit *messen* durch die *Methode a double vue (Donders)*. Man sieht hierbei durch einen Schirm mit *zwei* sehr feinen, etwa 1‴ weit von einander abstehenden Löchelchen, so dass sich *zwei* Spectra auf der Netzhaut entwerfen, welche einander zur Hälfte decken. In diesen erscheinen nun die Scotome *doppelt* unter einer gegenseitigen Entfernung, welche *gleich* ist dem Abstande der Kreismittelpunkte, wenn das entoptische Körperchen *in der Pupillarebene* lagert, *näher* aneinander, wenn es *hinter*, *weiter* von einander, wenn es *vor* der Pupillarebene sitzt, und zwar ist die Distanz der gesehenen Schatten proportional dem Abstande von der Pupillarebene *(Donders)*.

3. *Die Scotome der dritten Art* sind *einzeln* genommen ganz *ephemerer Natur*. Auch sie zeigen sich nur unter ganz besonderen Umständen, wenn der Kranke z. B. durch ein *feines Schirmloch* eine erleuchtete helle Fläche fixirt. *Sonst* werden

sie *nicht* wahrgenommen und beirren darum auch das *Sehen* in *keiner* Weise. Sie erscheinen zumeist unter der Gestalt rundlicher, mohn- bis hirsekorngrosser, *heller kernloser Flecke* mit mehr weniger scharfen, mässig dunklen Rändern und haben einige Aehnlichkeit mit zarten Bläschen. Sie stehen theils *einzeln* in dem graugemusterten Gesichtsfelde, theils aggregiren sie sich zu *Gruppen*, am häufigsten aber zu *Ketten*, welche das Aussehen von Perlschnüren haben. Ausserdem finden sich öfters *dunklere*, theils bräunliche, theils schwärzliche, *unregelmässig gestaltete*, bald scharf begrenzte, bald verwaschene *Flecke* verschiedenen Calibers, zarte wellige oder gerade *Streifen* u. s. w. Bei *Bewegungen* des Auges werden alle diese Scotome gleich den fliegenden Mücken in entsprechender Richtung aus ihrer relativen Stellung gebracht und, waren diese Bewegungen *rasch*, so *setzen* die Scotome ihren Lauf eine Strecke *fort*, wenn der *Bulbus* bereits *fixirt* ist. Bleibt der Augapfel *ruhig*, so beginnen sie in steigender Schnelligkeit zu *fallen*, wobei sie oft *Bögen* beschreiben, indem sie nach einer oder der anderen Seite ausweichen. Am Ende verschwinden sie an der *unteren* Grenze des Gesichtsfeldes, während *andere* von der *oberen* Grenze her im Sehfelde erscheinen. Die *Ketten* verschlingen sich dabei mannigfaltig, theilen sich u. s. w., indem nicht alle Theile derselben gleich schnell nach abwärts sinken. *Durch den Lidschlag*, noch mehr aber durch sanftes Reiben der geschlossenen Lider, wird die *jeweilige Anordnung* der Scotome im Gesichtsfelde geändert, es tauchen immer sogleich *ganz andere* Gruppen und Ketten auf, welche rasch wieder nach abwärts sinken. *Die ephemeren Scotome* haben ihren Grund sicherlich in optischen Ungleichartigkeiten *des die vordere Hornhautfläche continuirlich überziehenden Flüssigkeitsstratums*. Abgesehen von der Eigenthümlichkeit ihrer *Bewegungen* ergibt sich dieses aus dem Einflusse, welchen der *Lidschlag* und sanfte Reibungen der geschlossenen Lider auf die *gegenseitige* Anordnung derselben im Gesichtsfelde nehmen. Die *dunkleren* fleckenartigen Scotome dürften auf abgestossene Epithelzellen, Grumen von Meibomischem Fette u. s. w. zu beziehen sein, die *hellen ringförmigen* aber auf *Luftbläschen*, welche den Thränen beigemischt sind.

Die Vereinigung *dieser ringförmigen* Scotome zu *Schnüren* erklärt sich aus der meniscoiden Gestaltung des *Thränenbaches*. Die specifisch leichteren Luftbläschen steigen nämlich in dem Thränenmeniscus empor und sammeln sich an dessen *oberer Kante* in einer *Reihe*, welche beim Lidschlage durch den oberen Lidrand über die Cornea weggezogen wird und dann mit den Thränen wieder herabsinkt.

Behandlung. Die Scotome sind nach dem Mitgetheilten zum *allergrössten* Theile nur der symptomatische Ausdruck für *innerhalb der Norm gelegene Unvollkommenheiten* in dem Baue der einzelnen dioptrischen Medien und darum *ohne aller tiefer Bedeutung*. Selbst *jene fliegenden Mücken*, welche mit grosser Wahrscheinlichkeit auf *Zellenwucherungen* im Glaskörper zurückgeführt werden müssen, sind *an und für sich ganz unbedenkliche* Erscheinungen, indem sie erfahrungsmässig in einer Unzahl von Augen *zeitlebens bestehen*, ohne dass die letzteren in irgend einer Weise gefährdet würden. Wo dieses *doch* geschieht, ist es nicht sowohl die Zellenwucherung des Glaskörpers, als vielmehr das *Grundleiden*, welches das Corpus vitreum in *Mitleidenschaft* gezogen hat. Dem entsprechend wird denn auch eine *Behandlung* nur *dort* einzuleiten sein, wo mit Grund auf das Vorhandensein eines derartigen *primären Leidens* geschlossen werden darf, und die Therapie wird je nach der *Art* dieses krankhaften Zustandes geregelt werden müssen.

Tritt die Myiodesopsie *primär in sehr lästigem Grade* hervor, so empfiehlt sich am meisten *Schonung und Ruhe* des Auges, also eine entsprechende *Augendiät*, da unter deren Einfluss das Mückensehen thatsächlich sich zu *vermindern* pflegt.

Quellen. *Listing*, Beitrag zur phys. Optik. Göttingen. 1845. S. 7, 26, 33, 40, 42, 43, 46, 51, 55, 59. — *Helmholtz*, Karsten's Encyclopädie. IX. S. 148—164. — *Donders*, Anomal. der Refr. u. Acc. Wien. 1866. S. 167—172, 331. — *Doncan*, ibid.

S. 168. — *Zehender*, Seitz Handbuch der ges. Augenheilkunde. Erlangen. 1855. S. 538, 542—547. — *Stellwag*, Ophth. II. S. 387—398. — *Graefe*, A. f. O. I. 1. S. 351, 358; II. 2. S. 293. — *Coccius*, Ueber Glaucom, Entzündung etc. Leipzig 1859. S. 6, 7.

DRITTER ABSCHNITT.

Functionsstörungen des lichtempfindenden Apparates.

Nosologie. Es sind diese Functionsstörungen überaus mannigfaltig und zum Theile noch sehr ungenügend studirt. Man pflegt *qualitative* Verstimmungen *(Idiosyncrasien* und *quantitative* Abweichungen (*Hyperaesthesien*, *Anaesthesien* und *schwarzen Staar*) zu unterscheiden.

1. Zu den *Idiosyncrasien* werden, nur theilweise mit Recht, gezählt: die *Mikropsie* und *Megalopsie*, die *Metamorphopsie*, die *Farbenblindheit* und das *Farbigsehen.*

Die *ersteren* beiden Zustände finden ihre Quelle gewöhnlich in veränderten Accommodations- und Convergenzverhältnissen (S. 779). Hier und da erscheinen sie indessen nach Gehirnverletzungen *(H. Gerold)*, neben *entzündlichen* Processen in der Netzhaut oder dem Sehnerven und können dann, wenn nicht Verschiebungen der Zapfen durch Exsudat die nächste Ursache abgeben *(M. Tetzer)*, möglicher Weise auf eine *Verstimmung* der betreffenden Nerven bezogen werden. Die *Metamorphopsie* beruhet theils auf Schiefstellung einzelner Zapfen und Stabgruppen, wie sie bei exsudativer Netzhautentzündung (S. 209), bei der Amotio retinae (S. 222), bei progressivem Staphyloma posticum (S. 400) vorkömmt, theils ist sie eine Folge sehr stark asymmetrischen Baues der dioptrischen Medien (S. 777).

Die *Farbenblindheit* ist in einzelnen seltenen Fällen eine *vollständige;* die der *Netzhautperipherie normal* zukommende Unempfindlichkeit für Farbeneindrücke (*Aubert*) erscheint auch über den gelben Fleck ausgebreitet (*Achromatopsie*, *Achrupsie*); der Kranke unterscheidet sehr gut Licht und Dunkel, ja die feinsten Abstufungen der scheinbaren Helligkeit in den Netzhautbildern, erkennt aber *keine* der Farben als solche, entbehrt überhaupt des *Begriffes* einer Farbe *(Wartmann)*. In der Regel aber ist blos die Wahrnehmung *bestimmter* Farben sehr beschränkt oder aufgehoben und damit eine Quelle für mannigfaltige *Verwechslungen* einzelner Farben und Farbentöne gegeben (*Chromatodysopsie*).

Man nimmt, allerdings nicht ohne gewichtigen Widerspruch *(Rose)*, an, dass das Auge für Aetherschwingungen *dreier* verschiedener Wellenlängen empfindlich sei und dass die Empfindung *jeder* derselben einen eigenthümlichen Vorgang oder, wenn man will, das Resultat der Reizung einer *besonderen Nervenart* darstelle, deren eine durch *rothe*, die andere durch *grüne*, die dritte durch *blaue (Maxwell, Preyer)* Strahlen *stark*, durch die beiden *anderen* Strahlensorten aber je nur *sehr schwach* angeregt wird *(Young)*. *Weiss* wird dann durch starke Erregung *aller drei Arten* von Nervenfasern zu Stande gebracht, es möge nun *mehrfarbiges*, oder ein *einfarbiges aber sehr intensives* Licht, ein kräftiger *elektrischer* Strom *(Remak)* u. s. w. auf die Netzhaut wirken. Die Empfindung von *Schwarz* ist der Ausdruck für die *mangelnde* Erregung aller drei Nervenarten. Die Empfindung von *Roth* entsteht, wenn die rothempfindenden Nerven stark, die grün- und blauempfindenden schwach

getroffen werden. *Gelb* wird wahrgenommen, wenn die roth- und grünempfindenden Nerven mässig stark, die blauempfindenden schwach getroffen werden. *Grün* zeigt sich bei starker Reizung der grünempfindenden, schwacher Irritation der roth- und blauempfindenden Nerven. *Blau* resultirt aus starker Reizung der blauempfindenden, schwacher der roth- und grünempfindenden Nerven. *Violett* ergibt sich aus starker Reizung der roth- und blauempfindenden Nerven. Aus Roth, Gelb, Grün, Blau, Violett sowie Weiss und Schwarz lassen sich aber *alle möglichen* anderen Farben mischen und das Mischungsverhältniss in Form einer *Gleichung* ausdrücken *(Helmholtz)*.

Neuere Untersuchungen haben ergeben, dass die Empfindlichkeit für *Farbentonwechsel* am grössten im Gelb, dann im Cyanblau und Blaugrün, am geringsten im Roth sei und dass Farbentöne überhaupt am schwierigsten unterschieden werden, je näher dieselben einer Grundfarbe liegen *(Mandelstamm)*.

Man glaubte das Farbenunterscheidungsvermögen mit einer *Dreitheilung* der Zapfenfasern in Zusammenhang bringen, und jeder dieser drei aus der Theilung hervorgehenden Fasern die Empfindlichkeit für eine der drei Grundfarben zuschreiben zu dürfen *(Henle, Hasse)*. Doch fällt diese Hypothese mit der Nachweisung einer *mehrfachen* Theilung, eines *pinselförmigen* Auseinanderfahrens der Zapfenfasern (S. 179) *(M. Schultze)*. Andere meinen in der *blättchenförmigen Structur der äusseren Zapfenglieder* die physicalischen Bedingungen für die gesonderte Wahrnehmung verschiedener Farbentöne suchen und ein Analogon jener Vorrichtungen sehen zu dürfen, welche in der Schnecke des Gehörorganes die Unterscheidung der Tonhöhe ermöglichen.

Bei der *Chromatodysopsie fehlt* die Empfindlichkeit für Wellen *einer der drei* Längen, es fällt also *eine* der drei Grundfarben aus und dem entsprechend können alle von dem Kranken wahrgenommenen Farben auf dem Maxwell'schen Kreisel durch *zwei*, statt durch drei Grundfarben mit Weiss und Schwarz zusammengesetzt werden. Zweifelsohne erscheinen dem Kranken die Farben *anders*, als dem Normalsichtigen, die *Qualität* des Eindruckes ist geändert; *verschiedene* Farben aber zeigen sich *gleich* und werden darum mit einander verwechselt. Man unterscheidet *drei Formen (Seebeck)*. Bei der einen lassen sich alle Täuschungen durch mangelhafte oder fehlende Wahrnehmung des *Grün* erklären (*Grünblindheit*). Bei der anderen beruhen die Täuschungen auf dem Ausfalle des *Roth (Rothblindheit, Anerythropsie, Daltonismus)*, und bei der dritten auf dem Ausfalle des *Blau (Blaublindheit)*.

Die *Rothblindheit* kömmt ziemlich häufig vor, sie ist in der Regel *angeboren* und oft auch *ererbt*, findet sich häufiger bei Männern, als bei Weibern, und wird hauptsächlich bei Individuen des *germanischen* Stammes beobachtet. In *England* ist das procentarische Verhältniss der Rothblinden ein sehr hohes (*Wilson*). *Erworben* wird die Anerythropsie bisweilen durch übermässige Anstrengungen der Augen und in Folge schwerer Kopfverletzungen (*Wilson, Tyndal*). Am öftesten entwickelt sie sich neben *progressivem Sehnervenschwunde* (S. 236).

Bei der *Rothblindheit* wird das objective *rothe* Licht, welches die grün empfindenden Nerven nur schwach und die blau empfindenden noch schwächer anregt, nicht roth, sondern *grünlich* und bei geringer Intensität *graulich* wahrgenommen. Das objectiv *gelbe* Licht reizt stark die grün empfindenden, schwächer die blau empfindenden Nerven, daher es die Empfindung gesättigten lichtstarken *Grüns* hervorruft. Das objective *Grün*, besonders wenn es sich dem Blau des Spectrum nähert, reizt die grün und blau empfindenden Nerven stark, muss also *weisslich* gesehen werden. Die *blaue* Farbe wird annähernd richtig empfunden, da hier auch in der Norm der Einfluss der roth empfindenden Nerven fast Null ist. Im *Sonnenspectrum* sehen die Anerythropen nur *zwei* Farben, welche sie Gelb und Blau nennen. Zum *Gelb* rechnen sie das ganze Roth, Orange, Gelb und Grün. Die *grünblauen* Töne nennen sie grau, den Rest blau. Das *äusserste Roth* sehen sie

gar nicht, es wäre denn sehr intensiv. Sie zeigen daher die *Grenze* des Spectrums und Regenbogens verkürzt. Unter den *Körperfarben* verwechseln sie Roth mit Braun und Grün, und sehen deren Nuancen dunkler, als Normalsichtige. Goldgelb unterscheiden sie nicht von Gelb, Rosa nicht von Blau. Eine gewisse Mischung von Gelb und Schwarz erscheint ihnen am Maxwell'schen Kreisel gleich mit Roth, eine gewisse Mischung von Gelb und Blau gleich mit Grün, eine andere mit Grau. Aus Roth, Gelb, Grün und Blau lassen sich aber mit Zuhilfenahme von Weiss und Schwarz *alle* anderen Farben herstellen. Violett unterscheidet der Rothblinde, nennt es aber blau *(Helmholtz, Schelske)*.

Die *Grünblinden* unterscheiden im Sonnenspectrum auch nur *zwei* Farben, welche sie, wahrscheinlich ziemlich richtig, Roth und Blau, oder wenn weisses Licht zugemischt ist, Gelb und Blau nennen. Es sind diese beiden Farben getrennt durch einen Streifen von unbestimmter graulicher Färbung und zwar nimmt dieser Streifen gerade jene Stelle im Spectrum ein, welche im normalen Auge die reinste Empfindung von Grün gibt, also die *grünempfindenden* Nervenfasern am meisten anregt. Dabei ist die Empfindlichkeit für Blau sehr verstärkt; so dass das Spectrum am violetten Ende erheblich *verlängert* erscheint. Auch für *Roth* ist die Empfindlichkeit etwas erhöht *(Preyer)*. Die Grünblinden erkennen leicht und sicher Uebergänge zwischen Violett und Roth, welche dem Anerythropen gleichmässig als Blau erscheinen. Dagegen machen sie auch Verwechselungen zwischen Grün, Gelb, Blau und Roth, wählen aber, falls sie denselben Farbenton mit Grün verwechseln, ein gelberes Grün, als die Rothblinden *(Seebeck, Helmholtz)*.

Bei *Blaublinden* wird Blau und Grün oder Blau und Gelb für gleich gehalten, Roth und Grün jedoch nicht verwechselt. Das violette Ende des Spectrums soll nicht verkürzt sein *(Preyer)*, wahrscheinlich indem Violett wie Roth empfunden wird.

Es kömmt auch *Violettblindheit* vor. Man erklärt dieselbe durch abnorm starke Anhäufung des gelben, in's Grünliche spielenden Pigmentes, welches die Gegend der Macula lutea auszeichnet, und glaubt, dass dieses Pigment das durchgehende blaue und violette Licht beträchtlich, das rothe jedoch nur in geringem Grade abschwäche *(M. Schultze)*. In Uebereinstimmung damit leitet man die sehr wechselnde Empfindlichkeit verschiedener Augen für blaues und violettes Licht, das Vorkommen *Ultraviolett-*, also Lavendelblausehender *(Masoart)* und das Vorkommen *Violettblinder (Rose)* aus einer verschiedenen Intensität der Färbung des gelben Fleckes ab. Man ist sogar noch weiter gegangen und hat die *Rothblindheit* auf Rechnung einer stärkeren Entwickelung der *grünlichen* Nuance des Pigmentes am gelben Flecke bringen zu dürfen vermeint *(M. Schultze)*, ist dabei aber auf mehrfachen Widerspruch gestossen *(Dor)*.

Das *Farbigsehen* ist ein im Ganzen sehr wenig erforschter Functionsfehler, welcher sich dadurch charakterisirt, dass eine *gewisse Farbe*, Gelb, Roth, Blau, Grün u. s. w. über das Gesichtsfeld *ergossen* erscheint und die *objectiven* Farben der Objecte entsprechend ihrer *eigenen* Qualität *verändert*.

Es ist das Farbigsehen in der allergrössten Mehrzahl der Fälle begründet durch *Färbungen* und *Trübungen* der *dioptrischen Medien* und der vorderen *Netzhautschichten*. Das *Gelbsehen beim Ikterus (Rose)* ist ohne Zweifel zumeist auf den Uebertritt von Gallenfarbstoff in den Lichtbrechungsapparat und in die Netzhaut zu beziehen. Das Nebenhergehen von *Violettblindheit* erklärt sich ganz einfach aus der Undurchlässigkeit der gelb gefärbten Medien für blaues Licht. Das *Gelbsehen im Santoninrausche* ist wahrscheinlich der symptomatische Ausdruck für eine *stärkere Erregung* der *blau-* und *rothempfindenden* Nervenfasern, welche sich jedoch im hellen Lichte alsbald erschöpft, so dass Gelbsehen erübrigt, also *Violettblindheit* eintritt, im Schatten hingegen sich alsbald wieder retablirt und *Violettsehen* begründet. Jedenfalls kann das Gelbsehen im Santoninrausche nicht von einer stärkeren Anhäufung des gelben Pigmentes in der Macula lutea *(M. Schultze)* abhängen oder in einer gelben Färbung des Blutserums *(Nagel)* seine Quelle finden, da die Haidinger'schen Lichtbüschel im Santoninrausche sehr deutlich wahrgenommen werden, das blaue Licht also bei seinem Vordringen bis zur Stabschichte kein Hinderniss findet. Das Violettsehen darf übrigens auch nicht auf complementär

gefärbte *Nachbilder (M. Schultze)* zurückgeführt werden, indem es schon *vor* dem Gelbsehen zur Wahrnehmung kömmt *(Hüfner)*.

Ob das Farbigsehen nach örtlicher Anwendung des *Digitalin* u. s. w. *(A. Weber)* analoge Ursachen habe, steht dahin. Mit Sicherheit ist das Farbigsehen nach *intraoculären Blutungen* (S. 159), in manchen Fällen von *Netzhautentzündung* (S. 197) und von Glaucom durch Trübungen der dioptrischen Medien und der Netzhaut zu erklären. Das *Blausehen* nach Staarextractionen *(Guepin)* beruht auf dem Zurückbleiben von Rindentrümmern, da es durch einen künstlichen Glaskörpervorfall (S. 719) beseitigt wird *(Hasner)*. Die farbigen *Säume*, welche sich bei *Astigmatismus* (S. 816) etc. um die Objectbilder herum zeigen, sind auf die Lichtzerstreuung im dioptrischen Apparate und auf ungenügende Accommodation zurückzuführen. Sieht man von diesen Fällen und von dem *complementären Farbigsehen* ab, welches sich ausnahmsweise nach dem Gebrauche stark gefärbter Augengläser geltend macht *(Böhm)*, so bleiben nur wenige Fälle übrig, in welchen das Leiden *materieller* Grundlagen gänzlich zu entbehren scheint und sich als eine wahre Verstimmung des lichtempfindenden Apparates auffassen lässt. Man hat solche Zustände unter verschiedenen äusseren Verhältnissen beobachtet. Mitunter *wechselte* die subjective Färbung des Gesichtsfeldes, *remittirte* oder *intermittirte* gar *(Szokalski)*. Sie lässt sich nicht durch Vorsetzung complementär gefärbter Gläser neutralisiren, sondern bedarf behufs dessen öfters ganz absonderlicher und physikalisch nicht erklärbarer Farbencombinationen *(H. Gerold)*.

2. Die *optische Hyperaesthesie* charakterisirt sich einerseits durch *abnorm gesteigerte Erregbarkeit*, d. i. durch unverhältnissmässige *Intensität* und *Dauer* der Empfindungen, welche von *Reizen* beliebiger Art im Bereiche des lichtempfindenden Apparates angeregt werden; andererseits aber durch einen Zustand *abnorm hoher Erregung*, welcher sich durch, von *äusseren* Einflüssen *unabhängige* Functionsthätigkeiten bekundet.

a. Symptomatisch kömmt sie am häufigsten zum Ausdrucke durch ein höchst peinliches *Gefühl von Blendung*, welches sich schon bei der Einwirkung ganz *unverhältnissmässig kleiner* Lichtmengen, oder gar bei *völligem Abschlusse objectiven* Lichtes geltend macht. Es *combinirt* sich dieses Blendungsgefühl in der Regel mit den Erscheinungen der *Ciliarhyperaesthesie*, d. i. mit mehr weniger heftigen, über einen oder den anderen Quintusast ausstrahlenden *Schmerzen* im Bulbus, mit profuser *Thränensecretion*, reflectorischen *Krämpfen* des Lidschliessmuskels u. s. w., und stellt dann *in dieser Combination* jenen Zustand dar, welchen man allgemein unter dem Namen der *Lichtscheu*, *Photophobie*, beschreibt. Die Lichtscheu ist also ein *sehr zusammengesetztes* Phänomen, das Spiegelbild hyperästhetischer Affectionen in *verschiedenen* Nervenbezirken, welche jedoch in innigem functionellen Verbande mit einander stehen und darum die Erregungen sich wechselweise leicht mittheilen können.

In höchst seltenen Fällen findet sich neben intensiver Lichtscheu *Nyctalopie*, d. i. die Fähigkeit, bei *sehr geringen* Erleuchtungsintensitäten annähernd *deutlich* zu sehen, zu lesen u. s. w. In einem Falle war Nyctalopie mit bedeutender concentrischer Gesichtsfeldeinschränkung und intensiver Lichtscheu nach einer Kopfverletzung aufgetreten. Später hatte sich Nystagmus und Epilepsie hinzugesellt Der Ausgang war Heilung *(Mooren)*.

b. Eine *andere Aeusserungsweise* der optischen Hyperästhesie sind die sogenannten *Phosphene*. Sie kommen sowohl *mit* als *ohne* dem Blendungsgefühle und wahrer Lichtscheu vor und sind gleich diesen *nicht nothwendig* an die Einwirkung *objectiven* Lichtes gebunden, sondern zeigen sich charakteristischer Weise eben so gut bei völliger *Finsterniss*, ja bei completer *Amaurose*. Sie bringen meistens nur den krankhaften *Erregungszustand* der einzelnen Nervenelemente als solchen zum symptomatischen Ausdrucke;

werden indessen in Zahl, Grösse und Intensität mächtig *gesteigert* oder auch direct *hervorgerufen* durch absolut und relativ *äussere Reize*, wie da sind: kleine vorübergehende *Wallungen* oder *Stauungen* des Blutes, ja die *normale* Circulation und Pulsation der Gefässe, ein leiser *Druck* auf das Auge, kleine *Erschütterungen*, selbst *rasche* Seitenbewegungen desselben, *gleichzeitige plötzliche* Contractionen der vier geraden Augenmuskeln, *elektrische Ströme*, welche auf den Bulbus einwirken (*Helmholtz*, *Schelske*) u. s. w. (S. 236).

Es *präsentiren* sich diese subjectiven Gesichtserscheinungen öfters in der Gestalt hellleuchtender weisser oder farbiger *Wolken*, *Ringe* u. s. w., welche einen *grossen* Theil des Gesichtsfeldes ausfüllen und sich unter mannigfaltigem Formwechsel in diesem herumzubewegen pflegen. Mitunter scheint das Sehfeld während den Anfällen seiner *ganzen* Ausdehnung nach von einem *gleichmässigen* oder *gewölkten*, öfters wogenden oder vibrirenden Nebel erfüllt, dessen Farbe gemeiniglich bläulich weiss, nicht selten aber auch gelb, grün, roth u. s. w. ist. Die Objecte leuchten dann nur undeutlich und bisweilen von Regenbogenfarben umsäumt *durch den Nebel durch*. Man beschreibt dieses Phänomen unter dem Namen der *Chromopsie* oder *Chrupsie*, des *Farbensehens*.

Am *gewöhnlichsten* zeigen sich die fraglichen Phosphene unter der Form *heller weisser* oder *farbiger Blitze*, *Funken*, *Flammen*, *Räder*, *Kugeln* u. s. w., welche an verschiedenen Punkten des Gesichtsfeldes auftauchen und dasselbe rasch in mannigfaltigen Richtungen durchkreuzen, seltener an *einem* Punkte zu haften scheinen und allmälig erblassen, *ohne* ihren Ort verändert zu haben. Bisweilen *häufen* sie sich derart, dass sie das Gesichtsfeld nahezu *ausfüllen* und es solchermassen dem Kranken däucht, als sähe er in einen dichten *Regen* von flimmernden goldenen, silbernen oder feurigen Tropfen, oder als wogte vor seinen Augen ein *Meer* von Flammen oder geschmolzenen Metallen. Der gebräuchliche Name für diese Art subjectiver Gesichtserscheinungen ist *Photopsie* oder *Spintherismus*.

c) In neuester Zeit hat ein schon seit Langem beschriebenes *(Heinicke, Ruete)* höchst eigenthümliches Symptom von Hyperästhesie des lichtempfindenden Apparates, das sogenannte *Flimmerscotom*, die Aufmerksamkeit wieder auf sich gelenkt *(Foerster)*. Es scheint dasselbe nicht ganz selten vorzukommen, tritt *anfallsweise* mit oder ohne äussere Veranlassung in längeren oder kürzeren, ganz unregelmässigen Intervallen auf, wird von migränartigen Zufällen bald vorbereitet, bald gefolgt und ist mit seltenen Ausnahmen *(Schirmer) einseitig*. Es charakterisirt sich durch das plötzliche Auftreten eines *leeren Fleckes* im Gesichtsfelde, welcher sich rasch vergrössert und von einer höchst auffälligen *hellen Zone* eingesäumt ist, welche letztere entweder einfach flimmert, oder in grell gefärbten Zickzacklinien schillert. Soweit das Scotom reicht, ist die Wahrnehmung von Objecten des Gesichtsfeldes völlig annullirt. Der Ausfall im Gesichtsfelde präsentirt sich bald als eine *Vergrösserung des blinden Fleckes (Ruete)*; bald stellt er eine nahezu central gelegene *Unterbrechung* dar, welche sich rasch über grössere Partien des Gesichtsfeldes ausdehnt *(Förster)*; bald erstreckt er sich auf einen ganzen *Quadranten* des Sehfeldes *(Mannhardt)*; bald endlich ist die eine *Hälfte des Sehfeldes* erblindet, das Leiden stellt sich in der Form einer *Hemiopie* dar *(Wollaston, Airy, Brewster, Listing, Testelin)*. Die Anfälle dauern in der Regel nur mehrere Minuten, können sich jedoch bis zu einer Stunde und darüber ausdehnen, worauf sich das frühere Sehvermögen wieder herstellt. Man hat demnach auch den Namen *Amaurosis partialis fugax* vorgeschlagen *(Foerster)*. Das pathogenetische Moment sind wahrscheinlich *vasomotorische* Störungen in gewissen *Centraltheilen* des lichtempfindenden Apparates.

d. Die krankhafte Steigerung der Erregbarkeit macht endlich auch die *Dauer der Reaction* gegen *objective* Reize öfters zu einer unverhältnissmässig *langen.* Es treten *Nachbilder* leichter auf, erreichen sehr namhafte Erleuchtungsintensitäten und klingen viel schwerer ab als in der Norm.

Bei *raschem Wechsel* geschieht es daher leicht, dass, während schon ein anderer Gegenstand zur Betrachtung gelangt, noch ein Nachbild des *früher* beschauten Objectes vorhanden ist, dass also die *Nachbilder* sich mit den Eindrücken der in *Sicht* befindlichen Objecte mischen, die Wahrnehmungen sich gegenseitig confundiren und dass, indem die Nachbilder mit den Bewegungen des Auges ihren Platz ändern, den ruhenden Objecten der Betrachtung eine *scheinbare* Bewegung mitgetheilt wird. Die Objecte scheinen so hin und her zu schwanken, zu tanzen und der Kranke wird schwindlig, wenn die beschauten Gegenstände nur einigermassen rascher ihren Ort wechseln *(Ruete).*

Besonders starke und *dauernde* Eindrücke pflanzen sich gleichsam fest in den lichtempfindenden Apparat ein, so dass ihre Nachbilder *Tage und Wochen lang* im Gesichtsfelde haften oder wenigstens sogleich hervortreten, wenn der Kranke nur daran denkt. Waren diese Eindrücke der *Form* nach sehr *mannigfaltig* und *wechselnd,* so kömmt es wohl auch zu einem förmlichen *Jagen von subjectiven Gesichtserscheinungen,* deren eine die andere im Gesichtsfelde zu verdrängen sucht und welche bald das Gesehene einfach *reproduciren,* bald mehrere Eindrücke in Form von Nachbildern unter einander *combiniren,* bald aber ganz ungestaltete, mannigfaltig gefärbte Figuren dem Sensorium vorspiegeln und so die Veranlassung zu den abenteuerlichsten *Visionen* geben *(Ruete).*

Die optische Hyperaesthesie zeigt sich gelegentlich als Symptom *congestiver* und *entzündlicher Gehirnleiden,* des Säuferwahnsinnes, der Vergiftung mit gewissen narkotischen Substanzen *(Mackenzie, Ruete),* neben Trigeminusneuralgien *(Alexander)* u. s. w. Sie begleitet manchmal die mehr acuten Formen der *Neurodictyitis* (S. 197), und spielt auch unter den Vorläufern (S. 222) und Ausgängen (S. 225) der *Netzhautabhebung* eine Rolle. Am gewöhnlichsten wird sie auf consensuellem Wege vom *Ciliarsysteme* aus angeregt und unterhalten. Sie lässt sich dann meistens auf *entzündliche* Processe zurückführen und gewinnt bisweilen die Bedeutung eines *sympathischen* Leidens (S. 333). Sie ist im letzteren Falle meistens mit concentrischer Einschränkung des Gesichtsfeldes, mit intensiver Lichtscheu und Accommodationsbeschränkung gepaart. Oft genug jedoch *fehlt jedes* Zwischenglied, die Hyperaesthesie ist eine *unmittelbare* Folge heftiger, auf das Ciliarsystem wirkender Reize. Ueberbürdungen des Accommodations- und der Convergenzmuskeln (S. 830) stehen hierbei in erster Linie.

In anderen Fällen entwickelt sich das Leiden *primär* im *lichtempfindenden* Apparate und pflanzt sich von da alsbald auf das Ciliarsystem fort. Die häufigste Veranlassung geben angestrengte Bethätigungen des Sehorganes bei intensiver Erleuchtung des Gesichtsfeldes, bei directem Sonnen- oder starkem flackernden Gaslichte, die Bearbeitung sehr glänzender oder grell gefärbter oder im Gegentheile ungenügend beleuchteter kleiner Objecte, besonders wenn letztere in steter rascher Bewegung begriffen sind, weiters ein häufiger Wechsel grosser Lichtcontraste u. s. w. Die Beschwerden, welche solchermassen hervorgerufen werden, haben symptomatisch viel Aehnlichkeit mit den asthenopischen, daher der Zustand als *Asthenopia retinalis* beschrieben worden ist *(Gräfe).*

Es charakterisirt sich derselbe in *negativer* Richtung durch das *Abhandensein* irgend welcher erheblicher Abweichungen im Bereiche der Accommodation und der Augenmuskeln; in *positiver* Richtung aber durch die *Unverträglichkeit* der Augen

gegen *jede erhebliche* Bethätigung, indem dieselbe alsbald zu einem höchst peinlichen Gefühle von *Blendung* und einem damit verbundenen *Undeutlichwerden* der Objecte führt, *gleichviel welches die Distanz des fixirten Gegenstandes*, also der erforderliche Spannungsgrad des Accommodationsmuskels und der Geraden sei. Es ist die retinale Asthenopie, einmal zu höheren Graden entwickelt, meistens sehr *hartnäckig;* trotz aller Schonung und dem so gerühmten Gebrauche blauer Gläser *(Böhm)* besteht sie oft Monate lang und macht den Kranken zu jeder ernsten Beschäftigung untauglich.

3. Die *Anaesthesia optica* ist eine von wahrnehmbaren *materiellen* Veränderungen *unabhängige Verminderung der Erregbarkeit* des lichtempfindenden Apparates. Ihr Hauptmerkmal ist die *unverhältnissmässige Schwächung des sinnlichen Eindruckes*, welchen Erleuchtungsintensitäten von sinkender Stärke auf das Sehorgan ausüben. Es zeigt sich die optische Anaesthesie unter mancherlei Formen je nach dem zu Grunde liegenden ätiologischen Momente.

a. In der grössten Mehrzahl der Fälle sind es *Ueberreizungen* des lichtempfindenden Apparates, welche zur Anaesthesie führen. Es scheint, als ob solchermassen eine Art *Erschöpfung* oder *Abstumpfung* begründet würde, welche die betreffenden Nervenelemente unfähig macht, auf *minder starke* und überhaupt *mässige* Lichteindrücke im normalen Grade zu reagiren.

Unter den Irritamenten, welche hier in Betracht kommen, steht selbstverständlich das *Licht* obenan. In der That ist der so überaus häufig und selbst endemisch vorkommende *Nachtnebel*, die *Hemeralopie*, dem Wesen nach nichts Anderes, als optische Anaesthesie, welche ihren Grund in länger dauernden Einwirkungen starker Lichtgrade auf das Sehorgan, weiterhin aber in mangelhafter Ernährung und darin wurzelnder Functionsschwäche des gesammten Nervensystems findet. Ihr innig verwandt ist die *Schneeblindheit* und *Mondblindheit.*

Die *Schneeblindheit* ist ein sehr gewöhnliches Vorkommniss sowohl bei Menschen als bei Hausthieren, welche weite Schnee- und Gletscherfelder hoher Gebirge bei *hellem* Sonnenscheine durchwandern, ohne die Augen vor dem grellen Reflexe des Bodens zu schützen. Sie charakterisirt sich durch eine bald rasche, bald sehr allmälige *Verdüsterung* des Gesichtsfeldes und durch endliche völlige *Verfinsterung* desselben, welche so lange dauert, als der Betroffene in jenen unwirthbaren Gefilden mit unbedeckten Augen weilt; alsbald aber schwindet, wenn er in die *schneelosen* Alpentriften niedersteigt, oder die Augen längere Zeit hindurch mittelst eines vorgebundenen dunklen, wenig Licht durchlassenden Gewebes, z. B. schwarzen Krepps, oder mittelst dunkler Gläser vor übermässigen Lichtreizen bewahrt *(Tschudi, Förster).*

Die *Mondblindheit* tritt öfters bei Matrosen auf, wenn dieselben, zumal unter den Tropen, in hellem Mondscheine auf dem Decke schlafen. Sie soll bisweilen so stark werden, dass die Leute beim Erwachen kaum das Tageslicht erkennen und geführt werden müssen *(Robinson).*

Intensives directes oder reflectirtes *Sonnenlicht*, welches plötzlich das Auge trifft oder längere Zeit auf die Netzhaut wirkt, veranlasst übrigens mitunter auch *partielle Anaesthesien*, besonders der am meisten ausgesetzten *Netzhautmitte.* Es äussert sich dieser Zustand durch eine dunkle Wolke, welche beständig in der Mitte des Sehfeldes schwebt und völlig undurchdringlich ist, oder bei geringerer Dichtigkeit die Objecte in mehr weniger bestimmten Umrissen und Farben durchscheinen lässt.

Die Wolke ist im Allgemeinen um so dunkler, je weniger hell erleuchtet das Gesichtsfeld ist. Bei grosser Helligkeit des letzteren erscheint sie öfters gefärbt. Bei geschlossenen Augen verschwindet sie nicht ganz, zeigt sich vielmehr in ein-

zelnen Fällen heller, als die normale Umgebung. Oefters *ephemer*, blos einige Stunden andauernd und nach dem nächtlichen Schlafe verwischt, ist sie unter anderen Umständen eine höchst qualvolle Erscheinung, welche den Kranken Wochen und Monate lang unablässig verfolgt, bis sie unter gehöriger Augendiät allmälig dünner wird, die Gegenstände klarer und klarer hervortreten lässt, oder stückweise sich auflöst und aus dem Sehfelde verschwindet. Bisweilen bleibt lange eine gewisse Schwäche der Netzhautmitte zurück, welche sich besonders beim Uebergange aus einem hellen in einen dunkleren Raum im directen Sehen fühlbar macht *(Ed. Jaeger, Schirmer, Mackenzie)*.

b. In zweiter Reihe sind *Blitzschläge* und *mechanische* Erschütterungen des Auges oder seiner Centralorgane als *mögliche* Veranlassungen der Anaesthesia optica aufzuführen. Auch können Reizzustände im Bereiche des einen oder des anderen *Quintusastes* auf reflectorischem Wege ähnliche Wirkungen nach sich ziehen (S. 12).

Leider sind die bezüglichen Fälle nur zum kleinen Theile genügend untersucht und es liegt die Vermuthung nahe, dass hier ganz *verschiedene* Krankheiten zusammengefasst wurden, welche in dem *auffälligsten* Symptome, in der plötzlichen oder doch sehr raschen Verminderung oder völligen Vernichtung des *Lichtempfindungsvermögens*, übereinkommen. Für deren *theilweise* Einstellung in die Gruppe der *Anaesthesien* spricht der Umstand, dass die Sehstörung oft lange besteht, ohne dass sich irgend welche *materielle* Veränderungen in den dem Augenspiegel zugänglichen Theilen nachweisen lassen, ja dass nach geraumer Zeit die Functionstüchtigkeit des lichtempfindenden Apparates sich wieder zur Norm hebt oder doch nur eine *concentrische Einengung* des Gesichtsfeldes ohne objectiven Befund zurücklässt.

Das *nächste pathogenetische* Moment dieser Anaesthesien liegt noch im Unklaren. In der Mehrzahl der Fälle ist es indessen unzweifelhaft auf *vasomotorische Einflüsse* zu beziehen. Dieselben sind häufig auch kräftig genug, um über kurz oder lang *materielle* Veränderungen im lichtempfindenden Apparate einzuleiten, welche dann unter der Form *manifester Entzündungen* oder des *progressiven Sehnervenschwundes* (S. 241) in die Erscheinung treten und den betreffenden Fall in die Categorie der *eigentlichen schwarzen Staare* einzureihen nöthigen.

Im Uebrigen steht es fest, dass schon die *Art der directen Schädlichkeitswirkung* eine sehr verschiedene sein könne. Was den *Blitz* betrifft, sind Fälle bekannt, wo die Sehstörung nur aus dem *directen* Einflusse des elektrischen Stromes auf das Nervensystem abgeleitet werden kann *(Petrequin, Schirmer)*, und andere, wo der Blitz in einiger *Entfernung* niederfuhr *(Lawrence)*, die optische Anaesthesie also nur eine *andere* Ursache, vielleicht *Ueberblendung* oder, beim Zusammenwirken von disponirenden Momenten, auch die heftige *Gemüthserregung (Graefe)* anzuerkennen gestattet.

Die *zweite* Art, die sogenannte *traumatische Amaurose ohne objectiven Befund*, wurde bald durch einen ziemlich unbedeutenden Schlag oder Stoss auf das Auge *(Testelin)*, bald durch einen auf den Bulbus ausgeübten Druck *(Beer)*, bald durch einen an das Auge anspringenden und in der Cornea steckenbleibenden fremden Körper *(Schröter, Talko)*, bald durch einen Fall auf die Stirne oder einen Sprung von einiger Höhe *(Secondi)* begründet. In gar vielen Fällen mögen dann *materielle* Veränderungen in den tieferen Theilen des lichtempfindenden Apparates, Blutextravasate in der Schädelhöhle, in der Chorioidea u. s. w. das pathogenetische Moment der Sehstörung abgegeben und den Fall zu einer *Amaurosis* im engeren Wortsinne qualificirt haben.

Bei der *dritten* Art, welche ziemlich allgemein als *Amaurosis trifacialis* beschrieben wird, ist das pathogenetische Moment mitunter eine *Trigeminusneuralgie* in der gewöhnlichen Bedeutung des Wortes *(Hippel, Alexander)*, seltener eine tiefgreifende schrumpfende *Narbe* oder eine *Geschwulst in der Stirngegend* etc., durch welche ein einzelner Ast des Quintus, insbesondere des *Frontalnerven*, gedehnt wird. Gewöhnlich sind im letzteren Falle auch sehr heftige *Reflexkrämpfe* im

Bereiche des Kreismuskels der Lider gegeben *(Beer, Mackenzie)*. Ziemlich häufig scheint das Irritament von *cariösen Zähnen*, welche mehr weniger schmerzen, auszugehen *(Beer, Hutchinson, Hays, Wecker, Delgado, Alexander, Delestre, Witt, Geissler)*. Auch bei der Amaurosis trifacialis werden ohne Zweifel manche Fälle als *nicht streng* hierher gehörig auszuscheiden und eine Quote derselben vorzugsweise auf *Mydriasis* (S. 835) zu beziehen sein *(Mackenzie, H. Schmidt)*. In der Regel jedoch handelt es sich sicherlich um eine wahre *Anaesthesia optica*, deren Zustandekommen auf *reflectorischem Wege* auch dadurch sehr wahrscheinlich wird, dass nach Beseitigung der Trigeminusneuralgie sowie durch operative Durchtrennung des Stirnnervenstammes oder beziehungsweise durch Entfernung des schadhaften Zahnes *Heilung* der Sehstörung erzielt wurde.

c. Ausnahmsweise bildet die optische Aaesthesie ein Glied in der langen Kette höchst mannigfaltiger und sehr wandelbarer Symptome, welche *allgemeine Verstimmungen des Nervensystemes* kennzeichnen. Sie ist dann meistens *partiel*, auf die *Peripherie* der Netzhaut beschränkt und offenbart sich durch eine mehr weniger erhebliche unregelmässige oder concentrische *Einengung* des Gesichtsfeldes, während die *centrale* Sehschärfe in der Regel nur wenig herabgesetzt erscheint, seltener eine *beträchtliche* Einbusse erleidet oder gar bis zum *Verlöschen* der Lichtempfindung sinkt. Dabei zeigt sich, wenn man von den letzteren Fällen absieht, häufig eine grosse Empfindlichkeit gegen *objectives* Licht, wodurch dem Leiden ein sehr auffallender erethischer Charakter aufgedrückt wird. Die starke Erregbarkeit macht, dass die centrale Sehschärfe *im Dunklen* und besonders durch Vorsetzung tiefgefärbter Gläser eher *zu-* als abnimmt, dass solche Augen öfters bei Erleuchtungsintensitäten noch ziemlich scharf sehen, welche *normalen* Augen kaum mehr genügen. Weitere Merkmale liegen in der constanten *Beiderseitigkeit*, in dem *plötzlichen* Auftreten oder in der sehr *raschen*, innerhalb weniger Stunden oder Tage vollendeten Höhenentwickelung der Sehstörung; in der durch die Druckphosphene (S. 236) erweisbaren Erhaltung der Leitungsfähigkeit der anaesthetisch gewordenen Netzhautpartien, in der *Integrität des Farbenunterscheidungsvermögens (Leber)* und in dem häufigen Nebenhergehen von *anderweitigen* Nervensymptomen. So stösst man öfters auf *cutane Anodynien* und *Zuckungen* in verschiedenen Muskelgebieten, ja auf förmlichen Veitstanz, hysterische Anfälle, heftige Kopfschmerzen etc. In einzelnen Fällen scheint auch Accommodationskrampf ein Begleiter zu sein *(Mandelstamm)*. Endlich kömmt der Diagnose der Umstand zu Hilfe, dass sich das fragliche Leiden fast durchwegs nur bei *Weibern* und *Kindern*, höchst selten aber bei Männern und zwar nur bei solchen findet, welche durch Temperament und Körperconstitution sich dem weibischen oder kindlichen Typus nähern; weiters, dass die ergriffenen Kinder gewöhnlich sehr reizbare nervöse Individuen, die Frauen häufig entschieden hysterisch sind, und dass die *Gelegenheitsursache* fast immer eine heftige Gemüthsaufregung, ein Schreck u. s. w. ist. Am häufigsten sollen Kinder zwischen 6—14 Jahren leiden und dabei die Netzhauthyperästhesie öfters eine geringe sein, während sie bei hysterischen Weibern meistens ganz eminent hervortritt. Die *Prognose* ist günstig, indem die Anaesthesie fast immer *völlig zurückgeht* und nur selten Einschränkungen der Gesichtsfeldperipherie übrig bleiben, auch wenn die Krankheit sich durch völlige Erblindung geäussert hatte *(Graefe, Haase)*.

Als *therapeutische Behelfe* gelten der mehrtägige Aufenthalt im dunklen Zimmer und weiterhin das Tragen blauer Gläser bei völliger Vermeidung der

Accommodationsthätigkeit. Innerlich soll das milchsaure Zink gute Dienste leisten und bei eingetretener Besserung wird ein stärkendes Verfahren bei reichlichem Genusse frischer Luft empfohlen; dagegen aber vor Blutentleerungen gewarnt *(Graefe)*.

d. Eine besondere Erwähnung verdienen auch die Amblyopien, welche ausnahmsweise mit oder ohne Accommodationsbeschränkung bei *Diphtheritis* (S. 833) vorkommen *(Benedikt)*. Auch möge hier an die nicht ganz seltenen *intermittirenden Amaurosen (Zehender)* erinnert werden, welche gleich der Ophthalmia intermittens (S. 8) mit *Malariainfection* zusammenzuhängen scheinen.

e. Unstreitig am häufigsten werden optische Anaesthesien durch *länger dauernde Ausschliessung eines Auges vom gemeinschaftlichen Sehacte* verursacht. Sie scheinen öfters mit Accommodationsparesen gepaart zu sein, was sich dann durch Mikropsie (S. 779) offenbart. Man pflegt sie unter dem Namen *Amblyopia ex anopsia* zu beschreiben. Sie unterscheiden sich von den anderen pathogenetischen Formen der Anaesthesie wesentlich durch die meistens nachweisbare functionelle Integrität der *peripheren* Netzhautzonen, also durch die Beschränkung des Defectes auf eine mehr weniger ausgedehnte umschriebene Portion des dem *gemeinschaftlichen* Sehfelde zugehörigen Theiles der *retinalen Mitte* (siehe Strabismus convergens). Im Uebrigen äussert sich die Functionsstörung gemeiniglich mehr durch den *Bedarf an grossen Sehwinkeln* zum deutlichen Sehen, weniger durch das Erforderniss *starker Erleuchtungsintensitäten*. Sie trägt daher mehr den Charakter einer einfachen *Stumpfheit*.

Die anoptischen Amblyopien sind selbstverständlich *immer einseitig* und stellen sich besonders gerne dort ein, wo die *undeutlichen* Wahrnehmungen des *einen* Auges die *deutlicheren* des *anderen* in dem gemeinschaftlichen Sehacte *trüben*, so dass eine förmliche *Unterdrückung* der Wahrnehmungen des ersten Auges behufs *deutlichen* Sehens zur *Nothwendigkeit* wird. Sie finden sich darum sehr häufig beim *einseitigen Strabismus*, so wie überhaupt in Augen, welche bei *Normalität* oder doch *beträchtlich grösserer Functionstüchtigkeit des anderen* mit partiellen *Trübungen der Cornea* oder *Linse*, mit *Mydriasis*, mit *Accommodationsfehlern* u. s. w. behaftet sind. Wo *keine* nur *einigermassen* deutlichen Bilder *auf der Netzhaut* mehr zu Stande gebracht werden können, also eine Beirrung der Functionen des anderen Auges wegfällt, bei *ausgebildeten* Staaren, totalem *Verschlusse der Pupille*, *dichten ausgebreiteten* Cornealtrübungen etc. pflegt die Anaesthesia ex anopsia nicht so leicht *höhere* Grade zu erreichen und leichter zu *weichen*. Uebrigens ist das *Kindesalter*, da in diesem es viel leichter und rascher zur förmlichen *Unterdrückung* der Wahrnehmungen kömmt, als im Mannesalter, die *eigentliche Periode* für das Entstehen solcher Anaesthesien. In den *späteren* Lebensjahren führen *dieselben* pathogenetischen Momente weniger leicht zur Functionsschwäche der Netzhaut.

Schliesslich ist der *Verminderung der Sehschärfe im höheren Alter* zu gedenken. Es ist die Sehschärfe schon nach dem 25. Lebensjahre eine merklich geringere, als in der ersten Jugend und geht nach neueren Untersuchungen *(Vroesom de Haan)* bei hochbetagten Greisen auf die Hälfte ihres ursprünglichen Werthes herab. Wie viel hierbei auf eine essentielle Functionsschwäche der Nervenelemente, auf eigentlichen Torpor zu rechnen ist, steht sehr dahin. Jedenfalls spielen die *materiellen Veränderungen*, welche die einzelnen *dioptrischen* Medien sowie die *Netz-*

haut und *Aderhaut* durch die *senile Involution* erleiden, eine wesentliche Rolle, indem sie auf die scheinbare Helligkeit und Schärfe der Bilder einen höchst ungünstigen Einfluss nehmen müssen.

4. *Der schwarze Staar, die Amblyopie und Amaurose*, welche vielfach mit der Anaesthesie zusammengeworfen werden, beruhen nicht sowohl auf einer verminderten *Erregbarkeit* des lichtempfindenden Apparates, denn diese kann sogar *erhöht* sein, als sie vielmehr den *symptomatischen* Ausdruck für eine *Functionsbehinderung materieller Art* abgeben, welche sich entweder gleich von *vorneherein* objectiv nachweisen lässt, oder erst im *weiteren* Verlaufe durch allmäliges Hervortreten der *Sehnervenatrophie* offenbar wird (S. 234).

Die Behandlung der im Vorhergehenden geschilderten Functionsstörungen ist selbstverständlich vor Allem auf das *Grundleiden* zu richten. Ist dieses getilgt oder wenigstens zum dauernden Stillstande gebracht, so hebt sich die etwa zurückgebliebene *Anästhesie*, so weit sie eben von materiellen Veränderungen *unabhängig* ist, oftmals von selbst. Ob hierzu das Tragen *farbiger Diopter (Böhm, H. Gerold)* förderlich beitragen könne, müssen weitere Erfahrungen herausstellen. *Methodische Uebungen*, wie sie neuerlich empfohlen worden sind (*Fronmüller*), haben wohl nur bei den aus *Nichtgebrauch eines Auges* resultirenden Stumpfheiten des lichtempfindenden Apparates einen Zweck.

Als *Gesichtsobjecte* eignen sich bei diesen Exercitien am meisten *Druckschriften*, da hier Buchstabe um Buchstabe wechselt, die Aufmerksamkeit also unausgesetzt auf das Gesehene gerichtet werden muss und Fehler, welche sich in der Beurtheilung des Wahrgenommenen eingeschlichen haben, durch den Context sogleich hervortreten, also zur Correction auffordern. Es müssen diese Druckschriften natürlich *gut erleuchtet* sein und überdies auch sich unter *grossem Sehwinkel* auf der Netzhaut projiciren, widrigenfalls sie bei nur einigem Torpor des lichtempfindenden Apparates in keinen enträthselbaren Bildern zur Wahrnehmung kämen. Sie müssen also *gross* gewählt und dem Auge *nahe* gebracht werden. Um aber in *kurze Distanzen* möglichst *scharf* zu sehen, bedarf es gewöhnlich *convexer Gläser*, da die Amblyopia ex anopsia in der Regel mit *Schwäche des Accommodationsapparates* gepaart ist. Es sind übrigens Convexgläser unter *allen* Umständen sehr *ersprieslich*, da sie durch *scheinbare Vergrösserung* der Objecte und durch Vermehrung der *scheinbaren Helligkeit* der Netzhautbilder die *Deutlichkeit* der Wahrnehmungen erhöhen und die *Auswahl* der Schriftproben erleichtern. Man pflegt sie darum in *allen Fällen*, wenigstens *anfänglich*, zu benützen und jene Uebungen insgemein mit dem Namen der *Convexgläserkur* zu bezeichnen. Es muss hierbei vorerst das *schwächste* Convexglas ermittelt werden, welches das *kranke* Auge bei *Verschluss* des anderen befähigt, grössere Druckschriften *(Jaeger* Nr. 12—20) in Abständen von 8—12 Zoll nothdürftig zu entziffern. Mit diesem Glase hat nun der Kranke täglich 2 bis 3 Mal, anfänglich 5 Minuten, nach und nach aber immer länger, Leseübungen vorzunehmen, dabei aber niemals die Anstrengung so weit zu treiben, dass *auffällige* Symptome der Ermüdung, Schmerz, Congestionen oder gar Entzündungen angeregt werden. Im Ganzen fordert diese Kur, besonders bei *höheren* Graden der Amblyopie, in vielen Fällen sehr viel Geduld und Ausdauer, da sehr auffällige Effecte oft lange auf sich warten lassen. Am Ende jedoch steigert sich das Sehvermögen in günstigen Fällen öfters in ziemlich *rascher* Progression. Es ist dann Zeit zu *schwächeren* Gläsern überzugehen und unter *Verlängerung* der *einzelnen* Uebungen zu kleineren und kleineren *Schriftproben* aufzusteigen. Mitunter wird der Fortschritt auf einmal *gehemmt*, das *Sehvermögen* bessert sich trotz allen Uebungen *nicht* weiter. Man darf dann den Muth nicht verlieren; auf einmal geht es *wieder* vorwärts und man gelangt endlich dahin, dass um viele Nummern schwächere Gläser in Anwendung gezogen werden können, oder wohl gar Brillen sich als *überflüssig* erweisen. Ist das Auge in der Heilung so weit vorgeschritten, dass *ohne* oder *mit schwachen* Convexgläsern *gewöhnliche* Druckschrift *fertig* gelesen werden kann, so müssen die

Uebungen noch eine Zeit *fortgesetzt* werden, um die Heilung zu *befestigen*, *Recidiven* zu verhindern *(Fronmüller)*.

Quellen: *Helmholtz*, Karsten's Encyklopädie. IX. S. 200, 202—208, 272, 282, 283, 291, 294, 297, 309, 317. — *Young*, ibid. S. 291. — *Wilson*, *Tyndal*, ibid. S. 299, 300. — *Seebeck*, ibid. S. 294, 299. — *E. Rose*, Virchow's Archiv. 16. Bd. S. 233; 18. Bd. S. 15, 24, 28; 19. Bd. S. 522, 532, 534; 20. Bd. S. 245—290; 28. Bd. S. 30, 61, 63, 67, 71—82; 30. Bd. S. 442; A. f. O. VII. 2. S. 72, 78, 88, 91, 93, 103, 107; Poggendorf's Annalen. 126. Bd. S. 68—86. — *Aubert*, A. f. O. III. 2. S. 38, 42, 51, 55, 60. — *Schelske*, ibid. IX. 3. S. 39, 49; XI. 1. S. 171; Deutsche Klinik. 1865. S. 115. — *Setschenow*, A. f. O. V. 2. S. 205, 207. — *M. Schultze*, Ueber den gelben Fleck etc. Bonn. 1866. S. 3—16. — *Mackenzie*, Traité d. malad. d. yeux. Traduit p. Warlomont et Testelin. I. Paris. 1856. S. 160—165; II. S. 540, 818, 820, 828, 845—849. — *Ruete*, Lehrb. der Ophth. I. Braunschweig. 1853. S. 156, 158—172, 179—201. — *Wartmann*, ibid. S. 184. — *Stellwag*, Ophth. II. S. 629, 649. — *Benedikt*, A. f. O. X. 2. S. 185; Electrotherapie. Wien. 1868. S. 415, 422, 462. — *H. Gerold*, Zur ther. Würdigung farbiger Diopter. Giessen. 1867. S. 10, 15, 19, 25, 27, 47. — *M. Tetzer*, Wien. med. Jahrb. 1864. 5. S. 177, 180. — *Szokalski*, Ann. d'oc. III. S. 201. — *Guepin*, ibid. VI. S. 12. — *A. Weber*, kl. Monatbl. 1863. S. 377. — *Hasner*, kl. Vorträge. Prag. 1860. S. 305, 306. — *Böhm*, Die Therapie des Auges mittelst farbigen Lichtes. Berlin. 1862; Ueber die Anwendung des blauen Doppellichtes. Berlin. 1858. — *Liersch*, Der Symptomencomplex Photophobie. Leipzig. 1860. S. 87. — *Graefe*, A. f. O. I. 1. S. 329, 440; VIII. 2. S. 366; kl. Monatbl. 1865. S. 261, 365; Congrès ophth. 1868. S. 60. — *Tschudi*, Thierleben in der Alpenwelt. Leipzig. 1854. S. 591. — *Förster*, Ueber Hemeralopie etc. Breslau. 1857. S. 34; kl. Monatbl. 1869. S. 422. — *Boussingault*, Humboldt's kleinere Schriften. Stuttgart. 1853. S. 174. 190, 192. — *Robinson*, Ausland. 1858. S. 1080. — *Ed. Jaeger*, Staar und Staaroperationen. Wien. 1854. S. 73. — *Schirmer*, kl. Monatbl. 1866. S. 261; 1869. S. 427. — *Saemisch*, ibid. 1864. S. 22. — *Testelin*, ibid. 1865. S. 358, 364; 1867. S. 333. — *Beer*, Lehre von den Krankheiten des Auges. I. Wien. S. 176, 183, 185, 190. — *Secondi*, Clinica oc. di Genova, Torino. 1865. S. 138. — *Himly*, Krankheiten u. Missbildungen. I. Berlin. 1843. S. 85. — *Schneller*, A. f. O. VII. 1. S. 72. — *Petrequin*, *Henrotay*, nach Mackenzie, l. c. II. S. 857, 858. — *Lawrence*, nach Himly, l. c. S. 427. — *Hutchinson*, *Wecker*, *Delgado*, kl. Monatbl. 1866. S. 269. — *Hays*, nach Mackenzie, l. c. II. S. 846. — *Haase*, klin. Monatbl. 1866. S. 251, 254. — *Mandelstamm*, Pagenstecher's kl. Beobachtungen. III. Wiesbaden. 1866. S. 84; A. f. O. XIII. 2. S. 399, 406. — *Donders*, Anom. der Refr. u. Acc. Wien. 1866. S. 159, 162. — *Vroesom de Haan*, Derde Jaarl. Verslag. Utrecht. 1862. S. 229, 277; klin. Monatbl. 1863. S. 327, 331. — *Wolfe*, Lancet. 1869. I. Nro. 7. — *Preyer*, Pflüger's Arch. f. Phys. I. S. 229. — *Masoart*, Centralbl. 1869. S. 382. — *Alexander*, kl. Monatbl. 1868. S. 42, 43. — *Wollaston*, *Airy*, *Brewster*, *Listing*, ibid. 1867. S. 331. — *Mannhardt*, *Heinicke*, ibid. 1869. S. 427, 428. — *Talko*, ibid. 1868. S. 79. — *Zehender*, ibid. 1867. S. 233, 331. — *Niemetschek*, Prag. Vierteljahrschft. 1868. IV. S. 224. — *Dor*, Zeitschrift f. rat. Med. 32. Bd. S. 599. — *Henle*, *Hasse*, ibid. 29. Bd. S. 250, 272. — *Nagel*, Sammlung gemeinverständlicher wiss. Vorträge. Berlin. IV. 73. Heft. — *Remak*, Deutsche Klinik. 1865. S. 116. — *Hüfner*, A. f. O. XIII. 2. S. 309. — *J. J. Müller*, ibid. XV. 2. S. 208. — *H. Schmidt*, ibid. XIV. 1. S. 107. — *Hippel*, ibid. XIII. 1. S. 49, 55 u. f. — *Leber*, ibid. XV. 3. S. 57. — *Mooren*, Ophth. Beob. S. 270, 272, 291; Ueber symp. Ophth. S. 119. — *Geissler*, Schmidt's Jahrbücher. 138. Bd. S. 354. — *Delestre*, Gaz. med. de Paris. 1869. S. 105. — *Witt*, Centralbl. 1868. S. 447. — *Fronmüller*, Die Convexgläsercur. Nürnberg. 1857. — *Berlin*, A. f. O. XIII. 2. S. 305, 306. — *Knapp*, Arch. f. Augen- u. Ohrenheilkd. I. S. 7.

1. Der Nachtnebel, Hemeralopie.

Krankheitsbild. *Charakteristisch ist der Bedarf normwidrig hoher Lichtgrade zum deutlichen Sehen und eine unverhältnissmässige Abnahme des*

Sehvermögens, wenn die Erleuchtungsintensität des Gesichtsfeldes unter ein gewisses Mass herabsinkt (Förster).

In der That zeigt sich bei *minder hochgradig* entwickelter Hemeralopie das *volle* Licht eines *hellen* und selbst eines *trüben* Tages vollkommen ausreichend, um bei entsprechender Einstellung des dioptrischen Apparates Objecte unter *kleinen* Sehwinkeln *deutlich* zu erkennen, z. B. feinere Druckschrift anstandslos und selbst anhaltend zu lesen u. s. w. Bei *höhergradigem* Nachtnebel bedarf es schon des *vollen* Lichtes eines *sehr hellen* Tages, auf dass das Auge mit einem *normalen* in der Deutlichkeit seiner Wahrnehmungen concurriren könne. Das Licht eines *trüben* Tages, ungünstige Stellung des Objectes zur Lichtquelle, leichte Beschattung desselben u. s. w. steigern dann beträchtlich die Grösse des erforderlichen *Gesichtswinkels*, schwächen in sehr fühlbarer Weise die Feinheit des *Farbenunterscheidungsvermögens* und vermindern die *Functionsdauer*. Oefters machen sich unter solchen Verhältnissen wohl auch schon *seitliche Beschränkungen* oder *Unterbrechungen* des Gesichtsfeldes bemerklich. Bei den *höchsten* Entwickelungsgraden der Hemeralopie endlich genügen auch die *günstigsten* Beleuchtungsverhältnisse nicht mehr, um Objecte unter kleinen Gesichtswinkeln deutlich zu erkennen, es werden behufs deutlicherer Wahrnehmungen *grosse* Beleuchtungsintensitäten und *grosse* Sehwinkel erfordert, das *Farbenunterscheidungsvermögen* ist meistens auffällig vermindert und ausserdem lassen sich *sehr häufig* auch *Unterbrechungen* oder seitliche *Einschränkungen* des Gesichtsfeldes nachweisen (*Förster*).

Wird der *zum Deutlichsehen nothwendige* Erleuchtungsgrad *plötzlich* um ein Gewisses herabgesetzt, so ist die *Abnahme* des Sehvermögens eine *viel beträchtlichere*, als bei *gesunden* Augen, auch bedarf der Hemeralops *längere Zeit*, um sich einigermassen an die geringere Helligkeit zu *gewöhnen* und *stets* bleibt die Deutlichkeit der Wahrnehmungen *hinter* jener *normaler* Augen zurück. Sinkt die Erleuchtungsintensität von jenem Grade *ganz allmälig* herab, so vermindert sich anfänglich auch die Deutlichkeit der Wahrnehmungen *successive*, aber in einer um so *rascheren Progression*, je höher der Entwickelungsgrad der Hemeralopie ist. Ist die Helligkeit *bis zu einem gewissen Grade* abgeschwächt, so erfolgt die *weitere* Abnahme des Sehvermögens *nicht mehr proportional*, das Missverhältniss wächst vielmehr *sprungweise*, so zwar, dass oftmals schon eine *kaum merkliche fernere* Verminderung der Erleuchtungsintensität genügt, um auf einmal das *Erkennen von Objecten* unmöglich zu machen, oder wohl gar die *Lichtempfindung* aufzuheben (*Förster*).

Das *Mass der Helligkeit*, bei welchem das Erkennen von Objecten *aufhört*, wechselt bei verschiedenen Individuen ausserordentlich, ist im Allgemeinen aber um so *grösser*, je *höher der Grad* der Hemeralopie und *je länger ihre Dauer* ist. Bei *frischen* und *minder entwickelten* Fällen bedarf es oft schon ziemlich *dunkler* Räume oder weit *vorgeschrittener* Abenddämmerung, auf dass das Auge gleichsam erlösche. Bei *veralteten* und überhaupt *höhergradigen* Fällen verfinstert sich im Gegentheile das Gesichtsfeld oft schon bei Erleuchtungsintensitäten, welche *gesunden* Augen noch erlauben, feine Druckschrift zu lesen, ja es kömmt vor, dass derlei Nachtblinde schon während der späten *Nachmittagsstunden*, wenn die Sonne dem Horizonte sich zu nähern beginnt, die Fähigkeit der *Selbstführung* verlieren.

Dieser letztere Umstand war Veranlassung, dass man die Hemeralopie lange Zeit für ein *an gewisse Tagesstunden gebundenes intermittirendes* Leiden, für eine Art *larvirten Wechselfiebers* gehalten hat. Es ist dieses sicherlich eine *unrichtige* Ansicht, denn directe Beobachtungen ergeben mit voller Bestimmtheit, dass bei Nachtblinden *gleich geringe* Erleuchtungsintensitäten zu *jeder* Tageszeit einen ziemlich *gleichen* Grad von Sehstörung mit sich bringen. Nur während der *Morgenstunden*, nach einem mehrstündigen *tiefen Schlafe*, ist das zum Deutlichsehen erforderliche Lichtquantum in der Regel *geringer;* die Empfindlichkeit der Netzhaut wird durch die nächtliche Ruhe etwas *gehoben* und sinkt im Laufe des Tages um ein Gewisses *herab*.

Die charakteristische *Sehstöruug äussert sich* dem Kranken unter der Form eines *gleichmässigen*, selten *fleckigen*, dunkelgrauen bis schwarzen, ausnahmsweise *farbigen*, purpurnen, rothen, grünlichen u. s. w. *Nebels* oder *Rauches*, welcher das *ganze* Gesichtsfeld überdeckt und die Objecte verhüllt. *Sehr hellfärbige*, glänzende und von der Umgebung stark *contrastirende* Gegenstände und Objecttheile, der Mond, eine Kerzenflamme, eine weisse Wand u. s. w., schimmern nur *undeutlich* durch diesen Nebel durch und erscheinen oft in einer *abnormen Farbe*, der Mond z. B. purpurroth.

Merkwürdig ist dabei, dass wie bei der wahren Amblyopie *unzersetztes* weisses, so wie *gelbes* und *grünes* Licht bei derselben Intensität viel leichter die Netzhaut anregt, als blaues, violettes und rothes *(Förster)*. Bei *hohen* Graden der Hemeralopie kann die Stumpfheit des lichtempfindenden Apparates so bedeutend werden, dass selbst der Mond und noch mehr das Licht einer Flamme der Wahrnehmung *entgeht*.

Die *Pupille* zeigt sich unter dem Einflusse einer zum *deutlichen* Sehen *genügenden* Erleuchtungsintensität in der Regel völlig *normal*, sowohl in Bezug auf *Durchmesser* als *Beweglichkeit*. Sinkt die Helligkeit aber *unter* jenes Mass, so *erweitert* sich das Sehloch sehr *beträchtlich* und reagirt nur *wenig* oder *gar nicht* auf Beleuchtungsdifferenzen. Bei *sehr hohen* und *veralteten* Fällen von Nachtnebel findet man indessen die Pupille wohl auch *stetig erweitert* und *träge*, es bedarf *sehr starker* Lichtreize, des Einfalles *directen* Sonnen- oder concentrirten Lampenlichtes, um die Pupille zu sehr *ausgiebigen* Contractionen anzuregen *(Förster, Alf. Graefe)*.

Meistens erweiset sich dann auch das *Accommodationsvermögen* wesentlich *beschränkt* und nach neueren Untersuchungen soll sogar eine leichte Insufficienz der inneren *geraden Augenmuskeln*, also eine Unfähigkeit, starke *Axenconvergenzen* aufzubringen und zu erhalten, sich geltend machen *(Alf. Graefe)*. In welchem *Grade* dieses auf den Bedarf grösserer *Sehwinkel* zum *Deutlichsehen* bei *heller* Erleuchtung Einfluss nehme, ist bisher nicht genugsam dargethan worden.

Die *Augenspiegeluntersuchung* ergibt in der Regel nur *negative* Resultate. Oefters findet man allerdings eine stärkere *Injection* der *Netzhautvenen* bei normalem oder *vermindertem (Poncet, Coindet)* Kaliber der *arteriellen* Stämme. Allein diese dürfte wohl, ebenso wie die in *einem* Falle nachgewiesene *Hyperämie des Ganglion ophthalmicum (Guemar)* und die ziemlich häufig neben Hemeralopie einhergehende *Bindehautcongestion*, mit Recht als eine *Nebenwirkung* der den Nachtnebel *begründenden Lichtreize* angesehen werden dürfen. Einzelne wollen dabei eine auffallende Trockenheit der Conjunctiva mit Verfettigung der Epithelialzellen beobachtet haben *(Huebbenet)*. Ist dies für einzelne Fälle oder Epidemien richtig, so liesse sich auch das Erscheinen silberglänzender Flecken an der Scleralbindehaut, welchen man eine besondere diagnostische Wichtigkeit beimessen wollte, *(Bitot)*, erklären. Doch sind dieselben (S. 480) gewiss nur ein höchst seltener Befund *(Netter)*.

Zu erwähnen ist noch, dass der Nachtnebel wohl häufig, durchaus aber nicht immer in *beiden Augen gleich hohe* Grade erreicht, dass bei gewissen Erleuchtungsintensitäten das eine Auge öfters noch *halbwegs deut-*

liche Wahrnehmungen vermittelt, während das andere schon *ganz verfinstert* erscheint; oder dass an einem Auge noch *einzelne Partien* des Sehfeldes sich *erhellt* zeigen und ein *indirectes* Sehen erlauben, während am anderen Auge schon das *ganze* Gesichtsfeld von einem undurchdringlichen *dunklen* Nebel verhüllt wird (*Förster*).

Ursachen. Die *nächste Veranlassung* der Hemeralopie ist stets *Ueberblendung*, in der Regel also Einwirkung intensiven *directen oder reflectirten Sonnenlichtes*. Besonders wenn diese Einwirkung eine *ungewohnte* ist, sich *oft wiederholt* und jedes Mal *längere Zeit* anhält, ist die Hemeralopie eine häufige Folge. Wird eine sehr grosse Anzahl von Individuen *gleichzeitig denselben* Schädlichkeiten ausgesetzt, so gewinnt der Nachtnebel bisweilen auch vermöge seiner Ausbreitung einen *epidemischen* oder *endemischen* Anstrich.

So werden in *manchen* Gegenden *alljährlich viele Landleute* nachtblind, wenn sie der *Frühling* aus ihren düsteren Stuben auf das Feld ruft und sie dort den ganzen Tag hindurch dem ungewohnten Sonnenlichte ausgesetzt bleiben. Ebenso erkranken auch gerne *Soldaten*, wenn sie zur Frühjahrs- oder Sommerszeit viel im Sonnenlichte exerciren, oder Tage lang bei hellem Wetter im Freien bivouakiren; weiters *Matrosen*, welche innerhalb der Wendekreise schiffen und auf dem Verdecke viele Stunden des Tages den directen oder vom Schiffe und Meere zurückgeworfenen Sonnenstrahlen exponirt sind (*Eitner*, *Lacerda*). Ausserdem zeigt sich die Hemeralopie sehr häufig in *Strafanstalten*, *Versorgungshäusern* u. s. w., wenn die Inwohner ungeschützt vor directem Sonnenscheine im Freien arbeiten, oder auch nur in sehr hellen sonnigen Gelassen untergebracht sind.

An und für sich genügt indessen der Einfluss sehr hellen Lichtes kaum, um die Entwickelung der Nachtblindheit zu erklären. In der Regel wird nämlich *nur* ein *gewisser Theil* der denselben Schädlichkeiten ausgesetzten Individuen befallen; andererseits sind die *Erleuchtungsintensitäten*, welche als ätiologische Momente des Nachtnebels wirken, *keineswegs* nothwendig *übermässige*, sondern oftmals *viel* geringere, als dass sie ein *normales* Auge auch nur im mindesten zu belästigen vermöchten. Auf dass es zur Ueberblendung, zum Nachtnebel komme, *bedarf es noch einer Art Disposition* und diese dürfte in einer gewissen *Herabstimmung des Nervensystemes*, in weiterer Instanz aber in *mangelhaften Ernährungszuständen des ganzen Körpers* zu suchen sein.

In der That *begünstigen Krankheiten*, welche mit auffälliger Depression des Nervensystemes einhergehen, besonders aber der *Scorbut* (*Guemar*), *Wechselfiebercachexie* und *Leberleiden*, in einem ganz auffälligen Grade das Auftreten der Hemeralopie. Abgesehen hiervon sind es vornehmlich sehr arme, *schlecht genährte*, *schwächliche*, leiblich sehr herabgekommene *Individuen*, welche unter dem Einflusse der oben erwähnten Schädlichkeiten nachtblind werden. Officiere, Beamte, Geistliche etc., *wohlhabende* Landleute, welche unter *denselben äusseren* Verhältnissen leben, werden *selten* oder *nie* ergriffen. In *wohlhabenden Gegenden*, wo sich die Leute *gut* nähren, ist der Nachtnebel auch unter dem Landvolke eine sehr *seltene* Erscheinung; umgekehrt aber in sehr armen ungesunden fieberschwangeren Landstrichen, besonders unter den Anhängern der *orthodoxen* griechischen Kirche nach Ablauf der strengen 40tägigen Fasten, ein sehr *häufiges* Vorkommniss;

ja hier zeigt es sich sogar *oft* als eine *alljährlich* unter *epidemischer* Form auftretende *Frühlingsplage (Huebbenet, Mackenzie)*.

Verlauf. Die Hemeralopie entsteht meistens *plötzlich* im *Frühjahre* oder *Sommer* nach einem oder mehreren, im hellen Sonnenlichte zugebrachten Tagen. Anfangs ist nicht selten blos das *Centrum* der Netzhaut, welches den *stärksten* Lichteindrücken ausgesetzt ist, überblendet; es erscheint dem Kranken bei Eintritt der Abenddämmerung eine mehr weniger scharf umgrenzte dunkle oder gefärbte Wolke in der *Mitte* des Gesichtsfeldes, welche ihn zwingt, an den Objecten *vorbei* zu sehen, um sie einigermassen deutlich zu erkennen. Häufiger indessen verfinstert sich das Sehfeld gleich von vorneherein seiner *ganzen* Ausdehnung nach, oder bis auf einen umschriebenen *peripheren* Theil, welcher ein *indirectes* Sehen gestattet.

Bleibt das Auge den betreffenden Schädlichkeiten ausgesetzt, so stellt sich fortan die charakteristische Verfinsterung des Sehfeldes *allabendlich* ein, ja der Zustand *steigert* sich, insoferne nämlich bisher *frei* gebliebene Theile des Gesichtsfeldes sich *überziehen*, die Dichtigkeit und Dunkelheit des Nebels *zunehmen*, ausserdem aber auch die zum *Deutlichsehen* erforderlichen *Erleuchtungsintensitäten wachsen*, so zwar, dass sich die Erblindung *früher am Tage* geltend macht. Besonders auffallend pflegen solche Verschlimmerungen zu werden, wenn *längere Zeit* hindurch das Wetter *sehr hell* und der Kranke anhaltend dem *Uebermasse* von Licht ausgesetzt war; während unter den *entgegengesetzten* Verhältnissen eine merkliche *Besserung* des Zustandes die Regel bildet. *Anhaltend trübes* Wetter macht wohl auch die Krankheit *gänzlich erlöschen* und tilgt weit verbreitete *Epidemien*. *Immer* bleibt jedoch eine sehr starke Neigung zu *Recidiven* zurück. Sind die Verhältnisse *dauernd ungünstig*, so zieht sich die Krankheit Wochen und Monate lang hin und kömmt gemeiniglich erst im *Spätherbste oder Winter* zur Heilung, oder gar nur zu einiger *Besserung*. Sie pflegt dann mit wiederkehrendem Frühlinge in *verstärkter* Intensität und Hartnäckigkeit hervorzutreten.

Die Behandlung ist vorwaltend eine *causale*. *Schutz der Augen* vor der Einwirkung grellen Lichtes durch Schirme und dunkle Gläser, noch mehr aber gänzliche *Vermeidung hell erleuchteter Orte*, also Aufenthalt des Kranken in düsteren Zimmern und schattigen Höfen, Gärten, Wäldern u. s. w., ausserdem entsprechende Behandlung gegebener *Allgemeinleiden* und kräftige *Nahrung reichen vollkommen aus*, um die Krankheit in verhältnissmässig kurzer Zeit der Heilung zuzuführen, besonders wenn der Zustand nicht sehr veraltet und weniger hochgradig ist.

Ungleich rascher und *sicherer* gelangt man jedoch zum Ziele, wenn man die Augen eine Zeit lang *völlig im Finsteren hält*, also einen *Schutzverband* anlegt und dafür Sorge trägt, dass derselbe nicht am *Tage* gelüftet werde; oder wenn man, falls keine Garantien für ein entsprechendes Verhalten des Kranken vorliegen, diesen lieber gleich in ein *ganz dunkles Zimmer sperrt* und dabei mit kräftigen und leicht verdaulichen Speisen, Wein u. s. w. bestens nährt. Bei *consequenter* Durchführung des Verfahrens genügen oft 24—48 Stunden, höchstens 5 oder 6 Tage, um den Nachtnebel schwinden zu machen (*Förster, Eitner*).

Es versteht sich von selbst, dass durch das erwähnte Verfahren wohl der Nachtnebel, nicht aber die *Neigung* zu *Recidiven* behoben werde. Um

eine *dauernde* Heilung zu erzielen, ist es unbedingt nothwendig, den Kranken nach Vollendung der erwähnten Kur noch eine *längere Zeit* vor dem Einflusse *grellen* Lichtes zu bewahren, ihm also die *Meidung* hellerleuchteter, besonders sonniger Orte strenge aufzutragen und durch Schirme und dunkle Gläser etwa *unausweichliche* Schädlichkeiten in ihrer Wirkung abzuschwächen. Zudem müssen durch *kräftige Nahrung* und entsprechendes *Regimen* die Nutritionsverhältnisse des Kranken überhaupt gehoben werden. *Innerliche* Mittel finden eine gerechtfertigte Anwendung nur in dem Falle, als *wirkliche Krankheiten* bestehen, welche solche fordern, z. B. Wechselfieber, Scorbut u. s. w.

Schon seit langer Zeit wird als *Specificum* gegen Hemeralopie *der Dunst gekochter Leber* gerühmt *(D'Entrecolle)*. Es soll dieser Dunst mittelst einer über die Schüssel gehaltenen Papierdüte täglich 1—2 Mal durch $^1/_4$—$^1/_2$ Stunde an die Augen geleitet und die Leber dann von dem Kranken *verspeist* werden. Neuerer Zeit wird auch der *Leberthran (Desponts, Spengler, Lacerda)*, die *Electricität (Poncet)*, so wie die *Cauterisation* des Limbus conjunctivalis mit dem spitzen Ende eines Höllensteinstiftes *(Coindet)* empfohlen.

Quellen: *Mackenzie*, Traité d. mal yeux. Trad. p. Warlomont et Testelin. II. Paris 1857. S. 733. — *Stellwag*, Ophth. II. S. 644. — *Förster*, Ueber Hemeralopie. Breslau 1857. S. 16, 20, 23, 26, 30, 34—42. — *Alf. Graefe*, A. f. O. V. 1. S. 112—127. — *Guemar*, Canstatt's Jahresbericht. 1857. III. S. 101. — *Huebbenet*, Prag. Vierteljahrsschrift. 76. Bd. Misc. S. 20. — *Bitot, Netter*, Gaz. méd. de Paris. 1863. Nr. 31. — *Eitner*, Deutsche Klinik. 1863. Nr. 25. — *D'Entrecolle*, nach Wecker's Etudes ophth. II. Paris 1867. S. 429. — *Desmorets*, Schmidt's Jahrbücher. 121. Bd. S. 218. — *Desponts, Spengler*, kl. Monatbl. 1863. S. 136. — *Lacerda*, ibid. 1867. S. 232, 238. — *Poncet, Coindet*, Schmidt's Jahrbücher. 145. Bd. S. 190.

VIERTER ABSCHNITT.

Functionsstörungen der Augenmuskeln.

Anatomie und Vorbegriffe. Der Augapfel wird von *sechs* Muskeln bewegt, den *vier geraden* und den *beiden schiefen*. Der *siebente*, in der Tiefe der Orbita streichende Muskel hat auf die Locomotionen des Bulbus *keinen* Einfluss, sondern wirkt als *Aufheber des oberen Lides* dem Musculus *orbicularis* palpebrarum (S. 482) entgegen. Die *vier geraden Augenmuskeln entspringen* mit dem *Levator palpebrae superioris* flechsig im Umfange des *Sehloches*. Ihre gestreckten und platten *Bäuche* treten in ihrem Zuge nach vorne aus einander, so dass vier durch ihre Breite gelegenen Ebenen, indem sie sich schneiden, eine etwas schiefe und nicht ganz gleichseitige *Pyramide* darstellen würden. Während nämlich der *innere* gerade Augenmuskel nahezu *parallel* mit der Halbirungsebene des Schädels nach vorne läuft, weicht der *äussere* Gerade in einem starken, der *obere* und *untere* Gerade in einem *kleinen* Winkel nach *aussen* ab. Es treffen diese Muskeln auf ihrem Wege nach vorne den Bulbus, *tangiren* denselben bei gerade nach vorne gerichteter Gesichtslinie nahe *hinter dem Gleicher*, umgreifen

hierauf den Aequator und setzen sich, in Sehnen auslaufend, an der vorderen Hälfte der Sclerotica fest. Die *Sehnen* sind flach, bandartig, 3‴—4‴ breit und *inseriren* sich in einer, gegen die Cornea hin gewölbten flachbogigen Linie. Der *Mittelpunkt* dieser convexen *Anheftungslinien* steht beim *oberen* und *unteren* Geraden 3‴, beim *inneren* Geraden höchstens $2^1/_2$‴, beim *äusseren* Geraden aber gewöhnlich mehr als 3‴ von der Hornhautgrenze ab.

Die geraden Augenmuskeln werden ihrem *ganzen* Verlaufe nach von einer *sehnigen Scheide* eingehüllt, welche eigentlich nur eine Verdichtung des fettreichen *Orbitalbindegewebes* ist und durch mehrere dichtere Balken mit der *Periorbita* in Verbindung steht. An der Stelle, wo die Muskeln an den Bulbus herantreten, verschmilzt das *Perimysium* mit der *Scheidenhaut des Augapfels*, die Bäuche laufen dann gleichsam *in der Scheidenhaut* nach vorne und *durchbohren* diese *kurz hinter* der Insertionsstelle in *schiefer* Richtung, um sich endlich mit der Sclera zu vereinigen.

Die *Ränder* der breiten Sehnen hängen *nicht* mit einander zusammen; wohl aber besteht eine *mittelbare* Verbindung durch die *Tenon'sche Kapsel*, mit welcher die *Scheiden* der Muskeln und ihrer Sehnen ein einheitliches Ganzes bilden. Dieser Zusammenhang der Muskeln und ihrer Sehnen mit dem vorderen Theile der Scheidenhaut ist es, welcher nach *Durchschneidung* einer Sehne den betreffenden Muskel noch an den Bulbus kettet und seine *völlige* Zurückziehung hindert, ihm sohin noch einen gewissen *Einfluss auf die Bewegungen des Augapfels* gestattet.

Ueberdies geht ein derber massiger Strang von der Durchbohrungsstelle der Sehne des Rectus internus zu dem die *Carunkel* umgebenden Bindegewebe und verbindet das letztere solchermassen mit der Tenon'schen Kapsel so wie mit der genannten Muskelsehne, aus welcher zudem einige Sehnenfasern in jenen Strang ausstrahlen. Es erklärt dieses anatomische Verhältniss das starke *Einsinken der Carunkel* bei excursiven Rücklagerungen der inneren Geraden *(Luschka, Liebreich)*.

Der *obere schiefe Augenmuskel* entspringt gleichfalls flechsig am Umfange des *Sehloches;* sein dünner Bauch zieht zwischen dem Rectus superior und internus am *oberen* Theile der *inneren* Augenwand hin, um zur *Trochlea* zu gelangen. Schon *bevor* er diese trifft, geht er in eine lange und dünne *Sehne* über, welche *über die Rolle* hinüber läuft, sich sogleich nach *hinten und aussen* wendet, allmälig breiter wird, unter dem oberen Geraden hinwegläuft und, fächerartig ausstrahlend, sich zwischen dem oberen und äusseren Rectus in einer bei 3‴ langen, nach hinten und aussen convexen Bogenlinie, deren inneres Ende 3‴—4‴ vom Sehnerven absteht, *an die Sclera heftet*, nachdem sie die *Scheidenhaut* durchbohrt hat.

Die *Rolle* ist ein sehnigknorpeliger Ring, welcher durch zwei kurze Bändchen an die *Spina* oder *Fovea trochlearis* des Stirnbeines geheftet ist und knapp hinter dem oberen inneren Winkel des *Orbitalrandes* liegt.

Der *Bauch* des Muskels ist von einer zarten *Scheide* umgeben. An der Stelle, wo der Muskel sehnig wird, verdichtet sich das Perimysium, hüllt röhrenartig die Sehne ein, hängt einerseits mit der Trochlea, andererseits mit der Tunica vaginalis bulbi und der Muskelscheide des *oberen* Geraden zusammen und stellt so eine Art *Aufhängeband* für den Bulbus dar.

Der *untere schiefe Augenmuskel* entspringt vom *inneren unteren Theile des knöchernen Orbitalrandes*. Er läuft erstlich nach *aus- und rückwärts* und gelangt zwischen den Bulbus und Rectus inferior, wo seine Scheide mit der des unteren Geraden durch zellig fibröses Gefüge zusammenhängt. Gleich *hinter* dieser Stelle *ändert* er seine *Richtung*, indem er sich stark nach *auf- und rückwärts* krümmt, um dann an der *Schläfenseite* des Bulbus, unmittelbar an dessen Scheidenhaut anhängend, zwischen diesem und dem *äusseren* Geraden zum *hinteren* und *oberen* Umfange des Bulbus zu gelangen. Hier *setzt* er sich, nachdem er merklich breiter geworden ist und die Scheidenhaut durchbrochen hat, in einer nach oben und vorne convexen, wenigstens 5‴ langen Linie an, deren vorderes Ende etwa 7‴, das hintere 2‴—3‴ vom *Opticus* absteht.

Die *Arterien* dieser Muskeln sind sämmtlich feine Zweigchen der *Arteria ophthalmica*. Die *Venen* vereinigen sich theils mit Aesten der *beiden Venae ophthalmicae*, theils mit Aesten der *Vena facialis*.

Die *Nerven*, welche die sechs Augenmuskeln mit den Centralorganen in Verbindung setzen, sind das 3., 4. und 6. *Gehirnnervenpaar* nebst Zweigchen des *Nerv. trigeminus* und des *Sympathicus*. Der *Nervus oculomotorius* ist bekanntlich für den *oberen*, *inneren* und *unteren Geraden*, den *Aufhebemuskel* des oberen Lides und den *Musc. obliquus inferior* bestimmt; während das *vierte Paar* den *oberen Schiefen* und das *sechste Paar* den *äusseren Geraden* beherrscht. Das *Centrum* der motorischen Kraft des Auges ist in der *Brücke* und dem *verlängerten Marke* zu suchen.

Der *Nervus oculomotorius* entspringt aus auffallend grossen Nervenzellen *(Oculomotoriuskern)* an dem Boden des *Aquaeductus Sylvii* und zwar liegen die beiderseitigen Kerne in der Mittellinie sehr nahe aneinander. Die 9 bis 12 aus jedem Kerne hervorgehenden Faserbündel ziehen nach abwärts und kreuzen sich mit den Längsfasern der Grosshirnschenkel, nachdem sie sich mit den motorischen Nerven des Accommodationsmuskels und des Sphincter pupillae, welche *je einen anderen*, wenn auch vielleicht sehr nahe gelegenen Ursprungskern besitzen müssen, vereinigt haben (S. 767). Der *Nervus trochlearis* entspringt hinter den Vierhügeln aus der *Valvula cerebelli*, der *Nervus abducens* am Boden der *Rautengrube (Stilling, Rüdinger)*. Der *Nervus facialis*, welcher den Orbicularmuskel der Lider beherrscht, entspringt an der äusseren Peripherie der Medulla oblongata aus den Ganglien der *Formatio reticularis*. Von hier ziehen die Ursprungsfasern im Inneren des verlängerten Markes gegen die Mitte des Bodens der Rautengrube, wo sie eine Erhöhung bilden, welche man früher als Ursprungskern betrachtete *(Deuters, Rüdinger)*.

Sämmtliche im *Normalzustande* durch die Muskeln ausgeführte *Bewegungen* des Augapfels sind *Drehungen um einen Punkt*, welcher auf der *Augenaxe*, d. i. auf der den Scheitel des Hornhautellipsoides mit dem hinteren Scleralpole verbindenden Geraden liegt, dieselbe jedoch nicht, wie man früher annahm, *halbirt*, sondern durchwegs ein Beträchtliches nach *hinten* abweicht *(Doyer, Donders, Volkmann)*.

Die *relative Stellung* des Drehpunktes ist von der Länge der Bulbusaxe abhängig. Bei *emmetropisch* gebauten Augen wurde das Bewegungscentrum im Mittel 1·77 Millim. hinter der Mitte der Augenaxe gefunden. In den *verlängerten* Bulbis der *Myopen* liegt es etwas tiefer hinter dem Scheitel des Hornhautellipsoides, zugleich aber auch weiter von dem Lederhautpole, so dass das Verhältniss des vorderen und hinteren Stückes der Augenaxe annähernd das gleiche bleibt. Bei den kürzeren *hypermetropischen* Bulbis liegt der Drehpunkt absolut weniger tief, aber trotzdem der hinteren Wand des Bulbus bedeutend näher *(Doyer, Donders)*.

Der Drehpunkt scheint übrigens je nach Umständen seine Lage innerhalb gewisser Grenzen zu *wechseln*. Die Fixation des Bulbus wird nämlich einerseits

durch das Fettpolster der Orbita, andererseits aber theilweise auch durch die Spannung der zwei schiefen Muskeln vermittelt, welche letztere dem Zuge der vier Geraden in gewisser Beziehung entgegengesetzt wirken, diesen aber das Gleichgewicht zu halten *nicht* vermögen, insoferne abgesehen von ihrer geringeren Masse die *Zugrichtung* beider Gruppen einen Winkel einschliesst; daher denn auch die *Resultirende sämmtlicher sechs Augenmuskeln* nach innen und hinten geht. In Uebereinstimmung damit sieht man während Operationen bei unruhigen Kranken nicht selten, dass der Bulbus in Folge krampfhafter Muskelcontractionen etwas nach hinten weicht und die Bindehaut von Seite des ausweichenden Fettpolsters wulstförmig nach vorne getrieben wird, vornehmlich in der Gegend des inneren Winkels. Auch sollen neuere Untersuchungen mittelst zweckdienlicher Instrumente herausgestellt haben, dass die Augäpfel bei *forcirter Innervation des Lidhebemuskels* bis zu einem Millm. aus der Orbita *hervortreten*, am meisten, wenn die Gesichtslinien horizontal und parallel zu einander stehen; dass diese Lageveränderung des Auges jedoch *ausbleibt*, wenn die Lidhebung durch eine *äussere* Gewalt bewerkstelligt wird. Ferner glaubt man, dass der Drehpunkt nur bei *horizontalen* Bewegungen der Gesichtslinien ein ziemlich fixer bleibt, dass derselbe bei *Hebungen* der Visirebene aber etwas *zurücktrete* und bei *Senkungen* des Blickes sich dem Scheitel der Hornhaut *nähere (J. J. Müller)*. Manche wollen Verrückungen des Drehpunktes sogar beim *Nahe- und Fernsehen*, sowie bei Erregungs- und Lähmungszuständen des dritten Nerven gefunden haben *(Coccius)*.

Es ist klar, dass Veränderungen der Drehpunktslage im Vereine mit dem Wechsel des Winkels, welchen die Augenaxe mit der Gesichtslinie bei verschiedenen Accommodationszuständen einschliesst (S. 756), die jeweilige Stellung der einzelnen Netzhauttheile zu den beschauten Objecten beeinflussen müssen. Doch ist dieser Einfluss auf die Orientirung der Netzhaut unter gewönlichen Umständen ein so geringer und so leicht zu corrigirender, dass er nur unter gewissen Verhältnissen ins Gewicht fällt und berücksichtigt werden muss.

Der Augapfel kann vermittelst seiner sechs Muskeln um *jede beliebige, das Bewegungscentrum schneidende Axe* gedreht werden. Das *Mass der Drehungsfähigkeit* ist nicht nach allen *Richtungen* ein gleiches. Es beträgt in *wagrechter* Richtung im Mittel ungefähr 87^0, schwankt in *lothrechter* zwischen 86^0 und 100^0; ist grösser nach innen, als nach aussen, und grösser nach unten als nach oben. Es wechselt übrigens der den Bewegungen der Gesichtslinien gegebene Spielraum je nach der Gestalt des Bulbus und der damit zusammenhängenden Lage des Drehpunktes, ist am grössten bei emmetropischen Augen, wenig kleiner bei hypermetropischen und am kleinsten bei hochgradig kurzsichtigen (S. 790, *Schuerman)*. Auch ist das *Alter* des Individuums und besonders die *Uebung* von wesentlichem Einflusse.

Bei einem Kinde, dessen Pupille durch dichte ausgebreitete Hornhautflecke vollständig gedeckt war, wurden die Augen behufs der Fixation von äusseren Objecten immer so weit gesenkt, dass kaum ein 1‴ breites Segment der oberen, durchsichtig gebliebenen Hornhautperipherie über den *unteren* Lidrand hervorragte. Auch bei *convergirendem Strabismus* kommen Einwärtsdrehungen der Augen vor, bei welchen die Cornea grossentheils oder ganz hinter der Carunkel verschwindet.

Im Ganzen wird die Excursionsfähigkeit des Augapfels nur *zum kleinen Theile ausgenützt*, indem grössere Augendrehungen zumeist durch entsprechende *Kopfbewegungen* bis auf ein Geringes umgangen werden.

Jede Augenbewegung erfolgt auf ganz gesetzmässige Weise durch Zusammenwirkung bestimmter Muskeln und im Einzelnfalle auch vermittelst ganz bestimmter *relativer Kraftaufwände*, welche theilweise von der Lage des Drehpunktes, von den jeweiligen Widerständen u. s. w. abhängen, innerhalb gewisser Grenzen also auch wechseln können. Doch ist eine und dieselbe *Drehung der Gesichtslinie* durchaus nicht immer als eine *gleiche Augenbewegung* aufzufassen, sondern wird durch das Zusammenwirken *ver-*

schiedener Muskeln in's Werk gesetzt und bedingt eine ganz differente *Orientirung* der Netzhaut, je nachdem sie eine Veränderung der *Blickrichtung* bei *parallelen* Gesichtslinien oder eine *Convergenzstellung* der letzteren zum Zwecke hat. In Anbetracht dessen sind bei der Analyse der einzelnen Augenbewegungen die *Blickrichtung bei parallelen Gesichtslinien* und die *Convergenzbewegungen* strenge auseinander zu halten.

Es muss weiters wohl im Auge behalten werden, dass gar *niemals* ein oder der andere der sechs Muskeln *völlig wirkungslos* ist, sondern durch seine lebendige und elastische Spannung *steuern* hilft, wenn er sich nicht direct an einer bestimmten Bewegung betheiligt. Wirklich macht die Lähmung eines einzelnen Muskels alle Excursionen des Bulbus minder sicher und lässt gar viele derselben nur unter unregelmässigen Schwankungen, also nicht geraden Weges, durchführen. Auch ist bei den Bewegungen der Augen nicht blos die *Kraft*, mit welcher ein Muskel zieht, sondern auch der *Winkel*, in welchem die Ansatzlinie desselben jeweilig zur Axe seines Bauches steht, von Belang. Ist dieser Winkel *kein rechter*, so wird der betreffende Muskel im Falle seiner Innervation den Bulbus, so weit es die Widerstände erlauben, in eine Lage zu *rollen* suchen, in welcher seine *sämmtlichen* Faserbündel eine *gleichmässige* Spannung erhalten.

Wird bei *totaler* Lähmung des Oculomotorius eine *Senkung* der Gesichtslinie innervirt, so dreht sich das Centrum der Cornea unter der alleinigen Wirkung des oberen Schiefen nach unten aussen; mit dem Nachlasse dieser Innervation rollt jedoch das Auge in die frühere Stellung zurück, indem einerseits die elastische Spannung der gelähmten Muskeln und der verschiedenen Scheiden zur Geltung kömmt, andererseits der *äussere* Gerade die ungleiche Dehnung seiner Faserbündel auszugleichen strebt.

Es ist nach allem dem klar, dass *die Stellung, aus welcher* das Auge in eine andere übergehen soll, in Bezug auf die erforderlichen relativen Kraftaufwände sowohl der *activ* betheiligten als der blos *steuernden* Muskeln massgebend sei; daher es nothwendig ist, sich vorerst über eine gewisse *Primärstellung* zu verständigen. Als solche wird jetzt fast allgemein die zur Medianebene parallele Horizontalrichtung der Gesichtslinien bei senkrecht gelagerter verticaler Kopfaxe angenommen.

Die *Medianebene* ist eine Ebene, welche durch die verticale Kopfaxe und die Mitte der Grundlinie gelegt gedacht wird. Die *Grundlinie* aber ist die die Drehpunkte beider Augen verbindende Gerade. Eine durch die Grundlinie und den binocularen Fixirpunkt, also auch durch beide Gesichtslinien gelegte Ebene heisst *Visirebene*, und die Schnittlinie derselben mit der Medianebene wird *Medianlinie* genannt.

Wird *der Blick bei stets parallel gedachten Gesichtslinien aus der Primärstellung* geraden Weges in eine beliebige andere „*secundäre*“ gewendet, so geschieht dies vermittelst einer Drehung um eine *einzige Axe*, welche senkrecht auf der ersten und zweiten Stellung der Gesichtslinie, also auch senkrecht auf der von ihren Endpunkten zurückgelegten, geradelinig gedachten Bahn steht; mit anderen Worten, es verändert die Netzhaut ihre Lage nach einer *einzigen* Richtung, erleidet also nebenbei nicht etwa eine sogenannte *Raddrehung*, d. i. eine *Rollung um die Gesichtslinie*. Dasselbe geschieht, wenn das Auge *aus der Secundärstellung* geradenwegs in die *primäre* oder in eine *andere secundäre* übergeht, welche letztere jedoch in der Richtung der primären gelegen ist, wenn z. B. das Auge von aussen oben nach innen unten gewendet wird. Anders verhält sich aber die Sache, wenn das Auge eine *secundäre Stellung in gerader Linie* mit einer anderen

vertauscht, welche *nicht* in der Richtung der primären liegt, wenn der Blick z. B. von aussen oben nach aussen unten wechselt. Eine solche Bewegung erfolgt nicht um eine einzige Axe, sondern um eine *Unzahl augenblicklicher Axen*, die Netzhaut neigt sich nicht in einer einzigen Richtung dem neuen Fixirpunkte zu, sondern erleidet auf dem Wege nebenbei eine Raddrehung, d. i. eine Rollung um die Gesichtslinie, um *schliesslich* jedoch wieder dieselbe Stellung zu nehmen, welche sie genommen hätte, wenn sie aus der Primärstellung in die *dermalige* secundäre gelangt wäre (*Listing*).

Um Irrungen vorzubeugen, ist es dringend nothwendig, die *Stellungen der Netzhaut* und die *Projectionsverhältnisse objectiver* Bilder oder künstlich erzeugter *Nachbilder* strenge auseinander zu halten. Denkt man sich das Auge in der Primärstellung auf eine lothrecht zur Gesichtslinie stehende ebene Wand gerichtet und auf letzterer einen kleinen Strahlenstern verzeichnet, durch dessen Centrum die Gesichtslinie hindurchgeht, so wird jeder Strahl auf einem bestimmten Netzhautmeridiane abgebildet werden. Erzeugt man sich nun von diesem Sterne ein Nachbild und bewegt man dann das Auge aus seiner Primärstellung in eine beliebige secundäre Lage, so wird nur der in der Bahn des Blickes und der senkrecht darauf stehende Strahl des Nachbildes seine ursprünglichen Relationen bewahren, alle anderen Strahlen erscheinen verschoben, unter geänderten gegenseitigen Winkelabständen. Damit der Stern sich genau so präsentire, wie in der Primärstellung des Auges, müsste die *Projectionsebene* wieder *normal* auf die Gesichtslinie gestellt sein. In Uebereinstimmung damit kann das in der *Primärstellung* des Auges erzeugte Nachbild einer zum Horizonte *lothrechten Linie* beim Uebergange in Secundärstellungen nur dann lothrecht auf einer senkrechten ebenen Wand erscheinen, wenn der Blick gerade nach oben oder unten, oder wagrecht nach den Seiten gewendet wird; in allen *schrägen Bahnen* muss es schief erscheinen, ohne dass damit eine Rollung der Netzhaut um die Gesichtslinie angedeutet würde, sondern einfach wegen der veränderten Projectionsverhältnisse. Was aber von Nachbildern gilt, hat auch für objective Bilder Geltung.

Es genügt für Drehungen der unverändert *parallel* bleibenden beiden Gesichtslinien aus der Primärstellung *gerade nach innen oder aussen* und zurück die Zusammenziehung *Eines seitlichen Geraden*, da die Bahn dieser Muskeln während dieser Bewegung in der wagrechten Ebene bleibt.

Soll das Auge aus der Primärstellung *gerade nach oben oder unten* und zurück bewegt werden, so bedarf es schon der Zusammenziehung *Eines Geraden und des gegenüberliegenden Schiefen*, es muss der Rectus superior *und* der Obliquus inferior, oder beziehungsweise der Rectus inferior *und* Obliquus superior bethätigt werden. Es weicht nämlich die Bahn des oberen und unteren Geraden von der verticalen Meridianebene des in der Primärstellung befindlichen Auges in einem nach hinten offenen Winkel *nasenwärts* ab; daher ihre Zugwirkung von der lothrechten Ebene hinweg *nach innen* gerichtet ist und ausserdem eine *Raddrehung*, d. i. eine Rollung um die Gesichtslinie, in sich schliesst. Die Innen- und Raddrehung nun kann nur durch den combinirten Zug je eines *schiefen* Muskels ausgeglichen werden, und wird es in der Wirklichkeit mit einem kleinen Uebermasse, insoferne die verticalen Meridiane der Augen bei *Blickhebungen* nach *oben hin divergiren*, bei *Blicksenkungen* nach *oben hin convergiren*.

Wird das Auge aus der Primärstellung in eine *schräge* Secundärstellung und zurück gedreht, so müssen *zwei nebeneinander liegende Gerade und ein Schiefer* wirken, welcher letztere die Raddrehung und theilweise auch die Innenwirkung des in Thätigkeit gesetzten oberen oder unteren Rectus neutralisirt. Dabei macht sich das Uebergewicht des betreffenden Schiefen in verstärktem Masse geltend, die *Neigung* der verticalen Meridiane wächst

mit der Abweichung der Blickrichtung von der Medianebene und mit dem Hebungswinkel der Blickebene.

Um das Auge *aus einer Secundärstellung in eine andere überzuführen*, welche nicht in der Richtung der primären liegt, reichen *ganz ähnliche* Innervationen hin, wie wenn es sich darum handelte, die *Primärstellung* mit einer secundären zu vertauschen. Es genügt, einen Impuls auf *Einen seitlichen* Geraden zu werfen und dessen Antagonisten abzuspannen, wenn die beabsichtigte Drehung in der *wagrechten* Richtung liegt. Es muss ein *oberer oder unterer Gerader mit dem entsprechenden Obliquus* contrahirt und das Gegnerpaar derselben erschlafft werden, wenn die Bahn eine *verticale* ist. Endlich bedarf es der Bethätigung *zweier nebeneinander liegender Gerader und des associirten Schiefen* bei Abspannung der drei bezüglichen Antagonisten, wenn die Bahn eine *schräge* ist. Die mit diesen Excursionen der Gesichtslinie verbundenen *Raddrehungen* sind nothwendige Folgen der *veränderten Bedingungen*, unter welchen die betreffenden Muskeln wirken, wenn sie die Gesichtslinie, statt aus der Primärstellung, aus einer secundären in eine andere und zurückzuführen haben, und bringen die *sämmtlichen Muskeln* des Auges genau wieder in *dasselbe relative Spannungsverhältniss*, in welchem sie sich befänden, wenn das Auge aus der Primärstellung in die bezügliche Secundärstellung auf geradem Wege gebracht worden wäre, geben folgerecht also auch den einzelnen *Meridianen* der Netzhaut genau *dieselbe relative Lage* zur Medianebene, welche sie einnähmen, wenn die Drehung *direct* aus der primären in jene Secundärstellung geschehen wäre (*Hering*).

Würde z. B. die Gesichtslinie aus der Primärstellung in der Diagonale nach oben und innen oder nach unten und aussen bewegt, so geschähe dies um eine senkrecht auf diese Bahn, also von aussen oben nach innen unten streichende Axe. Der *verticale* Meridian der Netzhaut würde dann nach *oben* mit der Medianebene *divergiren* und der *horizontale* Netzhautmeridian mit seiner äusseren Hälfte tiefer als mit seiner inneren Hälfte stehen. Sollte nun dieselbe Bewegung dadurch zu Stande gebracht werden, dass die Gesichtslinie vorerst um eine horizontale Axe geradeaus in dieselbe Höhe gehoben und dann um eine verticale Axe in dieselbe Breite abgelenkt wird, so würde offenbar der verticale Netzhautmeridian parallel der Medianebene bleiben, das Auge also eine ganz andere Stellung einnehmen, als wenn es aus der primären Stellung in dieselbe secundäre Stellung geraden Weges gelangt wäre. Es ist also nebenbei eine Raddrehung um die Gesichtslinie nothwendig, um dem verticalen Meridiane die Neigung nach oben aussen zu geben und die gleiche Orientirung der Netzhaut zu bewerkstelligen.

Diese Raddrehung nun *bedarf nicht einer eigenen Innervation*, sie ist schon in den *veränderten Zugbahnen* der einzelnen bethätigten Muskeln enthalten. Wurde die Gesichtslinie zuerst durch Zusammenwirken des oberen Geraden und des steuernden Obliquus inferior *gehoben* und wird nun der *Internus* innervirt, so zieht derselbe nicht mehr blos in horizontaler Richtung; sein Ansatzpunkt ist auch *gehoben* und sein Bauch bildet mit der Gesichtslinie einen anderen Winkel, seine Spannung muss darum eine *weitere Hebung der inneren*, also *Senkung der äusseren Hälfte* des horizontalen Netzhautmeridianes und damit eine *Rollung* um die Gesichtslinie veranlassen, kann also die Netzhaut genau so orientiren, wie dies bei der Drehung aus der Primärstellung in die bezügliche secundäre der Fall ist. Was nun aber vom *Internus* bei *gehobener* Gesichtslinie gilt, gilt auch vom *Externus* bei *gesenkter* Gesichtslinie und von den hebenden und senkenden *Muskelpaaren* bei *seitwärts* gewendeter Gesichtslinie. In Bezug auf die *letzteren* muss man sich aber vor Augen halten, dass, wenn die Gesichtslinie aus der durch ihre Primärstellung gelegten lothrechten Ebene *nach innen* abweicht, der Winkel *wächst*, welchen sie mit der Zugbahn des oberen und unteren Geraden einschliesst, während sie sich der Bahn der beiden Schiefen *nähert*. Es muss daher die *Rollwirkung* der ersteren verhältnissmässig zu, jene der Obliqui abnehmen; dagegen die *Hebewirkung* der ersteren

kleiner, jene der Obliqui grösser werden. Rückt aber die Gesichtslinie *nach aussen* von jener Verticalebene, so muss, da sie sich der Bahn des oberen und unteren Geraden *nähert* und von der Bahn der Obliqui *entfernt*, gerade umgekehrt die *Rollwirkung* der beiden genannten Recti sich verkleinern und jene der Obliqui sich vergrössern, die *Hebewirkung* der ersteren im Gegentheile steigen und jene der Obliqui fallen. Bleibt dann das *Kraftverhältniss*, mit welchem je ein oberer oder unterer Gerader und der ihm associirte Schiefe bei der primären und bei den loth- und wagrecht davon abweichenden Secundärstellungen sich *gegenseitig steuern*, das *gleiche*, auch wenn die Gesichtslinie *aus einer Secundärstellung in eine andere* übergeht, welche nicht in der Richtung der primären liegt: so *müssen Raddrehungen* eintreten. Umgekehrt ist die *Nachweisbarkeit* derselben aber auch wieder ein Beweisgrund für die Unveränderlichkeit der Steuerungsverhältnisse, also für die *Gleichheit der bezüglichen Innervationen* und damit für die grosse Einfachheit der die Augenbewegungen als Ganzes beherrschenden Impulscombinationen *(Hering)*.

Es ist wichtig zu bemerken, dass die meisten Bewegungen der Augen bei parallelen Gesichtslinien als ein Wechsel zwischen *Secundärstellungen* aufzufassen sind, also *Raddrehungen* und folgerecht den Bestand der *schiefen* Muskeln nothwendig machen. In der That genügten die vier Geraden vollkommen, um die Gesichtslinien beider Augen auf jeden *beliebigen* Punkt des Blickraumes hinzulenken, keineswegs aber um beiden Netzhäuten in jeder beliebigen Stellung der Augen eine *bestimmte* gesetzmässige *Orientirung* zu geben.

Bei *Convergenzstellungen* ist die Orientirung der Netzhäute eine andere, als bei gleicher Blickrichtung mit *parallelen* Gesichtslinien; dieselben fordern darum auch das Zusammenwirken theilweise *verschiedener* Muskeln. Im Allgemeinen erleiden die verticalen Meridiane der Bulbi bei symmetrischen Convergenzstellungen der Gesichtslinien eine *Raddrehung* in der Bahn des *unteren Schiefen*, so zwar, dass ihre oberen Enden bei *gehobener* Visirebene *mehr divergiren* und bei *gesenkter* Blickebene *weniger convergiren*, als dies bei parallelen Gesichtslinien und gleicher Lage der Blickebene der Fall ist. Der sich ergebende *Differenzwinkel wächst* mit der Abweichung der Blickebene von der horizontalen Lage und mit der Abweichung der Blickrichtung von der Medianebene (*Hering*).

Dass diese Desorientirung der Netzhäute nicht zu Störungen des binoculären *Einfachsehens* führt, findet seinen Grund darin, dass Hebungen und Senkungen der Blickebene und Veränderungen der Blickrichtung nur innerhalb *sehr enger* Grenzen durch die augenbewegenden Muskeln ausgeführt, zumeist aber durch Bewegungen des *Kopfes* überflüssig gemacht werden, und dass kleine Abweichungen in der Netzhautorientirung durch *willkürliche* corrective *Rollbewegungen* leicht ausgeglichen werden können.

Die *Innervationen*, welche die einzelnen Augenbewegungen anregen, sind stets und unwandelbar *doppelseitig*, jeder Impuls, welcher auf den Bewegungsapparat des einen Auges geworfen wird, löst in der Norm *entsprechende* Muskelthätigkeiten am *anderen* Auge aus, und dies zwar in der Weise, dass beide Netzhäute in einem gewissen Sinne beim *binocularen* Sehacte zusammenwirken können. Insoferne lassen sich auch beide Bulbi als ein *einheitliches* Organ in der Bedeutung eines *Doppelauges* betrachten.

In Uebereinstimmung damit können die zwölf Augenmuskeln in *Rechts-* und *Linkswender*, in *Heber* und *Senker*, in *Ab-* und *Adductoren* unterschieden werden, wobei selbstverständlich jeder einzelne Muskel in *verschiedenen* Gruppen eine Rolle zu spielen berufen ist. Als *Rechts-* und *Linkswender* wirken je ein innerer und äusserer Gerader zusammen. Bei der *Senkung* der Blickebene concurriren beide Recti inferiores und mit einem kleinen Uebergewichte die beiden oberen Schiefen. Dabei macht sich stets eine Neigung zur *Convergenz* der Gesichtslinien und bei Nichtkurzsichtigen wahrscheinlich auch eine *accommodative* Erhöhung des Re-

fractionszustandes geltend. Gleichzeitig *senkt* sich unter der Wirkung der oberen Hälfte des Orbicularis palpebrarum der *obere Liddeckel* in entsprechendem Masse herab. Als *Heber* der Blickebene functioniren beiderseits der Rectus superior mit dem Obliquus inferior, welchen sich der Levator palpebrae superioris coordinirt, während gleichzeitig etwaige Convergenzbestrebungen und Accommodationsthätigkeiten vermindert werden. Behufs der *Convergenzbewegungen* wirken beide Interni zusammen, wobei gleichzeitig die unteren Schiefen in Thätigkeit gerathen und ausserdem der Accommodationsmuskel mit dem Sphincter pupillae in Thätigkeit gesetzt wird. Bei den *Divergenzbewegungen*, d. i. bei den die Zurückführung der Gesichtslinien aus der Convergenz in den Parallelismus bezweckenden Augenbewegungen coordiniren sich beide Externi und vielleicht auch die oberen Schiefen, während der Accommodationsmuskel und Pupillenschliesser sich entspannen.

Jede dieser Coordinationsbewegungen wird durch einen *besonderen einheitlichen Nervenimpuls* ausgelöst und erfolgt unter allen Umständen in derselben gesetzmässigen Weise, ohne dass jedoch *willkürliche* Veränderungen in dem relativen Kraftaufwande der einzelnen betheiligten Muskeln ganz ausgeschlossen sind. Durch *fortgesetzte Uebung* lassen sich die *Grenzen* für solche Correctionen ansehnlich erweitern (relative Accommodations- und Convergenzbreite S. 768); ja es wird sogar möglich, kleine *Divergenzen* der Gesichtslinien und selbst *Raddrehungen (Hering, Nagel, Williams)* beziehungsweise ohne Zuhilfenahme zwingender *Prismen* aufzubringen, während sonst die ganze Thätigkeit des augenbewegenden Apparates auf Convergenz- und Parallelstellungen der Gesichtslinien gerichtet und die isolirte Innervation der beiden *Schiefen* ausgeschlossen ist.

In Uebereinstimmung mit den oben erörterten Drehungsgesetzen ist die *Zahl* der möglichen Bewegungsimpulse eine ausnehmend *beschränkte*, dieselben sind auf Rechts- und Linkswendung, auf Hebung und Senkung der Blickebene, so wie auf Ad- und Abduction der Gesichtslinien gerichtet. Durch Combination von *zwei* oder höchstens von *drei* solchen Impulsen, welche möglicher Weise zum Theile einen und denselben Muskel treffen können, ist jede beliebige Blickrichtung, Blickhöhe und Convergenzstellung zu erzielen. So z. B. würde die Betrachtung eines nach unten und seitwärts in *kurzer* Distanz gelegenen Objectes die Innervation der Blicksenker, der Rechts- oder Linkswender und der Convergenzmuskeln erfordern.

Im Ganzen sind *combinirte* Coordinationsbewegungen schwieriger auszuführen und innerhalb engere Grenzen gebannt. So ist der *Blickraum für das binoculäre Einfachsehen* viel kleiner, als der Spielraum für die Bewegungen der *einzelnen* Gesichtslinien, mit anderen Worten, die Gesichtslinien jedes einzelnen Auges können auf Punkte gelenkt werden, auf welche die andere Gesichtslinie nicht zu folgen vermag, daher wegen falscher Orientirung beider Netzhäute *Doppelsehen* resultirt. Noch enger werden die Grenzen des binoculären Blickraumes, wenn es sich *gleichzeitig* auch um das Einfachsehen *nahe gelegener* Objecte, also um *Convergenzstellungen* handelt. In der That kömmt es rasch zur Desorientirung der Netzhaut, wenn bei Fixation *naher* Objecte die Visirebene nur einigermassen *höher* gehoben oder der Blick stärker *zur Seite* gerückt, oder wenn gar eine Hebung *und* Seitwärtswendung der Blicklinie *mit Convergenz-*

stellungen verknüpft werden soll. Es sind dies Verhältnisse, welche sich in der Symptomatologie der *Motilitätsstörungen* überaus fühlbar machen und bei der Beurtheilung der letzteren in Rechnung gebracht werden müssen.

Die *Convergenzbewegungen fehlen dem neugebornen Kinde*, die Thätigkeit der Augenmuskeln beschränkt sich bei diesem auf einen lebhaften *Wechsel der Blickrichtungen*. Die *Fixation* von Objecten ist nämlich ein sehr zusammengesetzter Act, bei welchem neben der Convergenz die Accommodation und Blickrichtung concurriren. Sie erfolgt immer nur behufs eines *bewussten* Zweckes, nämlich um von Gegenständen der Aufmerksamkeit möglichst scharfe und deutliche Wahrnehmungen und damit die Prämissen für weitere Schlüsse auf die Beziehungen der Objecte zum Subjecte zu gewinnen. Sie setzt also einerseits ein gewisses *Interesse* an dem Gegenstande, andererseits aber auch ein *Urtheil* über das Quale der bisher vom Objecte erhaltenen Eindrücke voraus; denn nur unter der Bedingung, dass das *Ungenügende* des Eindruckes bei *falscher* Fixation erkannt und richtig beurtheilt wird, lässt sich das *Mangelnde* durch entsprechende willkürliche Muskelthätigkeiten ergänzen. Der Correctionsmassstab für die *Blickrichtung* und die *Convergenz* liegt in der von der Peripherie gegen das Centrum der Netzhaut hin wachsenden *Sehschärfe* und in der relativen Lage der *Doppelbilder*, welche bei falscher Fixation nothwendig hervortreten müssen. Für die damit coordinirte *Accommodation* aber liegt der Correctionsmassstab in der mangelhaften *Schärfe* der wahrgenommenen Bilder. Es fordert *dieser* ein viel feineres Urtheil als jener, da mangelhafte Schärfe die Deutlichkeit der Bilder weit weniger stört, als deren Verdoppelung.

Die auf Veränderung der *Blickrichtung* zielenden Coordinationsbewegungen gehen schon am *neugeborenen*, ja am *blindgeborenen* Kinde symmetrisch und gesetzmässig von Statten. Diese Gesetzmässigkeit dauert auch zeitlebens an, selbst wenn die Blindheit fortbesteht. Sie wird bis zu einem gewissen Grade sogar im *Nystagmus* festgehalten, indem die den letzteren charakterisirenden Bewegungen stets in der Bahn der Rechts- und Linkswender, oder abwechselnd in der Bahn der beiden oberen und unteren Schiefen ausgeführt werden.

In Anbetracht dessen können die *Blickrichtungen* und, wenn Analogieschlüsse erlaubt sind, auch die *übrigen* Coordinationsbewegungen der Augen nicht wohl etwas Angelerntes sein, sondern müssen in den *Organisationsverhältnissen des Gehirnes* wurzeln. Man ist also zur Annahme gewisser *Coordinationscentra* gedrängt, welche irgendwie angeregt, ihren Reizzustand auf eine bestimmte Summe von Nervenursprüngen übertragen und im Ausstrahlungsgebiete der davon abgehenden motorischen Nerven Muskelcontractionen auslösen, deren *Summe eine bestimmte einheitliche Bewegung liefert.* Diese Bewegung ist dann selbstverständlich die *Resultirende* der *relativen* Kraftaufwände der einzelnen Muskeln und die *absolute* Kraft, mit welcher sie erfolgt, von der *Intensität* des Erregungszustandes abhängig, in welchen das Coordinationscentrum durch den betreffenden Nervenreiz versetzt worden ist.

Die Nothwendigkeit der Existenz solcher Coordinationscentra ergibt sich mit besonderer Klarheit aus der wunderbaren Fertigkeit, mit welcher kaum geborene Junge bestimmter Thierklassen gewisse, im Kampfe um das Dasein unerlässliche,

oft sehr complicirte Bewegungen ohne vorausgängige Uebungen und in jeder Thierart nach einem bestimmten Typus vollführen. Man erinnere sich nur der überraschenden Gelenkigkeit, welche die sich selbst überlassenen Jungen der Wirbellosen und der kaltblütigen Wirbelthiere in dem Augenblicke zeigen, als sie das Ei verlassen. Man erinnere sich weiter an die Fähigkeit der Nestflüchter unter den Vögeln, der Wiederkäuer, Einhufer etc. unter den Säugethieren, alsbald nach der Geburt sich zu erheben, zu gehen, zu laufen, zu schwimmen u. s. w.

Für die Existenz bestimmter Coordinationscentra spricht ferner das Vorkommen *relativer Lähmungen*, bei welchen einzelne willkürliche oder reflectorische Coordinationsbewegungen ihrer Totalität nach völlig unausführbar geworden sind, während andere Coordinationsbewegungen, bei welchen zum Theile *dieselben* Muskeln und daher auch *dieselben* motorischen Nerven *activ* betheiligt sind, mit ganz normaler *absoluter* Energie, also auch mit normalen *relativen* Kraftaufwänden der einzelnen Muskeln von Statten gehen.

Es liegen diese Coordinationscentra für die *Augenbewegungen* laut den Ergebnissen *physiologischer* Experimente vorzugsweise in der *Vierhügelregion* des Gehirnes und für den *Blendungs-* und *Accommodationsapparat* des Auges im *Ciliarknoten* und in den *intraocularen Ganglien* (S. 9, 767). Die Erregungen der ersteren lösen immer *symmetrische* Bewegungen *beider* Augen aus und zwar regirt im Allgemeinen die *rechte* Hälfte der Vierhügel die Bewegungen beider Augen nach *links* und die *linke* Hälfte die Bewegungen *beider* Augen nach *rechts*. Durch die Reizung verschiedener Punkte jeder Hälfte kann man mannigfache Bewegungen hervorrufen, aber immer mit *beiden* Augen zu gleicher Zeit und in *derselben Richtung*. Wird *länger* gereizt, so dreht sich auch der *Kopf* nach derselben Seite wie die Augen. Wird durch eine tiefe Incision eine *Trennung* beider Hälften der Corpora quadrigemina in der *Mittellinie* herbeigeführt, so beschränkt sich die Bewegung nur auf die *Seite der Reizung (Adamük)*.

Stehen die Augen vor der Reizung *divergirend* etwas nach unten, wie dies bei Thieren im Ruhezustande zu sein pflegt, und wird die *Mitte* des Vordertheiles der genannten Hügel, d. i. bei der Commissura posterior gereizt, so stellen sich die Augenaxen sogleich *parallel*. Wird die Reizung in der Mitte zwischen den vorderen Hügeln mehr *nach hinten* gemacht, so erfolgt Bewegung *beider* Augen nach *oben* mit Erweiterung der Pupille. Diese Bewegung nach oben geht um so mehr in eine *convergente* über, je mehr nach hinten die Reizung stattfindet. Wird der *hintere untere* Theil der vorderen Hügel gereizt, oder erstreckt sich gar die Reizung auf den Boden des *Aqaeductus Sylvii*, so bekömmt man *starke Convergenz* mit Neigung nach *unten* und mit *Verengerung* der Pupille. Die Reizung der *freien* Oberfläche eines jeden Vorderhügels gibt die Bewegung beider Augen nach der *entgegengesetzten* Seite und nebenbei, es möge links oder rechts gereizt werden, um so mehr *nach oben*, je näher der Mittellinie, *nach unten* dagegen, je mehr *nach aussen* von der Mittellinie das Irritament wirkt. Bei allen diesen Bewegungen bleibt die Pupille *unverändert*. Die *Blicksenkung* mit *parallelen* Axen hat wahrscheinlich ihr Centrum auf der *Basis* der Hügel. Die *gleichzeitige* Reizung der *beiden* vorderen Hügel ruft Bewegungen hervor, wie sie beim *Nystagmus* beobachtet werden. Eine *Divergenz* der Augenaxen, oder eine *isolirte* Bewegung eines einzelnen Auges durch Reizung der unverletzten Hügel hervorzurufen, gelingt nur nach *Trennung* der Hügel durch eine tiefe Incision in der Richtung der Mittellinie, oder nach Durchschneidung eines motorischen *Augennerven*. Nach *Trennung des Oculomotorius* zeigt sich immer starke *Mydriasis*, welche weder durch Reizung der Vierhügel, noch des Trigeminusstammes aufgehoben werden kann. Die Reizung der *hinteren* Hügel, besonders in der Mitte, gibt sehr starke Bewegungen des narkotisirten Thieres mit grosser *Erweiterung* der Pupille und schreckhaftem Ausdrucke der Physiognomie *(Adamük)*. Praktischen Erfahrungen am Krankenbette folgend (S. 257) dürften auch im *Streifenhügel* Coordinationscentra für *seitliche Blickrichtungen* gelegen sein.

Es sind die Coordinationscentra zum Theile *reflectorischer* Art und werden von dem *optischen* Nerven oder von den sensiblen Fasern des *Trigeminus*, mit welchem sie durch centrale Fäden in Verbindung stehen, angeregt. Diese Innervationen und die durch sie vermittelten Bewegungen erfolgen *unwillkürlich, ohne Bewusstsein*, geben darum auch *keine* Praemissen für die Beurtheilung der jeweiligen Stellung der Augen ab. Man hat solche Reflexcentra in der inneren Hälfte des vorderen *Vierhügelpaares* nachgewiesen *(Flourens, Budge)*. Ausserdem gehören hierher der *Ciliarknoten* mit den *intraocularen Ganglien* (S. 9).

Die Centra der *willkürlichen* Coordinationsbewegungen stehen zweifelsohne mit der *Gehirnrinde* als dem Sitze der geistigen Thätigkeiten und dem Ausgangspunkte der *Willensimpulse* durch centrale Nervenfasern in Verbindung. Ihre Erregung ist eine *willkürliche, bewusste* und dieses Bewusstsein involvirt jenes der eingeleiteten Bewegung, also auch der durch letztere herbeigeführten relativen *Stellung* der Augen zum Körper und mittelbar zur Aussenwelt. Es bedarf hierzu keineswegs einer Kette von Verstandesoperationen, sondern das Bewusstsein der durch einen *Willküract* herbeigeführten Bewegung haftet an dem Begriffe der Willkür selber, welche letztere ein allgemeines Attribut des Thierleibes ist und dem entsprechend als eine Geistesthätigkeit der *primitivsten* Art aufgefasst werden muss. Es hat eben das Bewusstsein mit den einzelnen Muskeln und deren Sonderwirkungen *gar nichts* zu schaffen, sondern betrifft lediglich nur die *Art* und die *Grösse* der willkürlich aufgewendeten *Innervation*. Das Urtheil über die durch eine bestimmte willkürliche Innervation herbeigeführte Bewegung und neue Stellung kann im Einklange damit nur dann ein *richtiges* sein, wenn die *Leistung* der betreffenden Muskeln der Art und Grösse der willkürlichen Innervation *entspricht;* es wird dagegen ein *falsches*, die *bewusste* Stellung weicht in dem Masse von der *wirklichen* ab, in welchem die *Leistung* der Muskeln qualitativ und quantitativ von der durch willkürliche Innervation *beabsichtigten* Wirkung differirt.

Dieses *Bewusstsein* der jeweilig aufgewendeten willkürlichen Innervationen ist nun die eine der Grundbedingungen des *Ortssinnes des Doppelauges*, in so ferne es das Bewusstsein der *Gesammtlage der Netzhäute* und des *Accommodationszustandes* in sich schliesst. Die andere Grundbedingung liegt in den *Organisationsverhältnissen* der Retina und in dem *relativen Localisationsvermögen* der lichtempfindenden Elemente. Die letzteren versetzen ihre Eindrücke nämlich vermöge einer ihnen von Natur aus innewohnenden functionellen Energie stets in eine Richtung, welche durch die Verlängerung ihrer *eigenen Axe* gegeben ist, unter *normalen* Verhältnissen, d. i. bei der natürlichen Lage der Stäbe und Zapfen, durch den *Kreuzungspunkt der Richtungslinien* geht und ausserdem durch die *Lage* und den *Winkelwerth* des Bogens bestimmt wird, welcher das betreffende Element mit dem *Centrum* der Netzhaut verbindet. Das relative Localisationsvermögen der Netzhautelemente bezieht sich darum lediglich auf *Punkte im Auge selbst* und wird im Allgemeinen durch die *Richtungslinien* präsentirt. Die richtige Projection dieser Eindrücke in den *absoluten Raum* nach Aussen setzt das Bewusstsein der jeweiligen *Lage dieser Punkte* und der relativen Stellung der einzelnen *Elemente* der Netzhaut *zum* Centrum *derselben*, also das Bewusstsein der *Blickrichtung* und der *Meridianlage* der Netzhaut, ferner das Bewusstsein der *Convergenzstellung* und des *Accommodationszustandes* voraus.

Die *bewusste Richtung des gemeinsamen Blickes*, oder die *Blickrichtung*, ist die Richtung, in welcher der *fixirte Objectpunkt* gesehen wird. Man nennt sie darum auch die *directe* oder die *Hauptsehrichtung*. Sie wird durch eine Linie repräsentirt, welche vom Scheitel des Convergenzwinkels oder vom fixirten Objectpunkte zur Mitte der *Grundlinie* gezogen gedacht wird. Diese Linie ist es, welche bei *willkürlichen* Blickrichtungen unmittelbar zum Bewusstsein kömmt, nicht die Richtung der *Gesichtslinie* jedes einzelnen Auges für sich, da die Innervation des Bewegungsapparates beider Augen von *einem* und *demselben* Coordinationscentrum ausgeht.

Wäre (Fig. 104) *l r* die *Grundlinie*, *m n* die *Medianlinie* und wären *o*, *e*, *b* *Objectpunkte* im Raume, so würden *o n*, *e n*, *b n* die Blicklinien sein. Für ein in der Verlängerung von *p p* in *unendlicher* Entfernung gelegenes Object wäre offenbar *m n* die Blicklinie. Man sieht, dass die Blicklinie den Convergenzwinkel nur in dem Falle *halbirt*, als das fixirte Object in der Medianebene liegt.

Fig. 104.

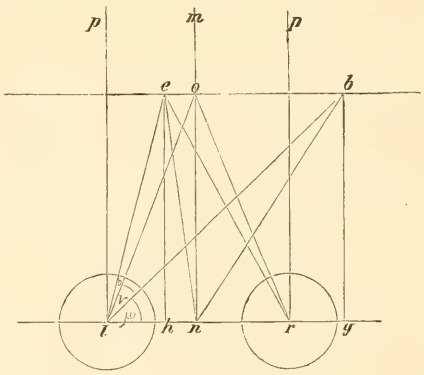

Das *Bewusstsein der Meridianlage* der Netzhaut im Vereine mit dem *relativen Localisationsvermögen* der lichtempfindenden Elemente bestimmt die *Richtung*, in welcher die *excentrischen* Eindrücke nach aussen projicirt werden, mit anderen Worten die Richtung, in welcher die Bilder *excentrisch* gelagerter Objecte *um den Fixirpunkt herum angeordnet* erscheinen. Insonderheit erscheint alles, was auf den *verticalen Trennungslinien* oder den *Längsmittelschnitten* der beiden Netzhäute abgebildet wird, in einer durch die Blicklinie gelegten, *zur Visirebene senkrechten* Ebene; alles was auf den *horizontalen Trennungslinien* oder *Quermittelschnitten* der beiden Netzhäute abgebildet wird, *in der Visirebene* selbst. Die Bilder jedes *anderen* beliebigen *Meridianpaares* liegen auf einer durch die Blicklinie gelegten Schnittebene des Sehraumes, deren Neigung zur Visirebene abhängt von dem Winkel, welchen die bezüglichen Netzhautmeridiane je mit der zugehörigen horizontalen Trennungslinie einschliessen. Man kann demnach sagen, dass jeder durch die Blicklinie gelegten Schnittebene des subjectiven Sehraumes ein bestimmtes *„identisches Meridianpaar“* und umgekehrt entspricht. Was nun von den einzelnen Meridianpaaren gilt, gilt auch von je *zwei correspondirenden* oder *identischen Punkten* derselben, den sogenannten *Deckstellen* der beiden Netzhäute. Es kömmt diesen ebenfalls eine *gemeinsame indirecte* oder *Nebensehrichtung* zu und zwar wird deren Lage zur *Hauptsehrichtung* ganz analog durch den Bogen bestimmt, unter welchem die beiden Deckstellen je von der bezüglichen Netzhaut*mitte* abweichen. Man kann das *„Gesetz der identischen Sehrichtungen“* also dahin formuliren, dass alles, was auf *correspondirenden* Stellen beider Netzhäute abgebildet wird, auch in *gleicher Richtung* gesehen wird *(Hering)*.

Die *verticalen* und *horizontalen Trennungslinien* der beiden Netzhäute fallen im Allgemeinen nahe mit Schnitten zusammen, welche bei der *Primär*stellung des

Auges in *loth-* und *wagrechter* Richtung durch die *Mittelpunkte* der Netzhäute geführt zu denken sind. Doch ist dies eben nicht ganz genau, indem fast durchwegs kleine *Abweichungen* nachzuweisen sind *(Recklinghausen, Hering, Volkmann)*. Man thut daher gut, die Definition gleichsam umzukehren und als *Längs-* oder *Quermittelschnitte* jene Meridiane zu bezeichnen, welche ihre *gemeinsame* Sehrichtung in der *Visirebene* und beziehungsweise in einer darauf *senkrechten Ebene* haben.

Ueberhaupt muss man wohl im Auge behalten, dass diese Projectionen, soweit sie mit dem *Innervationsbewusstsein* zusammenhängen und *nicht* aus dem relativen Localisationsvermögen der Netzhautelemente fliessen, eigentlich blos *facultative* seien und das Bewusstsein der unter *gewöhnlichen* Verhältnissen nur innerhalb *enger* Grenzen variablen Meridianlage der Retina zum Ausdrucke bringen; dass unter *gewissen* Umständen auch *excentrische* Punkte der Netzhaut und von den Längsmittelschnitten beträchtlich *abweichende Meridiane* ihre Eindrücke in die *Hauptsehrichtung* und beziehungsweise in die *Medianebene* projiciren können, vorausgesetzt, dass die Lage dieser Punkte und Meridiane eine *bewusste* ist. Die Belege dafür liefert das Localisationsvermögen des abgelenkten Auges bei *reinem convergirenden Schielen* (S. dieses). Doch geht unter solchen Verhältnissen der *binoculare Sehact* und die *directe Tiefenwahrnehmung verloren.*

Täuscht man sich über die *Lage der Netzhaut* aus irgend welchem Grunde, so werden dennoch die Eindrücke je *zweier correspondirender* Punkte beider Netzhäute in *derselben* Richtung nach aussen versetzt, obgleich sie von ganz *verschiedenen* Objecten herrühren. Wenn dann in einer und derselben Richtung nicht gleichzeitig *beide* Bilder des betreffenden Deckstellenpaares gesehen werden, so hat dieses seinen Grund in dem *Wettstreite* der Netzhäute im Ganzen und der einzelnen correspondirenden Punkte im Besonderen, wodurch es geschieht, dass immer nur *dasjenige* Bild zum Bewusstsein kömmt, welches durch Farbe, scharfe Umrisse, grelle Contrastirung gegen die Umgebung etc. oder vermöge der darauf gelenkten Aufmerksamkeit mehr hervorsticht. Wo diese Momente für *beide* in ihrer Lage correspondirenden Netzhautbildchen *gleich wiegen*, kann in der That bald das eine, bald das andere in der gemeinsamen Sehrichtung auftauchen, oder ein *Mischbild* derselben gesehen werden *(Hering)*.

Fig. 105.

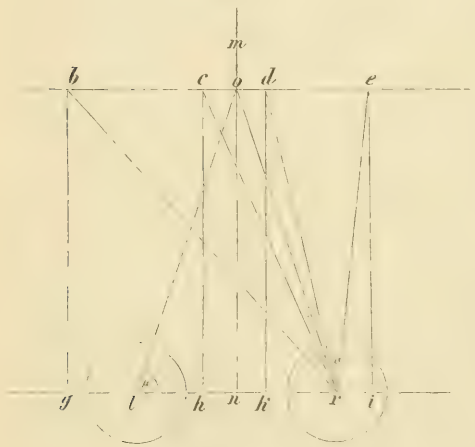

Ein specielles Beispiel wird das Verständniss erleichtern. Es fixire das eine Auge bei aufrechter Kopfstellung und horizontal gelagerter Gesichtslinie einen in der *Medianebene m n* (Fig. 105) gelegenen Objectpunkt *o*. Die Gesichtslinie des rechten Auges sei *unbewusst* aus irgend einem Grunde um den Winkel α oder o in horizontaler Richtung nach *links* abgelenkt, also auf die Objectpunkte *c* oder *b* gerichtet. Es werden dann die unter sich *verschiedenen* Bilder der beiden *Netzhautmitten* in die *bewusste* gemeinsame Sehrichtung *o n* versetzt, obgleich daselbst nur der mit Bewusstsein fixirte Objectpunkt *o* gesehen zu werden pflegt. Damit ist selbstverständlich das ganze *monoculäre* Gesichtsfeld des abgelenkten Auges um die Winkel α oder o nach *rechts* gedreht. Kömmt nun das Bild von *o*, welches jetzt auf einer *excentrischen* Stelle der rechten Netzhaut entworfen wird, unter der Form eines *Trugbildes* zur Wahrnehmung, indem es den Gesichtsein-

druck der entsprechenden Deckstelle der anderen Netzhaut übertönt, so muss es, wenn $\alpha = \beta$ und $o = \omega$ ist, im Punkte *d*, beziehungsweise im Punkte *e* erscheinen. Wäre die *rechte* Gesichtslinie bei *bewusster* Fixation von *o* um den Winkel β oder ω nach rechts abgelenkt, also auf *d*, beziehungsweise *e* gerichtet, so müsste das monoculare Gesichtsfeld des rechten Auges um die gleichen Winkel α oder o nach *links* gedreht, das Trugbild von *o* also in *c*, respective in *b* erscheinen.

Was nun von *wagrechten* Ablenkungen der einen Gesichtslinie gilt, gilt auch von Ablenkungen in *jeder beliebigen anderen* Richtung und eben so auch von Abweichungen der einzelnen *Meridiane*, z. B. in Folge von pathologischen Raddrehungen. Es wäre z. B. das *rechte* Auge *A* in der Primärstellung auf ein *weit entferntes* Object gerichtet. Die verticale Trennungslinie *a b* (Fig. 106) der Netzhaut stände also *senkrecht* auf der Grundlinie. Im linken Auge *B* sei die verticale Trennungslinie in der Bahn des unteren Schiefen um den Winkel α nach links und aussen gedreht worden, stände also in der Richtung *c d*. Es wird jetzt offenbar der Längsmittelschnitt der linken Netzhaut von einer zu *c d* parallelen, oder besser von dem Bilde einer Linie im Sehraume getroffen werden, welche man erhält, wenn man durch *c d* eine Ebene legt. Diese schräge Linie wird nun im Doppelauge *C* gemeinsam mit der von dem linken Auge fixirten lothrechten Objectlinie in die *Medianebene mn* versetzt und das Trugbild der in der Wirklichkeit verticalen Objectlinie erscheint um den Winkel $\beta = \alpha$ nach rechts von der Medianlinie nach *g h* gedreht.

Fig. 106.

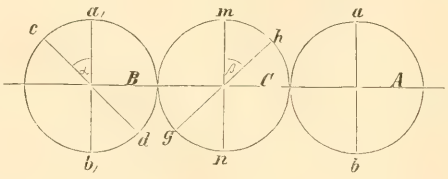

Die gegenseitige Lage der Doppelbilder, welche von einem blos *monocular* richtig fixirten punktförmigen Objecte stammen, gibt ein treffliches Mittel an die Hand, um die *Ablenkung* der anderen Gesichtslinie *nach Graden* zu bestimmen, so lange nicht *erhebliche* Meridiandrehungen ins Spiel kommen. Die *Horizontal*stellung der Gesichtslinie des gesunden Auges und ein *verticales* Gesichtsfeld vorausgesetzt, erhält man nämlich die *Höhenabweichung*, wenn man den *Höhenabstand* der Doppelbilder durch die *Entfernung des Objectes* von der allenfalls verlängerten Grundlinie theilt. Der Quotient gibt die Tangente des gesuchten Winkels. Um die *Breitenabweichung* der Gesichtslinie zu finden, muss vorerst der Winkel festgestellt werden, welchen die Gesichtslinie bei *richtiger* Einstellung mit der Grundlinie einschliessen *würde* und dann der Winkel, welchen sie mit letzterer *factisch bildet*. Die *Differenz* beider ist der gesuchte Winkel. Behufs der Ermittelung der Tangente des Grundwinkels bei *richtiger* Fixation ist die Objectsdistanz durch die *Summe* oder beziehungsweise *Differenz* der *halben* Grundlinie und des horizontalen *Abstandes des Objectmittelpunktes* von der Medianebene zu dividiren. So wären z. B. die Tangenten der Grundwinkel μ, $\mu + \nu$, $\mu + \nu + o$ (Fig. 104. S. 875).

$$\text{tang. } \mu = \frac{bg}{ln + ob}; \text{ tang } (\mu + \nu) = \frac{on}{in}; \text{ tang. } (\mu + \nu + o) = \frac{eh}{ln - eo}.$$

Um die Tangente des Grundwinkels der *abgelenkten* Gesichtslinie zu finden, gelten selbstverständlich ganz dieselben Formeln, doch ist statt dem horizontalen Abstande des Objectes von der Medianebene jener des Trugbildes zu nehmen, also in (Fig. 105. S. 876) von *b*, *c*, *d*, *e* je die Senkrechte nach *g*, *h*, *k*, *i* auf die verlängerte Grundlinie zu fällen.

Man erleichtert sich die Arbeit bei den Messungen der Horizontalabstände von Doppelbildern sehr, wenn man als Object einen schwarzen kreuzergrossen runden Fleck benützt, welcher im Centrum eines grossen Blattes steifen weissen Pappendeckels lagert, während darunter eine *wagrechte*, nach beiden Seiten hin in Zolle und Linien getheilte, zarte *Scala* gezeichnet ist. Die Kranken sehen darauf meistens auch das *Doppelbild* sehr deutlich und wissen es gut zu localisiren oder wenigstens anzugeben, wenn ein darauf verschieblicher senkrechter Faden das Doppelbild *schneidet*. Man braucht dann den Abstand des letzteren blos *abzulesen*. Handelt es sich um *Höhenwerthe*, so braucht die Tafel blos um einen rechten Winkel gestürzt zu werden. Aus den gewonnenen Höhen- und Breitenwerthen lässt sich aber auch jede *schräge* Ablenkung der Gesichtslinie berechnen.

Erhebliche Meridiandrehungen müssen, wo sie gegeben sind, eingerechnet werden. Sie sind unter Voraussetzung der Horizontalstellung der Gesichtslinie des gesunden Auges und eines verticalen Gesichtsfeldes (S. 868) nicht gar schwer zu bestimmen. Es bedarf dann nur einer *verticalen Linie* als Object, welche *in die Medianebene* gestellt wird. Das *schräg* erscheinende *Doppelbild* projicirt sich auf der Tafel und gibt, daselbst markirt und bis zur Schneidung mit der Objectlinie verlängert, durch eine höchst einfache Operation den *Drehungswinkel*. Wird nämlich von einem Punkte des Doppelbildes auf die Objectlinie eine *Senkrechte* gezogen, so ist deren *Länge*, getheilt durch die *Höhe* des solchermassen geschlossenen rechtwinkeligen Dreieckes, die Tangente.

Um *Höhen-* und *Breitenabstände* der Doppelbilder, sowie etwaige *Neigungen derselben direct ablesen* zu können, dient ganz vortrefflich der *Hering*'sche *Apparat*. Es ist dies eine ungefähr eine Quadratklafter messende schwarze Tafel, welche mittelst Ringen vertical auf einer Wand aufgehängt wird. Am oberen und unteren Rande derselben sind zwei in Centimeter oder halbe Zolle getheilte Stäbe in genau *horizontaler* Richtung befestigt. An diesen zwei Stäben laufen zwei andere ebenfalls in Centimeter oder halbe Zolle getheilte *senkrechte* Stäbe, welche sich leicht von einer Seite zur anderen bewegen lassen. Jeder dieser beiden senkrechten Stäbe trägt eine in verticaler Richtung verschiebliche Hülse, an deren Vorderseite als Gesichtsobject ein etwa 6″ langer und 0·5″ breiter Streifen befestigt ist, dessen Mitte sich zu einer Scheibe von 1″ Durchmesser ausweitet. Das eine dieser Objecte ist von weisser, das andere von rother Farbe und beide sind um den Mittelpunkt ihrer Scheibe drehbar. Eine zweite mit der Hülse fix verbundene, in Grade abgetheilte, geschwärzte *unbewegliche* Scheibe, welche einen etwas grösseren Durchmesser hat und von der gefärbten nur theilweise gedeckt wird, lässt den *Drehungswinkel* der letzteren unmittelbar ablesen. Beim Gebrauche ist nur darauf zu sehen, dass die Visirebene und die Medianlinie des etwa 1 bis 2 Klafter entfernten Kranken genau *senkrecht* auf die Ebene der Tafel zu stehen komme, während derselbe den Scheibenmittelpunkt des einen Objectes fixirt. Das dem *anderen* Auge zugehörige Trugbild dieses Objectes wird nun an irgend einem anderen Punkte der Tafel heraustreten. Gegen diesen Punkt nun ist das *zweite Object* hin zu schieben, und so zu stellen, dass es von dem Trugbilde nach allen Richtungen genau gedeckt wird. Die Höhen-, Breiten- und Neigungsdifferenz, welche sich in der Stellung dieses zweiten Objectes gegenüber der des fixirten zeigt, gibt nun genau die Abweichung des abgelenkten Auges nach Höhe, Breite und Meridianneigung, jedoch im *entgegengesetzten* Sinne.

Bei allen diesen Versuchen werden mit freiem Auge sehr schwer zu controlirende *Drehungen des Kopfes* um die horizontale und verticale Axe überaus störend, so zwar, dass ein und dasselbe Experiment bei seinen Wiederholungen immer wieder andere und zwar sehr ins Gewicht fallende Ergebnisse liefert. Um diesen Unzukömmlichkeiten zu steuern, würde allerdings der von *Helmholtz* angegebene Apparat am besten taugen. Doch in der Praxis ist dieses Instrument nicht gut anwendbar, da man abgesehen von allem Anderen dem Kranken nicht gut zumuthen kann, in das Mundstück zu beissen. Man muss sich daher mit einem, allerdings etwas weniger entsprechenden, doch für *gröbere* Untersuchungen vollkommen ausreichenden Instrumente begnügen. Es ist dies (Fig. 107) eine Art Diadem aus zartem Messingbleche, welches sich nach hinten mittelst einer Schnalle am Kopfe befestigen lässt und wohl gefüttert ist. In der Mitte läuft es nach unten in einen kleinen Spitz aus, welcher genau auf die Mitte der Nasenwurzel gestellt wird. Gerade darüber ist eine verticale Stange befestigt, die eine in sagittaler Richtung horizontal streichende Hülse trägt, in welcher ein *steifer* gerader Stab verschieblich ist. Am vorderen Ende der Hülse ist als *Loth* ein Faden befestigt,

Fig. 107.

welcher ein bis zur Höhe der Nasenspitze herabhängendes kleines Gewichtchen trägt. Dieses Loth lässt durch seine Lage zum Gesichte sogleich jede *Neigung* des Kopfes erkennen und corrigiren. Der Stab aber dient dazu, um sich über die Lage der Medianebene zur Tafel zu vergewissern und diese nach Bedarf zu reguliren. Zu diesem Behufe hat sich einer der Untersuchenden hinter den Kranken zu stellen und mit einem Auge längs des Stabes gegen das fixirte Object hin zu visiren.

Die dritte Grundbedingung zur Localisation der Netzhautbilder ist das *Bewusstsein* der zur Fixation aufgewendeten *Convergenzstellung*. Mit der *Blickrichtung* ist eben noch nicht der eigentliche *Erscheinungsort* des Fixationspunktes bestimmt, sondern es gehört dazu noch die richtige Abschätzung der *Entfernung* und für diese gibt eben das Bewusstsein der zur Fixation erforderlichen willkürlichen *Convergenzinnervation* und der damit verknüpften *Accommodationsthätigkeit* die Prämissen. Doch ist dieses Bewusstsein der Convergenz- und Accommodationsinnervation ein *minder genauer* Werthmesser, lässt leichter geringe Täuschungen zu, wahrscheinlich weil *gleichen* Differenzen in den Grundwinkeln der Gesichtslinien und in den durch die Accommodation herbeigeführten Refractionszuständen um so grössere *Unterschiede* in den Objectsdistanzen entsprechen, je grösser die absolute Entfernung des Objectes vom Auge ist. Zur genauen Beurtheilung der Objectsdistanz sind darum auch gewisse *äussere Behelfe* schwer entbehrlich. Hieher gehören das Verhältniss der bekannten wirklichen Objectsgrösse zur wahrgenommenen scheinbaren, die Luft- und Lichtperspective u. s. w.

Ist der Erscheinungsort des *fixirten Objectspunktes* festgestellt, so sind es auch die Erscheinungsorte *aller anderen*, im gemeinschaftlichen Sehraume beider Netzhäute gelegenen und auf diesen abgebildeten Dinge. Jener bildet dann gleichsam den *Mittelpunkt*, um welchen sich die übrigen Erscheinungsorte im Raume nach unwandelbaren Gesetzen gruppiren. Es haben nämlich *correspondirende* Stellen beider Netzhäute nicht nur eine gemeinsame *Sehrichtung*, d. h. einen gemeinsamen *Höhen-* und *Breitenwerth*, sondern auch einen *ganz bestimmten Tiefenwerth*. Nennt man den Erscheinungsort des Fixationspunktes den *Kernpunkt* des Sehraumes und eine durch denselben *normal auf die Hauptsehrichtung* gefällte Ebene die *Kernfläche* des Sehraumes, so kann man sagen, dass allen *nasenwärts* von dem Längsmittelschnitte gelegenen Stellen beider Netzhäute eine *positive*, allen *schläfenwärts* gelegenen eine *negative* Tiefenwahrnehmung zukomme, insoferne *erstere* ihre Eindrücke *jenseits*, *diese diesseits* der Kernfläche in eine Entfernung verlegen, welche *proportional* ist ihrem *Breitenabstande*, von der verticalen Trennungslinie gerechnet, und der geschätzten *Distanz des Kernpunktes*. Der *Höhenabstand* eines Netzhautbildchens ist ohne Einfluss auf die *Tiefen*wahrnehmung (*Hering*).

Es offenbart sich dieses Gesetz ganz rein in der scheinbaren Lage von *Trugbildern*, d. i. von Doppelbildern, welche beim gleichzeitigen Sehen beider Augen nur von *Einer* Netzhaut ausgehen. Es erscheinen nämlich *gekreuzte* Trugbilder stets *vor, gleichseitige hinter* der Kernfläche des Sehraumes,

Bei *binocular einfach* gesehenen Netzhautbildern ist die scheinbare Entfernung von der Kernfläche proportional der *Differenz ihrer Breitenabstände*. Demgemäss erscheint alles *in der Kernfläche* des Sehraumes, was auf *correspondirenden* Stellen der beiden Netzhäute oder auch auf *ungleich hohen*,

aber nach *derselben* Seite hin *gleich weit* von den Längsmittelschnitten abgebildet und *einfach* gesehen wird. Dagegen erscheint alles *ausserhalb der Kernfläche* des Schraumes, was sich auf beiden Netzhäuten in *ungleichem* Abstande oder auf *entgegengesetzten* Seiten von den Längsmittelschnitten abbildet und in einem *einfachen* Bilde zur Wahrnehmung kömmt. Der scheinbare *Abstand* des binocular einfach gesehenen Bildes *von der Kernfläche* ist um so grösser, je grösser deren geschätzte Entfernung selbst und je grösser der *Breitenunterschied der Längsschnitte* ist, auf welchen die beiden Netzhautbilder liegen, und zwar erscheint das Bild *vor* der Kernfläche, wenn der Breitenwerth des *schläfenwärts* gelegenen Längsschnittes der einen Netzhaut *überwiegt*, *hinter* der Kernfläche, wenn das *Gegentheil* statt findet. Was auf Längsschnittpaaren *gleicher*, d. i. nasaler oder temporaler Netzhauthälften in *gleicher Breite* abgebildet und *einfach* gesehen wird, erscheint in *derselben* Entfernung von der Kernfläche des Schraumes, *vor* der letzteren, wenn gleichwerthige Längsschnitte der beiden *äusseren*, *hinter* derselben, wenn gleichwerthige Längsschnitte der beiden *inneren* Netzhauthälften getroffen worden sind (*Hering*.)

Es bedarf nur eines *augenblicklichen* Eindruckes auf die *beiden* Netzhäute, um den *Tiefenwerth* des betreffenden Objectes zur Wahrnehmung zu bringen. Es gibt darum die *richtige Tiefenschätzung* momentaner Eindrücke, bei welchen durch die Schnelligkeit ihres Vorübergehens alle anderen Behelfe der Tiefenschätzung *ausgeschlossen* sind, eine vortreffliche Prämisse für das Urtheil über das Vorhandensein oder das Fehlen des *binocularen Sehactes*. Das Mittel dazu ist der *Fallversuch* (*Hering*).

Der Kranke sieht behufs dessen durch eine 1—1½ Fuss lange Röhre, welche mit dem einen Ende an das Gesicht gelegt wird und weit genug ist, um *beide* Augen in ihre Lichtung aufzunehmen, gegen eine kahle Wand und fixirt einen in geringem Abstande von dem zweiten Röhrenende vertical gestellten feinen dunklen Faden. Während dies geschieht, werden etwas *zur Seite* des Fadens, bald *vor* bald *hinter* demselben, Kügelchen von verschiedener Grösse nach einander aus der Höhe fallen gelassen, so dass sie das von der Röhre eingeengte Gesichtsfeld des Kranken passiren. *Wo gemeinschaftlicher Sehact besteht*, kömmt eine *Täuschung* über die Lage der Fallbahn zum Faden *gar niemals* vor. Im gegentheiligen Falle irren die Kranken bei *wiederholten* Versuchen *häufig*, sie setzen die Fallbahn bald vor bald hinter den Faden, wenn sie thatsächlich vor dem Faden gelegen war. Sie irren nicht *jedes* Mal, weil eben die Wahrscheinlichkeit des Errathens 1 : 2 ist. Manche derselben täuschen sich sogar schon über die Stellung des *Fadens selbst*, sie halten ihn für schief, wenn er senkrecht steht, für vertical, wenn er von vorne nach hinten zum Horizonte geneigt ist. Doch kann dies wohl als Bestätigung des *Abganges* gemeinschaftlichen Sehactes gelten, keineswegs aber umgekehrt aus einer *richtigen* Beurtheilung der Fadenlage auf den *Bestand* gemeinschaftlichen Sehactes geschlossen werden. Es genügt nämlich Vielen das Bewusstsein der veränderten *Accommodation*, wenn der Blick an dem Faden auf- und abläuft, um sich über die wahre Stellung des Fadens zu vergewissern. Ueberhaupt ist es bei dem Fallversuche von der allergrössten Wichtigkeit, dem Kranken alle *äusseren* Behelfe zur Beurtheilung der Tiefe gänzlich abzuschneiden, er darf ausser dem Faden und dem fallenden Kügelchen *kein* anderes Object sehen, da dieses Anhaltspunkte für die Beurtheilung der relativen Lage der Fallbahn liefert. Es darf darum auch die Wand, welche nach hinten hin das Sehfeld abschliesst, nicht gemustert, gefleckt, gestreift sein, überhaupt gar keine hervortretenden Objectpunkte bieten. Aus gleichem Grunde müssen die fallenden Kügelchen auch von verschiedener Grösse sein, weil bei gleicher Grösse derselben die mit der Entfernung der Fallbahn vom Auge im Verhältnisse stehende Veränderung der *Netzhautbilddurchmesser* schon zur Tiefenschätzung verwerthet werden kann. Unter solchen Vorsichten durchgeführt versagt der Fallversuch nur sehr selten und die gegen ihn, sowie überhaupt gegen die *directe* Tiefenwahrnehmung erhobenen Einwürfe *(Donders)*, sind nicht stichhältig *(Hering)*.

Es stehen die *physiologischen* Gesetze, nach welchen die einzelnen Netzhautstellen empfangene Eindrücke um den Kernpunkt des Sehraumes herum *localisiren, annähernd in Uebereinstimmung* mit den rein *physikalischen* Gesetzen, nach welchen die von Aussendingen ausstrahlenden homocentrischen Lichtbündel auf *beiden* Netzhäuten in Bildform *projicirt* werden. Insonderheit ist die Uebereinstimmung in Bezug auf *ferne* Gegenstände eine fast vollständige; doch entsprechen sich auch der *subjective* Erscheinungsort und der *wirkliche* Ort *nahe gelegener* Dinge *ziemlich* genau, und zwar gilt dies hauptsächlich von den im *Mitteltheile* des gemeinschaftlichen Sehfeldes befindlichen Objecten, welchen fast ausschliesslich die Aufmerksamkeit zugewendet wird. Je *weiter* sich aber ein Gegenstand gegen die Peripherie hin entfernt, um so *grösser* wird das fragliche *Missverhältniss*, um so *geringer* aber auch die Deutlichkeit seiner Wahrnehmung und folgerecht die durch die Disharmonie des scheinbaren und wirklichen Ortes verursachte Störung. *Strenge* genommen kann eigentlich nur der *Fixationspunkt* an seinem *wahren* Orte gesehen werden (*Hering*).

Es soll z. B. bei aufrechter Kopfstellung und wagrechter Visirebene der in der Medianlinie gelegene Punkt *o* (Fig. 107) eines zum Horizonte lothrechten, sehr nahe gelegenen Blattes Papier *xy* fixirt werden. Es liegt das Blatt unter Voraussetzung richtiger Beurtheilung seiner Distanz offenbar *in der Kernfläche* des subjectiven Sehraumes. Ein in horizontaler Richtung nach *links* vom Fixirpunkte befindlicher *zweiter* Blattpunkt *g* wird sein Bild nun in beiden Netzhäuten je auf einer vom Mittelpunkte *c* nach *rechts* abweichenden Stelle, nämlich in *f* und *d* entwerfen, und zwar werden diese Stellen *nicht correspondirende* sein, insoferne der Breitenwerth der *rechts*seitigen *kleiner,* als jener der linksseitigen ist, weil $l\,o = r\,o$ und daher $sin.\,\nu : sin.\,\mu = sin.\,o : sin.\,(\gamma + o)$. Im Einklange damit kann der *indirect* gesehene Wandpunkt *nicht in* der Kernfläche des Sehraumes, also nicht an seinem *wahren* Orte erscheinen, sondern muss sich davon um so weiter von der Antlitzfläche, etwa nach *h* entfernen, je weiter er in Wirklichkeit nach links vom Fixirpunkte absteht, indem damit die *Disparation*, d i. der *Breitenunterschied* seiner beiden Netzhautbilder wächst. Was aber von *einem* Punkte gilt, gilt von *allen* Punkten einer an jener Wand verzeichneten *horizontalen Punktreihe.* Eine solche muss sich also als eine durch den Fixirpunkt gehende *Curve ss* präsentiren, welche ihre *Convexität* gegen die Augen hinkehrt. Gerade umgekehrt würden aber die einzelnen Punkte einer solchen *Curve* auf lauter Deckstellen beider Netzhäute abgebildet werden und sonach sämmtlich *in* der Kernfläche des subjectiven Sehraumes, also als *wagrechte gerade Linie*, auf jener Wand erscheinen. Dem entsprechen nun in der That die Ergebnisse sorglich angestellter physiologischer Experimente *(Hering).*

Fig. 107.

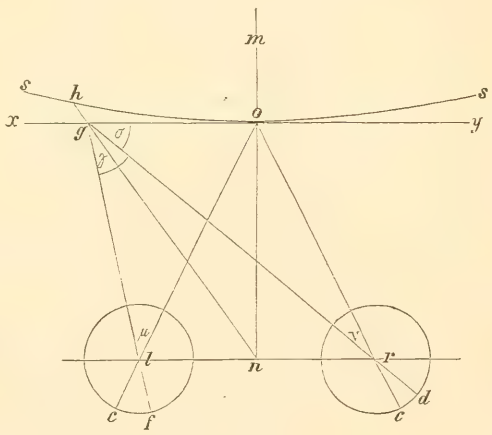

Die physikalischen Gesetze, nach welchen sich die Bilder excentrisch gelagerter Dinge auf beiden Netzhäuten entwerfen, schliessen schon die Nothwendigkeit in sich, dass das *binoculare Einfachsehen nicht an identische*

Eindrücke correspondirender Punkte beider Netzhäute gebunden sein kann. Wäre es demso, so könnten von den im Gesichtsfelde befindlichen Objecten immer nur Punkte einfach gesehen werden, welche in *gewissen*, durch den Fixationspunkt gelegten *Linien* oder *Flächen* gelegen sind. Dies widerstreitet aber der gemeinen Erfahrung und den Resultaten genauer physiologischer Untersuchungen; insbesondere wird es durch die optischen Wirkungen des *Stereoskopes* mit voller Sicherheit widerlegt. Man kann also nur sagen, dass das binoculare Einfachsehen den *correspondirenden* Stellen beider Netzhäute thatsächlich zukomme, ja insoferne *obligatorisch* sei, als keinerlei Uebung und keinerlei Kunstgriff es möglich machen, zwei gleichzeitige verschiedene Reize solcher Stellen gleichzeitig gesondert neben oder hinter einander zu sehen; dass die Fähigkeit des Einfachempfindens sich aber auch auf *disparate Stellen* beider Netzhäute erstrecke und hier insoferne *facultativ* genannt werden könne, als Uebung und allerlei Kunstgriffe dahin führen, das ursprünglich einfach Gesehene in zwei gesondert erscheinende Trugbilder aufzulösen. Mehr noch, das Einfachsehen mit *disparaten* Netzhautstellen ist geradezu eine *Bedingung des Körperlichsehens der Objecte (Hering).*

Eine durch den Fixationspunkt gelegte Linie oder Fläche, deren sämmtliche Punkte auf *correspondirenden* Stellen beider Netzhäute abgebildet werden, heisst *Horopter*. Eine durch den Fixationspunkt gehende Fläche, deren sämmtliche Punkte auf correspondirenden *Längsschnitten* beider Netzhäute abgebildet werden, nennt man den *Längshoropter*. Er ist für *kurze* Objectabstände stets eine Fläche des zweiten Grades. Liegen z. B. die verticalen Trennungslinien vertical zur Visirebene, so ist der Längshoropter eine durch den Müller'schen Horopterkreis gehende senkrecht zur Visirebene stehende *Cylinderfläche*. Convergiren die verticalen Trennungslinien nach oben, so ist bei symmetrischen Convergenzstellungen der Gesichtslinien der Längshoropter eine mit der Spitze nach oben gekehrte *Kegelfläche* u. s. w. In ähnlicher Weise wird die Gesammtheit der Aussenpunkte, welche auf *correspondirenden Querschnitten* beider Netzhäute, aber im Allgemeinen auf disparaten Längsschnitten ihre Bilder entwerfen, als *Querhoropter* bezeichnet. Er bildet für *kurze* Objectabstände stets eine Fläche zweiten Grades, welche im einfachsten Falle in zwei sich schneidende Ebenen übergeht. Ausserdem gibt es im Aussenraume zahllose *geradelinige* Flächen zweiten Grades, welche so gelegen sind, dass jede in ihnen enthaltene *gerade Linie* sich auf correspondirenden Punkten beider Netzhäute abbildet. Dies sind die sogenannten *Partialhoroptern*. Unter *Totalhoropter* versteht man den *Durchschnitt* zwischen Längs- und Querhoropter. Er ist für *kurze* Abstände, also unter Voraussetzung einer stärkeren Convergenz der Gesichtslinien, immer eine Linie, deren Gestalt und Lage je nach den gegebenen Verhältnissen ausnehmend wechselt. Beim Sehen in *grössere Entfernung* verschwinden mehr und mehr die Breiten- und Höhenunterschiede der von homocentrischen Lichtbündeln getroffenen Stellen beider Netzhäute, es wird das *Gesichtsfeld als Ganzes* zum Horopter, d. h. es erscheint *Alles* in der Kernfläche des Sehraumes und die Versetzung der einzelnen Objecte in *verschiedene Tiefen* ist Folge eines *Urtheiles*, welches durch die Perspective u. s. w. geleitet wird und auch bei der *monocularen* Tiefenwahrnehmung das Massgebende ist *(Hering).*

Es erübrigt noch zu bemerken, dass nur *willkürliche* Bewegungen der Augen zum Bewusstsein kommen. Bei passiven und unwillkürlichen Bewegungen ist dies nicht der Fall, daher die unter ihrem Einflusse gesehenen Objecte *in Bewegung* erscheinen, sie mögen nun *ruhen* oder sich *wirklich bewegen*. Hierin liegt der wesentliche Grund des *Schwindels*, welcher sich bei raschen Drehungen und bei ungewohnten *passiven* Bewegungen des Körpers, z. B. auf einem Schiffe, in einer Schaukel etc. einzustellen pflegt.

Indem nämlich die *unwillkürlichen* und *passiven* Bewegungen des Auges *nicht* zur directen Wahrnehmung kommen, wird das *Urtheil* über die *jeweilige* Lage des *Gesichtsfeldes*, über die *Ruhe* und *Bewegung* der Objecte *verwirrt*, es erscheinen *alle* Objecte *im* Gesichtsfelde und *dieses selbst* in Bewegung, und das ist eben der Schwindel. In ähnlicher Weise erklärt sich der Schwindel, welcher bei *Lähmungen*, bei *krampfhaften Contractionen* oder nach *Durchschneidung* einzelner Augenmuskeln aufzutreten pflegt. Indem nämlich unter solchen Umständen die *Wirkungen* bestimmter Muskelanstrengungen ganz *andere* werden, als sie es früher waren, wird die *Beurtheilung* der relativen Lage des Gesichtsfeldes, die Ruhe und Bewegung der Objecte wesentlich *gestört*.

Doch ist wohl zu bemerken, dass unter solchen Verhältnissen der Schwindel in der Regel sich nur dann zeigt, wenn eine *grössere Anzahl* von Muskeln oder Nerven ausser Stand gesetzt ist, *willkürlichen* Innervationen mit der entsprechenden Kraftäusserung zu antworten oder beziehungsweise diese Innervationen ungeschwächt zu den Muskeln zu leiten. Darum findet sich der Schwindel denn auch zumeist bei Lähmungen des *Oculomotorius*, dessen Ausstrahlungsgebiet verhältnissmässig ein sehr beträchtliches ist. Doch darf nicht verschwiegen werden, dass *complete* Lähmungen des Oculomotorius der einen Seite durchaus *nicht immer* zum Schwindel führen, auch wenn das betreffende Auge das *alleinig* gebrauchsfähige ist. Es kommen in der That Fälle vor, wo bei vollständiger Blindheit des einen Auges Lähmungen der motorischen Nerven des *anderen* Auges, Paralysen des *ganzen* dritten Gehirnnerven, ja *sämmtlicher* motorischer Augennerven zu *keiner Zeit* ihres Bestandes zum Schwindel geführt haben, auch wenn sie *plötzlich* entstanden sind. Es fehlt solchen Kranken allerdings die Tiefendimension und die allermeisten derselben projiciren auch die Blicklinie falsch; doch bildet sich bei ihnen rasch das Vermögen aus, die Differenzen zwischen den willkürlich innervirten und thatsächlich erfolgenden Augenbewegungen annähernd richtig zu schätzen, also auch sich zu führen und ihren Beschäftigungen obzuliegen. Es scheint, dass der *Zwang* bei alleiniger Functionstüchtigkeit des gelähmten Auges diese Urtheilsfähigkeit beschleunige und schärfe, da bei Functionstüchtigkeit *beider* Augen die Störung des gemeinschaftlichen Sehactes durch Doppelbilder und Schwindel *sehr lange* anzuhalten und nur ganz allmälig mit Unterdrückung der Trugbilder und mit Ausbildung eines neuen Orientirungsvermögens in den dem *monocularen* Gesichtsfelde angehörigen peripheren Theilen der abgelenkten Netzhaut zu verschwinden pflegt.

Nosologie. Die Functionsfehler der Augenmuskeln sind bald der Ausdruck *gestörter Coordinationsverhältnisse*, bald sind sie als *Krämpfe* im engeren Wortsinne oder als *wahre Lähmungen* aufzufassen.

1. Unter den *Coordinationsstörungen* steht in Bezug auf praktische Wichtigkeit obenan das *Schielen*. Es werden unter diesem Namen zwei *essentiel* von einander verschiedene Zustände zusammengefasst. Bei dem einen ist die *Convergenzbreite* in der Regel *vergrössert* und derselbe charakterisirt sich durch ein *Uebermass von Convergenz*, welches *willkürlich* und *bewusst* bei der Innervation einer *bestimmten* oder *jeder* Accommodationsquote zu dem Zwecke coordinirt wird, um diese leichter aufzubringen und zu erhalten *(Strabismus convergens)*. Bei der anderen Form erscheint die *Convergenzbreite* sehr *vermindert* oder auf *Null* reducirt, es ist die Aufbringung und Erhaltung *bestimmter Convergenzquoten* sehr erschwert, führt leicht zu asthenopischen Beschwerden *(Asthenopia muscularis)* und schliesslich zur *activen Ablenkung* der einen Gesichtslinie in *horizontaler* oder *diagonaler* Richtung *nach aussen*. Die *Convergenzbewegungen* sind zudem bei *beiden* Arten des Schielens innerhalb gewisser Grenzen *minder regelmässig;* die *Blickrichtung* hingegen erscheint in *keiner* Weise beirrt, so lange sich keine *secundäre Veränderungen* in den augenbewegenden Muskeln eingestellt und so lange die Muskeln nicht mit vermehrten *Widerständen* zu kämpfen haben.

2. Die völlige *Freiheit der Blickrichtungen* unterscheidet den Strabismus von der *Luscitas* oder dem *Schiefstehen der Augen*. Bei diesem letzteren Fehler ist eben die Excursionsfähigkeit des Bulbus nach einer oder nach mehreren Richtungen hin mehr weniger *eingeschränkt*, wobei es gleichgiltig ist, ob die Innervationen auf Veränderungen der *Blickrichtung* oder der *Convergenz* zielen. Bei den *höchsten* Graden steht der Bulbus wohl auch völlig *starr*. Das kranke Auge folgt demnach den Excursionen des anderen nicht in entsprechender Weise, sondern bleibt bei gewissen oder bei allen Axenrichtungen des letzteren zurück. Es ist die Luscitas je nach Umständen der symptomatische Ausdruck höchst *mannigfaltiger* Zustände. Dahin gehören: normwidrige *Verkleinerungen* und staphylomatöse *Ausdehnungen* des Bulbus, *Auflagerungen* auf die *äussere Wand* des Augapfels, *Geschwulstbildungen* in der *Orbita*, *Verengerungen* derselben, verschiedene *Muskelkrankheiten*, insbesondere der *Krampf* und die *Lähmung*.

3. Es darf hierbei nicht übersehen werden, dass der *Bau* der Augen unter gewissen Verhältnissen auch ein *scheinbares Schiefstehen* der Axen oder einen *scheinbaren Strabismus* mit sich bringen könne. Ist nämlich der *Winkel*, welchen die *Gesichtslinien* mit den *Hornhautaxen* einschliessen (S. 756) einigermassen bedeutender, so werden bei Fixation *ferner* Objecte, also bei *Parallelstellung* der Gesichtslinien, die *Hornhautcentra* offenbar beiderseits *nach aussen oder innen* abweichen, je nachdem der Winkel α selbst ein positiver oder negativer ist.

4. In einer anderen Reihe von Fällen ist sowohl die Blickrichtung als die Convergenz vollkommen frei, aber *die ruhige Fixation* der Objecte bei den meisten oder allen relativen Stellungen derselben unmöglich; der Kranke vermag die Gesichtslinien nicht auf einen Punkt des Gesichtsfeldes zu fesseln; es schwanken vielmehr beide Augen bei der Fixation und beim gedankenlosen Blicke in ganz concinner Weise abwechselnd in der Bahn der Rechts- und Linkswender oder in der Bahn der beiden oberen und unteren Schiefen, oder in einer aus beiden gemischten Bahn vermöge *unwillkürlicher*, überaus rascher und fast rhythmischer, alternirender Innervationen der betreffenden Muskelgruppen hin und her *(Nystagmus)*.

5. Endlich kommen Fälle vor, wo *bestimmte Coordinationsbewegungen* theilweise oder ganz unausführbar geworden sind, während die anderen Coordinationsbewegungen, selbst jene, bei welchen sich *dieselben* Nerven und Muskeln activ betheiligen, mit vollkommen normaler Kraft und Ausdauer durchgeführt werden *(relative Lähmungen)*. Ihr pathogenetisches Moment kann unmöglich in Functionshemmungen der betreffenden *Nerven* und ihrer centralen *Ursprungskerne* gesucht werden, sondern muss in krankhaften Verhältnissen gewisser, der Willkür unterworfener oder beziehungsweise reflectorischer *Coordinationscentra*, wie selbe neuere physiologische Untersuchungen (S. 873) nachgewiesen haben, liegen. Wäre nämlich der Stamm oder der Ursprungskern der betreffenden Nerven in seiner Leitung gehindert, so müsste offenbar die Leistung der zugehörigen Muskelgruppe unter *allen* Umständen, bei *jedweder* Art von Innervation, hinter dem innervirten Masse zurückbleiben, was eben nur bei *absoluten* Lähmungen der Fall ist.

Es finden sich derlei *relative* Lähmungen der mannigfaltigsten Art bei *Morbus Basedowi* (S. 586) und werden hier auf circumscripte paralytische Gefässerweiterungen in den Centralorganen zurückgeführt. Auch scheinen manche der bei *Diphtheritis faucium* vorkommenden Motilitätsstörungen der Augen in diese

Categorie zu gehören. Ausnahmsweise werden übrigens *Hebungs-* und *Convergenzparalysen* auch scheinbar *primär* beobachtet. Streng genommen ist auch die durch locale Application der *Mydriatica* bedingte Motilitätsstörung der Iris hierher zu zählen, indem die von den oculopupillaren Zweigen des dritten Gehirnnerven beherrschten Binnenmuskeln allen vom *Gehirne* kommenden Innervationen gegenüber *gelähmt* erscheinen, auf *Reflexe* jedoch, welche unter Vermittelung des Ciliarknotens und der intraoculären Ganglien auf sie geworfen werden, sehr kräftig und anhaltend reagiren.

6. *Eigentliche Krämpfe* kommen im Bereiche der sechs Augapfelmuskeln überhaupt nur *selten* vor.

Clonische Krämpfe werden bisweilen unter der Form excursiver *Bewegungen* beobachtet: als Symptom der *Bleidyscrasie*, bei *Gehirn-* und *Meningealleiden*, besonders bei *Kindern* als Begleiter der *Meningitis basilaris*, bei der *Chorea* etc.

Der *Spasmus tonicus* der Augenmuskeln kömmt vor als Theilerscheinung des allgemeinen *Starrkrampfes*, der *Epilepsie*, der *Eclampsie*, höchst ausnahmsweise als *rein locales* Leiden in Folge *traumatischer Verletzungen* der Augengegend oder des Auges selbst. Gewöhnlich erscheinen dann *sämmtliche* Augenmuskeln krampfhaft contrahirt, oder doch wenigstens die *meisten (Ophthalmospasmus, Tetanus oculi)*. Der Bulbus steht in letzterem Falle starr, *gerade* nach vorne oder etwas *schief*, er ist meistens *in die Augenhöhle zurück*getreten und dieses zwar bisweilen so stark, dass die *Bindehaut* sich über der Cornea in Falten legt *(Enophthalmus spasticus)*. Die *Lider* stehen dabei gewöhnlich weit offen, seltener sind sie krampfhaft geschlossen, jedenfalls aber *unbeweglich*. Es kömmt in dieser letzteren Erscheinung die spastische Mitaffection der *Lidmuskeln* zum Ausdrucke, und zwar einmal der *Krampf des M. levator palpebrae superioris*, das andere Mal der *Krampf des Kreismuskels*.

An dem *Kreismuskel der Lider* sind Krämpfe nichts weniger als selten. Sie treten sowohl in *clonischer*, als *tonischer* Form auf.

Clonische Spasmen beschränken sich oft auf *einzelne Fleischbündel* des Kreismuskels und verursachen ein eigenthümliches, mit dem Gefühle des Ziehens verbundenes *Erzittern* einzelner Theile der Lider. In anderen Fällen wird der *ganze Kreismuskel* von clonischen Krämpfen befallen; das Resultat ist die sogenannte *Nictitatio*, das *krampfhafte Plinken*, ein rasches Wechseln zwischen Oeffnen und Schliessen der Lidspalte, wobei aber immer das *letztere vorwiegt*, indem es mit übermässiger Kraft bewerkstelligt wird und sehr *rasch* erfolgt, während das *Oeffnen* nur *langsam* und *unvollständig* geschieht. Es ist häufig blos die Folge einer *Angewöhnung*.

Der *tonische Krampf des Kreismuskels*, *Blepharospasmus*, ist bald ein *continuirlicher*, während dem Wachsein des Kranken Tage oder Wochen, ja Monate anhaltender; bald tritt er unter der Gestalt von *Anfällen* auf, welche sich gemeiniglich *spontan* einstellen, häufig aber auch durch bestimmte äussere Einflüsse hervorgerufen und durch andere manchmal unterbrochen werden können. Er ist in der Regel so kräftig, dass es einer bedeutenden Gewalt bedarf, um die zusammengepressten Lider zu öffnen, wobei gerne intensive Schmerzen angeregt werden. Nur selten kömmt er auf Rechnung *intracranieller* Leiden, meistens ist er *peripheren* Ursprunges und auf normwidrige *Reflexe* von Seite des einen oder anderen *Quintusastes* zurückzuführen. Der *Ausgangspunkt* ist dann oft ein *manifester Krankheitsherd* im Verzweigungsgebiete des Trigeminus und der Krampf an dessen *Bestand gebunden*, insoferne er schwindet, wenn das Grundleiden zum Ausgleiche kömmt oder wenn wenigstens der mit ihm einhergehende Erregungszustand der Gefühlsnerven beschwichtigt wird. Bisweilen jedoch besteht der Krampf *nach Tilgung* des *primären* Krankheitsprocesses fort, ja steigert sich vielleicht oder pflanzt sich wohl gar auch auf *andere* ausgebreitete Nervenbahnen fort und gipfelt schliesslich in *epilepsieähnlichen* Anfällen *(Graefe)*. Nicht selten endlich bildet sich der Blepharospasmus

aus, *ohne dass jemals* ein manifester Krankheitsherd als Ausgangspunkt zu ermitteln gewesen wäre, er trägt von vorneherein den Charakter eines selbständigen Leidens *(B. idiopathicus, Arlt)*. Manche glauben, dass in den Fällen der letzteren beiden Arten das *nächste* pathogenetische Moment des Krampfes in einer Art *Muskelhyperästhesie* zu suchen sei, d. h. in einem krankhaften Erregungszustande jener zarten *sensitiven* Nervenreiserchen, welche von den Quintusästen *rückläufig* zum Orbicularis palpebrarum hinstrahlen und sich in ihm verzweigen *(Graefe)*. Man findet nämlich sehr häufig einzelne Stellen im Verzweigungsgebiete des Trigeminus, an der Stirne, Wange u. s. w., welche blos gedrückt zu werden brauchen, um den Krampf augenblicklich und so lange zu lösen, als der Druck dauert. Wo aber solche *Druckpunkte* nicht zu finden sind, ist die Vermuthung nicht ganz ungerechtfertigt, dass dieselben an weniger zugänglichen Orten ihren Sitz haben und sich daher dem Nachweise entziehen. Sonderbar ist es, dass manchmal die Bethätigung gewisser Muskelgruppen den Blepharospasmus unterbricht, z. B. das Pfeifen *(Arlt)*, die Inspiration *(Benedikt)*.

Am gewöhnlichsten reflectiren die sensitiven Nerven der *Horn-* und *Bindehaut* ihre pathologischen Erregungszustände auf den Kreismuskel, daher denn auch der Blepharospasmus eine *fast regelrechte* Erscheinung ist, wenn eine Keratitis mit starker Ciliarreizung einhergeht, wenn die Hornhaut verletzt wurde oder ein fremder Körper in dem Bindehautsacke stecken geblieben ist. Er findet sich dann meistens in Gesellschaft von *Lichtscheu* (S. 850) und gibt nicht selten den Anstoss zur Entwickelung eines *Entropiums* (S. 528); *weicht* übrigens in der Regel mit der Beseitigung des Irritamentes und lässt nur selten die *Muskelhyperästhesie* als ein überaus hartnäckiges Leiden zurück. In anderen Fällen geht der Krampfreiz selbst oder die den Blepharospasmus zunächst begründende Muskelhyperästhesie vom *Stirnnerven* aus, derselbe zeigt sich gegen Druck äusserst empfindlich *(Secondi)*, oder es besteht eine wahre *Neuralgia supraorbitalis*, deren einzelne Anfälle mit Lidkrämpfen enden und im späteren Verlaufe der Krankheit mehr und mehr an Schmerzhaftigkeit verlieren können, während die spasmodischen Beschwerden an Intensität und Dauer zunehmen. Einmal wurzelte das Uebel im *Nervus lingualis*, es war ein ausgebreitetes Zungengeschwür gegeben, welches gedrückt sogleich den Krampf löste. Ein anderes Mal war der *Zungen-* und *Unterkiefernerv* zugleich der Ausgangspunkt des Blepharospasmus *(Graefe)*.

Die *Behandlung* ist selbstverständlich zunächst und hauptsächlich auf Tilgung des *Grundleidens* und auf Beschwichtigung des nervösen Erregungszustandes zu richten. In *letzterer* Beziehung empfehlen sich ganz besonders *hypodermatische* Einspritzungen von Morphiumlösungen in die Gegend des *Frontalnerven* oder etwaiger *Druckpunkte (Graefe)*. Ihr Nutzen ist nicht blos ein palliativer, insoferne die Verminderung der nervösen Irritation den Ausgleich des vorhandenen Krankheitsprocesses günstig zu beeinflussen vermag. Am meisten dürften sie leisten, wenn der Krampf auf einfacher *Muskelhyperästhesie* beruht, welche sich *spontan* ausgebildet hat oder nach Ablauf eines manifesten Grundleidens zurückgeblieben ist. Der Erfolg ist unter solchen Umständen thatsächlich nicht selten eine wahre Heilung. Auch bewährt sich das Mittel öfters bei Bestand einer *Neuralgia supraorbitalis* und eines davon abhängigen Blepharospasmus. Wo es versagt, darf man in einzelnen Fällen von dem *constanten Strome* Günstiges erwarten; es sind damit wiederholt die hartnäckigsten Krampfzustände beseitigt worden, besonders solche, welche mit Neuralgien im Zusammenhange standen *(Remak)*. Im Grossen und Ganzen scheint jedoch die Elektricität bei Blepharospasmus nur *wenig* zu versprechen *(Benedikt)*. Als *letztes* Mittel mag in verzweifelten Fällen die *Durchschneidung des betreffenden Quintusastes* versucht werden. Sie bringt öfters gründliche Heilung, ohne dass die Empfindlichkeit der bezüglichen Theile *dauernd* vernichtet würde. Leider ist sie auch nicht zuverlässig, indem sich mit der Wiederkehr des Gefühls manchmal die Krämpfe abermals einstellen. Die *Ausschneidung* eines Nervenstückes sichert das Heilergebniss nicht mehr, als die blosse Durchschneidung *(Graefe)*.

Auf den *Levator palpebrae superioris* beschränkte Krämpfe werden nur sehr ausnahmsweise beobachtet. Sie äussern sich unter der Form des *Lagophthalmus spasticus*, des *krampfhaften Hasenauges*, d. i. durch Emporziehung des oberen Lides und darin begründete weite Oeffnung der Lidspalte, wobei der *starke Widerstand*, welchen das Lid einer dem Muskel entgegenwirkenden äusseren Gewalt bietet, charakteristisch ist.

6. Im Gegensatze zu den Krämpfen sind *wahre* und *absolute Lähmungen der Augapfelmuskeln* ziemlich *häufig* Gegenstand der Beobachtung. Es erscheint bei ihnen nicht nur die *Kraft*, mit welcher sich der Muskel zusammenzieht, sondern auch das *Mass der Retraction* beschränkt und demnach die *Excursionsfähigkeit* des Bulbus in der Bahn des betreffenden Muskels oder der bezüglichen Muskelgruppe *vermindert*. Es äussert sich diese Störung bei *allen* Innervationen ohne Ausnahme, gleichviel woher sie kommen und dem entsprechend muss das *pathogenetische* Moment der Leitungshemmung in dem *Stamme* oder den *Zweigen* oder endlich in den *Ursprungskernen* der Nerven gesucht werden.

Man unterscheidet davon die sogenannten *Insufficienzen* und versteht darunter eine Art Schwäche, ein Mindermass von Leistungsfähigkeit, vermöge welchem einzelne Muskeln oder Muskelgruppen ausser Stande sind, grösseren Anforderungen zu genügen, insonderheit bestimmte Stellungen der Gesichtslinie zu *erhalten*. Es handelt sich dabei jedoch lediglich um *Innervationsstörungen*, nicht um Muskelerkrankungen. Man spricht sehr viel von Insufficienzen der *inneren* Geraden (Siehe Strabismus divergens), will jedoch auch Insufficienzen der *äusseren geraden* Augenmuskeln in Verbindung mit asthenopischen Beschwerden *(Knapp)*, ja gleichzeitig die Insufficienz der *inneren und äusseren* Geraden *(Kugel)* beobachtet haben.

Der *Grad der Lähmung* ist selbstverständlich ein sehr wandelbarer, so wie auch die *Ausdehnung des Lähmungsbezirkes* ausserordentlich variirt. Zweifelsohne können *Theile* eines *einzelnen* Muskels der Paralyse verfallen; andererseits findet man aber auch häufig *ganze Gruppen*, bisweilen sogar *sämmtliche* Augenmuskeln mehr weniger vollständig gelähmt; ja gar nicht selten erstreckt sich der Lähmungsbezirk *weit über die Orbita hinaus*.

Am öftesten findet man die Paralyse der Augapfelmuskeln *combinirt mit Lähmung des Aufhebers* des oberen Augendeckels. Das Resultat ist die sogenannte *Ptosis*, das Herabsinken des oberen Augenlides, die Unfähigkeit, dasselbe in genügendem Masse zu heben und so die Lidspalte weit zu öffnen; ein Zustand, welcher übrigens mitunter auch als ein mehr *selbstständiges* Leiden vorkömmt und dann nicht immer auf *Leitungshindernisse* des zugehörigen *Nervenastes* als letzten Grund zu schieben ist, sondern hier und da auf *angeborenem Mangel* oder auf mannigfaltig begründeten *Ernährungsstörungen des Muskels selber* beruht.

Es ist die paralytische Ptosis übrigens wohl zu unterscheiden von Lidsenkungen als Folge *vermehrter Widerstände*. Es sind solche Lidsenkungen eine constante Erscheinung bei entzündlicher oder hypertrophischer *Schwellung der Bindehaut*, der äusseren Lidhaut und des zugehörigen subcutanen oder submucösen lockeren Bindegewebes. Nicht minder finden sie sich stets beim *Epicanthus* und *Epiblepharon*, d. i. einer angeborenen übermässigen Entwickelung der Haut im inneren Lidwinkel, welche bisweilen so weit geht, dass der Canthus, ja selbst ein Theil der inneren Lidspaltenhälfte förmlich überdeckt wird *(Ammon, Graefe)*.

Auch ist hier an die mit *Myosis* einhergehende Ptosis zu erinnern, welche ihren Grund in Leitungshemmungen der zum *organischen* Muskel des oberen Lides und zu der Irismuskulatur gehörigen *sympathischen* Zweige ihren Grund hat (S. 840) und darum als *Ptosis sympathica* beschrieben werden mag.

Seltener sind Complicationen mit Lähmung des vom 7. Gehirnnervenpaare versorgten *Kreismuskels der Lider*. Dafür kömmt eine Lähmung dieses Muskels öfters als *selbständiges Muskelleiden* so wie als Folge von *Leitungshindernissen* in dem *Nervus facialis* vor. *Niedere Grade* der Parese verrathen sich oft blos durch die Unfähigkeit, die Lidspalte *kräftig* zu schliessen und die *äussere Lidhaut* in zahlreiche Falten zu werfen, so wie durch sehr auffällige *Störungen der Thränenleitung*, welche man öfters durch Schlitzung der Thränenröhrchen noch beseitigen kann. Bei *hohen* Graden ist der *Lidschluss* ganz *unmöglich;* bei Unthätigkeit des Aufhebers, z. B. während dem Schlafe, bleibt die Lidspalte *halb geöffnet;* der *obere Augendeckel* liegt *schlaff* am Bulbus an, während das *untere Lid* gewöhnlich vom Augapfel *absteht* oder gar nach aussen *umgestülpt* ist; daher in der Regel ein grösserer Theil der Bulbusoberfläche *entblösst* erscheint *(Lagophthalmus paralyticus* oder *atonicus).*

Es wird diese Entblössung des Bulbus häufig sehr lange vertragen, ohne dass sich erhebliche Reizzustände im Bulbus oder seinen Umgebungen einstellen. Mitunter jedoch kömmt es auch bald zu heftigen Entzündungen der Bindehaut und der Hornhaut *(O. Weber)*, ja zu *Verschwärungen* der letzteren, wobei es öfters schwer zu entscheiden ist, ob der Lagophthalmus an sich oder combinirte Leitungshemmungen der die Nutritionsverhältnisse des Auges regulirenden Nerven als die eigentliche Quelle angesehen werden müssen.

Das *pathogenetische* Moment der Facialislähmungen ist unzweifelhaft am häufigsten eine *rheumatische* Affection der Nervenscheiden. In anderen Fällen ist eine *Otitis* oder *Parotitis*, ein Krankheitsherd im Bereiche des Fallopi'schen Kanales, ein *Tumor* an der Schädelbasis, ein Krankheitsherd in der *Varolsbrücke* oder in den *Centralganglien*, ja selbst in der *Gehirnrinde*, selten aber *Hysterie* als die nächste Ursache nachgewiesen worden *(Benedikt).* Von grosser Wichtigkeit ist, dass bei *centralen* Leiden die Lähmung des Orbicularmuskels und jene der Respirationsmuskeln des Gesichtes häufig *isolirt* vorkommen, was sich aus dem anatomisch nachgewiesenen Bestande *zweier getrennter Ursprungskerne* und aus der erst späteren Vereinigung der daraus entspringenden Fasern zu einem gemeinsamen Stamme erklärt. Nicht minder erwähnenswerth ist die Beobachtung *relativer Paralysen* in diesem Bereiche. Es erscheinen nämlich die *willkürlichen* und die *mimischen* Contractionen der vom Facialnerven abhängigen Muskeln öfters in sehr *verschiedenem* Grade oder auch wohl *isolirt* gelähmt *(Benedikt).*

Eine Lähmung *beider Lidmuskeln*, die *Blepharoplegia*, ist wohl immer die Theilerscheinung eines *weit ausgebreiteten* pathologischen Processes im *Inneren der Schädelhöhle* und im Ganzen selten.

Quellen: *Anatomie und Vorbegriffe: Listing*, Ruete's Lehrbuch der Ophth. I. Braunschweig. 1853. S. 37; kl. Monatbl. 1870. S. 29. — *Hering*, Beiträge zur Physiologie. I—V. Leipzig. 1861—1864; Archiv f. Anat. u. Physiol. 1864. S. 27—51, 278—285, 303—319; 1865. S. 79—97, 152—165; Die Lehre vom binocularen Sehen. Leipzig. 1868; A. f. O. XIV. 1. S. 1; XV. 1. S. 1. — *Helmholtz*, A. f. O. IX. 2. S. 153—214; X. 1. S. 1—60; Karsten's Encyklopädie. IX. S. 457—856. — *Ruete*, Lehrb. d. Ophth. I. S. 25—49; Ein neues Ophthalmotrop. Leipzig. 1857; Festrede ad memor. E. G. Bosii. Leipzig. 1857; kl. Monatbl. 1864. S. 386; Congr. intern. de Paris. 1863. S. 74. — *Donders*, Holländ. Beiträge zu den anat. u. phys. Wiss. I. 1848; nach Graefe, A. f. O. I. 1. S. 26, 34—41; Derde Jaarl. Verslag. Utrecht. 1862. S. 209; Anom. d. Acc. u. Refr. Wien. 1866. S. 152; A. f. O. IX. 1. S. 103—110; XIII. 1. S. 1; Het tienjarig bestaan etc. Utrecht. 1869. S. 111. — *Fick*, Zeitschft. f. rat. Medicin. IV. S. 101; V. S. 331. — *G. Meissner*, Beitr. z. Phys. d. Sehorganes. Leipzig. 1854; A. f. O. II. 1. S. 1—123. — *H. Meyer*, A. f. O. II. 2. S. 77—94. — *Panum*, Ueber das Sehen mit zwei Augen. Kiel. 1858. — *Hasner*, Ueber das Binocularsehen. Prag. 1859. — *Wundt*, Zeitschrift f. rat. Med. VII. S. 321—396; A. f. O. VIII. 2. S. 1—114; Beiträge z. Theorie d. Sinneswahrnehmung. Leipzig u. Heidelberg. 1862. — *Fechner*, Ueber einige Verhältnisse des Binocularsehens. Leipzig. 1860. — *Cornelius*, Zur Theorie des Sehens. Halle. 1864.

— *Nagel*, Das Sehen mit zwei Augen. Leipzig u. Heidelberg. 1861; kl. Monatbl. 1864. S. 388; A. f. O. XIV. 2. S. 228. — *Volkmann*, Phys. Untersuchgn. im Gebiete d. Optik. Leipzig. I. 1863; II. 1864; Verhandlungen der Leipziger Ges. d. Wiss. 1869. S. 28. — *Recklinghausen*, A. f. O. V. 2. S. 127—179. — *Graefe*, A. f. O. I. 1. S. 1, 4, 7, 10, 19, 23, 32—35, 38, 41; I. 2. S. 290. — *Bahr*, ibid. VIII. 2. S. 179—184. — *Henke*, ibid. X. 2. S. 181. — *Böttcher*, ibid. XII. 2. S. 23—99; Berlin. kl. Wochenschrift. 1866. Nro. 4. — *Doyer*, Derde Jaarl. Versl. Utrecht. 1862. S. 209, 217, 219, 221, 223, 227. — *Schuerman*, Vijfde Jaarl. Versl. Utrecht. 1864. S. 1, 13, 27, 31, 50; kl. Monatbl. 1864. S. 92, 95, 100. — *Knapp*, Dritt. Jahresber. Heidelberg. 1865. S. 17. — *Stilling*, *Deiters*, nach *Rüdinger*, Die Anat. d. menschl. Gehirnnerven. München. 1868. S. 12, 15, 17, 39. — *Luschka*, nach Nagel, A. f. O. XIII. 2. S. 408. — *J. J. Müller*, ibid. XIV. 3. S. 183; Centralbl. 1868. S. 803. — *Liebreich*, Arch. f. Augen- und Ohrenheilkd. I. S. 63. — *Coccius*, Der Mechan. d. Acc. Leipzig. 1868. S. 26, 53, 54, 85. — *Flourens*, *Budge*, Ueber die Bewegung d. Iris. Braunschweig. 1854. S. 130. — *Stellwag*, Der intraoc. Druck. 1868. S. 88. — *Magni*, Rivista clinica. 1868. — *Schweigger*, kl. Monatbl. 1867. S. 28. — *Alf. Graefe*, A. f. O. XI. 2. S. 1 u. f. — *Williams*, Schmidt's Jahrb. 134. Bd. S. 216.

Nosologie: Graefe, A. f. O. I. 1. S. 82, 95, 97, 105, 107, 109, 113, 116, 435, 440, 445, 447, 449; I. 2. S. 294; IV. 2. S. 184, 190, 192, 194, 197, 199; IX. 2. S. 57, 73; Deutsche Klinik. 1865. Nro. 22. S. 216, 217. — *Remak*, Deutsche Klinik. ibid. — *Alf. Graefe*, Klin. Analyse d. Motilitätsstörungen des Auges. Berlin. 1858. S. 228. — *Donders*, Anomalien etc. S. 210. — *Arlt*, Krankhtn. d. Auges. III. Prag. 1856. S. 363, 364; Zeitschr. der Wien. Aerzte. 1861. Wochenbl. Nr. 25. S. 202. — *Secondi*, Clinica oc. di Genova, Torino. 1865. S. 127. — *Rydel*, Wien. med. Jahrb. 1866. 4. S. 74. — *Ammon*, Der Epicanthus und das Epiblepharon. Erlangen. 1860. — *Schiess-Gemuseus*, kl. Monatbl. 1867. S. 79. — *Schirmer*, ibid. 1869. S. 409. — *Stilling*, A. f. O. XIV. 1. S. 97. — *O. Weber*, Deutsche Klinik. 1867. Nr. 25. — *Stellwag*, Wiener med. Jahrb. 1869. 2. S. 25, 46. — *Knapp*, klin. Monatbl. 1863. S. 478. — *Kugel*, A. f. O. XII. 1. S. 66. — *Benedikt*, Elektrotherapie. Wien. 1868. S. 138, 274, 279, 414.

1. Das convergirende Schielen.

Krankheitsbild. *Charakteristisch ist die übermässige Convergenz der Gesichtslinien bei sonstiger Freiheit der Blickrichtung.*

1. Die fehlerhafte Stellung der einen Gesichtslinie, auf das fixirte Object bezogen, zeigt sich in vielen Fällen *constant auf dem einen Auge*, der Strabismus ist ein *einseitiger*, *monocularer*. In anderen Fällen weicht bald *dieses*, bald *jenes* Auge ab, während das andere fixirt, der Strabismus ist ein *beiderseitiger*, *binocularer*, *alternirender*.

Die strabotische Ablenkung ist in *reinen* und namentlich *nicht veralteten* Fällen *nach dem Tode*, während dem *tiefen Schlafe* oder während der *tiefen Narkose nicht zu bemerken*. Im *wachen* Zustande des Kranken macht sie sich entweder unter *allen* Umständen oder nur bei *scharfer Fixation* eines Objectes, überhaupt dann bemerkbar, wenn eine ein *bestimmtes* Mass überschreitende Accommodationsquote aufgewendet werden soll; der Strabismus ist demnach bald ein *ständiger*, *continuirlicher*, bald ein *intercurrenter*, *periodischer*.

Beim *alternirenden Strabismus* geschieht es oft, dass während der Fixation *naher* Objecte immer das *eine*, während der Fixation *ferner* Objecte das *andere* Auge schielt; oder dass bei der Betrachtung von, nach einer *gewissen Richtung seitwärts* im Gesichtsfelde gelegenen Gegenständen immer ein *gewisses* Auge abgelenkt wird.

2. Der *Schielwinkel* ist seiner *Grösse* nach in verschiedenen Fällen ein sehr verschiedener und wechselt auch in einem und *demselben* Falle je nach den obwaltenden Verhältnissen innerhalb ziemlich weiter Grenzen, wie genauere Untersuchungen entgegen den bisher geltenden Ansichten herausgestellt haben.

Unter dem *Schielwinkel* versteht man nicht, wie Manche glauben, den Winkel, welchen die beiden *Gesichtslinien mit einander* einschliessen, also nicht den überaus wandelbaren *Convergenzwinkel*; sondern die *Differenz der beiden Grundwinkel*, d. i. jener Winkel, welchen die Gesichtslinie des fixirenden und des abgelenkten Auges bei Fixation eines in der *Medianebene* gelegenen Objectes je mit der *Grundlinie* einschliesst.

Die *Grösse des Schielwinkels* ist sowohl von der zur Fixation eines Objectes erforderlichen *Convergenzquote*, als von der *Blickrichtung* abhängig.

Wird ein geeignetes Object *innerhalb der Medianebene* den Augen des Kranken allmälig genähert, so bemerkt man in der That sehr häufig, dass nur das gesunde Auge innerhalb der normalen Convergenzweite *proportionirte* Adductionsbewegungen macht, *nicht aber das Schielauge*; dessen Bewegungen werden bald ganz *unregelmässig* und *hören* endlich ganz *auf*, so dass die beiden Gesichtslinien in eine ganz *veränderte* gegenseitige Lage kommen.

Bei mindergradigem Strabismus folgt das Schielauge dem fixirenden allerdings bis zu einer bestimmten Grenze, so dass der Schielwinkel nicht wesentlich verändert erscheint. Wird jedoch das Object noch mehr angenähert, so geräth das Schielauge in unregelmässige zuckende Bewegungen, dreht sich ruckweise nach einwärts, springt aber wieder um ein gewisses zurück, bis es sich endlich in einer bestimmten Lage fixirt, wiederholt also ganz das Verhalten normaler Augen bei Annäherung der Fixationsobjecte über die Grenze der natürlichen Convergenzweite. Die Untersuchung ergibt dann immer eine bedeutende *Verminderung* der Ablenkung. Häufig ist dieselbe sogar *Null* und bei sehr kurzen Objectsdistanzen wohl gar *negativ* geworden, die Gesichtslinie des Schielauges schiesst *hinter* dem Fixirpunkte vorbei. In anderen Fällen folgt das Schielauge dem in der Medianebene heranrückenden Objecte gleich *von vorne herein* in ganz unregelmässiger ruckweiser Adduction und stellt sich dann in einer bestimmten Lage fest. Nicht selten, ja bei *hochgradigen* Strabismen *in der Regel*, ist die *Convergenzfähigkeit* des Schielauges fast *ganz aufgehoben*, dasselbe verharrt *unverrückt* in seiner Lage, während das andere Auge dem in der Medianebene heranrückenden Objecte mit entsprechender Schnelligkeit und Regelmässigkeit folgt. Ist dann die Ablenkung eine nicht zu bedeutende, so scheint der Kranke blos zu schielen, wenn er *entfernte* Gegenstände betrachtet. In dem Masse jedoch, als das Object seine Distanz verkürzt, nimmt der Schielwinkel an Grösse ab, wird schliesslich Null oder gar *negativ*, ja in einzelnen Fällen weicht das Auge bei einem gewissen Objectabstande mit einem *Rucke* plötzlich um ein Bedeutendes nach aussen.

In ähnlicher Weise nimmt die *jeweilige Blickrichtung* Einfluss auf die *Grösse des Schielwinkels*. Im Allgemeinen kann mag sagen, dass *Senkungen der Visirebene* so wie *Blickrichtungen* nach Seiten des *strabotischen* Auges den Schielwinkel *vergrössern*, *Hebungen der Visirebene* dagegen und *Seitenblickrichtungen* in der *Bahn des Schielmuskels* den Schielwinkel *verkleinern*. Bei Anwendung *genauerer* Hilfsmittel ergibt sich in der Regel auch hier eine erhebliche *Unregelmässigkeit* in den Bewegungen des Schielauges, ein disproportionirtes *Schwanken* der abgelenkten Gesichtslinie, namentlich bei *excursiveren* Drehungen derselben.

Die Blickrichtung nach Seiten des fixirenden Auges genügt bei kleineren Schielwinkeln bisweilen, um den cosmetischen Fehler gänzlich zu *maskiren*. Dabei erleichtert, wie später sich ergeben wird, die rich-

tigere Stellung des Schielauges zum Fixationsobjecte die *Orientirung*. Die Kranken werden sich dieser Vortheile in der Regel auch bald *bewusst* und *gewöhnen* sich durch fortgesetzte Uebung endlich eine ganz eigenthümliche, der Richtung und Grösse der strabotischen Ablenkung entsprechende *Haltung des Kopfes* an, welche öfters den Eindruck einer Verminderung des Strabismus macht. Sie drehen nämlich das Gesicht nach *Seiten des Schielauges*, so dass das *fixirende* Auge nach *vorne*, das *schielende* dagegen etwas nach *hinten* weicht. Die *Halsmuskeln* treten dann mit den Augapfelmuskeln in *neue* Associationsverhältnisse, welche oft so fest einwurzeln, dass auch nach operativer Beseitigung der strabotischen Ablenkung die normale Haltung des Kopfes nicht wiederkehrt *(Graefe)*.

Im Grossen und Ganzen sticht die *Veränderlichkeit* des Schielwinkels nur dann auffällig hervor, wenn das zu fixirende Object vermöge seiner Lage *starke* Convergenzen und *excursive* Drehungen der Blicklinie erheischt. Unzweifelhaft spiegeln sich darin grossen Theiles *normale* Verhältnisse ab, insoferne auch bei functioneller *Integrität* der Augenmuskulatur der Convergenzwinkel der Gesichtslinien eine gewisse Grösse zu überschreiten *nicht* vermag und in um so engere Grenzen gebannt erscheint, je weiter sich die *Blickrichtung* von der Mitte des binocularen Blickraumes entfernt. Gleichwie nun in der Norm die die leichte Fixation eines Objectes erschwerenden und beschränkenden excursiveren Blickrichtungen durch entsprechende *Bewegungen des Kopfes* überflüssig gemacht werden, so nützt auch der Schieler nur einen *kleinen* Theil der Bewegungsfähigkeit seiner Augen aus, er hält unter einer zusagenden Kopfstellung eine *gewisse Blickrichtung inne*, welche der möglichst besten Orientirung seines Schielauges zuträglich und vermöge allmälig gewonnener Uebung auch leicht zu *erhalten* ist. Es bildet sich so gewissermassen ein neuer Blickraum, innerhalb welchem der Schielwinkel nur wenig wechselt. Wird daher bei Aufstellung eines Fixationsobjectes in diesem neuen Blickraume das *gesunde* Auge *gedeckt* und das schielende gezwungen, seine Gesichtslinie auf den Gegenstand zu richten, so wird sogleich das erstere abgelenkt und zwar ist diese *secundäre* Ablenkung in der Regel *jener gleich*, welche das *strabotische* Auge bei der Fixation des Objectes mit dem *gesunden* Auge zeigt.

Man glaubt, das diess besonders beim *einseitigen* Strabismus der Fall sei und hat diesen darum speciel mit dem Namen des „*concomitirenden*“ belegt; doch finden sich auch ähnliche Verhältnisse bei dem *alternirenden* oder *binoculären* Strabismus.

Die eigenthümliche gegenseitige *Verkettung* der beiden Gesichtslinien gibt wichtige Behelfe an die Hand, um den *Bestand* einer strabotischen Ablenkung, die *Einseitigkeit* und *Beiderseitigkeit*, die *Beständigkeit* und *Periodicität* des Schielens, so wie den *Einfluss* zu ermitteln, welchen die *Distanz* der fixirten Objecte und deren *relative Lage* auf das *Eintreten* des Strabismus ausüben. Man stellt sich zu diesem Behufe dem Schieler gerade gegenüber und lässt von demselben ein kleines Object fixiren, welches man in seiner Medianebene abwechselnd nähert und entfernt, oder senkrecht darauf im Kreise herumführt. Es treten dann die Ablenkungen des einen Auges ziemlich deutlich heraus. Weit sicherer fährt man jedoch, wenn man bei einer und der anderen Lage des fixirten Objectes bald dieses bald jenes Auge des Schielers mit der Hand oder einem

Schirme *deckt*. Wird das *strabotisch abgelenkte Auge gedeckt*, so *behält* sowohl dieses als das gesunde fixirende Auge seine Stellung *unverändert* bei. Wird dann das *fixirende* Auge gedeckt, so *verkehren* sich meistens augenblicklich die Verhältnisse und *bleiben* verkehrt, so *lange* das unter den gegebenen Umständen *nicht* schielende Auge am Fixiren *gehindert* wird; in dem Augenblicke jedoch, wo die Hand oder der Schirm *beseitigt* wird, springt das *strabotische* Auge sogleich in seine *falsche* Stellung zurück, während das andere die Fixation wieder übernimmt.

Doch finden sich auch *Ausnahmen*. Schon beim einseitigen Strabismus kömmt es bisweilen vor, dass das schielende Auge, wenn es wegen Deckung des gesunden die Fixation übernommen hat, diese nach Oeffnung des letzteren auch *beibehält*, eine Zeit lang wenigstens. Beim *alternirenden* Strabismus geschieht dies sogar regelmässig. Endlich wird das Schielauge durch Degeneration des Schielmuskels oder durch Schwäche des Gegners in manchen Fällen *mechanisch* gehindert, die Fixation des Objectes zu übernehmen, oder vermag dies nicht wegen hochgradiger *Amblyopie*.

Das geschilderte Verhalten der beiden Augen ist ein werthvolles Mittel, um einen *wirklichen* Strabismus von einem *scheinbaren* (S. 884. 3) zu unterscheiden. Bei *letzterem* ist die Ablenkung *beider* Augen meistens eine *gleiche*, symmetrische; die Stellung der Augen zum Fixationsobject ändert sich *nicht*, es möge dieses oder jenes verdeckt werden, indem eben *beide* fixiren, und endlich besteht in Folge dessen nachweisbar *binoculares* Sehen mit richtiger *Tiefenschätzung* (S. 880).

Selbstverständlich lässt sich aus der *Grösse der Excursion*, welche ein und das andere Auge bei dem erwähnten Versuche unter dem Wechsel der Verhältnisse macht, auch der ungefähre *Werth des Schielwinkels* ermessen, was von praktisch hoher Wichtigkeit ist, indem die *Grösse der Ablenkung* sowohl in *prognostischer* als *therapeutischer* Hinsicht schwer in die Wagschale fällt.

Dagegen gibt die gegenseitige Stellung der *Scheitelpunkte* beider Hornhäute *kein* verlässliches Mittel zu einer solchen Schätzung, es wäre denn, dass die Lage der *optischen* Mittelpunkte, also der Winkel, welchen die Gesichtslinie mit der langen Cornealaxe einschliesst, vorläufig *genau festgestellt* worden ist.

Dieser Umstand erlaubt auch den zur Messung des Schielgrades empfohlenen *Hodometern* oder *Strabometern (Ed. Meyer)* nur einen geringen praktischen Werth beizumessen, selbst wenn die Ermittelung der Scheitelpunkte beider Hornhäute ohne genaue und complicirte Instrumente eine verlässlichere wäre, als sie es ist.

3. *Die Beweglichkeit* der Augen ist beim *reinen* und nicht veralteten Strabismus nur *wenig geschmälert*, sowohl in der Bahn des Schielmuskels und seines Antagonisten, als in jeder beliebigen anderen Richtung. *Ganz unbedingt* gilt dieser Satz von dem *alternirenden* Strabismus. Beim *monocularen* Schielen, besonders bei *hochgradigem*, erleidet das Gesetz einige *Beschränkung*, insoferne die *Summe* der Beweglichkeit in der Bahn des Schielmuskels und seines Antagonisten allerdings *der Norm nahe* oder *gleichkömmt*, allein das *ganze Gebiet* der Bewegungen um ein Geringes *nach Seiten des Schielmuskels* verschoben ist, so dass nach *dieser* Seite hin die Excursionsfähigkeit relativ zur Norm um ein Kleines *gesteigert*, nach der *entgegengesetzten* Seite hin aber um ein Gleiches *vermindert* erscheint *(Graefe)*. Der Grund dessen liegt eben in der *verstärkten Innervation der Convergenzmuskeln*.

4. Eine nothwendige Folge der strabotischen Ablenkung ist die *Abbildung* des Fixationsobjectes auf *nicht correspondirenden* und in ihrem *Brei-*

tenwerthe meistens sehr verschiedenen Stellen der beiden Netzhäute. Nichts destoweniger tritt beim *reinen Strabismus convergens* das binoculäre Doppeltsehen nur sehr ausnahmsweise und zwar während den *Entwickelungsstadien spontan* hervor, indem die Kranken im Momente der Ablenkung eine gewisse Verschiebung und gleich darauf eine Spaltung der Objectbilder bemerken. Es ist diese Erscheinung übrigens immer eine sehr *vorübergehende* und lässt sich wegen dem zarten Alter, in welchem das convergirende Schielen zu *beginnen* pflegt, nur sehr selten nachweisen. Wo sich der Strabismus, wenn auch nur in *periodischer* Form, bereits *festgesetzt* hat, ist *spontane* Diplopie *niemals* zu beobachten, es bedarf *künstlicher Manöver*, um dieselbe hervorzurufen. Mitunter genügt es, die *Aufmerksamkeit* auf ein in der Richtung der abgelenkten Gesichtslinie gelegenes Object zu concentriren, um das dem Schielauge zugehörige Trugbild des *fixirten* Gegenstandes zur Wahrnehmung zu bringen. Meistens muss das fixirende Auge durch *farbige Gläser*, am besten durch *dunkelrothe, abgeblendet* werden, auf dass die binoculäre Diplopie sich manifestire. Es verfangen aber auch diese Manöver nur bei einer *bestimmten* Categorie von Fällen, nämlich wo ein *ständiger monocularer* Strabismus bereits seit *längerer* Zeit besteht, vornehmlich wenn die functionelle Energie der mittleren Theile der abgelenkten Netzhaut bereits *erheblich gelitten* hat, ohne jedoch zur Perception qualitativer Eindrücke unfähig geworden zu sein. Wo die Energie der mittleren Netzhautzone sich nahezu auf der *normalen* Höhe erhalten hat, sind durch diese Behelfe auch bei ständigem einseitigen Schielen Doppelbilder in der Regel *nicht* zu gewinnen und noch weniger gelingt dies beim *periodischen* und beim *alternirenden (Alf. Graefe)* Strabismus.

Die *relative Lage* der Doppelbilder ist unter solchen Umständen, der übermässigen Convergenz der beiden Gesichtslinien entsprechend, eine *gleichseitige*; bei Verdeckung des linken Auges verschwindet das *linke*, bei Verdeckung des rechten Auges das *rechte* Trugbild.

Bei ungenügender Vorsicht können in dieser Beziehung, selbst von Seite intelligenter Kranken, leicht *Täuschungen* unterlaufen. Wird nämlich während der Fixation eines geeigneten Objectes das fixirende Auge *rasch* gedeckt, so stellt sich augenblicklich das Schielauge auf den Gegenstand ein und der Kranke glaubt das Trugbild des *letzteren* sei verschwunden. Um diesen Irrungen zu begegnen, muss darum das Schielauge *sehr langsam*, durch einen allmälig von unten her aufsteigenden Schirm und *nur halb* gedeckt werden, so dass das Bild des Fixationsobjectes, am besten eines *verticalen Striches*, zur Hälfte in Sicht des Auges bleibt. Dann verlässt auch das abgelenkte Auge und dessen Trugbild seine Stelle nicht, Irrungen sind unmöglich.

Der *Breitenabstand der Doppelbilder* entspricht *niemals* dem Grade der Ablenkung und der Objectsdistanz, sondern ist sowohl in Bezug auf diese Verhältnisse, als *absolut* unter allen Umständen ein *kleiner (Alf. Graefe, Schweigger)*. Seine Erörterung bietet in der Regel viele Schwierigkeiten, besonders bei ungeübten Kranken, wegen der ganz enormen *Schwankungen*, welche abgesehen von etwaigen *Beobachtungsfehlern* einerseits durch den *Wechsel der Objectlage*, andererseits durch *willkürliche Innervationsveränderungen* bedingt werden können.

Sehr ausgiebige *Beobachtungsfehler* fliessen aus einer unrichtigen und überdies vielleicht gar wechselnden *Stellung des Kopfes* zum Fixationsobjecte (S. 868) Sie müssen durch genaue Controle der letzteren hintangehalten werden (S. 878),

widrigenfalls bei demselben Individuum und derselben Objectlage jeder Versuch *andere* Resultate liefert.

In den von der *Objectlage abhängigen* Schwankungen der Breitenabstände der Doppelbilder spiegelt sich getreu die *Veränderlichkeit des Schielwinkels.* Wird das Object *in der Medianlinie* allmälig genähert, so treten die Trugbilder mehr und mehr an einander, beginnen häufig unregelmässig hin und her zu schwanken und springen dann oft plötzlich mit einem Rucke zusammen, lange bevor sie sich bis zur Berührung ihrer Ränder genähert haben. Bei weiterer Verkürzung der Objectsdistanz geschieht es da nicht selten, dass sie sich wieder von einander entfernen und als *gekreuzte* erweisen.

Aehnliche Schwankungen zeigen sich bei excursiven *Veränderungen der Blickrichtung.* Der Breitenabstand der Doppelbilder und oft auch die gegenseitige *Neigung* derselben werden andere, wenn die Blicklinie in verticaler, horizontaler oder in schräger Richtung von der Medianlinie abweicht. Die Doppelbilder *nähern* sich, wenn der Blick *gehoben*, oder nach Seiten des *fixirenden* Auges horizontal von der Medianebene hinweggelenkt wird. Im *letzteren* Falle bemerkt man dann oft auch ein *plötzliches* Zusammenspringen derselben und, wenn die Blickrichtung *noch weiter* in *demselben* Sinne geändert wird, bisweilen ein neuerliches *Auseinandertreten*, wobei es jedoch meistens überaus schwer wird, sich zu überzeugen, ob die Doppelbilder nun gekreuzte seien oder nicht. Die Doppelbilder *entfernen* sich im Gegentheile von einander, wenn die Visirebene nach *unten* oder die Blicklinie nach Seiten des *Schielauges* gelenkt wird. Es ist sehr wahrscheinlich, dass diese Veränderungen der *Breitenabstände* des Trugbildes von *normalen* Verhältnissen abhängen, nämlich von der, mit der Ablenkung der Blicklinie von der Medianlinie zunehmenden Schwierigkeit, starke Convergenzen aufzubringen (S. 871).

Am auffälligsten macht sich die *dritte* Categorie von Schwankungen. Dieselben spotten scheinbar jedem Gesetze und durchkreuzen jede Versuchsreihe in der störendsten Weise. Sie treten besonders bei Indiviuen hervor, welche zum *ersten* Male auf Doppelbilder untersucht werden, oder überhaupt noch wenig Uebung im Doppeltsehen gewonnen haben. Es manifestiren sich diese Schwankungen in einzelnen Fällen durch ein überaus *zähes Festhalten an einem bestimmten Breitenabstande*, wenn das Object seine Distanz und relative Lage zur Medianebene ändert. Wird aber eine gewisse *Grenze* nach dieser oder jener Richtung hin *überschritten*, so geschieht es nicht selten, dass das Trugbild *plötzlich* und mit einem Rucke eine unverhältnissmässig grosse Ortsveränderung macht. Aehnliches zeigt sich bei der Anwendung von *Prismen.* Es scheint mitunter, als hätten dieselben allen Einfluss auf den Breitenabstand der Doppelbilder eingebüsst, indem der letztere sich *nicht ändert*, wenn man allmälig stärkere und stärkere Prismen mit der Basis nach innen oder aussen vor das eine Auge setzt. Ueberschreitet aber der Brechungswinkel ein gewisses Mass, so *verschwindet* entweder das Trugbild, oder erscheint *plötzlich* um ein *bedeutendes* dislocirt, ist möglicherweise wohl gar aus einem gleichseitigen ein *gekreuztes* und umgekehrt geworden. In den meisten Fällen jedoch findet man bei derlei Versuchen ein ganz *unregelmässiges* Hin- und Herspringen des Trugbildes. Dessen Breitenabstand wechselt oft während demselben Versuche, wächst mitunter bei allmäliger Aenderung der Objectlage eine zeitlang proportional, fällt dann plötzlich, um wieder zu steigen u. s. w. Es ist kein Zweifel, dass Veränderungen der *Kopflage* (S. 878) bei unvorsichtigem Experimentiren hierauf sehr bedeutenden Einfluss nehmen. Die *Hauptquelle* sind jedoch bestimmt die bis zu einer gewissen Grenze ausführbaren *willkürlichen correctiven Innervationen.* In der That werden bei fortgesetzter *Uebung* im Doppeltsehen jene Schwankungen allmälig *geringer* und weniger unregelmässig, ja die Kranken gewinnen schliesslich eine gewisse Gewalt über den Breitenabstand, so dass sie die ohnehin wenig distanten Doppelbilder nach Belieben einander zu nähern oder gar über einander fallen zu lassen im Stande sind. Hat man doch auf diese Beobachtung eine eigene *Methode der unblutigen Schielheilung* gegründet *(Javal)*, welche darin besteht, dass man jedem der beiden Augen ein Object bietet, deren Doppelbilder durch Uebung allmälig zum Verschmelzen zu bringen sind. Es hat sich jedoch ergeben, dass dieses Verschmelzen, wo es wirklich dazu kömmt, nur ein *scheinbares* sei, dass die Doppelbilder nicht zusammen, sondern einfach *über einander fallen* und dass dies gewöhnlich *trotz einer noch sehr beträchtlichen Ablenkung des Schielauges* stattfindet *(Alf. Graefe, Schweigger).*

5. Entspricht der Breitenabstand der Doppelbilder nicht dem Grade der strabotischen Ablenkung, so kann *diese nicht als solche die nächste Ursache der Diplopie sein.* Es deutet in der That alles darauf hin, dass die Desorientirungen des Schielauges, welche sich bei einfacher Abblendung des fixirenden Auges zeigen, ihre Quelle lediglich in den *anatomisch nachgewiesenen Veränderungen* finden, welche der *Schielmuskel* und sein *Antagonist* in *veralteten* Fällen von Strabismus convergens zu erleiden pflegen, also durch das *Missverhältniss* begründet werden, welches zwischen der *bewussten Innervationsgrösse* und der *effectiven Leistung* des *hypertrophirten* oder degenerirten Schielmuskels, sowie seines allmälig *atrophirenden* Antagonisten sich entwickelt. Damit fällt denn auch jeder *essentielle* Unterschied zwischen den Projectionsabweichungen, welche durch Strabismus, Paralysen, Krämpfe, mechanische Bewegungshindernisse u. s. w. hervorgerufen werden, es müssen diese Diplopien sammt und sonders ihrem Wesen nach in *eine* und *dieselbe* Categorie eingereihet werden.

Es spricht sich dieses fehlerhafte Bewusstsein der Lage des Schielauges in Fällen, wo Diplopie bei einfacher Abblendung des fixirenden Auges leicht hervorzurufen ist, constant auch beim *monocularen* Sehen sehr deutlich aus, indem die Kranken bei Verdeckung des gewöhnlich *fixirenden* Auges ein vorgehaltenes Objekt in der Regel *verfehlen*, nach Seiten des *Antagonisten* vorbeischiessen, wenn sie dasselbe im *raschen* Stosse mit dem Finger treffen sollen.

6. Der Hauptbeweis für die Abhängigkeit der Desorientirung der abgelenkten Netzhaut von dem Missverhältnisse zwischen der bewussten Innervation und der effectiven Leistung der betreffenden Muskeln liegt in dem Umstande, dass beim Strabismus ganz ähnliche Projectionsabweichungen sowohl durch *krankhafte* Veränderungen, als künstlich durch *operative* Rücklagerung der Muskeln herbeigeführt werden. Wirklich erweist sich der Breitenabstand der Doppelbilder, welche nach Strabotomien sich so häufig bald *vorübergehend*, bald durch längere Zeit mit äusserster *Hartnäckigkeit* geltend zu machen pflegen, ganz *ausser Verhältniss* zu der durch die Operation erzielten *factischen* Lage des Schielauges. Er entspricht vielmehr unter allen Umständen blos der *Grösse der Rücklagerung* selber und ist in Fällen, in welchen schon *vor* der Operation eine durch das mechanische Uebergewicht des Schielmuskels begründete Diplopie bestand, der *Differenz* proportionirt, welche sich aus dem früheren Plus und dem jetzigen Minus der mechanischen Leistungsfähigkeit des tenotomirten Muskels ergibt.

Untersucht man die Kranken *nach einer Strabotomie*, so findet man, dass die Doppelbilder, auch wenn *spontane* Diplopie bereits fehlt, durch Abblendung des fixirenden Auges *viel leichter* als vor der Operation manifest werden und oft sogar *beliebig* ohne alle äussere Behelfe zur Wahrnehmung gebracht werden können. Sie zeigen anfänglich dieselben *Schwankungen*, wie *vor* der Operation, doch engen sich die Schwankungen bei fortgesetzter Uebung mehr und mehr ein, während zugleich der *Wille* einen sehr auffälligen Einfluss auf die Lage des Trugbildes gewinnt. Stets ist der *Breitenabstand* der Doppelbilder durch die Strabotomie völlig geändert worden, es ist das Trugbild des Schielauges in der Bahn des *rückgelagerten* Muskels aus seiner früheren Lage hinweggerückt, es hat sich dem Bilde des fixirenden Auges *genähert* oder, was gewöhnlich der Fall ist, es hat das letztere beträchtlich *überschritten*, so dass die Doppelbilder nun aus gleichseitigen *gekreuzte* geworden sind. Eine *blosse Verminderung* der früheren Projectionsabweichung, wobei die Doppelbilder *gleichseitig* bleiben, findet man nur dort, wo der Breitenabstand der letzteren schon *vor* der Operation ein verhältnissmässig *grosser* war und wo die Rücklagerung des Muskels viel *zu gering* ausfiel, insbesondere also bei *veralteten hochgradigen* Strabismen, wenn die operative Correction sehr *weit hinter*

dem Bedarfe zurückblieb. In *allen anderen* Fällen *verkehren* die Doppelbilder ihre relative Stellung zu einander und ihr Breitenabstand erscheint nach der Operation um so *grösser*, je *kleiner* er *vor* der Tenotomie und je *grösser* der Bogen war, um welchen der Muskelansatz zurückgelagert wurde. Die neue *factische* Lage des Schielauges ist dabei *ohne auffälligen* Einfluss. In der That findet man *nach* der Strabotomie gar oft *gekreuzte* Doppelbilder, *trotzdem* noch eine sehr bedeutende strabotische Ablenkung *nach innen* fortbesteht. Um so gewisser aber macht sich die binoculäre Diplopie mit relativ *verkehrter* Lage und *beträchtlichem* Breitenabstande der Doppelbilder geltend, wenn die Rücklagerung den Bedarf *deckte* oder gar eine *Uebercorrection* stattgefunden hat, während *vordem* entweder *gar keine* oder doch nur eine Diplopie mit *sehr geringem* Abstande der Doppelbilder gegeben war.

7. Wenn nun die Projectionsabweichung des Schielauges in *veralteten* Fällen lediglich nur auf Rechnung eines Missverhältnisses zwischen der aufgewendeten *bewussten* Innervationsgrösse und der *factischen* Leistung der betreffenden Muskeln gebracht werden kann: so muss das *abgelenkte* Auge, so lange der Strabismus *rein* dasteht, *über seine Lage vollkommen orientirt sein. Und so ist es.* Es lässt sich hierfür wiederum der Umstand geltend machen, dass in *frischeren* Fällen von *ständigem*, besonders aber bei *periodischem* und *alternirendem* Strabismus durch einfache Abblendung des fixirenden Auges mittelst dunkler Gläser Doppelbilder *niemals* zu erzielen sind, wohl aber bisweilen durch *excursive Blickdrehungen* und durch *Prismen*, vorzugsweise mit *vertical* gestellter Basis; dass dann aber die im *Abstande* und in der *Stellung* des Trugbildes sich ergebenden Veränderungen mit jenen übereinkommen, welche sich bei functioneller *Integrität* der augenbewegenden Muskeln zeigen, wenn das Object *dieselbe* Lage innehält oder beziehungsweise *Prismen* von *gleichem* Brechwerthe und gleicher Stellung angewendet werden *(Alf. Graefe)*.

Dagegen liefert das *stete Gelingen des Stossversuches* bei Deckung des fixirenden Auges nur einen schwachen Beleg. Auch fällt es nur sehr leicht ins Gewicht, dass die *strabotisch abgelenkte* Netzhaut beim Sehacte *nicht unthätig* bleibt, sondern das Sehfeld des Kranken nach Seiten des Schielauges bedeutend *vergrössert*, indem sie wenigstens von den im *zugehörigen monocularen* Theile des Gesichtsfeldes gelegenen Gegenständen Wahrnehmungen vermittelt und diese, wo nicht *materielle* Veränderungen der Muskulatur angenommen werden können, auch in die *entsprechende Richtung* nach Aussen projicirt. Am wenigsten aber darf man auf den Umstand bauen, dass durch Aufrichtung einer *verticalen Scheidewand* zwischen beiden geöffneten Augen, also durch völlige *Trennung* der beiderseitigen Gesichtsfelder, die abgelenkte Netzhaut ihrer *Totalität* nach zur Betheiligung am Sehacte gezwungen werden kann und dann ihrer *ganzen Ausdehnung* nach eine *richtige* Orientirung bekundet, indem sie von *allen* in ihrem Bereiche gelegenen Objecten Wahrnehmungen vermittelt und diese, so weit es sich um die *Richtung* handelt, *richtig nach Aussen projicirt*. Man stösst auf gleiche Fähigkeiten nämlich in Fällen, in welchen das Orientirungsvermögen der abgelenkten Netzhaut ganz unzweifelhaft in hohem Grade *gelitten* hat, bei Strabismus divergens, nach Strabotomien, selbst bei längere Zeit bestehenden Paralysen. Es stellt sich eben immer klarer heraus, dass Uebung den Kranken bald in den Stand setzt, *falsche Projectionen durch Urtheil zu corrigiren*. Besonders auffällig tritt dies nach beiderseitigen Strabotomien und in Fällen hervor, in welchen eine Muskelparalyse in *einem allein sehtüchtigen* Auge besteht.

8. Ein *binoculares Sehen* findet beim Strabismus nicht statt, die Eindrücke des *abgelenkten* Auges werden, so weit sie von Objecten kommen, welche innerhalb des Gesichtsfeldes *beider* Augen liegen, vermöge dem *Wettstreite beider Netzhäute nicht* zur Wahrnehmung gebracht, sondern *unterdrückt* und dies zwar um so sicherer und um so vollständiger, je *weniger* die Energie der abgelenkten Netzhaut gelitten hat. Der Beweis für das blos *monoculäre* Sehen der Straboten liegt in dem *ausnahmslosen Fehlen richtiger Tiefenschätzung* bei dem mit Vorsicht geleiteten *Fallversuche* (S. 880). Der Schieler beurtheilt die *Tiefe*, in welcher der centrale Eindruck des fixirenden Auges erscheint, lediglich nach der aufgewendeten *Accommodationsquote* und nach relativ *äusseren* Momenten, nach der *Perspective*, nach dem Verhältnisse der wahrgenommenen *Bildgrösse* zur bekannten Grösse des Objectes u. s. w. Wo diese Hilfen in *ausreichendem* Masse geboten sind, ist auch das Urtheil über den Abstand des fixirten Objectes ein *annähernd richtiges*, so dass Straboten sich ganz gut zu den feinsten Arbeiten eignen. Wo aber solche Hilfen *nicht* zu Gebote stehen, wie beim *Fallversuche*, da ist das Urtheil über die Raumtiefe ein *sehr schwankendes*, der Kranke ist nur über die absolute und relative *Richtung* der Objectpunkte im Sehfelde orientirt.

Es wurde neuerer Zeit im Widerspruche damit mehrfach behauptet, dass die Eindrücke des Schielauges jene des fixirenden an *Intensität steigern*, ja dass bei Schielern *stereoscopisches Sehen* bestehen könne. Man war daher zur Annahme gezwungen, es bilde sich bei Straboten ein *neues Identitätsverhältniss* beider Netzhäute aus, vermöge welchem der Kranke befähigt wird, *binocular einfach* zu sehen und die Objecte des *gemeinschaftlichen* Gesichtsfeldes nach Richtung, Entfernung und gegenseitiger Lage den geometrischen Verhältnissen entsprechend *richtig zu projiciren (Alf. Graefe, Schweigger)*. Es liegt jedoch auf der Hand, dass bei der *Wandelbarkeit* des Schielwinkels unmöglich *Ein* neues Identitätsverhältniss diesen Anforderungen genügen könne, dass vielmehr für *jede Stellung* der Augen ein *anderes* Identitätsverhältniss nothwendig wäre, was absurd ist. Es lässt sich eben auf der Basis des *binocularen Einfachsehens gar kein* Identitätsverhältniss construiren, zumal das binoculare Einfachsehen mit *disparaten* Netzhautbildern längst erwiesen ist und jeder einzelnen Stelle der einen Netzhaut eine *grosse Anzahl* Stellen der anderen Retina so wie *umgekehrt* zu identificiren wäre.

Dazu kömmt, dass jene Beobachtungen von einer *Verstärkung* der centralen Eindrücke des fixirenden Auges durch das Schielauge, ebenso wie die Beobachtungen vom *stereoscopischen Sehen* bestimmt auf *Täuschung* beruhen. In der That finden intelligente Kranke, soviel man deren untersuchen mag, *keinen* Unterschied in der Deutlichkeit der von einem fixirten Objecte gewonnenen Wahrnehmungen, wenn man ihnen unbewusst einen *Schirm* vor das *abgelenkte* Auge schiebt. Ganz Gleiches gilt auch von den Versuchen mit *Stereoscopen*. Es kann nicht geläugnet werden, dass Schieler bei grosser Aufmerksamkeit die Objecte des Gesichtsfeldes *körperlich* sehen. Versetzen doch sogar *Einäugige* nicht alle ihre gleichzeitigen Gesichtseindrücke in *eine* und *dieselbe* Fläche, sondern wissen die *Tiefenabstände* aus der Vertheilung des Lichtes und Schattens, aus der Perspective u. s. w. innerhalb gewisser Grenzen ganz wohl zu beurtheilen und nicht minder eine gut gezeichnete stereoscopische *Flächenfigur* unter Beihilfe geistiger Functionen *körperlich* zu gestalten. Es zeigt sich aber auch hier, dass *Deckung* des dem abgelenkten Auge entsprechenden Stereoscopoculares die körperliche Wahrnehmung durchaus *nicht alterirt*, zum sicheren Beweise, dass dabei nur *monoculares* Sehen das Substrat liefert.

9. *Die Unterdrückungsthätigkeit* beschränkt sich auf die *centralen* Theile der *abgelenkten* Netzhaut, also auf jenes Gebiet, welches die kräftigsten Eindrücke liefert und die *Aufmerksamkeit* vorwiegend fesselt. Bei *alternirendem* Strabismus fällt es bald auf die eine bald auf die andere Seite, je nachdem dieses oder jenes Auge zur Fixation verwendet wird.

Es lässt sich dieses Unterdrückungsgebiet durch Bewaffnung des strabotischen Auges mit *Prismen* deutlich nachweisen. Es zeigen sich nämlich nur dann Doppelbilder, wenn das Netzhautbild des fixirten Objectes durch das Prisma über eine gewisse Grenze *hinaus* dislocirt wird. Es bedarf gewöhnlich nur *schwacher* Prismen, wenn deren Basis nach *Oben* oder *Unten* gekehrt wird, hingegen *sehr starker*, wenn die Basis nach *Ein-* oder *Auswärts* sieht.

Das Unterdrückungsgebiet nach *Lage* und *Grösse* zu umschreiben und *Gesetze* für seine Ausdehnung in den einzelnen Fällen zu formuliren, war bisher nicht möglich. Jedenfalls erstreckt sich dasselbe nicht über das *gemeinschaftliche* Sehfeld beider Augen, welches vermöge der strabotischen Ablenkung selbstverständlich ein von der Norm *verschiedenes* geworden ist, hinaus.

10. Vielleicht fällt das Unterdrückungsgebiet zusammen mit dem Bereiche der *centralen Anaesthesie*, welche in *veralteten* Fällen von Strabismus sehr gewöhnlich nachzuweisen und unzweifelhaft auf *Anopsie*, d. h. auf eine durch *dauernde* Functionsunthätigkeit herbeigeführte *Stumpfheit* der Netzhautelemente zurückzuführen ist, indem *materielle* Veränderungen in der Regel *fehlen* und systematische *Sehübungen* des strabotischen Auges die functionelle Energie der anoptischen Elemente wieder bedeutend *heben* oder gar *zur Norm* zurückführen können. Es *wechselt* dieses anaesthetische Gebiet bei verschiedenen Kranken ausnehmend nach Umfang und Gestalt. Seine *Grenzen* sind oft sehr *verschwommen*, doch stösst man bisweilen auch auf Fälle, wo dasselbe *scharfe* Contouren zeigt und z. B. eine Sternfigur als ein Kranz von radiären Strichen gesehen wird, indem ihre Mitteltheile unsichtbar bleiben. Die *Sehschärfe* nimmt innerhalb des anoptischen Gebietes ziemlich gleichmässig vom Centrum gegen die Peripherie hin zu.

Ausnahmsweise finden sich *wirkliche Amblyopien* und auch wohl *centrale Unterbrechungen*, welche die Kranken beim monocularen Sehen zwingen, *excentrisch* zu fixiren.

Die Behauptung, es gehe die centrale Anaesthesie strabotischer Augen der Entwicklung des Schielens in der Regel *voraus*, widerlegt sich auf das Schlagendste durch den Umstand, dass anoptische Gebiete nur in Fällen *veralteten* Schielens ein regelmässiges Vorkommniss sind und in den *Anfangsstadien* des Leidens, insbesondere beim periodischen und alternirenden Schielen *fast constant fehlen*.

11. Die richtige Orientirung des Schielauges setzt das *volle Bewusstsein der Lage* der abgelenkten Netzhaut im Raume nothwendig voraus. Folgerecht kann die strabotische Ablenkung nur das Resultat einer *willkürlichen Innervation* sein.

Diese Behauptung wird im ersten Augenblicke befremden; doch darf man nicht aus dem Auge verlieren, dass die strabotische Ablenkung, soweit dabei *nicht materielle* Veränderungen der Muskulatur concurriren, *im Tode*, im *tiefen Schlafe* und in *voller Narcose verschwindet*. Im Uebrigen lässt sich der Einfluss *willkürlicher* Innervationen ebenso wie auf die *Blickrichtung*, so auch auf die *Convergenz* der Straboten mit voller Sicherheit nachweisen. Im *Beginne* des Leidens genügt es meistens, den Kranken auf sein Schielen *aufmerksam* zu machen, auf dass derselbe die Ablenkung sogleich corrigirt. Unterwirft man Fälle von *periodischem* Strabismus der Untersuchung, so findet man der Regel nach in jedem einzelnen Falle eine *bestimmte Distanz*, bis auf welche ein in der Medianebene gelegenes Object den Augen *genähert* werden kann, *ohne dass* es zur strabotischen Ablenkung kömmt. Bis auf *diesen* Abstand hin ist die Convergenz eine

völlig *proportionirte* und findet *binoculares* Einfachsehen mit *directer* Tiefenwahrnehmung statt, daher auch *keine* Irrungen beim Fallversuche vorkommen. Wird diese Distanz aber um ein Weiteres *verkürzt*, so stellt sich sogleich das Schielen ein, indem das eine Auge *plötzlich*, mit einem Rucke, um ein *Bestimmtes* nach Innen weicht. Das binoculäre Sehen hat nun ein *Ende* und die *Tiefenschätzung* basirt nur mehr auf dem Bewusstsein der aufgewendeten *Accommodationsquote* und auf *äusseren* Behelfen. Im Uebrigen verhält sich dann die Convergenz bei weiterem Heranrücken des fixirten Gegenstandes ähnlich, wie beim *ständigen* convergenten Strabismus. Bis auf eine gewisse Grenze hin fällt der Grundwinkel, d. i. der Winkel, welchen die Gesichtslinie des abgelenkten und des fixirenden Auges mit der *Grundlinie* einschliesst, *proportional* der Distanzverkürzung. *Ueberschreitet* das Object aber die Grenze, so beginnt die Ablenkung eine *unregelmässige* zu werden und der Schielwinkel sich allmälig zu *verkleinern* (S. 890), indem die *Leistung* des Schielmuskels eine unzureichende wird.

Es steht die strabotische Ablenkung, welche sich in Fällen *periodischen* Schielens bei Annäherung des Objectes an die Grundlinie einstellt, ohne Zweifel im Zusammenhange mit der zur Fixation des Objectes erforderlichen *Accommodationsquote*. Wäre nämlich der steigende *Convergenzbedarf* das Ursächliche, so müssten *Prismen* einen merklichen Einfluss auf die Schielbewegung nehmen, was *nicht* der Fall ist, insoferne nämlich bei ihrer Application der *Abstand* des Fixationsobjectes, welcher die strabotische Ablenkung auslöst, ganz *derselbe* bleibt, d. i. durch Prismen mit der Basis nach *Innen* nicht *hinaus-* und durch Prismen mit der Basis nach *Aussen* nicht *hereingerückt* wird. Wohl aber zeigt sich im Gegentheile eine höchst bedeutende Beeinflussung dieser Grenze des binoculären Sehens von Seite *sphärischer Gläser*, welche den *Accommodationsbedarf steigern* oder *herabsetzen*. *Concavgläser*, welche bei unveränderter Objectsdistanz die zum Scharfsehen erforderliche Accommodationsquote *erhöhen*, schieben die Grenze des binoculären Sehens im Verhältnisse zu ihrem Brechwerthe *hinaus* und lassen unter Umständen die strabotische Ablenkung wohl auch schon bei der Betrachtung *sehr ferner* Gegenstände hervortreten. *Convexgläser* dagegen, welche den Accommodationsbedarf *vermindern* und wohl auch *annulliren*, rücken die Grenze des binoculären Sehens *herein* oder lassen sie beziehungsweise mit der *normalen* Grenze zusammenfallen, so dass *allenthalben*, so weit im Normalzustande dies möglich ist, binoculäres Einfachsehen stattfindet.

Diese Leistung der den Accommodationsbedarf *vermindernden* Convexgläser beschränkt sich übrigens nicht blos auf Fälle periodischen Schielens, sondern erstreckt sich im Allgemeinen auch auf *ständig* gewordene convergente Strabismen, zum Beweise, dass auch bei *diesen* die strabotische Ablenkung lediglich durch den *ununterbrochenen* Bedarf gewisser Accommodationsquoten unterhalten wird. So weit selbstverständlich nicht *materielle* Veränderungen der Muskulatur dabei concurriren, die strabotische Ablenkung also blos auf der *Schielinnervation* beruht, lassen sich derlei ständige Strabismen in der That fast durchwegs durch Convexgläser von bestimmtem Brechwerthe *corrigiren* und gewissermassen in die *periodische* Form umsetzen. Nimmt man nämlich von *mehreren* Convexgläsern, welche den Strabismus corrigiren, das *schwächste*, so findet man in der Regel, dass richtige binoculäre Fixation mit directer Tiefenwahrnehmung nur bis zu

einer gewissen Grenze ermöglicht wird, dass diese Grenze jedoch mit der *Steigerung* des Brechwerthes sich dem Auge *nähert* und schliesslich mit der normalen zusammenfällt.

Im Grossen und Ganzen kann man sagen, dass die *Accommodationsquote*, welche die strabotische Ablenkung des Schielauges auslöst, bei *verschiedenen* Kranken eine ausserordentlich *verschiedene*, bald sehr hohe, bald sehr geringe, ja fast verschwindende ist, so dass die Kranken während ihrem *Wachsein* das Schielen *stetig* unterhalten müssen. Im speciellen Falle jedoch ist sie jeweilig eine ziemlich *bestimmte*, insoferne die strabotische Ablenkung immer nur eintritt und so lange dauert, als jene eine gewisse Grenze überschreitet.

Insoferne nun die Aufbringung einer gewissen Accommodationsquote eine *willkürliche* Thätigkeit ist, erscheint auch die strabotische Ablenkung als das Resultat eines *Willküractes*. Um sich nicht zu verwirren, muss man eben sehr wohl zwischen *willkürlichen* und *ganz freiwilligen* Bewegungen unterscheiden. *Freiwillig* ist nur die die strabotische Ablenkung in sich schliessende *gesammte Coordinationsbewegung*, d. i. die zum Scharfsehen des fixirten Objectes erforderliche Innervation des Accommodationsmuskels *und* der Convergenzmuskeln *in ihrer Verquickung, nicht* aber jede dieser Innervationen *für sich;* wird ein Willensimpuls von bestimmter Stärke auf den *Accommodationsmuskel* geworfen, so trifft auch die *Convergenzmuskulatur* unausbleiblich eine Innervation von bestimmter Grösse, ohne dass jedoch *willkürliche Correctionen* innerhalb gewisser Grenzen ausgeschlossen sind, wie im Normalzustande die *relative* Accommodations- und Convergenzbreite, bei Straboten aber die *Schwankungen* bezeugen, welche bei den ersten Versuchen die Breitenabstände der Doppelbilder ergeben.

Dass bei *Schielern* Accommodationsquoten von bestimmter Grösse sich nicht mit entsprechenden, sondern übermässigen Convergenzquoten coordiniren, findet seine Erklärung in dem Umstande, dass *forcirte Convergenzen* mit Aufgeben des binoculären Schactes eine bedeutende *Erhöhung* des maximalen Refractionszustandes, also eine *Verminderung* der für eine *bestimmte Distanz* erforderlichen Accommodationsquote mit sich bringen.

Als *Nahepunkt* wird eben immer die *kürzeste* Distanz betrachtet, in welcher ein scharfes und deutliches *binoculares* Sehen möglich ist, bis zu welcher der Refractionszustand und der Convergenzwinkel *proportional* wachsen. Doch hat daselbst die Convergenz und der Accommodationszustand keineswegs das *Maximum* erreicht, vielmehr gestatten *forcirte Innervationen* noch ein *stärkeres* Zusammenneigen der Gesichtslinien und eine weitere Steigerung des Refractionszustandes. Es ist aber die Vergrösserung des Convergenzwinkels und die ihr coordinirte Erhöhung des Accommodationszustandes *diesseits des Nahepunktes* nicht mehr eine *verhältnissmässige*, sondern letztere schleppt hinter der ersteren merklich nach, es bedarf *unverhältnissmässig grosser* Convergenzsteigerungen, um den Refractionszustand um ein Gewisses zu heben. Das Scharfsehen eines *diesseits* des binoculären Nahepunktes gelegenen Objectes setzt demnach das *Aufgeben des binoculären Schactes* voraus. Wird unter solchen Umständen der Nahepunkt genähert, die *Accommodationsbreite* demnach *vergrössert*, so resultirt offenbar eine *Verminderung* der *Accommodationsquote*, welche für jede beliebige, *innerhalb* der deutlichen Sehweite gelegene Objectsdistanz erfor-

derlich ist; die *übermässige* Convergenz, d. i. die *strabotische* Ablenkung, erscheint als ein Mittel, die Accommodationsarbeit unter Aufopferung des *binoculären* Sehactes zu erleichtern.

Ein Beispiel wird dies erläutern. Es soll eine bestimmte Beschäftigung einen Objectsabstand von 10 Zoll erheischen. Ein *Emmetrope* mit der Accommodationsbreite $\frac{1}{a} = \frac{1}{5}$ wird dazu eine Accommodations*quote* $q = \frac{a}{e} = \frac{5}{10}$ benöthigen, da die *relative* Einstellung $\frac{1}{e} = \frac{1}{10} - \frac{1}{\infty}$ für jenen Objectsabstand ist. Bei *Hypermetropie* $-\frac{1}{10}$ und einer Accommodationsbreite $\frac{1}{5}$ wäre $q = \frac{5}{5}$, indem hier $\frac{1}{e} = \frac{1}{10} - \left(-\frac{1}{10}\right) = \frac{1}{5}$ ist. Würde dieser Hypermetrope durch *übermässige* Convergenz seinen Nahepunkt von 10″ auf 6·66″ zu bringen vermögen, so erschiene seine Accommodationsbreite $\frac{1}{a} = \frac{1}{4}$ und folgerecht würde eine Accommodations*quote* $q = \frac{4}{5}$ hinreichen, um sich auf 10″ einzustellen.

Ursachen und Verlauf. Die *nächste Veranlassung* zum convergirenden Schielen geben immer Beschäftigungen, welche die Aufwendung und Erhaltung einer *grösseren Accommodationsquote* erheischen. Daher entwickelt sich das convergente Schielen häufig schon *sehr frühzeitig* bei Kindern, deren Aufmerksamkeit oft und dauernd auf kleine, nahe gelegene Gegenstände gelenkt wird, welchen Bilderbücher und ähnliche Spielzeuge, die ein scharfes und deutliches Sehen in *kurze* Distanzen erfordern, zur Unterhaltung geboten werden. *In der Regel* stellt sich das convergirende Schielen jedoch erst *beim Beginne der Lernzeit* ein, wenn die Kinder stundenlange zum Lesen, Schreiben und ähnlichen Beschäftigungen angehalten werden.

In Uebereinstimmung damit ist der Strabismus convergens bei *Stadtkindern* in einem viel *höheren* procentarischen Verhältnisse vertreten, als bei den Sprösslingen der *Dorfbewohner*, zumal jener Länder, welche auf die Schulbildung wenig oder kein Gewicht legen.

Alles, was den Accommodationsbedarf erhöht, steigert auch die Neigung zum Schielen. Insoferne können unzureichende Beleuchtung, finstere Locale, schlechte Haltung des Kindes bei der Beschäftigung etc. einen empfindlichen Einfluss auf das leichtere Zustandekommen der strabotischen Ablenkung nehmen. Nicht ganz selten wird aus gleichem Grunde auch das *Tragen zu scharfer Concavgläser*, oder die Benützung der für die Ferne *passenden* Zerstreuungsbrillen zum *Nahesehen* die Quelle von Strabismus convergens bei *Myopen*.

Aehnliches gilt von *Trübungen der dioptrischen Medien*, besonders der Hornhaut *beider* Augen, insoferne sie die Sehschärfe beträchtlich herabsetzen und die Kranken zwingen, die Objecte näher an die Augen heranzurücken, um einigermassen deutliche Wahrnehmungen zu gewinnen.

Nicht minder haben directe Beobachtungen herausgestellt, dass *Paresen* im Verzweigungsgebiete der oculopupillaren Portion des dritten Gehirnnervenpaares, wie selbe theils *selbständig*, theils an Lähmung der *augenbewegenden* Muskeln gebunden vorkommen und bisweilen im Gefolge von *Diphtheritis faucium (Donders)* auftreten, nicht ganz selten zum convergirenden Schielen führen. Es entwickelt sich unter so bewandten Umständen nämlich der Strabismus immer während dem *Bestande* der Lähmung. Ist die Schielinnervation aber einmal erlernt und durch Uebung eingewurzelt, so wird dieselbe nicht mehr aufgegeben, auch wenn die

ursprüngliche Paresis zur Heilung gelangt und die Aufbringung grosser Accommodationsquoten nicht mehr Bedürfniss ist.

Ausserdem ist es eine alte Erfahrung, dass das convergente Schielen bei Kindern gerne *nach schweren Allgemeinkrankheiten* sich entwickelt, welche die Accommodationsbreite sehr beträchtlich, wenn auch nur vorübergehend, vermindern *(Arlt)*.

Obenan steht unter den, den Accommodationsbedarf erhöhenden und darum zum convergirenden Schielen disponirenden Verhältnissen selbstverständlich die *Hypermetropie*. In der That ist die grösste Anzahl der mit convergentem Schielen Behafteten *hypermetropisch*. Es ist dabei sehr wahrscheinlich, dass nicht sowohl die Hypermetropie allein, als vielmehr in Verbindung mit *relativ geringerer Accommodationsbreite* das eigentlich Massgebende sei. Während nämlich bei jugendlichen, *nicht schielenden* Hypermetropen sehr häufig die Accommodationsbreite ganz ausserordentlich *erhöht* erscheint, so dass selbst die feinsten Arbeiten ohne sonderliche Anstrengung geleistet werden können; stösst man bei *strabotischen* Hypermetropen, auch wenn sich der Refractionsfehler als ein sehr mässiger erweiset, ungemein häufig auf das Unvermögen, die feinsten Nummern *Jaeger* zu entziffern, die Accommodationsbreite ist wenig oder gar nicht gesteigert, ja mitunter gar *unter* dem mittleren Masse.

Unter 4000 Kranken fand sich der Strabismus internus in etwas mehr als 2% und bei sämmtlichen *Uebersichtigen* in etwas mehr als 16%. Unter den 84 convergent Schielenden waren *Hypermetropen* 80·24%, *Myopen* 4·94%, *Emmetropen* 2·47%, mit *Trübungen der dioptrischen Medien* Behaftete 4·94%. Der Refractionszustand wurde *nicht untersucht* in 7·40%. Unter den 64 *Hypermetropen* waren 49, also über $^3/_4$ Individuen, deren Refractionszustand zwischen $-\frac{1}{26}$ und $-\frac{1}{12}$ schwankte, bei 9 war der Refractionszustand $-\frac{1}{28}$ und darüber, bei 6 war er $-\frac{1}{11}$ und darunter. Der *höchste* Grad war $-\frac{1}{6}$. Unter den mit *Myopie* behafteten Straboten war Einer, dessen Refractionszustand $\frac{1}{11}$, ein anderer mit circulärem Staphyloma posticum und Hornhautflecken behafteter, wo der Refractionszustand $\frac{1}{7}$ betrug. — Nach einer anderen Zählung *(H. Cohn)* waren unter 239 hypermetropischen Kindern 158, also mehr als 56% schielend und zwar waren darunter 9·5% bei Hypermetropie $\frac{1}{60} - \frac{1}{40}$; 80% bei Hypermetropie $\frac{1}{39} - \frac{1}{20}$; 10·5% bei Hypermetropie $\frac{1}{19} - \frac{1}{8}$. Eine Zunahme des Procentes nach dem Alter und nach den bisher in der Schulzeit zugebrachten Jahren wurde dabei nur in den Elementar- und Dorfschulen, nicht mehr aber in den Mittel-, Töchter-, Realschulen und Gymnasien beobachtet.

Im allgemeinen sind es die *mittleren* Grade der Hypermetropie, welche das *grösste Contingent* der Straboten liefern. Es könnte demnach scheinen, als ob bei *hohen Graden* der Hypermetropie, bei welchen der Accommodationsbedarf doch ein im Verhältnisse *gesteigerter* ist, die Neigung zum Schielen im directen Widerspruche mit der aufgestellten Behauptung eine *geringere* sei. Man darf hiebei jedoch nicht übersehen, dass *hohe Grade* von Hypermetropie im Kindesalter, wo die senile Involution noch nicht mit dem Flachbaue concurrirt, nicht häufig vorkommen und darum nur einen geringen Percentsatz liefern können. Würde man das procentarische Verhältniss der *schielenden* und *nicht schielenden hochgradigen* Hypermetropen *für sich* herausheben, so würde sich das Resultat wahrscheinlich ganz anders gestalten. Im Uebrigen muss im Auge behalten werden, dass bei den Gradbestimmungen der Hypermetropie meistens nicht der wirkliche äusserste, sondern der *manifeste* Fernpunktabstand gemessen wird und dass während der Schulzeit, wo die Kinder viel und dauernd accommodiren müssen, sehr bedeutende Differenzen des Refractionszustandes durch die Convexitätsvermehrung der Linse gedeckt werden. Man darf daher unbesorgt annehmen, dass manche der mit

Strabismus combinirten *mittleren* Grade der Hypermetropie eigentlich zu den *hohen* zu rechnen seien und *als solche* das *frühzeitige* Auftreten des convergirenden Schielens begründet haben. Indem nämlich die strabotische Ablenkung häufig schon *lange vor* und der Regel nach *im Beginne* der Lernzeit zu Stande kömmt, kann eine *nachträgliche Erhöhung des Refractionszustandes* und selbst eine bedeutende *Steigerung der Accommodationsbreite* wegen erlangter Uebung und damit herbeigeführter Hypertrophie der ciliaren Kreismuskelfasern nicht mehr sich geltend machen.

Immerhin lässt sich nicht läugnen, dass eine grosse Anzahl *hochgradig* Hypermetropischer trotz angestrengter Accommodationsarbeit den *binocularen* Sehact erhält und dass umgekehrt das convergirende Schielen sich oft genug bei Individuen entwickelt, welche unter den *günstigsten* Bedingungen sich mit kleinen und nahe an das Auge heranzurückenden Objecten beschäftigen. Es müssen daher noch *andere Umstände* in der Pathogenese des convergenten Schielens mitwirken und machen, dass bei verschiedenen Individuen *sehr verschiedene Accommodationsquoten* die Schielinnervation auslösen.

Es sind in dieser Beziehung vorerst gewisse *abnorme Verhältnisse* zu berücksichtigen, welche den gemeinschaftlichen Sehact *minder werthvoll* machen oder gar *stören*, indem sie nur verschwommene, verzerrte oder durch Spectra getrübte Bilder auf der einen Netzhaut zu Stande kommen lassen. Hierher gehören *grössere Unterschiede* in dem *Refractionszustande* beider Augen, einseitiger abnormer *Astigmatismus* und besonders *Trübungen der einen Hornhaut*. Der Einfluss, welchen derlei Zustände auf die Entwickelung des Schielens nehmen, zeigt sich in der That nicht blos in der relativen Häufigkeit derselben, sondern auch in dem Umstande, dass in der Regel das zum scharfen Sehen *minder taugliche* Auge dasjenige ist, welches strabotisch abgelenkt wird.

Von hervorragender Wichtigkeit ist die grössere oder geringere *Leichtigkeit*, mit welcher *verschiedene* Individuen auch unter *normalen* Verhältnissen die Innervation für *übermässige Convergenzen* aufbringen und *incongruente* Bilder der einen Netzhaut *unterdrücken*. Es liegt nämlich auf der Hand, dass eine *starke* Entwickelung dieser Fähigkeit das Auftreten des Strabismus sehr *begünstigen*, deren Mangel aber die Ausbildung des Schielens *erschweren* oder gar *unmöglich* machen müsse. Dazu kömmt dann, dass diese Fertigkeiten durch *fortgesetzte Uebungen* sich allmälig *steigern* lassen und damit die Bedingungen für die strabotische Ablenkung günstiger und günstiger gestalten. Im Einklange damit ist denn auch der Strabismus *anfänglich* immer ein *intercurrenter, periodischer*, er tritt nur hervor, wenn *grössere* Accommodationsquoten gefordert werden. Allmälig aber schielt der Kranke *häufiger*, die Ablenkung erfolgt leichter und leichter, bis sie schliesslich eine *ständige* wird, indem selbst *ganz kleine* Accommodationsquoten nur mehr unter der Beihilfe der Schielinnervation aufgebracht und erhalten werden.

Es ist nicht unwahrscheinlich, dass *häufiges forcirtes Convergiren*, wie es von Kindern nicht selten muthwilliger Weise geübt wird, durch allmälige Steigerung der Convergenzfähigkeit den Strabismus vorbereitet, und wo andere Verhältnisse der Entwickelung desselben günstig sind, ihn auch wirklich ins Leben ruft. Man will in der That das convergente Schielen in Schulen, in welchen solche Spiele getrieben werden, förmlich grassiren gesehen haben *(H. Cohn)*.

Es ist auch ganz gut denkbar, dass kleine Kinder, welche oft und lange in einer Stellung erhalten werden, die sie zwingt, bei *starker Seitenblickrichtung* nahe Gegenstände zu fixiren, leichter den Strabismus erlernen *(Arlt)*, indem starke Seitenblickrichtungen die Accommodation und Convergenz erschweren, die zum Scharf- und Deutlichsehen *naher* Gegenstände erforderlichen Quoten demnach erhöhen, also die Augenmuskeln stärker zu innerviren nöthigen.

Endlich drängen bestimmte Erfahrungen zur Annahme, dass die starken Convergenzen, welche *Kurzsichtige* bei der Beschäftigung mit kleinen Objecten aufzubringen haben, in Folge der fortgesetzten Uebung der betreffenden Muskeln das Zustandekommen des convergenten Schielens fördern. Man findet nämlich mitunter bei Myopen ein convergentes Schielen, welches sich nicht, wie gewöhnlich, mit dem *Bedarfe grösserer Accommodationsquoten* in pathogenetischen Zusammenhang bringen lässt. Es *weicht* dasselbe überhaupt in einzelnen Beziehungen wesentlich von der allgemeinen Regel *ab*, und dürfte möglicher Weise eine pathogenetisch *ganz differente* Form der Ablenkung repräsentiren. Es kömmt diese Form hauptsächlich bei *mittleren* Graden der Myopie vor. Ihre Entwickelung fällt meistens in die *späteren Schuljahre*, öfters sogar in das *reife Mannesalter*. Durch frühzeitigen Gebrauch von *Concavgläsern*, welche die Objecte der gewöhnlichen Beschäftigung in einen grösseren Abstand zu bringen gestatten, wird ihr in der Regel wirksam *vorgebeugt*, daher sie denn auch vornehmlich bei *Frauen* beobachtet wird, welche das Brillentragen gerne vermeiden. Anfänglich zeigt sich das Schielen *nur beim Fernesehen* und lässt sich dann öfters noch durch entsprechende Concavgläser *corrigiren;* späterhin aber rückt die Grenze für die Ablenkung immer weiter *herein* und lässt sich durch passende Brillen nur um ein Kleines *hinausschieben*. Die Ablenkung pflegt eine *sehr excursive* zu sein, doch fixiren die Kranken *nahe* Objecte, welche in ihrer deutlichen Sehweite liegen, ganz gut *binocular*, indem sie das vorhandene Uebergewicht der inneren Geraden durch eine entsprechende *Abductionsinnervation* neutralisiren *(Graefe)*. Steigern sich im weiteren Verlaufe durch *rasche* Zunahme eines Staphyloma posticum plötzlich die *Widerstände*, gegen welche die inneren Geraden zu kämpfen haben, oder *sinkt* aus irgend einer Veranlassung ihre *Energie*, so kann es geschehen, dass die eine Gesichtslinie beim *Nahesehen* nach *aussen*, beim *Fernesehen* nach *innen* abweicht, sich also der convergirende mit dem divergirenden Strabismus combinirt *(Donders)*.

Ausgänge. Der Strabismus kann *vollständig*, d. h. *mit Wiederherstellung des gemeinschaftlichen Schactes zurückgehen*. Häufiger jedoch verschwindet blos die strabotische Ablenkung oder vermindert sich so weit, dass sie durch leichte Seitwärtsbewegungen des Gesichtes maskirt werden kann, während der gemeinschaftliche Schact *aufgehoben bleibt*. Indem diese Veränderung meistens ganz allmälig und unmerklich unter dem fortschreitenden Wachsthume des Körpers zu Stande kömmt, pflegt man dann zu sagen, *das Schielen habe sich ausgewachsen*.

In einzelnen Fällen geht der Strabismus zurück, *ohne dass* von Seite des Kranken durch Regelung oder völliges Aufgeben der bisherigen Beschäftigung *etwas dazu beigetragen* worden wäre, ja trotzdem der Schieler

sich ununterbrochen mit Studien oder überhaupt mit Dingen beschäftiget hat, welche ein anhaltendes und starkes Accommodiren für die Nähe erheischen.

Hier und da dürfte laut vereinzelten Beobachtungen der Erklärungsgrund dessen in einer *Verkleinerung der erforderlichen Accommodationsquoten* wegen Verminderung oder Umsetzung der Hypermetropie in Myopie zu suchen sein; öfter jedoch besteht die Hypermetropie fort und es müssen andere, bisher nicht ermittelte Umstände den günstigen Umschwung veranlasst haben.

Viel leichter wächst sich der Strabismus aus, wenn durch *Veränderung der Beschäftigungsweise* oder durch entsprechende *Correction* eines veranlassenden Refractionsfehlers die häufige und anhaltende Verwendung grosser Accommodationsquoten *überflüssig* gemacht worden ist, indem dann der Kranke die Schielinnervation wieder *verlernt* und sich gewöhnt, mit grösseren und grösseren Accommodationsquoten die entsprechenden Convergenzquoten zu verbinden.

In der Regel jedoch wurzelt der Strabismus, wo nicht bei Zeiten eine völlige Beseitigung der pathogenetischen Momente angebahnt und mit äusserster Consequenz erhalten wird, *mehr und mehr ein*, ohne dass jedoch ein fernerer Wechsel des *Schielwinkels* in auf- oder absteigender Richtung ausgeschlossen wäre. Es nimmt dann die functionelle Energie der dem neuen binoculären Gesichtsfelde zugehörigen Netzhauttheile mehr und mehr ab und schliesslich kann sich diese *centrale Anaesthesie* (S. 898) bis zur vollständigen und unheilbaren *partiellen Amaurose* gestalten, indem wahrscheinlich die retinalen Elemente dem Schwunde verfallen.

Früher oder später pflegen dann auch die beim Strabismus betheiligten *Muskeln materielle Veränderungen* einzugehen. Es wird dadurch nothwendig die *Orientirung* der abgelenkten Netzhaut geschädiget, was sich durch die Möglichkeit der Hervorrufung von *Doppelbildern* bekundet. Weiterhin kömmt es auch zur *Beschränkung der Excursionsfähigkeit* des Bulbus, bisweilen in dem Grade, dass der Strabismus sich allmälig zur *Luscitas* qualificirt. Vorerst wird immer nur der eigentliche *Schielmuskel* alterirt. Mitunter führt nämlich die *excessive Thätigkeit* desselben zu *Hyperämien* und *capillaren Blutungen* in seinem Gefüge oder gar zu *wahren Entzündungen*, welche am Ende mannigfaltige *Verbildungen*, am gewöhnlichsten *sehnige Degeneration* mit *Schrumpfung*, begründen. Viel *häufiger* aber, ja *in der Regel*, wird der *Schielmuskel übernährt*, er *hypertrophirt* im engeren Wortsinne, nimmt an Dicke und Breite zu und gewinnt so *factisch* ein *Uebergewicht* über seinen *Gegner*, der allmälig *ausgedehnt*, *verlängert* wird, dabei aber an *Dicke* und *Breite verliert* und am Ende förmlich *atrophirt*. Gleiches Schicksal trifft *weiterhin* den hypertrophirten *Schielmuskel*, auch *dieser* wird nach und nach *verbildet* und *schrumpft* zu einem dünnen schmalen, äusserst derben und blutarmen *sehnigen Strange*, der der *musculären Contraction* natürlich ganz *unfähig* ist und vermöge seiner allmäligen *Verkürzung* mitunter Ablenkungen vermittelt, wie selbe früher selbst unter *maximalen* Kraftanstrengungen nimmer möglich waren. Zuletzt nimmt wohl auch der *Partner des Schielmuskels* am *anderen* Auge Theil an der Degeneration, wird *gleichfalls hypertrophirt*, um später gleich *seinem* ausgedehnten *Antagonisten* der *degenerativen Atrophie* zu verfallen; daher denn auch die Beweglichkeit des *fixirenden* Auges *beschränkt* zu werden pflegt und der

Kranke durch *Drehungen seines Kopfes* die Augen in die *richtige Stellung* zu den Objecten zu bringen gezwungen wird *(Graefe)*.

Die Behandlung hat der *Entwickelung* und *Consolidirung* des Schielens *vorzubeugen*, einen *bereits vorhandenen* Strabismus *mit Herstellung des gemeinschaftlichen Sehactes zu beseitigen* und, wo dieses *nicht* geht, *den Schielwinkel* so weit zu *verkleinern*, dass die *Entstellung* des Kranken auf ein *Minimum reducirt* werde.

1. *Die prophylaktischen Massregeln* fliessen unmittelbar aus der *Aetiologie* des Schielens. Sie müssen selbstverständlich schon *sehr frühzeitig*, in der Regel *während der ersten Kinderjahre*, ergriffen werden, sollen sie Erfolg haben.

Wo die Verhältnisse den Bedarf *grösserer Accommodationsquoten* vermuthen oder erweisen lassen, zielt die Prophylaxis hauptsächlich auf *Vermeidung grösserer Anstrengungen* behufs *deutlichen* und *scharfen* Sehens, besonders in *kurze* Distanzen, um solchermassen die *Veranlassungen* der strabotischen Ablenkung möglichst ferne zu halten. Es ist daher in solchen Fällen schon die *Wahl der Spielzeuge* in zweckdienlicher Weise zu beeinflussen und das Kind *viel später*, als es sonst zu geschehen pflegt, zum Erlernen des Lesens, Schreibens, weiblicher Arbeiten u. s. w. anzuhalten (S. 791, 1. S. 809).

Nach Ablauf der ersten Kinderjahre lassen sich die *pathogenetischen Momente* nach *Art* und *Grad* viel leichter ermitteln und oft auch wohl die *Wege* finden, um die vorhandenen *Störungen* des gemeinschaftlichen Sehactes um ein Beträchtliches zu *vermindern* oder ganz *aufzuheben*. Am leichtesten gelingt dieses, wo Hypermetropie mit Strabismus droht. Hier ist denn auch die *theilweise* oder *gänzliche Neutralisation* des Refractionsfehlers durch entsprechende *Convexbrillen dringendes Gebot*. In jedem Falle müssen durch *thunlichste Schonung der Augen*, durch entsprechende Wahl der *Lernbehelfe*, durch Beschränkung der *Dauer* der unausweichlichen Anstrengungen, durch öfteres *Wechseln* der Objecte und ihrer Entfernungen etc. alle Anlässe zur Schielinnervation möglichst *abgeschwächt* werden.

2. *Macht sich bereits der Strabismus* in periodischer oder ständiger Form *geltend*, so kömmt es darauf an, den Kranken *der Schielinnervation wieder zu entwöhnen*. Es muss daher mit *doppelter* Strenge auf *consequente* Durchführung der Vorbauungsmassregeln hingewirkt werden. Bei *kleinen* Kindern, welchen ohne Gefahr von Verletzungen u. s. w. der Gebrauch von Brillen nicht zugemuthet werden kann, lässt sich auf *directem* Wege allerdings nur wenig leisten, indem man sich darauf beschränken muss, alle *Spielzeuge* zu entfernen, welche ein starkes Accommodiren erfordern. Ist das Kind aber so weit herangewachsen, dass ihm die Benützung von Brillen gestattet werden kann und lässt sich der Beginn des Unterrichtes nicht mehr länger hinausschieben, so ist zur *Correction des Refractionsfehlers*, soweit er in die Pathogenese des Schielens eingeht, zu schreiten. Der *Brechwerth* des zu verwendenden Glases wird hierbei nicht sowohl von dem Grade des Refractionsfehlers selbst, als vielmehr von der *Accommodationsquote* bestimmt, welche sich mit der strabotischen Ablenkung zu coordiniren pflegt. Oftmals genügen Gläser, deren Brechwerth *hinter* dem gegebenen Grade von Hypermetropie zurücksteht, indem die Schielinner-

vation, namentlich im Beginne des Leidens, häufig nur an grosse Accommodationsquoten geknüpft ist. In anderen Fällen muss der etwaige Refractionsfehler *übercorrigirt* und bisweilen ein Convexglas angewendet werden, wo *Emmetropie* oder gar ein geringer Grad von *Myopie* besteht, indem die die strabotische Ablenkung auslösende Accommodationsquote eine *sehr kleine* ist. Die *Wahl des Glases* wird im speciellen Falle durch den *Versuch* bestimmt. Im Allgemeinen wird man mit jenem Glase am besten fahren, welches die vorhandene Hypermetropie auf Emmetropie corrigirt. Wo dieses Glas jedoch die Schielinnervation *nicht* beseitigt, muss zu einem *stärkeren* gegriffen werden und man wählt dann am besten das *schwächste* unter jenen, welche die strabotische Ablenkung unter den gegebenen Umständen hintanzuhalten vermögen.

Beim *periodischen* Schielen braucht man das corrigirende Glas selbstverständlich nur *zum Nahesehen* verwenden zu lassen. Ist der Strabismus aber bereits *ständig geworden*, die Schielinnervation also *ganz kleinen* Accommodationsquoten coordinirt, so müssen corrigirende Gläser *ununterbrochen* während dem Wachsein des Kranken im Gebrauche erhalten werden. Man wird dann zum *Herumgehen*, überhaupt so lange der Kranke sich nicht mit nahen Objecten beschäftigt, in der Regel *schwächere* Gläser benützen lassen, zum Lesen, Schreiben u. dgl. aber *schärfere* verordnen müssen, soll die Schielinnervation mit Sicherheit vermieden werden. Man kömmt hierbei nicht selten in eine missliche Lage, indem die einfache *Correction des Refractionsfehlers auf Emmetropie* oder die Zurückführung der zu einer bestimmten Beschäftigung erforderlichen Accommodationsquote auf das *normale Mass* sich *ungenügend* erweiset und *übercorrigirende* Brillen wegen Veranlassung asthenopischer Beschwerden *nicht vertragen* werden. Man kann sich dann bisweilen damit helfen, dass man *vorerst schwächere* Gläser in Gebrauch zieht und *allmälig* zu stärkeren aufsteigt, welche jener Aufgabe entsprechen.

Nebenbei ist thunlichste Schonung der Augen, überhaupt *Beschränkung der Accommodationsarbeit* auf das zulässige Minimum dringend geboten. Auch darf die *gesonderte Uebung des Schielauges* niemals vernachlässigt werden, um im Falle, als die Heilung des Schielens nicht bald gelänge, der Entwickelung einer *centralen Anaesthesie* wirksam vorzubeugen. Zu diesem Ende ist es nothwendig, das gewöhnlich *fixirende* Auge mehrmals des Tages durch eine oder die andere Viertelstunde mittelst eines zweckentsprechenden Verbandes vom Sehacte auszuschliessen.

Der Versuch, das Schielen auf *orthopädischem Wege* zu heilen, indem man dem abgelenkten Auge ein zweites Object bietet und dieses mehr und mehr dem Fixirpunkte des gesunden Auges nähert, um die Doppelbilder allmälig zu verschmelzen, beruht auf *falschen* Voraussetzungen (S. 894). Noch weniger kann die Verwendung sogenannter *Schielbrillen*, d. i. die Deckung beider Augen durch central durchbohrte Diaphragmen, Nussschalen u. s. w. einen erheblichen Nutzen stiften, im Gegentheile ist die damit gesetzte bedeutende Erschwerung des binoculären Sehactes eher ein Mittel, das Schielen einwurzeln zu lassen.

Im Grossen und Ganzen darf man von der Verminderung der in Gebrauch kommenden Accommodationsquoten um so eher eine Heilung des Strabismus erwarten, *je früher* die entsprechende Correction vorgenommen und je consequenter sie durchgeführt wird. Oefters wird schon im Laufe weniger Wochen insoferne eine *Besserung* erzielt, als die Kran-

ken stundenlange mit freiem Auge herumgehen können, ohne dass sich die strabotische Ablenkung einstellt. Allmälig verlängern sich diese Intermissionen und *nehmen* auch wohl die Accommodations*quoten zu*, welche die Schielinnervation auslösen, so dass zuletzt der Strabismus nur bei starken und dauernden Accommodationsanstrengungen wieder zum Vorscheine kömmt. *In der Regel* jedoch bedarf es *mehrerer Jahre*, um einen solchen Erfolg zu erzielen und, will man das Erreichte in seinem Bestande *sichern*, so ist es dringend nothwendig, das Verfahren noch *lange*, nachdem das Schielen beseitigt scheint, jedenfalls *über die Pubertätsperiode hinaus* mit ungeschwächter Sorgfalt fortzusetzen.

Wo *beiderseits Hornhautflecke* das deutliche Sehen verhindern, ist von der Methode *nicht viel* zu erwarten, während bei *einseitigen* Cornealtrübungen die strabotische Ablenkung öfters beseitigt wird. Auch ist die Vorhersage *keine* günstige, wo durch geeignete Gläser eine Correction der Abweichung nur *schwer* zu erreichen ist, oder wo dazu Brillen benöthiget werden, welche den Kranken, sei es beim Herumgehen oder bei der Arbeit, *belästigen*, oder die Schielinnervation nur innerhalb enger Grenzen beheben, so dass je für *kleine* Distanzdifferenzen *verschiedene* Gläser erfordert werden. Endlich müssen die Hoffnungen sehr herabgestimmt werden, wo der Strabismus seit Langem *eingewurzelt* ist und in den betreffenden Muskeln vielleicht gar *materielle* Veränderungen anzunehmen sind. Immerhin bleibt das Verfahren auch hier nicht ohne allen Nutzen, indem es öfters gelingt, wenigstens *jenen* Theil der strabotischen Ablenkung zu beseitigen, welcher lediglich auf der *Schielinnervation* beruht. Eine dauernde *Verkleinerung* des Schielwinkels erleichtert aber sehr die operative Tilgung des cosmetischen Fehlers und vermindert wesentlich die nicht unbedeutenden Nachtheile derselben.

In der *grössten Mehrzahl der Fälle scheitert die Methode an der Inconsequenz und Nachlässigkeit der Kranken.* Der Zweck des Verfahrens ist nämlich die *Abgewöhnung der Schielinnervation;* zu dieser kann es aber *niemals* kommen, wenn fort und fort wieder Gelegenheiten zur *Uebung* der strabotischen Ablenkung geboten werden. In der That verdirbt oft eine einzige Stunde, was im Laufe von Wochen gewonnen worden ist. Wo man daher nur einigen Grund hat, an der *consequenten* und *jahrelangen* Durchführung zu zweifeln, ist es *dringend* gerathen, das unbestreitbar höchst lästige Verfahren *gänzlich zu meiden*, um sich später Vorwürfe zu ersparen. Diese Vorwürfe werden bei Misserfolgen um so weniger ausbleiben, als sich Laien und Aerzte ganz *falsche Vorstellungen von der Leistungsfähigkeit der Schieloperation* machen und weder deren *Nachtheile* gehörig würdigen, noch sich klar geworden sind über den hohen Werth der *Erhaltung* und beziehungsweise Wiederherstellung des *gemeinschaftlichen* Sehactes.

3. Die *Nachtheile* der Strabotomie anbelangend, ist zu bemerken, dass durch die Rücklagerung der Muskelansatzlinie nothwendig der *Bogen* verkürzt wird, mit welchem der Muskel den Bulbus umspannt. Damit wird eine Verminderung der *Excursionsfähigkeit* des operirten Auges gesetzt, und zwar ist die *Beschränkung* unter Voraussetzung *normaler* Functionstüchtigkeit der betreffenden Muskeln *proportionirt* der Verkleinerung des Bogens, mit welchem der Muskel den Bulbus umspannt, also der *Grösse der Rücklagerung;* die Beweglichkeit wird ein *Minimum*, der Muskel kann die Gesichtslinie

nur mehr um ein *sehr Kleines* aus der *Parallelstellung* mit der Medianebene des Gesichtes nach *seiner Seite* hin drehen, wenn die *neue Insertionslinie mit der normalen Tangirungslinie zusammenfällt.*

Grössere strabotische Ablenkungen fordern selbstverständlich *grössere* Muskelrücklagerungen. Wollte man dies durch die Tenotomie des Schielmuskels *allein* bewerkstelligen, so müsste man offenbar die *Beweglichkeit* nach Seiten des letzteren auf ein Kleines beschränken und unter Umständen gar völlig aufheben. Um den damit verknüpften Uebelständen auszuweichen, ist es daher bei Strabismen von nur *einigermassen beträchtlicherem* Grade dringend nothwendig, nicht nur den *Schielmuskel*, sondern auch seinen *Partner der anderen Seite rückzulagern*, und zwar ersteren etwas *mehr*, als letzteren, *beide zusammen* aber um so viel, dass die *Summe beider Rücklagerungsbögen der Anzahl der Grade nach* dem *Schielwinkel* gleich werde. Es vertheilt sich dann nämlich das Bewegungsgebiet beider Augäpfel gleichmässig auf *beide* Seiten der Medianebene, während der *Mesoropter*, d. i. die *gemeinsame Blickrichtung* bei gedankenlosem Blicke, aus der Medianebene hinweg nach Seiten des *fixirenden* Auges rückt, was jedoch rasch wieder durch eine wenig auffällige Seitwärtsdrehung der *Antlitzfläche* maskirt zu werden pflegt.

4. Der *Hauptnachtheil* der Strabotomie liegt indessen in der *gründlichen Störung des Orientirungvermögens* und in der damit nothwendig verbundenen *unheilbaren Vernichtung des gemeinschaftlichen Sehactes*, folgerecht also auch in dem Verluste der *directen Tiefenwahrnehmung.* Es ist nämlich nach dem Mitgetheilten *vor* der Operation sowohl das schielende als auch das fixirende Auge in Bezug auf seine *eigene* Lage *richtig orientirt. Nach* der Tenotomie dauert *mit* der Schielinnervation das Bewusstsein *dieser* Lage fort und geht in die Projectionsverhältnisse ein, während die *Leistungsfähigkeit* der durchschnittenen Muskeln proportional dem Rücklagerungsbogen der Ansatzlinie *abgenommen* hat, daher nun das aus den *willkürlichen* Innervationen fliessende Bewusstsein der Netzhautlage unmöglich den thatsächlichen Verhältnissen entsprechen kann.

Es macht sich diese Störung der Orientirung häufig, besonders in der *ersten* Zeit nach der Operation, in sehr misslicher Weise durch *spontanes Doppeltsehen* geltend und ist dann um so auffälliger, wenn durch die Strabotomie der Schielwinkel fast *annullirt*, die abgelenkte Gesichtslinie also wieder für gewöhnliche Objectslagen *richtig* einstellbar geworden ist. Die gegenseitige Lage der Doppelbilder entspricht eben vor wie nach der Operation *nicht* der *factischen* Stellung der beiden Augen zum Objecte, sondern wird *nach* durchgeführter Tenotomie von der Grösse der *andauernden* Schielinnervation, von den etwa vorhandenen *materiellen* Veränderungen der Muskulatur und von dem *Rücklagerungsbogen* der Ansatzlinie der Muskeln bestimmt (S. 895).

Es wäre (Fig. 108) *mn* die Medianlinie, *lr* die Grundlinie und *a* ein fixirter Objectpunkt, welcher von der Gesichtslinie *la* des linken Auges geschnitten wird, während die rechte Gesichtslinie *br* um den Winkel $\nu + \mu$ strabotisch abgelenkt, also auf *b* gerichtet ist. Beruht die strabotische Ablenkung blos auf der *Schielinnervation*, so wird *b* und *a* von *beiden* Augen in der *gehörigen* Richtung, also in den Linien *bn* und *an* nach aussen projicirt werden. Wäre aber der Schielmuskel in *mechanischem* Uebergewichte, so würde der Punkt *b* von dem Schielauge ungefähr in der Richtung *fn* und der Punkt *a* in der Richtung *hn* nach aussen versetzt werden, also ein *gleichseitiges* Trugbild zur Wahrnehmung kommen. Es sei

nun die Gesichtslinie *br* durch eine Tenotomie um dem Winkel ν nach *cr* gelenkt worden. Offenbar wird jetzt *c* in der Richtung *bn*, eventuel in *fn*, *a* aber in der Richtung *cn*, beziehungsweise in der Richtung *gn* erscheinen, wobei $\gamma = \nu$ angenommen wird. Es sind nun schon *gekreuzte* Doppelbilder gegeben. Wird jetzt der Schielwinkel dadurch auf Null gebracht, dass durch Rücklagerung des linken Internus die Gesichtslinie *la* nach *lc* verlegt wird, so muss *c* vom *linken* Auge in der Richtung von *an* und *a* in der Richtung von *en* wahrgenommen werden, wobei $\gamma = \delta$ vorausgesetzt wird. Die Richtungen, in welchen nun *c* in Doppelbildern erscheint, wären demnach bei *reinem* Strabismus in *an* und *bn*, bei *materiellen* Veränderungen des Schielmuskels aber in *an* und *fn* gegeben, während *a* bei darauf gerichtetem Blicke in *en* und *cn*, beziehungsweise in *gn*, gesehen werden müsste. Die Doppelbilder wären also wieder *gekreuzt*, ihr Breitenabstand aber *vergrössert*.

Fig. 108.

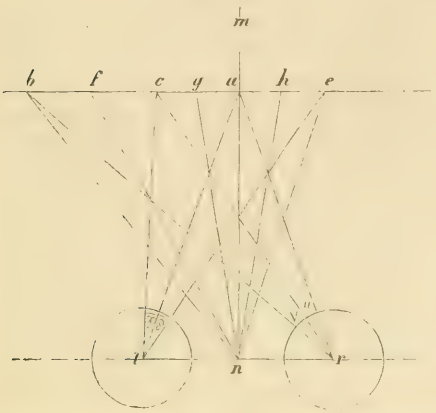

5. Es *vermindert* sich mit der Zeit diese Desorientirung um ein Merkliches, ohne dass sie jedoch jemals *ganz* aufgehoben würde. Vorerst nimmt die falsche Projection des *gesunden* Auges nach einer *beiderseits* vorgenommenen Tenotomie ab, indem das Urtheil allmälig durch Erfahrung corrigirt wird; das fixirende Auge versetzt seine *centralen* Eindrücke nicht mehr wie früher in die *innervirte* Blickrichtung, sondern in eine Linie, welche *zwischen* diese und die *neue thatsächliche Blickrichtung* fällt und sich allmälig der letzteren mehr und mehr *nähert*. Wirklich werden die Abweichungen des Fingers vom Objecte beim *Stossversuche* immer geringer und schliesslich gelingt der Versuch wohl auch eben so sicher als im Normalzustande und beziehungsweise *vor* der Schieloperation. Dazu kömmt, dass auch der Breitenabstand des dem Schielauge zugehörigen Trugbildes abnimmt, indem der unmittelbare Erfolg der Operation durch die nachträgliche Zusammenziehung des Narbengewebes im Operationsfelde verkleinert wird.

Es wird nun mit dem fixirenden Auge der Objectpunkt *c* (Fig. 108) nicht mehr in der Richtung *an*, sondern nahezu in der Richtung *cn* gesehen, indem das Bewusstsein der zur Fixation aufgewendeten Innervationen der Augen-, der Halsmuskeln u. s. w. und die gewonnenen Erfahrungen in die Beurtheilung eingehen und damit den Fehler eliminiren. Da gleichzeitig die Gesichtslinie des Schielauges nicht mehr in *cr*, sondern etwa in *fr* gelegen ist, so wird auch der Objectpunkt *c* nicht mehr in *bn*, sondern vielleicht in *fn* erscheinen, und wurde früher *b* wegen einem mechanischen Uebergewichte des Muskels in *fn* gesehen, so kann jetzt *f* in *cn* oder wohl gar nahe an *gn* erscheinen, so dass bei *unvollständiger* Correctur wieder *gleichseitige* Doppelbilder auftreten.

Das gänzliche Verkennen der strabotischen *Grundlage* und vielleicht auch das öftere Unterlaufen von Fällen, in welchen ein *scheinbares* Schielen für ein wahres gehalten und operirt worden ist, hat im Vereine mit den scheinbar ganz unerklärlichen Stellungen des Trugbildes nach Schieloperationen die Veranlassung gegeben zur Annahme von *angeborenen*, in den Organisationsverhältnissen der Netzhaut begründeten *Incongruenzen* oder zur Annahme eines eigenthümlichen *Widerwillens gegen binoculares Einfachsehen*. Man hat an dieser Idee auch lange festgehalten, bis sie durch die rasch zunehmende Zahl einschlägiger Beobachtungen

als widersinnig erkannt wurde. Nimmt man sich die Mühe, recht viele Fälle vor und nach der Tenotomie auf die Doppelbilder zu untersuchen, so zeigt sich in der That gar bald, dass jenes anscheinend so sonderbare Verhalten die *Regel* bildet.

6. Die Strabotomie ist nach allem dem eine *rein cosmetische* Operation, deren Ausführung erst dann drängt, wenn die mit dem Schielen verbundene *Entstellung* auf das bessere Fortkommen des Kranken einen misslichen Einfluss zu nehmen droht und wenn eine Herstellung des gemeinschaftlichen Sehactes auf *anderem* Wege, so wie überhaupt ein Auswachsen des Strabismus *nicht mehr zu gewärtigen* ist. Im Allgemeinen erscheint daher die *Pubertätsperiode* als die zur Vornahme der Operation geeignetste. Die Tenotomie schon in den *Kinderjahren* durchzuführen, ist übrigens um so weniger zu rathen, als dadurch die Schielinnervation *nicht* beseitiget wird und als bei fortgesetzter Aufwendung höherer Accommodationsquoten häufig noch der *Schielwinkel wächst*, so dass die *Correctur unzureichend* und eine *weitere* Rücklagerung nothwendig wird, was am Ende eine den cosmetischen Interessen sehr abträgliche Beweglichkeitsbeschränkung, wenn nicht gar auch ein starkes Einsinken der Carunkel, ein hässliches Hervortreten des Bulbus u. s. w. mit sich bringen kann. Um diesen *Recidiven* wirksam vorzubeugen, bleibt dann selbstverständlich kein anderes Mittel, als die zur Arbeit erforderlichen Accommodationsquoten durch zusagende *Gläser* in entsprechendem Masse zu *verkleinern*. Es ist nun aber offenbar klüger, diese Correctur *vor* der Operation einzuleiten und durch consequente Durchführung derselben die Möglichkeit der Wiederherstellung des gemeinschaftlichen Sehactes zu erkaufen, als dem Kranken *dieselbe* Pein aufzuladen, *nachdem* man ihm durch die Tenotomie jede Aussicht auf *binoculares* Sehen für immer abgeschnitten hat.

Die von Vielen urgirte Durchführung der Strabotomie während den *Kinderjahren* lässt sich nur durch die hartnäckig festgehaltene *Irrmeinung* entschuldigen, als könne durch die Muskelrücklagerung eine *wirkliche Verschmelzung* binocularer Eindrücke zu einfachen und ihrer Intensität nach verstärkten Wahrnehmungen erzielt werden, wozu das bisweilige *Uebereinanderfallen* der Doppelbilder und in manchen Fällen vielleicht auch *scheinbares* stereoskopisches Sehen (S. 897) beigetragen haben mag. Wer sich jedoch die Mühe nicht verdriessen lässt, eine längere Reihe operirter Fälle mit den gehörigen Vorsichten auf binoculares Sehen und directe Tiefenwahrnehmung zu prüfen, wird sich bald überzeugen, dass fast immer *gesonderte* Doppelbilder nachzuweisen sind und die directe Tiefenwahrnehmung, also auch binoculares Einfachsehen, constant *vollständig fehlt*. Es ist gewiss die Zeit nicht ferne, wo, einzelne Ausnahmsfälle abgerechnet, die Verschiebung der Operation in die Pubertätsperiode allgemein als den Interessen des Kranken förderlich erkannt werden wird.

Es ist aber auch nicht klug, mit der Operation *nach Ablauf* der Pubertätsperiode lange zu zögern. Wenn die bisherigen Erfahrungen nicht trügen, ist ein *Verlernen* der Schielinnervation nach dieser Epoche nämlich nur schwer zu gewärtigen. Dazu kömmt, dass eine weitere Abnahme der die Schielinnervation auslösenden Accommodationsquoten und eine fernere Vergrösserung des Schielwinkels weniger zu drohen scheinen, die durch eine Operation *erzielte Correctur* demnach leichter in zureichendem Masse *erhalten bleibt*. Wenigstens gewinnt man so viel, dass der

Kranke ohne Gefahr einer Recidive die corrigirenden Brillen beim Herumgehen u. s. w. entbehren kann. Müssen dann auch die Brillen *zum Nahesehen* im Gebrauche *bleiben*, so verliert der Kranke nicht viel, indem der meistens vorhandene Refractionsfehler ganz abgesehen vom Schielen bei der Arbeit neutralisirt werden muss, weil die im Jugendalter häufig *vergrösserte* Accommodationsbreite auf oder sogar unter das normale Mass *sinkt* und folgerecht die zu den gewöhnlichen Beschäftigungen erforderlichen Accommodationsquoten ziemlich rasch *wachsen*.

7. Wird die Operation in oder nach der Pubertätsperiode vorgenommen, so ist es klug, die *strabotische Ablenkung ganz* durch Rücklagerung der Ansatzlinie des Muskels zu beseitigen. Würde nämlich blos die auf einem *mechanischen* Uebergewichte des Schielmuskels beruhende Quote des Schielwinkels corrigirt und der durch die *Schielinnervation* begründete Theil der Ablenkung *zurückgelassen* werden, so würde in der grössten Mehrzahl der Fälle die Nothwendigkeit fortbestehen, den gegebenen Refractionsfehler *ununterbrochen*, also auch beim Herumgehen u. s. w. zu corrigiren, der Kranke fände in der Operation nur eine geringe Erleichterung, trotzdem sein gemeinschaftlicher Sehact bereits aufgeopfert worden ist. Im Ganzen thut man sogar gut, eine kleine *Uebercorrection* anzubahnen, indem die spätere Contractur der Narbe eine *Verminderung* des *unmittelbaren* operativen Effectes erwarten lässt.

8. Eine *richtige Dosirung* ist nur möglich, wenn bei der Operation die *Schielinnervation fortbesteht*. Insoferne erscheint die *tiefe Narkose* bei der Strabotomie im hohen Grade störend. Es wird durch die Rücklagerung der Muskelansatzlinien allein nämlich nur selten die Stellung der Augen gleich von vorneherein eine *völlig entsprechende*, meistens müssen durch entsprechende Trennung der Scheiden *Correcturen* vorgenommen werden und für diese fehlt der Massstab, wenn die Schielinnervation *ruht*. Man ist also gezwungen, den Kranken wiederholt aus der Narkose zu wecken und wieder einzuschläfern, um das Fehlende zu ergänzen.

Bei sehr ängstlichen und messerscheuen Kranken ist übrigens die Narkose trotz ihrer Uebelstände *schwer* zu entbehren. Diese spannen nämlich häufig die Muskeln in so bedeutendem Grade, dass die Conjunctiva wulstförmig nach vorne gestaut wird; die Hervorhebung der Sehne ist aber bei krampfhaft gespanntem Muskel sehr schmerzhaft und steigert die Abwehr; während bei *ruhigen* Individuen, welche geringe Widerstände setzen, die einzelnen Hantirungen mit grösster Leichtigkeit und Schnelligkeit bei verhältnissmässig geringen Schmerzen ausgeführt werden können.

9. Die Operation als solche verlangt keine *Vorbereitung* und wird in der Regel an *ambulanten* Schielern vorgenommen. Man benöthigt hierzu eine mittelgrosse *Hakenpincette*, eine nach der Fläche *gebogene kleine Schere*, einen zarten *Muskelhaken* mit *stumpfer* Spitze und kleine *Schwämmchen* zum Auftupfen des sich etwa ergiessenden Blutes. Der Kranke ist dabei in die *horizontale Rückenlage* zu bringen und, falls die Narkose *nicht* beliebt wird, das *andere* Auge durch eine Binde zu *schliessen*, auf dass der Schieler das *zu operirende* Auge mehr in die Gewalt bekomme und je nach Bedarf wenden könne. Ein *Assistent* hat die beiden *Lider* möglichst weit *abzuziehen* und *sicher zu fixiren*, während er gleichzeitig den *Kopf* des Kranken an Bewegungen hindert. Ein *anderer* Assistent übernimmt die *Reinhaltung* des Operationsfeldes von austretendem *Blute*. Der *Operateur* fasst, während das zu operirende Auge stark nach der Seite des Antagonisten des Schiel-

muskels *abgelenkt* oder mit einer Fixirpincette *abgezogen* wird, mittelst der *Pincette die Bindehaut sammt der Scheide* gerade über der *Insertionslinie* der zu trennenden Sehne, also $2^1/_2$‴ oder höchstens 3‴ von der Cornealgrenze entfernt, hebt sie in eine *Falte* auf und *durchschneidet* diese Falte mit der *Schere* in *senkrechter* Richtung. Hierauf wird die Wunde von ihren Winkeln aus nach oben und unten auf circa 4‴ erweitert. Ist dieses geschehen, so wird die Pincette *senkrecht* auf die Oberfläche des Bulbus *in die Wunde* eingesetzt, geöffnet und mit ihren beiden Spitzen *knapp an der Sclerotica* ein wenig nach hinten geschoben, um so *den Muskel zwischen die Branchen* zu bekommen und ihn nach *Schliessung* der Pincette in einem scharfen Winkel aus der Wunde *hervorziehen* zu können. Viele ziehen es vor, die Sehne mit dem *stumpfen Schielhaken* hervorzuholen. Es wird sodann mit der *anderen* Hand die *Schere* an die Wunde gebracht, das eine Blatt derselben unter den emporgehobenen Muskel gesteckt (Fig. 109) und die Sehne *knapp von der Sclerotica* abgetrennt.

Fig. 109.

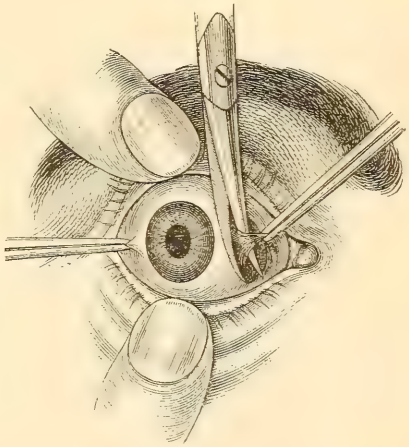

Nach der Operation wird die gegenseitige Stellung der beiden Bulbi bei Fixation *ferner* und *naher* Objecte möglichst genau ermittelt.

Ist die Ablenkung des Schielauges nur wenig oder gar nicht vermindert, so hat man Grund zu vermuthen, es sei die Sehne *nicht ihrer ganzen Breite nach* durchschnitten worden. Mit *Sicherheit* kann man dieses annehmen, wenn bei der Wendung des Auges nach der Seite des *Antagonisten* die Wunde gar *nicht klafft* und in deren Mitte die *Lederhaut* mit der ihr eigenthümlichen sehnigweissen Farbe nicht *hervorschimmert*. Man muss dann den *Muskelhaken* in die Wunde einführen und *unter* die noch ungetrennten Sehnenfäden zu bringen suchen, indem man seine stumpfe Spitze *fest an die Sclerotica andrückt* und an derselben auf- und abwärts streift. Hat man die Fäden *gefasst*, so wird er in der vorerwähnten Weise *durchschnitten*, worauf der *Bulbus* sogleich nach der *anderen* Seite weicht.

Zeigt sich jetzt die Ablenkung auf ein *Kleines* reducirt, so muss die *Scheidenwunde* nach oben und unten *verlängert* werden. Erübrigt aber noch eine *beträchtlichere* strabotische Ablenkung, so ist die Sehne des *Partners* am *anderen* Auge nach denselben Regeln zu durchschneiden. Genügt auch das *nicht völlig*, so ist die *Tenon'sche Kapsel* am *Schielauge* oder an *beiden* Augen von der Wunde aus noch eine Strecke weit nach *oben und unten zu spalten*, um die *Widerstände* zu vermindern, welche das mit dem gelösten Scheidentheile zusammenhängende vordere Muskelende bei seiner Zurückziehung findet, und so das Mass der letzteren zu steigern. Doch soll man mit dieser Spaltung *vorsichtig* sein und sich namentlich hüten, bei etwa

noch immer beträchtlicher Grösse der Ablenkung deren Beseitigung durch *fortgesetzte* Spaltung der Scheide *erzwingen* zu wollen. Dadurch gewinnt der Kranke gar nichts, im Gegentheile droht ihm eine um so *hässlichere* Entstellung. Zu der *Beweglichkeitsbeschränkung* kömmt dann nämlich noch ein starkes *Hervortreten der Bulbi*, dieselben erhalten ein *glotzendes* Aussehen, welches um so *auffälliger* und *widerlicher* wird, als mit dem excessiv retrahirten Muskelende und dem dasselbe umhüllenden Scheidentheile auch die nachbarliche Portion der *Bindehaut sammt Adnexis* nach hinten gezogen wird, im Bereiche des Operationsfeldes also eine *weit* nach hinten ragende *Lücke im Conjunctivalsacke* entsteht, welche durch die Tiefe ihres *Schattens* deutlich von der Umgebung absticht. Ist man mit der Trennung *gar zu weit* gegangen und hat man namentlich den *Muskel* in grösserer Länge aus seiner Scheide *herauspräparirt*, so *weicht der Bulbus* auch wohl nach *der anderen Seite ab*, man hat einen *secundären Strabismus* erzeugt; oder das *vordere Ende* des durchschnittenen Muskels *zieht sich gar aus der Scheidenhaut heraus*, hängt dann nur mehr durch sein *Perimysium* mit der letzteren zusammen, kann somit *keine neue Verbindung* mit der Bulbusoberfläche selber eingehen, es *verliert* der Muskel seinen *Einfluss auf den Augapfel*, dieser wird von dem Antagonisten nach der *entgegengesetzten Seite* hin gezogen und *bleibt* in dieser *schiefen Stellung starr*.

Man hat sich diesen Gefahren bisher dadurch zu entziehen gesucht, dass man sich in schwierigen Fällen vorerst mit einer *theilweisen* Correctur begnügte und das Fehlende durch *spätere*, zwei und mehrmal *wiederholte* Operationen zu ersetzen strebte. Doch muss das, was durch eine *wiederholte* Operation schliesslich ohne Gefahren zu erreichen ist, wohl auch durch eine *richtig dosirte erste* beiderseitige Muskelrücklagerung *schadenlos* zu erzielen sein, um so mehr, als sich nach jeder Operation ziemlich ausgebreitete narbige Verwachsungen bilden, deren spätere Lösung viel weitläufigere Präparationen erfordert und am Ende trotzdem einen geringeren Effect gibt, als minder ausgedehnte Trennungen bei einer ersten Tenotomie. Man hat in Anbetracht dessen neuester Zeit auch auf Mittel gedacht, welche den *Rücklagerungsbogen* bei Vermeidung der oben genannten Gefahren möglichst zu *vergrössern* gestatten, und glaubt selbe in gewissen *Modificationen* des operativen Verfahrens gefunden zu haben.

So wird empfohlen, den Bulbus im Falle des Bedarfes nach einer ausgiebigen Strabotomie *mittelst Fäden in der Bahn des Antagonisten* durch 1—2 Tage *abgelenkt zu erhalten*, damit der durchschnittene Muskel sich thunlichst *weit nach hinten* anzusetzen gezwungen werde. Es soll zu diesem Behufe beim Strabismus *internus* ein Faden in verticaler Richtung durch die *Bindehaut* nahe der *äusseren* Hornhautgrenze, sodann durch die äussere *Lidcommissur* gezogen und, nachdem der Augapfel durch Anziehen in die erforderliche *Abductionsstellung* gebracht ist, geknüpft werden. Beim Strabismus *externus*, wo eine grössere Kraft zur *Adduction* nothwendig ist, soll der Faden, um das Durchreissen zu verhindern, mit *zwei* Nadeln armirt werden, deren eine $1^1/_2$‴ *über*, die andere $1^1/_2$‴ *unter* dem horizontalen Meridiane knapp an der Hornhautgrenze ein- und im Meridiane ausgestochen wird, um dann dicht über der Carunkel durch die innere *Commissur* geführt und unter entsprechendem Anziehen geknüpft zu werden. Die Erfolge werden sehr gelobt *(Knapp)*.

Von anderer Seite wird gerathen, bei der Operation eines *convergirenden* Strabismus die *Conjunctiva* vorerst von der Tenon'schen Kapsel bis zur halbmondförmigen Falte sorgfältig zu trennen und letztere sammt der Carunkel von den hintenliegenden Theilen loszulösen. Zu diesem Ende soll die Bindehaut am unteren Ende des Muskelansatzes in eine Falte aufgehoben, eingeschnitten und die Schere

durch die Wunde zwischen Conjunctiva und Tenon'sche Kapsel präparirend eingeführt werden. Ist sodann die Trennung in dem angedeuteten Umfange erzielt und der ganze, für die Rücklagerung wichtige Kapseltheil von der Bindehaut völlig unabhängig geworden, so soll die Sehne in der gebräuchlichen Weise durchschnitten und die mit der Tenotomie gleichzeitig gemachte senkrechte Kapselöffnung nach oben und unten um so ausgiebiger verlängert werden, je grösser die Rücklagerung ausfallen soll, worauf die Conjunctivalwunde durch eine Naht zu schliessen ist. Für den *äusseren* Geraden gilt dasselbe Verfahren; es muss die Trennung der Bindehaut hier bis zu demjenigen Theile des äusseren Winkels ausgedehnt werden, welcher sich bei der Aussenwendung des Blickes scharf nach hinten zieht. Man rühmt als *Vortheile dieser Methode*: eine grössere Freiheit und einen viel grösseren Spielraum in der Dosirung und Vertheilung der Rücklagerung; die Vermeidung des Einsinkens der Carunkel und jeder Spur von Narbenbildung, wie die bisher gebräuchliche Tenotomie sie bisweilen hinterlässt; die Vermeidung von mehr als zwei Operationen an demselben Individuum und von mehr als einer an demselben Auge *(Liebreich)*. *Controlversuche* sind nicht durchwegs zu Gunsten dieser Neuerung ausgefallen, indem man ein sehr starkes *Einsinken der Carunkel (Javal)*, *Vereiterungen* wegen weitläufiger Entblössung des Muskels *(Knapp)* und ganz enorme *Blutungen* in die geöffnete Tenon'sche Kapsel mit Vortreibung des Bulbus *(Habertsma)* beobachtet hat.

Manche halten es für besser, die *Conjunctiva* statt in querer in *meridionaler* Richtung, längs des Muskelbauches nämlich, zu eröffnen, um die Wundklaffung auf ein Minimum zu reduciren; hierauf die Bindehaut von den Wundrändern aus eine Strecke weit nach oben und unten von der Kapsel loszupräpariren und auch die Carunkel von ihrer Unterlage zu trennen, um sodann den Muskel zu durchschneiden und die Scheide nach Erforderniss zu spalten *(Snellen)*.

Bei *übergrossen Schielwinkeln* ist die operative Beseitigung der Ablenkung trotz allen diesen Modificationen nicht leicht möglich, ohne eine sehr fühlbare Motilitätsbeschränkung des Bulbus, ein starkes Einsinken der Carunkel und eine beträchtliche Vortreibung des Augapfels zu setzen. Man empfiehlt darum, sich in den betreffenden Fällen mit *mässiger* beiderseitiger Muskelrücklagerung zu begnügen, und, was dann noch an der gewünschten Stellung der Augen abgeht, dadurch zu ersetzen, dass man die Muskelsehne des *Gegners* des Schielmuskels *vornäht (Graefe)*. Oefters dürfte es sogar gelingen, durch eine *einseitige Vornähung* eine *volle Correction* zu erzielen, was selbstverständlich in *mehrfacher* Beziehung als ein wesentlicher Vortheil und für den Kranken, welcher bei Amblyopie des Schielauges auf das *fixirende Auge allein* angewiesen ist, im hohen Grade beruhigend erscheint *(Schweigger)*. Zeigt sich in Folge einer zu weiten Oeffnung der Kapsel oder einer zu ausgedehnten Trennung des Muskels von seinen Nachbartheilen *gleich nach der Operation eine beträchtliche secundäre Ablenkung*, so ist es klug, den Fehler sogleich durch die *Conjunctivalsutur* zu verbessern. *Ganz kleine secundäre* Abweichungen bedürfen dessen wohl *niemals*, sondern sind vielmehr *vortheilhaft* und darum anzustreben, da sie unter der allmäligen Contractur der Narbe sich gewöhnlich bald wieder vollständig *ausgleichen* und so ein Insufficientwerden des Erfolges verhüten. Bei *grösseren secundären* Ablenkungen geschieht dies zwar auch nicht ganz selten und, wenn bei *Kindern* operirt wird, sogar ziemlich oft, ja mitunter *recidivirt* gar der Strabismus *convergens*, indem unter der Fortdauer der Schielinnervation der übercorrigirte Ablenkungswinkel plötzlich wieder um ein Bedeutendes wächst. *Rechnen* darf man hierauf jedoch nicht, besonders wenn die Tenotomie erst nach der Pubertätsperiode oder an Erwachsenen vorgenommen wird. Um *für alle Fälle* vor dem Zurückbleiben eines *secundären* Schielens gesichert zu sein und die complicirte,

in ihrem Erfolge viel schwieriger zu dosirende Vornähung des Muskels zu umgehen, bleibt also nichts anderes übrig, als das *Uebermass* der erzielten Correctur dadurch zu *vermindern*, dass man die *Wundränder* der Scheiden- und Bindehaut mittelst einer zarten Knopfnaht nach Bedarf einander wieder *nähert*. Um den Effect einigermassen zu *steigern*, kann man auch wohl ein halbmondförmiges Stück aus der dem Uebergangstheile näheren Portion der Bindehaut und Scheide *ausschneiden* und dann die Wundränder durch die Naht vereinigen.

Wo jedoch die secundäre Ablenkung eine sehr *bedeutende* ist, reicht man mit dieser Methode nicht aus, man muss das rückgelagerte *Muskelende vornähen*, oder die Vorlagerung desselben durch die sogenannte *Fadenoperation* anstreben.

Man darf nicht glauben, sich die *Durchführung der Strabotomie* dadurch *erleichtern* zu können, dass man die Bindehaut und die Scheidenhaut in *grösserer Entfernung* von der Cornealgrenze *öffnet*. Man stösst dann nämlich auf *jene* Portion des Muskels, welche *in* oder gar *noch ausserhalb der Scheidenhaut* streicht und mit dieser durch zahlreiche bindegewebige Fäden zusammenhängt. Es lässt sich dann der Muskel natürlich *nicht rein* aus seinem Bette hervorziehen, er folgt vielmehr *sammt der Scheiden- und Bindehaut* der Pincette. Es wird in Folge dessen schwer, sich zu orientiren; öfters bleiben *einzelne Sehnenfäden stehen*, oder man *trennt zu viel von der Scheide* und der Operations*effect* wird ein *misslicher*.

Eine ähnliche Gefahr läuft man, wenn man den *Muskel* in *grösserer* Entfernung von der Ansatzlinie *durchschneidet*. Jedenfalls wird dann die *Rücklagerung* eine viel *bedeutendere*, als bei *regelrechtem* Vorgange, da der Muskel um die *Länge* des *stehen gebliebenen* Stumpfes *verkürzt* wird und ein *Theil der Widerstände* wegfällt, welche die Verbindungen des Muskels mit seinen Hüllen der Retraction entgegenstellen. Dazu kömmt, dass *der Sehnenstumpf* nicht immer einfach *schrumpft*, sondern vielmehr häufig sich in *üppiger Granulationsbildung* ergeht und dadurch der *Therapie* viele Schwierigkeiten bereitet, jedenfalls die *Heilung* über Gebühr *verlangsamt*.

12. *Unmittelbar nach der Durchschneidung zieht* sich der Muskel so weit *zurück*, als es die noch bestehenden Verbindungen desselben erlauben. Es ist diese Contraction öfters eine *krampfhafte*, daher der *Operationseffect* im ersten Augenblicke *geringer* erscheint, als er sich nach Ablauf einer oder mehrerer Stunden erweiset. Binnen kurzem kömmt es zur *Entzündung*, es entwickelt sich *neoplastisches Bindegewebe*, welches sich bald verdichtet und am Ende straffe sehnige *Faserzüge* darstellt, welche theils von der inneren *Fläche*, theils vom *Schnittrande* und von den *Seitenrändern* des Muskelendes zur *Scleraloberfläche* ziehen. Dadurch werden die *zurückgebliebenen* ursprünglichen Verbindungen wesentlich *verstärkt*, ausserdem aber auch ein *neuer directer Zusammenhang*, eine *neue Insertion*, hergestellt.

Insoferne die neoplastischen Hefte bei ihrer Höhergestaltung sich etwas *verkürzen* und im Ganzen weniger *dehnbar* sind, als die *früheren* Vermittler des Zusammenhangs, nämlich die Umhüllungen des Muskels, erfährt der *Operationseffect* eine *kleine Verminderung*, welche sich gemeiniglich *erhält*, mitunter jedoch nach einiger Zeit sich wieder *ausgleicht*, wahrscheinlich wegen steigender Wirkungsfähigkeit des *Antagonisten (Graefe)*.

Waren die *Widerstände*, welche der durchschnittene Muskel bei seiner Zurückziehung fand, in der *Breite des Schnittrandes nicht ganz gleich*, indem z. B. die Scheidenhaut nach *oben* oder *unten* in *grösserem* Umfange getrennt worden ist: so ist auch die *Retraction* der einzelnen Fleischbündel *keine ganz gleichmässige*, die neue *Insertionslinie* stellt sich *schief* zu der früheren. Dadurch wird offenbar die *Bahn*, in welcher der betreffende Muskel den Augapfel fürder *dreht*, nach dem *vordersten* Insertionspunkte hin *verrückt*, d. i. die Gesichtslinie etwas nach *oben* oder *unten* abgelenkt, wenn der *innere* oder *äussere* Gerade durchschnitten wurde.

Man hat diese Erfahrung behufs *kleiner Correcturen* in Fällen benützt, in welchen die strabotische Abweichung *nicht ganz* in der Bahn eines *einzelnen* Muskels lag.

Der *Zwischenraum zwischen den beiden Schnitträndern* der Muskelsehne bleibt häufig *ganz leer*, oder es wird eine Art *Intercalarstück* durch *lockeres* Bindegewebe angedeutet. Mitunter jedoch kömmt es auch zur Entwickelung eines *ziemlich mächtigen* neoplastischen *Stranges*, welcher die aus einander gewichenen Muskelschnittränder gegenseitig *verbindet*. Es kann ein solches Zwischenstück aber nur *sehr ausnahmsweise* auf die *Grösse der Beweglichkeit* des Bulbus in der Bahn des betreffenden Muskels Einfluss nehmen, da dasselbe seiner *ganzen Länge* nach der Lederhaut *anzuhaften* pflegt und immer nur der *hinterste* Insertionspunkt als der *eigentliche Angriffspunkt* des Muskels zu gelten hat *(Graefe)*.

Zieht sich der Muskel ganz aus der Scheidenhaut zurück, so entwickeln sich gleichfalls sehnige *Verbindungsfäden* vom Muskelende aus; diese *verlaufen* sich aber *in dem Orbitalbindegewebe*, der Muskel bleibt von der Lederhaut *getrennt*.

13. Es sind diese Vorgänge nur selten mit irgendwie *erheblichen Reizungserscheinungen* verknüpft. Höchst ausnahmsweise hat man *Scleralvereiterungen* (*Graefe*, *Mooren*) u. s. w. beobachtet. *In der Regel* erfolgt die Verlöthung der Wundränder *per primam intentionem*. Die durch die Operation bedingte *Verletzung als solche* macht darum auch nur *selten* Anspruch auf eine *directe* Behandlung. Doch ist es dringend zu rathen, das Auge und die Lider während dem ersten Tage nach der Operation durch einen *Schutzverband* zu immobilisiren. Hat man wegen einer Uebercorrectur *Bindehautnähte* anbringen müssen, so darf man nicht verabsäumen, nach Ablauf mehrerer Stunden wiederholt nachzusehen und den Stand des Auges zu prüfen, da die Spannungszustände der Muskeln gewöhnlich andere wie unmittelbar nach der Operation geworden sind und öfters ein Nachlassen oder Anziehen der Nähte nothwendig machen, soll die Correctur eine vollständige bleiben.

War die Operation etwas *schwieriger* ausgefallen und war man zu *weitläufigeren* Trennungen der Scheidenhaut, zu *öfterem* Eingehen mit dem Haken genöthigt gewesen etc., so kann man eine Zeit lang *kalte Umschläge* appliciren, um stärkere Reactionen zu verhüten. Wo *beträchtliche Blutaustretungen* stattgefunden haben, ist es rathsam, vom zweiten Tage nach der Operation beginnend, Ueberschläge mit in *verdünnten Franzbranntwein* getauchten Leinwandbäuschen zu appliciren, um die *Resorption* etwas zu beschleunigen. *Granulationen* werden durch Betupfung mit *Opiumtinctur* niedergehalten und, falls sie von *grösserem* Umfange sind, mit der *Schere* abgetragen. Doch thut man gut, die *Exstirpation* zu verschieben, bis sich die Wundränder der *Conjunctiva* um die Granulationen bis auf ein Kleines *zusammengezogen* haben, diese also an ihrer Basis gleichsam *abgeschnürt* erscheinen.

14. Von grösster Wichtigkeit ist nach der Operation die Handhabung der auf *Correction des Grundleidens* zielenden Massregeln (S. 906), also vornehmlich die *Vermeidung starker Accommodationsarbeit*, da unter der Aufwendung *grosser* Accommodationsquoten die Schielinnervation steigen und damit neuerdings eine strabotische Ablenkung erfolgen könnte. Bei *Kindern* ist besonders eine sehr *ausgiebige* Correction des Refractionsfehlers geboten; während bei *Erwachsenen* es meistens genügt, die Brillen blos beim angestrengten Nahesehen verwenden zu lassen; ja öfters werden hier sogar grössere Accommodationsquoten *disponibel* bleiben dürfen.

15. In manchen Fällen stellt sich nach der Operation ein höchst lästiges *Doppeltsehen* mit oder ohne *Schwindel* ein, indem die Orientirung der beiden Netzhäute gestört worden ist (S. 909). Oft *verschwindet* die Diplopie innerhalb weniger Tage, indem das Unterdrückungsgebiet im strabotischen Auge sich allmälig *verschiebt;* nicht selten jedoch hält sie auch wochenlang an, ja bisweilen peinigt sie den Kranken viele Monate,

Man kann sich dann öfters durch *Prismen* helfen, welche die Eindrücke des fixirten Objectes im ehemaligen Schielauge auf das *alte Unterdrückungsgebiet* lenken. Wo sich dieses Mittel jedoch als *ungenügend* erweist, muss die Therapie auf *Ausschliessung des Schielauges* vom Sehacte gerichtet werden. Zu diesem Ende ist dem Schielauge ein *dunkles Glas* vorzusetzen oder es muss ein *Verband* angelegt werden, bis der Zweck erreicht ist.

16. Beim *Secundärschielen*, wenn der Schielwinkel ein *sehr beträchtlicher, aber nicht excessiver* ist und die *Beweglichkeitsbeschränkung* in der Bahn des *rückgelagerten* Muskels nicht 2—2½‴ übersteigt, ist die *Vornähung der Muskelsehne* angezeigt, eine Operation, welche *ausserdem* noch bei manchen *paralytischen* Beweglichkeitsbeschränkungen *geringeren* Grades, so wie auch bei *hochgradigen primären* Strabismen, besonders *divergirenden* empfohlen wird, wenn die *Beweglichkeit* in der Bahn des *Antagonisten* des Schielmuskels etwas gelitten hat. *Beim Secundärschielen* wird selbstverständlich die Sehne des *verkürzten* Muskels, bei *Paresen* und *excessiven primären* Strabismen aber der *verlängerte* Muskel vorgenäht. Es muss damit immer die *Durchschneidung des Gegners* verbunden werden, um den Effect zu *steigern* und die starke Zerrung der Nähte zu vermindern.

Die *Vornähung* wird am besten während der Narkose, jedenfalls bei wohl fixirtem Bulbus, durchgeführt. Vorerst wird die *Conjunctiva* mittelst einer feinen, an den Spitzen abgerundeten Schere gerade auf der Insertion des vorzulagernden Muskels und in der ganzen Ausdehnung derselben eingeschnitten, dann nach der Peripherie, hauptsächlich aber nach der Cornea hin und zwar *bis zum Hornhautrande* in einem Umfange gelockert, welcher der Breite der Sehneninsertion (10—12 Millm.) entspricht, wobei die Bindehaut jedoch nicht gefenstert werden soll. Jetzt muss an dem einen Ende des Muskelansatzes die Tenon'sche Kapsel durch einen kleinen Einschnitt geöffnet werden, um einen flach gekrümmten stumpfen Haken zwischen Muskel und Sclera durchschieben zu können, worauf die Tenon'sche Kapsel am anderen Ende der Insertion auf dem Haken so weit eingeschnitten wird, dass derselbe hier frei zu Tage tritt. Nun werden sogleich zwei feine gewächste Seidenfäden in den Muskel eingelegt. Jeder derselben ist mit zwei Nadeln versehen, welche längs des Hakens von der Scleralfläche des Muskels aus durch denselben hindurchgestochen werden, so dass jede der beiden Fadenschlingen ein 2—3 Millm. breites Stück des Muskels umfasst. Nun erst wird die Insertion vor dem Haken hart an der Sclera abgelöst. Ist dies geschehen, so werden die Nadeln von der Scleralgrenze des Conjunctivallappens aus durch diesen nahe am Hornhautrande durchgestochen und festgeknüpft. Von jeder Naht wird das eine Fadenende kurz abgeschnitten, das andere aber hinreichend lang gelassen, um das Herausnehmen der Suturen am 2.—3. Tage zu erleichtern. Jetzt ist die *Bindehautwunde* durch eine feine Knopfnaht zu schliessen und endlich der die Schielablenkung verursachende Muskel nach den oben geschilderten Regeln zu durchschneiden *(Schweigger)*.

Erfahrungsmässig thut man gut, eine kleine *Uebercorrection* anzubahnen, da der unmittelbare Effect der Operation hinterher sich immer um Einiges vermindert. Die Naht muss 2—3 Tage liegen bleiben, während welcher Zeit die *Verlöthung* immer eine genügende Festigkeit erlangt hat. Um das Reiben des Fadenknotens zu verhindern und auch die Aus-

breitung von Blutextravasaten zu beschränken, empfiehlt sich sehr der *Druckverband*, nur bei *stärkerer* entzündlicher Reizung die Application von kalten Ueberschlägen.

Die Nähte erst *nach der Durchschneidung des Muskels in diesen* einzuführen, wie es bisher üblich war *(Critchett, Graefe)* ist minder vortheilhaft, indem der Muskel sich stark zurückzieht und man dann mit der Pincette in eine dunkle Tiefe tauchen muss, um ihn wieder hervorzuheben, wobei gewöhnlich nicht viel mehr als die gerade mit der Pincette gefassten Faserbündel zu Tage gefördert werden, daher man dieses schwierige und verletzende Manöver für jede Sutur wiederholen muss.

Manche glauben den Effect der Operation zu sichern und zu steigern, indem sie die Bindehaut *längs der Axe des Muskels*, also in *querer* Richtung von der Hornhaut bis zur halbmondförmigen Falte hin spalten, sodann die Muskelsehne durch einen an der Spitze durchbohrten Strabismushaken umfassen und mittelst des am Haken eingeführten Seidenfadens dicht an der Sclera zusammenschnüren, um dann die Operation in der gewöhnlichen Weise zu vollenden *(Agnew)*.

Andere ziehen es vor, die Bindehaut in der Gegend der neuen Muskelinsertion durch einen *verticalen* Einschnitt zu spalten und sowohl gegen die Cornea als gegen die Uebergangsfalte hin von der darunterliegenden Tenon'schen Kapsel loszupräpariren, um hierauf sogleich den Muskel von der Sclerotica zu trennen und die Kapsel nach oben und unten so weit einzuschneiden, dass der Muskel und der ihm aufliegende Kapseltheil vollkommen verschiebbar werden, sich also auch leicht unter der Conjunctiva bis an den Hornhautrand heranziehen lassen. Hier befestigen sie das vordere Muskelende auf folgende Weise. Zwei feine, an den beiden Enden desselben Fadens befindliche Nadeln werden zuerst durch die Kapsel und das Muskelende und dann von Hinten nach Vorne durch die Conjunctiva gezogen, über welcher die Schlinge zusammengeschnürt wird. Eine solche Sutur oder Schlinge wird in der Gegend des oberen, eine zweite in der Gegend des unteren Muskelrandes angebracht. Nachdem auf diese Weise der Muskel und mit ihm die Kapsel dicht am Hornhautrande unter der Conjunctiva fixirt sind, wird die Conjunctivalwunde sorgfältig durch mehrere Knopfnähte geschlossen. Im Nothfalle kann selbstverständlich, um den Effect zu vergrössern, ein Stück von dem vorderen Muskelende und auch von der Tenon'schen Kapsel abgetragen werden *(Liebreich)*.

17. In Fällen von *Secundärschielen*, wo die Beweglichkeit in der Bahn des retrahirten Muskels *völlig oder fast völlig aufgehoben* ist, also vornehmlich dort, wo der Muskel sich *ganz zurückgezogen* hat und mit dem Bulbus in gar *keiner* Verbindung mehr steht, so wie überhaupt bei *sehr grossem Schielwinkel*, wenn auch die Beweglichkeitsbeschränkung in der Bahn des rückgelagerten Muskels nur eine *mässige* wäre: genügt die Vornähung *nicht* mehr, da sind *stärkere* Vorlagerungen des Muskelendes nothwendig und diese können nur durch die sogenannte *Fadenoperation* erzielt werden. *Ausserdem* wird dieses Verfahren noch für alle *paralytischen* Beweglichkeitsbeschränkungen *höheren Grades* sowie für *primären* Strabismus mit *excessivem Schielwinkel* und *bedeutender* Beweglichkeitsbeschränkung in der Bahn des *Schielmuskels* empfohlen (*Graefe*).

Um den Muskel vorzulagern, wird bei genügender Fixation des Augapfels *vorerst* die Bindehaut vor der betreffenden Muskelsehne vertical eingeschnitten und dann gegen die *Cornea*, so wie gegen den *Uebergangstheil* hin in genügendem Umfange von der Lederhaut *losgetrennt*. Ist dann auch das *Muskelende* von der Sclera abpräparirt worden, so wird der *Antagonist durchschnitten*, aber *nicht knapp* an seiner Insertionslinie, sondern etwa 1‴ *weiter nach hinten*, damit ein *Stumpf* sitzen bleibe. Durch diesen Stumpf wird eine *Fadenschlinge* mittelst einer krummen Nadel geführt, der *Augapfel* nach der Seite des *vorzulagernden* Muskels *gezogen*, und in dieser

Lage durch zweckmässige Befestigung des Fadens 2—3 Tage *erhalten*. Von wesentlichem Vortheile ist dabei die Application eines gut anliegenden *Schutzverbandes*, da er den Bulbus in seiner Lage einigermassen fixirt und so *Zerrungen* der mit dem Faden in Verbindung stehenden Theile verhindert, also auch eine Ursache heftiger Schmerzen und intensiver Reizungen entfernt *(Guerin, Graefe)*.

Leider kann man bei diesem Verfahren *den Effect nicht leicht dosiren*, da das Auge immer *möglichst stark* nach der Seite des *vorzulagernden* Muskels gewendet werden muss, auf dass der Faden nicht über die *Wölbung der Hornhaut* hinüber laufe und sich an dieser reibe, was in der Regel zu unerträglichen Schmerzen und oft auch zu bedenklichen Entzündungen, ja zur Cornealvereiterung *(Steffan)* führen kann. Es bleibt darum auch in den meisten Fällen eine *starke Ablenkung* des Bulbus in der Bahn des wieder vorgelagerten Muskels zurück, welche dann durch Rücklagerung des Partners der anderen Seite gedeckt werden muss, falls dieser nicht etwa früher schon durchschnitten und zur Retraction bestimmt worden ist *(Graefe)*.

18. Um die *hässliche Entstellung* zu beseitigen, welche ein *starkes Einsinken der Bindehaut und Thränencarunkel* nach excessiven Trennungen der Scheidenhaut an der Innenseite des Bulbus mit sich bringt, eröffnet man in derselben Weise wie bei der Strabotomie die *Conjunctiva bulbi* einige Linien *vor* der Carunkel in *verticaler* Richtung, geht dann in das *submucöse* Gewebe ein und *präparirt* es mit Vorsicht nach hinten, bis an die *Aussenfläche* des rückgelagerten Muskels, nach *vorne* bis in die Nähe der *Cornealgrenze*. Man *vereinigt* sodann die *breit gefassten* Wundränder der Bindehaut durch eine *Knopfnaht*, wobei man darauf Bedacht nimmt, die *Carunkel* stark nach vorne und auch etwas nach oben zu ziehen. Es vereinigt sich dann der präparirte hintere Bindehautlappen *der Fläche nach* mit der Sclera *(Graefe)*.

19. Um *starke Vortreibungen des Bulbus* zu maskiren oder ein übermässiges *Klaffen der Lidspalte* zu beseitigen, wird mit Vortheil die *Tarsoraphie* (S. 540) ausgeführt *(Graefe)*.

Quellen: *Graefe*, A. f. O. I. 1. S. 82, 435; I. 2. S. 294; III. 1. S. 177—386; III. 2. S. 409; V. 2. S. 211; IX. 2. S. 48—56; X. 1. S. 156—175; klin. Monatbl. 1863. S. 484; 1864. S. 1—22; 1869. S. 225, 265, 274, 280; Congrès ophth. 1868. S. 109. — *Donders*, A. f. O. VI. 1. S. 92; IX. 1. S. 99—154; Anomal. der Acc. u. Refr. Wien. 1866. S. 243—257; Verhandlgn. d. ophth. Versammlung zu Heidelberg. Berlin. 1860. S. 31—34; Vierde Jaarl. Verslag. Utrecht. 1863. S. 1—52, 84; Het tienjarig bestaan etc. Utrecht. 1869. S. 114; Congrès ophth. de Paris 1863. S. 148; Centralbl. 1867. S. 526. — *Ritterich*, Zur Lehre vom Schielen. Leipzig. 1856. — *Ruete*, Lehrb. d. Ophth. II. Braunschweig. 1854. S. 495—568. — *E. Hering*, Archiv f. Anat. u. Phys. 1865. S. 153; Die Lehre vom binoculären Sehen, S. 142. — *Ed. Meyer*, A. f. O. IX. 3. S. 215; kl. Monatbl. 1864. S. 55, 58. — *Haas*, Derde Jaarl. Verslag. Utrecht. 1862. S. 137, 190—208. — *Alf. Graefe*, Klin. Anal. d. Motilitätsstörungen d. Auges. Berlin. 1858. S. 56—96, 214—279; klin. Monatbl. 1863. S. 126—136, 312, 521—528; A. f. O. XI. 2. S. 1—46. — *Pagenstecher* und *Saemisch*, Kl. Beobachtungen. I. Wiesbaden. 1861. S. 63—69; II. S. 36; III. S. 89, 93, 109. — *Hirschmann*, ibid. III. S. 89, 92. — *Colsmann*, Deutsche Klinik. 1865. Nr. 23. — *Secondi*, Clinica oc. di Genova, Torino. 1865. S. 111. — *Mooren*, Klin. Monatbl. 1863. S. 37, 417—423; 1864. S. 64; Ophth. Beiträge. S. 111, 330 u. f. — *Knapp*, A. f. O. VIII. 2. S. 227; kl. Monatbl. 1863. S. 471—484; 1865. S. 346—351; 3. Jahresbericht. Heidelberg. 1864/5. S. 20; Congrès ophthal. 1868. S. 112. — *Schweigger*, Kl. Monatbl. 1867. S. 1—31; Göttinger Nachrichten. 1870. S. 262. — *Javal*, Kl. Monatbl. 1864. S. 404, 437; Congrès ophth. 1868. S. 107. — *Liebreich*,

A. f. O. XII. 2. S. 298—307; Congrès ophth. 1868. S. 104; Arch. f. Augen- u. Ohrenheilkd. I. S. 63; Klin. Monatbl. 1868. S. 323. — *Zagorski*, Klin. Monatbl. 1867. S. 317. — *Steffan*, ibid. S. 73. — *Agnew*, ibid. 1869. S. 139. — *Dobrowolsky*, ibid. 1868. Beil. S. 185. — *Habertsma, Snellen*, ibid. 1870. S. 24. — *Arlt*, Lehrbuch. III. S. 316. — *H. Cohn*, Untersuchungen von 10.060 Schulkindern. Berlin. 1867. S. 145, 164. — *Stellwag*, Wien. med. Wochenschrift. 1867. Nro. 82—84. — *Critchett*, nach Niemetschek, Prag. Vierteljahrschrift. 78. Bd. S. 96. — *Guerin*, Congrès intern. d'ophth. Paris. 1863. S. 195; nach Graefe, A. f. O. III. 1. S. 372.

2. Das divergirende Schielen.

Krankheitsbild. *Charakteristisch ist die verminderte Convergenz der Gesichtslinien bei sonstiger Freiheit der Blickrichtung.*

1. Die strabotische Ablenkung erfolgt der Regel nach lediglich in der Bahn des *äusseren* Geraden, so dass die Gesichtslinie des Schielauges *hinter* dem Fixationsobjecte vorbeischiesst und *gewöhnlich* mit der anderen Gesichtslinie *divergirt*. Ausnahmsweise weicht die Gesichtslinie des Schielauges jedoch auch nach *oben aussen* oder nach *unten aussen* ab.

2. Der Strabismus divergens ist gleich dem convergens, besonders *anfänglich*, häufig ein *periodischer*, *intercurrenter*, d. i. er tritt nur unter besonderen Verhältnissen hervor, während *sonsten* beide Augen richtig fixiren und, wo nicht andere krankhafte Zustände es hindern, auch *binoculares Einfachsehen* mit *directer* Tiefenwahrnehmung stattfindet. Im Laufe der Zeit pflegt jedoch auch das divergente Schielen *ständig* zu werden.

In einer Anzahl von Fällen wird bald dieses, bald jenes Auge strabotisch abgelenkt, während das andere fixirt und es hängt dies bald von der *Willkür* des Kranken ab, bald wird die Wahl des fixirenden Auges von der *Lage des Objectes* im Raume bestimmt, so dass bei gewissen Distanzen und bei gewissen Seitenblickrichtungen dieses, bei anderen jenes Auge auf den Fixirpunkt eingestellt wird, der Strabismus divergens erscheint in *alternirender* Form. Meistens indessen wird constant das *Eine* Auge abgelenkt, der Strabismus ist ein *monoculärer* und insoferne ein *concomitirender*, als bei Deckung des *fixirenden* Auges *dieses* nach aussen abweicht, während das Schielauge die Fixation übernimmt.

3. Der *Schielwinkel* ist bei verschiedenen Individuen sehr verschieden gross. Er wechselt aber auch bei *demselben* Individuum nach Zeit und Umständen innerhalb sehr weiter Grenzen.

Im Allgemeinen kann man sagen, dass die strabotische Ablenkung in *veralteten* Fällen gewöhnlich eine grössere zu sein pflegt, als sie es bei demselben Individuum im Beginne der Krankheit gewesen ist. Unzweifelhaft kommen hier zum Theile *Degenerationen der betheiligten Muskeln*, Hypertrophie des Schielmuskels nämlich und Atrophie seines Antagonisten, in Rechnung.

Im Uebrigen haben auf den Schielwinkel bei *demselben* Individuum und in *derselben* Zeit die jeweilig erforderlichen *Convergenzquoten* und die *Blickrichtung* einen massgebenden Einfluss. Es machen sich in dieser Beziehung jedoch sehr erhebliche *Unterschiede* geltend und rechtfertigen die Vermuthung, dass man es nicht immer mit pathogenetisch ganz *gleichwer-*

thigen Zuständen zu thun haben möge, sondern mancherlei in einen Rahmen zusammenfasse, was in Zukunft *gesondert* zu betrachten sein wird.

a. Die grössten Unterschiede zeigen sich in dem Verhalten des Schielauges, wenn ein Fixationsobject bei unverändert *horizontaler* Visirebene allmälig *in der Medianebene herangerückt*, also die zur Fixation erforderliche *Convergenzquote* gesteigert wird.

In vielen Fällen, namentlich bei veraltetem ständigen *sehr hochgradigen* Strabismus divergens, bleibt das Schielauge *völlig starr* in seiner pathologischen Stellung, oder es macht höchstens ganz unregelmässige und insufficiente, mehr zuckende und wenig excursive Adductionen, während das andere Auge *proportional* der Distanzverkürzung sich nach einwärts bewegt.

In anderen, zumeist *minder hochgradigen* Fällen von ständigem Strabismus divergens weicht das Schielauge in *demselben* Masse oder etwas mehr und rascher nach aussen, als das fixirende sich nach innen dreht.

Bei *niedergradigem* Strabismus divergens ist die *Convergenzfähigkeit* des Schielauges gewöhnlich und bei *periodischem* Schielen sogar in der Regel *nicht gänzlich aufgehoben*, sondern nur die *potentielle* oder auch die *actuelle* Convergenzenergie (S. 827) mehr weniger weit *unter* das normale Mass gesunken.

So stösst man auf derlei Fälle, wo der Kranke, wenn er aufmerksam gemacht wird, unter Anwendung kräftiger *Willensimpulse jede* innerhalb der *normalen* Grenzen gelegene Convergenzquote aufzubringen und auch wohl einige Zeit zu erhalten vermag, jedoch früher *ermüdet* und dann unter dem Gefühle von Spannung und Ermüdung das Schielauge wieder nach aussen weichen lässt.

Gewöhnlich jedoch sind *viel geringere* Convergenzen als in der Norm *actuel* aufbringbar. Wird ein Object in der Medianebene genähert, so convergiren beide Augen nur bis zu einem *bestimmten* Abstande regelmässig; *überschreitet* der Gegenstand diese Grenze, so *bleibt* das Schielauge *stehen* oder geräth in kleine unregelmässige Schwankungen; bei *weiterer* Distanzverkürzung endlich *weicht* es plötzlich mit einem Rucke um ein Bedeutendes *nach aussen*, die Gesichtslinien *divergiren* oder convergiren in einem viel *geringeren* Grade, als es derjenige ist, welchen der Kranke bei entsprechender Objectslage noch leicht aufzubringen und mit binocularem Sehacte zu erhalten im Stande ist. Der Kranke *fühlt* ganz deutlich diese plötzliche Ablenkung und weiss genau den Moment ihres Zustandekommens zu bezeichnen. Die *Grenze* der Distanzverkürzung, bei welcher das Schielauge stehen bleibt und jene, bei welcher die *excursivere* strabotische Ablenkung sich einstellt, sind bei verschiedenen Individuen *sehr differente*. Sie pflegen bei fortgesetzten Versuchen und damit eintretender *Ermüdung* der betreffenden Muskeln etwas *hinauszurücken*. Dagegen haben *mässige Steigerungen* oder *Herabsetzungen* der *Accommodationsquote* durch Concav- oder Convexgläser *keinen* erheblichen Einfluss. Eben so wenig lassen sich diese Grenzen merklich verschieben durch *mässige* Verminderungen der *Convergenzquote* bei unverändertem Objectsabstande, d. i. durch die Vorsetzung 2—4gradiger Prismen, Basis nach innen, vor beide Augen. Wohl aber werden die Grenzen etwas hinausgerückt durch *adducirende*

Prismen, Basis nach aussen, und durch alles, was den *gemeinschaftlichen Sehact* in höherem Grade zu beirren im Stande ist, vornehmlich durch *vertical* gestellte Prismen, durch sehr starke, weitaus *übercorrigirende* Concav- oder Convexbrillen, ja durch *Ausschliessung* des einen Auges vom Sehakte mittelst eines vorgehaltenen Schirmes.

Schliesslich sind häufig vorkommende Fälle von *mässigem* Strabismus divergens zu erwähnen, wo sich die Ablenkung hauptsächlich beim *Fernesehen* und beim *gedankenlosen* Blicke geltend macht, während beim *scharfen Fixiren* näher gelegener Objecte innerhalb gewisser Grenzen die *richtige* Convergenz beider Augen mit binocularem Sehacte aufgebracht und erhalten werden kann. Es ist dabei entweder blos die *potentielle* Energie gesunken, der Kranke convergirt bis auf 4 Zoll, *ermüdet* aber bald; oder es ist auch die *actuelle* Energie vermindert, die Grenze des binocularen Sehens und jene der activen strabotischen Ablenkung sind mehr weniger weit *herausgerückt.*

b. Nicht minder auffällig ist der Wechsel in der Grösse des Schielwinkels bei *Veränderungen der Blickrichtung*, es wäre denn, dass die strabotische Ablenkung eine ständige und *sehr excessive* ist, in welchem Falle der Einfluss der Blickrichtung sehr wenig hervortritt. In der Regel *wächst* die strabotische Ablenkung beträchtlich oder *stellt sich* bei *periodischem* Schielen ein, wenn der Blick *gehoben* oder nach Seiten des gewöhnlich *fixirenden* Auges aus der Medianebene herausgelenkt wird; dagegen *nimmt* der Schielwinkel *ab* oder wird Null, wenn der Blick *gesenkt* oder nach Seiten des *Schielauges* gerichtet wird. Die Kranken bedienen sich der *letzteren* Blickrichtung gerne, um der abgelenkten Netzhaut eine bessere Orientirung zu geben und den cosmetischen Fehler zu *maskiren.* Sie *gewöhnen* sich auch bald, die Antlitzfläche in einer gewissen *Schiefstellung* zu erhalten, bei welcher das Schielauge etwas nach vorne tritt, das fixirende aber entsprechend nach hinten weicht.

4. *Die Beweglichkeit der Augen* ist nicht merklich vermindert, so lange der Strabismus *rein* dasteht. Bei längerem Bestande des Leidens und besonders bei *grossem* Schielwinkel nimmt dagegen, unzweifelhaft in Folge *materieller* Veränderungen der Muskulatur, die Beweglichkeit merklich *ab*, so dass das Schielauge und auch wohl das fixirende nach Seiten des *letzteren* weniger gedreht werden kann und das Excursionsgebiet nach der *Schielseite* etwas *verschoben* erscheint.

5. Die strabotische Ablenkung macht sich im *Beginne* des Leidens, vornehmlich also bei der *periodischen* Form, durch *spontane binoculäre Diplopie* geltend. Im weiteren Verlaufe des Leidens *tritt* indessen das Trugbild des Schielauges unter dem Wettstreite der beiden Netzhäute *zurück*, es bedarf der concentrirten *Aufmerksamkeit* des Kranken, oder der *Abblendung* des fixirenden Auges durch dunkle Gläser, um es zur Wahrnehmung zu bringen. Bei *veraltetem* und namentlich bei sehr hochgradigem Strabismus divergens lässt sich hingegen ein Doppeltsehen gemeiniglich *nicht* mehr erzielen, auch wenn die abgelenkte Netzhaut noch nicht in hohem Grade functionsuntüchtig geworden ist.

Die *Doppelbilder* sind, der Stellung der Gesichtslinien entsprechend, stets *gekreuzt.* Das *Verhältniss ihres Breitenabstandes* zum Schielwinkel *wechselt* in mancher Beziehung und ist noch nicht nach jeder Richtung

hin genugsam aufgeklärt, um es in einem allgemein giltigen Gesetze zu formuliren.

Bei *periodischem* Strabismus divergens *entspricht* der Breitenabstand der Doppelbilder zumeist dem *Grade* der Ablenkung. Wird das Fixationsobject in der Medianebene allmälig *über* die Grenze der Convergenzweite herangerückt, so wird sein Bild in dem Momente undeutlich, als die eine Gesichtslinie *stehen* bleibt, weiterhin *spaltet* es sich und die Doppelbilder weichen in dem Verhältnisse aus einander, als die Objectsdistanz sich verkürzt. Stellt sich dann eine *excursive* strabotische Ablenkung ein, so werden auch die Doppelbilder *plötzlich sehr distante* und dies zwar wieder *proportional* der nunmehrigen Grösse des Schielwinkels.

Bei *ständigem*, *nicht zu excursiven* Strabismus divergens sind die Doppelbilder gleichfalls *sehr distant* und ihr Breitenabstand *harmonirt* bald mit der Grösse der strabotischen Ablenkung, bald ist eine solche Uebereinstimmung *nicht* zu finden. Letzteres scheint in *veralteten* Fällen die *Regel* zu bilden. Auch zeigt sich bei *veraltetem* Strabismus divergens öfters ein auffallendes *Missverhältniss* in der Localisation der Objecte bei Aufrichtung einer senkrechten Scheidewand zwischen beiden Augen und dadurch bewerkstelligter Trennung der beiden Gesichtsfelder.

Unzweifelhaft wirken dabei mannigfache Umstände störend mit. Einerseits kommen die *materiellen* Veränderungen der Muskulatur in Rechnung, welche in verschiedenen Fällen verschieden weit gediehen sind und die Orientirung des abgelenkten Auges wesentlich beirren müssen. Dann wird nicht selten der Umstand hinderlich, dass es dem Kranken öfters schwer fällt, die *gegenseitige Lage* beider Augen *festzuhalten*, wenn er die Aufmerksamkeit auf die Doppelbilder oder auf die durch die Scheidewand getrennten beiden Objecte richtet, um ihren Breitenabstand zu schätzen. Die Augen gerathen dabei nämlich gerne in ganz unregelmässige zuckende Bewegung, womit selbstverständlich auch die Netzhautbilder sich verschieben. Endlich erwächst eine weitere Störung aus der *undeutlichen Wahrnehmung* des dem Schielauge zugehörigen Trugbildes oder des an dieser Seite der Scheidewand gelegenen Objectes. In Folge dieser *undeutlichen* Wahrnehmung wird nämlich der Wettstreit der beiden Netzhäute in der Regel zu Gunsten des *fixirenden* Auges entschieden, so dass die Eindrücke des *Schielauges* nur für Momente zur Wahrnehmung kommen.

Es finden vermöge dieser störenden Einflüsse selbst sehr intelligente und im Experimentiren bereits geübte Kranke öfters sich ganz ausser Stande, den jeweiligen Breitenabstand der Doppelbilder eines Fixationsobjectes auch nur annähernd richtig zu schätzen. Ist eine Scheidewand zwischen beiden Augen aufgerichtet, so sieht der Kranke *beide* Objecte je auf der *entsprechenden* Seite, bemerkt wohl auch ihre allmälige Annäherung, bleibt indessen in der Beurtheilung ihrer wechselseitigen Distanz öfters dermassen unsicher, dass er nicht einmal zu unterscheiden weiss, ob der Abstand ein grosser oder kleiner ist. Es trägt hierzu viel bei, dass die Kranken die Scheidewand an der Seite des Schielauges gewöhnlich nicht wahrzunehmen vermögen und dass das hier gelegene Object bald verschwindet, wenn es bei unverrücktem Stande des Schielauges der Scheidewand genähert wird.

Ebenso unklar ist dem Kranken in *veralteten* Fällen gewöhnlich die *Tiefe* des dem Schielauge gehörigen Trugbildes und bei Aufrichtung einer senkrechten Scheidewand die *Entfernung* des betreffenden Objectes. Doch wurde wiederholt ein *Näherstehen* und eine *Verkleinerung* dieser Bilder angegeben, was mit deren Lage auf mehr excentrischen Stellen der *äusseren* Netzhauthälfte zusammenhängt und sich aus der in den Organisationsverhältnissen der Netzhaut wurzelnden *directen* Tiefenwahrnehmung (S. 879) erklärt.

6. Fasst man alles bisher Erörterte zusammen, so kann man keinen Augenblick daran zweifeln, dass *die divergent strabotische Ablenkung*, ungleich der convergenten, beim *binocularen* Sehen *an* und *für sich eine Desorientirung des Schielauges* mit sich bringe und dass diese Desorientirung

im *späteren* Verlaufe durch die *materiellen* Veränderungen der Muskulatur so wie durch mannigfache *andere* Umstände erheblich beeinflusst werde.

Es spricht sich dieser *Wechsel* der falschen Orientirung bei *veraltetem* divergenten Schielen in der Regel auch bei *monocularem* Sehen mit dem strabotischen Auge aus. Der Kranke stösst bei Deckung des *gesunden* Auges nämlich in der Regel an einem in der Medianebene gelegenen Objecte vorbei. Meistens fehlt er nach Seiten des *gesunden* Auges. Doch kömmt es auch vor, dass der Finger beim raschen Stosse nach Seiten des *Schielauges* an dem Objecte vorbeischiesst. In einem Falle der letzteren Art war die *Tenotomie* des Schielmuskels mit *unzureichendem* Erfolge durchgeführt worden.

Beim *monocularen* Sehen ist das *Schielauge* in *frischen* Fällen ständigen divergenten Schielens und beim *periodischen* Strabismus divergens *ebenso gut orientirt* wie unter normalen Verhältnissen, der Kranke fehlt beim Stossversuche nur selten und kann, die normale Funktionsenergie der Netzhaut vorausgesetzt, seine Arbeiten anstandslos verrichten, zum Beweise, dass die Desorientirung des Schielauges an die strabotische Ablenkung desselben gebunden sei, d. i. verschwinde, wenn sich das Schielauge auf ein Object richtig einstellt.

7. Die strabotische Ablenkung und die damit gesetzte Desorientirung des Schielauges *schliesst den gemeinschaftlichen Sehact beider Augen aus;* die dem *Schielauge* zugehörigen Bilder der im *gemeinschaftlichen* Sehfelde gelegenen Objecte werden unter dem Wettstreite beider Netzhäute völlig *unterdrückt*, die abgelenkte Netzhaut functionirt also nur mit einer mehr weniger breiten Zone ihrer *inneren* Peripherie. Doch ist auch diese gleich von vorneherein unter allen Verhältnissen stark *desorientirt*. Wo spontan oder unter Beihilfe gewisser Manöver *Doppelbilder* eines monocular fixirten Objectes auftreten, versteht sich dies von selbst. Wo aber die binoculäre Diplopie sich nicht geltend macht, da ergibt dies ein einfacher Versuch. In der That wissen derlei Kranke über die Lage von Objecten, welche man im *monocularen* Gesichtsfelde des Schielauges herumführt, während das andere Auge einen Gegenstand fixirt, *keine* ganz bestimmte Auskunft zu geben, auch wenn sie das Object des Schielauges noch einigermassen deutlich wahrzunehmen vermögen.

8. Das *Unterdrückungsgebiet* der abgelenkten Netzhaut ist beim divergenten Schielen meistens sehr ausgedehnt. In seinem Bereiche kommt es gewöhnlich viel früher als beim convergenten Schielen zu einer sehr beträchtlichen Abstumpfung der retinalen Elemente, also zur *centralen Anaesthesie*. Die Grenzen der letzteren lassen sich dann bisweilen ganz genau bestimmen und zeigen sich bald scharf, bald verschwommen. Nicht selten jedoch findet man auch Fälle, in welchen sich die Functionsstörung über die *ganze* Netzhaut erstreckt und die Bedeutung einer *wahren Amblyopie* angenommen hat.

9. Ist das *divergent* schielende Auge *desorientirt*, so kann die strabotische Ablenkung *nicht*, wie beim convergenten Schielen, durch eine *willkürliche*, also *bewusste* Innervation bedingt sein, auch wenn in der Norm das Vermögen bestünde, erhebliche Divergenzen der Gesichtslinien willkürlich und nicht blos *zwangsweise* durch abducirende Prismen (S. 871) aufzubringen und zu erhalten. Das divergente Schielen muss folgerecht einem *unwillkürlichen*, also *unbewussten* Vorgange auf Rechnung gesetzt werden, was jedoch so wenig wie bei Krämpfen das *Gefühl* der Ablenkung ausschliesst.

Man hat bisher fast allgemein das pathogenetische Moment in einer *Insufficienz der inneren Geraden*, d. i. in einer Verminderung der actuellen oder potentiellen Functionsenergie der Convergenzmuskeln suchen zu müssen geglaubt. *Gegen* die Zugrundelegung einer *Muskelschwäche* lassen sich aber geradezu überwältigende Einwürfe erheben.

Am ersten könnte ein solcher Zustand als Erklärung für jene *allmäligen* Ablenkungen benützt werden, welche das Schielauge öfters bei Hereinrückung eines in der Medianebene gelegenen Objectes über die Grenze der binoculären Fixation erleidet. Allein spräche sich in dieser *successiven* Ablenkung eine Insufficienz der *Muskeln* selber aus, so müsste auch für *jede jenseits* dieser Grenze gelegene Objectsdistanz eine relativ *verstärkte* Convergenzinnervation eingeleitet werden, folgerecht eine Beirrung der *Tiefenschätzung* resultiren, es müsste der betreffende Gegenstand in allen jenen Entfernungen *näher* und *kleiner* gesehen werden, was *nicht* der Fall ist. In gleicher Weise müsste sich die Insufficienz bei Veränderungen der *Blickrichtung* in der Bahn des einen oder des anderen inneren Geraden, gleichviel ob *monocularer* oder *binocularer* Sehakt stattfindet, durch *Excursionsbeschränkung* des Auges und durch *falsche* Beurtheilung der Richtung des Fixationspunktes geltend machen. Eine solche Desorientirung findet man aber erfahrungsmässig nur in *veralteten* Fällen, überhaupt wo *materielle* Veränderungen der Muskulatur anzunehmen oder nachzuweisen sind.

Noch weniger lassen sich die *excursiven* strabotischen Ablenkungen mit einer *Muskelinsufficienz* in Einklang bringen. Es weicht nämlich die eine Gesichtslinie in der Regel *weit über* das Convergenzmass hinaus, welches von dem betreffenden Kranken bei entsprechender Objectsdistanz noch leicht aufgebracht und erhalten wird, ja häufig wird die gegenseitige Stellung der Gesichtslinien geradezu eine *divergente*, während die Convergenzbreite noch eine sehr ansehnliche ist. Wie wären endlich die excursiven strabotischen Ablenkungen zu erklären, welche beim *gedankenlosen* Blicke und beim *Fernesehen* auftreten, während der Kranke näher gelegene Objecte leicht und dauernd binocular fixirt?

Liegt dem divergirenden Schielen eine Insufficienz zu Grunde, so kann diese, wenigstens so lange der Strabismus *rein* dasteht, nicht die Muskulatur, sondern lediglich nur die *Innervationsverhältnisse* derselben betreffen. Für die *excursiveren* strabotischen Ablenkungen muss übrigens eine *abducirende Innervation* als pathogenetisches Moment angenommen werden, es können dieselben nicht blos durch ein Nachlassen eines inneren Geraden erklärt, sondern müssen als *active Leistungen* der abducirenden Muskeln betrachtet werden.

Bis weitere gründliche Untersuchungen ein *bestimmtes* Urtheil über das Wesen des Strabismus divergens gestatten, muss man nach allem dem annehmen, dass sich in der divergenten Ablenkung des Schielauges eine *Störung jener Coordinationsverhältnisse* zum Ausdrucke bringe, welche in der Norm bestimmte Quoten der Accommodation und Convergenz an einander knüpfen.

Es spricht sich diese Coordinationsstörung in der That ganz deutlich durch das beträchtliche *Ueberwiegen der Abductionsfähigkeit* der Augen gegenüber dem bei einem bestimmten Objectsabstande disponiblen Masse der *Adduction aus.*

In der Norm werden bei Betrachtung ferner Objecte, also bei *Parallelstellung* der Augenaxen, nur *sehr schwache* Prismen mit *nach aussen* gekehrter Kante überwunden; die willkürliche *Auswärtskehrung* des Auges erscheint unter solchen Verhältnissen sehr *beschränkt;* sie *wächst* aber, es werden um so *stärkere* Prismen durch willkürliche Spannung des betreffenden *äusseren* Geraden ohne Diplopie ertragen, je *näher* das Object in der Medianlinie den Augen rückt. Immerhin bleibt unter *allen* Verhältnissen die *willkürliche Adduction überwiegend*, es werden bei *gleicher* Objectsdistanz immer *weitaus stärkere* Prismen mit der Kante nach *innen*

durch willkürliche *Einwärtskehrung* des Auges überwunden, als Prismen mit der Kante nach *aussen* durch willkürliche *Abduction;* nur in der Nähe des accommodativen Nahepunktes pflegt die durch Prismen erzwingbare Adduction und Abduction *gleichwerthig* zu werden. In den Fällen, in welchen sich der Strabismus divergens *vorbereitet* oder schon in *periodischer* Form hervortritt, kehrt sich dieses Verhältniss zu Gunsten der *Abductionsfähigkeit* um; in der Entfernung der *gewöhnlichen Beschäftigungen* werden Prismen mit der Kante nach *aussen* überwunden, welche einen *weit grösseren,* oft doppelt und dreimal so grossen brechenden Winkel haben, als jene Prismen, welche mit der Kante nach *innen,* ohne Doppeltsehen zu veranlassen, *ertragen* werden; selbst bei *grossen* Objectsdistanzen *überwiegt* oft noch die *Abduction,* so dass noch ziemlich starke Prismen mit der Kante nach *aussen* überwunden werden, während schon ganz *schwache* Prismen mit der Kante nach *innen* unbesiegbare Diplopie hervorrufen. Es treten diese Erscheinungen ganz besonders deutlich hervor, wenn die *Visirebene* eine *wagrechte* oder gar *aufsteigende* ist *(Graefe).*

Ursachen. Der Strabismus divergens ist in *mehr als der Hälfte* der Fälle an *Myopie* gebunden. Man hat diesen Refractionsfehler daher schon *seit Langem* mit dem divergenten Schielen in aetiologischen Zusammenhang gebracht und die Ablenkung zum Theile direct aus dem *Bedarfe starker Convergenzen (Beer),* zum Theile aber aus den *Widerständen* zu erklären versucht, welche den inneren Geraden bei Bathymorphie und hauptsächlich bei Gegebensein eines mächtigen Staphyloma posticum aus der Verrückung des Drehpunktes um so mehr erwachsen, als der Winkel, welchen die Gesichtslinie mit der Hornhautaxe einschliesst, unter solchen Verhältnissen oft sehr klein, ja bisweilen sogar negativ ist (S. 790), folgerecht also das Arbeitserforderniss der Convergenzmuskeln ansehnlich steigert *(Donders, Schuerman, Graefe).*

Es ist der Zurückführung des Strabismus divergens auf vermehrte *Convergenzwiderstände* die Erfahrung *günstig,* dass diese Schielform bei *Schulkindern,* wo *grosse* hintere Scleralstaphylome nur ausnahmsweise vorkommen, in einem *sehr geringen* procentarischen Verhältnisse gefunden wird *(H. Cohn),* sich vielmehr gewöhnlich erst in der *Jünglingsperiode* oder gar im *reifen* Mannesalter, besonders bei Individuen entwickelt, deren Beschäftigung ein angestrengtes Nahesehen erfordert, ja dass in manchen Fällen die Entwickelung des divergenten Strabismus mit dem Auftreten oder mit der raschen Vergrösserung eines Staphyloma posticum nahe *zusammenfällt. Dagegen* fällt aber auch schwer ins Gewicht, dass *dieselben* Widerstände, welche starke Convergenzen erschweren, auch den *excursiveren divergenten* Schielablenkungen entgegentreten; dass die mit Strabismus externus einhergehenden Myopien nur in etwa der *Hälfte* der Fälle zu den *hochgradigen* gezählt werden können und bloss zum *kleinen* Theile mit hinteren Scleralstaphylomen von mehr als halber Papillenbreite combinirt erscheinen. Dazu kömmt, dass unter den divergent schielenden Myopen nicht wenige sind, deren Augen mit *krankhaften* Zuständen behaftet sind, welche auch an und für sich, *ausser* Combination mit Kurzsichtigkeit, divergentes Schielen begründen oder wenigstens begünstigen können. Ueberdiess darf nicht übersehen werden, dass unter den divergent Schielenden auch *Hypermetropen* und *Emmetropen* mit völlig *gesunden* Augen vertreten sind.

Unter 4000 Augenkranken aller Altersklassen waren 350 *Myopen,* 399 *Hypermetropen* und 42 divergent *Schielende.* Von den 350 *Myopen* schielten 27, also etwa 7·7 % nach aussen. Umgekehrt stellt sich das Verhältniss der Kurzsichtigen zur Gesammtsumme der divergent Schielenden auf etwas mehr als 64 %.

Darunter waren nur 14, in welchen der Refractionszustand $\frac{1}{8}$ überstieg und 4, bei welchen ein die halbe Papillenbreite an Durchmesser übertreffendes Staphyloma posticum nachgewiesen werden konnte. In 2 Fällen war nur das *strabotische* Auge wegen Entwicklung eines Staphyloma posticum kurzsichtig, der andere Bulbus nahebei *emmetropisch*. In 2 Fällen bestanden beiderseits *Hornhautflecke*, in einem einseitige Macula corneae und in 3 Fällen Cataracta des *schielenden* Auges. Die Zahl der *reinen* Fälle von *beiderseitiger* Myopie reducirt sich demnach auf 19, d. i. auf etwas mehr als 45%.

Von den 399 *Hypermetropen* schielten 7, d. i. 1·75% nach Aussen. Umgekehrt stellt sich das procentarische Verhältniss der Hypermetropen unter den divergent Schielenden auf 16·6%. Der *Grad* der Hypermetropie schwankte dabei zwischen $\frac{1}{24}$ und $\frac{1}{10}$, überstieg jedoch nur in 3 Fällen $\frac{1}{14}$ in negativer Richtung. *Krankhafte* Zustände der Augen *fehlten* hier durchwegs.

In 8 Fällen, d. i. in etwa 19% der divergent Schielenden bestand *Emmetropie*, doch waren die Augen nur in 2 Fällen gesund, 3mal fanden sich beiderseits Hornhautflecke und je in Einem Falle Phthisis corneae, Macula corneae mit Cataracta centralis und regressiver Totalstaar des Schielauges.

Fasst man Alles zusammen, so wird man wieder zu dem Schlusse gedrängt, dass der *letzte Grund* des Strabismus externus nicht sowohl in anomalen Zuständen der *Augen* und ihrer *Muskulatur*, also nicht in etwa vorhandenen Refractionsfehlern, Trübungen der dioptrischen Medien u. s. w. gesucht werden könne, sondern *viel tiefer*, nämlich in krankhaften *Innervationsverhältnissen* der Convergenzmuskeln liegen müsse. Es stimmt damit die Erfahrung, dass das divergente Schielen nicht ganz selten *plötzlich* nach schweren Krankheiten, besonders nach Gehirnleiden, Meningitis etc. zum Vorscheine kömmt. Auch steht damit das Resultat einer Reihe von Untersuchungen *(Graefe)* im Einklange, nach welchen man Grund hat zu glauben, dass nicht blos bei Kurzsichtigkeit, sondern auch *sonst die Abductionsfähigkeit der Augen gegenüber dem Adductionsvermögen in gar vielen Fällen beträchtlich im Uebergewichte sei*, ja dass dieses Missverhältniss nicht selten *vererbt* werde; weiters dass gerade *solche* Fälle es sind, welche das *grösste* Contingent an divergent Schielenden liefern, indem die Disposition zum Strabismus externus in dem Masse *wächst*, als in einem speciellen Falle die Adduction von der Abduction überboten wird.

Ist dies richtig, so lassen sich die *Myopie*, beiderseitige Trübungen der dioptrischen Medien und in gewissem Sinne auch höhergradiger Astigmatismus *(Pagenstecher, Dobrowolsky)*, so wie Hypermetropie insoferne im pathogenetischen Zusammenhange mit dem Strabismus divergens denken, als diese Zustände den *Convergenzbedarf entweder direct* oder behufs der Vergrösserung der Netzhautbilder steigern und solchermassen die unabhängig davon bereits *vorgebildete* Innervationsstörung *leichter* und darum auch *häufiger manifest* werden lassen.

Es erklärt sich dann auch ganz ungezwungen das verhältnissmässig häufige Auftreten des Strabismus externus bei *krankhaften* Zuständen, welche den *gemeinschaftlichen Sehact unmöglich* oder *minder werthvoll*, wenn nicht gar *störend* machen, insonderheit bei *sehr differenten* Refractionszuständen beider Augen, bei *einseitigen* Trübungen dioptrischer Medien, bei *vorübergehenden* Lähmungen einzelner Augenmuskeln *(Graefe)*, nach einseitigen schweren operativen Eingriffen, bei monoculärer Erblindung u. s. w.

Es verliert unter solchen Voraussetzungen endlich die Thatsache das Sonderbare, dass anscheinend ganz *gleichartige* Zustände der Augen bald *divergentes*, bald *convergentes* Schielen, bald *keines* von beiden begründen. Es kömmt dann

eben viel darauf an, wie in einem gegebenen Falle die *Adductionsfähigkeit* und das *Abductionsvermögen* des Kranken beschaffen ist.

Verlauf. *a.* Der Strabismus divergens entwickelt sich gewöhnlich, besonders wo *Myopie* eine Rolle spielt, *ganz allmälig*. Es äussert sich die Unzulänglichkeit des Convergenzvermögens vorerst blos in rascherer *Ermüdung* der Augen, besonders wenn die Beschäftigung des Kranken ein anhaltendes Fixiren *nahe* gelegener Objecte erheischt. Es stellen sich dann bald hyperämische Zustände neben dem Gefühle von Spannung, Völle und auch wirkliche Schmerzen ein, welche den Kranken zwingen, den Augen einige Zeit Ruhe zu gönnen. Wird die Arbeit fortgesetzt, so gewinnt das Leiden ein ganz ähnliches Gepräge, wie jenes der *accommodativen Asthenopie* (S. 827); doch haben die Netzhäute bei der *musculären Asthenopie* nicht mit *Zerstreuungskreisen* und *zu kleinen Bildgrössen*, sondern mit *letzteren* und *Doppelbildern* zu kämpfen. Die Kranken pflegen darum nicht sowohl über ein Breiter- und Undeutlicherwerden der Umrisse zu klagen, als vielmehr über ein *Zusammen- und Durcheinanderlaufen* der benachbarten Buchstaben, entsprechend dem Zurückbleiben des Schielauges bei grösseren Convergenzanforderungen.

In einzelnen Fällen kann sich der Kranke *für einige* Zeit dadurch helfen, dass er das *Object* vom Auge weiter *entfernt*. In der Regel jedoch schlägt dieses Mittel bei der *muscularen* Asthenopie *viel weniger* an, als bei der accommodativen Form. Viele Kranke ziehen es darum vor, gleich von Anfang an, oder sobald sich Vorboten des Verschwimmens einstellen, das schwächere Auge zu *schliessen* oder mit der Hand zu *decken*. Manche rücken wohl auch das Object nach der *kranken Seite* und fixiren sonach bei entsprechender Verlängerung des betreffenden inneren Geraden, setzen dessen Arbeitserforderniss herab *(Graefe)*. Immerhin pflegt durch diese Hilfen nur eine sehr *vorübergehende* Erleichterung erzielt zu werden; erfahrungsmässig reicht bei muskulärer Asthenopie sogar eine *längere Unterbrechung* der Arbeit und selbst die *nächtliche Ruhe* nicht zu, um eine erhebliche Functions*dauer* herzustellen; die Energie der Convergenzbewegungen, einmal gesunken, hebt sich viel schwerer und langsamer wieder, als jene des Accommodationsmuskels.

Allmälig stellt sich das eine Auge mehr nach aussen, es tritt eine *excursive strabotische Ablenkung ein*, welche anfänglich mit *Diplopie* verknüpft zu sein pflegt und meistens sogleich wieder schwindet, wenn der Kranke von dem Gegenstande seiner Beschäftigung hinwegblickt, daher sie auch häufig der Umgebung des Kranken lange unbemerkt bleibt. Bei fortgesetzter Arbeit wird diese excursive Ablenkung immer häufiger, während das Trugbild des Schielauges leichter und leichter unterdrückt wird, also seines störenden Einflusses sich begibt. Waren asthenopische Beschwerden da, so verschwinden diese, dem Kranken ist aus der strabotischen Ablenkung eine wesentliche Erleichterung des Sehactes erwachsen. Schliesslich wird das Schielauge auch ausserhalb der Arbeitszeit bei jedem kleinen Anlasse in die pathologische Stellung gebracht und der Strabismus zuletzt *ständig*.

b. In einer anderen Reihe von Fällen, namentlich wo *Beirrungen des gemeinschaftlichen Sehactes* stattfinden, entwickelt sich der Strabismus diver-

gens mehr minder *rasch*, oder gar *plötzlich*, *ohne dass* asthenopische Beschwerden vorausgegangen wären. Er tritt auch hier anfänglich in der Regel *periodisch*, aber mit excursiver Ablenkung ein, meistens ohne dass der Kranke von Diplopie wesentlich belästigt würde, indem die Unterdrückung des Trugbildes unter solchen Verhältnissen leicht zu gelingen pflegt. Im Beginne hat der Schieler noch öfters eine ziemliche Kraft über die Muskeln und kann die falsche Stellung des Auges noch unschwer und auch ziemlich dauernd corrigiren. Ueber kurz oder lang aber tritt dieser Einfluss immer mehr zurück, der Strabismus wird *ständig*.

Ausgänge. Es ist nicht sichergestellt, ob der Strabismus divergens, wenn er bereits in Form *excursiver* Ablenkungen sich geltend macht, *spontan zurückgehen*, gleichsam auswachsen könne. Jedenfalls bildet das *Einwurzeln* und die allmälige Vergrösserung der strabotischen Ablenkung die Regel. Erfahrungsmässig kömmt es beim Strabismus divergens viel leichter und rascher als beim convergenten Schielen zur *Degeneration* der betreffenden *Muskeln*, zur *centralen Anaesthesie* der Netzhaut und schliesslich zu wirklichen *amblyopischen* Zuständen.

Die Behandlung zielt in erster Linie auf *Verhütung des Leidens* und ist in Fällen, wo die gegebenen Verhältnisse die Entwickelung eines Strabismus divergens in Aussicht nehmen lassen, oder wo sich gar schon die Erscheinungen der musculären Asthenopie geltend machen, vornehmlich auf *Verminderung des Convergenzbedarfes* und auf *Beseitigung* alles dessen zu richten, was den *gemeinschaftlichen* Sehact in irgend einer Weise zu beirren im Stande sein könnte.

Behufs dessen sind die *Beschäftigungen* des Kranken, welche starke Convergenzen in Anspruch nehmen, thunlichst zu *beschränken* oder wenigstens die *Arbeitsverhältnisse günstiger* zu gestalten. Insoferne wird es bisweilen nothwendig, die Beleuchtung zu reguliren, eine etwaige schlechte Haltung des Kranken zu verbessern u. s. w. In der Mehrzahl der Fälle jedoch wird man gezwungen sein, vorhandene *Refractionsfehler* zu neutralisiren oder wenigstens so weit zu corrigiren, dass der Kranke die Objecte seiner Arbeit etwas weiter vom Auge hinwegzurücken vermag. Je nach der Art des speciellen Falles werden natürlich *cylindrische*, *convexe* und bei höhergradiger Kurzsichtigkeit *Concavgläser* in Gebrauch zu ziehen sein. In der That gelingt es solchermassen *bisweilen*, die asthenopischen Beschwerden des Kranken zu bannen und der Entwickelung des Strabismus zu steuern. *Meistens* jedoch erweisen sich die Gläser *unzureichend*, indem die Beschäftigung ein Hinausrücken des Objectes bis zu dem erforderlichen Grade *nicht* gestattet, sei es, dass die Kürze der Arme oder die Verkleinerung der Netzhautbilder hinderlich in den Weg tritt.

In solchen Fällen kann man es versuchen, die erforderlichen Convergenzquoten durch *abducirende Prismen*, Basis nach *innen*, herabzusetzen. Diese Prismen werden, falls sie die *Coordinationsverhältnisse* der Convergenz- und Accommodationsmuskulatur in misslicher Weise stören, selbstverständlich mit *sphärischen* Gläsern zu combiniren sein, welche die Accommodationsquoten auf das entsprechende Mass herabdrücken. Die *Regeln* für diese Correcturen sind bereits in der Lehre von den Refractionsfehlern genügend erörtert worden. Es bleibt nur übrig darauf hinzuweisen, dass

zu *anhaltenden* Arbeiten im Allgemeinen nur Prismen verwendbar sind, deren brechender Winkel 3 oder höchstens 4 Grade *nicht überschreitet*, indem bei *stärkeren* Prismen schon die Farbenzerstreuung, die Verziehung seitlich gelegener Objecte und der Lichtreflex, ganz abgesehen von ihrer lästigen Schwere, sehr fühlbar werden. Darum ist es auch unter allen Umständen zu rathen, *beide* Augen zu bewaffnen und so den erforderlichen Brechwerth auf *zwei Prismen* zu vertheilen. In der Regel wird man mit Prismen von 2—3 Graden, je vor ein Auge gesetzt, auskommen. Die *Wahl* wird durch den *directen Versuch* bestimmt.

Es braucht wohl nicht erwähnt zu werden, dass die Combination eines Prisma mit einer Convex- oder Concavlinse nur für den *Versuch* im *strengen* Wortsinne genommen werden dürfe. Für den *Gebrauch* wird man die erforderlichen Linsenkrümmungen auf die Prismaflächen aufschleifen lassen (S. 774). Es sind derlei Gläser zuerst unter dem Namen von *Dissectionsgläsern* in die Wissenschaft eingeführt worden *(Brücke)* und haben den ersten Anstoss gegeben zur genaueren Erforschung der muskularen Asthenopie und der zu ihrer Heilung verwendbaren Mittel.

Im Grossen und Ganzen darf man auch von prismatischen Brillen nur *geringen* Erfolg *erwarten*, da sie auf das eigentliche *Grundleiden keinen* Einfluss nehmen und, wie schon erwähnt wurde (S. 922), die *Convergenzbreite* des betreffenden Individuums nur wenig oder gar *nicht alteriren*. Die Aussicht auf eine Herstellung der Norm schwindet umsomehr, wenn sich bei der Arbeit vielleicht gar schon *excursive strabotische* Ablenkungen bemerklich machen. Da gelingt es wohl nur selten mehr, den *gemeinschaftlichen* Sehact *dauernd* herzustellen. Es wird darum in solchen Fällen dringend nothwendig, der Entwickelung der *centralen Anaesthesie* durch *systematische Sehübungen des schielenden Auges* entgegenzutreten und deren Uebergang in wirkliche Amblyopie zu verhindern, um einerseits das *Gesichtsfeld* des Kranken möglichst *weit*, andererseits aber dem Kranken eine *Reserve* für den Fall zu erhalten, als das gesunde Auge von Schäden betroffen würde.

In einem Falle wurde bei einem 9jährigen Kinde, dessen rechtes Auge in dem zweiten Lebensjahre in Folge von Hydrocephalus strabotisch nach aussen abgelenkt worden war, durch solche Uebungen nicht blos das Sehvermögen so weit gehoben, dass die Kranke feinere Druckschrift leicht und anhaltend zu lesen vermochte, sondern es verschwand auch das Schielen. Nach mehreren Monaten scheinbarer Heilung kam es zu einem mächtigen Blutextravasate in dem Glaskörper, welches das Pupillargebiet vollkommen verlegte und damit stellte sich auch gleich wieder das divergente Schielen ein.

Bei der Unzulänglichkeit der vorerwähnten Mittel lag es nahe, die Correctur des divergenten Strabismus auf *operativem Wege zu erzwingen* und die Anzeige für die Tenotomie auf die *musculäre Asthenopie* auszudehnen. In neuerer Zeit geht man durch scheinbare Erfolge ermuntert, schon so weit, die Rücklagerung der äusseren Geraden als ein Mittel zu empfehlen, welches das *Fortschreiten der Myopie zu verhindern*, ja den vorhandenen Grad der Kurzsichtigkeit zu *verkleinern* im Stande sein soll. Doch möge man vor einem solchen Eingriffe wohl berücksichtigen, dass durch die Tenotomie die *Orientirung* des betreffenden Auges gründlich geändert und *jede Aussicht auf Wiederherstellung des gemeinschaftlichen Sehactes für immer vernichtet wird*. Gar nicht selten führt die Operation zu höchst lästigem und lange Zeit anhaltenden, allen Mitteln spottenden *binoculären Doppeltsehen*. Dass dies *nicht stets* geschieht, hat seinen Grund eben nur

darin, dass beim Strabismus divergens schon frühzeitig die Fähigkeit, Eindrücke des Schielauges zu *unterdrücken*, sehr entwickelt zu sein pflegt, dass das *Unterdrückungsgebiet* auch meistens ein *sehr ausgedehntes* ist und solchermassen nicht nur der Arzt, sondern auch der Kranke über *die Leistung der Operation leicht getäuscht wird.*

Die Tenotomie ist und bleibt eine rein cosmetische Operation, welche das Schielen nur zu maskiren, nimmer aber zu heilen vermag. Sie erscheint darum nur *gerechtfertigt*, wo es sich um *entstellende* ständige Strabismen handelt und *jede Aussicht auf Herstellung des gemeinschaftlichen Sehactes geschwunden ist.*

Für ihre *Durchführung* gelten dieselben Regeln wie beim convergenten Schielen (S. 912). Doch ist der *Endeffect gleich dosirter* Rücklagerungen der *äusseren* Geraden, besonders in *veralteten* Fällen, wo bereits *materielle* Veränderungen der Muskulatur concurriren, *viel weniger* in die Augen springend, als bei Tenotomien der Interni; daher der Rath viel für sich hat, bei *jeder einigermassen excursiveren divergenten* Schielablenkung mit der Durchschneidung des Schielmuskels die *Vornähung des Antagonisten* (S. 918) zu verknüpfen *(Schweigger).*

Stellen sich nach einem solchen operativen Verfahren Doppelbilder ein, welche den Kranken *sehr belästigen*, so bleibt nichts übrig, als das von der Natur angestrebte Heilverfahren, *die Exclusion des Schielauges vom Sehacte*, durch die bereits erwähnten Mittel (S. 918) zu fördern, das Schielauge aber *separat zu üben*, um amblyopischen Zuständen desselben vorzubeugen.

Quellen: *Beer,* Lehre v. d. Augenkrankheiten. 1817. II. S. 653. — *Arlt,* Lehrb. III. S. 316. — *Graefe,* A. f. O. II. 1. S. 169, 289; III. 1. S. 308—326; VIII. 2. S. 314—367; Congrès int. d'ophth. Paris. 1853. S. 93; Klin. Monatbl. 1869. S. 225—281. — *Donders,* Anom. d. Refr. u. Accom. Wien. 1866. S. 338–349, 478. — *Schuermann,* Vijfde Jaarl. Verslag. Utrecht. 1864. S. 1; Kl. Monatbl. 1864. S. 92, 95. — *Hering,* Das binoc. Sehen. Leipzig. 1866. S. 144. — *Alf. Graefe,* Kl. Monatbl. 1867. S. 1 u. f. — *Schweigger,* ibid. 1867. S. 1 u. f.; Göttinger Nachrichten. 1870. S. 262, 266. — *Knapp,* Congrès d'ophth. Paris. 1863. S. 96. — *Pagenstecher,* Kl. Beob. I. S. 67; II. S. 36; III. S. 89, 102, 120. — *Hirschmann,* ibid. III. S. 96. — *Schiess-Gemuseus,* Kl. Monatbl. 1867. S. 79. — *Zehender,* ibid. 1868. S. 136. — *H. Cohn,* Untersuchung von 10,060 Schulkindern. Berlin. 1867. S. 167. — *Dobrowolsky,* A. f. O. XIV. 3. S. 53. — *Mannhardt,* ibid. XV. 1. S. 288. — *Liebreich,* Canstatt's Jahresber. 1864. S. 164. — *Brücke,* A. f. O. V. 2. S. 180. — *Landsberg,* ibid. XI. 1. S. 69 u. f. — *Boehm,* Der Nystagmus etc. Berlin. S. 63, 111.

3. Das Augenzittern, Nystagmus.

Krankheitsbild. *Charakteristisch sind unwillkürliche, überaus rasche, fast rhythmische, dem Zittern ähnliche Schwankungen der sonst frei beweglichen Augen.*

1. Die Schwankungen erfolgen mit höchst seltenen Ausnahmen *(Mooren)* immer in *beiden Augen gleichzeitig* und *in gleicher Richtung.* Ihre Bahn liegt meistens in der Drehungsebene der *Rechts-* und *Linkswender*; seltener ist sie eine *schräge*, oder *wechselt* nach *verschiedenen* Richtungen hin. Oefters sind die Schwankungen excursiv *rotatorisch* und erfolgen *abwechselnd* in

der Bahn der *beiden oberen* und der *beiden unteren* Schiefen. Auch kommen Fälle vor, wo die Zitterbewegungen in der Bahn *gewisser gerader und der schiefen* Muskeln stattfinden *(Nagel)*. Man unterscheidet daher einen *Nystagmus oscillatorius, rotatorius und mixtus (Böhm)*.

Das eigenthümliche Phänomen zeigt sich bisweilen nur *periodisch* unter *ganz besonderen* Verhältnissen. Häufiger jedoch ist der Nystagmus ein *continuirlicher*, insoferne er nämlich während dem *Wachsein* des Kranken fast *ohne Unterbrechung*, wenn auch mit *wandelbarer Intensität*, fortdauert und nur bei ganz *speciellen* Axenstellungen in einen *ruhigen Blick* umgewandelt wird.

So wird z. B. in manchen Fällen von *continuirlichem* Nystagmus der *Blick ruhig*, wenn die Augen *stark seitwärts* in *horizontaler* Richtung oder *schräge* nach *abwärts* auf einen *mehr weniger entfernten* Punkt gerichtet werden; in anderen Fällen, wenn in der *Medianebene* und in einer *bestimmten Distanz* gelegene Objecte betrachtet werden u. s. w. Manche Kranke haben *mehrere* solche *Orte des ruhigen Blickes*, andere nur *einen* oder gar *keinen*, indem nämlich die Schwankungen bei *jeder* Axenstellung fortdauern und höchstens an *Intensität* und *Amplitude verlieren (Böhm)*.

Umgekehrt wird der *periodische* Nystagmus gewöhnlich *hervorgerufen*, der *continuirliche* aber mächtig *gesteigert*, wenn der Kranke *physisch aufgeregt* ist; wenn behufs *deutlicher* Wahrnehmung *kleiner* Objecte von Seite des *Accommodationsmuskels* und der *Convergenzmuskeln sehr grosse* Anstrengungen gemacht werden müssen; oder wenn das *Erkennen* der Objecte durch *mangelhafte Beleuchtung* oder einen *anderen* Umstand sehr *erschwert* ist. Auch die *relative Lage und Entfernung* der Objecte nimmt Einfluss darauf und man will beobachtet haben, dass das Zittern in dem *Verhältnisse* sich steigere, als die Augen von dem Orte des ruhigen Blickes *hinweg* nach der Seite oder in sehr abweichende Distanzen gelenkt werden. Insbesondere ist *häufiger Wechsel der Lage und Entfernung der Objecte* ein Moment, welches den Nystagmus in sehr *beträchtlichem Masse* und auf *längere Zeit* zu vermehren pflegt. Mitunter reichen schon die Seitenbewegungen der Augen, welche das Verfolgen der Zeilen beim Lesen nothwendig macht, hin, um den Nystagmus zu steigern; daher die Kranken, um das Zittern zu vermeiden, statt der Augen lieber den *Kopf drehen*, oder das *Buch verschieben*, um die fixirten Worte stets an den Ort des ruhigen Blickes zu fesseln, oder aber das Buch so halten, dass sie die einzelnen Zeilen mit Hilfe der *oberen* und *unteren* geraden Muskeln in *senkrechter* Richtung durchlaufen. Ganz vorzüglich störend ist in dieser Beziehung aber der *Anblick durcheinander wogender Gegenstände oder Menschen;* daher denn auch die Kranken auf sehr belebten Strassen u. s. w., wo ihr Blick fortwährend nach der einen und der andern Seite, in die Nähe und Ferne, herumschweifen muss, alsbald von sehr lebhaftem Augenzittern befallen werden, welches dann auch nach der Rückkehr in ihre einsame Stube *anhält* und sie eine längere oder kürzere Zeit an der Vornahme von Arbeiten hindert, welche eine *ruhige Fixation* der Objecte fordern *(Böhm)*.

2. Der Nystagmus *an sich* hindert das *Zusammenwirken beider Augen* nicht. Doch ist er überaus häufig mit Zuständen *complicirt* oder vielmehr *ätiologisch verbunden*, welche den gemeinschaftlichen Sehact unmöglich machen, mit Functionsstörungen eines oder beider Augen, mit Strabismus u. s. w.

3. Der Kranke nimmt in der Regel das Zittern seiner Augen *nicht wahr*, er sieht vielmehr alle Gegenstände, der *Objectivität* entsprechend, im *Zustande der Ruhe und Bewegung*. Immerhin *beeinflusst* der Nystagmus den *Sehact*, das Hin- und Herschwanken der Netzhautbilder macht den *Blick* im Verhältnisse zur Intensität und Amplitude der Zitterbewegungen *verworren*. Es wird diese Sehstörung jedoch in der Regel nur sehr auffällig, wenn es sich um das Erkennen *sehr feiner*, ruhender oder bewegter *Gegenstände* oder *Objecttheile*, so wie um *rasche Orientirungen* über die

gegenseitige Lage und Entfernung von Objecten handelt. Das Lesen sehr feiner Handschriften oder Druckschriften, das Sticken, Feinnähen u. s. w. ist meistens sehr beschwerlich, wenn der Nystagmus stärker angeregt wird, namentlich aber ist das Gehen auf einer sehr belebten Strasse, in menschengefüllten Räumen u. s. w. sehr unsicher, der Kranke stösst überall an.

Höchst merkwürdig ist dabei ein *Correctionsmittel*, dessen sich manche Kranke anfänglich *willkürlich*, später aber vermöge erlangter Uebung und Gewohnheit *unbewusst* und *unfreiwillig* bedienen, um diesen störenden Einfluss der Zitterbewegungen der Augen zu beseitigen. Sie bewegen nämlich durch ein ganz concinnes Spiel der *Halsmuskeln* den *Kopf* in einer den Augenbewegungen *jeweilig entgegengesetzten* Richtung, wodurch es ihnen gelingt, die Gesichtslinien *unverrückt* an den *fixirten* Punkt zu heften. Diese Kopfschwankungen sind in manchen Fällen *sehr auffällig*; sie nehmen mit dem Nystagmus ab und zu, können öfters aber auch *nach Belieben unterdrückt* und wieder *hervorgerufen* werden, ja sie treten häufig nur auf, wenn der Kranke ein Object *scharf* zu fixiren Willens ist und die Augen nicht zur Ruhe bringen kann.

Ursachen. Der Nystagmus bildet sich mit wenigen Ausnahmen *(Mooren)* schon *im zarten Kindesalter* aus. Ob er, wie Manche behaupten, bisweilen völlig entwickelt *zur Welt gebracht* werde und dann ein *ererbtes* Uebel darstellen könne, wird bezweifelt. Jedenfalls wird das Augenzittern in der bei weitem grössten Mehrzahl der Fälle erst *bemerkbar*, wenn an die Thätigkeit der *Augenmuskeln* grössere Anforderungen gestellt werden, also vornehmlich im Beginne der *Lernperiode*. Es scheint auch, dass gerade *diese Anstrengungen* den Anstoss zur Ausbildung des Uebels gäben, dass sich der Nystagmus vom *ätiologischen* Standpunkte aus also ähnlich verhalte, wie der so häufig nebenhergehende Strabismus. Sicherlich lässt sich für eine solche Anschauung der Umstand geltend machen, dass sich das Augenzittern besonders gerne in Fällen entwickelt, in welchen während der Kinderperiode die Erzielung *scharfer* oder nur *einigermassen deutlicher* Wahrnehmungen auf *Schwierigkeiten* stösst und eine beträchtliche *Annäherung* der Objecte an die Augen nothwendig macht, also Gelegenheit für *Ueberbürdungen* der Augenmuskeln reichlich gegeben sind. In der That findet man den Nystagmus am allerhäufigsten neben *Hornhautflecken*, namentlich *beiderseitigen*, welche aus den ersten Lebensjahren stammen; neben *angeborner Kurzsichtigkeit;* neben *Centralkapselstaar* und anderen *partiellen* Staaren, welche aus der Kindheit datiren; neben *Entwicklungsfehlern* der Augen; neben *Functionsstörungen des lichtempfindenden Apparates* etc.

Der letzte Grund des Leidens liegt wie beim Strabismus unzweifelhaft in *Innervationsstörungen* und es ist insoferne die neuzeitige Entdeckung von Gewicht, dass in der Vierhügelgegend des Gehirnes *gewisse Centra* bestehen, deren Reizung dem Nystagmus *ganz ähnliche oscillatorische* Bewegungen auslöst (*Adamük*).

Ausnahmsweise kömmt der Nystagmus bei älteren Kindern und Erwachsenen allerdings auch *neben völliger Integrität der Sehfunction* vor, wobei natürlich von den *durch das Zittern an sich* bedingten Störungen abgesehen wird. Es liegt dann aber die Vermuthung nicht ferne, dass in solchen Fällen während den *ersten Lebensjahren* Sehstörungen gegeben waren, welche die Aufgabe der *Muskeln* steigerten, jedoch mit der Zeit zur *Heilung* kamen. Anderseits stösst man gar nicht selten auf den Nystagmus in Fällen, in welchen der Zustand der Augen, *ausgebreitete*

Degenerationen der *Cornea, Cataracta, Entwickelungsfehler* der Bulbi u. s. w. *einigermassen deutlichere* Wahrnehmungen *absolut unmöglich* machen. Auch in solchen Fällen sind *Muskelüberbürdungen* nicht gerade ausgeschlossen; sieht man doch häufig, dass solche Kinder alles, was sie in die Hand bekommen, in die *nächste Nähe* der Augen und oft in ganz absonderliche Stellungen bringen, um sich an den wechselnden Schatten bei fächelnder Bewegung der Objecte zu ergötzen.

Verlauf. Der Nystagmus, einmal entwickelt, besteht in der Regel *zeitlebens* unverändert fort; doch ist nach neueren Untersuchungen eine *spontane Besserung* und selbst *Heilung nicht ausgeschlossen*, namentlich wenn die vorhandenen Sehstörungen *neutralisirt* oder *beseitigt* und damit die Anforderungen an die Augenmuskeln *gemindert* werden können.

Behandlung. Die *Prophylaxis* ist ganz nach denselben Regeln zu leiten, wie bei dem nahe verwandten *Strabismus*. Ihr *Hauptziel* ist, nebst *Beseitigung oder Neutralisation* der gegebenen *Sehstörungen* und ihrer Ursachen, die *Vermeidung übermässiger Anstrengung der Augenmuskeln*. Ist einmal der Nystagmus *ausgebildet*, so ist nicht viel zu machen; doch kann man nach vorausgängiger Tilgung der gegebenen Sehstörungen eine Besserung oder Heilung durch entsprechende *Muskelübungen* anstreben, indem man, von dem *Orte des ruhiges Blickes* ausgehend, allmälig die *Richtung* und *Distanz* der Objecte ändert und die *Dauer* der Uebungen vergrössert. Als ein *directes* Mittel wurde die *Rücklagerung* der betheiligten Muskeln gepriesen (*Böhm, Fano*). Es sind gegen die Wirksamkeit dieses Verfahrens aber auch schon von vielen Seiten starke Bedenken erhoben worden (*Ruete, Nakonz*). Vielleicht handelt es sich, ähnlich wie beim Schielen, *insoferne* um eine *Täuschung*, als durch Rücklagerung der betreffenden Muskeln offenbar die *Oscillationsamplitude der Schwankungen* abnehmen muss.

Wichtig ist die *Wahl des Lebensberufes*. Um das Augenzittern *möglichst wenig* peinlich und selbst unschädlich zu machen, sollen grundsätzlich nur *Beschäftigungen gewählt* werden, welche ein *Hin- und Herblicken* nur im mässigen Grade erheischen und den Nystagmus in seinem Effecte durch leichte *Kopfbewegungen* zu *compensiren* gestatten. Bei *Kurzsichtigen* ist der Betrieb *feiner* Arbeiten nicht ausgeschlossen, vorausgesetzt, das die Objecte in *völliger Ruhe* erhalten werden können. Wo *Hornhautflecken* etc. ein *scharfes* Sehen *unmöglich* machen, passen hauptsächlich Gewerbe, wo es auf ein *genaues Augenmass* nicht ankömmt und der *Tastsinn* aushelfen kann, z. B. Bäckerei, Korbflechterei, Gärtnerei etc.

Quellen: *Böhm*, Der Nystagmus und dessen Heilung. Berlin. 1857. — *Ruete*, Lehrb. d. Ophth. II. Braunschweig. 1854. S. 492, 495. — *Graefe*, A. f. O. I. 1. S. 10. — *Nakonz*, ibid. V. 1. S. 37. — *Mooren*, Ophth. Beob. S. 339. — *H. Cohn*, Untersuchung von 10.060 Schulkindern. 1867. S. 167. — *Adamük*, Centralbl. 1870. S. 65. — *Nagel*, A. f. O. XIV. 2. S. 240. — *Kugel*, ibid. XIII. 2. S. 413. — *Fano*, Virchow's Jahresber. 1868. II. S. 488.

4. Lähmung der Augenmuskeln.

Krankheitsbild. *Charakteristisch ist die Verminderung der Beweglichkeit des Bulbus in der Bahn einzelner Muskeln oder Muskelgruppen und eine davon abhängige, dem Grade nach sehr wechselnde Ablenkung der einen Gesichtslinie beim binocularen Sehen.*

1. Um das *Hauptmerkmal*, die *Erschwerung oder Behinderung gewisser Augenrichtungen*, mit *Genauigkeit* zu *ermitteln*, verfährt man, wie bei Untersuchung des *Schielwinkels* (S. 891); man lässt den Kranken einen, in der Entfernung des *deutlichen* Sehens *parallel* zur *senkrechten* Kopfaxe aufgestellten Finger unverrückt fixiren, während man denselben aus der *Mittelstellung* nach *verschiedenen* Richtungen an die *Grenze des Gesichtsfeldes* führt und dabei die *Ablenkungen* notirt, welche das kranke Auge einmal beim *binocularen* Sehen, das andere Mal im Momente der *Verdeckung des gesunden* Auges erfährt.

Bei Paresen des niedersten Grades ist die Motilitätsstörung *objectiv* sehr *wenig* auffällig; sie äussert sich vorerst gewöhnlich nur in einem *Gefühle von Anstrengung*, wenn es gilt, Gegenstände in *bestimmten* Richtungen zu fixiren und diese Fixation zu *erhalten;* es *ermüden* dann die betreffenden Muskeln auch bald, sie können fürder nur mehr *ruckweise* ihrer Aufgabe genügen, das Auge geräth in *Zitterbewegungen* und *weicht* endlich merkbar nach der Seite der *Antagonisten* ab.

Bei Halblähmungen im engeren Wortsinne offenbart sich die *falsche* Einstellung des muskelkranken Auges in der Regel sehr auffällig, wenn das Object in der Bahn der *paretischen* Muskeln aus der Mittelstellung herausgerückt wird; das betreffende Auge *bleibt* früher oder später *hinter* dem Objecte zurück, so dass seine Gesichtslinie an dem letzteren in der Bahn der *Antagonisten vorbeischiesst*. In *derselben* Richtung, z. B. nach links oder rechts, wird das *gesunde* Auge abgelenkt, wenn das *muskelkranke* Auge *allein* zur Fixation verwendet, das *erstere* also *gedeckt* wird. Doch ist dann der *Ablenkungswinkel* ein *grösserer*. *Dieser* steht übrigens im Verhältnisse zur *Grösse der Anforderungen*, welche an die *paretischen* Muskeln gestellt werden, er wird ein um so *bedeutenderer*, je mehr das Object in der Bahn der *letzteren* von der Mittelstellung sich *entfernt*, je *länger* der Versuch dauert und je *höhergradig* die Lähmung ist. Es liegt darin ein hochwichtiger *diagnostischer* Behelf, welcher niemals vernachlässigt werden sollte.

Bei vollständigen Lähmungen macht sich die Ablenkung des muskelkranken Auges schon bei der *Mittelstellung* des Gegenstandes bemerklich, indem das bedeutende relative Uebergewicht der *nicht afficirten* Antagonisten sich zur Geltung bringt; der *Bereich für binoculare Fixationen* ist *ganz* auf die Seite des *Antagonisten* verschoben und auf ein *Kleines* beschränkt. Die *kranken* Muskeln sind höchstens nur schwacher Contractionen mit *kleinen* Excursionen fähig und Bewegungen des Augapfels in *ihrer* Bahn können nur mehr *ruckweise* durch *Zusammenwirken anderer* Muskeln bewerkstelligt werden.

2. Die Ablenkung der einen Gesichtslinie führt nothwendig zum *binocularen Doppeltsehen*. Es spielt dieses in dem Krankheitsbilde der Muskellähmungen eine sehr *hervorragende* Rolle und wird in der Mehrzahl der Fälle von dem Kranken in den *Vordergrund* gestellt. Es ist nämlich meistens das *auffälligste* und *peinlichste* Symptom, besonders dort, wo die Ablenkung ihrer *Kleinheit* wegen nicht sehr deutlich in die Augen springt und darum die *Distanz* der Doppelbilder auch eine *geringe* ist. Nur *sehr ausnahmsweise* fehlt es, das Doppelbild des muskelkranken Auges kömmt unter *gewöhnlichen* Verhältnissen bei *keiner Objectlage* zur Wahrnehmung,

es bedarf der *Abblendung* des *gesunden* Auges mittelst eines tief gefärbten Glases oder der Anwendung von *Prismen*, um die *Diplopie* hervortreten zu machen. Es sind dieses fast durchgehends veraltete Fälle mit *sehr grossen* Ablenkungen, wo die beträchtliche *Excentricität* des Netzhautbildes im Vereine mit *Accommodationsstörungen* etc. die *Deutlichkeit* der Wahrnehmungen des muskelkranken Auges sehr *herabsetzt* und deren *Unterdrückung begünstiget.*

Die Grösse der Abweichung des Doppelbildes steht selbstverständlich im Verhältnisse zur *Grösse des jeweiligen Ablenkungswinkels.* Sie wird *Null*, die Doppelbilder *vereinigen* sich, wenn das Object eine Lage einnimmt, für welche eine *richtige* Einstellung der Gesichtslinien noch möglich ist. Das *Feld des binocularen Einfachsehens* steht dann durchaus nicht immer im Verhältnisse zur *Grösse der Beweglichkeitsbeschränkung*; vielmehr kommen häufig Fälle vor, wo die *letztere* eine *geringe*, und das *Doppeltsehen* dennoch über einen grossen Theil oder die *ganze* Bahn des paretischen Muskels ausgedehnt ist, und andere, wo trotz *beträchtlicher* Beweglichkeitsbeschränkung nur innerhalb *enger* Grenzen Diplopie auftritt. Es kann die Excursionsfähigkeit in der Bahn gelähmter Muskeln erfahrungsmässig auch *zu-* und *abnehmen*, *ohne dass das* Feld des binocularen Einfachsehens eine Erweiterung oder Verengerung erführe *(Benedikt)*. Es kömmt hier eben wieder die Fähigkeit zu *willkürlichen* Ab- und Adductionsschwankungen in Betracht, welche bei verschiedenen Individuen schon an und für sich eine sehr verschieden grosse ist und ausserdem noch durch eine Menge von *Umständen* wesentlich *beeinflusst* wird. So ist es klar, dass die auf Correction der Augenstellung gerichtete Innervation leicht *wegfallen* oder sich *ungenügend* erweisen werde, wenn der Drang nach Einfachsehen ein *geringer* ist, wenn das Individuum die Wahrnehmungen der abgelenkten Netzhaut leicht *unterdrückt*, zumal wenn diese Unterdrückung durch geringere Sehschärfe, ungenügende Accommodation des betreffenden Auges, durch sehr excentrische Bildlage u. s. w. begünstigt wird. Weiters machen sich hierbei die *natürlichen Coordinationsverhältnisse* zwischen dem Accommodationsmuskel und den beiden seitlichen Geraden in sehr fühlbarer Weise geltend. Eine corrective *Adductions*schwankung muss viel leichter gelingen, wenn der Abstand des Objectes und der Refractionszustand der Augen eine sehr beträchtliche *Accommodations*anstrengung nothwendig machen; wogegen eine corrective *Abductions*schwankung neben maximaler *Abspannung* des Accommodationsmuskels die günstigsten Bedingungen findet, mit anderen Worten: das Bereich des binocularen Sehens wird bei *Hypermetropen in* der Bahn eines paretischen *inneren* Geraden viel grösser ausfallen, wenn *nahe* Gegenstände betrachtet werden; umgekehrt aber wird ein *Kurzsichtiger* bei Halblähmung eines *äusseren* Geraden *ferne* Objecte in einem viel grösseren entsprechenden *Seiten*abstande einfach sehen müssen, als nahe. Es ist hierbei übrigens nicht blos die Leichtigkeit oder Schwierigkeit in Rechnung zu ziehen, mit welcher eine auf Correction hinzielende *Innervation* aufgebracht wird, sondern auch der vermehrte *Widerstand*, welchen die bei An- oder Abspannung des Ciliarmuskels consensuel mitbethätigten seitlichen Geraden entgegengesetzten Augenbewegungen bieten. Ein Hypermetrope z. B. wird bei Betrachtung *naher* Objecte eine corrective *Abductions*schwankung schon wegen der unvermeidlichen Spannung des inneren Geraden

nur äusserst schwer aufbringen. Zeigt sich doch auch unter *normalen* Verhältnissen, dass die Excursionsfähigkeit der Bulbi in der Bahn der Recti externi bei *Parallelstellung* der beiden Gesichtslinien, also beim Fernesehen, wo die inneren Geraden weniger gespannt sind, eine grössere, als bei Convergenzstellungen ist *(Hering)*.

Wenn die *willkürliche* Correction der paralytischen Ablenkung aus irgend welchem Grunde *nicht ausführbar* ist, so hört auch bald die darauf zielende Innervation auf und der kranke Bulbus springt in eine Stellung, welche dem *gestörten Muskelgleichgewichte* entspricht, von der normalen also um so mehr abweicht, je weiter die Paralyse gediehen ist, je grössere Anforderungen an den gelähmten Muskel gemacht werden, und mit je grösseren Widerständen derselbe zu kämpfen hat. Man kann dieses Abweichen deutlich sehen, wenn eine willkürlich aufgebrachte Correction durch Vorsetzung eines nach Stärke oder Lage unüberwindlichen *Prismas* plötzlich aufgehoben wird.

Entsprechend den Gesetzen der identischen Sehrichtungen lässt sich aus der *gegenseitigen Lage und Stellung der Doppelbilder*, welche von einem *monocular richtig* fixirten Objecte auf *beiden* Netzhäuten entworfen werden, die jeweilige gegenseitige Lage der *Gesichtslinien* und die Stellung *bestimmter Meridiane* zu einander ermessen (S. 876). Sollen dabei jedoch die umständlichen Rechnungen vermieden werden, welche *veränderte Projectionsverhältnisse* mit sich bringen (S. 868), so ist es nothwendig, dafür zu sorgen, dass die Objectfläche stets *normal* bleibe zur *idealen Visirebene*, d. i. zu einer Ebene, welche durch die *richtig* eingestellt gedachten beiden Gesichtslinien und die Grundlinie gehen würde. Man muss also das Object mit dem *gesunden* Auge vorerst bei *horizontaler* und *gerade nach vorne* gerichteter Gesichtslinie fixiren lassen und die Erscheinungen notiren. Hierauf muss behufs der Bethätigung der einzelnen Muskeln und Muskelgruppen statt einer Hebung und Senkung der Visirebene *der Kopf nach vorne oder hinten geneigt* werden, während die *Visirebene* unverändert *horizontal* bleibt. Um weiters den Einfluss zu beseitigen, welchen *Convergenzen* der Gesichtslinien auf Meridianneigungen nehmen, ist es gerathen, das Object in der Entfernung *mehrerer Schritte* aufzustellen. Es ist dies übrigens auch desswegen nothwendig, weil der *binoculare Blickraum* bei *Convergenzstellungen* schon unter *normalen* Verhältnissen ein *beschränkter* ist und das Auftreten von Doppelbildern bedingt, wenn der Blick stark seitwärts und zugleich nach oben oder unten auf nahe gelegene Objecte gerichtet wird.

Ist solchermassen aus der gegenseitigen Lage und Stellung der Doppelbilder die Abweichung der Gesichtslinie und der verticalen Trennungslinie des kranken Auges für die einzelnen Blickrichtungen fehlerfrei bestimmt, so sind damit auch die Prämissen gegeben, um auf den *Sitz* und die *Ausdehnung der Lähmung* Schlüsse zu wagen. Doch kann man hierbei nicht vorsichtig genug sein, zumal wenn es sich um falsche *Meridianneigungen* handelt, indem noch mannigfaltige und oft sehr schwer zu ermittelnde Verhältnisse concurriren und die Auflösung des Problems in hohem Grade erschweren. So müssen die *normalen* Meridianneigungen, welche bestimmte Blickrichtungen an sich oder in Verbindung mit Convergenzen begleiten, in Abrechnung gebracht werden. Auch darf man nicht übersehen, dass *abnorme Widerstände* und *Drehpunktlagen* eben so wie *Ver-*

rückungen der resultirenden Zugrichtung bei ungleichmässiger Lähmung der einzelnen *Bündel* eines Muskels oder einer Muskelgruppe von Belang werden können; dass es oft sehr schwer ist, genau wag- oder lothrechte Bewegungen des fixirenden Auges ohne gleichzeitige Kopfdrehungen zu bewerkstelligen, dass die Angaben der Kranken über die Neigung der Doppelbilder häufig höchst unzuverlässlich sind u. s. w.

a. Ist *ein seitlicher Gerader allein* gelähmt, so weicht die Gesichtslinie des zugehörigen Auges bei der *Primärstellung* des anderen in der Bahn des *Gegners horizontal* vom Fixationsobjecte ab. Wird der Blick in der Bahn des *paretischen* Muskels *wagrecht* zur Seite gewendet, so folgt der kranke Bulbus dem gesunden eine Strecke weit, bleibt aber stets *hinter* dem letzteren zurück und geht bei einer *Ganzlähmung* des bezüglichen Muskels überhaupt nicht über die Mittelstellung hinaus. Die Drehung ist dann beiderseits je um eine *einzige* Axe erfolgt und auf der kranken Seite nur weniger excursiv ausgefallen. Die beiden Netzhautbilder einer *verticalen* Linie werden daher in *gleicher Höhe*, aber auf *disparaten* Längsschnitten entworfen, erscheinen demnach ungefähr *parallel* zu einander und *gleich hoch*, aber *gekreuzt* oder *gleichseitig*, je nachdem ein *innerer* oder *äusserer* Rectus gelähmt ist. Wird nun, während die ideale Visirebene immer die horizontale Lage beibehält, der Kopf stark nach vorne oder hinten geneigt, so dass erstere relativ zu dem letzteren *gehoben* oder *gesenkt* erscheint, so wird die Gesichtslinie abermals zurückbleiben und die Drehungsaxe des kranken Auges jener des gesunden nicht parallel sein, sondern sich mehr der horizontalen Richtung nähern, wenn der Blick in der Bahn des paretischen Muskels *seitwärts* geht. Dem zu Folge werden auch die verticalen *Meridiane* beider Netzhäute nicht mehr parallel sein, da dies nur bei parallelen Gesichtslinien möglich wäre; vielmehr wird nach dem Listing'schen Gesetze die eine Netzhaut im Vergleiche zur anderen *verdreht* sein und in Uebereinstimmung damit werden die Doppelbilder einer zur horizontalen idealen Visirebene verticalen Linie zu einander *geneigt* erscheinen, immer vorausgesetzt, dass *alle* Fasern des kranken Muskels *gleichmässig* gelähmt sind und dass seine *resultirende* Zugrichtung keine wesentliche Aenderung erlitten hat.

Ist ein *äusserer Gerader* gelähmt und soll ein in der Medianebene gelegenes *fernes* Object bei *innervirter* Primärstellung der Augen fixirt werden, so weicht die Gesichtslinie des kranken Auges wegen dem Uebergewichte des Internus nach Seiten des *gesunden* Auges vom Fixationspunkte ab, daher *gleichseitige* und *parallele* Doppelbilder von *gleicher Höhe* wahrgenommen werden. Das Uebergewicht des inneren Geraden und darum auch der Breitenabstand der beiden Doppelbilder *nimmt ab* oder *verschwindet*, wenn der Blick *vertical gehoben* oder *nach Seiten des gesunden Auges* hin gelenkt wird. Dagegen *wächst* das Uebergewicht des Internus und damit auch der Abstand der Doppelbilder, wenn der Blick *vertical gesenkt* oder in beliebiger Richtung *nach Seiten des kranken Auges* aus der Medianebene herausgelenkt wird. Bei *diagonalen* Blickrichtungen *nach Seiten des paretischen Muskels* stellt sich dann auch eine *falsche Meridianneigung* im kranken Auge ein. Wird der Blick aus der innervirten Primärstellung der Augen diagonal nach *Oben* und der *kranken* Seite gewendet, so nähert sich die Drehungsaxe des gelähmten Bulbus mehr der *horizontalen* Richtung, als jene des gesunden Auges, die Längsmittelschnitte beider Netzhäute *convergiren* nach Oben, daher die Doppelbilder wegen ihrer Gleichseitigkeit nach Oben *divergiren*. Wird hingegen der Blick nach *Unten* und nach Seiten des *paretischen* Muskels gelenkt, so liegt die Drehungsaxe des kranken Auges wieder mehr horizontal als jene des gesunden; während der verticale Längsmittelschnitt des letzteren stark nach Aussen neigt, ist der Längs-

mittelschnitt des paralytischen Auges nur wenig nach Innen geneigt, die Doppelbilder müssen dem entsprechend und ihrer Gleichseitigkeit halber nach Oben *convergiren*.

Ist ein *innerer Gerader* gelähmt, so weicht die Gesichtslinie des betreffenden Auges bei *innervirter* Primärstellung wegen dem Uebergewichte des Externus nach Seiten des *letzteren* vom Fixationspunkte ab, *divergirt* daher mit der anderen Gesichtslinie, es kommen folgerecht *gekreuzte*, *gleich hohe* und *parallele* Doppelbilder zum Vorscheine. Das Uebergewicht des Externus und darum auch der Breitenabstand der Doppelbilder *nimmt ab*, wenn der Blick *vertical gesenkt* oder *nach Seiten des kranken* Auges gerichtet wird; es *wächst* dagegen das Uebergewicht des Externus und der Breitenabstand der Doppelbilder, wenn der Blick *vertical gehoben* oder in beliebiger Richtung *nach Seiten des gesunden Auges* aus der Medianebene hinweggelenkt wird. Bei *diagonalen* Blickrichtungen nach Seiten des *gesunden* Auges machen sich dann wieder *falsche Meridianneigungen* geltend, indem sich die Drehungsaxe des kranken Auges *weniger* von der horizontalen entfernt als jene des gesunden. Wird der Blick diagonal nach *Oben* und der *gesunden* Seite hin gewendet, so *divergiren* die verticalen Trennungslinien beider Netzhäute nach Oben; die beiden Doppelbilder sollten nach Oben convergiren, erscheinen aber, weil sie *gekreuzt* sind, wieder *divergent*. Bei diagonaler Blickrichtung nach *Unten* und der *gesunden* Seite *convergiren* im Gegentheile die verticalen Trennungslinien der beiden Netzhäute nach Oben und *ebenso* verhalten sich die gekreuzten Doppelbilder.

b. Ist ein *oberer* oder *unterer Gerader allein* gelähmt, so weicht die Gesichtslinie des *kranken* Auges bei der *Primärstellung* des gesunden nach *oben* oder *unten* ab, je nachdem der Rectus *inferior* oder *superior* leidet; nebenbei pflegt dieselbe wegen dem Uebergewichte des coordinirten *Schiefen* eine kleine Abweichung nach *Aussen* zu erfahren, während gleichzeitig eine *falsche Meridianneigung* hervortritt, indem die Drehungsaxe des kranken Auges eine andere als jene des gesunden ist. Es zeigen sich darum bei Innervation der *Primärstellung* Doppelbilder von *ungleicher Höhe*, welche bei geringem Breitenabstande *gekreuzt* und ein wenig *schief* zu einander gestellt sind. Es *wachsen* diese Abweichungen, wenn der Blick in einer Richtung, welche die *active* Betheiligung des *paretischen* Muskels in Anspruch nimmt, aus der Primärstellung hinausgelenkt wird; sie *vermindern* sich, wenn die Blickrichtung in *entgegengesetztem* Sinne sich *ändert*.

Ist ein *oberer Gerader gelähmt*, so erscheint bei innnervirter *Primärstellung* der Augen ein *höherstehendes* gekreuztes Trugbild, von geringem Breitenabstande, welches zu dem Bilde des fixirenden Auges etwas geneigt ist, mit dem *oberen* Ende leicht *divergirt*. Wird der Blick *horizontal* nach der *gesunden* Seite oder in beliebiger Richtung *nach Unten* gewendet, so *nimmt* der Unterschied der Höhe und Breite gleich der Neigung der Doppelbilder *rasch ab* und *verschwindet* bald gänzlich. Dagegen *wachsen* diese Differenzen, wenn der Blick *horizontal* nach Seiten des *kranken* Auges oder in beliebiger Richtung *nach Oben* gekehrt wird. Der *Höhenabstand* der Doppelbilder erreicht bei innervirter *Hebung* der Visirebene das *Maximum*, wenn der Blick nach Seiten des *kranken* Auges gerichtet wird; dagegen tritt die *Schiefheit* am meisten hervor, wenn der Blick nach der *gesunden* Seite hin gelenkt wird.

Ist ein *unterer Gerader gelähmt*, so steht bei innervirter Primärstellung der Augen das gekreuzte Trugbild des kranken Auges bei geringem Breitenabstande etwas *tiefer*, und *convergirt* mit dem Bilde des gesunden Auges leicht nach Oben. Es *vermindern* sich diese Abweichungen und schwinden bald, wenn der Blick nach der *gesunden* Seite oder in beliebiger Richtung *nach Oben* gewendet wird; sie *steigen* dagegen, wenn der Blick nach der *kranken* Seite oder in beliebiger Richtung *nach Unten* gelenkt wird. Der *Höhenunterschied* erreicht ein Maximum, wenn der Blick bei *gesenkter* Visirebene nach Seiten des *kranken* Auges zielt; dagegen tritt die *Schiefheit* am meisten hervor, wenn der Blick bei gesenkter Visirebene nach der *gesunden* Seite hin gerichtet wird.

c. Ist ein *schiefer Muskel allein* gelähmt, so verkehren sich gewisser Massen die Verhältnisse in Bezug auf Paresen des associirten Geraden. Es

wäre z. B. ein *oberer Schiefer* paretisch. Es wird dann die Gesichtslinie des kranken Auges bei der Primärstellung des gesunden ein sehr Geringes nach *oben innen* abweichen *(Graefe)* und die Netzhaut eine kleine *Rollung* nach aussen erleiden. Die Doppelbilder werden demnach *gleichseitig* sein, das dem *kranken* Auge zugehörige etwas *tiefer* stehen und mit dem anderen nach *oben convergiren*. Ausserdem scheint das Bild des *gesunden* Auges etwas *näher* zu stehen und gegen den Körper des Kranken so geneigt zu sein, dass diesem das *obere* Ende *ferner* zu liegen dünkt. Es *nehmen* diese Differenzen *ab*, wenn das Object nach Seiten des *kranken* Auges oder in beliebiger Richtung *nach Oben* gerichtet wird; sie *vergrössern* sich dagegen, wenn der Blick nach der *gesunden* Seite hin gelenkt oder in beliebiger Richtung *gesenkt* wird. Der *Höhenabstand* erreicht bei Verminderung des Breitenabstandes und der Schiefheit des Trugbildes sein Maximum, wenn der Blick stark *nach Unten* und nach der *gesunden* Seite hin zielt. Dagegen wird die *Schiefheit* bei Abnahme des Höhen- und Breitenabstandes am grössten, wenn der Blick stark gesenkt und nach Seiten des *kranken* Auges hinüber gelenkt wird *(Graefe, Schuft)*.

Ist ein *unterer Schiefer gelähmt*, so verkehren sich die Verhältnisse insoferne, als das Trugbild des kranken Auges *höher* steht und *divergirt*, übrigens die Differenzen bei *Hebung* der Visirebene *stärker* hervortreten, bei *Senkung* des Blickes dagegen *verschwinden*.

d. Sind *mehrere Muskeln desselben Auges* gleichzeitig gelähmt, so geht die Abweichung der Gesichtslinie und die Raddrehung bei der Primärstellung des gesunden Auges und bei Blickrichtungen in der Bahn der paretischen Gruppe immer in der *Resultirenden der Gegner*. Sie wechselt, je nachdem die Bahn der beabsichtigten Drehung sich der Zugrichtung dieses oder jenes paretischen Muskels nähert und je nachdem die Lähmung gleichmässig oder ungleichmässig über die fragliche Gruppe vertheilt ist. Im Ganzen erscheinen dann die Verhältnisse überaus verwickelt. Doch bieten die Gesetze der Augenbewegung (S. 867) und der identischen Sehrichtungen (S. 875) auch hier die Mittel, um aus der gegenseitigen Lage und Stellung der Doppelbilder die Abweichungen der Gesichtslinie und der Meridianstellung bei den verschiedenen Blickrichtungen zu ermitteln und damit auch das Lähmungsgebiet zu bestimmen, immer vorausgesetzt, dass man stets bei *horizontaler* idealer Visirebene und *normal* darauf stehendem Gesichtsfelde untersucht (S. 868), um die höchst complicirten Projectionsverhältnisse ausser Rechnung zu bringen; weiters aber, dass man nur in horizontaler und verticaler Richtung Blickwendungen ausführen lässt.

Sind sämmtliche vom Nervus oculomotorius beherrschte Augenmuskeln gelähmt, und dieses ist ein *sehr gewöhnliches* Vorkommniss, so zeigt sich vorerst schon die *Oeffnung der Lidspalte* sehr erschwert oder ganz behindert; der *obere* Augendeckel steht mit seinem unteren Rande viel *tiefer*, als jener des gesunden Auges, er kann nur bis zu einer *gewissen Höhe* emporgezogen werden und zwar *weiter*, wenn das kranke Auge *allein* verwendet wird, als wenn die Oeffnung an *beiden* Augen zugleich versucht wird. Oftmals gelingt die Oeffnung der Lidspalte gar nur unter Beihilfe der *Brauen-* und *Stirnmuskeln*, welche die *Stirnhaut* und damit die äussere *Lidhaut* emporziehen. *Der Augapfel* zeigt sich meistens etwas *prominent* und wegen dem Uebergewichte des Rectus externus nach aussen

gewendet. Seine *Beweglichkeit* ist nach allen Richtungen, mit Ausnahme jener nach aussen und nach aussen unten, beschränkt oder aufgehoben. Wird der Blick aus der Mittelstellung *horizontal* nach der *gesunden* Seite bewegt, so tritt diese Ablenkung nach *aussen* immer deutlicher hervor. Geht der Blick *gerade nach oben*, so folgt die Gesichtslinie des kranken Auges bei *vollständiger* Lähmung gar nicht; geht er hingegen *gerade nach unten*, so folgt das kranke Auge nur *wenig* und weicht zugleich etwas nach *aussen* ab. In Uebereinstimmung damit erscheinen die Doppelbilder bei Primärstellung des *gesunden* Auges *gekreuzt* und der *Seitenabstand* wächst mit der Grösse der Ablenkung, welche der Blick nach Seiten des gesunden Auges erfährt. Die *Pupille* des kranken Auges ist mit sehr seltenen Ausnahmen mässig erweitert, starr und unbeweglich; durch *Mydriatica* indessen lässt sie sich auf das Maximum dilatiren. Das *Accommodationsvermögen* liegt in der Regel ganz darnieder; doch ist das Gegentheil *nicht nothwendig* ausgeschlossen (S. 832).

e. Bei der Lähmung sämmtlicher Augapfelmuskeln (Ophthalmoplegia paralytica), welche fast immer mit Lähmungen anderer *Gehirn-* und *Rückenmarksnerven* einhergeht, findet man den etwas hervorgetriebenen, *völlig unbeweglichen* Bulbus von dem gelähmten oberen Lide gedeckt. Seine optische Axe steht *gerade nach vorne* oder ein wenig nach aussen. Die *Pupille* und die *Accommodation* verhalten sich wie bei der completen Oculomotoriuslähmung *(Graefe)*.

3. Eine nothwendige Folge der Lähmung ist die *Mangelhaftigkeit des Orientirungsvermögens am kranken Auge*. Wenn mit dem letzteren *allein* Objecte fixirt werden sollen, welche in der Bahn der paretischen Muskeln liegen, so projicirt der Patient wegen dem Bedarfe stärkerer Innervationen das ganze Gesichtsfeld in der betreffenden Bahn zu *weit weg* und greift folgerecht auch an dem Objecte vorbei, welches er fassen will.

Es kömmt diese Beirrung des Orientirungsvermögens auch noch sehr häufig durch den *Schwindel* zum Ausdrucke, zumal wenn die vom Nervus *oculomotorius* beherrschte Muskelgruppe gelähmt ist, weniger bei Paresen des *äusseren Geraden*. Es tritt diese Erscheinung besonders stark hervor, wenn das *gesunde* Auge gedeckt wird und ist dann bisweilen so arg, dass sich der Kranke kaum auf den Füssen zu erhalten im Stande ist (S. 883).

4. *Um der höchst peinlichen Diplopie und dem Schwindel zu entgehen*, pflegt der Kranke, so lange ihm die *Unterdrückung* der Eindrücke des betreffenden Auges nicht gelungen ist, die Lidspalte des letzteren zu schliessen und das *gesunde* Auge *allein* zur Fixation zu verwenden; wo es aber *zulässig* ist, sucht er durch *Drehungen des Kopfes* um eine senkrechte, horizontale oder schiefe Axe das zu fixirende Object in eine solche relative Lage zu bringen, dass die *richtige* Einstellung der *beiden* Gesichtslinien eines *Minimum* oder gar *keiner* Kraftanstrengung von Seite der *paretischen* Muskeln bedarf *(Graefe)*.

Ist z. B. das muskelkranke Auge nach *rechts* weniger beweglich, so dreht der Kranke mittelst der Halsmuskeln das *Gesicht nach rechts* und vermindert so die Aufgabe des gelähmten Muskels. Ist aber schon eine excessive *Contraction des Antagonisten* eingetreten, so hält der Kranke den Kopf nach der *entgegengesetzten* Seite, weil so die Unterdrückung des betreffenden Doppelbildes leichter gelingt *(Graefe)*. Ist ein *oberer Gerader* gelähmt, so wird der Kopf *nach Hinten* gebeugt; ist dagegen ein *unterer Gerader* gelähmt, so wird der Kopf *nach Unten* geneigt.

Bei Paralyse eines *oberen Schiefen* dreht der Kranke den Kopf nach *Vorne* und nach der *gesunden* Seite *(Graefe, Schuft)*.

Ursachen. Die Augenmuskellähmung ist *stets* nur *Symptom* und zwar höchst mannigfaltiger krankhafter Zustände, welche entweder das *Muskelgefüge* selbst betreffen und es hindern, gegebenen *Nervenimpulsen* Folge zu leisten, oder aber die *Leitung* in irgend einem Punkte der *Nervenbahnen* erschweren oder unmöglich machen. Man unterscheidet auf Grundlage dieser Differenz *unächte* und *wahre Lähmungen* und theilt *letztere* wieder je nach dem *Sitze* des Leitungshindernisses in *periphere* und *centrale*.

1. Unter den pathogenetischen Momenten der *unächten* Lähmungen ist vornehmlich die *Atrophie des Muskelgefüges* zu nennen. Sie kömmt ausnahmsweise *angeboren* vor. Gewöhnlich aber findet man sie als Folge von übermässiger *Dehnung* nach *Exophthalmus*, sowie als Folge der Dehnung und dauernden Unthätigkeit an den *Antagonisten* der *Schielmuskeln* bei *veraltetem* Strabismus. Ausserdem gehören zu den Ursachen unächter Lähmungen: die *sehnigen* Degenerationen der *Schielmuskeln;* die *narbigen Verbildungen* einzelner Muskelbäuche in Folge von Risswunden, von Muskelentzündungen mit oder ohne Eiterung etc.; die *Zerstörungen* des Muskelgefüges durch orbitale *Afterwucherungen* u. s. w. Vielleicht ist auch der *Lagophthalmus cholericus* hier unterzureihen, indem es keineswegs ausgemacht ist, ob der Verfall der Erregbarkeit in den centralen Ursprüngen und vielleicht theilweise eine Herabsetzung der vom Quintus ausgehenden Erregungen, oder vielmehr die von dem Wasserverluste herrührende periphere Muskelaffection im Vereine mit dem von der Vertrocknung der Bindehaut gesetzten Widerstande die Schuld trägt *(Graefe)*.

2. Als Veranlassung *peripherer wahrer Lähmungen* können *Orbitalabscesse, Aftergebilde* in der Augenhöhle, eindringende *Wunden* etc. fungiren, welche einzelne oder mehrere *Nervenäste* beschädigen. Häufiger jedoch finden derlei Paralysen ihr pathogenetisches Moment in *rheumatischen Affectionen* der *Nervenscheiden*. Es sind diese *rheumatischen Paralysen* öfters mit *gleichen* Affectionen der Orbita und ihrer Umgebungen gepaart; sie entwickeln sich meistens sehr rasch nach Einwirkung starker *Temperaturwechsel*, besonders der *Zugluft;* sind gewöhnlich *einseitig* und oft sogar auf *einzelne Zweige* eines Nervenastes, also auch auf *einzelne Muskeln* beschränkt; können jedoch auch *beiderseitig* auftreten und auf *alle* Muskeln des Bulbus, nebstbei wohl gar auf das Verzweigungsgebiet *anderer Gehirn-* und *Rückenmarksnerven* sich erstrecken. Man hat in veralteten derartigen Fällen mehrmals Gelegenheit gehabt, die *Ueberreste* perineuritischer Erkrankungen neben der Atrophie der Nerven nachzuweisen (*Graefe*). In einzelnen Fällen mögen periphere Lähmungen auch durch *syphilitische Affectionen* der Orbita und *Mitleidenschaft* der Nervenscheiden bedingt werden. *Sonst* sind Paralysen, bei welchen *Syphilis* im Spiele ist, in der Regel *centrale*.

3. Die *centralen Lähmungen* sind bisweilen *binocular* und dann nicht immer von gleichem Grade und gleicher Ausdehnung auf beiden Seiten; auch sind sie oft mit Paralysen im Verzweigungsgebiete *anderer* Gehirn- und Rückenmarksnerven gepaart. Sie betreffen bald den *ganzen Quer*schnitt eines Stammes, bald beschränken sie sich auf einzelne *Bündel* desselben. In Bezug auf ihre *pathogenetischen* Verhältnisse gilt mit unwesentlichen Aenderungen das von den Ursachen der Amaurose Mitgetheilte, daher füglich darauf verwiesen werden kann. Es mögen in einzelnen Fällen *rein mechanische* Leitungshinderungen (S. 243), *Circulationsstörungen* (S. 244), oder dem *Blute beigemischte* krankhafte oder fremdartige Stoffe (S. 245),

anzuschuldigen sein. Doch sind dies sicherlich seltene Ausnahmen. *In der Regel* handelt es sich gewiss um *Wucherungsprocesse*, welche den Charakter einer *manifesten Entzündung* oder des *grauen Schwundes* tragen und ursprünglich entweder in den *intracraniellen Stammtheilen* der Nerven oder in den eigentlichen *Ursprungskernen* und *centralen Verbindungsfäden* derselben ihren Sitz haben.

a. Wucherungen im Bereiche der *intracraniellen Stammtheile* entwickeln sich bisweilen *selbstständig* in Folge mannigfaltiger ätiologischer Verhältnisse. Sie beschränken sich anfänglich oft auf eine kleine Strecke des Nerven, gewöhnlich aber pflanzen sie sich rasch längs der Faserbündel fort und lassen den Stamm in einem grossen Theile seiner Bahn verändert erscheinen. Manchmal erkranken *mehrere* intracranielle Nerven gleichzeitig oder kurz hinter einander, ohne dass sich ein gemeinsamer centraler Herd nachweisen liesse, daher eine *Mehrheit primärer* Herde anzunehmen ist *(Türck)*.

Häufiger erscheint der Process *secundär*, namentlich als Folgezustand *basilarer Meningitis*. Die Lähmung der Augenmuskeln zeigt sich dann öfters schon sehr frühzeitig, selbst bevor sich das *Grundleiden* symptomatisch deutlich ausspricht, und zeichnet sich gemeiniglich durch grosse Wandelbarkeit der Erscheinungen aus (S. 251). Die Meningitis kann dabei selbst wieder *primär* oder durch andere krankhafte Processe z. B. Thrombose des Sinus cavernosus *(Knapp)* oder durch Orbitalfracturen *(Manz)*, durch Periostitis (S. 252) und Syphilis *(Leidesdorf)* u. s. w. bedingt sein. In anderen Fällen erwiesen sich *Geschwulstbildungen* an der Schädelbasis (S. 253) z. B. ein gliosarcomatöser Herd in der Gegend des Türkensattels *(Leber)*, die atheromatöse Entartung und Ausdehnung des im Sinus cavernosus verlaufenden Carotisstückes *(Magni)* u. s. w. als nächste Ursache der Paralyse. Die Leitungshemmung selbst erklärt sich unter solchen Umständen bald durch *directen* Uebergang der Wucherung auf das Neurilem, bald durch *mechanische Beengung* der in der Herdnähe streichenden Stammtheile *(Türck)*.

b. *Eigentliche Hirnleiden* (S. 255) führen mitunter *unmittelbar* zu Functionsstörungen der motorischen Augennerven, indem einzelne Ursprungskerne oder centrale Verbindungsfäden in den Krankheitsherd selber oder in den Reactionsgürtel fallen. Aehnliches gilt von den *Rückenmarkskrankheiten*. Unter den letzteren ist in erster Linie die *Tabes dorsualis* zu nennen, indem sich bei derselben sehr häufig schon frühzeitig Paralysen einzelner Augenmuskeln geltend machen oder gar als das *erste* Symptom hervortreten.

Charakteristisch für diesen Zusammenhang soll das Auftreten lancinirender Schmerzen in den Extremitäten sein. Ebenso glaubt man, dass solche lancinirende Kopfschmerzen, wenn sie dem Erscheinen der Augenmuskellähmung vorangehen und mit deren Auftreten an Intensität nachlassen, auf den centralen Ursprung hindeuten *(Benedikt)*.

Insonderheit kommen Lähmungen im Bereiche des dritten Gehirnnerven *regelrecht* bei Erkrankungen der *Grosshirnschenkel* vor und sind dann meistens mit Lähmungen der jenseitigen Extremitäten gepaart *(Duchek)*. Dagegen erscheinen Paralysen im Gebiete des *Nerv. facialis* sehr gewöhnlich im Gefolge von *Brückenleiden* und gehen ebenfalls meistens mit Lähmungen der Extremitäten einher *(Duchek)*. Im Uebrigen sind Paralysen der einzelnen motorischen Augennerven bei den *verschiedenartigsten* Formen und Localisationen von Gehirnleiden getroffen

worden, und zwar unter Umständen, welche die Quelle der Paralyse nur in dem primären Krankheitsherde selber zu suchen gestatteten.

Bei *alten* Leuten, wo solche Paralysen überhaupt häufiger auftreten, sind wahre Encephalopathien, zumal Hirnerweichung, in einem viel grösseren procentarischen Verhältnisse, als bei jugendlichen Individuen das pathogenetische Moment von Motilitätsstörungen der Augen. Es ist dringend nothwendig, dies in *jedem* Falle zu berücksichtigen, auch wenn die Lähmung vorläufig blos auf einen einzelnen Augenmuskel beschränkt wäre. Es kömmt in der That gar oft vor, dass derlei Processe sich vorerst blos durch eine eng umschriebene Parese offenbaren, ja dass diese sogar wieder zurückgeht und dass nach mehreren Wochen oder Monaten plötzlich Lähmungen in ausgebreiteten Muskelgebieten erscheinen, welche über das Vorhandensein eines deletären Hirnleidens keinen Zweifel übrig lassen.

In anderen Fällen sind Encephalopathien nur als die entfernteren Ursachen zu betrachten. Die eigentliche Quelle der Lähmung ist in einer *secundären Basalmeningitis* zu suchen oder in vermehrtem *Hirndrucke* (S. 259). Der *Druck* geht dann bisweilen von *Geschwülsten* aus, welche an der *Varolsbrücke*, an den *Grosshirnschenkeln* oder in deren nächster Umgebung sitzen und an der Oberfläche des Gehirnes *hervortreten*. In anderen Fällen schwellen die genannten *Gehirntheile selbst* wegen der Entwicklung von Aftergebilden, apoplectischen Herden etc. in ihrem Gefüge oder in ihrer Umgebung an und *drücken* die unter ihnen weglaufenden Nerven gegen den Knochen; oder sie machen, dass die mit den Nervenstämmen sich kreuzenden grösseren *Gefässäste* als *solche* den Nervenstamm *einschnüren* (*Türck*); oder dass die *Bindegewebsfäden*, welche die Gefässe und Nerven umspinnen und an die Basis des Gehirnes heften, in Folge ihrer Zerrung und Spannung die Nerven *comprimiren*. Oefters ist der Hirndruck auf einen primären oder secundären *Hydrocephalus* (S. 259) zurückzuführen.

4. Ausnahmsweise scheinen Lähmungen *einzelner* Muskeln blos auf *Muskelanästhesie* zu beruhen, d. h. eine Folge des aufgehobenen *Muskelgefühles* darzustellen. Man findet solche Paresen neben Anästhesie *sensitiver* Nervenzweige in den Umgebungen des Auges. Sie lassen sich gewöhnlich durch periphere Reizung der anästhetischen Zweige rasch tilgen *(Graefe)*.

5. Endlich ist noch der Motilitätsstörungen zu erwähnen, welche sich manchmal im Gefolge der *Diphtheritis faucium* entwickeln (S. 833).

Der Verlauf und die Ausgänge wechseln im *concreten* Falle sehr nach der Verschiedenheit des *Grundleidens*. *Rheumatische* Paralysen pflegen sich *sehr rasch*, oft binnen wenigen Stunden, über Nacht, zu entwickeln; während die *centralen* Lähmungen, besonders die auf *Compression* oder *primärer Entzündung* der *intracraniellen* Stammtheile beruhenden, gewöhnlich nur *sehr allmälig* hervortreten und etwa auch an *Ausdehnung* gewinnen. Dass sehr auffällige *Abweichungen* von dieser Regel nichts Seltenes sind, braucht nicht erst erwähnt zu werden, es ergibt sich von selbst aus den Eigenthümlichkeiten der einzelnen pathogenetischen Momente. Bemerkenswerth ist jedoch, dass die *Gradsteigerung* der Paralyse oftmals eine mehrfach *unterbrochene* ist, insoferne nämlich die Lähmungserscheinungen eine Zeit lang der *In-* und *Extensität* nach *schwanken*, zunehmen, abnehmen, ganz verschwinden, wieder hervortreten u. s. f., bis endlich der Zustand ein mehr *stabiler* wird. Bisweilen machen sich in dem Verlaufe auch *Krämpfe* geltend, oder *gehen* der Paralyse *voraus*, besonders bei *entzündlicher* Grundlage, wo sie den die Entzündung vorbereitenden *Reizungszustand* zu beurkunden scheinen *(Graefe)*.

Frische oder doch nicht veraltete Fälle von Augenmuskellähmung, falls sie noch *nicht* mit *Contractur* des Antagonisten combinirt sind, gelangen *häufig*

zur Heilung, und dieses zwar sowohl *spontan*, als unter der Beihilfe geeigneter *Behandlung*. Am *günstigsten* ist in dieser Beziehung die *rheumatische* Form der Paralyse; diese geht sogar in der *Mehrzahl* der Fälle zurück, wenn die Verhältnisse nur einigermassen zuträglich sind. Auch die auf *primärer Entzündung* der *intracraniellen* Stammtheile fussende Paralyse wird *nicht ganz selten* geheilt, indem die *Entzündung* und die durch sie gesetzten *materiellen* Veränderungen *gänzlich getilgt* werden. *Secundäre* Neuritides und *Compressionen* der Nervenstämme lassen im Gegentheile nur *wenig Hoffnung* auf *gänzliche* Beseitigung der dadurch bedingten Paralyse, es wäre denn, dass das Grundleiden innerhalb einer *nicht zu langen* Zeit getilgt werden kann, was besonders bei *syphilitischer* Affection nicht gar selten gelingt. Am *schlechtesten* gestaltet sich die Prognose, wenn die Erscheinungen auf eine Affection von *Gehirn-* und *Rückenmarkstheilen* hinweisen, da diese *in der Regel* eine *weitere Ausbreitung* des Lähmungsbezirkes, wenn nicht noch schlimmere Zufälle, drohen. Doch werden die bei *Tabes dorsualis* auftretenden Augenmuskellähmungen öfters *vollständig geheilt*, ohne dass immer der Grundprocess eine gleiche Wendung zum Guten nimmt.

Besteht die Lähmung schon längere Zeit, oder ist sie gar *veraltet*, so ist die Aussicht auf *Heilung*, selbst auf eine *Besserung* des Zustandes, schon *sehr gering* oder *Null*. Einerseits zeigt eine solche Veraltung schon an und für sich auf geringe Neigung des Grundprocesses und seiner Producte, sich rückzubilden. Andererseits ist die *Paralyse selbst* eine sehr ergiebige Quelle *secundärer* Leiden, welche ihrer Natur nach einer wahren Heilung sehr entgegen sind. Dahin gehört nebst der *Atrophie der Nerven* selber der *Schwund der gelähmten Muskeln*, deren fettige Rückbildung, Verschmächtigung, Vergilbung, Erschlaffung; die Entwickelung einer *Amblyopia ex anopsia*; vornehmlich aber die *Ablenkung* des *muskelkranken* Auges nach der Seite des *Antagonisten*, oder des *anderen* Auges nach der Seite des dem Antagonisten *gleichnamigen* Muskels. Es ist diese Ablenkung in der That ein sehr häufiger Ausgang und scheint in der Regel das *weniger functionstüchtige*, d. i. das *weniger sehkräftige* Auge zu betreffen (*Graefe*). Ihr *nächster* Grund ist die, durch die falsche Einstellung der einen Gesichtslinie bedingte, höchst lästige *Diplopie* und der *Schwindel*, welche der Kranke auf jede mögliche Weise zu beseitigen sucht.

Die Behandlung muss natürlich in erster Linie auf das *Grundleiden* gerichtet werden. Eine *directe* Behandlung der Lähmung findet erst ihre Rechtfertigung, wenn das *pathogenetische* Moment *getilgt* oder doch seines *Einflusses* auf die Leitung in den betreffenden Nervenbahnen *beraubt* worden ist.

1. Die Regeln, nach welchen die höchst mannigfaltigen *Grundleiden* zu behandeln sind, gibt die *specielle Therapie*.

Bei *rheumatischer* Grundlage werden in *ganz frischen* Fällen nebst strenger Erfüllung der Causalindication *trockene warme Tücher* oder Säckchen mit aromatischen Kräutern, auch *fliegende Vesicantien*, neben dem innerlichen Gebrauche von *Jodkali* empfohlen. Erstere sollen das Auge, die Stirne und Schläfe decken und einige Zeit getragen werden. Letztere sollen, etwa kreuzergross, *täglich* an einer *anderen* Stelle der Stirne oder Schläfe angelegt werden.

Das *Einstreuen* von *Strychnin-* oder *Veratrinpulver*, $^1/_{16}$—$^1/_8$ Gran mit 1—2 Gran Zucker oder Amylum gemischt, oder das *Aufstreichen* von derlei *Salben* auf die durch das Vesicator der Epidermis beraubten Stellen ist wohl kaum jemals von irgend einem erheblichen Nutzen. Ebenso dürften *eigentliche Schwitzkuren*, der Gebrauch des *Tartarus emeticus* in kleinen Gaben u. s. w. entbehrlich sein.

2. *Späterhin* ist, zumal bei muthmasslicher *rheumatischer* Basis und wo *nach Tilgung des Grundleidens* die Lähmung *fortbesteht*, der *elektrische Strom* zu versuchen. In sehr vielen Fällen leistet er Vortreffliches, bisweilen selbst bei unzweifelhafter Existenz eines im Uebrigen unverbesserlichen intracraniellen Leidens. Es ist dabei eine sehr wichtige Regel, dass man *vom Trigeminus aus* wirke. Eine *directe* Anregung der *motorischen* Augenmuskelnerven *(B. Schulz, Szokalski)* ist im Ganzen nicht nur überflüssig, sondern geradezu weniger wirksam, als eine durch *Reflexe* vom Quintus aus vermittelte. Der angewandte Strom soll gerade *nur so stark* sein, dass er eine leichte Empfindung an der betreffenden Hautstelle veranlasst und immer nur *sehr kurze Zeit*, etwa eine halbe Minute, einwirken. Je nach der grösseren oder geringeren *Irritabilität* des Individuums und seines Trigeminus wird selbstverständlich die Dosis schwanken. Wird *zu stark* oder *zu lange* gereizt, so geht der Erfolg häufig wieder *verloren.* Die Besserung tritt nämlich in der Regel *momentan* ein und verschwindet eben so rasch wieder, wenn die Application eine fehlerhafte ist. Es empfiehlt sich daher, vorerst blos einige Secunden zu reizen und zu sehen, ob eine Besserung nachweisbar ist. Falls eine solche sich bemerklich macht, soll mit dem Strome noch fortgefahren werden. Sobald aber bei den wiederholten Versuchen die Zunahme der Motilität *stille* steht, oder wenn nach den ersten paar Secunden eine Besserung *nicht* wahrzunehmen ist, muss sogleich *aufgehört* werden, um in einer *späteren* Sitzung das Verfahren zu wiederholen. Es steht ziemlich fest, dass dort, wo diese Methode nicht zureicht, auch *stärkeres* Reizen nichts nützt, ja gar oft eine Verschlimmerung des Leidens nach sich zieht. Nicht selten geschieht es, dass sich erst nach einer Reihe von Sitzungen die Besserung offenbart und dann rasch fortschreitet, daher man nicht gleich den Muth sinken lassen muss. Wenn jedoch im Laufe von 14 Tagen der Erfolg Null ist, darf kaum mehr viel gehofft werden. Es zeigt sich derselbe bald in einem *proportionalen* Wachsthume der Contractionsfähigkeit des Muskels und des Bereiches, innerhalb welchem binocular einfach gesehen wird; bald nimmt nur die *erstere* zu, während die letztere wenig oder gar nicht an Ausdehnung gewinnt *(Benedikt).*

Auf dem Wege der Erfahrung glaubt man gefunden zu haben, dass sich für *bestimmte Lähmungsbezirke* Reizung *bestimmter Quintus*äste besonders eignen. So soll bei Lähmungen des *Abducens* das Resultat am besten sein, wenn der Kupferpol auf die Stirne gesetzt und mit dem Zinkpole die Jochbeinwangengegend gestrichen wird. Bei *Ptosis paralytica* soll der Kupferpol auf die Stirne oder mittelst eines katheterartigen Reophors auf die Wangenschleimhaut angelegt und mit dem Zinkpole das geschlossene Lid gestrichen werden. Bei Paralysen des *Rectus superior, internus* und *beider Obliqui* soll der Zinkpol auf der Seitenwand der Nase, nahe dem inneren Canthus, bei Paralysen des *Rectus inferior* am unteren Orbitalrande hin und her bewegt, der Kupferpol aber gleichfalls an die Stirne applicirt werden *(Benedikt).*

Von Belang ist nebenbei eine entsprechende *Uebung der paretischen Muskeln.* Zu diesem Ende thut man gut, das *gesunde* Auge öfters des Tages durch einige Zeit zu *verbinden*, und das *kranke allein* zum Sehen verwenden zu lassen, dabei den Kranken aber auch anzuweisen, Gegenstände zu fixiren, welche in der Bahn des *paretischen* Muskels ausserhalb der Mittelstellung gelegen sind. Um die Innervation des letzteren möglichst zu erhöhen, ist es sehr wichtig, behufs *adducirender* Correction *nahe*, behufs

abducirender aber *ferne* Gegenstände zu wählen und, wo nöthig, durch vorgesetzte sphärische *Gläser* den Refractionszustand der Augen in entsprechendem Sinne zu vermindern oder zu erhöhen.

Zu gleichem Behufe rathen Manche, sich zweier Marken zu bedienen, deren eine von dem gesunden Auge fixirt, die andere *verschiebliche* aber der Gesichtslinie des *kranken* Auges so weit genähert wird, dass die Doppelbilder *verschmelzen*. Nun soll die zweite Marke in der Bahn des paretischen Muskels allmälig weggerückt und letzterer so zu correctiven Spannungen angeregt werden *(Javal)*. Andere bringen das Fixationsobject bei festgehaltenem Kopfe in eine Lage, in welcher binoculares Einfachsehen noch möglich ist und rücken es dann in der Bahn des gelähmten Muskels allmälig so weit weg, dass die Bilder anfangen aus einander zu treten und der Drang nach Einfachsehen corrective Innervationen auslöst *(Szokalski)*.

Handelt es sich nur um die Correctur kleiner paretischer Abweichungen, so empfiehlt man den Versuch mit *prismatischen Planglüsern*, da diese bei gehöriger Wahl und Anwendung den *gemeinschaftlichen Sehact* gestatten und die Augen vielleicht gewöhnen, zusammenzuwirken. Sollen sie ihrem Zwecke entsprechen, so muss ihr *brechender Winkel* natürlich so gewählt werden, dass bei richtiger Stellung desselben die Verschmelzung der Doppelbilder eine *kleine*, leicht und anhaltend aufbringbare *Anstrengung der paretischen Muskeln* nothwendig macht. *Steigert* sich allmälig das *Arbeitsvermögen* der kranken Muskeln, so muss zu *schwächeren* Prismen übergegangen werden, bis diese endlich *entbehrlich* werden *(Graefe)*.

3. *Ist bereits Contractur des Antagonisten eingetreten* und keine Aussicht auf Wiederherstellung der Functionstüchtigkeit des gelähmten Muskels vorhanden; oder *wiedersteht ein geringer Grad von Lähmung* in einem oder dem anderen *geraden* Muskel allen Versuchen, denselben zu beseitigen, so kann man bei *geringer* Beweglichkeitsbeschränkung die *Tenotomie* des übergewichtigen Gegners ohne oder mit *Vornähung* des paretischen Muskels, bei *grösserer* Beschränkung aber die *Vorlagerung* des geschwächten Muskels durch die *Fadenoperation* versuchen (S. 919). Es gelingt auf diese Weise unter Beihilfe entsprechender Nachbehandlung öfters, eine scheinbar richtige Einstellung beider Gesichtslinien zu erzielen, oder wenigstens eine *leidlich bessere Richtung* des muskelkranken Auges mit Unterdrückung seines Trugbildes herzustellen (*Graefe*). Im Allgemeinen ist es nothwendig, die Erwartungen des Kranken auf ein *sehr Kleines* herabzustimmen, selbst was den *cosmetischen* Erfolg betrifft. Die *Dosirung* des operativen Effectes bietet nämlich am *Krankenbette* kaum übersteigbare Schwierigkeiten und ist auch in der Theorie nur unter Vernachlässigung wichtiger Momente, z. B. der veränderten Widerstände bei verschiedenen Blickrichtungen eine leichte. Zudem darf nicht übersehen werden, dass diese *mechanischen* Beeinflussungen der Muskelwirkung nach wie vor der Operation ausnehmend stark *wechseln* und dass eine erzielte Correctur demnach immer nur für ganz *bestimmte* Verhältnisse zureichen könne.

4. Um die *Ptosis des oberen Lides*, welche öfters nach Paralysen im Bereiche des Nervus oculomotorius zurückbleibt, öfters aber auch *für sich* und dann bisweilen als ein *selbständiges Muskelleiden* beobachtet wird, zu beseitigen, soll folgendes Verfahren dienen. Vorerst wird, einige Millimeter vom oberen Lidrande entfernt, ein *Querschnitt* durch die *Haut* des Lides bis auf den Orbicularmuskel gemacht und die äussere Liddecke von dem letzteren bis gegen den Orbitalrand und ihrer ganzen *Breite*nausdehnung nach getrennt. Ist so der *Orbicularis* in einer genügenden Breite *blosgelegt*, so wird derselbe entsprechend der klaffenden Wunde in einer Breite von 4—5‴ durch eine krumme Schere *ausgeschnitten*, nachdem man die Bündel desselben vorher durch eine Hakenpincette angezogen hat. Nun werden

3 *Nähte* in einer entsprechenden Entfernung von einander durch die stehen gebliebenen Bündel des Muskels und die Wundränder gelegt, indem man nahe am freien Lidrande die armirten Nadeln einsticht, unter der *Ciliarportion* des Muskels weg aus der Wunde heraus führt, dieselben sodann um die die Wundfläche nach *oben* begrenzenden Muskelbündel herumschlingt, hierauf den oberen Wundrand der *Liddecke* durchsticht und den Faden knüpft. Solchermassen wird eine subcutane Verkürzung des oberen Lides erzeugt, die Orbiculariswirkung geschwächt und die Levatorwirkung durch die Retraction des Lides unterstützt. Genügt dieses nicht, ist etwa das obere Lid merklich *verlängert*, so thut man gut, ein *halbmondförmiges Stück* der Liddecke, dessen Basis der erste erwähnte Querschnitt ist, *auszuschneiden* und dann erst die Nähte anzulegen. Ein Schutzverband hat hierauf die Lider durch 12—24 Stunden unbeweglich zu erhalten und die Verheilung per primam intentionem zu begünstigen *(Graefe)*.

Quellen: *Graefe*, A. f. O. I. 1. S. 7, 9—23, 52—81, 433; I. 2. S. 312, 313, 316, 318; II. 1. S. 282, 284; II. 2. S. 299; III. 1. S. 182—189, 326—386; III. 2. S. 409; VII. 2. S. 24—35; IX. 2. S. 57—62; XII. 2. S. 198, 202, 265—277; klin. Monatbl. 1863. S. 3, 4; 1864. S. 2—22; 1867. S. 381; Symptomenlehre d. Augenmuskellähmungen. Berlin. 1867; Verhandlungen d. Heidelberger ophth. Versammlg. 1859. S. 22. — *Türck*, Zeitschrift d. Wien. Aerzte. 1855. S. 522—532. — *Stellwag*, ibid. 1854. II. S. 491—504; Ophth. II. S. 1194—1200. — *Schuft*, Zur Lehre v. d. Wirkung u. Lähmung der Augenmuskeln. Berlin. — *Alf. Graefe*, A. f. O. VII. 2. S. 109; klin. Analyse d. Motilitätsstörgn. etc. Berlin. 1858. S. 17—37; 97—191. — *Nagel*, A. f. O. VIII. 2. S. 368—387. — *Donders*, Anom. d. Acc. u. Refr. Wien. 1866. S. 502. — *Leidesdorf*, Wien. med. Jahrb. 1864. 4. Text. S. 112—118. — *Duchek*, ibid. Jahresb. S. 28—42. — *Benedikt*, Wochenbl. d. Wien. Aerzte. 1863. S. 351; A. f. O. X. 1. S. 97—103, 109, 120; Electrotherapie. Wien. 1868. S. 98, 289, 297 u. f., 331 u. f. — *B. Schulz*, Wien. med. Wochenschrift. 1862. S. 243. — *Javal*, kl. Monatbl. 1864. S. 404. — *Pagenstecher* und *Saemisch*, kl. Beobachtungen. II. Wiesbaden. 1862. S. 38; III. S. 98. — *Hirschmann*, ibid. III. S. 89, 98. — *Hering*, Das binoculäre Sehen. Leipzig. 1868. S. 115, 144. — *Coccius*, Der Mechan. d. Acc. Leipzig. 1868. S. 62. — *Manz*, A. f. O. XII. 1. S. 1. — *Knapp*, ibid. XIV. 1. S. 220, 234. — *Leber*, ibid. XIV. 2. S. 346. — *Magni*, Rivista clin. 1868. — *Power*, Virchow's Jahresber. 1868. S. 478. — *Steffan*, klin. Monatbl. 1867. S. 73.

ALPHABETISCHES REGISTER.

Abführmittel 33.
Ablenkungen der Gesichtslinien, deren Messung 877.
Abrasio corneae 127.
Abscessus corneae 59, 83, 89; A. iridis 275; A. palpebrarum 486, 491.
Abtragung partielle des Bulbus 653.
Accommodation 763; A. Aequivalent 763, 765; A. Breite 763, 765; A. Breite relative 769; A. Krämpfe 838; A. Linien 763; A. Nerven 767; A. Paralysen 831; A. Paralyse diphtherit. 833; A. Phosphene 766; A. Quoten 766; A. Störungen 755, 777; A. Theorie 766.
Achromatopsie, Achrupsie 236, 847.
Acne ciliaris 488; A. c. confluens 496; A. solitaria 494.
Adenoid 618, 632.
Aderhaut 307; Aderhautentzündung = Chorioiditis; A. Abhebung 318; A. Berstung 322; A. Blutung 323; A. Schwarten 317; A. Schwarten knöcherne 335; A. Senescenz 312; A. Schwund 334; A. Spannmuskel 308; A. Tuberkel 320; A. Vorfall 388, 390.
Aderlass 27.
Adstringentien 46.
Aegylops 492.
Aetzmittel 48.
Aftergebilde = krankhafte Geschwülste.
Aichungen des Gesichtsfeldes 760.
Amaurosis, Amblyopie 234; A. adnata 243, 256; A. alcoholica 246, 264; A. anaemica 244; A. anoptica 856, 857; A. apoplectica 257; A. nach Blutverlusten 244; A. centralis s. cerebralis 251; A. congestiva 243; A. diabetica 245; A. diphtheritica 833, 856; A. embolica 247; A. encephalopathica 255; A. gravidarum 244; A. hereditaria 243; A. durch Hirndruck u. hydrocephalica 259; A. intermittens 8, 856; A. intoxicativa 245, 246; A. ischaemica 247; A. mechanica 243; A. meningitica 251; A. menstrualis 244; A. orbitalis 253; A. partialis 239; A. partialis fugax 851; A. parturientium 244; A. ex periostitide basilari 252; A. potatorum 246, 264; A. ex pseudoplasmate basilari 253; A. ex suppressione secretionum 244; A. saturnina 245; A. mit Sehnervenexcavation 229; A. senilis 856; A. simulata 239; A. spinalis 258; A. syphilitica 254; A. sympathica 333; A. tabacina 246, 264; A. tabetica 258; A. traumatica 854; A. ohne objectiven Befund 854; A. trifacialis 854; A. ex typho, pneumonia etc. 247; A. uraemica 215.
Ametropie 771.
Amotio retinae 216.
Anaesthesia optica 853; A. durch Blitz 854; A. centralis bei Strabismus 898, 925; A. genuina, hysterica 855; A. partialis 853; A. partialis fugax 851; A. senilis 856; A. sympathica 333; A. traumatica 854; A. trifacialis 854.
Anchylops 492, 556.
Anerythropsie 848.
Aneurysmen 633.
Angiome 630.
Ankyloblepharon 511.
Anisometropie 795, 813, 825.
Anthrax palpebr. 486.
Antiphlogistische Arzneimittel u. Diät 29.
Aphakie 806.
Art. hyaloidea persistens 154.

Associationsverhältnisse der Augenmuskeln und des Acc.-Muskels 768.
Asthenopie 779, 807; A. accommodativa 827; A. muscularis 883, 929; A. retinalis 830, 852.
Astigmatismus normaler regularer 757; A. abnormer regularer 759; A normaler unregelm. 776, 815; A. abnormer unregelmässiger 133, 776.
Astigmatische Differenz 776.
Astigm. Tafeln 818.
Astigmometer 820.
Atherom 604.
Atresia pupillae 288.
Atrophia bulbi 334; A. chorioideae 334; A. iridis 285; A. nervi optici et retinae 227.
Atropin 39.
Augendiät 15.
Augenhöhle = Orbita.
Augen künstliche 656.
Augenlidbinde 481, 578.
Augenlidhalter 730.
Augenmuskeln 863; Bewegungsgesetz Listing'sches 867; A. Krämpfe 885; A. Lähmungen 887, 935; A. Rücklagerung = Strabotomie; A. Vorlagerung 919; A. Vornähung 915, 918, 932.
Augenpflaster 16.
Augenschirme 22.
Augenschwund 334.
Augenwässer 46.
Augenzittern = Nystagmus.
Auslöffelung des grauen Staares 714.
Axenstaar 675.

Balggeschwülste 604.
Basedow'sche Krankheit 584.
Bathymorphie 785.
Bdellatomie 27.
Bewegungscentrum 865.
Bewegungsgrösse d. Augen 866.
Bewegungsgesetz Listing'sches 867.
Beleuchtungsmittel 21.
Bindegewebsring 167, 169, 344.
Bindehaut 404; B. Abscess 414; B. Katarrh 416; B. Blennorrhoe 427; B. Diphtheritis 445; B. Entzündung = Syndesmitis; B. Exantheme 414; B. Extravasate 415; B. Falten hypertrophische 453, 468; B. Geschwüre 414; B. Hyperämie 415; B. Narben trachomat. 459; B. Naht. 915; B. Oedem 409.
Binnendruck 1.
Binnenpuls 3, 4.
Blasenfinne = Cysticercus.
Blasenwürmer 634.
Blaublindheit 848, 849.
Blennorrhoea conj. 427; B. chronica 412; B. Einimpfung 115.
Blepharadenitis = Blepharitis 480, 485; B. ciliaris 488; B. c. confluens 496; B. c. solitaria 494; B. syphilitica 486; B. tarsalis 490, 504.
Blepharophimose 511.
Blepharoplastik 544.
Blepharoplegie 888.
Blepharospasmus 885.
Blickebene = Visirebene 867.
Blicklinie, Blickrichtung 875, 867, 870.
Blickraum binocularer 871.
Blutdruck 1, 2.
Blutegel 27; B. künstliche 28.
Blutentziehungen 27.
Blutextravasate im Glaskörper 159; in der Cornea 62; in der Kammer 278; in der Netzhaut 184; im lichtempfindenden Apparate 243.
Blutschwamm 630.
Blutstaar 287.
Blutstauungen 3.
Bowman'sche Schichte 55.
Brechzustand 763.
Brennlinie, Brennstrecke, Brennweite 758.
Brillen 773, 774, 796; B. cylindrische 824; B. farbige 22; B. muschelförmige 23; Perspectivbrillen 794, 813; B. prismatische 811; Schutzbrillen 22; Staubbrillen 16; B. stenopäische 129.
Buphthalmus 133.

Calabarpräparate 41.
Calomeleinstäubungen 44.
Canthoplastik 513.
Capsula lentis 589; C. Bonneti 578; C. Tenoni 579.
Capsulitis 664.
Carbunkel der Lider 486.
Carcinoma 628.
Cataracta 663; Complicationen 684; Diagnose 675; spontane Heilung 697; Operationen 711, 737; C. adnata 686; C. argentea 672; C. calcarea 672; C. capsularis centralis 95, 287, 673, 682, 696; C. capsulolenticul. 669; C. cholestearinica 672; C. chorioidalis 287; C. complicata 684; C. corticalis 667, 678, 695; C. cruenta 287; C. cystica 671; C. diabetica 687; C. discoidea 670, 680; C. dislocata 702; C. dura 667, 676; C. ergotica 687; C. fibrosa 681, 689; C. fibrosocalcarea 681, 689; C. fluida 671; C. glaucomatosa 355; C. grumosa 287; C. hereditaria 688; C. hyaloidea 164; C. inflammatoria 663; C. lactea 671, 679; C. lymphatica 287; C. matura 706; C. mixta 667, 676; C. mollis 667, 678, 679; C. myelinica 671; C. natans 692, 703, 727; C. nigra 688;

C. nuclearis 676, 695; C. ossea 673; C. partialis 673, 681, 689, 696; C. perinuclearis = stratiformis; C. pigmentosa 287; C. polaris 164; C. purulenta 664; C. putrida 673; C. pyramidata 673, 682, 696; C. regressiva 668, 677, 725; C. secundaria 699, 728, 741; C. senilis 687; C. siliquata 671, 680, 725, 741; C. spuria 287; C. stellata 679; C. stratiformis 674, 681, 686, 696; C. traumatica 689, 698; C. tremulans 692, 703.
Catarrhus conjunctivae 408, 416; C. siccus 420.
Caustica 48.
Cavernöse Tumoren 630.
Centralkapselstaar = Cat. caps. cent.
Chalazion 506.
Chemosis 409.
Chiasma 166.
Chloroma 622.
Chondrome 609; Ch. telangiektodes 632.
Chorioidea = Aderhaut.
Chorioiditis 313; Ch. areolaris, exsudativa 187; Ch. hyperplastica s. sarcomatosa 623; Ch. serosa 314; Ch. suppurativa 319, 366.
Chromatodysopsie 236, 847.
Chromopsie = Chrupsie 851.
Ciliarfortsätze 308.
Ciliargefässe 309, 379.
Ciliarmuskel 308; C. Durchschneidung 305.
Ciliarnerven 9, 311; C. Durchschneidung 338.
Cilien 484.
Circulationsstörungen intraoculäre 24.
Cirsophthalmus 390.
Clavus 121.
Collodiumverband 434.
Collyrien 46.
Comedonen 603.
Condylome der Iris 274.
Conjunctiva = Bindehaut.
Conjunctivitis = Syndesmitis.
Convergenzbreite relat. 769, 770.
Convergenzquote 770.
Convergenzstellungen 870.
Convexgläserkur 857.
Coordinationsbewegungen, willk. 870; C. reflect. 874; C. Störungen 883.
Coordinationscentra 873.
Corelyse 292, 302.
Coremorphose 294.
Cornea = Hornhaut.
Cornea conica 133.
Cornea globosa 133.
Corpus ciliare 308; C. c. Staphylom 387.
Corpus vitreum = Glaskörper.
Correspondirende Netzhautstellen 875.
Cylindergläser 824.
Cylindrome 631.
Cysten 604; C. d. Iris 605.
Cysticercus cellulosae 635, 650, 651.
Cystoide Vernarbung 359.
Cystosarcome 618, 621.

Dacryoadenitis 553.
Dacryocystitis blenn. 555, 561; D. phlegmonosa 555, 557.
Dacryolithen 554, 566.
Dacryops 553.
Daltonismus 848.
Decoloratio coerulea nervi optici 241.
Deckstellen der Netzhaut 875.
Depressio cataractae 714.
Derivantien 33.
Dermoide 607.
Descemeti 55; D. Entzündung 61.
Dictyitis = Neurodictyitis.
Diphtheritis conjunctivae 414, 445; Diphtheritische Accommod.-Lähmung 833.
Diplopia binocularis 876; D. monocular. 759, 777.
Discissio cataractae 712, 737; D. mit Iridektomie 713.
Dissectionsgläser 931.
Distanzbeurtheilung der Objecte 879.
Distichiasis 500, 518.
Douchen 26.
Drastica 33.
Drehpunkt des Auges 865.
Druck intraoculär. 1; D. intravasculär. 1.
Druckverband 16.
Dürrsucht 478.

Echinococcus 635.
Ectasia corneae 132, 133.
Ectopia lentis 693, 706, 728.
Eczema 75.
Einfachsehen binoculares 881.
Einschränkungen des Gesichtsfeldes 237.
Einstellungswerth des Auges 765.
Eiterstaar 664.
Ektropium 534; E. acutum 433, 439, 537; E. luxurians, sarcomatosum 455, 462; E. mechanicum 537; E. paralyt. 536; E. senile 486, 536; E. symptomaticum 537.
Elephantiasis palp. 606.
Embolia art. centr. retinae 247, 249.
Emmetropie 770.
Emphysema angulare et sacci lacrym. 566; E. orbitae 583.
Encanthis 604.
Encephalitis infantum 369.
Encephalopathien 255, 944.
Encephaloid 610.
Energie actuelle u. potentielle 827.
Enophthalmus spastic. 885.
Entoptische Körper u. Erscheinungen 842.

Entozoen 634; E. der Linse 691.
Entropium 527; E. organicum 462, 529; E. senile 529; E. spasticum 528.
Enucleatio bulbi 338, 653.
Ephidrosis palpebr. 484.
Epiblepharon, Epicanthus 887.
Episcleralgewebe 379; Episcleritis 380.
Epithelialcarcinom 629.
Epithelialflecke 117.
Epithelialnarbe der Cornea 120.
Epispastica 33.
Erysipelas palpebr. 487.
Excavatio nervi optici adnata, physiologica 168, 171; E. atrophica 228; E. glaucomatosa 343.
Excochleatio cataractae 714.
Exophthalmia fungosa 627.
Exophthalmometer 580.
Exophthalmus 640; E. anaemicus, cachecticus, mit Kropf und Herzleiden 584; E. inflammatorius 581; E. pseudoplasmat. 640; E. ex strabotomia 914, 920.
Exostosen 609.
Exstirpatio bulbi 645.
Extractio cataractae linearis 712, 739; E. lin. mit Iridectomie 713; E. c. mit dem peripheren Linearschnitte 722, 748; E. c. lobularis 715, 742; E. c. lobul. mit Iridektomie 718; E. c. durch den Lederhautstich 726; E. c. mit der Kapsel 719.

Fadenoperation 919.
Fallversuch 880.
Farbenblindheit 236, 847.
Farbensehen 851.
Farbigsehen 849.
Fascia tarsoorbitalis 578.
Fenstervorhänge 21.
Fernpunktabstand 763; F. äusserster monocularer 775.
Fernsichtigkeit = Presbyopie.
Fibroide, Fibrome 606.
Fibroplastische Geschwülste 617.
Fibrosarcom 617.
Filaria 636.
Fil de Florence, Fischschnur 540.
Finne = Acne.
Flachbau 804.
Flimmerscotom 851.
Flügelfell 472.
Fontan'scher Canal 271.
Freibeweglichkeit der Linse 694.
Fremde Körper in den Binnenorganen 158, 368; in der Linse 690; in der Kammer und Iris 368; Extraction derselben 298, 374.
Fungus haematodes 630.

Gefässkranz 278, 406.
Gegenreize 33.
Gerontoxon corneae 56; G. lentis 663.
Gerstenkorn 490, 504.
Geschwülste krankhafte 602; G. extraoculäre 640; G. intracranielle 253, 255; G. intraoculäre 647.
Gesetze der Augenbewegungen 867; G. der Projection in den Raum 874; G. der identischen Sehrichtungen 875; G. der Tiefenwahrnehmung 879.
Gesichtsfeld, Untersuchung 235.
Gesichtslinie 756, 760.
Gewächse 605.
Glashautentzündung 61.
Glaskegel, Steinheil'sche 794.
Glaskörper 153; G. Abhebung 161, 163; G. Entzündung 155; G. Degeneration bindegewebige 161; Extravasate haemorrhg. 159; G. Staar 164; G. Synchyse 161; G. Verknöcherung 335.
Glaucom 315, 341, 347; G. absolutum 354; G. acutum 352, 354; G. apoplecticum 351; G. chronicum inflamm. 351; G. complicatum 355; G. consecutivum, secundarium 350; G. fulminans 353; G. simplex 352, 354.
Glaucomatose Degeneration 356.
Glimmerbrillen 17.
Gliom 610, 648, 652; G. fibrom, G. myxom 611.
Gliosarcom 611, 617.
Glycerinsalben 46.
Granulome 626.
Greisenbogen = Gerontoxon.
Grünblindheit 848, 849.
Grundlinie 769, 867.
Gummen 627; G. der Iris 274, 280, 288; G. der Lider 486.

Haarbodenabtragung 525; H. partielle 524.
Haarbodentransplantation 521.
Hagelkorn 506.
Haemodynamische Verhältnisse des Auges 1.
Haemophthalmus 278.
Hasenauge = Lagophthalmus.
Hauptschnitte der Trennungsflächen 755.
Hauptsehrichtung 875.
Hautreize 12.
Hemeralopie 853, 858.
Hemiopie 238, 851.
Hermetischer Verband 434.
Hernia corneae 92; H. sacci lacrymalis 565.
Herpes conjunctivae 414, 469; H. corneae 67; H. episcleralis 380; H. ophthalmicus u. frontalis 69.
Herpetischer Pannus 111, 471.
Heurteloup'scher Blutegel 28.

Hodometer 892.
Höllenstein 48.
Hordeolum 504.
Hornerscher Muskel 483.
Hornhaut 53; H. Abscess 59, 83, 89; H. Blutextravasate 62; H. Brechungsverhältnisse 756; H. Bruch 92; H. Durchbruch 93; H. Ectasie 133; H. Entzündung = Keratitis; H. Flecke 116; H. Gefässe neopl. 60; H. Geschwüre 59, 86, 92; H. G. blennorh. 431; H. G. bei Encephalitis infantum 87; H. G. bei Typhus, Cholera etc. 88; H. Narben 118, 125; H. Phthise 99; H. Transplantation 131; H. Verkalkung und Verknöcherung 121.
Hornhautstaphylom 132; H. kegeliges, kugeliges 133; H. narbiges 140.
Horopter 882.
Hyalitis 153.
Hydromeningitis 62, 78.
Hydrophthalmus = Hydrops camerae anterioris 133; H. posterior = Staphyloma sclerochorioidale.
Hydrops nervi optici 175; H. sacci lacrymalis 565; H. subretinalis 216.
Hyoscyamin 39.
Hyperaesthesia optica 850.
Hyperpresbyopie, Hypermetropie, Hyperopie 771, 778, 801, 802; H. absolute, facultative 771, 802; H. relative 803.
Hypodermatische Einspritzungen 34.
Hypohaema 278.
Hypopium 85, 275, 281, 288.
Hypopiumkeratitis 83.

Identische Punkte d. Netzhaut 875.
Identische Sehrichtungen, Gesetz 875.
Idiosyncrasien 847.
Incongruenz der Netzhäute 910.
Innervationsverhältnisse des Auges 8; I. der Augenmuskeln 870.
Insufficienz der Augenmuskeln 887, 926.
Inunctionskur 30.
Iridektomie 130, 294, 338, 357; I. mit Linsenextraction 305; I. bei Staaroperationen 718.
Iridenkleisis 305.
Iridodesis 304.
Iridocapsulitis 279.
Iridochorioiditis, Iridokyklitis 316, 325; I. sympathica 332.
Iridotomie 306.
Iris 270; I. Abscess 275; I. Schwarten 317; I. Schwund 285; I. Staphylom 98, 100; I. Vorfall 96, 107; I. Vorfall durch die Sclera 389.
Iritis 270, 273; I. intermittens 282; I. secundaria 281, 717; I. serosa 273; I. suppurativa 275; I. sympathica 282; I. syphilitica 282.
Ischämia retinae 247, 249.

Kalkcysten 604.
Kalkstaar 672.
Kälte als Heilmittel 25.
Kapsel der Linse 589; K. Entzündung 664; K. Linsenstaar 669; K. Staar vorderer und hinterer 669, 670; K. Staar centraler 95, 287, 673, 682, 696.
Kapsel Tenon'sche, Bonnetsche 578, 579.
Katzenauge amaurotisches 648.
Keloid 620.
Keratectasia 133, 134; K. e. panno 112; K. ulcerativa 93.
Keratitis 57; K. neuroparalytica 10, 89; K. diffusa, parenchymat. 79; K. pannosa 109; K. postica 62, 78; K. punctata 78; K. suppurativa 59, 82; H. vasculosa 59, 63.
Keratoconus 133, 134.
Keratoglobus 133, 135.
Keratokele 92.
Keratoiritis 275.
Kernfläche und Kernpunkt des subj. Sehraumes 879.
Kernstaar harter 667; K. weicher 667.
Kernzone 660.
Kopiopie = Asthenopie.
Körper fremde = fremde Körper.
Krampf des Accommodationsmuskels 775, 838; K. der Augenmuskeln 885; K. des Kreismuskels 885; K. des Lidhebemuskels 887.
Krebs 628.
Krystallkörper = Linse.
Krystallflocke 689.
Krystallwulst 699.
Kupfervitriol 84.
Kurzsichtigkeit = Myopie.
Kyklitis 313, 331.

Lagophthalmus cholericus 943; L. paralyticus 536, 888; L. spasticus 887.
Lähmung = Paralysis.
Lamina cribrosa 167.
Langbau 785.
Längsmittelschnitte der Netzhaut 875.
Lapis infernalis 48.
Lappenextraction 717, 742; L. mit Iridectomie 718.
Lederhaut = Sclera.
Leontiasis 609.
Leucom 117.
Lichtempfindender Apparat, Functionsstörungen 847.
Lichtempfindendes Netzhautstratum 759; Prüfung des Lichtempfindungsvermögens 235.
Lichtlinien 760.
Lichtregulirung 20.
Lichtscheu 850; L. scrophulose 73.

Lichtschirme 21.
Lider 480; L. Abscess 486, 491; L. Entzündung 485; L. Drüsenentzündung = Acne; L. Erysipel 487; L. Exantheme 487; L. Oedem 486; L. Syphilis 486.
Lidband 482.
Lidknorpel 481.
Lidmuskeln 482; L. organische 484.
Lidrandfinne = Acne.
Lidspaltenfleck 606.
Ligamentum palpebrale 482; L. pectinatum iridis 271.
Linearextraction 712, 739; L. modificirte = Extraction mit dem peripheren Linearschnitte.
Linse 659; L. Brechungsverhältnisse 756; L. Dislocation 692, 693; L. Ectopie 693; L. Entzündung 663; L. Entozoen 691; L. Extravasate haem. 688; L. Freibeweglichkeit 694; L. fremde Körper 690; L. Kapsel 589; L. Luxation 693, 694; L. Senescenz 662; L. Verletzungen 689, 698; L. Vorfall in die Vorderkammer 692; L. Vorfall unter die Bindehaut 693.
Lipome 608.
Localisationsvermögen, relat. d. Netzhaut 875.
London-smoks 22.
Lupus palpebr. 486.
Luscitas 884.
Luxatio lentis 693, 694, 728.
Lymphstaar 287.

Maculae corneae 116.
Madarosis 500.
Manometer 6.
Markschwamm 610.
Medianebene und Medianlinie 867.
Medullarcarcinom 628.
Medullarsarcom 616.
Megalopsie 779, 847.
Meibom'sche Drüsen 482.
Melanom 610.
Melanotisches Carcinom 628; M. Sarcom 616.
Meliceris 604.
Membrana capsulopupillaris 662; M. pupillaris persistens 287.
Meningitis cerebrospinalis epid. 369, 372.
Mercurialien 30; M. oxydatus flavus 45.
Meridiane vertical. u. horizont. Netzhaut 875.
Mesoropter 909.
Metallincrustationen d. Cornea 122.
Metamorphopsie 400, 847.
Mikropsie 779, 847.
Milchstaar 671.
Milium 603.
Molluscum 604, 607.
Mondblindheit 853.
Monochromatische Abweichung 757.
Morphium 34.
Mouches volantes 842.
Muschelbrillen 23.
Muskeln des Augapfels 863; M. der Lider 482; M. organische der Lider 484; M. des Thränenableitungsapparates 483.
Mydriasis 834; M. spastica 835; M. paralytica 836; M. bei Basedow'schen Leiden 587.
Mydriatica 35.
Myiodesopsie 842.
Myiokephalon 121.
Myom 610.
Myopie 771, 781; M. in Distanz 838; M. scheinbare 775.
Myosis 840.
Myotica 41.
Myotomia = Strabotomia; M. intraocularis 305.
Myxom 608; M. sarcom 617.

Nachbilder persistente 852.
Nachstaar = Cataracta secundaria.
Nachtnebel 853, 858.
Naevi venosi 632.
Nahepunkt 763.
Nahsichtigkeit 784.
Narbenkeratitis 125.
Narbenstaphylom 142.
Narcose bei Operationen 729.
Narcotica 34.
Nebensehrichtungen 875.
Nekrobiotische Hornhautabscesse 91.
Nervus opticus = Sehnerv; N. sympathicus 8; N. trigeminus 9; N. abducens, oculomotorius, facialis 865.
Netzhaut 177; N. Abhebung 216; N. Deckstellen oder correspondirende Punkte; N. Entzündung = Neurodictyitis; N. Haemorrhagien 184, 191, 194, 218, 351; N. Incongruenz 910; N. Narbenstränge 230; N. Oedem 190; N. Pigmentanhäufungen 231; N. Schwund 227; N. Senescenz 182; N. Typische Pigmententartung 267.
Neuritis optica 166.
Neurodictyitis 183; N. apoplectica 194; N. areolaris 187, 208; N. brightica 187, 212; N. centralis recidivans 189; N. circumscripta, disseminata 187, 207, 208; N. descendens 198; N. diffusa 185, 193; N. exsudativa 185, 206; N. leucaemica 188; N. nephritica 187, 212; N. nyctalopica 196; N. nach Opticusdurchschneidung 197; N. pigmentosa 267; N. suppurativa, tuberculosa 188, 320; N. syphilitica 198.

Neurotomie subcutane 655.
Nictitatio 885.
Niederdrückung des grauen Staares 714.
Nystagmus 884, 932.
Nyctalopie 850.

Oedema malignum palp. 486; Oedema papillae 191; Oedema retinae 190.
Onyx corneae 59, 85, 91, 102.
Operngucker 794.
Ophthalmia anterior, posterior 313; O. brasiliana 480; O. arthritica 348; O. granulosa = Trachom; O. intermittens 8; O. morbillosa, scarlatinosa, variolosa 71, 370, 419; O. neuroparalytica 10, 87, 89, 356, 587; O. postfebrilis 329; O. psorica, impetiginosa, serpiginosa etc. 71; O. pustularis, phlyctenulosa = Herpes; O. scrophulosa 72; O. subconjunctivalis, varicosa 471; O sympathica 332; O. nach Febris typhosa recurrens 329.
Ophthalmoblennorrhoea 408, 427; O. chronica = Trachom; O. infantum et neonatorum 440.
Ophthalmocentesis 226.
Ophthalmoplegia 942.
Ophthalmoprostatometer 581.
Ophthalmospasmus 885.
Ophthalmostaten 295, 729.
Ophthalmotonometer 2.
Opium 34.
Opticusausbreitung 181.
Optometer 781.
Orbicularmuskel 482; O. Krampf 885; O. Lähmung 888.
Orbita 577; O. Abscess 582, 590; O. Entzündung 581; O. Caries und Nekrose 583, 597; O. Extravasate, Emphysem, Knochensprünge 583; O. Geschwülste 640; O. Gliom 615; O. Sarcom 619, 621; O. Muskeln organische 579; O. Oedem 581; O. Periostitis 582, 597.
Ortssinn des Doppelauges 874; O. relat. der Netzhaut 875.
Osteome 609.
Osteosarcome 609, 617.
Osteosteatome 609.
Orthometer 581.

Pachyblepharosis 499.
Pannus 109; P. herpeticus 111, 471; P. siccus 112; P. trachomatosus 111; P. traumaticus 111.
Panophthalmitis suppurativa 319, 366.
Papillome 627.
Paracentesis corneae 102, 108; P. bulbi 226.
Paralysis relativa 586, 884; P. unächte 943; P. wahre 887, 935; P. accommodationis 831; P. acc. diphtheritica 833; P. der Augenmuskeln 887; P. des Kreismuskels 888; P. des Lidhebemuskels 887; P. d. Recti laterales 939; P. des Rectus super. u. infer. 940; P. der M. obliqui 940; P. nerv. oculomot. 941; P. nervi facialis 888.
Perimeter 236.
Peribrosis 537.
Periorbitis 582, 597.
Perivasculitis retinae 184.
Perlgeschwulst 603.
Perspectivbrillen 794.
Petit'scher Canal 155.
Pflasterverband 16.
Phakitis 663, 697.
Phakohymenitis = Capsulitis.
Phakohydropsie 671; Ph. malacie und Ph. sclerom 667.
Phlebectasien 634.
Phosphene 236, 850.
Photophobie 850.
Photopsie 851.
Phthisis bulbi 99, 372.
Physostigmin 42.
Pigmententartung typische der Netzhaut 267.
Pigmentstaar 287.
Pilze in den Haarfollikeln 498; P. in den Thränenkanälchen 554.
Pinguecula 606.
Plathymorphie 804.
Plesiopie 787, 790.
Plexiforme Geschwülste 631.
Plexus ciliaris venosus 310, 378.
Polarstarr 164.
Polyopia monocularis 759, 777.
Polypen fibröse 607; P. des Thränensackes 555, 565.
Presbyopie 778, 806; P. myopica 790, 799; P. hypermetropica 808.
Primärstellung der Augen 867.
Prismen 811.
Projectionsgesetze 874.
Prolapsus iridis 96, 106; P. lentis 692, 693, 727; P. retinae 99.
Prothesis ocularis 656.
Pseudoplasmen 605.
Pterigium 472.
Ptosis 887, 948; P. palpebrae sup. chemotica 433; P. sympathica 840, 887.
Puls der Centralgefässe 172.
Pulsirende Geschwülste 633.
Pupillarab- und Verschluss 316.
Pupillarmembran persistirende 287.
Pupillenbildung künstliche = Iridectomie; P. Verlagerung 302.
Punkte correspondirende d. Netzhaut 875.
Pyorrhoe 428.
Pyramidenstaar 673, 682, 696.

Quecksilberoxyd gelbes 45.
Querextraction der Cataracta 716.
Quermittelschnitt der Netzhaut 875.
Querspaltung der Eiterherde 103.

Raddrehungen des Bulbus 867, 869.
Reclinatio cataract. 714.
Refractionsanomalien 755.
Refractionszustand 763, 775.
Regenbogenhaut = Iris.
Reizmittel 43.
Reizende Salben 45.
Resorptionsgeschwüre 67.
Retinitis = Neurodictyitis.
Retinochorioiditis exsudativa = Neurodictyitis exsudativa.
Revulsiva 12, 33.
Richtungslinien, R. Strahlen 760.
Rindenstaar 667, 678, 695.
Rothblindheit 236, 848.

Sarcom 616, 649, 652; S. telangiectodes s. cavernosum 617.
Scarificationen der Bindehaut 29.
Scheibenstaar 670, 680.
Scheidenhaut des Auges 578; S. Entzündung 581.
Schematisches Auge 764.
Schichtstaar 674, 681, 686, 696, 706.
Schiefstehen der Augen 884.
Schielen = Strabismus.
Schieloperation = Strabotomie.
Schielwinkel 890.
Schleier 22.
Schleimpolypen 604.
Schlemm'scher Canal 310, 378.
Schlittenmanöver 743.
Schmierkur 31.
Schneeblindheit 853.
Schnürverband 16.
Schröpfköpfe 28.
Schutzbrillen 16, 22.
Schutzverband 15.
Schweisskrankheit der Lider 484.
Schwimmstaar 692, 703, 727.
Schwindel 883.
Schwund = Atrophie.
Sclera 377; S. Durchbruch 388, 390; S. Extraction 727; S. Gefässkranz hinterer 378; S. Staphylome 381; S. Staphylom hinteres 393; S. Staphylom traumat., ulceroses 388.
Sclerectomie 131.
Scleritis 379.
Sclerochorioidalstaphylom 334, 382; S. anticum, annulare 387; S. partiale 384; S. posticum 393, 785, 788; S. totales 382.
Sclerochorioiditis 380.
Scleronyxis 737.
Scotome 842; S. beharrliche 844; S. ephemere 845.
Seborrhoea ciliaris 490.
Secretionsneurosen 6.
Secundärstellungen 867.
Sehen directes und indirectes 761.
Sehnenflecke der Hornhaut 118.
Sehnerv 166; S. Entzündung = Neuritis optica; S. Ausbreitung 181; S. Extravasate 176; S. Schwund 243; S. Verblassung 241.
Sehrichtung 760, 875; Gesetz der identischen Sehrichtungen 875.
Sehschärfe 761.
Sehweite deutliche 763.
Spasmus accommod. 775, 838; S. m. levatoris palp. sup. 887; S. des Kreismuskels und der Augenmuskeln 885.
Spectrum mucolacrymale 419.
Spindelstaar 675.
Spintherismus 851.
Staar grauer 659, 663; S. falscher 287; S. fettigkalkiger 672; S. gemischter 667, 676; S. harter 667, 676; S. knochiger 673; S. regressiver 668, 677, 725; S. scheibenförmiger 670, 680; S. trockenhülsiger 671, 680, 725, 741; S. weicher 667, 678, 679; siehe Cataracta.
Staarblähung 701.
Staaroperationen 711, 737.
Staarreife 707.
Staar schwarzer = Amblyopie, Amaurosis.
Staphyloma 132; S. annulare oder anticum 387; S. cicatriceum 142; S. corneae 132; S. iridis 98, 100; S. racemosum 100; S. sclerochorioidale 382; S. scleroticae traumat, ulcerosum 388; S. corpor. ciliaris 387; S. posticum Scarpae 393, 785, 788; S. totales durchsichtiges und narbiges 383.
Staphylomoperationen 148, 149.
Statopathien 580.
Staubbrillen 16.
Stauungspapille, Stauungsneuritis 200.
Stecher 795.
Stenopäische Brillen 129.
Steatome 607.
Stockes'sche Linse 820.
Strabismus 883, 889, 921; S. Formen 889; S. concomitans 891; S. convergens 883, 889; S. convergens bei Myopie 904. S. divergens 883, 921; S. scheinbarer 884, 892; S. secund. 914, 918.
Strabometer 892.
Strabotomie 912.
Strahlenblättchen = Zonula.
Strahlenkörper 308.

Suctionsmethode 713.
Symblepharon anterius 513; S. posterius 460.
Sympathische Ophthalmie 332.
Syncanthus 514.
Synchysis corp. vitrei 155; S. scintillans 161.
Syndesmitis 407; S. blennorrhoica 408, 427; S. catarrh. 416; S. degenerativa 413; S. diphtherica 414, 445; S. membranosa 413, 423.
Synechia anterior 95, 126, 131; S. posterior 273, 286, 329.

Tabakrauch 18; T. Schnupfen 18; T. Amaurose 246, 264.
Tarsaldrüsen 482.
Tarsoraphie 540.
Tarsus 481.
Theaterperspective 794, 813.
Telangiektasien 632.
Tetanus oculi 885.
Thränenbach 552.
Thränenbein 550; Th. Caries, Necrose 559, 561.
Thränendrüse 548; T. Entzündung 553; T. Fistel 553; T. Wasserblase 605.
Thränenleitung 552.
Thränencarunkel 404; T. Entzündung 604.
Thränenmuskel 483.
Thränenpunkte 548.
Thränenröhrchen 548; T. Entzündung 554; T. Fistel 554; T. Schlitzung 567; T. Pilzbildungen 554; T. Stricturen 554, 570.
Thränensack 549; T. Durchbruch 558, 565; T. Emphysem 566; T. Extravasate 555; T. Fistel 558, 574; T. Eröffnung 570; T. Polyp 555; T. Verödung künst. 574; T. Wassersucht 565.
Thränenschlauch 548; T. Blennorrhoe 554, 561; T. Entzündung phlegmonose 555, 557; T. Obliteration 558; T. Sondirung 568; T. Stricturen 558, 565, 572.
Thränensteine 554, 566.
Thränenträufeln-Behandlung 567.
Thränenwärzchen 548; T. Entzündung 553.
Tiefenwahrnehmung, Gesetze 879.
Tonometer 2.
Trachom 410, 451; T. secundäres, sulziges 461.
Transplantatio corneae 131.
Traubenstaphylom 100.
Trennungsflächen des dioptr. Apparates 755.
Trennungslinien der Netzhaut 875.
Trichiasis 500, 518.
Trichosis bulbi 608.
Tripperblennorrhoe 429.
Trochlea 864.
Trugbilder 876.
Tuberculosis bulbi 320.
Tunica vaginalis bulbi 578; T. Entzündung 581.
Tylosis 499.

Ueberblendung des Netzhautcentrums 853.
Ueberschläge kalte 26.
Uebersichtigkeit = Hyperpresbyopie.
Unterbrechungen des Gesichtsfeldes 236.

Verband hermetischer 433.
Vereiterung des Bulbus, künstliche 392.
Verlagerung der Pupille 129.
Vesicantien 33.
Violettblindheit 849.
Visirebene 867.
Vorfall der Linse 692, 693, 727.
Vortex purulentus 83.

Warzen 607.
Wasserhaut = Descemeti; W. Entzündung 62.
Wasserblase der Thränendrüse 605.
Wärmeentziehung 26.
Winkel α 756.

Xerosis 478; X. partialis s. triangularis 480.

Zittmann'sches Decoct 32.
Zitterstaar 692.
Zonula 155; Z. Risse 691, 702.
Zoster ophthalmicus 69.

Kurze Erklärung der Tafeln.

A) Angeborene Sehnervenexcavation und *mondsichelförmiges hinteres Scleralstaphylom.* Der Sehnerveneintritt von dem schön entwickelten *Bindegewebsringe* umgeben. Der ausgehöhlte *centrale* Theil der Papille stellt sich unter der Form einer weissen Scheibe dar, in welcher eine bläulichgraue Punktirung die Lücken der Lamina cribrosa andeutet. Am Rande der Excavation biegen die Centralgefässe in schwachem Bogen um und zwei Hauptäste setzen sich als lichtröthliche Streifen bis gegen die Mitte der Papille fort. Die Fläche des hinteren Scleralstaphylomes ist leicht geröthet; der convexe Rand desselben von körnigem Tapetpigmente umsäumt. Der Augengrund normal. Die Gegend der Macula lutea stark pigmentirt und in dem so entstandenen bräunlichgrauen, leicht verwaschenen Flecke eine unregelmässige helle Lücke, die Fovea centralis.

B) Neurodictyitis apoplectica. Sehnervengrenze sehr verwaschen und die nachbarlichen Theile der Netzhaut fein strahlig gestreift. Die Venen stark geschlängelt und ungleichmässig dunkel gefärbt. Zahlreiche Blutextravasate mit vorwaltend radiär gestellten Längsdurchmessern. In der Gegend der Macula lutea ein bläulichgrauer rundlicher Fleck, umgeben von einer schmalen, scharf begrenzten hellen Zone.

C) Neurodictyitis diffusa. Die dicht infiltrirte Netzhaut gibt dem Augengrunde eine schmutzig gelbröthliche Färbung. Der *Sehnerveneintritt* ist nur an der Gefässpforte und der radiären röthlichen Streifung ihrer Umgebung zu erkennen, seine Grenze ist völlig verschwommen. Die *Netzhautgefässe* stark geschlängelt, stellenweise dunkler gefärbt, stellenweise in der trüben Netzhaut fast gänzlich verschwindend, oder doch stark gedeckt. Zahlreiche *Blutextravasate.* Ausserdem mehrere rundliche, schmutzig gelbe, zum Theil pigmentumsäumte *Flecke*, welche durch herdweise Exsudation auf die hintere Netzhautfläche und durch die damit verknüpften Veränderungen des Tapetes zu erklären sind.

D) Neurodictyitis exsudativa. Frische und *alte*, bereits *im Schwunde vorgeschrittene Herde.* Der Sehnerveneintritt leicht geröthet und sein *Binde-*

gewebsring an dem *äusseren* Rande gut sichtbar. Der *innere* Theil der Papille von einem unregelmässig begrenzten *frischen* Entzündungsherde gedeckt, welcher sich bis nahe an die Grenze des Bildes ausdehnt. Die Grundfarbe dieses Herdes ist weisslich, mit röthlichen wolkigen Zeichnungen. Die Ränder sind verwaschen, stellenweise von matt durchscheinenden Pigmentanhäufungen besäumt. An der äusseren Grenze des Bildes zwei kleinere rundliche eben solche *frische* Fladen. Oberhalb und unterhalb der Papille je ein grosser unregelmässig begrenzter Herd und in nächster Nähe des äusseren Randes des Sehnerveneintrittes mehrere kleine Herde *alten* Datums, an welchen die sehnigweisse *Lederhaut* durch die atrophirte Chorioidea und Retina durchscheint. Von dem Aderhaut*tapete* finden sich in diesen Herden nur geringe Reste in Gestalt dunkel gekörnter Flecke, von der *Vasculosa* aber einzelne leicht überflorte Gefässstämme. Allenthalben zerstreut dunkle Pigmenthaufen von angehäuften Tapetzellen. Der übrige Augengrund schmutzig-bräunlich getäfelt.

E) Umschriebene Atrophie der Netz- und Aderhaut nach Neurodictyitis exsudativa, Staphyloma posticum. In der Gegend der Macula lutea zeigt sich ein ausgedehnter unregelmässiger, scharf begrenzter, sehnenähnlich glänzender gelblich weisser Fleck, an welchem die Sclera *bloszuliegen* scheint. Der Rand desselben ist von neoplastischem, stellenweise klumpig gehäuften Pigmente umsäumt und die Fläche desselben von analogen grösseren und kleineren zarten Pigmentgruppen besäet. In den beiden grösseren Gruppen deutet die röthliche Färbung des Grundes auf theilweisen Fortbestand der Aderhautgefässe. Die Netzhautgefässe streichen unverändert über den Herd hinüber und bekunden so die Existenz der vorderen Retinaschichten. Zwischen der inneren Grenze des Herdes und dem Sehnerveneintritte, so wie nach unten von letzterem, ist der Augengrund wegen theilweiser Zerstörung des Tapetes und wegen mindergradiger Atrophie der Chorioidea heller gefärbt, leicht getäfelt und streckenweise von den sichtbar gewordenen Wirbelgefässen der Vasculosa geädert. Nach unten zeigen sich knochenkörperchenartige Anhäufungen von Pigment. Die äussere Hälfte der blass gerötheten und aus der Tiefe bläulichweiss schimmernden Papille ist von einem unregelmässig geformten hinteren Scleralstaphylome umgeben, dessen Fläche von Resten des Pigmentes der Vasculosa zart getäfelt erscheint. Eine eben solche Täfelung tritt an der oberen Peripherie des Augengrundes hervor.

F) Atrophia retinae et chorioideae nach Neurodictyitis exsudativa. Der ganze Augengrund von dem Pigmente der Vasculosa sehr auffällig getäfelt und von unregelmässigen grösseren und kleineren Haufen dunklen neoplastischen Tapetpigmentes besäet. Der Sehnerveneintritt sehr verblasst mit einem auffallenden Stiche in's Bläulichgraue. Bindegewebsring schön entwickelt. Netzhautgefässe normal.

G) Partielle Atrophie der Netz- und Aderhaut nach Neurodictyitis (Retinochorioiditis) areolaris, grosses hinteres Scleralstaphylom. Sehnerveneintritt leicht geröthet und wegen der staphylomatösen Ausdehnung der hinteren Lederhautzone in *schiefer* Projection, also als *ovale* Scheibe sichtbar. Das *Staphylom* muschelförmig, sehnig glänzend, auffällig stark bläulich gefärbt und fast terrassenförmig abfallend. Der Rand stark pigmentirt. Oben und

unten daran grenzend je ein kleiner rundlicher blassröthlicher *frischer* Exsudationsherd. Nach aussen von dem Lederhautstaphylome zwei unter einander zusammenhängende Gruppen von *veralteten*, bereits in der Atrophie vorgeschrittenen rundlichen Entzündungsherden, an welchen die Lederhaut durchschimmert, und welche zumeist von einem Saume dunklen Pigmentes umgeben erscheinen. An der inneren Hälfte des Augengrundes zahlreiche *zerstreute* kleine pigmentumsäumte atrophirte und einzelne *frische* röthlich gelbe Herde. Täfelung des Augengrundes.

H) Atrophie der Netz- und Aderhaut in Folge exsudativer Neurodictyitis. Der ganze Augengrund bedeckt mit hellen gelblichweissen Flecken, deren kleinere die rundliche Form darbieten, die grösseren aber ihre Entstehung aus zusammengeflossenen kleineren rundlichen deutlich verrathen. In den gegen die Peripherie hin gelegenen Herden erkennt man noch deutlich die Wirbelgefässe der Aderhaut, während diese in den mehr centralen Flecken gänzlich untergegangen sind. Allenthalben macht sich darin eine feine graue Tüpfelung bemerkbar, welche von Resten des Pigmentes der Vasculosa herzurühren scheint. Das Tapet ist in der Fläche der Herde fast ganz zerstört, an den Rändern derselben jedoch hat es sich zu unregelmässigen Haufen gesammelt. In den Zwischenräumen der Flecke erscheint der Augengrund von ziemlich normaler Farbe, leicht getüpfelt und stellenweise von neoplastischen Tapetpigmenthaufen besetzt.

I) Neurodictyitis nephritica. Sehnerv stark verschleiert und zart radiär gestreift. Anschliessend an denselben ein ausgebreiteter retinaler *Infiltrationsherd*, welcher in Bezug auf Mächtigkeit sehr wechselt und so das Ansehen gewinnt, als wäre er aus einer Anzahl kleinerer Herde zusammengesetzt, welche sich *theilweise* längs den Hauptgefässstämmen ausbreiten und durch zartere florähnliche Trübungen verbunden sind, in deren Bereiche die leicht getüpfelte Röthe der Aderhaut mehr weniger stark durchschimmert. Die darüberziehenden Aeste der Centralgefässe sind stellenweise verschleiert. Neben ihnen erscheint eine Anzahl grösserer und kleinerer Blutextravasate mit radiär gestellter Längsaxe. Die äussere Grenze des Herdes läuft in die charakteristische *Sternfigur* (S. 206) aus, welche sich aus einem, in der Gegend der Macula lutea zu Stande gekommenen und mit Atrophie der Ader- und Netzhaut endenden retinalen Exsudationsherde erklärt. Der Rest des Augengrundes ist normal gefärbt und leicht getüpfelt.

K) Neurodictyitis nephritica. Der Sehnerveneintritt stark verschleiert, ins Gelbröthliche verfärbt. Die Centralstücke der Netzhautgefässe daselbst grossentheils völlig verhüllt, die Gefässpforte darum unsichtbar. Die an die Papille gränzende Zone der Netzhaut schmutzig grauweiss infiltrirt, etwas aufgetrieben, besonders am inneren Umfange des Sehnerveneintrittes, wo die Gefässe in Bögen über den Wulst hinwegziehen. Der Infiltrationsherd erstreckt sich nach aussen hin weit über die Macula lutea hinaus. In der Gegend der letzteren eine Gruppe kleiner grauweisslicher Tüpfel und weiter gegen den Aequator hin allenthalben zerstreut einzelnstehende und zu unregelmässigen Haufen zusammenfliessende weissgelbliche bläulich schattirte Exsudatmassen, welche sich knotenähnlich leicht über die Oberfläche der Netzhaut zu erheben scheinen. Die Netzhautgefässe stark ausgedehnt, in der Nähe der Papille verschleiert. Zahlreiche grössere

und kleinere spritzerähnliche und massigere Blutextravasate, zum Theile den Gefässen folgend, zum Theile zwischen den Exsudatmassen gelagert. Der Augengrund wegen der Infiltration der Netzhaut merklich verblasst.

L) Trüber Sehnerven- und Netzhautschwund. Die bläulich weisse Papille und der ganze Augengrund sehr auffällig schmutzig grauweiss überschleiert und matt. Zerstreute, mehr weniger dunkle, unregelmässig begrenzte, deutlich überflorte, theilweise ganz verschwommene Haufen neoplastischen Tapetpigmentes, welche von der röthlich durchschimmernden Aderhaut sich deutlich abheben. Centralgefässe sehr verdünnt und nach kurzem Verlaufe bei sparsamer Verzweigung verschwindend.

M) Typische Pigmententartung der Netzhaut, pellucide Atrophie des Sehnervenkopfes. Der Augengrund verblasst, zart getäfelt und fein getüpfelt. An seiner Peripherie ringsum die charakteristischen, den Knochenkörperchen ähnlichen Pigmenthaufen (S. 267). Sehnerveneintritt hellweiss, sehnig glänzend, von dem Bindegewebsringe umsäumt. Centralgefässe sehr dünn, wenig verzweigt.

N) Netzhautabhebung, angeborne ampullenförmige Sehnervenexcavation. Der untere äussere Theil der Netzhaut in Form einer stark getrübten, schmutzig gelbgraulichen Blase vorgewölbt. Der Fuss dieser Blase steigt sehr sanft empor, daher der Schatten fehlt und die Knickung der darüber hinwegstreichenden Gefässstücke eine sehr wenig auffällige ist. Die Excavation hat einen etwas unregelmässigen Umriss, erscheint hellweiss und von den Löchern der Siebmembran zart grau getüpfelt. An ihrem Rande setzen die Gefässe unter einer schnabelförmigen Biegung scharf ab und treten am Grunde der Aushöhlung theilweise wieder hervor, um sich dann zu verlieren.

O) Netzhautabhebung. Die Netzhaut ist mit Ausnahme des oberen Quadranten von der Aderhaut abgehoben und dieser losgetrennte Theil derselben bildet einen steilrandigen Beutel, welcher sich am Augengrunde unter der Gestalt von vier Zipfeln projicirt, die mit ihren abgestumpften Spitzen gegen die Papille hin convergiren, diese zum Theile übergreifen und zwischen sich schmale Zungen des Augengrundes wahrnehmen lassen. Der abgehobene Netzhauttheil ist stark infiltrirt und in mächtige unregelmässige Falten geworfen, woraus die weissgelbliche Färbung und die tief bläuliche Schattirung resultirt. Die starke Faltung der Zipfel äussert sich übrigens auch in der auffälligen Schlängelung und theilweisen Knickung der darüber hinweglaufenden abnorm dunklen Gefässe. Diese letzteren beginnen scheinbar schnabelförmig an den umgeschlagenen Rändern der Zipfel, indem die zugehörigen centralen Stammstücke von dem überhängenden Fusse des Netzhautbeutels gedeckt werden.

P) Beginnendes Glaucom. Die Hauptäste der Centralgefässe am Rande der verblassten Papille stark geknickt und theilweise schnabelförmig absetzend. Die Centralstücke der grösseren Zweige, so weit sie noch sichtbar sind, sehr verblasst. Die Macula lutea und die Fovea centralis sind sehr stark markirt.

Q) Glaucoma absolutum. Sehnerveneintritt hellweiss, sehnenglänzend, mit bläulich grau schattirter Grenze. Bindegewebsring sehr entwickelt, unregelmässig buchtig. Alle Netzhautgefässe setzen am Rand der Papille

schnabelförmig ab. Von ihren Centralstücken sind nur wenige, stark geschlängelte und überflorte Reste zu sehen, welche überdies nicht zur muthmasslichen Gefässpforte streichen und wahrscheinlich auf ausgedehnte *Collateralen* zu beziehen sind. Hauptvenen stark gefüllt. Augengrund an der Peripherie getäfelt.

R) Spitzbogenförmiges Staphyloma posticum, partielle Atrophie der Ader- und Netzhaut, ein Blutextravasat in der Gegend der Macula lutea. Sehnerveneintritt leicht geröthet. Die helle Fläche des Staphyloms von Resten des Pigmentes der Vasculosa zart getäfelt. Die obere äussere Partie des Augengrundes in Folge von vorgeschrittener Atrophie des Tapetes und der Aderhaut grob getäfelt und stellenweise zwischen den Pigmentflecken die Sclera durchscheinend. An dem Reste des Augengrundes treten die Wirbelgefässe der Chorioidea sehr deutlich heraus.

S) Haubenförmiges Staphyloma posticum, partielle Atrophie der Ader- und Netzhaut. Das Staphylom unregelmässig buchtig, den Sehnerveneintritt rings umschliessend, hell bläulichweiss, von Resten des Pigmentes der Vasculosa grau gefleckt. Die Papille wegen schiefer Projection oval. Augengrund durchwegs stark getäfelt und stellenweise von wucherndem Tapete gefleckt, in der Gegend der Macula lutea wegen vorgeschrittener Atrophie heller gefärbt.

Druck von Adolf Holzhausen in Wien
k. k. Universitäts-Buchdruckerei.

Gemalt v. Dr. C. Heitzmann

Lith. Anst. v. F. Köke in Wien.

Verlag v. W. Braumüller.

H

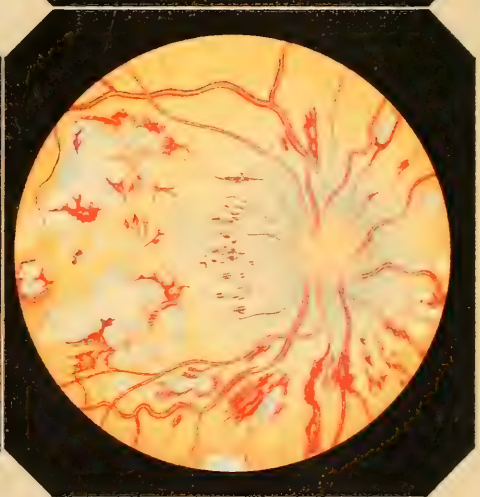

K

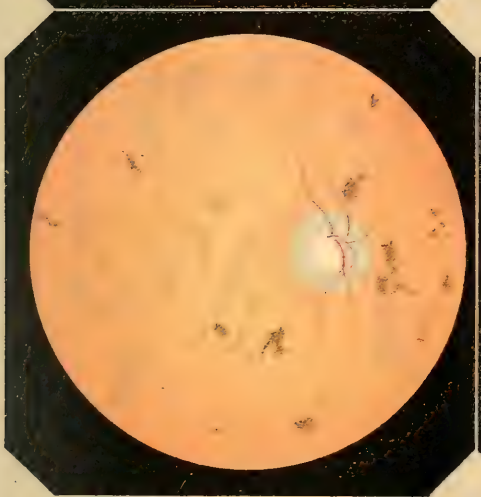

M

Gemalt v. Dr. C. Heitzmann

Lith Anst v. F. Köke in Wien.

Verlag v. W. Braumüller.

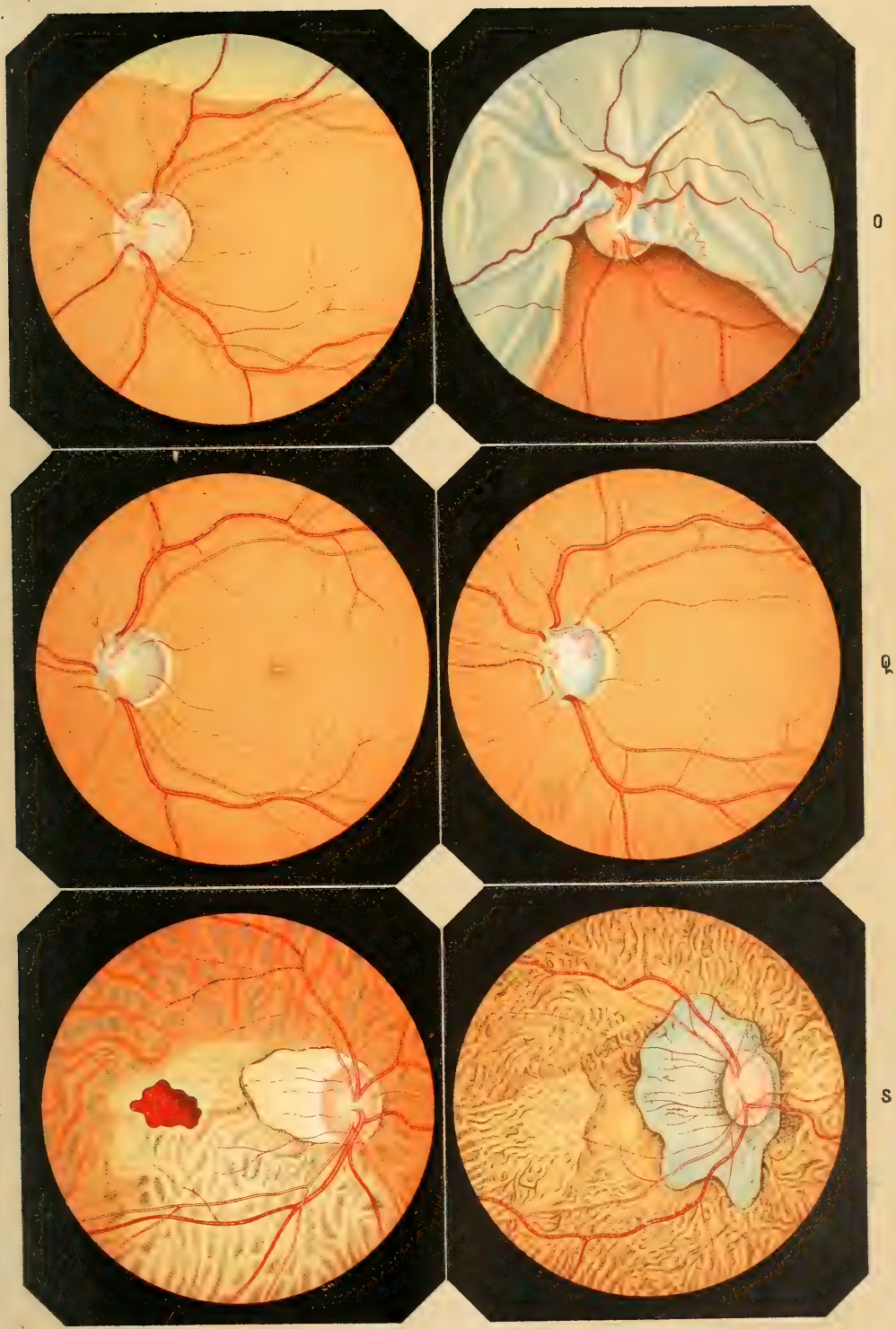

Gemalt v. Dr. C. Heitzmann.

Lith. Anst. v. F. Köke in Wien.

Verlag v. W. Braumüller.

Date Due

Demco 293-5

YALE MEDICAL LIBRARY

RE46
870S